

Autológ neuroszenzoros retinatranszplantáció

Esetbemutató és a maculalyukak sebészetének rövid áttekintése

Bokor Ádám dr.² ■ Makhoul Sára dr.¹
Pásztor Orsolya dr.¹ ■ Fodor Mariann dr.¹

¹Debreceni Egyetem, Általános Orvostudományi Kar, Szemészeti Tanszék, Debrecen

²Debreceni Egyetem, Klinikai Központ, Kenézy Campus, Szemészeti Osztály, Debrecen

Az éleslátás helyén a neuroretina teljes vastagságú anyagihiányát maculalyuknak nevezzük. Műtéti megoldása a retina belső határhártyájának eltávolítása vitrectomia során gázfeltöltéssel. A sikeres műtét után ismét kialakuló vagy műtét ellenére is nyitva maradó refrakter maculalyukak (kb. 5%) zárására számos műtéti technikát írtak le. Jelen cikkben egy nagy méretű, refrakter maculalyuk miatt Magyarországon elsőként végzett autológ neuroszenzoros retinatranszplantációt mutatunk be, a maculalyukak sebészetének rövid áttekintésével. Betegünk bal szemén hónapok óta fennálló látásromlás miatt, 6%-os látásélesség mellett szürke hályog, epiretinális membrán és nagy méretű maculalyuk miatt 2022. szeptemberében szürkehályog-műtéttel kombinált vitrectomiát végeztünk ERM/ILM peelinggel és SF₆-gázfeltöltéssel. A beteg figyelmét felhívtuk a fej posztoperatív pozicionálásának fontosságára, melyet figyelmen kívül hagyott. 4%-os látásélesség mellett, refraktív maculalyuk (alapjánál: 983 µm, legkisebb átmérőnél: 609 µm) miatt 2022. december 14-én autológ neuroszenzoros retinatranszplantációt végeztünk intraoperatív OCT segítségével (Zeiss ARTEVO 800). A műtét végén, a transzplantátum helyben tartását elősegítendő, dekalint hagytunk a szemben, majd a beteg 5 napot hanyatt fekvő helyzetben töltött. Újabb műtéttel a dekalint eltávolítottuk, majd C3F₈-gázfeltöltést végeztünk. 8 héttel a műtét után 20%-os látásélesség mellett záródott maculalyukat dokumentáltunk, mely a fél éves követés alatt stabilnak mutatkozott. A refrakter maculalyukak megoldására szóba jövő lehetőségek közül a betegnek egyértelmű látásjavulást eredményező autológ neuroszenzoros retinatranszplantáció megfontolásra érdemes beavatkozás. A műtét elvégzésében nagy segítséget jelentett az intraoperatív OCT. Az ideiglenesen szemben hagyott dekalin segít a transzplantátum helyben tartásában, azonban folyamatos hanyatt fekvő helyzetet igényel, és eltávolításához újabb műtét szükséges. További tapasztalatokra van szükség a műtét pontos indikációs körének megállapításához. Orv Hetil. 2023; 164(38): 1511–1517.

Kulcsszavak: maculalyuk, pars plana vitrectomia, optikaikóherencia-tomográfia, autológ neuroszenzoros retina-transzplantáció

Autologous neurosensory retinal transplantation

Case report and a brief overview of macular hole surgery

Macular hole is a full-thickness neuroretinal defect in the fovea. The surgical solution is the removal of the internal limiting membrane (ILM) during vitrectomy with gas filling. Several surgical techniques have been described for the closure of refractory macular holes (about 5%), that reappear after successful surgery or do not close despite surgery. This article presents the first autologous neurosensory retina transplantation performed in Hungary for a large, refractory, full-thickness macular hole, with a brief overview of macular hole surgery. In September 2022, we performed a combined phacovitrectomy with ERM/ILM peeling and SF₆ gas filling due to cataract, epiretinal membrane (ERM), and large macular hole due to the deterioration of vision in our patient's left eye for months, with a visual acuity of 6%. We drew the patient's attention to the importance of postoperative head positioning, which she ignored. With a visual acuity of 4%, due to a refractive macular hole (at the base: 983 µm, at the smallest diameter: 609 µm), on December 14, 2022, autologous neurosensory retina transplantation was performed using intraoperative OCT (Zeiss ARTEVO 800). At the end of the surgery, decalin was left in the eye to keep the graft in place, and the patient spent 5 days in a supine position. The decalin was removed with another operation, followed by C3F₈ gas filling. 8 weeks after surgery, we documented a closed macular hole with 20% visual acuity, which was stable during the 6-month follow-up. Among the options considered for the resolution of refractory macular holes, autologous neurosensory retinal transplantation, which results in a visual improvement of our patient, is an intervention worth

considering. Intraoperative OCT was a great help in performing the surgery. Although the decalin left temporarily in the eye helps to keep the transplant in place, it requires a continuous supine position and another operation is essential to remove it. Further experience is needed to establish the exact indication for autologous neurosensory retinal transplantation.

Keywords: macular hole, vitrectomy, optical coherence tomography, autologous neurosensory retinal transplantation

Bokor Á, Makhoul S, Pásztor O, Fodor M. [Autologous neurosensory retinal transplantation. Case report and a brief overview of macular hole surgery]. *Orv Hetil.* 2023; 164(38): 1511–1517.

(Beérkezett: 2023. június 29.; elfogadva: 2023. július 6.)

Rövidítések:

BCVA = (best corrected visual acuity) legjobb korigált látásélesség; ELM = (external limiting membrane) külső határhártya; ERM = epiretinalis membrán; FTMH = (full-thickness macular hole) teljes vastagságú maculalyuk; G = gauge; ILM = (internal limiting membrane) belső határhártya; OCT = (optical coherence tomography) optikaikoherenca-tomográfia; ONL = (outer nuclear layer) külső magvas réteg; PPV = pars plana vitrectomia; PVD = (posterior vitreous detachment) hátsó üvegtesti határhártya-leválás; RNFL = (retinal nerve fiber layer) látóidegrostréteg-vastagság; SWIFT = (superior wide-base ILM flap transposition) a maculalyuk fölött képzett flap lyukra történő ráhajtása; VMA = vitreomacularis adhaesio; VMT = vitreomacularis tractio

Az éleslátás központi részén, a foveában kialakuló, a neuroretina valamennyi rétegét érintő anyaghiányos állapotot teljes vastagságú maculalyuknak nevezzük. A betegség centrális látótérkieséssel jár, incidenciája 7,8/100 000/év, és általában a 65 év feletti korosztályt érinti [1]. A teljes vastagságú maculalyukak műtéti megoldása a retina 4 µm vastagságú belső rétegének (belső határhártya [ILM – internal limiting membrane]) levonásával (peeling) kombinált pars plana vitrectomia (PPV), amelyet gázfeltöltés és a fej posztoperatív pozicionálása követ [2, 3]. Mivel a gáz az üvegtesti térben felfelé száll, megfelelő, arccal lefelé fordított fejtartás esetén a maculára kifejtett nyomás révén segíthet a lyuk záródásában.

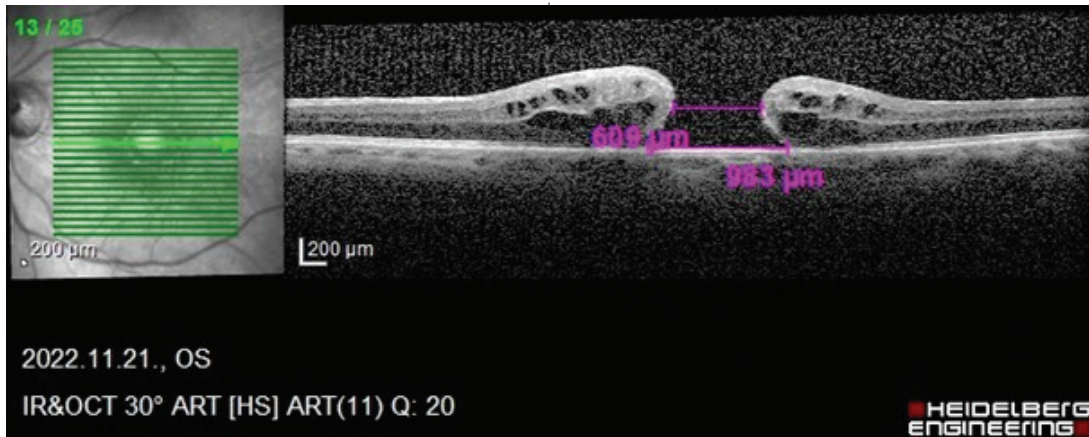
Irodalmi adatok szerint a beavatkozás sikeressége eléri a 90–95%-ot [4], előfordul azonban, hogy a lyuk akár több műtét után sem záródik. A sikeres műtét után ismét kialakuló vagy a műtét ellenére sem záródó lyukakat refrakter maculalyukaknak nevezzük. A refrakter esetek előfordulási gyakorisága 4–5% [5]. Ezek oka lehet klinikai megjelenésük, mint a nagy méret, hosszú fennállás, uveitis jelenléte, korábbi trauma és nagy fokú myopia. Emellett bizonyos intra-, valamint posztoperatív tényezők is csökkenthetik a záródás esélyét: a vitreomacularis tractiók részleges oldása, elégtelen ILM-peeling vagy gáztampónád, továbbá kooperáció hiányában a posztoperatív pozicionálás elhagyása [6].

Az utóbbi időben a fej posztoperatív pozicionálásának fontossága és annak pontos időtartama megkérdőjeleződött [7], egy friss metaanalízis szerint az anatómiai kimenetelt nem befolyásolja jelentősen, ugyanakkor – elsősorban nagy lyukak esetében – továbbra is egyértelműen előnyösnek mutatkozik a látásélesség kimenetelére nézve [8].

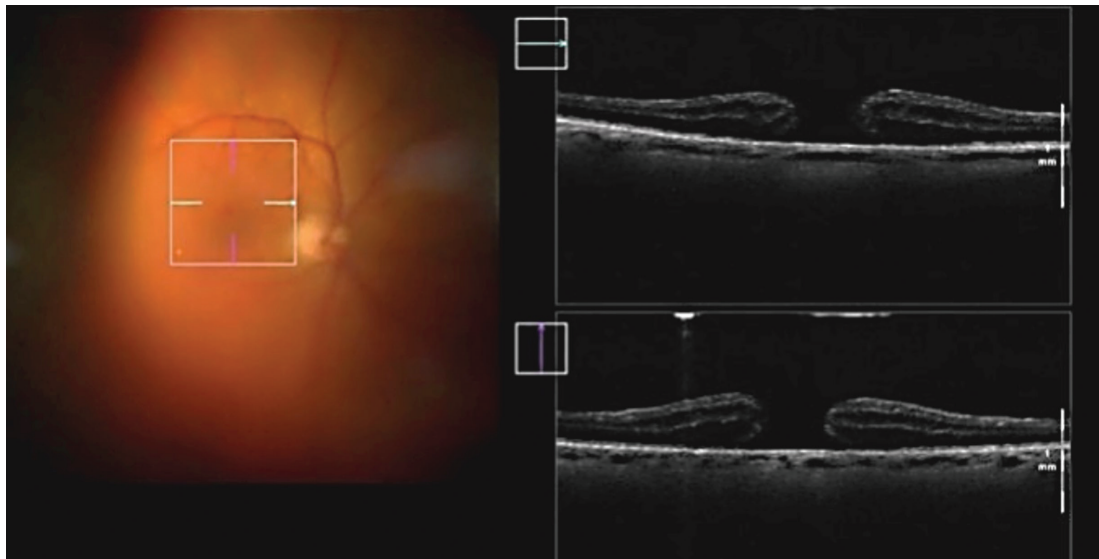
A refrakter lyukak megoldása komoly kihívások elé állítja a vitreoretinalis sebészeket, számos alternatív műtéti technikát írtak le. A jelen cikkben egy intraoperatív OCT (optikaikoherenca-tomográfia) segítségével végzett autológ neuroszenzoros retinatranszplantációs esetet mutatunk be, amely legjobb tudomásunk szerint Magyarországon az első ilyen beavatkozás.

Esetismertetés

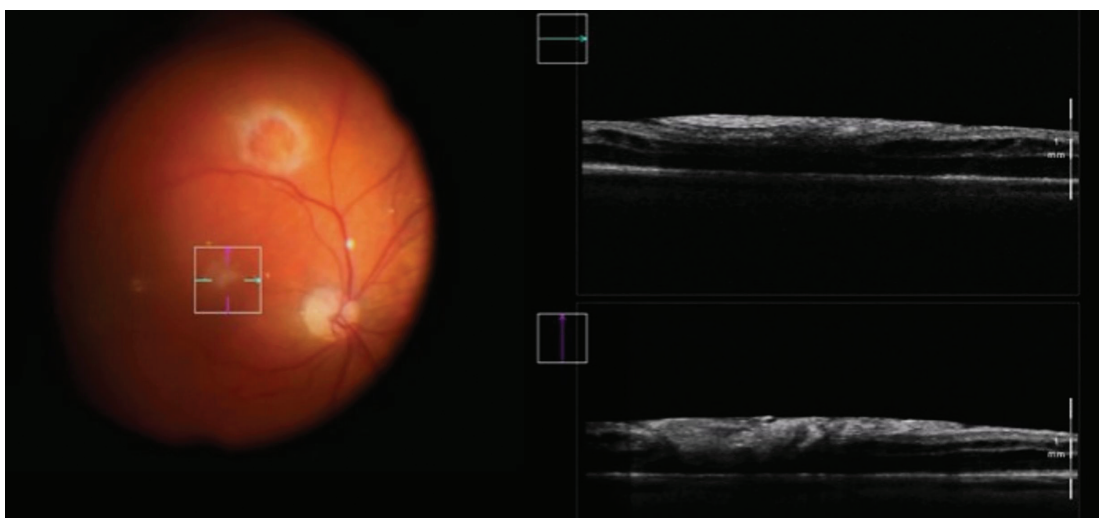
Betegünk szemészeti anamnézisében a jobb külső szemzug bőréből eltávolított carcinoma planocellulare, valamint a bal szem tompalátása (amblyopia, korábban a legjobb korigált látásélesség – best corrected visual acuity [BCVA] 0,65) szerepelt. Ezen amblyop bal szemén több hónappal korábban kialakult látásromlás miatt jelentkezett klinikánkon. 6%-os látásélesség (BCVA 0,06) háttérben előrehaladott szürke hályog és kezdődő epiretinalis membrán (ERM; a retina belső felszínén, vagyis az ILM-en kialakuló fibrocellularis, félig transzparens szövetréteg) mellett nagy méretű, teljes vastagságú maculalyuk (alapjánál: 1365 µm, legkisebb átmérőnél: 609 µm) igazolódott. Mindezek miatt 2022 szeptemberében retrobulbaris érzéstelenítésben szürkehályog-műtéttel kombinált 3 portos, 23 G PPV-t végeztünk ERM/ILM peelinggel és SF₆-gáz-insufflációval (Phacovitrectom: Oertly OS4; operáló mikroszkóp: Arvevo 800 Carl Zeiss Meditec AG, Jéna, Németország). A műlencse-kalkuláció alapján toricus (a szaruhártya asztigmatizmusát [veszüléttett fénytörési, görbületi hibáját] korigáló) műlencsét (Precizon Toric +22,5 D Cyl 1,0) ültettünk be. A kombinált műtétet *lege artis* végeztük el, majd a lyuk nagy méretére való tekintettel, a beteg figyelmét felhívtuk a fej posztoperatív pozicionálásának kiemelt fontosságára.



1. ábra | Bal oldali, nagy méretű, teljes vastagságú maculalyuk (alapjánál: 983 μm, legkisebb átmérőnél: 609 μm) optikaikoherenca-tomográfós (OCT-) képe az autológ neuroszenzoros retinatranszplantáció előtt



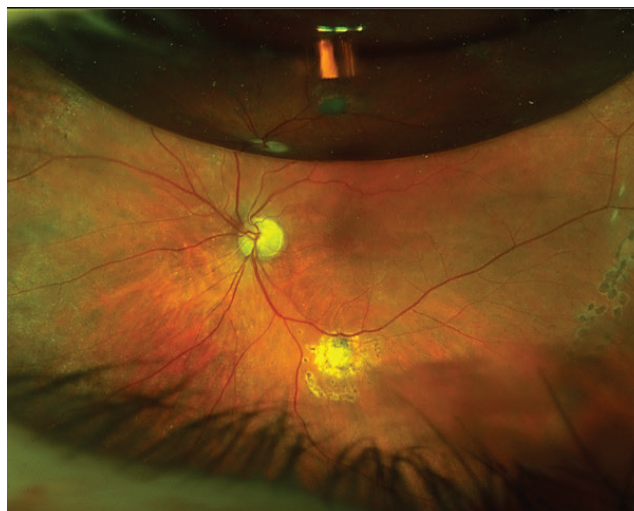
A)



B)

2. ábra | Intraoperatív felvételek a macula területéről intraoperatív optikaikoherenca-tomográfással (iOCT; Arveo 800 Carl Zeiss Meditec AG, Jéna, Németország). A) Nagy méretű, teljes vastagságú maculalyuk; B) a maculalyuk területét az autológ neuroszenzoros retinagraft kitölti

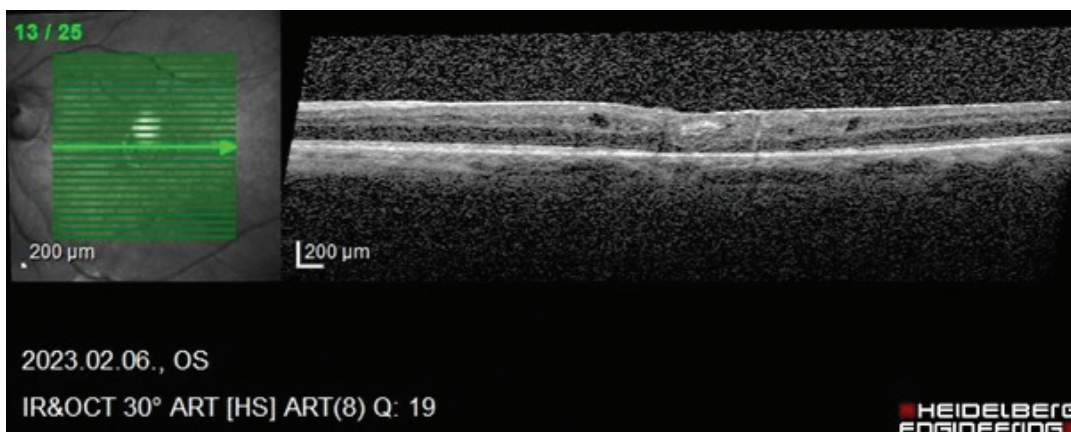
A posztoperatív kontroll alkalmával a 4%-os látásélesség (BCVA 0,04) háttérben azt találtuk, hogy a lyuk nem záródott be (alapjánál: 983 μm , a legkisebb átmérőnél: 609 μm) (1. ábra). A beteg rákérdezésünkre elmondta, hogy nem tartotta be a fej pozicionálására vonatkozó kérésünket. Tekintettel a változatlan anatómiai állapotra, a beteggel egyeztetve, autológ neuroszenzoros retinatranszplantáció végzése mellett döntöttünk. 2022. december 14-én retrobulbaris érzéstelenítésben 3 db 23 G-s (0,6 mm átmérőjű) és 1 db 25 G-s (0,5 mm) port behelyezése után a temporális alsó érárkádon kívül a retina kis területét vézrésmegelőzés céljából kör alakban endodiatermizáltuk, a subretinalis térbe juttatott folyadék segítségével a neuroszenzoros retinát a pigmentepitheli-umról leválasztottuk, majd vertikális endoollóval a lyuk átmérőjéhez képest kb. kétszeres méretű darabot vágunk ki. A graft kivágásának utolsó fázisa előtt, amikor a retinadarabot már csak egy kis nyél (flap) tartotta, a hátsó pólusra dekalint (ArcadOphta, Arcaline C10F18; Toulouse, Franciaország) injektáltunk, mely segítette a transzplantátum stabilizálását. Ezután dekalin alatt, a retinán csúsztatva, két endocsipesz segítségével a szabad retinagraftot a lyukra húztuk. Miután intraoperatív OCT segítségével (2. ábra) meggyőződünk a graft megfelelő pozíciójáról, annak korábbi helyén a subretinalis folyadékot leszívjuk, majd a területet körbelézereztük a retinaleválás megelőzésére. A műtét végén, figyelembe véve a korábban felmerülő kooperációs problémákat, dekalint hagytunk a szemben. A beteg szigorú hanyatt fekvő helyzetben töltött 5 napot annak érdekében, hogy a graft stabilan rögzüljön. A posztoperatív szakban kismértékű üvegtesti vézés és enyhe chorioideaablatio alakult ki. A transzplantáció után 5 nappal történt meg a dekalin, valamint az üvegtesti vézés eltávolítása. A chorioideaablatio szélénél lézerkezelést végeztünk, majd hosszú felszívódási idejű C3F8-gázt adtunk az üvegtesti térbe, és a portokat varrattal zártuk.



3. ábra

Az autológ retinatranszplantációt követő 6. héten készült fundusfotó (ultrazéles látószögű funduskamera, Optos California, Dunfermline, Skócia, Egyesült Királyság). Felül a felszívódóban lévő gázbuborék (C3F8-gáz) látható; a foveola területében a graft széle nem különíthető el; a temporális alsó érárkád alatt 6 óra irányában pigmentált lézergócokkal körülveve a donáció területe figyelhető meg; temporálisan a lézergócok a korábbi perifériás chorioideaablatio szélét jelölik ki

A posztoperatív 6. héten záródott maculalyukat dokumentáltunk, a látásélesség pedig 20%-ra (BCVA 0,2) javult (3. ábra). OCT-vel vizsgálva a graft a korábbi maculalyuk területét kitölti, a fovealis kontúr elsimult, a felszínén kis területű, helyenként éles szélű hiperreflektivitás, egyebekben egyenetlenül fokozott felszíni reflektivitás látható. A transzplantátum a környezetéhez integránsan kapcsolódik, az ONL (outer nuclear layer – külső magvas réteg) és az ELM (external limiting membrane – külső határhártya) egyenetlen, de követhető. A transzplantátum területében hiperreflektív szemcsézettség, pereménél helyenként degeneratív cysták láthatók, melyek száma a követés ideje alatt alig nőtt (4. ábra). A poszto-



4. ábra

Bal oldali, nagy méretű, teljes vastagságú maculalyuk miatt végzett autológ neuroszenzoros retinatranszplantáció optikaikohärenctomográf (OCT-) képe a műtét után 7 héttel. A graft a korábbi maculalyuk területét kitölti, a fovealis kontúr elsimult, felszínén kis területű, helyenként éles szélű hiperreflektivitás látható, egyebekben egyenetlenül fokozott felszíni reflektivitás látható. A transzplantátum környezetéhez integránsan kapcsolódik, az ONL (outer nuclear layer – külső magvas réteg) és az ELM (external limiting membrane – külső határhártya) egyenetlen, de követhető. A transzplantátum területében hiperreflektív szemcsézettség, pereménél helyenként degeneratív cysták láthatók

peratív hatodik hónapban készült angio-OCT-vizsgálaton az avascularis zónában pontszerű echójelek láthatók, azonban jól azonosítható vasculatura, neovascularisatio nem ábrázolódik. OCT-vel a retinatranszplantáció előtt a látóidegrostréteg-vastagság (RNFL) a temporalis-superior szegmens (86 μm vastag, azaz kórosan csökkent) kivételével fiziológias vastagságú volt. Az RNFL nem változott a 6 hónapos követési idő alatt, és egyéb komplikáció sem jelentkezett. A beteg látásélessége 20%-on (BCVA 0,2) stabilizálódott, valamint a beteg által korábban észlelt centrális scotoma mérete jelentősen csökkent.

Megbeszélés

A retina 0,10–0,23 mm vastag, átlátszó szövet, melynek központi része a macula lutea (5,5 mm). A macula centrumában találjuk az éleslátásért felelős foveát, melynek közepe a foveola centralis. A retina ezen a területen a legvékonyabb. Az ideghártya mikroszkóposan 10 rétegből áll, melyeket fejlődéstanilag 2 részre osztunk: a belső 9 rétegből álló neuroepitheliumra/neuroretinára és a külső tizedik rétegre, a pigmentepitheliumra.

A macula lutea vizsgálatának legfontosabb eszköze az OCT, melynek lényege, hogy nem kontakt módon képes mikroszkópos feloldóképességű keresztmetszeti felvétel készítésére, melyen a retina eltérő optikai denzitású rétegei egymástól elkülönülnek. Az OCT számos, a maculát érintő betegség diagnosztikájában és követésében elengedhetetlen a szemészek számára. Ezek közé tartozik a különböző szemészeti kórképek (diabetes mellitus, uveitis stb.) talaján kialakult cystoid maculaedema, az időskori maculadegeneratio, valamint a vitreoretinalis határfelületi betegségei. Az utóbbi betegségcsoportba tartozik az esetbemutatásunk témájául szolgáló maculalyuk is.

Az üvegtest tapadása a retinához bizonyos pontokon, köztük a macula területében fiziológiásan erősebb. Az életkor előrehaladtával bekövetkezik az üvegtest szinerézise, vagyis elfolyósodása, melynek következtében térfogata csökken, állományában kollagénszálcsák alakulnak ki. E folyamat természetes következménye az üvegtest és a macula lutea szeparációja, az úgynevezett hátsó üvegtesti határhártya-leválás (posterior vitreous detachment – PVD). Rendellenes PVD esetén a szeparálódó üvegtest a macula luteára anteroposterior és tangenciális irányú húzóerőt fejthet ki (vitreomacularis tractio – VMT), aminek következtében teljes vastagságú maculalyuk alakulhat ki.

A maculalyukak stádiumbeosztására a mindennapi klinikumban jól használható beosztás az International Vitreomacular Traction Study (IVMTS) Group által 2013-ban létrehozott, OCT-alapú klasszifikáció. Ez alapján megkülönböztetünk spontán PVD kapcsán kialakuló, fiziológiásan előforduló vitreomacularis adhaesiót (VMA) és anomális PVD következtében kialakuló VMT-t. Mindkét formánál beszélhetünk fokális és széles (1500 μm) típusról. A lyukakat megjelenésük alapján lamelláris, pseudo-, illetve teljes vastagságú maculalyukra (FTMH

– full-thickness macular hole) oszthatjuk. Az esetbemutatásunk szempontjából lényeges, teljes vastagságú lyukak a legkisebb szélességük alapján kis (250 μm alatti), közepes (250–400 μm) és nagy (400 μm feletti) méretűek lehetnek. Emellett fontos, hogy az üvegtesti tractio fennáll-e vagy megszűnt, illetve hogy primer vagy szekunder eredetű-e az elváltozás [9].

Az üvegtest, a retina és a macula betegségeinek műtéti megoldásai a vitreoretinalis sebészet körébe tartoznak. A PPV során az üvegtest eltávolítása és a vitreoretinalis patológiának (a leggyakrabban üvegtesti vérzés, retinaleválás, intraocularis idegen test, endophthalmitis, üvegtestbe sülyedt szemlencse, koraszülöttek retinopathiája, a vitreoretinalis határfelületi eltérései) ellátása történik. A műtét kezdetén a pars plana területében minimum 3 sclerotomiás portot készítünk, ezeken keresztül vezetjük be a műszereket (szívó-vágó elven működő vitrectom; fényforrás; a szem belső nyomását fenntartó infúzió; különböző mikroeszközök). Bizonyos műtéti helyzetekben, elsősorban retinaleválás esetén a hátsó pólus stabilizálására és a retina alá került folyadék eltávolítására/kipréselésére nagy felületi feszültségű, úgynevezett nehézzvizet (dekalint) használunk, melyet azonban a műtét végén maradéktalanul el kell távolítani hosszú távú retinotoxikus hatása miatt. A műtétek során bizonyos esetekben az üvegtest és a retina vizualizációját segítő vitális festékeket alkalmazunk. A műtét után az eltávolított üvegtest helyét csarnokvíz veszi át, hacsak nem pótoljuk valamilyen endotamponáddal, mely helyzettől függően lehet eltérő idő alatt felszívódó gáz (levegő, SF₆-, C₃F₈-gáz), valamint szilikonolaj. A műtéteket operáló mikroszkóppal végezzük, melyek legfejlettebb típusai intraoperatív OCT-vel vannak felszerelve.

Az üvegtest és a retina betegségeinek sebészi kezelésében mérföldkövet jelentett a Kasner által 1968-ban leírt „open sky” vitrectomia, melyet lencseműtétet követően végzett elülső vitrectommal. Az első pars plana behatolásból végrehajtott, a mai PPV elődjének tekinthető műtétet Macherer végezte 1971-ben. A kezdeti években a vitrectomia létjogosultságát világszerte megkérdőjelezték, de lelkes támogatója volt a debreceni Szemklinika akkori intézetvezetője, *Alberth Béla*, aki 1974-ben a *Szemészet* folyóiratban közölt Magyarországon elsőként összefoglaló cikket a vitrectomiáról [10], majd 1976-ban *Zajácz Magdolnával* közös publikációban ismertették a reverzibilis hyalokeratopathia miatt végzett vitrectomiák eredményeit [11]. Azóta a vitrectomia a szemészet egyik legdinamikusabban fejlődő területévé vált, indikációs köre kiszélesedett [12–16]. A vitrectomiához használt eszközök az utóbbi évtizedekben óriási fejlődésen mentek keresztül. A behatolási kapuk (portok) mérete 20 G-ről napjainkra 23–25–27 G-re csökkent, a mikrosebészeti eszközök finomodtak, ami nagyban hozzájárult a retinasebészeti műtétekkel elérhető látásélesség javulásához és a kihívást jelentő esetek megoldásához. A vizualizáció terén a néhány évvel ezelőtt megjelent digitális, klinikákon is rendelkezésre

álló, intraoperatív OCT-vel felszerelt operáló mikroszkópok jelentettek hatalmas előrelépést [17].

A maculalyukak sebészi kezelése a műtéti technikával párhuzamosan fejlődött; a betegség sokáig gyógyíthatatlan volt, leginkább a szövődményeként kialakuló retinalválás megelőzése/kezelése volt a cél. 1988-ban ismerték fel, hogy az üvegtest által a maculára kifejtett tractációs erők felelősek a maculalyukak képződéséért [18]. *Kelly és Wendel* 1991-ben írta le, hogy a maculalyukak záródása elérhető a hátsó határhártya leválasztásával és az üvegtest eltávolításával [19]. A következő évtizedekben a kezdeti 60%-os sikerességi rátát 80%-ra javították [20]. A maculalyuk miatt végzett műtétek esetében ILM-peelinget 1997-ben *Eckardt* írta le először [21]. A napjainkban arany standardként használt ILM-peelinggel kombinált vitrectomia gázfeltöltéssel és a fej posztoperatív pozicionálásával kb. az esetek 95%-ában sikeres, azaz a maculalyuk záródik [22]. A 400 µm feletti, 6 hónapnál régebben fennálló eseteknek rosszabb a prognózisuk. 2010-ben *Michalewska* írta le az „inverted ILM flap” technikát, mely ezen lyukak esetén jelentősen megnövelte a sikeres műtét esélyét [23].

A refrakter maculalyukak jelentette kihívás megoldására számos alternatív műtéti technika született. Az általunk végzett neuroszenzoros retinatranszplantáció mellett választható műtéti lehetőség a megismételt folyadék-gáz csere [24], a lyuk széleinél végzett radiális relaxáló retinotomia [25], az ILM-peeling érárkádokig történő kiterjesztése [26], a peeling kiterjesztése során a lyuk fölött képzett flap lyukra történő ráhajtása (SWIFT) [27], szilikonolaj vagy nehéz szilikonolaj [28] és vérszítványok (teljes vér vagy autológ plazma-koncentrátum) [29] alkalmazása mellett az autológ ILM [30], autológ elülső/hátsó lencsetek [31] transzplantáció, valamint humán amnionmembrán [32] használata is. E beavatkozások helye és létjogosultsága a jövőben fog tisztázódni. Az első sikeres autológ neuroszenzoros retinatranszplantációt *Grewal és Malmoud* végezte 2016-ban egy nagy fokú myopiás szemén kialakult, foveoschissis szövődmény, refrakter maculalyuk miatt [33]. Azóta több – köztük egy 41 [34], majd egy 130 [35] esetet feldolgozó – multicentrikus nemzetközi tanulmány is született a témában, melyek 87 és 89%-os záródási arányról számoltak be, és az esetek 36 és 43%-ában a látásélesség is javult. A szerzők véleménye szerint azon refrakter lyukak esetén, melyeknél ILM a korábbi peeling miatt már nem áll rendelkezésre, az autológ neuroretina-transzplantáció nagy záródási aránnyal kecsegtető alternatív beavatkozás. A kiváló anatómiai sikerarányra való tekintettel, krónikusan fennálló, nagy (legkisebb átmérőjükénél legalább 600 µm) lyukak válogatott eseteiben akár mint primer beavatkozás szóba jöhet [36]. Ezek mellett a traumás maculalyukak záródásának eléréséhez is ígéretes technikának bizonyulhat.

Következtetés

A refrakter maculalyukak megoldására egyelőre nincs egyértelműen javasolható műtéti opció. A szóba jövő számos lehetőség közül a Magyarországon először általunk választott és a betegnek egyértelmű látásjavulást eredményező autológ neuroszenzoros retinatranszplantáció mindenképpen megfontolásra érdemes beavatkozás. A műtét elvégzésében nagy segítséget jelent az intraoperatív OCT-vel rendelkező mikroszkóp. Az ideiglenes endotamponádként alkalmazott dekalin segít ugyan a graft helyben tartásában, ugyanakkor ehhez folyamatos hanyatt fekvő helyzet szükséges, illetve eltávolítása újabb műtétet jelent. A nagyobb esetszámú nemzetközi tanulmányok és a kiváló eredmények ellenére is további tapasztalatokra van szükség a műtét pontos indikációs körének megállapításához.

Anyagi támogatás: A közlemény megírása, illetve a kapcsolódó kutatómunka anyagi támogatásban nem részesült.

Szerzői munkamegosztás: B. Á.: A beteg követésében való szerepvállalás, a kézirat megírása. M. S.: A képalkotó vizsgálatok elvégzése, segítségnyújtás a kézirat megírásában, a kézirat javítása. P. O.: A beteg követésében való szerepvállalás, a képalkotó vizsgálatok elvégzése, segítségnyújtás a kézirat megírásában, a kézirat javítása. F. M.: A beteg kezelőorvosa, a bemutatott műtét elvégzése, szakmai iránymutatás, a kézirat kritikus javítása. A cikk végleges változatát valamennyi szerző elolvasta és jóváhagyta.

Érdekltségek: A szerzőknek nincsenek érdekltségeik.

Irodalom

- [1] McCannel CA, Ensminger JL, Diehl NN, et al. Population-based incidence of macular holes. *Ophthalmology* 2009; 116: 1366–1369.
- [2] Ittarat M, Somkijrungrong T, Chansangpetch S, et al. Literature review of surgical treatment in idiopathic full-thickness macular hole. *Clin Ophthalmol.* 2020; 14: 2171–2183.
- [3] Ferenc M, Bodrogi P, Balsay K, et al. Surgical treatment of idiopathic macular hole. [A maculalyuk sebészi gyógyítása.] *Szemészet* 2003; 140: 143–147. [Hungarian]
- [4] Wu TT, Kung YH. Comparison of anatomical and visual outcomes of macular hole surgery in patients with high myopia vs. non-high myopia: a case-control study using optical coherence tomography. *Graefes Arch Clin Exp Ophthalmol.* 2012; 250: 327–331.
- [5] Jackson TL, Donachie PH, Sparrow JM, et al. United Kingdom National Ophthalmology Database study of vitreoretinal surgery: report 2, macular hole. *Ophthalmology* 2013; 120: 629–634.
- [6] Li Y, Jin S, Shi L, et al. Factors associated with anatomic failure and hole reopening after macular hole surgery. *J Ophthalmol.* 2021; 2021: 7861180.

- [7] Tornambe PE, Poliner LS, Grote K. Macular hole surgery without face-down positioning: a pilot study. *Retina* 1997; 17: 179–185.
- [8] Chauduray V, Sarohia GS, Phillips MR, et al. Role of positioning after full-thickness macular hole surgery: a systematic review and meta-analysis. *Ophthalmol Retina* 2023; 7: 33–43.
- [9] Duker JS, Kaiser PK, Binder S, et al. The International Vitreomacular Traction Study Group classification of vitreomacular adhesion, traction, and macular hole. *Ophthalmology* 2013; 120: 2611–2619.
- [10] Alberth B. About vitrectomy. [A vitrectomiáról.] *Szemészet* 1974; 111: 161–166. [Hungarian]
- [11] Zajác M, Alberth B. Vitrectomy as therapy for reversible stage hyalokeratopathy. [A vitrectomia mint a reverzibilis stádiumban levő hyalokeratopathia terápiája.] *Szemészet* 1976; 113: 18–21. [Hungarian]
- [12] Mester V, Kuhn F. Clinical course and results of surgical treatment of epiretinal membranes: I. Theoretical considerations. [Epiretinalis membránok klinikai megjelenése és sebészi kezelése I. Elméleti megfontolások.] *Szemészet* 2003; 140: 103–107. [Hungarian]
- [13] Alberth B. Issues of vitreoretinal surgery I. The consequences of the introduction of vitrectomy for ophthalmology. [Az üvegtesti sebészet kérdései I. A vitrectomia bevezetésének következményei a szemorvosi munkára.] *Szemészet* 1984; 121: 129–132. [Hungarian]
- [14] Kolozsvári L, Alberth B, Süveges I. Issues of vitreoretinal surgery II. The role of echography in vitreoretinal surgery. [Az üvegtesti sebészet kérdései II. Az echográfia szerepe az üvegtesti sebészetében.] *Szemészet* 1984; 121: 133–140. [Hungarian]
- [15] Süveges I, Alberth B. Issues of vitreoretinal surgery III. Vitrectomy in retinal detachment. [Az üvegtesti sebészet kérdései III. Vitrectomia az ablatio retinae sebészetében.] *Szemészet* 1984; 121: 200–204. [Hungarian]
- [16] Milibák T, Bereczki Á. Vitrectomy in the treatment of diabetic macular edema. [Vitrectomia a diabéteses macula oedema kezelésében.] *Szemészet* 1999; 136: 103–106. [Hungarian]
- [17] Ehlers JP, Tao YK, Srivastava SK. The value of intraoperative optical coherence tomography imaging in vitreoretinal surgery. *Curr Opin Ophthalmol*. 2014; 25: 221–227.
- [18] Gass JD. Idiopathic senile macular hole. Its early stages and pathogenesis. *Arch Ophthalmol*. 1988; 106: 629–639.
- [19] Kelly NE, Wendel RT. Vitreous surgery for idiopathic macular holes: results of a pilot study. *Arch Ophthalmol*. 1991; 109: 654–659.
- [20] Ryan EH Jr, Gilbert HD. Results of surgical treatment of recent-onset full-thickness idiopathic macular holes. *Arch Ophthalmol*. 1994; 112: 1545–1553.
- [21] Eckardt C, Eckardt U, Groos S, et al. Removal of the internal limiting membrane in macular holes. Clinical and morphological findings. [Entfernung der Membrana limitans interna bei Makulalöchern. Klinische und morphologische Befunde.] *Ophthalmologie* 1997; 94: 545–551. [German]
- [22] Steel DH, Donachie PH, Aylward GW, et al. Factors affecting anatomical and visual outcome after macular hole surgery: findings from a large prospective UK cohort. *Eye (Lond)*. 2021; 35: 316–325.
- [23] Michalewska Z, Michalewski J, Adelman RA, et al. Inverted internal limiting membrane flap technique for large macular holes. *Ophthalmology* 2010; 117: 2018–2025.
- [24] Rao X, Wang NK, Chen YP, et al. Outcomes of outpatient fluid-gas exchange for open macular hole after vitrectomy. *Am J Ophthalmol*. 2013; 156: 326–333.e1.
- [25] Charles S, Randolph JC, Neekhra A, et al. Arcuate retinotomy for the repair of large macular holes. *Ophthalmic Surg Lasers Imaging Retina* 2013; 44: 69–72.
- [26] D’Souza MJ, Chaudhary V, Devenyi R, et al. Re-operation of idiopathic full-thickness macular holes after initial surgery with internal limiting membrane peel. *Br J Ophthalmol*. 2011; 95: 1564–1567.
- [27] Tabandeh H, Morozov A, Rezaei KA, et al. Superior wide-base internal limiting membrane flap transposition for macular holes: flap status and outcomes. *Ophthalmol Retina* 2021; 5: 317–323.
- [28] Lai JC, Stinnett SS, McCuen BW. Comparison of silicone oil versus gas tamponade in the treatment of idiopathic full-thickness macular hole. *Ophthalmology* 2003; 110: 1170–1174.
- [29] Valldeperas X, Wong D. Is it worth reoperating on macular holes? *Ophthalmology* 2008; 115: 158–163.
- [30] Morizane Y, Shiraga F, Kimura S, et al. Autologous transplantation of the internal limiting membrane for refractory macular holes. *Am J Ophthalmol*. 2014; 157: 861–869.e1.
- [31] Chen SN, Yang CM. Lens capsular flap transplantation in the management of refractory macular hole from multiple etiologies. *Retina* 2016; 36: 163–170.
- [32] Rizzo S, Caporossi T, Tartaro R, et al. A human amniotic membrane plug to promote retinal breaks repair and recurrent macular hole closure. *Retina* 2019; 39(Suppl 1): S95–S103.
- [33] Grewal DS, Mahmoud TH. Autologous neurosensory retinal free flap for closure of refractory myopic macular holes. *JAMA Ophthalmol*. 2016; 134: 229–230.
- [34] Grewal DS, Charles S, Parolini B, et al. Autologous retinal transplant for refractory macular holes. Multicenter International Collaborative Study Group. *Ophthalmology* 2019; 126: 1399–1408.
- [35] Moysidis SN, Koulisis N, Adrean SD, et al. Autologous retinal transplantation for primary and refractory macular holes and macular hole retinal detachments. The Global Consortium. *Ophthalmology* 2021; 128: 672–685.
- [36] Tanaka S, Inoue M, Inoue T, et al. Autologous retinal transplantation as a primary treatment for large chronic macular holes. *Retina* 2020; 40: 1938–1945.

(Fodor Mariann dr.,
 Debrecen, Nagyerdei krt. 98., 4032
 e-mail: mfodor@med.unideb.hu)