

*Debreceni Egyetem Orvos-és Egészségtudományi Centrum, Bőrgyógyászati Klinika
(igazgató: Remenyik Éva dr., egyetemi tanár)**

Thalidomide alkalmazásával szerzett tapasztalataink a Debreceni Egyetem Bőrklinikáján

Our experiences with thalidomide in the Department of Dermatology, University of Debrecen

TÖRŐCSIK DÁNIEL DR.*, IRINYI BEATRIX DR.*, BÉGÁNY ÁGNES DR.*,
HORKAY IRÉN DR.*, REMENYIK ÉVA DR.* SZEGEDI ANDREA DR.*

ÖSSZEFOGLALÁS

A szerzők esetismertetések során a thalidomide alkalmazásával szerzett tapasztalataikról számolnak be discoid lupus erythematosus, prurigo nodularis és Bechet kór diagnózisú betegek kezelésében a Debreceni Egyetem Orvos és Egészségtudományi Centrum Bőrklinikáján, ismertetve a gyógyszer történetét, hatásmechanizmusát és mellékhatásait, kitérve a thalidomide egyéb alkalmazhatósági területeire.

Kulcsszavak:

thalidomide - discoid lupus erythematosus - prurigo nodularis - Bechet kór

SUMMARY

The authors from the Department of Dermatology at the Medical and Health Science Center of the University of Debrecen present their experiences in the thalidomide treatment of patients with discoid lupus erythematosus, nodular prurigo and Bechet disease. Highlighting the history, background and the side effects of thalidomide they also give a review on the possible fields of thalidomide application in dermatology.

Key words:

thalidomide - discoid lupus erythematosus - nodular prurigo - Bechet disease

A thalidomide a kezdeti sikereket követően, közel 10 évnyi használat után, az 1960-as években számos mellékhatása miatt (phocomelia, microphthalmia, perifériás neuropathia) kikerült az orvoslás eszköztárából (1). Sikeres alkalmazása az erythema nodosum leprosum kezelésében azonban újabb esélyt adott a szernek, így használata fokozatosan elterjedt a konvencionális terápiára rezisztens gyulladásos bőrgyógyászati kórképekben, mint a lupus erythematosus, prurigo nodularis, Bechet szindróma, aphthosus stomatitis, actinicus prurigo, felnőtt Langerhans sejtes histiocytosis, erythema multiforme és bőrsarcoidosis (2-9). E munkával célunk összefoglalni a thalidomide történetét, alkalmazási területét, lehetséges hatásmechanizmusát, mellékhatásait, valamint a Debreceni Egyetem Bőrgyógyászati Klinikáján szerzett tapasztalatainkat.

Esetek

Klinikánkon 3 discoid lupus erythematosus (DLE) diagnózisú nőbetegnél alkalmaztunk thalidomide kezelést.

1. eset

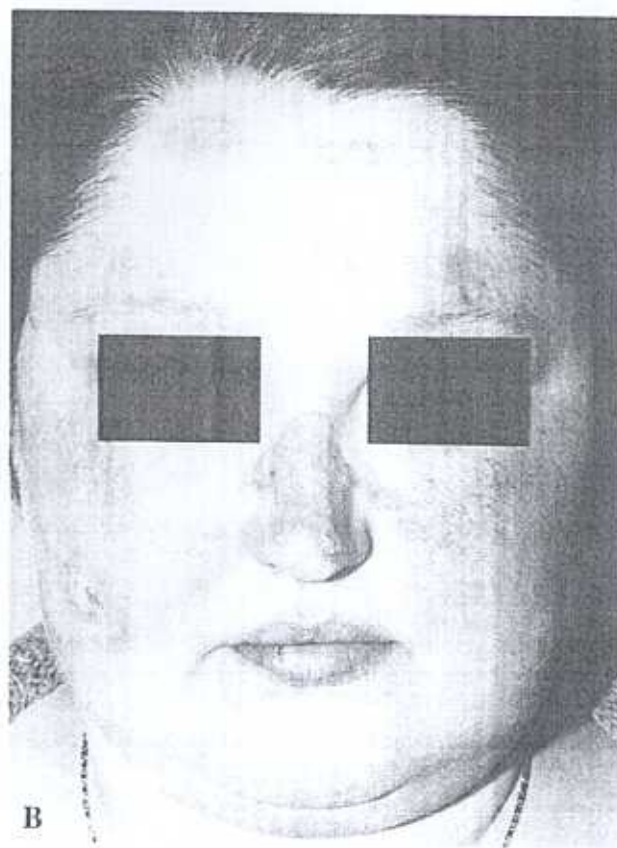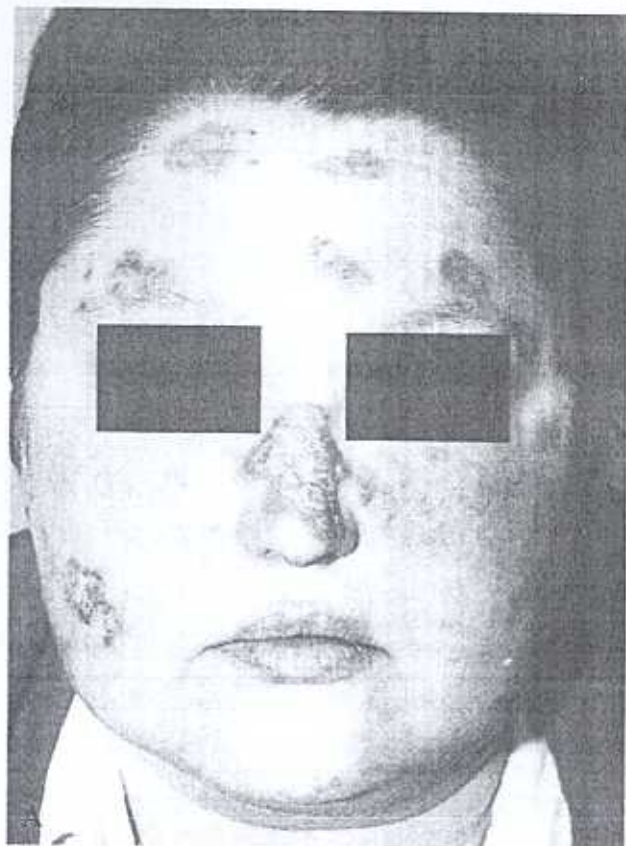A 31 éves nőbeteg szövettanilag igazolt DLE, fényérzékenység és polyarthritisz, valamint immunológiai pozitivitás alapján szisztémás

lupus erythematosus (SLE) miatt áll Klinikánk gondozásában. További anamnézisében hypertonia, nem inzulin dependens diabetes mellitus (NIDDM), MRI-vel igazolt multiplex cerebrovasculáris léziók, hypercholesterinaemia, krónikus vénás insuficiencia, szekunder anti-foszfolipid szindróma és appendectomia szerepelnek. Felvételekor a jobb alkaron egy, az arcon négy, 0,5-1,5 cm átmérőjű hyperaemiás, hámló, közepén atrophias papula volt látható, mely megfelelt a DLE klinikai képének. Kezelésként lokális szteroid mellett Delagil indítottunk, melyet a beteg nem tolerált. Ezt követően Sandimmun Neoral, majd Imuran terápiával próbálkoztunk sikertelenül, majd a kiterjedt bőrtünetei miatt neurológus szakorvossal történt konzultálás után thalidomide indítása mellett döntöttünk. Az alkalmazott napi 100 mg hatására tünetei néhány hónap elteltével jelentősen javultak, majd megszűntek, mellékhatás nem jelentkezett. Ekkor a thalidomide dózisa kétnaponta adott 100 mg-ra lett módosítva. Tervezett terhesség miatt a thalidomide kezelést 9 hónap múlva elhagytuk. A jelenleg alkalmazott kis dózisú szisztémás szteroid mellett a bőrtünetek egy év elteltével továbbra is változatlanul remisszióban vannak (1. ábra).

2. eset

40 éves nőbetegünk esetében 10 éve ismert ízületi panaszokkal, hajhullással társult szövettanilag igazolt DLE. Anamnézisében hysterectomia, cataracta, glaucoma és cholelithiasis szerepelnek. Felvételekor az arc csaknem diffúzan hyperaemiás volt, a bal arcfélen, orrgyökön ujjbegynyi beszűrt plakkok, valamint a bal alkar feszítő felszínén számos apró, lencsényi bőrszínű papula volt látható. Az ANF, anti-SSA, anti-ENA, anti-JO-1 és mitokondrium elleni antitestek kimutatásához elvégzett laborvizsgálatok eredményei pozitívak voltak. Ízületi, illetve bőrtünetekre szisztémás szteroid mellett Delagil kezelést kapott, melyre bőrtünetei nem változtak, a később alkalm-

* Debreceni Egyetem Orvos- és Egészségtudományi Centrum, Bőrgyógyászati Klinika



1. ábra

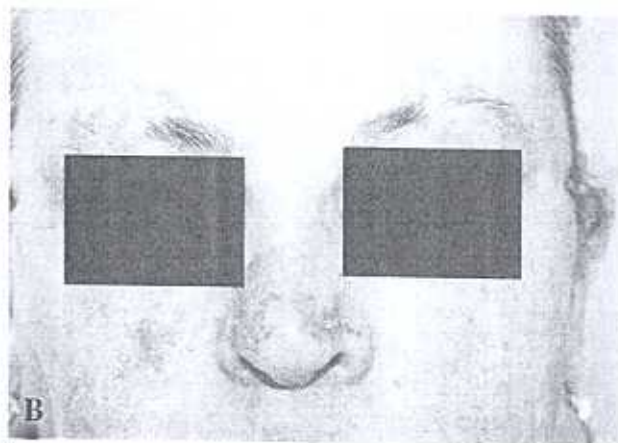
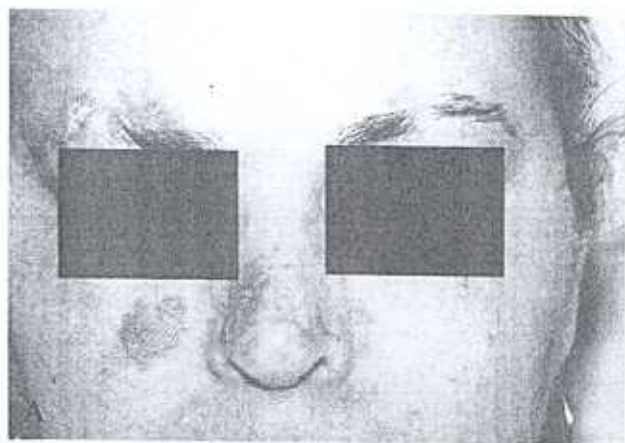
DLE miatt kezelt betegünk tünetei 1 hónap thalidomide szedését követően
(A. thalidomide előtt, B. thalidomide után)

zott Sandimmun Neoralt pedig súlyos fejfájás miatt hagyta el. Ezt követően indítottunk thalidomide kezelést napi 100 mg dózisban, melyre bőrtünetei néhány hónap elteltével jelentősen javultak, az infiltráltság csökkent, mellékhatás nem jelentkezett. A beteg jelenleg is thalidomide kezelés alatt áll.

3. eset

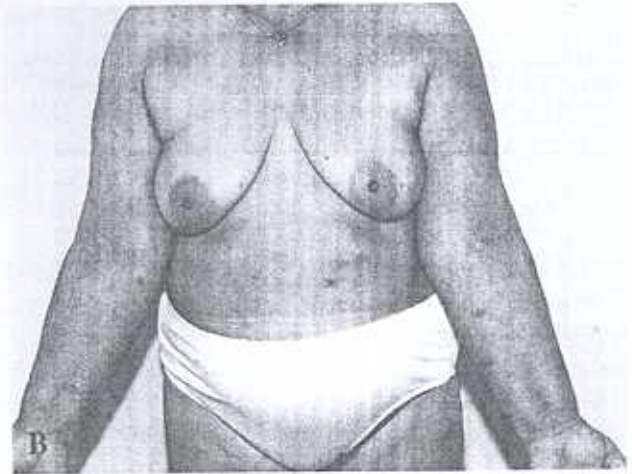
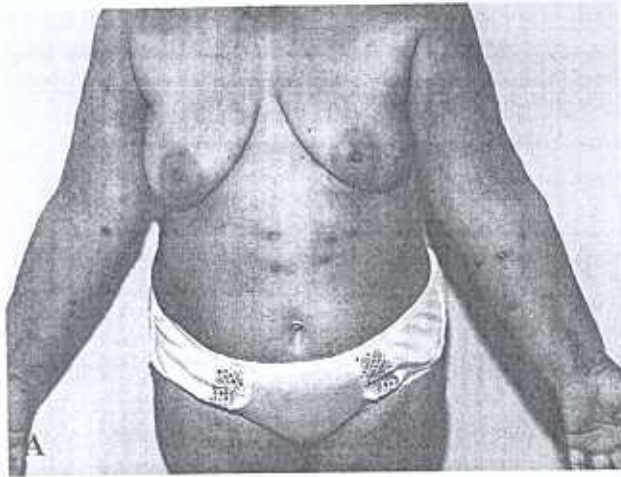
42 éves nőbeteg anamnézisében 11 éve ismert fényérzékenységgel, keratoconjunctivitis sicca és polyarthritits tünetekkel, valamint számos immunológiai eltéréssel társult DLE szerepel, mely az SLE diagnózisát is kimeríti. Anamnéziséből ismert továbbá szteroid kezelés miatti obesitas, normofunkciós struma, valamint carpal tunnel szindróma

miatt műtét. Klinikánkra diffúz bőrtünetei miatt került felvételre. Laboratóriumi vizsgálataiban anti-SSA, anti-ENA, anti-Sm pozitivitás szerepelt. Kezelésében szisztémás szteroid mellett Delagilt indítottunk, melyet szemészeti kontraindikációk, valamint mérsékelt hatásszáma miatt felfüggesztettünk. A későbbi Sandimmun Neoral kezelés szintén hatástalannak bizonyult. Miután mellékhatások miatt az indított cyclophosphamid kezelést is abbahagytuk, thalidomide-ot adtunk napi 100 mg dózisban, melyre tünetei jelentősen mérséklődtek, ezért a későbbiekben a thalidomide-ot két naponta adtuk. Közel 9 hónapos kezelést követően azonban ajakcyanosissal társult ajakszibbaság miatt a thalidomide-ot el kellett hagyni. A beteg jelenleg mérsékelt tünetek mellett alacsony dózisu szteroid kezelést kap (2. ábra).



2. ábra

DLE miatt kezelt betegünk tüneteinek alakulása thalidomide kezelés mellett
(A. thalidomide előtt, B. thalidomide után)



3. ábra

Prurigo nodularis diagnózisú betegünk tünetei thalidomide kezelést követően 6 hónappal
(A. thalidomide előtt, B. thalidomide után)

Prurigo nodularis diagnózissal 4 nőbeteg kapott thalidomide kezelést.

1. eset

A 79 éves nőbetegnél cholecystectomiát követően testszerte jelentkeztek excoriált felszínű, elmosott szélű, hyperaemiás prurigós göbcsék. Korábbi anamnézisében osteoporosis, agyi arteriosclerosis, gastro-oesophagealis reflux betegség és hypercholesterinaemia szerepelnek. A klinikai kép alapján cholecystectomia által provokált prurigo, esetleg paraneoplasia lehetősége merült fel. Az elvégzett non-invazív tumorkutatás negatív eredménnyel zárult. A kezdetben indított, különféle antihisztaminnal kombinált PUVA kezelés kis-mértékű javulást eredményezett, ezért a betegnek a PUVA mellé thalidomide terápiát állítottuk be, napi 100 mg dózisban. Ennek hatására néhány hétig tünetmentessé vált, majd tünetei recidiváltak. Ezt követően a tünetek függvényében alacsony dózisú szisztémás szteroiddal kombinálva folytattuk a thalidomide kezelést. A tünetek 2 hónap elteltével szanálódtak. Ekkor a szteroidot elhagytuk, és a thalidomide-ot a beteg kétnaponta szedte, melyet jelenleg is kap, és tünetmentes.

2. eset

56 éves nőbetegnek 10 éve ismert generalizált, szövetannal is igazolt, egyéb kezelésekre nem reagáló prurigo nodularisa. Anamnézisében egyéb megbetegedés nem szerepel, laborvizsgálataiból mérsékelt koleszterinszint emelkedés volt kiemelhető. Klinikánkban évenként 8 számú antihisztamint alkalmaztunk, majd PUVA kezelést indítottunk intrafocális szteroid mellett, melyre panaszai mérséklődtek. Később a bal csukló inhihelygyulladás miatt indometacin és Cataflamot szedett, melyek mellett bőrtünetei nagyfokú progressziót mutattak. Ezt követően indítottunk thalidomide kezelést napi 100 mg dózisban szisztémás antihisztaminnal kombinálva, melyre bőrtünetei jelentősen javultak. A terápia indítását követően 5 hónappal azonban generalizált gyógyszerallergiás tünetek jelentkeztek, ezért a thalidomide-ot véglegesen elhagytuk. Ennek ellenére a tünetek továbbra is regresszióban maradtak.

3. eset

A 71 éves nőbetegnél 6 éve diagnosztizáltunk prurigo nodularist. Anamnézisében 2-es típusú diabetes, hypertonia, myoma miatt hysterectomia, valamint ételallergia szerepelnek. Tünetei a végtagok feszítő felszínére, valamint a törzsre lokalizálódtak. Kezelésében 3 éven keresztül kezdetben hatásosan, majd egyre kevesebb eredménnyel alkalmaztunk szisztémás szteroidot és antihisztamint. Ezt követően állítottunk be thalidomide-ot napi 100 mg dózisban, melyre tünetei jelentős javulást mutattak, a csomók lelapultak, a viszketés csaknem teljesen megszűnt. A kezelés indítását követően hét hónappal a beteg a végtagok erőteljesebb zsibbadásáról számolt be, és

bár az elvégzett kontroll ENG vizsgálat thalidomide kezelést megelőzően is már meglévő, kevert típusú, sensoros túlsúlyú polyneuropathia státuszát változatlanul találta, a thalidomide-ot leépítettük. A tünetek recidiváltak.

4. eset

A 30 éve prurigo nodularissal kezelt 62 éves nőbeteg anamnézisében hypertonia, depresszió, hypertrichosis, dysthymia, cephalalgia és hyperlipidaemia szerepelnek. Kezelésként éveken át PUVA, majd kombinált antihisztamin és váltott lokális terápiát kapott eredménytelenül. A Klinikánkban elindított napi 100 mg thalidomide hatására tünetei jelentősen javultak; a nodusok lelapultak, a viszketés megszűnt, a beteg feszültsége jelentősen csökkent. A kezelést követően egy évvel jelentkező leukopenia és enyhe fokú anaemia miatt a kezdeti thalidomide dózist csökkentettük, majd kihagytuk, ami a tünetek rövid időn belül történő erőteljes recidivájához vezetett. A paraméterek rendeződését követően a thalidomide-ot visszaállítottuk, kétnaponta adott 100 mg-ra, majd a tünetek ismételt visszahúzódását követően fokozatosan elhagytuk. A beteg jelenleg is tünetmentes (3. ábra).

Behcet kör diagnózissal egy betegnél indítottunk thalidomide kezelést.

A 31 éves nőbeteg, akinek korábbi anamnézisében jelentős megbetegedés nem szerepelt, az ajkak belső felszínén, a gingiván sárgás lepedékkel fedett különböző méretű, kis elemű ulcerációkkal, a nagyajkak belső felszínére lokalizálódóan 1-2 mm-es gennyes necrosisokkal, valamint a szájnyalvokhátyán egy-két apró ulcussal jelentkezett. Korábban szövettani vizsgálattal pemphigust diagnosztizáltak, és nagy dózisú szteroid mellett recidiváló tünetekkel kezelték. Az ismételt szövettani vizsgálat kizárta a pemphigus diagnózist és felvetette a Behcet kör gyanúját. Klinikánkra történt felvételekor az indirekt IF vizsgálat, Tzank próba negatív volt, az immunológiai vizsgálat emelkedett C3 szintet, ANCA negativitást mutatott, immunoblott vizsgálat 160 KDa-nál enyhe pozitivitást adott. Laboratóriumi leletekből emelkedett neutrophil, eosinophil és lymphocyták szám volt kiemelendő. A klinikai kép és a szövettani eredmény alapján a Behcet kör diagnózisát megerősítettük. A tünetek kezelésére napi 100 mg thalidomide-ot indítottunk szisztémás antibiotikum és colchicin mellett, melyre a beteg kezdetben jól reagált, laborértékei rendeződtek, bőrtünetei mérséklődtek. A csökkent terápiás hatékonyság miatt azonban fél évet követően a thalidomide-ot Methotrexatra, majd egy év múlva szteroidra cseréltük le, melyre a beteg ismét panaszmentessé vált. A betegnek jelenleg colchicin és kis dózisú szteroid mellett mérsékelt tünetei vannak.

Megbeszélés

Történeti áttekintés

A thalidomide-ot 1954-ben szintetizálták az akkori Nyugat – Németországban, 1956-ban került forgalomba Contergan néven, mint vény nélkül kapható gyógyszer (10). Két évvel később számos más országban is törzskönyvezték (az Egyesült Királyságban Distaval néven), miután az egyik legbiztonságosabb szedatívumnak bizonyult, népszerűvé vált többek között a terhes nők körében is. 1961-re azonban a szedése mellett jelentkező perifériás neuropathia és a thalidomide-ot szedő terhes nők gyermekeinek számos veleszületett deformitása miatt, mint például végtagrövidülés (phocomelia), mely több mint 12.000 csecsemőt érintett, kivonták a piacról (11).

1965-ben Izraelben leprában szenvedő betegek fájdalmainak enyhítésére alkalmazták ismét, mely során a bőr és a szervi tünetek, mint az erythema nodosum leprosum, mely arthralgiával, lázzal, iritissel, neuritissel és gyakran hepatosplenomegaliával, nephritissel, orchitissel és pleuritissel társul, a betegek jelentős százalékában visszahúzódtak (2). Számos tanulmány számolt be hasonló sikerekről és vált 1998-ban a thalidomide az Egyesült Államok Food and Drug Administration hivatala által is elismertté az erythema nodosum leprosum kezelésében, és kapott ún. „orphan drug” státuszt, mely a ritka betegségek kezelésére használható és további kutatások szempontjából kiemelt gyógyszereket jelöli (12). Ezt követően kezdett jelentős teret nyerni számos, más kezelésre nem reagáló bőrgyógyászati betegség terápiájában. A figyelem középpontjába került azon mechanizmus(ok) megismerése is, melyek a thalidomide hatása mögött állhatnak, alkalmassá téve a gyógyszert arra, hogy tüneteiben és ethiopathológiai szempontból is jelentősen eltérő betegségekben egyaránt sikerrel legyen alkalmazható.

Bőrgyógyászati alkalmazási lehetőségek

A thalidomide kezelésre reagáló betegségeket a terápia hatásossága alapján az alábbiak szerint csoportosíthatjuk:

nagyon hatásos (erythema nodosum leprosum, lupus erythematosus, prurigo nodularis, Behcet szindróma, aphthosus stomatitis)

mérsékeltén hatásos (actinicus prurigo, felnőtt Langerhans sejtes histiocytosis, erythema multiforme, bőrsarcoidosis, graft versus host reakció, uremiás pruritus és a bőr Jessner-Kanof féle lymphocytás infiltrációja)

megpróbálható (Kaposi sarcoma, lichen planus és lichen planopiláris, pyoderma gangraenosum és melanómák), valamint

kontraindikált (toxikus epidermalis necrolysis).

Jelentős tanulmányok foglalkoznak a HIV fertőzés kezelésében való alkalmazásával is (11).

Hatásmechanizmus

A betegségek ilyen széles palettája, melyben a thalidomide eredménnyel használható, számos molekuláris szintű

vizsgálatot eredményezett, melyek próbálták megmagyarázni a thalidomide hatását. Ezen vizsgálatok eredményei alapján a legvalószínűbb, hogy szedatív hatása mögött az agy alvóközpontjára kifejtett hatása áll. immunológiai hatásmechanizmusára pedig számos vizsgálat utal. Központi szerepe lehet a különböző gyulladáscsökkentő citokinek, interleukinek (IL) termelődésének szabályozásában is, nevezetesen az IL-2, IL-4 és IL-5 termelődésének fokozása, az IL-8 és IL-12 termelődésének csökkentése, valamint az NFkB útvonal gátlásán keresztül a TNFalfa termelődésének gátlása, mely a sejtek egyik legfőbb gyulladáshoz adott válaszában jelátviteli útvonala (12,13). Ezt fokozhatják további sejt-specifikus hatásai, mint a lymphocyták proliferációjának gátlása, a CD4+ T sejtek számának csökkentése, a CD8+ T sejtek számának növelése mellett a B sejtek számának csökkentése a lépben, valamint a Th2 válasz előtérbe helyezése a Th1-gyel szemben (14,15). Szintén adatok szólnak még a neutrophilek phagocytá funkcióinak gátlása, a monocyták és egyéb fehérvérsejtek chemotaxisának gátlása, és az MHC-II valamint adhéziós molekulák expressziójának csökkentése mellett, melyek együttesen immunmoduláló, gyulladáscsökkentő hatást eredményeznek, részleges magyarázatot adva a széles körű, főleg szisztémás gyulladással járó betegségek kezelésében elért eredményekre (16,17). Szintén kísérletes adatok szólnak a thalidomide angiogenesis gátlásában betöltött szerepéről, mely alapján értelmezhető sikeres alkalmazása érártéppüléssel járó betegségek kezelésében és a daganatképződés gátlásában (18).

Ezen feltételezett hatásmechanizmusok ismerete ellenére továbbra sem egyértelmű a thalidomide hatása lupus erythematosusban. Feltételezik szerepét a neutrophilek és makrofágok funkcióinak gátlásában, csakúgy, mint az IgM szintézisének és basal membránon történő lerakódásának gátlásában, mely mechanizmus a Behcet szindrómás betegekben is kulcsfontosságú lehet. Azonban mindeztől még nem sikerült bizonyítani ezen gátló mechanizmusok tényleges érvényesülését a thalidomide kezelt betegekben (11,19).

Szedatív hatása mögött pedig vélhetően az idegrendszer működésének gátlása állhat (20). Ez egyszerre magyarázhatja sikeres alkalmazását például prurigóban, de a terápia felfüggesztését is perifériás neuropathia kialakulása miatt, mely az irodalmi adatok alapján az esetek 50-70%-ában következik be (3).

Mellékhatások

A potenciális mellékhatások közül legismertebb a teratogén hatás, illetve a perifériás neuropathia. E mellett feltehetően endokrin és egyéb, gyakran bőrre lokalizálódó mellékhatások is.

A teratogén hatás már a terhesség 35-50. napján adott egyszeri 100 mg dózissal is jelentkezik, és az esetek 40%-ában az újszülött halálával jár közvetlenül a születés után (21). Leggyakoribb testi elváltozások a végtagok deformitásai, a csontok hiányai, phocomelia, a külső fül elváltozásai, a szem abnormalitásai, úgy mint anophthalmos. Esetenként a belső szervek is érintve lehetnek (22). A te-

ratogén hatás pathomechanizmusát eddig nem sikerült tisztázni, csupán valószínűsítik, hogy a gyógyszer hatással van az angiogenesisre, az apoptosira, a DNS szintézisre, a gén transzkripcióra, növekedési faktorokra és az integrinre (23). Vitákat vált ki a spermatogenesisre való esetleges hatása is (24).

Perifériás neuropathia, mint a másik, a jelenlegi kezeléskor is figyelembe veendő mellékhatása, az esetek 20%-ában jelentkezik a kezelést követő első évben (25). A kialakuló neuropathia különböző fokú, akár irreverzibilis is lehet. Megfigyelték azt is, hogy sosem fordul elő napi 25mg dózis alatt, jellegzetesen szimmetrikusan jelentkezik paraesthesiát okozva a kezeken és a lábakon, az alsó végtagok érző kiesésével (26). A betegek leggyakrabban a láb szorításáról számolnak be. Számos esetben izomgyengeség és izomgörcs is fellép, piramis jelekkel, esetleg carpal tunnel szindrómával (27).

Az egyéb mellékhatások közül a leggyakoribb a szedáció, mely idővel elmúlik (28). Emellett gyakran jelentkezik még zavartság és fejfájás, hypotensióval, pruritussal, hízással, obstitációval társulva. Ritka, de fontos mellékhatása lehet a hypothyreosis, valamint fokozott adrenokortikotrop hormon és prolaktin termelés, mely hypoglikémiával társulhat (29). Beszámoltak továbbá amenorrhoeáról, illetve férfiakban csökkent libidóról (30). Fontos mellékhatás továbbá a mélyvénás thrombosis, ez azonban elsősorban malignus, elsősorban hematológiai kórképekben történt alkalmazáskor jelentkezett (31).

Bőrgyógyászati mellékhatások közül megfigyeltek exfoliatív és erythrodermás reakciókat, allergiás vasculitist, thrombocytopeniás purpurát, toxikus epidermális necrolyst és a psoriasis kiújulását, melyek HIV fertőzött betegekben fokozottabbak voltak (32-36).

A fent ismertetett széles körű alkalmazási terület, a hatásmechanizmus és a lehetséges mellékhatások miatt a thalidomide kezelés során a szakmai ajánlások és a megfelelő terápiás protokollok betartása elengedhetetlen, melyről javasolt a beteget – kitéüntetett figyelemmel a termékeny korban levő nőbetegeket – szóban és írásban egyaránt tájékoztatni (37). Klinikánkon is, ezen szabályok betartása mellett, a betegek megfelelő tájékoztatásával és írásos beleegyezésével indítottunk thalidomide kezelést DLE, prurigo nodularis és Behcet- diagnózisú olyan betegeknél, akik egyéb kezelésekre nem reagáltak (1. táblázat). A betegeket rendszeresen ellenőrzik, a bőrtünetek változásait fényképekkel dokumentáltuk.

A Klinikánkon thalidomide-dal kezelt 3 DLE-s beteg esetében a korábban alkalmazott lokális és szisztémás szteroid, valamint Delagil hatástalannak bizonyultak, illetve két esetben a Delagil szedését szemészeti és hematológiai mellékhatások miatt kellett abbahagyni. Az alkalmazott immunosuppresszánsok között az Imuran két esetben szintén hatástalannak bizonyult, egy esetben pedig diffúz effluvium miatt kellett felfüggeszteni, míg a Sandimmun Neoral egy esetben mellékhatása – súlyos fejfájás – miatt hagytuk el. Mindezen terápiák sikertelensége és mellékhatásai miatt indítottunk thalidomide-ot napi 100 mg dózisban, melyet két esetben a tünetek javulásának

függvényében, kétnaponta adott 100 mg-ra le lehetett csökkenteni. A kezelés mind a három betegnél a tünetek jelentős mérséklődéséhez vezetett. Egy beteg rendszeres kontroll mellett továbbra is thalidomide kezelés alatt áll, egy másik betegnél mérsékelt neuropathia miatt, minimális bőrtünetek mellett kellett elhagynunk, míg a harmadik betegnél szintén felfüggesztettük tervezett terhessége miatt. Ez a beteg azóta is tünetmentes.

A thalidomide sikeres alkalmazásáról 1977 óta jelennek meg közlemények a nemzetközi irodalomban. Azóta számos kedvező tapasztalatról számoltak be, kiemelve, hogy jelentős százalékban nem csupán a tünetek remissziója volt elérhető, hanem a prednisonon és azathioprine dózisának csökkentése is lehetővé vált. A legtöbb tanulmány napi 50-300 mg thalidomide alkalmazásától átlagosan 2-8 héttel a kezelés megkezdését követően a betegek 90%-ában a tünetek csökkenéséről, majd az esetek 50-75%-ában a bőrtünetek teljes remissziójáról számol be. A kezelt betegek felénél a thalidomide elhagyását követően a tünetek átlagosan néhány héten belül visszatértek, a kezelés újraindítását követően azonban újból regrediáltak (38,39).

Klinikánkon 4 prurigo nodularis diagnózisú beteg kapott thalidomide-ot, miután kombinált antihisztamin, szisztémás szteroid, fényterápia és lokális kezelések a panaszokat (erős viszketés, főleg a végtagokra lokalizálódó prurigós göbök) nem csökkentették. A thalidomide valamennyi esetben 1-2 hónapon belül a tünetek jelentős mérséklődéséhez, majd szanálódásához vezetett, így a kezdeti napi 100 mg dózist két naponta 100 mg-ra csökkenthettük. Egy betegben azonban az elvégzett kontroll ENG vizsgálat polyneuropathiás tünetek kialakulására utalt, ezért a thalidomide-ot azonnal elhagytuk. Egy másik esetben acutan jelentkező generalizált gyógyszerallergia miatt felfüggesztettük fel a kezelést, melynek hátterében a thalidomide szerepét nem lehetett kizárni.

A prurigo kezelésére a thalidomide-ot 1965-ben alkalmazták először (2). Azóta is ez a diagnózis képezi leggyakrabban a bőrgyógyászati alkalmazást. Az esettanulmányokban napi 100-300 mg thalidomide adagolásakor a viszkető érzés azonnali csökkenéséről, majd megszűnéséről számol be a betegek közel 90%-a. 1-2 hónap elteltével a bőrelváltozások méretében és számában is megfigyeltek csökkenést. Szintén jelentős eredményt értek el a prurigo kezelésében elfogadott keskeny hullámhosszú UVB fototerápia és a thalidomide együttes alkalmazásával is; 12 hét után a betegek jelentős hányadánál teljes remissziót értek el (40).

Klinikánkon egy Behcet diagnózisú beteg esetében napi 100 mg thalidomide-ot indítottunk 0,5 mg colchicinnel kombinálva, melyre a beteg kezdetben jól reagált, laborértékei rendeződtek, bőrtünetei mérséklődtek. Fél év múlva azonban a csökkent terápiás hatékonyság miatt a thalidomide-ot methotrexatra, majd egy év múlva szteroidra kellett lecserelni.

A Behcet szindróma egy idiopathiás, multisztémás, krónikus, recidiváló megbetegedés, amelyet az artériák és vénák aggresszív, non-granulomatousus occlusiv gyulladás jelleméz. Enyhébb esetekben orogenitális ulcerációval

Beteg kora és neme	Diagnózis	Anamnézis	Korábbi kezelés	Thalidomide kezelés	Megjegyzés
31 éves nő	DLE	hypertonia, II-es típusú DM, anti-foszfolipid szindróma, krónikus vénás insufficiencia, hyper- cholesterinaemia, appendectomia	fényvédelem, lokális és szisztémás szteroid, Delagil, Sandimmun Neoral	100 mg/nap mellett jelentős javulás hónapokon belül, majd kétnaponta adott 100 mg-ra lett módosítva a thalidomide	tervezett terhesség miatt a thalidomide elhagyása
40 éves nő	DLE	coelithiasis, cataracta, glaucoma, hysterectomia	fényvédelem, lokális és szisztémás szteroid, Delagil, Sandimmun Neoral	100 mg/nap mellett jelentős javulás hónapokon belül	jelenleg is thalidomide kezelés alatt
42 éves nő	DLE	fényérzékenység, keratoconjunctivitis, polyarthritis	fényvédelem, lokális és szisztémás szteroid, Delagil, Sandimmun Neoral	100 mg/nap mellett jelentős javulás hónapokon belül	9 hónap elteltével neuropathiás tünetek miatt a thalidomide elhagyása
79 éves nő	prurigo nodularis	cholecystectomy, osteoporosis, GERD, hyper- cholesterinaemia	antihisztaminok, PUVA	100 mg/nap mellett tünetei szanálódtak	a kezdetben alkalmazott PUVA + thalidomide mellett tünetei recidiváltak, majd az indított szisztémás szteroid + thalidomide mellett tünetmentessé vált
56 éves nő	prurigo nodularis	nincs nagyobb megbetegedés	antihisztaminok, PUVA	100 mg/nap mellett jelentős javulás hónapokon belül	antihisztammal kombinált thalidomide mellett 5 hónap elteltével gyógyszerallergiás tünetek jelentkeztek, mely miatt a thalidomide-ot elhagytuk
71 éves nő	prurigo nodularis	hypertonia, II-es típusú DM, hysterectomia, ételallergia	szisztémás szteroid, antihisztamin	100 mg/nap mellett jelentős javulás hónapokon belül	7 hónap elteltével neuropathiás tünetek miatt a thalidomide elhagyása
62 éves nő	prurigo nodularis	hypertonia, hypertrichosis, depresszió, dysthymia, cephalalgia, hyperlipidaemia	antihisztaminok, PUVA	100 mg/nap mellett jelentős javulás hónapokon belül, majd kétnaponta adott 100 mg-ra lett módosítva a thalidomide	12 hónap elteltével leukopenia, enyhe anaemia miatt a thalidomide elhagyása, majd csökkentett dózisban visszaállítottuk
31 éves nő	Bechet - kór	nincs nagyobb megbetegedés	Colchicin	100 mg/nap mellett jelentős javulás hónapokon belül	6 hónap múlva csökkent hatékonyság miatt a thalidomide elhagyása

1. táblázat

A Debreceni Egyetem Bőrklínikáján thalidomide-dal kezelt betegek összesítő táblázata

és bőr léziókkal jár, súlyosabb formában, az esetek több mint a felében, a szemet is érinti, nem ritkán mindkét oldalon, és főleg a szem elülső szegmensét és a retinát károsítja. A thalidomide terápiás alkalmazása kizárólag súlyos, spontán remissziót nem mutató esetekben javasolt. Számos tanulmány sikerekről számol be napi 50-100 mg thalidomide alkalmazásától, melyre a szájban és a genitális régióban levő ulcusok gyorsan, néhány héten belül vissza-

húzódtak és a rekuráló ulcusok is mérsékeltebben recidiváltak. A tanulmányok jelentős része külön megemlíti, hogy míg a bőrtünetek kezelésében a thalidomide kedvező volt, az ocularis és az ízületi érintettségre nem volt hatással (41). Szintén fontos tapasztalat, hogy az elhagyást követően a tünetek a betegek jelentős részében 1-8 hónapon belül visszatértek, majd a thalidomide újraindításával ismételt remissziót mutattak (3).

Szem előtt tartva a thalidomide potenciális mellékhatásait, valamennyi ismertett esetben kedvező hatást értünk el. Így eddigi tapasztalataink mind a három betegségcsoportban egyaránt megerősítik a thalidomide mint potenciális terápiás hatékonyságú szer létjogosultságát a bőrgyógyászatban.

IRODALOM

- Mellin, G.W., Katzenstein, M.: The saga of thalidomide (concluded): neuropathy to embryopathy, with case reports of congenital abnormalities. *N Engl J Med* (1962) 267, 1238–44.
- Sheskin, J.: Thalidomide in the treatment of lepra reactions. *Clin Pharmacol Ther* (1965) 6, 303–6.
- Saylan, T., Saltik, I.: Thalidomide in the treatment of Behcet's syndrome. *Arch Dermatol* (1982) 118, 536.
- de Wazieres, B. és mtsai.: Treatment of recurrent ulceration with low doses of thalidomide. Pilot study in 17 patients. *Rev Med Interne* (1999) 20, 567–70.
- Mascaro, J. M. és mtsai.: Thalidomide in the treatment of recurrent, necrotic, and giant mucocutaneous aphthae and aphthosis. *Arch Dermatol* (1979) 115, 636–7.
- Londano, F.: Thalidomide in the treatment of actinic prurigo. *Int J Dermatol* (1973) 12, 326–8.
- Calnan, C. D., Meara, R. H.: Actinic prurigo (Hutchinson's summer prurigo). *Clin Exp Dermatol* (1977) 32, 365–72.
- Viraben, R. és mtsai.: Pure cutaneous histiocytosis resembling sinus histiocytosis. *Clin Exp Dermatol* (1998) 13, 197–9.
- Bahmer, F. A. és mtsai.: Thalidomide treatment of recurrent erythema multiforme. *Acta Derm Venereol* (1982) 62, 449–50.
- Mellin, G. W., Katzenstein, M.: The saga of thalidomide. Neuropathy to embryopathy, with case reports of congenital abnormalities. *N Engl J Med* (1962) 267, 1184–93.
- Wu, J. J. és mtsai.: Thalidomide: dermatological indications, mechanisms of action and side-effects. *Br J Dermatol* (2005) 153, 254–73.
- Radomsky, C. L., Levine, N.: Thalidomide. *Dermatol Clin* (2001) 19, 87–103.
- Oliver, S. J. és mtsai.: Thalidomide induces granuloma differentiation in sarcoid skin lesions associated with disease improvement. *Clin Immunol* (2002) 102, 225–36.
- Shannon, E. és mtsai.: Thalidomide's ability to augment the synthesis of IL-2 in vitro in HIV-infected patients is associated with the percentage of CD4+ cells in their blood. *Immunopharmacology* (2000) 46, 175–9.
- Marriott, J. B. és mtsai.: Thalidomide and its analogues have distinct and opposing effects on TNF-alpha and TNFR2 during costimulation of both CD4(+) and CD8(+) T cells. *Clin Exp Immunol* (2002) 130, 75–84.
- Haslett, P. A. és mtsai.: Thalidomide costimulates primary human T lymphocytes, preferentially inducing proliferation, cytokine production, and cytotoxic responses in the CD8+ subset. *J Exp Med* (1998) 187, 1885–92.
- Jasirski, M. és mtsai.: Isotype-specific regulation of MHC class II gene expression in human monocytes by exogenous and endogenous tumor necrosis factor. *J Clin Immunol* (1995) 15, 185–93.
- Paravar, T., Lee, D. J.: Thalidomide: mechanisms of action. *Int Rev Immunol* (2008) 3, 111–35.
- Jorizzo, J. L. és mtsai.: Thalidomide effects in Behcet's syndrome and pustular vasculitis. *Arch Intern Med* (1986) 146, 878–81.
- van den Broek, H.: Treatment of prurigo nodularis with thalidomide. *Arch Dermatol* (1980) 116, 571–2.
- Gunzler, V.: Thalidomide in human immunodeficiency virus (HIV) patients: a review of safety considerations. *Drug Saf* (1992) 7, 116–34.
- McBride, W. G.: Thalidomide embryopathy. *Teratology* (1977) 16, 79–82.
- Stephens, T. D., Fillmore, B. J.: Hypothesis: thalidomide embryopathy—proposed mechanism of action. *Teratology* (2000) 61, 189–95.
- Hasper, M. F., Klokke, A. H.: Thalidomide in the treatment of chronic discoid lupus erythematosus. *Acta Derm Venereol* (1982) 62, 321–4.
- Stirling, D. I.: Thalidomide and its impact in dermatology. *Semin Cutan Med Surg* (1998) 17, 231–42.
- Bastuji-Garin, S. és mtsai.: Thalidomide Neuropathy Study Group. Incidence and risk factors for thalidomide neuropathy: a prospective study of 135 dermatologic patients. *J Invest Dermatol* (2002) 119, 1020–6.
- Wulff, C. H. és mtsai.: Development of polyneuropathy during thalidomide therapy. *Br J Dermatol* (1985) 112, 475–80.
- Fullerton, P. M., O'Sullivan, D. J.: Thalidomide neuropathy: a clinical, electrophysiological, and histological follow-up study. *J Neurol Neurosurg Psychiatry* (1968) 31, 543–51.
- Locker, D. és mtsai.: The mechanism of the push and pull principle VIII: endocrine effects of thalidomide and its analogues. *Arch Int Pharmacodyn Ther* (1971) 194, 39–55.
- Pouaha, J. és mtsai.: Thalidomide and sexual dysfunction in men. *Br J Dermatol* (2002) 146, 1112–13.
- Clark, T. E. és mtsai.: Thalomid (thalidomide) capsules: a review of the first 18 months of spontaneous postmarketing adverse event surveillance, including off-label prescribing. *Drug Saf* (2001) 24, 87–117.
- Salafia, A., Kharkar, R. D.: Thalidomide and exfoliative dermatitis. *Int J Lepr* (1988) 56, 625.
- Bielsa, I. és mtsai.: Erythroderma due to thalidomide: report of two cases. *Dermatology* (1994) 189, 179–81.
- Koch, H. P.: Thalidomide and congeners as anti-inflammatory agents. *Prog Med Chem* (1985) 22, 165–242.
- Rajkumar, S. V. és mtsai.: Life-threatening toxic epidermal necrolysis with thalidomide therapy for myeloma. *N Engl J Med* (2000) 343, 972–3.
- Dobson, C. M., Parslew, R. A.: Exacerbation of psoriasis by thalidomide in Behcet's syndrome. *Br J Dermatol* (2003) 149, 432–3.
- Powell, R. J., Gardner-Medwin, J. M.: Guidelines for the clinical use and dispensing of thalidomide. *Postgrad Med J* (1994) 70, 901–4.
- Kyriakis, K. P. és mtsai.: Experience with low-dose thalidomide therapy in chronic discoid lupus erythematosus. *Int J Dermatol* (2000) 39, 218–22.
- Knop, J. és mtsai.: Thalidomide in the treatment of sixty cases of chronic discoid lupus erythematosus. *Br J Dermatol* (1983) 108, 461–6.
- Ferrandiz, C. és mtsai.: Sequential combined therapy with thalidomide and narrow-band (TL01) UVB in the treatment of prurigo nodularis. *Dermatology* (1997) 195, 359–61.
- Bowers, P. W., Powell, R. J.: Effect of thalidomide on orogenital ulceration. *Br Med J* (1983) 287, 799–800.