

A krónikus vénás elégtelenség klasszifikációja és korszerű kezelése

Classification and the modern treatment of chronic venous insufficiency

POGÁCSÁS LILLA DR., FELFÖLDI NÓRA DR., BODNÁR EDINA DR.,
CSORDÁS ANIKÓ DR., SZABÓ ÉVA DR.
Debreceni Egyetem ÁOK, Bőrgyógyászati Tanszék, Debrecen

ÖSSZEFOGLALÁS

A krónikus vénás elégtelenség (KVE) klinikai megjelenése súlyossági fokától függően nagyon különböző lehet. A betegség a CEAP klasszifikációval jellemezhető. A betegség a kezdeti stádiumban tünetmentes lehet, inkább az esztétikai probléma dominál, de a későbbi szakban komoly panaszokat, tüneteket okoz. A KVE kezelése összetett. A cikk részletesen ismerteti a vénás keringési elégtelenség különböző klinikai stádiumaiban alkalmazható kezelési lehetőségeket. Többféle kezelés lehetséges a súlyossági foknak megfelelően. A szerzők a cikkben összefoglalják a KVE különböző klinikai stádiumaiban ajánlott kezelési módokat, bemutattva az új terápiás lehetőségeket is.

Kulcsszavak:
**CEAP klasszifikáció –
krónikus vénás elégtelenség (KVE) kezelése –
kompressziós terápia**

SUMMARY

Clinical manifestation of chronic venous insufficiency (CVI) depends on its severity. The disease is characterized by CEAP classification. The treatment of the CVI is complex. The disease might present with only aesthetics problems at an early stage, however serious complaints and symptoms will develop in long run. There are different treatments available in accordance with the severity of the disease. In the article the authors summarise the numerous treatment modalities in the various clinical stages, and present emerging new ways to treat CVI.

Key words:
**CEAP classification –
treatment of chronic venous insufficiency
(CVI) – compression therapy**

A vénás keringési elégtelenség klasszifikációja

A krónikus vénás elégtelenség jellemzésére a CAEP klasszifikációt használja a szakirodalom. Ezt a klasszifikációt 1994-ben az Amerikai Vénás Fórum és az Amerikai Érsebész Társaság javasolta, és azóta alkalmazzák világszerte kisebb módosításokkal. Az Európai Érsebész Társaság (ESVS) legutóbb 2015-ben adott ki ajánlást a krónikus betegség leírására és kezelésére. A CEAP klasszifikáció ezek alapján némileg módosult, még pontosabbá téve a betegség leírását (1). A CEAP betűszóban a „C” a klinikai tüneteket, az „E” a betegség etiológiáját, az „A” az anatómiai lokalizációját, a „P” a patofiziológiáját írja le. Az angol rövidítést a magyar szakirodalom is használja. A klasszifikáció a klinikai tüneteken alapszik, ami 7 csoportba foglalható (C0-C6). A legenyhébb stádiumban, C0-ban nincsenek klinikai tünetek, csak szubjektív panaszok, időnként jelentkező lá-

bikragörcs, „nyugtalan” láb, égő érzés a lábszáron. A C1-ben már teleangiectasiák: felületes, 0,5 mm átmérőnél kisebb vörös színű értágulatok, és 0,5-1 mm átmérőjű kékes színű intradermális vénatágulatok vannak jelen, jellemző a lábikragörcs, „nyugtalan” láb tünet, estére kialakuló – láb- szárra, bokára lokalizálódó – oedema, mely pihenésre szűnik. C2-ben tág, kanyargós, akár 1cm átmérőjű, vagy nagyobb vénatágulatok vannak jelen, a korábbi csoportokban is jelentkező panaszokkal. C3-ban a vénatágulatok mellett kifejezett oedema áll fenn folyamatosan, gyakran vénagyulladásal és fájdalommal. C4-ben már bőrtünetek is jelen vannak, melyet a legújabb, 2015-ös beosztás 2 típusra oszt, C4a-ban hiperpigmentáció és/vagy ekzema látható, a C4b-ben lipodermatosclerosis és/vagy atrophie blanche. C5 a gyógyult ulcust, C6 az aktív ulcust jelenti. A legújabb klasszifikáció (ESVS, 2015) mindegyik klinikai csoportban jelöli, hogy asymptotikus (a) vagy szimptomatikus (s) a betegség. Utóbbinál fájdalom, lábikra görcs,

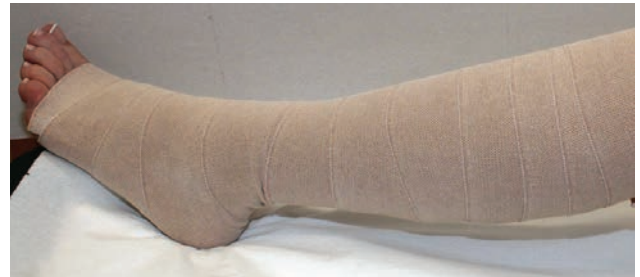Levelező szerző: Szabó Éva dr.
e-mail: eszabo@med.unideb.hu

feszülő érzés is jelen van. A CEAP klasszifikációban a betegség etiológiája (E) lehet kongenitális ok (Ec) következtében kialakult vaszkuláris malformáció, pl. Klippel-Trenaunay szindróma, melyben naevus flammeus, varicositas, lágyrész szövetszaporulat, lymphoedema, csont hypertrophia van jelen, vagy Parkes-Weber szindróma, ahol az előző tünetek mellett arteriovenózus shunt-ök is megfigyelhetők. Az etiológia lehet továbbá primer (Ep), ahol a felületes vénás rendszer válik inkompletté, melynek hátterében genetikai okok, hormonális tényezők, exogén okok, pl. fizikai terhelttség, obesitas állhat. A vénás betegség etiológiája lehet szekunder (Es), amikor a mélyvénás rendszer károsodása következtében, leggyakrabban mélyvéna thrombosis után, vagy trauma következtében károsodik a vénás elvezetés, és alakul ki a krónikus vénás elégtelenség. A legújabb CEAP klasszifikáció megkülönböztet még egy csoportot, amikor nem azonosítható a vénás ok (En). Az anatómiai klasszifikáció (A) szerint a vénás betegség lokalizálódhat a felületes vénákra (As), a perforátor vénákra (Ap) vagy a mély vénákra (Ad), továbbá újabban megkülönböztetnek még egy csoportot, melyben vénás betegség lokalizációja nem azonosítható (An). A CEAP klasszifikációban a pathophysiológiát leíró ok (P) lehet reflux (Pr) vagy obstrukció (Po), amit leggyakrabban thrombus idéz elő, vagy a két ok együttesen (Pr/o). A CEAP rendszer a klinikai gyakorlatban is jól alkalmazható, segítségével pontosan leírható a betegség, mely megkönnyítheti az orvosok közötti konzultációt is.

A krónikus vénás elégtelenség kezelése

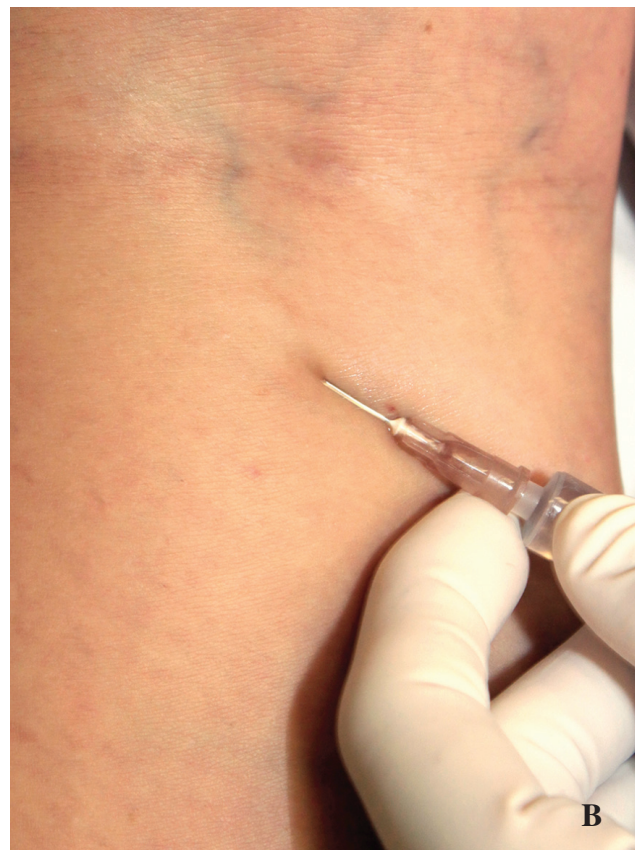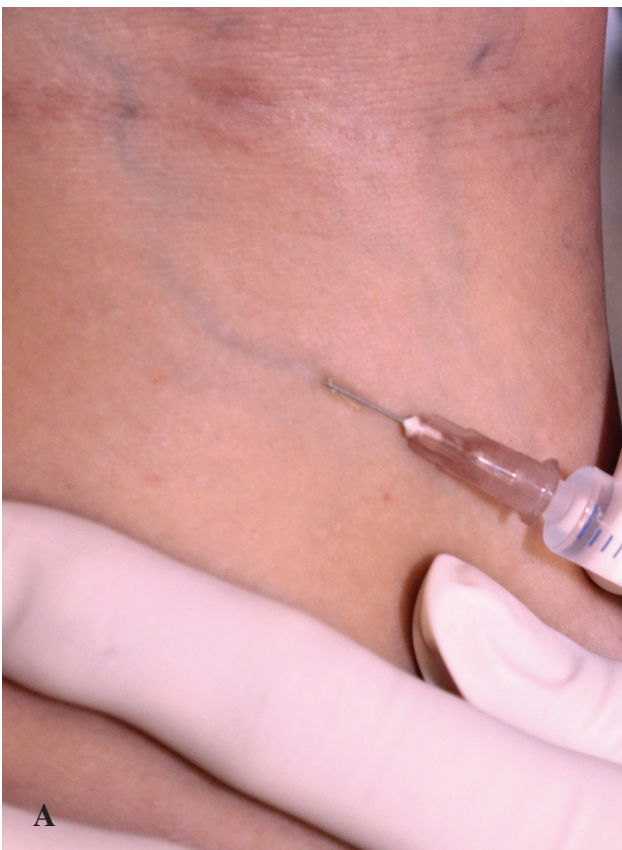Bázis terápia

A krónikus vénás elégtelenség minden stádiumában javasolt a bázis terápia, ami az életmódbeli változtatásokat, vénás keringést elősegítő gyógyszereket, kompressziós fásli (1. ábra) vagy harisnya használatát jelenti (2, 3). Kompressziós kezelés súlyos érszűkület, pyoderma, nedvező ekzema, kardiális decompenzáció esetén nem javasolt. A bőrtünetek gyógyulása után azonban a kezelés elkezdhető. Kardiális decompenzáció esetén kardiológus véleményezi, hogy kompenzált kardiális állapotban a kezelés alkalmazható-e. A vénás keringést javító gyógyszerek érfal permeabilitást csökkentő, vénafal tónus javító és gyulladáscsökkentő hatásúak pl. flavonoidok, rutozidok (4, 5), érendothel regen-



1. ábra

Kompressziós fásli alkalmazása a KVE minden stádiumában javasolt



2. ábra

Teleangiectasia kezelése scleroterápiával kezelés előtt (A) és kezelés után (B)

eráló, antithrombotikus, antifibrinolitikus hatású sulodexide (6). A vénás keringésjavító gyógyszer kúraszerű alkalmazása (3-4 hónapos szedés, 1-2 hónapos szünet után ismételve) javasolt. Ha a panaszok hosszan fennállnak, vagy a vénás elégtelenség súlyosabb stádiuma áll fenn (CEAP C3-C6) a gyógyszeres kezelés folyamatosan is alkalmazható.

CEAP C0 kezelése

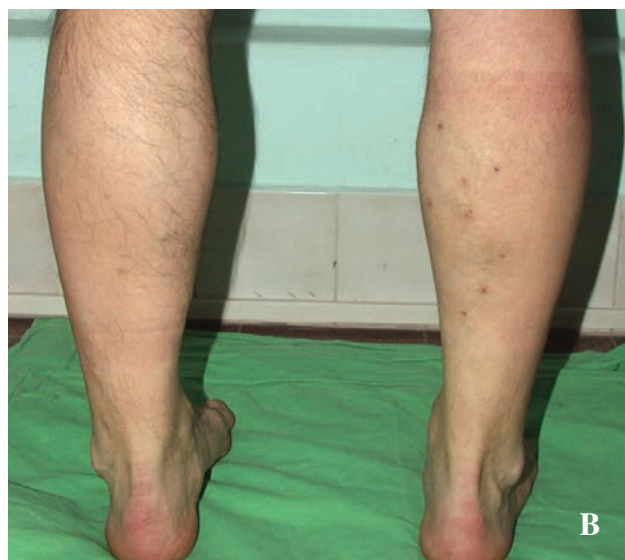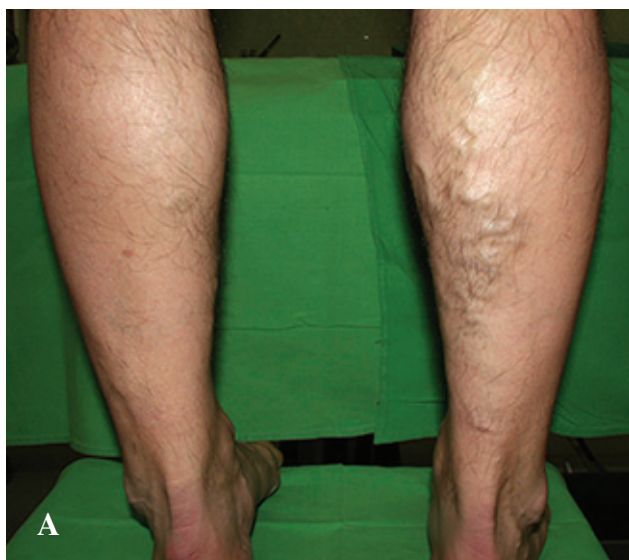
KVE legenyhébb stádiumában a C0-ban, amikor klinikai tünetek még nincsenek, csak szubjektív panaszok, mint „nehéz láb” érzés, időnként jelentkező lábikra görcs, boka körüli oedema, fontos a kompressziós fásli használata. Ha csak enyhe panaszok vannak, I. kompressziós fokozatú (20-25 Hgmm) harisnya viselése javasolt. Ha hajlamosító tényezők, így a pozitív családi anamnézis, obesitas, hormonális hatás, nehéz fizikai-, álló munka (7, 8, 9), is fennállnak, akkor II. fokozatú (25-35 Hgmm) harisnya ajánlott (10). Enyhe panaszok esetén hűsítő, gyulladáscsökkentő lokális készítmények is javasoltak (heparin, antioxidáns hatóanyagok).

CEAP C1 kezelése

KVE C1 stádiumában a teleangiectasiák és reticularis varicositas kezelésére scleroterápia vagy transcutan lézer kezelés javasolt. Az irodalmi adatok szerint a 0,5 mm-nél kisebb értágulatok kezelésére első választásként az Nd:YAG lézer vagy pulzáló festék lézer ajánlott (11), a 0,5 mm-nél nagyobb átmérőjű reticularis varicositas kezelésére a scleroterápia javasolt (2. ábra). A scleroterápia során használható nátrium tetradecilsulfát, hipertóniás nátrium-klorid oldat, de a legelterjedtebb a 0,5%-os polidocanol. Ha egyidejűleg többféle átmérőjű értágulat is jelen van, célszerű először a nagyobb átmérőjű erek scleroterápiáját elvégezni, majd néhány héttel később a kisebb erek lézeres kezelését (12). A kezeléseket után kompressziós fásli (1. ábra), vagy II. kompressziós fokozatú harisnya használata javasolt (13).

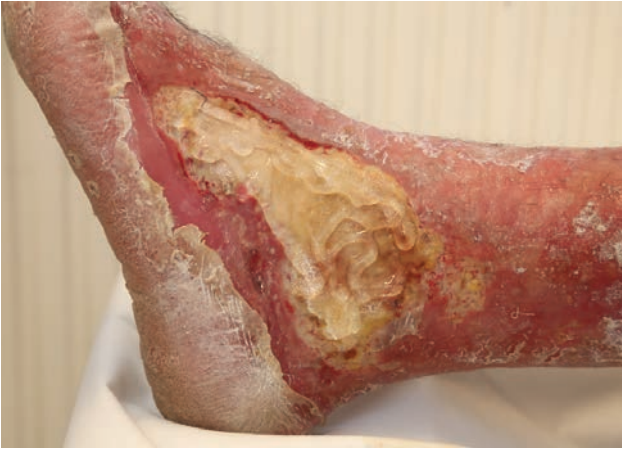CEAP C2 kezelése

A krónikus vénás elégtelenség CEAP C2 stádiumában a tág, kanyargós vénatágulatok kezelése többféleképpen lehetséges. Fontos a kezelés előtt diagnosztizálni, hogy csak a mellékágak elégtelensége áll-e fenn, vagy a véna saphena magna (VSM) vagy véna saphena parva (VSP) insufficienciája, illetve a sapheno-femoralis junctio elégtelensége is megfigyelhető. A felületes vénatágulatok kezelése előtt meg kell vizsgálni a mélyvénák állapotát, és csak megfelelően működő mélyvénás rendszer mellett szabad a felületes vénatágulatokat kezelni, eltávolítani. Ha a sapheno-femoralis junctio ép, és a VSM-ban ill. VSP-ben nincs reflux, elég a tágult oldalágakat kezelni. Ha törzsvaricositas és insuficiens sapheno-femoralis junctio is fennáll, akkor a junctio alatt el kell végezni a ligaturát és az elégtelen vena ablációt hagyományos sebészi módszerrel vagy endovasculáris technikával kell kezelni (14, 15). Napjainkban egyre inkább előtérbe kerülnek az endovasculáris módszerek. Endovasculáris technika során a kezelt véna termális ablációja történik lézerral (16) vagy radiofrekvenciával (17). A kezelés előtt tumescens anaesthesia javasolt, melynek során nagy mennyiségű (20-30 ml) alacsony hőmérsékletű, hígított lidocaint használnak. Az érzéstelenítés mellett a bejuttatott nagy mennyiségű folyadék segít a kezelendő véna környező szövetektől történő eltávolításában, hűtéssel csökkentve a környező szövetek hőhatás következtében létrejövő esetleges károsodását. Az endovasculáris technikák között meg kell említeni a cryosebészeti módszert is. A hagyományos sebészeti módszerrel történő vénaeltávolítás egyre inkább háttérbe szorul tekintettel a nagyobb gyakorisággal kialakuló szövődményekre. A hagyományos visszérműtét során a vénaeltávolításkor sérülnek a környező nyirokutak, így kialakulhat enyhe vagy súlyos fokú lymphoedema. A fájdalom, gyulladás is gyakoribb a hagyományos műtételnél (18, 19). A VSM/VSP oldalágainak kezelésére jól alkalmazható a mini phlebectomia, de endovasculáris kezelés is használható. Ha ép a sapheno-femorális junctio, és a VSM/VSP rendszerében reflux



3. ábra

Varicositas kezelése mini phlebectomiával kezelés előtt (A) és kezelés után (B)



4. ábra
Necrotikus seb kezelése hydrogéllel

nem áll fenn, akkor elegendő a tágult oldalágak kezelése mini phlebectomiával (20, 21) vagy scleroterápiával. Mini phlebectomia előtt tumescens anaesthesia javasolt, ami nemcsak a fájdalmat csillapítja, hanem a kezelendő véna környező szövetektől történő kireparálását is segíti. Néhány milliméteres incíziós nyíláson át történik a tágult oldalág véna eltávolítása, a nyílások öltéssel zárása sem szükséges, sebselek fixálása speciális ragasztócsíkkal elegendő, így a sebek szinte nyomtalanul gyógyulnak néhány nap alatt (3. ábra). A VSM, VSP oldalágak kezelése sclerotrapiával is történhet 1-2%-os polidocanol alkalmazásával. A beavatkozások után kompressziós fásli vagy harisnya viselése ajánlott.

CEAP C3

Ha a vénás elégtelenség kifejezett oedemával kísért tünetei állnak fenn (CEAP C3), ez dekompenzált stádiumú vénás elégtelenségre utal. Először oedema mentesítő kezelést kell végezni, kompressziós fásli alkalmazásával. Ha az oedema kifejezett, akkor a vénás keringési elégtelenség következtében szekunder lymphoedema is kialakul. Ekkor egy komplex oedema mentesítő kezelés ajánlott, melynek során először manuális majd pneumatikus (gépi) nyirokdrenázs kezelés szükséges több rekeszes mandzsetta segítségével, mely

pneumatikus nyomással alkalmaz kompressziót a szövetekre, segítve a nyirokfolyadék elvezetését az intersticiális térből (22, 23). A kezelést speciális képesítéssel rendelkező gyógytornász végzi. Először manuális, majd gépi nyirokdrenázs kezelést alkalmaz, melyet többretegű bandázs felhelyezése és gyógytorna követ. A kezeléseket napi rendszerességgel 5-10 napon át javasolt végezni kúraszerűen 3-4 havonkénti gyakorisággal. Az oedema megszüntetése után a szükséges vénatágulatok kezelése a CEAP C2- stádiumnak megfelelően történik.

CEAP C4 kezelése

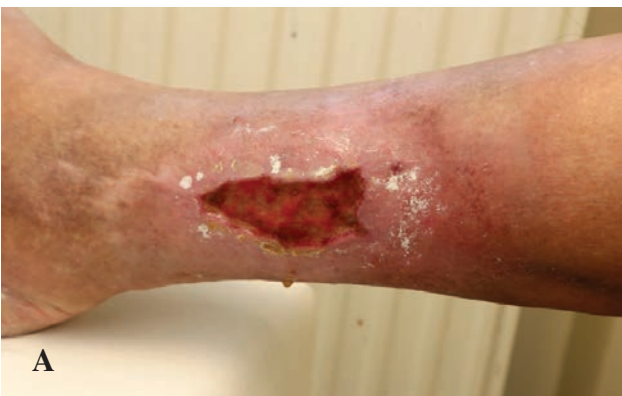A krónikus vénás elégtelenség CEAP C4 stádiumában, ha ekzema tünetei állnak fenn, először gyulladáscsökkentő terápia javasolt, majd, ha szükséges, a vénatágulatok kezelése a CEAP C2 stádiumnak megfelelően történhet (24). Ha kifejezett lipodermatosclerosis is fennáll, javasolt nyirokdrenázs kezelés, mert ezzel a terület tömörsége csökken, rugalmassága javítható. Műtéti beavatkozásnál az incíziókat a lipodermatoscleroticus területtől távolabb javasolt ejteni, mert dermatosclerotikus környezetben ejtett metszés nehezen gyógyuló sebhez vezethet.

CEAP C5 kezelése

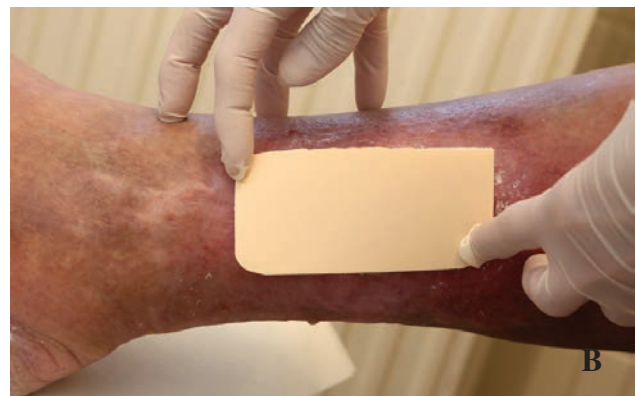KVE CEAP C5 stádiumában ulcus gyógyulása utáni heg van jelen. Emellett ekzema, lipodermatosclerosis és oedema is fennállhat, ekkor javasolt e tünetek terápiaja, majd a CEAP C2-ben leírtak szerint a varicositas kezelése (24). A kezeléssel az ulcus recidiva esélye csökkenthető. Műtéti beavatkozásnál az incíziókat a heges területtől távolabb javasolt végezni, mert a heg szövetben ejtett metszés elhúzódó sebgyógyuláshoz vezethet.

CEAP C6 kezelése

A krónikus vénás keringési elégtelenség legsúlyosabb stádiumában a CEAP C6-ban aktív ulcus is fennáll. Ebben a stádiumban fontos a seb kezelése a sebgyógyulás stádiumának megfelelő sebfedővel a nedves sebkezelés elve szerint. A sebkezelés során első lépés a seb feltisztítása. A necrotikus szövet fellazítására hydrogel (25) alkalmazható (4. ábra) amorf gél vagy gél-lap formájában, majd a teljes feltisztításra hydrocolloid és alginát tartalmú kötszerek. Fo-

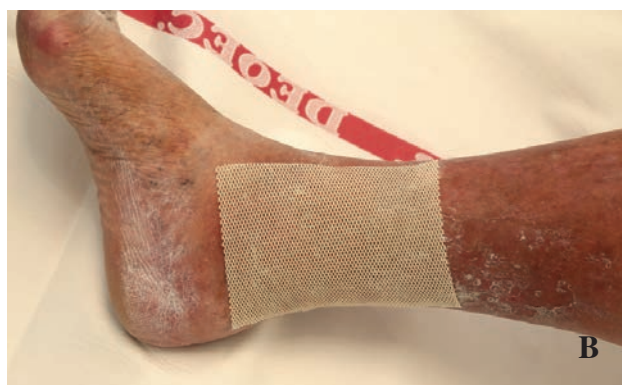
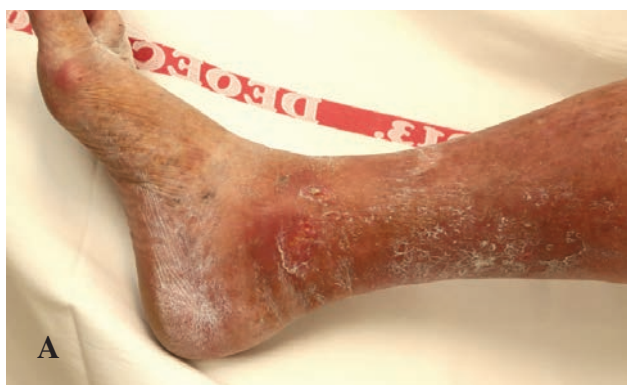
A



B

5. ábra
Fokozott exsudációval járó seb (A) kezelése hab sebfedővel (B)



6. ábra

Epithelizálódó seb (A) kezelése impregnált lappal (B)

kozott exsudáció esetén hab (26) (5. ábra) vagy polimer kötszerek hatékonyak. Fertőzött seb kezelésére ezüst tartalmú sebfedő ajánlott (27). A sebgyógyulás granulációs szakában az epithelizáció elősegítésére hidrokolloidot, impregnált lapot (6. ábra) javasolt alkalmazni. Ha a seb begyógyult, elvégezhető a szükséges vénaműtét. Nagy kiterjedésű, vagy várhatóan hónapokig nem gyógyuló seb esetén, amennyiben a seb infekció klinikai jeleit nem mutatja, vénatágulatok kezelése nem kontraindikált, és sok esetben a vénatágulatok kezelése után, a vénás pangás megszüntetésével a sebgyógyulás is gyorsul (28, 29).

Megbeszélés

A KVE jellemzésére a legújabb ajánlások továbbra is a CEAP klasszifikációját javasolják (ESVS 2015) (1). A legújabb ajánlás még pontosabbá teszi a klinikai tünetek leírását. Kezdeti stádiumban a KVE sok esetben csak esztétikai problémát okoz a betegnek, mégis fontos az időben elkezdett kezelés, mely elsősorban a megfelelő kompressziós terápiát jelenti. Ezzel a progresszió lassítható, gyulladáshoz vezető szövődmények, így a phlebitis, thrombosis kialakulási esélye csökkenthető (30). Amennyiben ulcus is fennáll, a kompressziós kezelés gyorsítja a sebgyógyulást. A KVE kezelése komplex, stádiumtól függően különböző, de fontos, hogy amennyiben kontraindikáció nem áll fenn, a KVE minden stádiumában javasolt a kompressziós terápia (2. ábra).

Köszönetnyilvánítás

A munkát a GINOP-2.3.2-15-2016-00020 TUMORDNS és GINOP-2.3.2-15-2016-00048-STAY ALIVE” pályázatok támogatták.

IRODALOM

1. Wittens C., Davies A. H., Baekgaard N. és mtsai: Editor's Choice – Management of Chronic Venous Disease: Clinical Practice Guidelines of the European Society for Vascular Surgery (ESVS). *Eur J Endovasc Surg.* (2015) *jun*, 49(6), 678-737
2. Ratchford E. V., Evans N. S.: Approach to Lower Extremity Edema. *Curr Treat Options Cardiovasc Med.* (2017) *Mar*;19(3), 16. doi: 10.1007/s11936-017-0518-6.
3. Kolbach D. N., Sandbrink M. W., Hamulyak K. és mtsai: Non-pharmaceutical measures for prevention of post-thrombotic syndrome. *Cochrane Database Syst Rev.* (2004) (1), CD004174
4. Martinez M. J., Bonfill X., Moreno R. M. és mtsai: Phlebotonics for venous insufficiency. *Cochrane Database Syst Rev* (2005) CD003229.
5. Martinez-Zapata M. J., Vernooij R. W., Uriona Tuma S. M. mtsai: Cochrane Phlebotonics for venous insufficiency Database Syst Rev. (2016) *Apr* 6; 4:CD003229. doi: 10.1002/14651858.CD003229.pub3.
6. Andreozzi G. M.: Sulodexide in the treatment of chronic venous disease. *Am J Cardiovasc Drugs.* (2012) *Apr* 1;12(2), 73-81. doi: 10.2165/11599360-000000000-00000.
7. Jawin A.: The influence of environmental factors in chronic venous insufficiency. *Angiology.* (2003) *Jul-Aug*, 54 Suppl 1, 19-31.
8. Carpentier P. H., Maricq H. R. és mtsai: Prevalence, risk factors, and clinical patterns of chronic venous disorders of lower limbs: A population-based study in France. *Journal of Vascular Surgery.* (2004) *Oct*, 40(4), 650-659
9. Danielsson G., Eklof B., Grandinetti A., Kistner R. L.: The influence of obesity on chronic venous disease. *Vasc Endovascular Surg.* (2002) *Jul-Aug*;36(4), 271-6.
10. Joseph N. B. A., Faizan Thouseef M., Devi M. U.: A multicenter review of epidemiology and management of varicose veins for national guidance. *Ann Med Surg (Lond).* (2016) *Apr* 30;8, 21-7. doi: 10.1016/j.amsu.2016.04.024. eCollection 2016.
11. Dover J. S., Sadick N. S., Goldman M. P.: The role of lasers and light sources in the treatment of leg veins. *Dermatol Surg* (1999) 25, 328-35.
12. Meesters A. A., Pitassi L. H., Campos V. és mtsai: Transcutaneous laser treatment of leg veins *Lasers Med Sci* (2014) *Mar*;29(2), 481-92. doi: 10.1007/s10103-013-1483-2. Epub 2013 Nov 13.
13. Kern P., Ramelet A. A., Wütschert R. és mtsai: Compression after sclerotherapy for telangiectasias and reticular leg veins: a randomized controlled study. *J Vasc Surg.* (2007) *Jun*;45(6), 1212-6. Epub 2007 Apr 27.
14. Milleret R., Huot L., Nicolini P. és mtsai: Great saphenous vein ablation with steam injection: results of a multicentre study. *Eur J Vasc Endovasc Surg* (2013) 45, 391-6.
15. Elias S., Raines J. K.: Mechanochemical tumescentless endovenous ablation: final results of the initial clinical trial. *Phlebology* (2012) 27, 67-72.
16. Theivacumar N. S., Darwood R. J., Dellegrammaticas D. és mtsai: The clinical significance of below-knee great saphenous vein reflux following endovenous laser ablation of above-knee great saphenous vein. *Phlebology* (2009) 24, 17-20.
17. Merchant R. F., Pichot O., Closure Study G.: Long-term outcomes of endovenous radiofrequency obliteration of saphenous reflux as a treatment for superficial venous insufficiency. *J Vasc Surg* (2005) 42, 502-9.
18. Siribumrungwong B., Noorit P., Wilasrusmee C. és mtsai: A systematic review and meta-analysis of randomised controlled trials

- comparing endovenous ablation and surgical intervention in patients with varicose vein. *Eur J. Vasc Endovasc Surg* (2012) 44, 214-23.
19. Rautio T., Ohinmaa A., Perala J. és mtsai: Endovenous obliteration versus conventional stripping operation in the treatment of primary varicose veins: a randomized controlled trial with comparison of the costs. *J Vasc Surg* (2002) 35, 958-65.
 20. Olivencia J. A.: Minimally invasive vein surgery: ambulatory phlebectomy. *Tech Vasc Interv Radiol* (2003) 6, 121-4.
 21. Kabnick L. S., Ombrellino M.: Ambulatory phlebectomy. *Semin Intervent Radiol* (2005) 22, 218-24.
 22. McCulloch J. M., Marler K. C., Neal M. B.: Intermittent pneumatic compression improves venous ulcer healing. *Adv Wound Care* (1994) 7, 22-4.
 23. Nelson E. A., Mani R., Thomas K. és mtsai: Intermittent pneumatic compression for treating venous leg ulcers. *Cochrane Database Syst Rev* (2011) CD001899.
 24. Figueiredo M., Araújo S., Barros N. Jr. és mtsai: Results of surgical treatment compared with ultrasound-guided foam sclerotherapy in patients with varicose veins: a prospective randomised study. *Eur J Vasc Endovasc Surg*. (2009) Dec. 38(6), 758-63. doi: 10.1016/j.ejvs.2009.07.015. Epub 2009 Sep 9.
 25. Humbert P., Faivre B., Véran Y., és mtsai: Protease-modulating polyacrylate-based hydrogel stimulates wound bed preparation in venous leg ulcers—a randomized controlled trial. *J Eur Acad Dermatol Venereol*. (2014) Dec28(12), 1742-50. doi: 10.1111/jdv.12400. Epub 2014 Feb 26.
 26. Shen Y., Wang L., Zheng S. és mtsai: Design of a Special Shaped Foam Dressing Based on Anatomy Zhongguo Yi Liao Qi Xie Za Zhi. (2015) Jul;39(4), 265-7. Article in Chinese
 27. Haseeb M. T., Hussain M. A., Abbas K. és mtsai: Linseed hydrogel-mediated green synthesis of silver nanoparticles for antimicrobial and wound-dressing applications. *Int J Nanomedicine*. (2017) Apr 6;12, 2845-2855. doi: 10.2147/IJN.S133971. eCollection 2017.
 28. Wysong A., Taylor B. R., Graves M.: *Dermatol Surg*. (2016) Aug;42(8), 961-6. doi: 10.1097/DSS.0000000000000789. Successful Treatment of Chronic Venous Ulcers With a 1,320-nm Endovenous Laser Combined With Other Minimally Invasive Venous Procedures.
 29. Alden P. B., Lips E. M., Zimmerman K. P. és mtsai: Chronic venous ulcer: minimally invasive treatment of superficial axial and perforator vein reflux speeds healing and reduces recurrence. *Ann Vasc Surg*. (2013) Jan;27(1), 75-83. doi: 10.1016/j.avsg.2012.06.002. Epub 2012 Oct 18.
 30. Amaragiri S. V., Lees T. A.: Elastic compression stockings for prevention of deep vein thrombosis. *Cochrane Database Syst Rev*. (2000) (3):CD001484.

Érkezett: 2017. 05. 22.

Közlésre elfogadva: 2017. 05. 29.

Meghívó

A Semmelweis Egyetem Bőr-, Nemikórtani és Bőronkológiai Klinika hagyományos konzultációs ülései 2017 év II. félévében

„szeptember 7. – október 12. – november 16. – december 14.”

dátumok szerint kerülnek megtartásra. A konzultációs ülések az adott napokon mindig 13.00 órakor kezdődnek, tervezett időtartamuk 90 perc.

A konzultációs üléseken a Klinika betegei mellett szeretettel várjuk bemutatásra a szakrendelésekről érkező eseteket. Ezek szakmai konzultációja a Klinika dolgozói és a többi Kolléga számára is tanulságos, mindenki szakmai fejlődését előmozdítja.

A bemutatások szervezését dr. Bánvölgyi András (banvolgyi.andras@gmail.com) végzi, külsős betegbemutatók előzetes bejelentésével, vagy egyéb az üléssel kapcsolatos kérdésekkel szíveskedjenek hozzá fordulni.