


H-1015 BUDAPEST, HUNFALVY U. 8.
TEL./FAX: (36-1) 201-3783, 201-3909

LEVÉLCÍM: 1535 BUDAPEST 114. PF. 871
E-mail: uvek@chello.hu



MSZ EN ISO 9001:2001
szerint tanúsítva
Nyilvántartási szám:
503/0184(1)

UVEK KFT.
ULTRAHANGVEZÉRELT
VESE- ÉS EPEKŐZÚZÁS KFT.

MI MEGYÜNK A BETEGHEZ

A MOBIL DORNIER LITHOTHERÁPIÁS RENDSZER
AZ ALÁBBI KÓRHÁZAKBAN MŰKÖDIK:

1. BUDAPEST: FŐ. Jahn Ferenc Dél-Pesti Kórház	Tel.: (06-1) 284-7610
2. BUDAPEST: FŐ. Újpesti Városi Kórház	Tel.: (06-1) 369-0666
3. BUDAPEST: Semmelweis E. Bp. Á. O. K. Urológia Klinika	Tel.: (06-1) 210-0330
4. BUDAPEST: FŐ. Bajcsy-Zsilinszky Kórház	Tel.: (06-1) 432-7600
5. BUDAPEST: FŐ. Uzsoki utcai Kórház	Tel.: (06-1) 251-7333
6. BUDAPEST: Orsz. Korányi TBC és Pulm. Intézet	Tel.: (06-1) 391-3200
7. PÉCS: Pécsi Tudományegyetem Á. O. K. Urológia Klinika	Tel.: (06-72) 507-300
8. SZEGED: Szegedi Tudományegyetem Á. O. K. Urológiai Tanszék	Tel.: (06-62) 490-590
9. BAJA: Bajai Kórház	Tel.: (06-79) 422-233
10. BERETTYÓÚJFALU: Területi Kórház	Tel.: (06-54) 402-200
11. DEBRECEN: Kenézy Gyula Megyei Kórház	Tel.: (06-52) 511-777
12. DOMBÓVÁR: Szent Lukács Eü. Kht.	Tel.: (06-74) 564-000
13. ESZTERGOM: Vaszary Kolos Kórház	Tel.: (06-33) 542-300
14. GYŐR: Petz Aladár Megyei Kórház	Tel.: (06-96) 418-244
15. GYULA: Pándy Kálmán Megyei Kórház	Tel.: (06-66) 526-526
16. HÓDMEZŐVÁSÁRHELY: Erzsébet Kórház Rendelőintézet	Tel.: (06-62) 244-211
17. KAPOSVÁR: Kaposi Mór Oktató Kórház	Tel.: (06-82) 501-300
18. KISKUNHALAS: Városi Ö. Semmelweis Kórház	Tel.: (06-77) 522-000
19. KISTARCSA: Flór Ferenc Megyei Kórház	Tel.: (06-28) 506-600
20. MAKÓ: Dr. Diósszilágyi Sámuel Városi Kórház	Tel.: (06-62) 511-151
21. NAGYKANIZSA: Nagykanizsa M. J. V. Kórháza	Tel.: (06-93) 502-000
22. OROSHÁZA: Orosháza V. Ö. Kórháza	Tel.: (06-68) 411-166
23. PÁPA: Gróf Esterházy Kórház	Tel.: (06-89) 514-000
24. SOPRON: Sopron M. J. V. Erzsébet Kórház	Tel.: (06-99) 312-120
25. SZEKSZÁRD: Tolna Megyei Kórház	Tel.: (06-74) 501-500
26. SZENTES: Dr. Bugyi István Kórház	Tel.: (06-63) 313-244
27. SZÉKESFEHÉRVÁR: Fejér Megyei Szent György Kórház	Tel.: (06-22) 535-500
28. SZOLNOK: MÁV Kórház	Tel.: (06-56) 524-633
29. SZOMBATHELY: Vas Megyei Markusovszky Kórház	Tel.: (06-94) 311-542
30. TATABÁNYA: Szent Borbála Megyei Kórház	Tel.: (06-34) 515-488
31. VÁC: Jávorszky Ödön Kórház	Tel.: (06-27) 317-000
32. VESZPRÉM: Csolnoky Ferenc Megyei Kórház	Tel.: (06-88) 556-000
33. ZALAEGERSZEG: Zala Megyei Kórház	Tel.: (06-92) 507-500

Az EPEHÓLYAG-EPEÚT köves megbetegedéseinek kezelése Budapesten
a Bajcsy-Zsilinszky Kórház Sebészeti Osztályán történik.
Telefon: (1) 432-7600

A köves megbetegedések lithoterápiás gyógyítását az OEP finanszírozza.
A berendezés várható beosztásáról információt ad: UVEK Kft.

Debreceni Egyetem OEC, Urológiai Klinika, Debrecen
(igazgató: Tóth Csaba dr.)

Impaktált uréterkövek kezelése klinikánkon

Farkas Antal dr., Lőrincz László dr., Flaskó Tibor dr., Tállai Béla dr.,
Tóth Csaba dr.

ÖSSZEFOGLALÁS: A szerzők áttekintik a 2000.01.01. és 2005.04.01. között, impaktált uréterkövek miatt, a klinikájukon végzett beavatkozásokat, elemelve azok indikációit, eredményeit és szövődményeit. Ezen periódus alatt 3601 beavatkozás történt uréterkövek miatt (ESWL: 3278, URS: 287, Zeiss vagy Dormia-kosaras extrakció: 36) és 43 olyan esetük volt (a kezelt uréterkövek 1,2%-a), amikor az uréterkövet az előbb felsorolt, általánosan ismert és alkalmazott módszerekkel sem eltávolítani, sem fragmentálni nem sikerült. Ezekben az esetekben három alkalommal került sor nyílt műtetre, 34 alkalommal perkután ureterolithotomiára és 6 alkalommal retroperitoneoszkópos ureterolithotomiára. Minden esetben biztonsággal, szövődmények nélkül sikerült teljes kőmentességet elérni, bizonyítván ezen módszerek létjogosultságát. Hangsúlyozzák, hogy a klinikán 2002.11.14-én elvégzett első retroperitoneoszkópos ureterolithotomiát követően több nyílt uréterkő műtetre nem került sor.

TREATMENT OF IMPACTED URETERAL CALCULI

SUMMARY: Authors report on the operations performed in their clinic for impacted ureteral calculi between 01.01.2000. and 01.04.2005. analyzing the indications, results and complications. During the mentioned period 3601 intervention were performed all together for ureteral stones (SWL: 3278, URS:287, Zeiss loop and Dormia basket extraction: 36). They had 43 cases (1,2% of the treated ureteral calculi) when the stones couldn't be removed or fragmented with the above mentioned procedures. In these cases open surgical procedure were performed in three cases, direct percutaneous ureterolithotomie in 34 cases, retroperitoneoscopic ureterolithotomie in 6 cases. The stones were removed totally and safely without any major complications, proving the reason for the existence of these methods. The authors emphasise that since the first retroperitoneoscopic ureterolithotomie performed in their department on 14.11.2002 no other open surgical procedure was performed for ureteral calculi.

KEY WORDS: retroperitoneoscopic, percutaneous ureterolithotomie, impacted ureteral calculi

Az uréterkövek kezelése manapság – jól felszerelt és felkészült urológiai osztályon – csak a legkritkább esetben okoz nehézséget.

A spontán távozási hajlamot nem mutató húgyvezetékkövek kezelése első lépcsőben ESWL-lel, alsó uréterszakaszban elhelyezkedő kövek esetén retrográd ureteroszkópiával (URS) történhet. Az 1980-ban, Münchenben bevezetett extrakorporális lökeshullámmal történő kőkezelések (1, 2), majd annak széleskörű elterjedése nagymértékben csökkentette a vese és uréterkövek miatt végzett sebészeti beavatkozások számát. A perkután és endoszkópos technika, illetve az eszközök fejlődése pedig a nyílt kőműtéteket szorította teljesen háttérbe. A 7 Ch-es, illetve ennél vékonyabb flexibilis szkópok használata a néha alkalmazott uréterszájadék tágitásokat is

elfeledtették használójukkal (3, 4). A pulzáló üzemmódú Holmium: YAG-lézeres kőzúzó energiaforrások, amelyek akár 200 mikrométeres többször használatos flexibilis quartz szálon is vezethetők (5) és a legkeményebb kőtípust is könnyedén fragmentálják (6), további segítséget jelentenek akár a nagyméretű impaktált uréterkövek kezelésében is (7).

A fejlett országokban sok helyen ma már ambuláner történik a húgyvezeték köveinek endoszkópos eltávolítása. Megfelelően megválasztott betegek esetében csupán 1%-a beavatkozást követően kórházi ápolást igénylők aránya (8, 9).

A mindennapi gyakorlatban, ha elvélve is találkozunk olyan esetekkel, amikor az uréterkövek kezelése sem ESWL-lel, sem retrográd vagy antegrád URS-sel nem vezet eredményhez. A dolgozatban az ilyen impaktált kövek esetében, klinikánkon végzett beavatkozásokat ismertetjük.

Betegek és módszerek

2000.01.01-től 2005.04.01-ig impaktált uréterkövek miatt 3 esetben végeztünk nyílt, 34 esetben perkután (PCUL) és 6 esetben retroperitoneoszkópos ureterolithotomiát (RUL). A betegek életkora 4 és 86 év (átlag: 53). Nemek szerinti megoszlás: 21 férfi és 23 nő. Oldaliság szerinti megoszlás: 23 bal és 20 jobb oldali. A kövek mérete 5 mm-től 50 mm-ig terjedt (átlag 14 mm). A kövek elhelyezkedését, valamint a beavatkozások típusát és számát az 1. táblázat szemlélteti.

43 betegünk közül 31-nek (72%) voltak vese, illetve uréterköves előzményei. Valamennyi beteg esetében előzetes ESWL-kezelést végeztünk (klinikánk 2000-től saját telepített ESWL-készülékkel rendelkezik) 1, 2 vagy akár 3 alkalommal is. 12 esetben (27,9%) már az extrakorporális kőzúzást megelőzően perkután nephrostoma behelyezésére került sor. 29 esetben (67,4%) előzetesen sikertelen antegrád vagy retrográd uréteroszkópia történt. Egy esetben választottuk ESWL-t követően második lépésnek a nyílt feltárást, 2 esetben a retroperitoneoszkópiát, illetve 11 esetben a perkután ureterolithotomiát.

A nyílt és retroperitoneoszkópos beavatkozásokat narkózisban, a PCUL-t spinális anesztéziában végeztük. A műtéti előkészítés során a szokásos laborparamétereket vizsgáltuk (vérkép, máj és vesefunkció, hemosztázis, általános vizelet- és üledékvizsgálat szükség esetén vizelettenyésztés). Retroperitoneoszkópos műtét előtt elengedhetetlen a mellkasröntgen és szükség esetén légzésfunkciós vizsgálatok elvégzése. Antibiotikumot csak fertőzött vizelet esetén adtunk.

Nyílt műtéteink során a kő két esetben az alsó uréterszakaszban, egy esetben a középsőben helyezkedett el. Az előbbieket pararectalis metszésből, az utóbbit két esetben kis ferde lumbális metszésből retroperitonealisán tártuk fel az urétert. Két esetben dupla „J” katéterrel, egy esetben a meglévő nephrostomán keresztül bevezetett uréter katéterrel síneztük a húgyvezetékét. A hosszanti uréternyílást 2-3 csomós öltéssel egyesítettük 3/0-s catgut, vagy poliglikol fonállal használva. 24-48 órára hagytunk bent retroperitonealis drént.

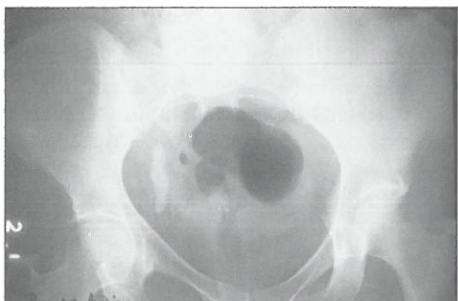A PCUL során először az uréterkőig 5 vagy 6 Ch-es véglyukas uréterkatétert (UK) vezetünk fel és vízlökésekkel

1. táblázat: Az uréterkövek elhelyezkedése és a beavatkozások típusa

Uréter	PCUL	Nyílt	RUL	Összesen
Felső	11	0	1	12
Középső	23	1	2	26
Alsó	0	2	3	5
Összesen	34	3	6	43

megpróbáltuk visszalökni a pyelonba. Ha a művelet sikeres volt, úgy perkután nephrolithotomiával (PCNL) folytattuk a műtétet, ha nem, akkor PCUL-t végeztünk. Ilyenkor az UK mandrinját visszahelyeztük. Hasrafordítás, vesetájék kiemelése, lemosás és izolálás után, röntgen képerősítő mellett 18 G-s tűvel szúrtunk direkt az uréterkörre. Amikor a tű hegye biztosan támaszkodott a kövön, amiről kockogtással, illetve a képerősítőn észlelt szinkron kőmozgással győződünk meg, merev drótot vezetünk a tűbe, majd a szúracsatornát feltágítva 26 Ch-es nefroszkópot juttatunk a retroperitoneumba. A látóteret a szükséges minimális mennyiségű fiziológiás só beáramoltatásával biztosítottuk. Tapasztalataink szerint a jó látótér eléréséhez kb. 100 ml fiziológiás sóoldatnak a retroperitoneumban tartása elegendő. Az UK mozgatásával, illetve röntgen segítségével azonosítottuk be optikusan az urétert, illetve a követ. A húgyvezeték megfelelő részét ablakos kőfogóval preparáltuk ki, majd egyenes hideg késsel hosszanti irányba nyitottuk meg a falát annyira, hogy a követ könnyedén ki tudjuk buktatni. Amennyiben az uréter mobilisnek bizonyult, úgy megnyitáshoz horgas kést alkalmaztunk. Ha a kő nem fért ki a tubuson, akkor 30 Ch-s Amplatz-hüvelyt használtunk, vagy helyben zúztuk meg ultrahangos vagy elektrokinetikus zúzóval, majd a fragmentumokat ablakos, illetve háromágú kőfogóval távolítottuk el. Ezt követően optikus és röntgen ellenőrzés mellett az UK-t felvezettük a pyelonba. A retroperitoneumban drént hagytunk vissza két-három napig. Ha az uréteren ejtett metszést nagyobbak ítéltük meg, vagy a kőágy erősen gyulladós vizenyős képet mutatott – ami a sebgyógyulást hátráltatta volna – úgy UK helyett dupla „J” katétert vezetünk fel a vesemedencébe. Műtét után először az UK-t távolítottuk el és utána a drént. Ha dupla „J” katéter került behelyezésre – amit a beteg 7–10 napig viselt – akkor először a hólyagkatétert vettük ki és csak utána a drént.

Retroperitoneoszkópos ureterolithotomia során a kőig 5 vagy 6 Ch-es véglyukas UK-t vezetünk fel. Ha ez a kő mellett tovább vezethető volt, úgy a pyelonig toltuk fel. Ezt követően a beteget az egészséges oldalára fektettük 90 fokos szögben és vesetájékát kiemeltük. A középső hónaljvonalnak megfelelően a csípőlapát felett kétujjnyival egy 1 cm-es haránt metszést ejtettünk. Tompán, egy diszektórral áthatolva a hasfal rétegein a retroperitoneumba jutottunk. A csatornát feltágítottuk, majd a középső ujjunkkal preparáltuk le a hasfal belső felszínéről a retroperitonealis zsírt. A nyílásba két Nelaton-katétert vezetünk, amelynek a végére egy-egy gumikesztyű közepső ujját kötöttük. A kesztyűkbe összesen 800–1000 ml fiziológiás sóoldatot fecskendeztünk, így tágítva – Gaur-módszerének megfelelően – a retroperitonealis teret. Öt percet várva a hemosztázis érdekében a ballonokat leengedtük és 10 mm-es trokárt vezetünk be 30 fokos laparoszkóppal és Hasson-trokárral együtt. Erre csatlakoztattuk az inszuflátort és a retroperitoneumot 12–15 Hgmm-ig töltöttük fel széndioxid gázzal. Innentől kezdve a további trokárok bevezetése optikus kontroll mellett történt. Bal oldali uréterkő esetén a hátsó hónaljvonal magasságában a csípőlapát felett 5,5 mm-es trokárt, a XII. borda vége alatt 12,5 mm-es trokárt a XII. borda csúcsa előtt egy másik 11 mm-es trokárt vezetünk be. Ez utóbbit keresztül az első asszisztens biztosította a jó feltárást. Az uréter és a kő azonosításában az UK és alkalmanként a képerősítő volt segítségünkre. A húgyvezeték kiperarálása után ollóval hosszanti ureterotomiát végeztünk a kő felett. A követ kibuktatva fogóval eltávolítottuk. Az ureterotomiás nyíláson keresztül az UK-t feltöltük a vesemedencéig, és a 1 vagy 2 csomós, 3/0-ás poliglikol öltéssel zártuk a nyílást. A retroperitoneumban drént hagytunk egy-két napra. A bőrt csomós öltésekkel egyesítettük.



1. ábra: Jobb oldali kismedencei uréterkő, amelynél sikertelen ESWL-kezelést követően nyílt műtétet végeztünk

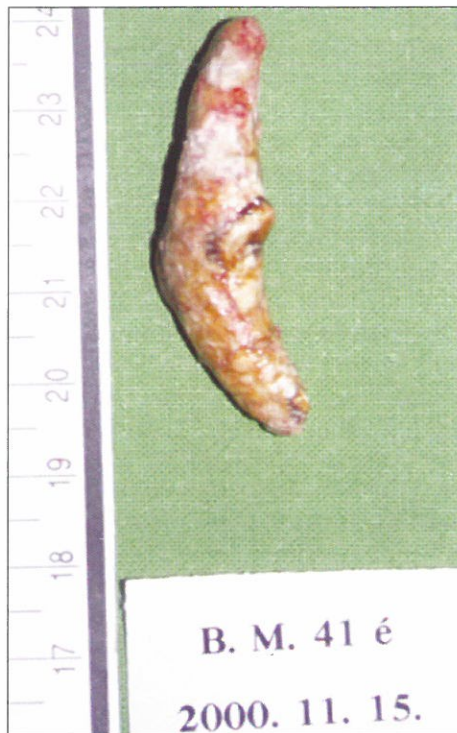Eredmények

Nyílt műtéteinket az eredménytelen ESWL-kezelést követően két esetben sikertelen URS előzte meg. Egy alsó szakasz uréterköves 4 éves kisfiú esetében a pontszerű ödémás szájadék miatt az endoszkóp bevezetését nem erőltettük. Egy középső szakaszban elhelyezkedő 20 mm-es követ sem retrográd, sem antegrád URS-sel nem tudtunk megközelíteni a kialakult nagyfokú ödémás kőagy miatt és Dormia-kosarat sem tudtunk a kő mellett eltolni. Ebben az esetben a nyílt műtét során a nephrostomán keresztül bevezetett antegrád UK segítségével síneztük az urétert. Egy alsó szakaszban elhelyezkedő 5×1,5 cm-es uréterkő esetében több sikertelen zúzást követően nyílt feltárás mellett döntöttünk (1. és 2. ábra). Megjegyzendő, hogy akkor a laparoszkópos, illetve retroperitoneoszkópos technika még nem volt birtokunkban.

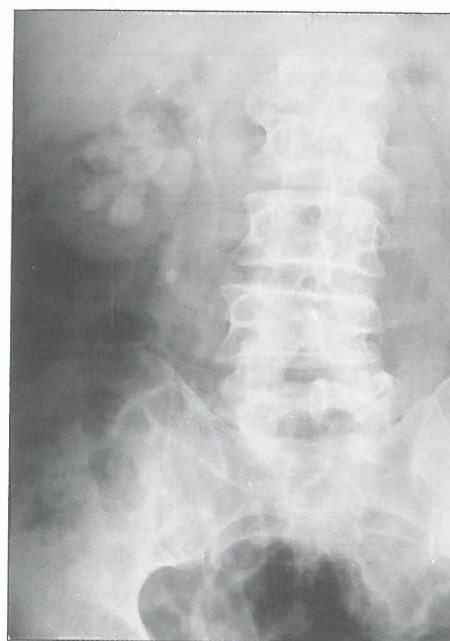Az első retroperitoneoszkópos ureterolithotomiát 2002.11.14-én végeztük. Ezt követően klinikánkon további nyílt uréterkő műtét nem történt. Ez a műtét két darab (10, illetve 8 mm-es) kismedencei, hólyag közeli uréterkő miatt történt. Tapasztalat hiányában a kismedencei uréterszakaszt nem sikerült feltárnunk és végül konverzióra került sor. A műtéti idő 170 perc volt. Műtét utáni 10. napon a beteg gyógyultan távozott. Jelenleg is panaszmentes.

RUL során az ureterotomiás nyílás zárásakor a behelyezett öltéseket mindig sebészi csomóval láttuk el, nem alkalmaztuk az ún. clip-knot technikát (10, 11). Egy alkalommal a kőeltávolítás után az uréter sínezésétől eltekintettünk. Két esetben az UK-val történt kétnapos urétersínezés elégtelennek bizonyult és vizeletes ázás miatt dupla J-katéter felhelyezésére került sor. Ezekben az esetekben a dupla J-katéter felhelyezésével egyidőben a betegek 24 órára hólyagkatétert is kaptak a refluxos ázás elkerülése érdekében. Egy esetben az urétert meglévő nephrostomán keresztül antegrád UK-val síneztük.

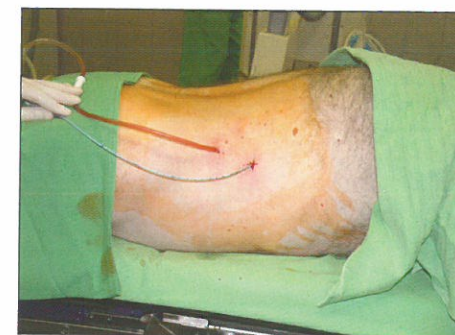RUL során két esetben volt szükség röntgen képerősítőre a kő megkereséséhez. Két alsó szakasz uréterkő esetében az urétert nem sikerült a kőig kipreparálni és



2. ábra: Nyílt műtéttel eltávolított kismedencei uréterkő



3. ábra: A jobb oldali caudalis vese-üregrendszer uréterébe ékelődött kő



4. ábra: PCUL után a caudalis vese üregrendszer uréterének sínezése antegrád levezetett UK-val

proximálisabban nyitottuk meg. Ezekben az esetekben a trokáron keresztül 9,5 Ch-es szemiflexibilis ureteroszkópot vezetünk a disztális uréterszakaszba a kőig. Egyik esetben sikerült a követ fragmentálni és fogóval eltávolítani, míg a másik esetben nem (ez volt az első esetünk, melyet konvertáltunk).

Retroperitoneoszkópia során két esetben nyílt meg a peritoneum. A hasüregbe került gázt a műtét végén Veress-tű beszúrásával bocsátottuk le.

Az átlagos műtéti idő: 140 perc (20–230 perc). Megjegyzendő, hogy az utolsó beavatkozásunk már csak 20 percet vett igénybe. Átlagos posztoperatív ápolási idő: 9 nap (6–11 nap).

Jelenleg retroperitoneoszkópos beavatkozásainknál (nephrectomia, vesereszekció, vesecisztafa-leszekció, pyelonasztika, retroperitonealis fibrózis) a ballonokat levegővel töltjük fel és eltekintünk az 5 perc véralvadási idő kivárásától, mivel tapasztalataink szerint (immár 152 retroperitoneoszkópia tükrében) ez semmilyen komolyabb előnnyel nem jár.

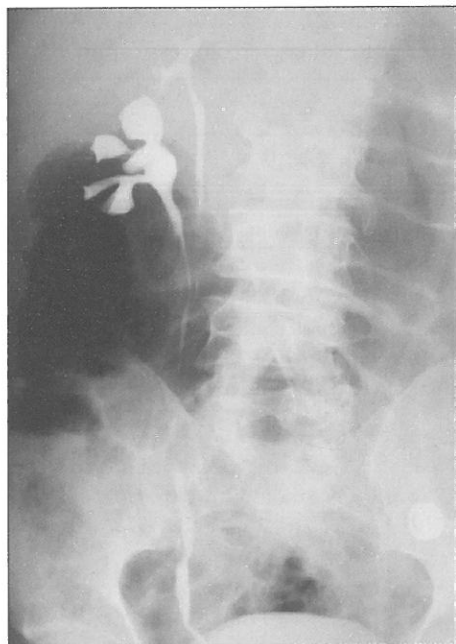
Perkután ureterolithotomia során sikerült az uréterköveket maradéktalanul eltávolítani.

Három alkalommal történt PCNL és PCUL egy ülésben. Két alkalommal történt PCNL, antegrád URS és PCUL egy ülésben. Egy alkalommal került sor azonos oldali uréter két egymástól távolabb eső uréterkövének egy ülésben történő eltávolítására, azaz két PCUL végzésére. Öt alkalommal volt szükség az uréterkő zúzására, amit elektrokinetikus vagy UH-s energiaforrással végeztünk.

Két alkalommal távolítottuk el a követ 30 Ch-es Amplatz-tubuson keresztül, egy alkalommal pedig mivel az Amplatz-tubusba sem fért bele a kő és a kőfogó biztosan tartotta, tubus alkalmazása nélkül vettük ki. A szűrőcsatornán keresztül a retroperitonealis drén akadálytalanul bevezethető volt.

A mobilis uréter miatt négy alkalommal használtunk horgas kést a húgyvezeték falának átvágásához.

Két esetben operáltunk negatív húgyvezeték-köves beteget. Ilyenkor a kő azonosításában az UK-n keresztül befecskendezett kontrasztanyag volt segítségünkre.



5. ábra: PCUL utáni kontroll urográfia

az impaktált uréterköve a caudalis üregrendszer uréterében helyezkedett el és PCUL után antegrád UK-t vezetünk le a fent említett módon (nephrostoma behelyezése nélkül).

Öt esetben vezetünk fel dupla „J” katétert a perkután beavatkozás során és két alkalommal kellett az UK-t később dupla J-katéterre kicserélni, a drénen jelentkező vizeletes ázás miatt.

Átlagos műtéti idő: 21 perc (13–40 perc). Átlagos ápolási idő: 3,7 nap (2–7 nap). Szövődményeink PCUL után:

- egy betegben alakult ki nagyobb (10×5 cm) retroperitonealis hematóma és jelentkezett több napig tartó haematuria. A beteg előzetes szívműtétei miatt masszívan antikoagulált volt.
- hét esetben alakult ki 2-3 napig tartó lázas állapot, amely per os antibiotikum-terápia mellett rendeződött.

Utánkövetésünk során – átlag 27 hónap (1–62 hónap) – uréterszűkület egyik műtéti típus esetében sem alakult ki. 37 esetben került sor kőanalízisre, melynek eredményét a 2. táblázat szemlélteti.

Megbeszélés

Jól ismert tény, hogy az 5 mm-nél kisebb uréterkövek 98%-a spontán távozásra képes (12).

A kövek sorsát az uréterben a modern statisztikai számítások segítségével (Artificial Neural Network – ANN) már 76%-s pontossággal meg lehet ítélni (13). A spontán távozási hajlamot nem mutató kövek kezelésében az ESWL-nek és URS-nek van elsődleges szerepe. Az endoszkópok és energiaforrások (lézer) fejlődésé-

2. táblázat: A kőanalízis eredménye

Kőanalízis	n=37 (100%)
Kalcium-oxalát monohidrát	17 (45,9%)
Kalcium-oxalát dihidrát	9 (24,3%)
Kalcium-oxalát mono és dihidrát	7 (18,9%)
Húgysav	2 (5,4%)
Struvit és karbonát apatit	2 (5,4%)

Hét alkalommal síneztük az urétert antegrád bevezetett UK-val. Ebből öt esetben a már meglévő nephrostomán keresztül, két esetben pedig, mivel a retrográd UK felvezetési kísérlet sikertelen volt, a perkután ureterotomiás nyíláson keresztül vezetünk retrográd módon UK-t a pyelonba és fecskendeztünk be kontrasztanyagot, majd a középső kehelytalpra punggálva helyeztünk be antegrád módon UK-t. A 3., 4., 5. ábra egy jobb oldali pyelon duplex és uréter fissusos beteg esetét szemlélteti, akinek

nek köszönhetően a disztális uréterszakaszon az URS elsődlegessé vált, sőt egyre nagyobb teret hódít magának a proximális uréterkövek kezelésében is (14). Magyarországon a Nógrád Megyei Szt. Lázár Kórház Urológiai Osztályával közösen elsőként számoltunk be a Holmium-YAG-lézer alkalmazásáról a húgyvezeték köveinek kezelésében (15), ahol az alsó szakasz uréterköveinek kezelésében 94,8% sikerrátát (teljes kőmentességet) értünk el egy kezelés után.

A modern módszerek és technika fejlődésének ellenére akadnak olyan ún. impaktált uréterkövek, amelyek a fent említett eljárások segítségével sem távolíthatók el. Esetünkben ez, a kezelt uréterköveknek az 1,2%-a (a tárgyalt periódusban 3278 uréterkő ESWL-kezelése, 287 URS és 36 Dormia-kosaras extrakció történt). Ezek a kövek régebben nyílt feltárást igényeltek, amelyek mára már kiszorultak a gyakorlatból. Az ilyen nehezen kezelhető kövek esetében is több mini invazív beavatkozási mód áll rendelkezésünkre. Ilyen például *Frang és munkatársai* által ismertett mini invazív ureterolithotomia is (16).

Tóth Csaba és munkatársai a Magyarországon általuk bevezetett és alkalmazott perkután ureterolithotomia első eredményeiről 1996-ban számoltak be, majd később 2001-ben 52 beavatkozás eredményeit ismertették (17, 18). A retroperitoneoszkópos és laparoszkópos uréterkő műtéteiről hazánkban elsőként *Holman* számolt be (19). A klinikánkon elvégzett első retroperitoneoszkópos uréterkő-eltávolítást követően több nyílt uréterkő-műtét nem történt. A felső és középső uréterszakasz impaktált uréterköveinek kezelésében a PCUL hatékony és biztonságos módszernek bizonyult, azonban a kismedencei szakaszban beékelődött, retrográd ureteroszkópiával nem kezelhető, kis számú kő esetében ez nem alkalmazható. Ezekben az esetekben a retroperitoneoszkópia a választandó eljárás esetleg a laparoszkópos transperitonealis kőeltávolítás (20, 21). Esetünkben 40 impaktált kő kezelését a fenti két módszer (PCUL, RUL) alkalmazásával minden esetben sikeresen oldottuk meg (leszámítva az első retroperitoneoszkópos uréterkő műtétünket, melyet konvertálni kényszerültünk).

Végezetül megállapítható, hogy jól felszerelt – akár 7 Ch-nél vékonyabb flexibilis ureteroszkópokkal és Holmium:Yag energiaforrással rendelkező – urológiai osztályok esetében is számolni kell olyan impaktált húgyvezeték kövekkel melyeknek eltávolítása még ezek birtokában is gondot okozhat. Ilyen esetekben biztonsággal, hatékonyan és – megfelelő gyakorlat birtokában – szövődménymentesen alkalmazható a PCUL, illetve a RUL. Még nagyobb jelentőséggel bírnak ezek a technikák olyan osztályokon, ahol a fenti korszerű armamentariummal nem rendelkeznek, de a nefroszkóp és laparoszkóp elérhető.

Irodalom

1. Chaussy C, Brendel W, Schmiedt E. Extracorporeally induced destruction of kidney stones by shock waves. *Lancet* 1980; 2 (8207): 1265–1269.
2. Chaussy C, Schmiedt E, Jochan D. First clinical experience with extracorporeally induced destruction of kidney stones by shock waves. *J Urol* 1982; 127 (3): 417–420.
3. Johnson GB, Grasso M. Exaggerated primary endoscope deflection: initial clinical experience with prototype flexible ureteroscopes. *BJU Int* 2004; 93: 109–114.
4. Shvarts O, Perry KT, Goff B, Schulam PG. Improved functional deflection with a dual-deflection flexible ureteroscope. *J Endourol* 2004; 18: 141–144.
5. Mugiya S, Ohhira T, Toshiyuki UN, et al. Endoscopic management of upper urinary tract disease using 200-mum holmium laser fiber: Initial experience in Japan. *Urology* 1999; 53 (1): 60–64.

6. Farkas A, Péteri L, Morshed AS, et al. Holmium:YAG lézer alkalmazása az uréterkövek kezelésében. *Magy Urol* 2004; 14 (4): 206–211.
7. Grasso M, Conlin M, Bagley D. Retrograde ureteropyeloscopic treatment of 2 cm. or greater upper urinary tract and minor staghorn calculi. *J Urol* 1998; 160 (2): 346–351.
8. Chen JJ, Yip SK, Wong MY, Cheng CW. Ureteroscopy as an outpatient procedure: the Singapore General Hospital Urology Centre experience. *Hong Kong Med J* 2003; 9: 175–178.
9. Park HK, Paick SH, Oh SJ, Kim HH. Ureteroscopic lithotripsy under local anesthesia: analysis of the effectiveness and patient tolerability. *Eur Urol* 2004; 45: 670–673.
10. Holman E, Morshed AS, Tóth Cs. Endoscopic clip-knot suturing technique: Preliminary report of application in retroperitoneal ureterolithotomies. *J Laparoendosc Surg* 1995; 5: 177.
11. Holman E, Morshed AS. Laparoscopus csomózást helyettesítő új eljárás. *Magy Urol* 1995; 7 (1): 43–46.
12. Segura JW, Preminger GM, Assimos DG, et al. Ureteral Stones Clinical Guidelines Panel Summary report on the management of ureteral calculi. *J Urol* 1997; 158 (5): 1915–1921.
13. Cummings JM, Boullier JA, Izenberg SD, et al. Prediction of spontaneous ureteral calculus passage by an artificial neural network. *J Urol* 2000; 164 (2): 326–328.
14. Bagley DG. Expanding role of ureteroscopy and laser lithotripsy for treatment of proximal ureteral calculi *Curr Opin Urol* 2002; 12: 277–280.
15. Farkas A, Péteri L, Flaskó T, et al. Holmium-Yag lézer, egy új fejezet az az uréterkövek kezelésében. Erdélyi Múzeum Egyesület Orvostudományi Szakosztályának Évkönyve 2001; 71: 156–159.
16. Frang D, Répássy D, Kopa Zs. Mini-invazív ureterolithotomia. *Magy Urol* 1997; 9 (1): 9–30.
17. Tóth Cs, Holman E, Nagy A, et al. Percutan nephroscopus ureterolithotomia. *Magy Urol* 1996; 8 (1): 71–74.
18. Tóth Cs, Varga A, Flaskó T, et al. Percutaneous Ureterolithotomy: Direct Method for Removal of Impacted Ureteral Stones. *J Endourol* 2001; 15 (3): 285–290.
19. Holman E, Morshed AS. Laparoscopus ureterolithotomia: a retroperitoneoscopia egyik indikációja. *Magy Urol* 1994; 6 (4): 353–358.
20. Holman E, Alkalissy AA. Retroperitonealis laparoszkoós ureterolithotomia: ötven műtét tapasztalatai. *Lege Artis Med* 1997; 7 (10): 632–636.
21. Flaskó T, Holman E, Kovács G, et al. Laparoscopic ureterolithotomy: the method of choice in selective cases. *J Laparoendosc Adv A* 2005; 15: 149–152.

ÚJ ELJÁRÁSOK, MŰTÉTEK

Magyar Urológia, XVII. évfolyam, 2. szám (2005)

Debreceni Egyetem OEC, Urológiai Klinika, Debrecen
(igazgató: Tóth Csaba dr.)

Stresszinkontinencia és cystokele korrekciója transzobturatorikus polipropilén hálóval

Lőrincz László dr., Farkas Antal dr., Varga Attila dr., Flaskó Tibor dr.,
Morshed Ali Salah dr., Tóth Csaba dr.

ÖSSZEFOGLALÁS: A stresszinkontinencia és a cystokele együttes előfordulását gyakran észleljük. Ilyen esetekben jól alkalmazható az alább ismertetett minimál-invazív, transzobturatorikus polipropilén háló implantáció. A beültetett háló elülső része transzobturatorikus szalagként működik, a többi része a hólyagot támasztja alá feszülésmentesen. A háló rögzítését az obturator membránon és izmokon áthúzott szalagok segítségével végezzük.

CORRECTION OF CYSTOCELE AND STRESS INCONTINENCY WITH TRANSOBTURATOR MESH

SUMMARY: Stress incontinence and cystocele may occur together. In those cases we can apply the down subscribed, a minimally invasive intravaginal implantation of polypropylen mesh. The anterior part of the implanted mesh works as a tension free transobturatory tape, the other part supports the bladder. We fix the mesh with the help of tapes, which pull through the obturator membran and muscles.

KEY WORDS: stress incontinence, cystocele, polypropylen mesh, transobturatory canal

A Petros és Ulmsten által kidolgozott ún. „integrálmélet” alapvetően megváltoztatta szemléletünket a női medencefenék szerkezetéről és funkciójáról (1). A fenti elmélet alapján dolgozták ki Petros és Ulmsten a feszülésmentes szintetikus szalag implantációjának technikáját (TVT), amelyet azóta világszerte alkalmaznak a genuin stresszinkontinencia kezelésére. Delorme a szintetikus szalagot a membrana obturatorián vezette át (2), amely csökkentette a hólyagperforáció és a posztoperatív vizeletretenció gyakoriságát. Az általunk alább ismertetett módszer, az utóbbi technika Petros és mtsai. által továbbfejlesztett változata, amely szerint a szalag helyett egy parittyafarmájúra szabott polipropilén hálót implantálunk, és ezzel egyidejűleg a cystokelét is korrigáljuk (3).

Esetismertetés

A beavatkozást eddig két betegen végeztük, akiknél megelőzően vaginalis hysterectomiát és azt követően egy, illetve két alkalommal hagyományos mellső fali hüvelyplasztikát végeztek. Egyik betegünk enyhe fokú stresszinkontinenciára, míg a másik