

PhD Értekezés

Dr. Papp Miklós

A tibia condylusok és a patella pozíciójának radiológiai vizsgálata a kombinált
és a záróék magas tibia osteotomia után

A kombinált osteotomia rövid-középtávú klinikai vizsgálatának eredményei

Debrecen, 2007.

Tartalomjegyzék

Bevezetés	4
Irodalmi áttekintés	6
A térdízület anatómiája	6
Biomechanika	14
Történeti áttekintés	16
A magas tibia osteotomia fő típusai	18
Az alsó végtag fiziológiás tengelyei, szögértékek	19
Praeoperatív tervezés	24
A komputervezérelt magas tibia osteotomia	28
Egyéb képkalkoló eljárások szerepe a magas tibia osteotomia tervezésében, utánkövetésében	29
A genu varum okai	30
Primaer, double és triple varus deformitás	31
A magas tibia osteotomia célja	31
A magas tibia osteotomia indikációs kérdései	32
A magas tibia osteotómiát kontraindikáló tényezők	34
Prognózisfaktorok	35
Az adductiós momentum jelentősége a magas tibia osteotomia szempontjából	36
Korrektívvesztesség	37
A magas tibia osteotomia „túlélése”	38
A magas tibia osteotomia gyakoribb szövődményei	39
A tibia condylusok és a patella pozíciójának változása a magas tibia osteotómiák különböző típusai után	40

Anyag és módszer	42
A magas tibia osteotomia indikációja	43
Kontraindikáció	44
Radiológiai tervezés és értékelés	44
Műtéti technika	44
A kombinált osteotomia klinikai értékelése	53
Eredmények	54
A kombinált és záróék osteotomia radiológiai eredményeinek összehasonlítása	54
A kombinált osteotomia klinikai és radiológiai eredménye	60
Megbeszélés	63
Összefoglalás	70
Summary	71
Irodalomjegyzék	72
Az értekezéshez felhasznált saját közlemények jegyzéke	79
Kulcsszavak	79
Keywords	79
Köszönetnyilvánítás	79

Bevezetés

A valgizáló magas tibia osteotomia (továbbiakban MTO) jól bevált módszer a varus gonarthrosis kezelésében.^{8,31,61,138,151} A MTO rövidtávú klinikai eredményei kiválóak, de az eredmények a műtéttől számított időtartam növekedésével párhuzamosan romlanak^{2,4,6,12,13,14,26,27,28,31,37,46,52,55,59,61,62,72,74,93,106,120,126,127,128,142,143,144,154}

A MTO után elkerülhetetlen a tibia condylus tibia hossz tengelyéhez viszonyított transzpozíciója és az osteotomia környezetében a lágy részek hegesezése, többek között a ligamentum patellae rövidülése.

Minél nagyobb korrekció történik a MTO során, annál nagyobb a transzpozíció mértéke¹⁰⁵. Minél nagyobb a távolság a varus deformitás centruma és a korrekciót eredményező osteotomia forgáspontja között, annál nagyobb a transzpozíció.

Insall⁶¹ szerint a MTO az esetek többségében nem szünteti meg véglegesen a varus gonarthrosis okozta tünetegyüttest, csak „időt vásárol”, nem több mint 10 évet, így a MTO-n átesett betegek jelentős hányadánál a kedvezőtlen hosszútávú eredmények miatt szükséges a térd protézis^{23,54,61}

Ha a MTO nem idéz elő jelentős tibia condylus transzpozíciót és lágyrész zsugorodást, akkor a MTO sikeres totál térdprotézisre történő konverziójának lehetősége megmarad.

Insall véleményét messzemenőleg szem előtt tartva olyan osteotomia típus kidolgozása volt a célunk, mely jelentős korrekció biztosítása mellett nem okoz olyan mértékű transzpozíciót a tibia condylusokon, ami a későbbiekben szükségessé váló protézis sikerét veszélyezteti. Az osteotomia típus kidolgozásánál fontos szempont volt a patella infera kialakulásának elkerülése is.

A záróék osteotomia (továbbiakban ZO) által elérhető korrekció mértékét a tuberositas tibiae-től proximálra eső tér limitálja¹⁰³. A tuberositas tibiae fölött végzett nyitóék osteotomia (továbbiakban NYO) fokozza a nyomást a mediális compartmentben^{45,50,67}. Bár a

dóm osteotómiával jelentős korrekció érhető el, de a dóm osteotómia után a tibia condylusok transzpozíciója is jelentős.

1993-ban kidolgoztuk az úgynevezett kombinált (záró-nyitó ék) magas tibia osteotómiát, mely során a tibia platóval párhuzamosan, attól 2cm-rel distalisan a tibiát osteotomizáltuk (proximalis osteotómia). A distalis osteotómia révén olyan lateralis bázisú éket távolítottunk el, melynek csúcsa a proximalis osteotómia centrumáig ért (félék). A tibia distalis részét valgizáltuk, az eltávolított féléket a medialisan megnyíló részbe helyeztük.

A kombinált osteotómiánál a korrekció forgáspontja a tibia condylusok centrumának, míg a záróék osteotómiánál annak a pontnak felel meg, ahol a proximalis osteotómia síkja a medialis tibia corticalist metszi. Ennek következtében a kombinált osteotómiával kétszer nagyobb korrekció érhető el, mint a záróék osteotómiával.

A kombinált osteotómia forgáspontjának és a deformitás centrumának a távolsága nem jelentős, így a tibia condylusok kifejezett transzpozíciójára nem kell számítani.

A kombinált osteotómia után a tuberositas tibiae és a tibia plató centrális része között mért távolság nem változik, ami a patella infera kialakulásának veszélyét csökkenti.

Feltételezzük, hogy a tibia condylusok transzpozíciója és a ligamentum patellae rövidülése kisebb mértékű a kombinált osteotómia után, mint a záróék osteotómia után, továbbá feltételezzük, hogy a kombinált osteotómia rövid-középtávú eredményei a jelentős korrekciók mellett is jók, kiválóak lesznek.

Irodalmi áttekintés

A térdízület anatómiája

A térd az emberi test legnagyobb ízülete, mely a hosszú erőkarok révén nagy igénybevételnek van kitéve. A térdnek egyszerre kell megfelelni a stabilitás és a nagy terjedelmű mozgás követelményének.

Az ízület három részre osztható: medialis és lateralis tibiofemorális és patellofemorális ízület.

A mozgás lényeges csontos „vezetés” nélkül megy végbe, az ízület mozgás közbeni stabilitásáért két tényező felelős, az izmok inai *aktív*, a tok-szalag komplex és a meniscusok *passzív* stabilizáló elemeknek tekinthetők.

Tibiofemorális ízület

A femur condylusok oldalnézetből spirál formát mutatnak, előlről hátrafelé növekvő görbülettel, azaz a görbületi sugár elöl nagyobb, mint hátul. A condylusok elülső részének nagyobb görbületi sugara egyúttal a tibia platóval szembeni nagyobb kontakt felszín is jelenti, ami az extensio közbeni erő átvitelben játszik szerepet. A condylusok elülső részének nagyobb görbületi sugara miatt az oldalszalagok eredése és tapadása közötti távolság extenzióban megnő, ami az oldalszalagok megfeszülése révén az ízületet stabilizálja.

A condylusok hátsó részének kisebb görbületi sugara miatt a kontakt felszínnek flexióban kisebbek, mint extenzióban, flexióban az oldalszalagok ellazulnak, a térd oldalirányú stabilitása csökken, lehetővé téve a rotációt.

A medialis és lateralis tibia condylusokat az eminentia intercondylarisok választják el egymástól. A medialis tibia condylus ízfelszíne konkáv. A lateralis tibia condylus ízfelszíne a centralis részen lapos, míg a ventralis és dorsalis részen konvex. A femur és a tibia ízfelszínei közötti inkongruenciát a meniscusok egyenlítik ki. A meniscusok ék formájuk révén növelik a kontakt felszínt, szerepet játszva az ízületi nyomás egyenletes elosztásában.¹⁰⁹

Articulatio patellofemoralis:

A patella funkciója az extensor apparátus erőkarjának meghosszabbítása, ami fokozza a musculus quadriceps kontrakciójának effektivitását. Mivel a musculus quadriceps iná és a ligamentum patellae a patella elülső felszínén tapadnak, az extensor apparátus erőkarja a patella vastagságának megfelelő mértékben kerül távolabb a térd rotációs centrumától. Az erőkar meghosszabbodásának mértéke a flexio aktuális terjedelmétől függően változik. Az erőkar hosszának változásában a fossa intercondylaris geometriája, a patellofemoralis kontakt area és a térdízület rotációs tengelyének funkciófüggő változása játszik szerepet⁴⁷

A szerzők megállapítják, hogy az erőkar 20 fokos flexiónál a legnagyobb, és a musculus quadriceps kontrakciója az extensio végső 20 fokos tartományában a legerősebb.

A patellofemoralis ízületben ébredő erő függ a flexio mértékétől és a musculus quadriceps ináról, valamint a ligamentum patellaeról a patellára áttevődő erő magnitúdójától. Álló helyzetben a patellofemoralis ízületben ébredő erő a flexio terjedelmének növekedésével párhuzamosan nő. A mindennapi tevékenység közben a patellofemoralis ízületben ébredő erő a testsúly 2-5-szöröse, 110 fokos guggoló helyzetben 7-8-szorosa lehet. A patellofemoralis kontakt zóna a flexióval párhuzamosan változik.¹ A patella distalis ízfelszíne 20 fokos flexiónál érintkezik először a fossa intercondylarissal, középső ízfelszíne 60 fokos, a proximális ízfelszín 90 fokos flexiónál. 120 foknál nagyobb flexió esetén csak a patella medialis és lateralis ízfelszíne érintkezik a femur condylusokkal, maga a fossa intercondylaris

a musculus quadriceps inával kerül érintkezésbe.

A patellofemorális stabilitást az ízfelszínek geometriája és a lágy részek biztosítják. Hvid⁵⁷ írta le először a Q-szöget, melyet a meghosszabbított anatómiai femurtengely és a patella centrumát a tuberositas tibiaeval összekötő egyenes képez. A musculus quadriceps elsősorban az anatómiai tengely mentén fejt ki hatását. Ezalól kivételt képeznek a musculus quadriceps obliquus rostjai, melyek a patellát az extensio végstádiumában medializálják. A nagyobb Q-szög a patella lateralis irányú sublaxatiós tendenciájához vezethet. Mivel a patella a flexio első 20 fokos tartományában nem ízesül a fossa intercondylarissal, a patella lateralis sublaxatióját ebben a mozgástartományban elsősorban a musculus vastus medialis obliquus rostjai akadályozzák meg. A flexió 20 fok fölötti tartományában a lateralis irányú patella sublaxatio megakadályozásában már a patellofemorális ízület geometriája játsza a főszerepet.

Extraarticularis inas struktúrák

A musculus quadriceps háromrétegű ina a patellán tapad. A musculus quadriceps inának elülső rétegét a musculus rectus femoris ellapuló ina képezi, mely a patella proximalis pólusának elülső peremén tapad. A musculus vastus intermedius ina képezi a musculus quadriceps inának legmélyebb rétegét, mely a patella proximalis pólusának hátsó peremén tapad. A középső réteget a musculus vastus medialis és lateralis ina közösen alkotja. A medialis retinaculum rostjait a musculus vastus medialis aponeurosis alkotja, mely a patella mediális oldalán tapad, és megakadályozza a patella flexio közben történő lateralis sublaxatióját-luxatióját. A ligamentum patellae a patella apexén, vagy distalis pólusán ered és a tuberositas tibiaén tapad.

A musculus gastrocnemius medialis és lateralis áthidalja a térdízület hátsó aspektusát, kapcsolódva az ízület hátsó tokjához, a medialis és lateralis femur condylusokon eredve.

A pes anserinus a musculus gracilis, sartorius és semitendinosus közös tapadása a tibia

proximalis-medialis felszínén. Funkciójukat tekintve priméren flexorok, de a tibia befelé rotációjában is szerepet játszanak, miközben tompítják a térdet érő rotációs és valgus irányú erővektorok hatását.

A musculus biceps femoris ina a pes anserinus lateralis párja. A fibula fejen, a tibia lateralis felszínén és a tok posterolateralis részén tapad. A musculus biceps femoris hajlítja a térdet és kifelé rotálja a tibiát. Megakadályozza a tibia femurhoz viszonyított előre történő elmozdulását a térd flexiója közben, egyúttal rotációs stabilitást biztosít a térdnek. A ligamentum arcuatummal való kapcsolata révén rotációs stabilitást biztosít a térdnek és szerepet játszik az ízületet érő varus stressz tompításában.

A tractus iliotibialis az epicondylus lateralis femorison és a tuberculum Gerdy-n tapad. Addicionális szalagnak tekinthető, mind a musculus vastus lateralissal, mind a musculus biceps femorissal összeköttetésben áll. A tractus iliotibialis extenzióban előre, flexioban hátrafelé mozdul, de mindkét pozícióban feszes. Flexio közben a tractus iliotibialis, a musculus popliteus ina és a ligamentum collaterale laterale keresztezik egymást, míg extenzióban a tractus iliotibialis és a musculus biceps femoris ina egymással párhuzamos marad, nagymértékben hozzájárulva a lateralis stabilitáshoz.

A musculus popliteus 3 helyről ered: a lateralis femur condylusról, a ligamentum polpliteofibularisról és a lateralis meniscus hátsó szarváról. A musculus popliteus eredésének kondenzált rostjai képezik a ligamentum arcuatumot, szorosan kapcsolódva a tokhoz és a lateralis meniscus eredéséhez.¹⁰ A musculus popliteus a tibiát befelé rotálja a flexio kezdeti stádiumában, és visszahúzza a lateralis meniscust. Rotációs stabilitást biztosít, és a ligamentum cruciatum posteriusal együttműködve megakadályozza a femur tibián való előre diszlokációját.

A musculus semimembranosus a térd posterior, posteromedialis régiójában játszik nagyon fontos stabilizáló szerepet. 5 jól elkülöníthető tapadását különböztetjük meg. A

musculus gastrocnemius lateralis eredéséhez futó, és ott tapadó ligamentum popliteum obliquum a hátsó tok megfeszítésében játszik szerepet. A medialis meniscus hátsó szarvához futó köteg ugyancsak a tok hátsó részét feszíti meg, emellett megakadályozza a medialis meniscus előrecsúszását flexio közben. A harmadik köteg a ligamentum collaterale mediale superficialehez fut. A negyedik köteg a medialis tibia condylus hátsó felszínén közvetlenül az ízületi rés alatt tapad. Az ötödik köteg a medialis tibia condylus peristeumába sugárzik. A musculus semimembranosus funkcionálisan a tibiát befelé rotálja.⁷⁸

A musculus vastus medialis aponeurosis (retinaculum patellae) a patella medialis felszínén, a ligamentum patellae-n és a tibián tapad, megfeszíti a medialis tokszalag rendszer elülső részét. A musculus vastus lateralis a tractus iliotibialishoz tapad, extensio közben a tractus iliotibialist megfeszíti.

Extraarticularis szalagos struktúrák

Az ízületi tokhoz szorosan rögzül a medialis meniscus. A tok és a lateralis meniscus összeköttetése – különösen a musculus popliteus lefutása mentén – kevésbé szoros. A medialis tok határozottabb, jobban körülírt, mint a tok lateralis része. A tok a retinaculum patellaevel, a térd ventralis részének fontos stabilizátora.

Nicholas és Minkoff¹⁰⁸ írta le a medialis és lateralis quadruple komplexet, melyek a térd alapvető stabilizátorainak tekinthetők. A medialis quadruple komplexet a ligamentum collaterale mediale, a musculus semimembranosus, a pes anserinus és a ligamentum popliteum obliquum alkotja, a lateralist a ligamentum collaterale laterale, a tractus iliotibialis, a musculus popliteus és a musculus biceps femoris ina alkotja.

A tokot hátul a ligamentum popliteum obliquum, a musculus semimembranosus elágazásai, illetve az arcuatum komplex erősíti.

A medialis tok 3 részre osztható: az anteromedialis régió, mely önmagában vékony struktúra, melyet a retinaculum patellae medialis része erősít. A midmedialis régió a ligamentum collaterale mediale mély rétegének felel meg. A medialis femur condylusról és epicondylusról ered, és közvetlenül a tibia articularis pereme alatt tapad. Meniscofemorális és meniscotibialis részét különböztetjük meg. Szerepe a valgus és rotációs erőbehatások tompítása. A posteromedialis régió, melyet Hughston⁵⁶, mint a medialis tokszalag ferde lefutású megvastagodásának írt le.

A femur tuberculum adductoriusán és distalis irányban 3 jól elkülöníthető köteg (centrális, capsularis, distalis) formájában a tibia hátsó felszínén és a musculus semimembranosus felső peremén, a tok hátsó részén és a ligamentum popliteum obliquum proximalis részén, a musculus semimembranosus ínhüvelyén és a musculus semimembranosus tapadásától distalisan a tibián tapad. A posteromedialis szalag a térdet ért valgus erőbehatást tompítja, rotációs stabilitást biztosít.

A ligamentum collaterale mediale hosszú, keskeny képlet, mely az epicondylus medialis femorison ered, és a tibia medialis-posteromedialis felszínén tapad, az ízületi réstől 7-10cm-rel distalisan. Ligamentum collaterale mediale superficialisnak is nevezik. Warren¹⁵⁰ vizsgálatai szerint a térdet valgus és kirotációs erőbehatásokkal szemben védik.

A ligamentum collaterale laterale az epicondylus femoris lateralison ered, és a fibula fején tapad. Extenzióban a varus irányú erőbehatást védi ki.

A lateralis stabilitást az oldalszalag és a tok mellett a tractus iliotibialis, a musculus biceps femoris és a musculus popliteus ina biztosítja.

A tractus iliotibialis az epicondylus femoris lateralison és a tuberculum Gerdy-n tapad. Extensio közben előre, flexio közben hátra helyeződik, de minden pozícióban feszes marad.

Flexiónál a tractus iliotibialis, a ligamentum collaterale laterale és a musculus popliteus ina keresztezik ina kereszteik egymást, erősítve a lateralis stabilitást.

A musculus biceps femoris ina az arcuatum komplexhez való kapcsolódása révén erőteljes stabilizáló hatást fejt ki a térd lateralis oldalán. A térdet hajlítja, a tibiát a femurhoz viszonyítva kifelé rotálja.

A musculus popliteus ina a tibia hátsó felszínétől halad a popliteális hiatuson keresztül a ligamentum collaterale laterale femoralis eredéséhez, és attól kissé ventrálisan tapad.

Warren¹⁵⁰ írta le a popliteus ín erőteljes kapcsolódását a fibulához, melyet, mint ligamentum popliteofibularis határozott meg. A musculus popliteus fontos szerepet játszik a posterior irányú transláció, a varus irányú rotáció és a kirotáció kivédésében.

Intraarticularis struktúrák

A meniscusok variábilis, a térdízület pozíciójától függően változó ízfelszínnek tekinthetők. A meniscusok a teherviselő, terheléelosztó és energiaabszorbeáló funkción túl stabilizáló szerepet is betöltenek. Mindkét meniscus megközelítően C-formájú, elülső és hátsó szarvuk erős szalagok révén az eminentia intercondylarisokhoz tapad. A csaknem kör alakú lateralis meniscus mobilisabb a sarló formájú medialis meniscusnál. A meniscusok elülső szarvai az inkonstans ligamentum transversum genus köti össze. A meniscusok keresztmetszete ék formájú, bázisukkal szorosán a tokhoz tapadnak. A tok felől ér-ideg kötegek nyomulnak a meniscus állományába, annak középső harmadáig. A bázistól távol eső meniscus állomány életfunkcióját diffúzió biztosítja. A medialis meniscus a ligamentum collaterale medialehoz is rögzül, miután kevésbé mobilis a medialis meniscus sérülése gyakoribb. A meniscusok a bázisukhoz közel cirkulárisan a bázisuktól távol radier lefutású kollagén rostokból állnak.¹⁰⁹

A ligamentum cruciatum anterius a lateralis femur condylus medialis oldalán, annak hátsó harmadában ered. Ferdén előre és distal felé fut, a tibia eminentia intercondylarisán tapad. Az elülső keresztszalag különböző hosszúságú rostokból áll, így az eredés és tapadás nem pontszerűen, hanem lapszerűen, nagyobb felszínen történik. A ligamentum cruciatum anterius 3 kötegre osztható (anteromedialis, centrális és posterolateralis), minden köteg a flexio más és más tartományában feszül meg, megakadályozva a tibia a femuron előrefelé történő elmozdulását a sagittalis síkban. A ligamentum cruciatum anterius fő funkciója az ízület stabilizálása a térd teljes extenziós helyzetében. Az említett 3 köteg extenziós helyzetben egymással párhuzamosan fut, ebben a pozícióban az anteromedialis köteg feszes, míg flexio közben a posterolateralis köteg feszülése biztosít stabilitást.

A ligamentum cruciatum posterius az elülső keresztszalaggal ellentétes irányban fut. A medialis femur condylus lateralis felszínén legyezőszerűen ered, majd ferdén fut posterior-distalis-lateralis irányba, majd a proximalis tibia hátsó felszínén tapad.

A hátsó keresztszalag is több kötegből áll, a kötegek leginkább a térd flexiós helyzetében feszülnek, ennek megfelelően a hátsó keresztszalag a térd legfontosabb stabilizátorának tekinthető, annak flexiós helyzetében. A sagittalis síkban megakadályozza a tibia, a femuron történő hátrafelé elmozdulását.

A keresztszalagok egymást keresztező lefutása miatt a térd berotációjánál a keresztszalagok egymásnak feszülnek, míg kirotációnál „legombolyodnak” egymásról, ebben a helyzetben kevésbé feszesek.

Mindkét keresztszalag döntő szerepet játszik a térd gördülő-csúszó mozgásának szabályozásában.¹⁰⁹

Biomechanika

A térd mozgásai flexiós extenziós, abductiós, adductiós és az alsó végtag hosszanti tengelye körül ki-és berotáció irányában történnek.

A térdízület magán viseli mind a ginglymus, mind a trochoidea ízület jellegzetességeit. A flexio és extensio a sagittalis síkban történik, de flexio közben néhány fokos ki-és berotáció is végbemegy. Teljes extenzióban nem lehetséges rotáció. A komplex flexiós extenziós mozgás a gördülő és csúszó mozgás kombinációja. Az első húsz fok gördülő, utána dominánsan csúszó mozgás. Az átmenet az egyik típusból a másikba fokozatos, de progresszív. A flexio és extensio transzverzális tengelye a mozgás során folyamatosan változik a femur condylus J-formájú íve mentén.⁴⁸

A flexiót a térd articularis geometriája és a ligamentosus elemek szabályozzák. Kettelmkamp⁷³ elektrogoniométerrel végzett vizsgálataival megállapította, hogy járás közben az egészséges térden triaxialis mozgás megy végbe. A lengőfázisban 70 fokos, az állófázisban 20 fokos flexio-extensio mérhető. A flexio-extensiot a járás mindkét fázisában 10 fokos abductio-adductio kíséri. A lépcsőn felfelé járáshoz 83, lefelé járáshoz 90, a karosszékből történő felálláshoz 93 fokos flexio szükséges.

A 0-20 fokig terjedő flexiónál az ízület stabilabb (a rotációs mozgások kisebb terjedelműek), mint a 20 foktól a flexio végpontjáig tartó mozgástartományban.

A tibia femurhoz viszonyított kifelé mutató deflectioja miatt a lateralis femur condylus nagyobb igénybevételnek van kitéve, mint a medialis femur condylus, de mivel a medialis femur condylus anteroposterior irányban hosszabb, mint a lateralis, a rotáció vertikális tengelye a mediális femur condylushoz közeli síkban van. A rotációs mozgás során a medialis femur condylus kisebb körívet ír le mint a lateralis.

A gördülő mozgás csúszóhoz viszonyított aránya a flexio közben változik. Az arány 1:2 a flexio kezdeti, míg 1:4 a flexio végső tartományában.¹⁰⁰

Teljes extenzióban a rotációs mozgások nem lehetségesek a csontos struktúrák konfigurációja, a szalagok feszülése és a meniscusok miatt. Ahogy a flexio elkezdődik az ízületi tok, a collateralis és keresztszalagok lazábbak lesznek, így a rotációk lehetősége megnyílik.

A rotációs mozgások terjedelme 0-30 fokos flexiós tartományban progresszíve nő. A rotációs mozgásterjedelem egyénfüggően 5-25 fok, a berotáció nagyobb terjedelmű, mint a kirotáció.

Teljes extenzióánál mindkét meniscus előre, flexio közben hátrafelé helyeződik. A medialis meniscus kevésbé mobilis, mint a lateralis, ami a medialis meniscus lateralishoz viszonyított gyakoribb sérülésének magyarázata lehet. Lateralisan a musculus popliteus medialisán a musculus semimembranosus akciója a meniscusokat hátrafelé húzza, ami segíti a meniscusok mozgás közbeni becsípődésének megakadályozását.

A meniscusok flexio és extensio közben a femur condylusokkal rotáció közben a tibiával mozognak.

A medialis és lateralis femur condylus konfigurációja különböző. A lateralis condylus az anteroposterior és transzverzális síkban szélesebb, mint a medialis, de a medialis condylus kissé distalisabbra nyúlik, mint a lateralis condylus. Az a tényező, hogy a medialis condylus distalisabbra nyúlik, mint a lateralis, kompenzálja a femur mechanikai tengelyének fiziológiás inclinációját, így extenzióban a térd transzverzális tengelye megközelítőleg horizontális. A medialis condylus ízületi felszíne anterior irányban hosszabb, ennek megfelelően a teljes extenzióánál a femur befelé rotálódik. A lateralis condylus hátsó része lateral felé rotálódik, létrehozva a screwing home momentumot, mintegy elzárva a térdet a teljes extensio pozíciójában. Amikor a flexio elkezdődik az ízület „nyílik”, a femur kirotációja következtében. A rotációs mozgás felelős a térd zárásáért és nyitásáért. A rotációs mozgás egy, a medialis femur condylus közelében húzóató tengely körül történik.

A flexio extensio irányában történő mozgás átlagos terjedelme 0-140 fok, 5-10 fokos hyperextensio lehetséges. 90 fokos flexiós helyzetben a tibia a femurhoz képest passzív 25-30 fokban rotálódik. A rotáció mértékében nagy az egyénfüggő variáció. A berotáció mindig nagyobb terjedelmű, mint a kirotáció. Teljes extenzióban rotáció nem lehetséges.

Flexio közben a tibia a fix femuron való előre és hátra helyeződése figyelhető meg a sagittalis síkban. Egészséges térden ennek mértéke nem haladja meg a 3-5 mm-t. Extenziós helyzetben az egészséges térden abductio és adductio figyelhető meg maximálisan 6-8 fokos terjedelemben. Hyperextendált helyzetben nem lehetséges abductio-adductio, ugyanakkor flexióban nagyobb terjedelmű ab-adductio történhet, melynek mértéke maximum 15 fok.

Sérülések következtében változhat a térd vertikális és transzverzális tengelye, a medialis oldalszalag sérülésénél például a rotáció vertikális tengelye lateral felé tolódik, a lateralis oldalszalag sérülésénél medialra.

A térd transzverzális rotációs tengelye a femur condylusok excentricitása miatt állandóan változik.(instant center of rotation)

Frankel⁴² tanulmányozta a komplex gördülő-csúszó mozgást. Véleménye szerint instant center of rotation hozható összefüggésbe több térdízületi degeneratív folyamattal

Történeti áttekintés

Bár a térdízületi degeneratív folyamatok – ezen belül a varus gonarthrosis-etiológiája multifaktoriális, létezik egy okozati, a degeneratív folyamatot felgyorsító faktor, mely pathológiás terhelést eredményez a térdízületben.⁸⁹ Már kismértékű varus deformitásánál is fokozódik a terhelés a medialis compartmentben (a továbbiakban MC), ami idővel degeneratív elváltozások kialakulásához vezet. A folyamat, mint circulus vitiosus zajlik, mert a fokozódó varus deformitás porc és –súlyosabb esetben- subchondralis porcvesztéshez

vezet, az arthrosis progressziója fokozódó varus irányú tengelyeltérést eredményez. A circulus vitiosus a tengelykorrekció révén megszakítható.

Először Jackson⁶³ végzett 1958-ban magas tibia osteotomiát (továbbiakban MTO) varus gonarthrosis miatt. Bár Jackson előtt is javasolták a MTO-t a varus deformitás korrekciója céljából, de 1958 előtt a MTO, mint a varus gonarthrosis preventív és kuratív kezelése, még nem jött szóba.

Lange⁷⁷ 1951-ben a MTO-t angolkór, poliomyelitis és posttraumás tengelyeltérés korrekciója céljából javasolta.

Jackson^{63,64,65} és Wardle^{148,149} a MTO-t a ligamentum patellae tapadásától distalisan végezték.

Coventry²⁴ 1965-ben számolt be először a ligamentum patellae- tapadásától proximalisan végzett MTO-val szerzett tapasztalatairól.

Ha a MTO a ligamentum patellae tapadásától proximalisan történik, az álízület kialakulásának veszélye a nagy összefekvő spongiosa felszínnek miatt csökken, az osteotomiát a musculus quadriceps, a musculus gastrocnemius medialis és lateralis, a „semi” izmok és a lateralis és medialis tokszalag komplex is komprimálja, így akár egy kapoccsal is mozgásstabil szintézis érhető el, az osteotomia a deformitás közelében van.

Ha a medialis instabilitást a ligamentum collaterale mediale lazasága okozza a medialis instabilitás a MTO után automatikusan korrigálódik.

A magas tibia osteotomia (MTO) sokáig a legfontosabb sebészeti beavatkozás volt a medialis unicompartementalis arthrosis sebészeti kezelésében. Az endoprotetika fejlődésével a MTO jelentősége csökkent.

Az utóbbi időben a sebészek érdeklődése ismét a MTO felé fordult, köszönhetően az új fixációs és osteotomia típusok kifejlesztésének. Széles körben elfogadottá vált a térdarthrosis stádiumától, a beteg életkorától és igényétől függő különböző sebészeti eljárások alkalmazása,

így a MTO ismét elfoglalta a térdarthrosis sebészeti kezelésében betöltött szerepét.⁹⁷ A korrekt indikáció, az optimális tervezés és a pontos sebészeti technika révén a MTO eredményei folyamatosan javulnak.

Maurer⁹⁴ szerint a MTO iránti érdeklődés felélénkülése a térdprotézis műtétek lehetséges komplikációival és szövődményeivel is magyarázható.

Ha az MC-beli osteochondritis dissecansot, egyéb porclaesiót a térd varus deformitása kíséri, akkor a mikrofrakturával, Pridie befúrással, osteochondralis transzplantációval, autolog chondrocyta implantációval kezelt laesio gyógyulási esélyeit a MTO javítja.¹³⁵

A magas tibia osteotomia fő típusai

A MTO minden típusa a tuberositas tibiae-től distalisan és proximalisan végezhető.

1. Záróék osteotomia (továbbiakban ZO): Ezt az osteotomia típust dolgozták ki legelőször. Jackson⁶³ 1958-ban végzett először ZO-t, úgy, hogy az indikációt a varus gonarthrosis képezte. Jackson^{63,64,65} és Wardle^{148,149} a MTO-t a ligamentum patellae tapadásától distalra végezték. Coventry²⁴ 1965-ben számolt be először a ligamentum patellae- tapadásától proximalisan végzett MTO-val szerzett tapasztalatairól. A ZO nagy kontakt csont felszíneket biztosít, de egyúttal a végtag rövidülésével jár. A csont ék resectiója után lateralisán a kemény diaphysis corticalis a puhább metaphysis csont állományába süllyedhet ami szekunder korrekció veszteséghez vezethet.³ Emiatt javasol Müller¹⁰² ferde osteotomiát. A supratubercularis tér kiterjedése a ZO által elérhető korrekció mértékét behatárolja.
2. Nyitóék osteotomia (továbbiakban NYO): Debeyre és Pattré³³ és Dolanc³⁶ írta le a tuberositas tibiae-től proximalisan végzett NYO-t. Az osteotomia rését autológ corticospongiosus csonttal töltötték ki, az osteotomiát lemezzel

rögzítették. A NYO a végtag hosszabbodásával jár. Turi¹⁴¹ végezte az első NYO-t kontinuier distractióval, miközben fixateur externe-nel rögzítette az osteotomiát. (*hemicallotasis*) A hemicallotasis az utóbbi időben rendkívül népszerűvé vált, mert nem szükséges autológ csont felhasználása és nagyon pontos korrekció érhető el mind a frontális, mind a sagittális síkban. A hemicallotasis-nál viszonylag gyakori a „pin” infekció és a fixateur extene-nel való hosszas rögzítés a beteg számára megterhelő lehet.

3. Dóm osteotomia: 1976-ban írta le Maquet⁹⁰ a dóm formájú, distal felé konkáv osteotomiát, mely széles metaphysealis kontakt csont felszíneket biztosít emellett a kívánt korrekció elérése intraoperatív korrekcióval megíthető. Paley¹¹⁸ 1994-ben írta le a proximal felé konkáv dóm formájú osteotomiát, melynél a deformitás centruma (CORA, center of rotation and angulation) egybeesik az osteotomia forgáspontjával. A két centrum egybeesése megakadályozza a proximalis osteotomia fragmentum nagyfokú translációját, ami elháríthatja a későbbiekben szükségessé váló total térd protézisre (TTP) való konverzió közben fellépő technikai nehézségeket. Az osteotomiát Paley¹¹⁸ Focal-dome-osteotomie (FDO) néven publikálta és nem szférikus, dóm formájú, hanem *cylindrikus* osteotomiának tartotta. Az FDO-val jelentős korrekció érhető el.¹¹⁹

Az alsó végtag fiziológiás tengelyei, szögértékek

A MTO kimenetele nagyrészt a tengelyeltérés pontos felmérésétől és a korrekt tengelykorrekciótól függ. Alapvető jelentőséggel bír a fiziológiás tengelyviszonyok ismerete, valamint az optimális postoperatív korrekció elérése és megtartása, mert csak a megfelelő korrekció csökkenti a MC-beli nyomást és az adductió momentum mértékét. A MTO után

észlelhető medialis ízületi rés kiszélesedés és a subchondralis sclerosis reductiója is a MC-beli nyomás csökkenésével magyarázható.^{91,139}

A krónikus porckárosodás, például arthrosis eseteiben a chondrocyták képesek szignifikáns mértékű reparációra.¹¹⁴ Sok szerző^{20,21,87,88,136} számolt be a sejtek osztódásáról és fokozódó matrix szintézisről.

A regenerálódott porc kialakulása az előzetesen érintett femur és tibia condylusokon jól korrelál a MTO klinikai eredményével.^{27,43} Odenbring¹¹⁴ csak optimális túlkorrekció (4 fokos valgus) eseteiben figyelte meg a porcregeneráció jeleit az arthroszkópos, radiológiai, hisztológiai tanulmányában, ami alátámasztotta Fujisawa eredményeit. Hisztológiailag elsősorban rostos porcos proliferációt figyelt meg. A rostos porc befedte az előzetesen porcfosztott csontfelszíneket, kitöltötte a porc felszín hasadékait, vastagabb sima porcfelszín eredményezett. Az esetek egy részében emellett a hyalinporc fokozott cellularitását észlelte számos proliferálódó chondrocyta fészekkel, illetve osteoblast aktivitást a subchondralis csontban. Hernigou⁵² a megfelelő korrekciót tartja a legfontosabb tényezőnek a MTO kimenetele szempontjából, 3-6 fokos túlkorrekciót javasol és felhívja a figyelmet arra, hogy 6 fokosnál nagyobb túlkorrekció a lateralis compartmentbenben (továbbiakban LC) degeneratív elváltozásokat indít el, és kozmetikai problémát okoz.

Definíciók:

Femurfejcentrum, (FFC) amely Mose féle, koncentrikus köröket tartalmazó speciális segédeszközzel mérhető ki.

A térdizület centruma: (TC) annak a vonalnak a középpontja, mely az eminentia intercondylarisokat köti össze. Súlyos arthrosisnál, subluxált ízületnél az eminentiák meghatározása nem mindig lehetséges, ezen esetekben 2 különálló ízületi centrumot szükséges meghatározni a femuron és a tibián, amikor a distalis subchondralis femur és a

proximalis subchondralis tibiavégre húzott érintők mértani centruma a distalis femur és a proximalis tibia centrumának felel meg.¹¹⁸

A felső ugróizület centruma: (FUC) a talus proximalis, subchondralis lemezére emelt érintővel párhuzamos, a talus legnagyobb horizontális kiterjedésének megfelelő egyenes mértani közepe.

A femur mechanikai tengelye: a femurfejcentrumot a térdizület centrumával összekötő egyenes.

A femur anatómiai tengelye: a femur középső és distalis harmada határán a femurszár legnagyobb horizontális szélességének mértani középpontját és a térdizület centrumát összekötő egyenes.

A tibia mechanikai és anatómiai tengelye: 2 megközelítően azonos egyenes, melyek a térdizület centrumát és a felső ugróizület centrumát kötik össze.¹²⁰

A femur és tibia anatómiai tengelye 6 ± 2 fokos valgus szöget zár be.

Az alsó végtagmechanikai tengelye: az a szög, melyet a femur és tibia mechanikai tengelye zár be. (fiziológiásan $0-2.3^\circ$ valgus)

Az alsó végtag anatómiai tengelye: a femur és a tibia anatómiai tengelye által bezárt szög. (fiziológiásan $5-7^\circ$ valgus)

Mikulicz tengely: a femurfejcentrumot a felső ugróizület centrumával összekötő egyenes, mely fiziológiásan a térdizület centrumán keresztül fut. A Mikulicz tengely és az alsó végtag mechanikai tengelye csak akkor azonos, ha a Mikulicz tengely a térdizületet annak centrumában keresztezi.²²

A Mikulicz tengelynek a térdizület centrumához viszonyított eltérését miliméterben vagy a tibiaplató szélességének adott százalékban lehet meghatározni, ahol a 0% a medialis, a 100 % a lateralis tibiacorticalisnak felel meg. A femorotibialis szög 1 fokos változása a mechanikai tengely 3-4 mm-es eltolódásnak felel meg a tibiaplatón. A trigonometriai analízis

szerint a lateralis tibiofemorális ízület szeparációja miliméterenként körülbelül 1 fokkal fokozza a varust.

A terhelés áthelyeződése a MC-ről az LC-re akkor lehetséges, ha az alsó végtag mechanikai tengelye a tibiaplatót a lateralis 75 %-os koordinátánál keresztezi.⁷⁰ Ez a szerzők szerint 6 fokos túlkorrekciónak felel meg.

Fujisawa⁴³ a tibiaplató centrumát adta meg 0 %-nak, mely felől mérve a medialis és lateralis tibiocorticalis egyaránt 100%-ot jelent.

Járás közben az alsó végtag mechanikai tengelye 3 fokos valgus szöget zár be a test vertikális tengelyével, mivel a láb közelebb esik a középvonalhoz, mint a csípő. A femur anatómiai tengelye az alsó végtag mechanikai tengelyével 6, a test vertikális tengelyével 9 fokos valgus szöget zár be. A tibia anatómiai tengelye 2-3 fokos varus szöget képez a test vertikális tengelyével.⁹⁹

Ha az alsó végtag mechanikai tengelye a térdízület centrumától laterálra fut, akkor a térd mechanikai valgus, ha attól medialra, a térd mechanikai varus helyzetbe kerül.

A varus-valgus irányú tengelyeltérés mértékét a femur és a tibia mechanikai tengelyei által bezárt szög határozza meg. Ha a femur mechanikai tengelyét a fossa intercondylaris centruma, a tibia mechanikai tengelyét pedig a tibia plato centruma segítségével képezzük, a térd mediális vagy lateralis irányú subluxatioja pontatlansághoz vezethet a tengelyeltérés meghatározásánál. A mechanikai tengellyel a tibia ízfelszíne 3 fokos varus, a femur ízfelszíne 9 fokos valgus szöget zár be.

Hernigou⁵² szerint a praeoperatív varus deformitást két komponens összege adja:

1. Articularis komponens: a MC-beli porc és subchondralis csontvesztésből és/vagy a lateralis stabilizáló struktúrák lazaságából adódó varus deformitás, mely a femur és a tibia subchondralis lemezére emelt egyenesek által bezárt laterálra nyíló szög, (femur condylus-tibia plató szög (továbbiakban CPSZ), melyet a terhelt felvételen mérnek.

Ha nincs arthrosis, akkor praktikusán nincs articularis komponens sem, ezekben az esetekben a CPSZ 0 fok, vagyis a subchondralis lemezekre húzott egyenesek közel párhuzamosak..

2. Ossealis komponens: a belső tibia és a belső femur szög összege. A belső tibia szög a tibia mechanikai tengelye és a tibia plató subchondralis lemezére emelt egyenes által bezárt medialis szög , a belső femur szög a femur mechanikai tengelye és a femur condylusok subchondralis lemezére emelt egyenes által bezárt lateralis szög.

Terauchi¹³⁷ a praeoperatív tervezéshez a CPSZ mellett a tibia plató tibiaszár szöget (továbbiakban TP-TSZSZ) és a femur condylus–femurszár (továbbiakban FC-FSZSZ) szöget alkalmazza. A TP-TSZSZ a tibia anatómiai tengelye és a tibia plató subchondralis lemezére emelt egyenes által bezárt lateralis szög, míg a FC-FSZSZ a femur anatómiai tengelye és a femur condylusok subchondralis lemezére emelt egyenes által bezárt lateralis szög. A CPSZ a TP-TSZSZ és a FC-FSZSZ összege megegyezik a Bauer¹¹ által leírt femorotibialis szöggel. (továbbiakban FTSZ)

A térd közeli tengely eltérések centrumának lokalizációja különböző lehet. Minél közelebb helyezkedik el a deformitás centruma és a MTO forgáspontja, annál kisebb a proximalis osteotomia fragment translációja. Emiatt Paley¹¹⁸ pontosan meghatározza a CORA-t. (center of rotation and angulation) A tibia deformitásának centruma a tibia proximalis és distalis anatómiai tengelyeinek segítségével mérhető ki. Ezeket a tengelyeket a proximalis és distalis tibia centrumok összekötésével lehet megszerkeszteni. A proximalis (tervezett) osteotomia fragment anatómiai tengelyének megszerkesztése annak „rövidség”-e miatt nehézségekbe ütközhet, emiatt azt a femur mechanikai tengelyének meghosszabbításával lehetséges megrajzolni.

Bonin¹⁷ írta le a konstitucionális tibia varus szöget: a mechanikai tibia tengely és az epiphysealis tengely (az tibia eminentia intercondylarisok közötti távolság centrumát és az

epiphysis fúga végpontjait összekötő egyenes centrumát összekötő tengely) közötti szöget. Ha ez a szög legalább 3-5 fok, akkor valószínűleg „tiszta” ossealis varus deformitásról van szó. Ha a varus deformitást kizárólag arthrosis okozza a konstitucionális tibia varus szög 0 fok.

A tibialis slope szög (továbbiakban TS-szög): fiziológiásan 10° . Számos módszerrel mérhető, Bonnin¹⁸ a tibia hossz tengelyére húzott merőleges és a medialis konkáv tibiaplatóra emelt érintő közötti szögeként határozta meg. Ha az elülső keresztszalag insufficienciáját fokozott TS-szög kíséri, a terhelt felvételen a tibia a femurhoz képest előretolódik.^{5,34,81}

Praeoperatív tervezés

A MTO tervezéséhez egész alsó végtagi, álló helyzetben készült terhelt anteroposterior, terheletlen, fekvő anteroposterior röntgenfelvételeket javasolnak.¹²¹ E felvételek az arthrosis stádiumának, kiterjedésének és lokalizációjának, valamint az alsó végtag mechanikai tengelyének pontosabb megítélését teszik lehetővé. Az anteroposterior felvételeken a patella centrális helyzetére kell fokozott figyelmet fordítani (a patella az intercondylaris regioban centrális helyzetben).

Emellett szükséges még axialis patella és pontos oldalirányú röntgenfelvétel is. Az axialis patella felvételen a patellofemoralis arthrosis ítéhető meg.

Az oldalirányú felvétel akkor pontos, ha a medialis és a lateralis femur condylus megközelítőleg egymásra vetül, így a TS-szög rotációs hiba nélkül mérhető.

Medialis vagy lateralis instabilitás eseteiben tartott (valgus és varus stressz) felvételek készítése is szükséges a ligamentaris és ossealis deformitás elkülönítése érdekében.⁸²

Ha a beteg a röntgenfelvétel készítése közben mind a musculus quadricepset, mind a combhajlító izmokat megfeszíti, az esetek többségében mind a medialis, mind a lateralis tibiofemoralis ízület „záródik”. Ha a Kettelkamp⁷¹ által leírt teeter-totter effektust észleljük –

a medialis és lateralis tibiofemorális ízület nem „záródik” egyidőben, akkor a femorotibialis szög a MTO után is varusban maradhat.

Az irodalmi adatok szerint vitatott az a kérdés, hogy a tervezés terhelt vagy terheletlen felvételen történjék-e. A szerzők egy része^{11,61,124} terhelt felvételen végzi a tervezést, míg mások^{37,52,116} felhívják a figyelmet arra, hogy a terhelt felvételen a lateralis stabilizáló struktúrák inszufficienciája miatt a LC a varust deformitást fokozva szeparálódik. A LC szeparáció a preoperatív terheletlen és az optimális korrekciót követően a postoperatív terhelt felvételen nem „jelenik” meg, mint a varus deformitást fokozó tényező. Emiatt Dugdale³⁷, Hernigou⁵² és Ogata¹¹⁶ a praeoperatív tervezést a terheletlen felvételen javasolja, ha a CPSZ nagyobb 7 foknál, vagy a terhelt felvételen a LC szeparáció okozta varust az összdeformitásból levonja a nem kívánt mértékű túlkorrekció elkerülése érdekében.

Ha a LC szeparációja egyoldali, akkor Dugdale³⁷ a két alsó végtagi röntgen felvétel összehasonlítása alapján becsüli meg a LC szeparáció mértékét. Dugdale³⁷ mindkét oldali lateralis ízületi rés és a tibiaplató szélességének figyelembe vételével, valamint egy konstans szám segítségével egy trigonometriai egyenletet dolgozott ki, mely alkalmas a LC szeparáció pontos számítására.

Rudan és Terauchi^{128,137} szerint az átlagost meghaladó femur condylus-femur szár szög (továbbiakban FC-FSZSZ) eseteiben alulkorrekció, míg az átlagosnál kisebb FC-FSZSZ eseteiben túlkorrekció lehetséges a MTO-t követően.

A preoperatív tervezésénél messzemenően figyelembe kell venni, hogy a femorotibialis ízületi rés a MTO után horizontális legyen. Ha az ízületi rés nem horizontális, a térdizületben nyíróerők érvényesülhetnek, súlyosabb esetben a femur a tibiával szemben sublaxálódhat.

A tervezett ék bázisának magassága:

A korrekció szempontjából döntő jelentőségű. Bauer¹¹ megállapítása, miszerint 1 fokos korrekció durván 1mm-es bázisú éknek felel meg, pontosítást igényel, mérete nem csak a korrekció szögétől, hanem a tibia platónak az osteotomia magasságában mért szélességétől is függ.

A preoperatív tervezésnél a korrekciós ék szöge a deformitás szögének és a tervezett túlkorrekciónak az összege, ami a tibia platón a 62-66%-os koordinátának, vagyis 3-5 fokos valgusnak felel meg.

Az ék bázisának magassága egyenlő a tibiaplató szélességének és a korrekció szöge tangensének a szorzatával. E geometriai szabály csak a horizontális osteotomiákra érvényes.

Figyelembe kell venni azt is, hogy a film-fókusz távolság függvényében a röntgenfilm nem 1:1 méretarányban képi le az alsó végtagot, így a pontos tervezéshez a kicsinyítés-nagyítás mértékének ismerete is szükséges.

A varus gonarthrosist gyakran kísérő flexiós kontraktúra eseteiben a varus deformitás mértéke jelentősen túlbecsülhető az egész alsó végtagról készült felvételeken. Ezekben az esetekben a praeoperatív tervezést célszerű szeparált, hosszú femur és tibia felvételeken végezni.

Az utóbbi időben kifejlesztett célzók, kalibrációs fűrészek és az intraoperatív korrekcióellenőrzés lehetősége miatt az ék bázisának magasságát többnyire nem szükséges már meghatározni, elegendő a korrekció szögének pontos számítása.

A korrekció szögének meghatározása a frontalis síkban:

A MTO akkor eredményes, ha a FTSZ valgus tartományba kerül és ezáltal a tibiaplatóra jutó terhelés lateralis irányba tolódik. Számos módszert dolgoztak ki, a mérés a femur és a tibia anatómiai, vagy mechanikai tengelyeinek segítségével történik.

Coventry²⁸ hosszú felvételen szerkeszti meg a tibia és a femur anatómiai tengelyét. Kiméri a szögben kifejezett különbséget a praeoperatív anatómiai varus és a tervezett 8 fokos anatómiai valgus között, azaz a korrekció szöge a praeoperatív anatómiai varus és a tervezett anatómiai valgus összege.

Coventry²⁸ a mechanikai tengelyek segítségével is végez praeoperatív tervezést. Az egész alsó végtagi felvételen kiméri a szögben kifejezett különbséget a praeoperatív mechanikai varus és a tervezett 3-7 fokos valgus között, azaz a korrekció szöge a praeoperatív mechanikai varus és a tervezett mechanikai valgus összege.

Az újabb irodalmi utalások a tibiaplató szélességének egészét vagy felét figyelembe véve azt a célterületet határozzák meg, ahol az alsó végtag mechanikai tengelyének a tibiaplatót a MTO után metszenie kell. Ha a tibiaplató szélességének felét veszik figyelembe akkor a 0% a térdízület centrumának, a 100% a medialis és lateralis tibia corticalisnak, ha az egészét akkor a 0% a medialis, a 100% a lateralis tibia corticalisnak felel meg.

Miniaci⁹⁸ egyenest húz a femur fej centrumából a tibiaplató 60 és 70 %-os koordinátája közé, az egyenest meghosszabbítva a felső ugróizületi rés magasságáig (1. egyenes). Ez az egyenes a tervezett postoperatív pozícióban metszi a tibiaplatót. A 2. egyenes a tervezett horizontális osteotomia forgáspontját köti össze a felső ugróizület centrumával. A záró osteotomiánál a forgáspont a medialis, a nyitó osteotomiánál a lateralis tibia corticalis. A 3. egyenes az osteotomia forgáspontját köti össze az alsó végtag tervezett mechanikai tengelyével a felső ugróizületi rés magasságában. A tervezett korrekció szögét a 2. és 3. egyenes zárja be.

Dugdale³⁷ egyenest húz a FFC-ből és a FUC-ből a tibiaplató 62%-os koordinátájához. A korrekció szöge a két egyenes által bezárt szög.

Praeoperatív tervezés a sagittalis síkban

A tibialis slope szöget (TS) az irodalmi adatok többsége 10 fokban adja meg. Ennek megítéléshez pontos oldalirányú felvétel szükséges. A TS-szöget a záróék osteotomia csökkenti, a nyitóék osteotomia fokozza. Ha a TS-szög nő, az funkcionálisan fokozott térdflexiónak felel meg, azaz a tibia előre csúszik a femurhoz viszonyítva. A TS-szög fokozódása az elülső keresztszalag inszufficienciája által okozott panaszokat fokozza, a hátulsó keresztszalag inssufficienciája által okozott panaszokat csökkenti. Elülső keresztszalag inszufficiencia esetén olyan osteotomia típust kell választani, ami a TS-szöget nem fokozza.¹²¹

A komputervezérelt magas tibia osteotomia

A pontos tervezés, kivitelezés - beleértve a korrekció intraoperatív ellenőrzését - az alsó végtag mechanikai tengelyének prae és intraoperatív meghatározása nehézségekbe ütközhet.^{97,115} Odenbring¹¹⁵ szerint az alsó végtag rotációs deformitásai akár 5 fokos hibát is eredményezhetnek a tervezés és a műtét során a frontális síkban. Különösen nehéz lehet az ízületi rés ferdeségének és a TPI változásának intraoperatív ellenőrzése.^{97,129} Az ízületi rés ferdesége a MTO után gyakran-olykor nagy mértékben - változik.¹²⁹ A TS-szög ZO után általában csökken, NYO után nő.⁹⁷ Az említett változások miatt a TTP-re történő konverzió közben komplikációk léphetnek fel^{8,129}, a 10 fokot meghaladó túlkorrekció eseteiben a konverzió közben tengelykorrekció és jelentős lágyrész balanszírozás válhat szükségessé.

Egyes szerzők^{14,114,116,129} a pontosabb kivitelezés érdekében precíz célzót használnak, az intraoperatív korrekció az elektrokauter vezetékével, vagy fémrúddal is ellenőrizhető. A tervezés és kivitelezés közben jelentkező pontatlanságok alapvetően arra vezethetők vissza, hogy a tervezés két- a frontális és a sagittalis síkban- míg a kivitelezés három dimenzióban történik.

A computervezérelt magas tibia osteotomiánál az intraoperatív ellenőrzés és a pontos mérések három dimenzióban lehetségesek.

A navigáció segítségével pontosan meghatározható:

1. A frontális síkban:

- A korrekció mértéke
- Az alsó végtag mechanikai tengelyének helyzete
- A tengely eltérés mértéke
- Az eltávolítandó ék mérete
- Az osteotomia „magas”-sága
- Az osteotomia és az ízületi rés közötti távolság
- Az osteotomia „csúcs” –a és az ellenoldali corticalis közötti távolság

2. A sagittális síkban:

- A TS-szög
- Az osteotomia magassága
- Az osteotomia és az ízületi rés közötti távolság

3. Az alsó végtag rotációs deformitásai

4. Az ellenoldali corticalis sérülése, törése

A navigáció lehetővé teszi a tervezés pontos kivitelezését, ami a klinikai eredmények javulását vonja maga után.⁹⁷

Egyéb képalkotó eljárások szerepe a magas tibia osteotomia tervezésében, utánkövetésében

Az osteotomia primaer stabilitása, gyógyulása a konvencionális röntgennél pontosabban megítélhető az in vivo röntgen stereometria analízissel (RSA). A RSA az osteotomia felszínnek

közötti mikro mozgás mérését is lehetővé teszi 0.2 mm-es pontossággal.¹¹⁵ Más radiológiai módszerek, mint a MR, a CT vagy a konvencionális röntgen a strukturális stabilitás alapján becsüli meg a csont gyógyulását az osteotomia részét áthidaló csont trabeculák vizsgálatának segítségével. A RSA a functionális stabilitás alapján ítéli meg a csont gyógyulását a mikro mozgások mérése révén. A trabeculák megjelenése előtt a premineralizált, más radiológiai módszerrel nem látható osteoid szövet már funkcionális stabilitást biztosíthat.¹²²

MR vizsgálattal a porckárosodás lokalizációja, kiterjedése, stádiuma pontosabban megítélhető, mint a röntgenfelvételen, de miután a porc degeneratív eltérései arthroszkóppal is pontosan klasszifikálhatóak a MR a MTO tervezésében gyakorlatilag nem játszik szerepet. Ugyanakkor a MR messzemenően alkalmas a MTO-t követően a porcregeneráció folyamatának követésére és a subchondralis csont minőségének megítélésére.⁵⁸ (A subchondralis csont struktúrája arthroszkóppal nem ítéhető meg).

A csontscintigráfia varus gonarthrosis eseteiben a MC-ben fokozott kontrasztanyag felvételt mutat (hot spot) de a MTO tervezésében a csontscintigráfiának nincs jelentősége.¹²² Lobenhoffer⁸² csak „határ” eseteknél javasol scintigráfiát, annak eldöntése érdekében hogy a MC túlterheltsége fennáll-e.

A genu varum okai

A genu varum 3 lehetséges tényező különböző kombinációiból adódhat.

1. A femorotibialis szög változása a frontális síkban, az anatómiai vagy mechanikai tengely alapján meghatározva.
2. A medialis ízületi rés szűkülete menisectomia, arthrosis, osteochondritis dissecans következtében.
3. A lateralis ízületi rés kiszélesedése a posterolaterális tok-szalag komplex (ligamentum collaterale laterale, a lateralis tok, a posterolaterális tokkomplexum,

vagyis a popliteus-arcuatus-tok komplexum és a tractus iliotibiale) megnyúlása vagy sérülése következtében.³⁷

A ligamentum cruciatum anterius és kisebb mértékben a ligamentum cruciatum posterius is szerepet játszik a varus deformitás kialakulásának megakadályozásában.³⁷

Primaer, double és triple varus deformitás

Noyes¹¹¹ a térd anatómiai eltéréseit mint primer, double és triple varus térd szindrómaként klasszifikálta.

Primaer varus deformitás: tibiofemorális csontos tengelyeltérés, beleértve a menisectomiát, vagy ízületi porckárosodást kísérő varus deformitást.

Double varus deformitás: a tibiofemorális csontos tengelyeltérés mellett a varust a posterolateralis tok-szalag rendszer megnyúlása, vagy sérülése következtében létrejövő laterális tibiofemorális szeparáció fokozza.

Triple varus deformitás: a tibiofemorális csontos tengelyeltérés és a laterális tibiofemorális szeparáció mellett a posterolateralis tok-szalag rendszerre ható krónikus nyújtóerők varus recurvatumot okozhatnak a tibia fokozott kiroptációjával.

A double és különösen a triple varus térd szindróma gyakran társul varus és hyperextenziós járási rendellenességgel. A patológiás járási karakterisztikát a csökkent külső flexió, a magas külső adductió, a fokozott külső extenziós momentum és a fokozott térd hyperextensio okozza a járás álló fázisában.

A magas tibia osteotomia célja

Az érintett compartment tehermentesítése, a terhelésfüggő fájdalom csökkentése a tengelykorrekció révén^{2,43,98}. Ehhez Coventry²⁸ 8 fokos postoperatív anatómiai valgus elérését ajánlja. Hernigou⁵² a 3-6 fokos túlkorrekciót tartja optimálisnak, egyben felhívja a figyelmet

arra, hogy a 6 fokot meghaladó túlkorrekció degeneratív folyamatot indíthat el a LC-ben. Fujisawa⁴³ szerint a MTO akkor éri el a célját, ha az alsó végtag mechanikai tengelye a lateralis tibiaplatót a 30 és 40 %-os koordináta között metszi. (0% a TC, 100% a lateralis tibia corticalis.) Miniaci⁹⁸ a 60 és 70 % közötti, Dugdale³⁷ a 62-66% közötti célterületet javasolja, Noyes¹¹⁰ a 62%-os koordináta pontos elérését. Utóbbi három szerző a tibiaplató szélességének egészét veszi figyelembe, ahol 0% a medialis 100% a lateralis tibia corticalisnak felel meg.

A MTO alkalmas a protetizálás időpontjának késleltetésére is, különös tekintettel a fiatal, vagy nagyon aktív idősebb betegekre akiknél a protézis komponensek korai kilazulása fenyeget. Menetrey⁹⁷ szerint az osteotomia célja a fájdalom csillapítás és a protetizálás időpontjának késleltetése, hozzávetőlegesen 10 éves időtartamra.

A magas tibia osteotomia indikációs kérdései

Az irodalmi adatok szerint nincs teljes egyetértés az indikáció minden kérdésében. A fő indikációt azonban a szerzők szerint a MC-t érintő arthrosis képezi, varus irányú tengelyeltéréssel,^{25,51,61,62} terhelésfüggő fájdalommal a MC-ben. Az ideális indikációt az unicompartmentalis medialis arthrosis, a stabil térd, a 10 foknál kisebb varus képezik.

Emellett Berman¹² szerint az ideális „jelölt” az 50 és 60 év közötti beteg, akinél az érintett térden nincs patellofemorális pathologia, extenziós deficit, az ízület stabil.

Lobenhoffer⁸² szerint akkor áll fenn a MTO javallata, ha a fő indikáció mellett a varus stressz a fájdalmat fokozza, a valgus stressz csökkenti. A mozgásterjedelem 120 foknál nagyobb. A keresztzalagok sérülése nem jelent abszolút kontraindikációt.

Ha a medialis tibiofemorális ízületi rés szűkülete és ferdesége eléri azt a stádiumot, ami megakadályozza a lateralis tibiofemorális ízület „záródás”-át, az a MTO kontraindikációját jelenti.

A TS-szög mértéke fontos tényező az osetotomia típusa kiválasztásának (ZO vagy NYO) szempontjából. A ZO a tibial slope mértékét csökkenti, a NYO növeli, a dorsalis szalag-ín struktúrák megfeszülése miatt.^{35,82,92} A TS-szög változásának a MTO-val egy időben végzett elülső keresztszalag pótlás miatt van jelentősége, mert a növekvő TS-szög nagyobb terhelést ró a pótoltszalagra. Emiatt az elülső keresztszalag plasztikát inkább a TS-szöget csökkentő ZO-val célszerű végezni.⁶⁷

A szerzők egy része^{66,80,82,132} nem tartja kontraindikációnak a keresztszalagok okozta sagittalis irányú instabilitást, mert a tibial slope mértékének az osteotomia típusától függő változása pozitív hatást gyakorolhat az instabilitásra.

A medialis oldalszalag lazasága esetén NYO ajánlott.^{58,67,118}

Patella infera eseteiben ZO ajánlott, mert a patella infera okozta panaszokat a NYO felerősítheti.⁶⁷

Nagyobb mértékű tervezett korrekció esetén a ZO-t, kisebb mértékű korrekció esetén a NYO-t célszerű választani, mert a NYO az érintett compartmentben a nyomás fokozódásához vezet, ami kedvezőtlen hatást fejt ki a porc regenerációra.^{45,67}

Lobenhoffer⁸² a MC-ben fokozódó nyomás elhárítása érdekében release-t végez a ligamentum collaterale mediale superficiale tibialis tapadásánál.

A záróék osteotomia (ZO) után a csontgyógyulás az esetek túlnyomó többségében problémamentesen zajlik, de a ZO a tibiofibularis ízület és az azzal szomszédos struktúrák sérülésének rizikójával terhelt.¹²¹ Ha a MTO előtt a késleltetett csontgyógyulás valamely rizikófaktora fennáll Geiger⁴⁵ ZO-t javasol.

A ZO-nál a lábszárentensorok leválasztása szükséges a lateralis tibia condylusról, a NYO-nál nem, a NYO egy tibia osteotomiával, a fibula osteotomiája nélkül kivitelezhető, ugyanakkor a NYO hátránya hogy corticospongiosus ék felhasználása szükséges.⁸²

A hemicallotasis-nál a fixateur externe „pin” fertőzést okozhat, maga a fixateur externe és a rögzítés hosszú időtartama a beteg számára megterhelő lehet.⁸⁵ Geiger⁴⁵ szerint a hemicallotasis gyógyulása a ZO gyógyulásánál szignifikánsan hosszabb, ugyanakkor a ZO után gyakrabban alakul ki patella infera és a TS-szög is csökken. Utóbbi két tényező az MTO total térd protézisre való konvertálása közben jelenthet technikai nehézséget.

A Lobenhoffer⁸² féle biplanaris osteotomiával a TS-szög tetszés szerint beállítható.

A proximalis tibiofibularis ízület „oldás”-a lateralis stabilizáló struktúrák insuficienciájához vezethet, a fibula osteotomia a nervus peroneus sérülésének veszélyét fokozza, emellett álizület is kialakulhat.¹²¹

Ezzel szemben a nyitó osteotomiánál (NYO) a fibula osteotomiája nem szükséges, így a proximalis tibiofibularis ízület és az ízület környezete sérülésének veszélye nem áll fenn. Ugyanakkor a NYO autológ, vagy konzervcsont implantációját igényli. Menetrey⁹⁷ arra hívja fel a figyelmet, hogy a MTO és a medialis unicondyler felszínpótlás nem képezheti egymás egyszerű alternatíváját, a két műtéti típus között szigorú indikáció (arthrosis stádium, életkor, aktivitás, stabilitás stb.) alapján kell dönteni.

A magas tibia osteotómiát kontraindikáló tényezők

Relatív kontraindikáció a 65 év fölötti életkor, ahol a biológiai életkort és az aktivitást természetesen figyelembe kell venni. Lobenhoffer 65-70 év fölött nem javasolja a MTO-t.

Sprenger¹³³ csak 60 évnél fiatalabb, aktív betegeknél végez MTO-t. Ugyancsak kontraindikálnak tartja a MTO-t ha a LC-ben jelentős porckárosodást észlel. A generalizált arthrosis⁶⁷ és a súlyos osteoporosis kontraindikációt jelent.⁵⁸ Rheumatoid arthritissnél nem várható javulás a MTO után.²⁹ A chondrocalcinosis csak relatív kontraindikációt jelent⁶⁸. Az extrém túlsúly a MTO kimenetelét hátrányosan befolyásolja.^{67,82} Imhoff⁵⁸ a patella inferát a NYO-t kizáró oknak tekinti.

Prognózisfaktokok

Bár a MTO eredményei az esetek többségében jók, vagy kiválóak,^{14,53} mégis számos tényező tehető felelőssé a rossz hosszú távú eredményért. Ezek közül talán a legfontosabb az alulkorrekción és a korai revarizáció.^{31,98,140}

A korai revarizáció oka a pontatlan tervezés és a nem megfelelő műtéti technika. A korai revarizáció már a rövidtávú eredményekre is negatív hatást gyakorol.^{31,38,52,93,142}

A záróék osteotomia eseteiben felhívják a figyelmet az ép medialis corticalis primer stabilitásban játszott szerepére.^{30,31,38,98}

Pape¹²² vizsgálatai szerint lényegesen gyakoribb a medialis corticalis diszlokáció nélküli törése, ha a ZO-nál az eltávolított ék nagysága meghaladja a 10 fokot. Az egy éves utánvizsgálatnál Pape¹²² szignifikánsan nagyobb mértékű revarizációt észlelt ha a medialis corticalis fracturált.

A medialis corticalis törésének veszélye a corticalis több helyen történő perforációjával csökkenthető.³⁸

Az in vitro biomechanikai stúdiumok szerint a medialis corticalis átvágása után a kontakt corticalis felszínek csökkennek a distalis osteotomia segment lateralizációja miatt. A kemény corticalis a puha spongiosa állományba süllyed, ami revarizációhoz vezet.¹⁶

A túlsúly³¹, a magas életkor⁶¹, rizikófaktornak tekinthető.

Levigne⁷⁹ és Bonnin¹⁸ a konstitucionális tibia varus szög meglétét vagy hiányát is prognosztikai faktornak tekinti. Levigne különböztette meg egymástól a veleszületett, konstitucionális ossealis varus deformitást (tibia vara) a szerzett, többnyire arthrosis következtében kialakuló articularis varus deformitástól. Konstitucionális varus esetén a MTO helyreállítja a fiziológiás tengelyviszonyokat, az osteotomia magát a deformitást szünteti meg. Ha a MTO-t arthrosis következtében kialakult varus deformitás miatt végezzük, a tibia

proximalis része afiziológiás valgus helyzetbe kerül, ilyenkor a MTO-t Levigne⁷⁹ palliatív eljárásnak tekinti. A tibia vara miatt végzett MTO-k eredménye jobb, mint az arthrosis okozta varus deformitás miatt végzett MTO-ké. Bonnin¹⁸ szerint a MTO eredménye annál jobb, minél nagyobb a konstitucionális tibia vara szög.

A MTO után akkor várható a legjobb eredmény, ha postoperatív 3-5 fokos mechanikai, vagy 8-10 fokos anatómiai valgus tengely mérhető, vagy ha az alsó végtag mechanikai tengelye a 62-66%-os koordináták közötti célterületen keresztül metszi a tibiaplatót.^{2,37,43,60}

Az adductiós momentum jelentősége a magas tibia osteotomia szempontjából

Prodromos¹²⁴ 25 betegnél vizsgálta a járás közben jelentkező adductiós momentum (továbbiakban AM) mértékét a MTO előtt és után. A fennálló varus ellenére a betegek felénél az AM kisebb volt az átlagosnál. A betegek másik felénél a AM az átlagosnál nagyobb volt. A tengelykorrekció (MTO) minden betegnél csökkentette a AM-ot, a magas AM érték az átlagosra, az alacsony AM érték jóval az átlagos érték alá csökkent. A klinikai eredmény lényegesen jobb volt azoknál a betegeknél, akiknél a MTO előtti AM érték alacsony volt, összehasonlítva azokkal a betegekkel akiknek a AM értéke a MTO előtt magas volt. Az alsó végtag statikus terhelési tengelye nem egyezik meg a dinamikussal. Járás közben a terhelési tengely medialra tolódik. Még egy mechanikai valgus tengely esetén is lehetséges, hogy a terhelés nagy része járás közben a MC-re lokalizálódik.

Habata⁴⁹ is rossz eredményeket jegyzett fel, ha a MTO előtti AM magas volt. Ha a közvetlen postoperatív korrekció megfelelő volt csak azoknál a betegeknél észleltek revarizációt akiknek a MTO előtti AM értéke magas volt.

Wada¹⁴⁵ 32 beteget vizsgált MTO előtt és után. A 32 betegből 25 esetben az AM csúcsának magas, 7 esetben alacsony értékét mérte a MTO előtt. A postoperatív 6.hónapban a AM csúcs értékének csökkenését észlelte mind a 32 esetben. A postoperatív 12. hónapban a

tengelykorrekció minden esetben megmaradt (167-169 fokos femorotibialis szög), a klinikai eredmény minden esetben jó volt.

Minden betegnél szignifikánsan korrelált a AM csúcsérték és a műtét előtti, valamint a műtét után mért femorotibialis szög.

A műtét után 6 évvel csak a FTSZ korrelált a kliniakai eredménnyel.

A vizsgálatok alapján Wada megállapította, hogy a műtét után elért és a későbbi postoperatív időszakban fennmaradó optimális korrekció eseteiben a preoperatív AM csúcs érték nem korrelál a klinikai és radiológiai eredménnyel.

Noyes¹¹¹ vizsgálatai szerint a MTO után az adductiós momentum, a posterolateralis tok-szalagrendszerre ható nyújtó erők és MC-beli nyomás szignifikánsan csökkentek.

A magas adductiós momentum direkt módon korrelál a MC-beli magas nyomással és a lateralis szalagkészülékben ébredő feszítő erővel.

Korrekciónveszteség

Annak, hogy nem sikerül elérni és megtartani a kívánt korrekciót 3 oka lehet:

1. technikai
2. a teeter-totter effektus (előrehaladott medialis tibiofemorális arthrosis és az ízületi rés ferdesége), amikor egyes térdeknél a térd a MTO után is varusban , a lateralis tibiofemorális ízület „nyitva” marad.
3. Az évek során a MC-ben az elvégzett MTO ellenére kialakuló fokozatos csontporcveszteség.

Minden olyan közlemény, ami a postoperatív radiológiai változásokat is dokumentálja, a funkcionális eredmény romlásával korreláló fokozódó korrekciónvesztését ír le.^{2,38,104}

Megemlítendő, hogy a korrekcióvesztéséget, mint átlagot adják meg, annak ellenére, hogy a túlkorrigált esetek jelentős hányadát nem, vagy csak kismértékben érinti a revarizáció, illetve a valgus fokozódása is lehetséges^{12,31,52,59,62,126,142}

A csontos gyógyulást megelőző korrekció veszteség inszufficiens rögzítésre utal.

Aglietti² a gipsszel rögzített osteotomiák 10-50 %-ában észlelt korrekció veszteséget az osteotomia gyógyulása előtt.

Az osteotomia gyógyulása után kialakuló korrekcióvesztés oka a progrediáló arthrosis és az átlagost meghaladó adductiós momentum.^{124,128,147}

A magas tibia ostetomia „túlélése”

A kezdeti kiváló eredmények után a MTO hosszú távú eredménye romlik, a MC-beli arthrosis progrediál, a LC-ben arthrosis alakul(hat) ki. A 15 éves utánkövetésnél a jó eredmények aránya már nagyon alacsony.¹²⁶

A MTO-t sok szerző csak átmeneti megoldásnak tartja. A MTO túlélését Insall 10 évben határozta meg. Az irodalomban a 10 éves túlélés aránya 51-től¹⁰⁶ 100%-ig⁹⁸ terjed.

Az eredmények ilyen nagymértékű szórása azzal magyarázható, hogy a MTO-t különböző indikáció alapján végzik és a műtéti technika sem egységes. Bonnin¹⁷, számos a MTO hosszú távú eredményeit feldolgozó közlemény adatait tanulmányozta

^{2,12,14,31,52,55,59,62,74,93,106,112,113,126,128,142}, ami összesen 2255 esetet jelentett, átlagosan 10 év utánkövetési idővel.

Coventry³¹ szerint a túlsúly és az alul korrekció rizikófaktort jelent.

Naudie¹⁰⁶ az alulkorrekció mellett a magas életkort és a 120 foknál kisebb mozgásterjedelmet tekintette rizikófaktornak.

Ha a betegek 50 évnél fiatalabbak, és a MTO-t az arthrosis kezdeti stádiumában végzik a 10 éves túlélés 94-től⁵⁵ akár 100%^{112,113} is lehet.

Bonnin¹⁸ jobb eredményeket észlelt a 10 éves után vizsgálat során ha a MTO-t fiatalabb betegeken végezte, az ideális testsúlyt 30%-al meghaladó túlsúlyt rizikófaktornak tartotta. A közvetlen postoperatív korrekció befolyásolta leginkább a 11 éves után követési eredményt. Bonnin¹⁸ optimális postoperatív korrekció eseteiben 96%-ban észlelt jó és kiváló eredményt a 11 éves után vizsgálat alkalmával.

Dugdale³⁷ az eredmények hosszú távú romlását a pontatlan tervezéssel magyarázza.

Gautier⁴⁴, Hernigou⁵² és Miniaci⁹⁸ a pontatlan tervezés mellett az insuficiens fixáció miatt kialakuló korrekció veszteségben látja az eredmények hosszú távú romlásának az okát.

Odenbring¹¹⁴ szerint az alulkorrigált MTO-k revíziós rátája a 10 éves után vizsgálatnál szignifikánsan magasabb, mint az optimális mértékben korrigált MTO-k eseteiben (32%, illetve 6%)

A magas tibia osteotomia gyakoribb szövődményei

A nervus peroneus és az arteria poplitealis sérülése, az intraarticularis fractura a legsúlyosabb intraoperatív lokális szövődmény. A közvetlen postoperatív szakban compartment szindróma, különböző súlyosságú infekcióalakulhat ki. A későbbi postoperatív időszak lokális szövődménye lehet a késleltetett csontgyógyulás és az álizület. Általános szövődményként mélyvénás thrombosis, illetve tüdőembólia jön szóba.

A tibia condylusok és a patella pozíciójának változása a magas tibia osteotómiák különböző típusai után

A valgizáló magas tibia osteotomia jól bevált módszer a varus gonarthrosis kezelésében.^{8,31,61,138,151} A leggyakrabban a záróék^{15,24}, nyitóék^{33,36,52} és a dóm⁹⁰ osteotomiákat alkalmazzák.

Az utóbbi időben népszerűvé vált a nyitóék osteotomia úgynevezett hemicallositis formája.^{41,105,141}

Az osteotomiák klinikai eredménye függ az osteotomia elvégzésétől számított időtartamtól^{55,61,106}, a praeoperatív varus deformitás mértékétől^{27,61}, a praeoperatív mozgás terjedelmétől¹⁰⁶, a testsúlytól^{31,46,106,154}, a medialis compartmentben észlelt degeneratív elváltozás stádiumától^{6,27,142}, a tengelyeltérés korrekciójától¹³, az abductiós momentum mértékétől¹⁰⁶, valamint attól, hogy történt-e a MTO előtt medialis menisectomia.¹¹⁰

A MTO rövidtávú klinikai eredményei kiválóak, de az eredmények a műtéttől számított időtartam növekedésével párhuzamosan romlanak.^{2,4,6,12,13,14,26,27,28,31,37,46,52,55,59,61,62,72,74,93,106,120,126,127,128,142,143,144,154}

A MTO után a kedvezőtlen hosszútávú eredmények miatt gyakran szükséges a térd protetizálása^{23,54,61}

Számos technikai nehézséget kell figyelembe venni a MTO-t követő protetizálás közben.

- Az osteotomia környezetében kialakult lágyrész hegesedés megnehezíti a subperiostealis feltárást^{69,131,153}
- A lágyrészek hegesedése miatt gyakran észlehető patella infera a MTO után.
^{4,45,61,95,105,123,131,153} A ligamentum patellae rövidülése a protetizálás közben megnehezíti a patella eversióját és magában hordozza a tuberositas tibiae avulsiójának

veszélyét.^{23,61,69,95,105,131,152} A feltárás közben úgynevezett quadriceps turndown¹⁵³ vagy a tuberositas tibiae osteotomiája⁶⁹ válhat szükségessé.

- A MTO során nehézséget jelenthet a megfelelő korrekció elérése és a kívánt korrekció megőrzése.^{14,84} A MTO következtében kialakuló alulkorrekció és a túlkorrekció a protetizálás közben megnehezíti az optimális lágyrész balanszírozást^{82,96}
- A MTO a tibia condylusok a tibia hossz tengelyéhez viszonyított transzpozíciójához vezet.¹⁰⁵ Minél nagyobb korrekció történik a MTO során, annál nagyobb a transzpozíció mértéke.¹⁰⁵ Minél nagyobb a távolság a varus deformitás centruma és a korrekciót eredményező osteotomia forgáspontja között, annál nagyobb a transzpozíció. A tibia condylusok transzpozíciója megnehezíti a megfelelő tengelykorrekciót és a tibialis komponens optimális pozicionálását.^{69,153}
- A tibia plató a tibia hossz tengelyéhez viszonyított hátréfelé dőlésének mértéke – az úgynevezett tibial slope (továbbiakban TS)- a MTO után változik. A TS a záróék és a dóm osteotomia után rendszerint csökken, a nyitóék osteotomia után nő.^{14,17,32,45,52,67,92,105,107,121} A TS csökkenése a protetizálás közben a tibia plató hátsó részén jelentős rezekciót igényelhet,¹⁵³ ami a csont trabekuláris szerkezetének meggyengüléséhez vezethet,⁹ és a hátsó keresztszalag distalis tapadását is gyengítheti.

Az eddig felsorolt technikai nehézségek a protetizálás közben minden MTO típusra jellemzőek.

- Különösen a záróék osteotomia után alakulhat ki bajonett forma a lateralis tibia condylus területén, melynek következtében a protetizálás során a tibia komponens szára a tibia proximalis-lateralis corticalisába ütközhet, megnehezítve, vagy lehetetlenné téve a standard tibia komponens korrekt pozicionálását a szár kényszerű medializálódása miatt.^{26,61,69,96,153}

- Ugyancsak a záróék osteotomia után lehetséges nagyfokú lateralis tibialis metaphysealis csontveszteség. A protézis során a lateralis csontveszteség miatt lateralisán csak minimális rezekció végezhető, az esetek egy részében csontpótlás szükséges. A lateralis ízületi rés pozíciójának helyreállítása gyakran igényli az átlagosnál vastagabb tibia komponens (insert) felhasználását.^{54,69,95,96,153}

Anyag és módszer

Két, egymástól elkülöníthető tanulmányt készítettünk, az egyikben összehasonlítottuk a tibia condylusok transzpozícióját és a ligamentum patellae rövidülését a kombinált és a záróék osteotomia után.³ A másik tanulmány a kombinált osteotomia klinikai, és a másik tanulmánytól eltérő szempontokat figyelembe véve annak radiológiai eredményét vizsgálta.^{1,2} Bár a két tanulmány nagyrészt párhuzamosan folyt, a kombinált osteotomia klinikai és radiológiai eredményeinek vizsgálatát előbb lezártuk, mint a kombinált és záróék osteotomia összehasonlító radiológiai vizsgálatát.

Ennek megfelelően az anyag és módszer ismertetése is részben párhuzamosan, részben elkülönítve történt.

1993 Január 1-től 2000 December 31-ig 150 konzekutív magas tibia osteotomiát végeztünk. Százhárom (92 beteg) kombinált osteotomia (A-csoport), negyvenhét (41 beteg) záróék osteotomia volt (B-csoport). Az A-csoportban 14 beteg (16 térd) nem jelent meg az utolsó utánvizsgálaton, 5 beteg (7 térd) az utánvizsgálat időtartama alatt meghalt. Mind a 19 beteget (23 térd) kizártuk a vizsgálatból. A vizsgálatba bevont 73 beteg (43 férfi és 30 nő, 80 térd) átlagéletkora 50,7 év (24-69) volt az osteotomia időpontjában. Az átlagos utánkövetési idő 66,15 hónap (25-108) volt. A varus gonarthrosis 78 esetben (71 beteg) idiopátiás, 2 esetben (2 térd) poszttraumás eredetű volt. A B-csoportban 5 beteg (6 térd) nem jelent meg az utolsó utánvizsgálat során, mind az öt beteget kizártuk a vizsgálatból. A vizsgálatba 36

beteget (21férfi, 15 nő, 41térd) vontunk be, akiknek átlagéletkora 51,2 év (38-68) volt az osteotomia időpontjában. Az átlagos utánkövetési idő 66,6 hónap (25-108) volt. A varus gonarthrosis minden esetben idiopátiás eredetű volt. Az A-csoportban 80, a B-csoportban 41 térdet értékeltünk radiológiailag a műtét előtt a tizedik postoperatív héten, a tizenkettedik postoperatív hónapban, és az utolsó utánvizsgálat során. Az A-csoportban ezen felül a műtétet követő 54,15 hónapos utánvizsgálat során is értékeltük radiológiailag mind a 80 térdet.

A magas tibia osteotomia indikációja

Mindkét csoportban artroszkópiát végeztünk három hónapig tartó eredménytelen konzervatív kezelés után, ha:

- A fájdalom a medialis compartmentre lokalizálódott
- A mozgásterjedelem elérte a 120 fokot
- A terhelt anteroposterior röntgenfelvételen a medialis ízületi rés szűkülete nem haladta meg az ötven százalékot.
- A varus deformitás a tibiára lokalizálódott.

Ha az artroszkópia során a medialis compartmentben Outerbridge¹¹⁷ szerinti I-II típusú chondropathiát észleltünk, és a lateralis compartmentben a porcfelszín intakt volt, MTO-t végeztünk közvetlenül az artroszkópiát követően. Az I-es és II-es típusú chondromalacia patellae-t a Ficat³⁹ szerinti 1,2,3,4 lokalizációban nem tekintettük kontraindikációnak.

A kombinált osteotomiánál a korrekció forgáspontja a tibia condylusok centrumának, míg a záróék osteotomiánál annak a pontnak felel meg, ahol a proximalis osteotomia síkja a medialis tibia corticalist metszi. Ennek következtében a kombinált osteotómiával kétszer nagyobb korrekció érhető el, mint a záróék osteotómiával.

Hangsúlyozott a különbség a kombinált és a záróék osteotomia indikációjában a tervezett korrekció mértékétől függően. Ha a tervezett korrekció 10 foknál kisebb záróék, ha

nagyobb, kombinált osteotomiát végeztünk. Ha a tervezett korrekció 10 fok, randomizáltan kombinált vagy záróék osteotomiát végeztünk.

Kontraindikáció

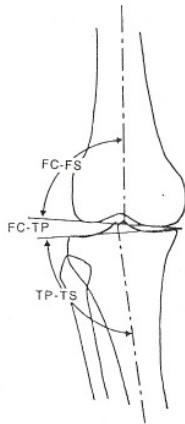
- Az extenziós deficit 5 foknál nagyobb
- A medialis instabilitás több, mint ++
- Rheumatoid arthritis
- Rossz általános állapot
- A terhelt anteroposterior röntgenfelvételen generalizált arthrosis jelei észlelhetők

Radiológiai tervezés és értékelés

A műtét előtt, a 10. postoperatív héten és a 12. postoperatív hónapban, valamint az utolsó utánvizsgálat időpontjában anteroposterior (a patella előre, felfelé tekint), álló, terhelt, valamint oldalirányú és axialis felvételeket készítettünk mindkét csoportban.

A műtét előtt a varus deformitás mértékét a femorotibialis szög mérése alapján a terhelt, álló, anteroposterior röntgenfelvételen határoztuk meg. A femorotibialis szög a következő szögek összegének felel meg

1. Femur condylus – femur szár szög. (lateralra nyíló szög a femur anatómiai tengelye és a femur condylusok subchondralis lemezére szerkesztett egyenes között)
2. Femur condylus – tibia plató szög. (lateralis szög a femur condylusok subchondralis lemezére szerkesztett egyenes és a tibia subchondralis lemezén keresztül emelt egyenes között)
3. Tibia plató – tibia szár szög. (lateralis szög a tibia subchondralis lemezén keresztül emelt egyenes és a tibia anatómiai tengelye között). (1. ábra)



1. ábra.

FC-FS: femur condylus-femur szár szög

FC-TP: femur condylus-tibi plató szög

TP-TS: tibia plató-tibi szár szög

A három szög összege a femorotibiális szöggel egyenlő.


A lateralis ízületi rés patológiás megnyílása esetén Dugdale³⁷ és más szerzők^{52,116} ajánlása szerint a femorotibialis szöget terheletlen, fekvő, anteroposterior röntgenfelvételen mértük. A femorotibialis szög normál értékeként 175 fokot vettünk figyelembe.

171-169 fokos postoperatív femorotibialis szöget (4-6 fokos valgus helyzetet) terveztünk. Egyenest húztunk a tibia plató subchondralis lemezével párhuzamosan, attól 2cm-rel distalisan. Ez az egyenes jelölte ki a proximális osteotómiát mindkét csoportban. Az „A”-csoportban kijelöltük ennek az egyenesnek a mértani középpontját. Ebből a pontból húztunk egyenest a kívánt korrekció szögének megfelelően lateralis-distalis irányba. Utóbbi egyenes reprezentálta a distalis osteotómiát. A „B”- csoportban a proximális osteotómiát reprezentáló egyenes és a medialis tibia corticalis metszéspontjából a kívánt korrekció szögének megfelelően lateral-distal felé húzott egyenes jelölte ki a distalis osteotómiát.

A terhelt, álló, anteroposterior röntgenfelvételen mértük a lateralis tibia plató subchondralis lemezére emelt egyenes és a fibula fej csúcsa közötti távolságot, mely a MTO

okozta lateralis tibialis metaphysealis csontvesztés mértékének meghatározásához szolgált kiindulópontként.

A tibia condylusok, a tibia hossz tengelyéhez viszonyított transzpozíciójának mértékét a Yoshida¹⁴³ és munkatársai által kidolgozott módszer alapján határoztuk meg. (a tibia anatómiai tengelyére merőlegest emeltünk, a lateralis tibia plató lateralis végpontján keresztül: B-pont) A hossz tengelyre merőleges egyenes és a medialis tibia corticalis metszéspontja az A-pont, míg a hossz tengely és a hossz tengelyre szerkesztett merőleges metszéspontja a C-pont. A BC-távolság és a tibia plató szélességének (AB-távolság) hányadosa a tibialis condylaris offset. A tibialis condylaris offsetet a műtét előtt az anteroposterior terhelt röntgenfelvételen határoztuk meg (2-3. ábra)



2. Ábra

3. ábra

A kombinált osteotomia terve.

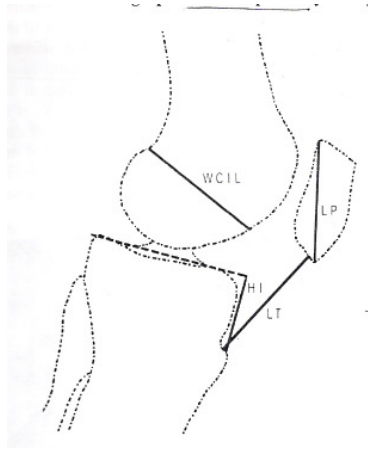
A záróék osteotomia terve

A femorotibialis szög és a tibialis condylaris offset (a B-C és a A-B távolság hányadosa) értéke

mindkét ábrán azonos: 180 fok, illetve 0,54

A műtét előtt oldalirányú röntgenfelvételen mértük az Insall-Salvati hányadost⁵⁹, mely a tuberositas tibiae és a patella distalis csúcsa közötti távolság (a ligamentum patellae hossza) és a patella koronális irányban mért maximális hosszának hányadosa. A röntgenfelvételeket 30-

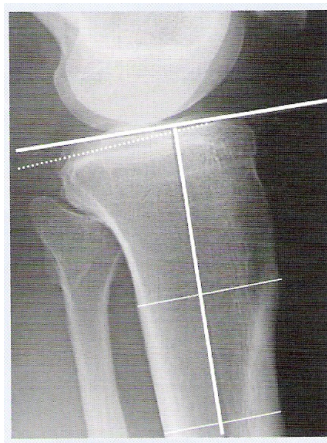
60 fokos flexiós helyzetben készítettük, ügyelve arra, hogy a két femur condylus pontosan egymásra vetüljön. (4. ábra)



4. Ábra

LT: a patella ín hossza. LP: a patella maximális hossza. Insall-Salvati hányados: LT / LP

Praeoperatív a TS-szöget (a medialis tibia plato subchondralis lemezére húzott egyenes és a tibia tengelyre emelt merőleges által bezárt, hátrafelé nyíló szög) Bonnin¹⁸ módszere szerint határoztuk meg az oldalirányú röntgenfelvételen. (5. ábra)



5. Ábra

A tibialis slope szöge:

hátrafelé nyíló szög a tibia hossz tengelyére emelt merőleges és a medialis tibia condylus subchondralis lemezére húzott érintő között.

A 10. postoperatív héten az álló, terhelt, anteroposterior röntgenfelvételen ellenőriztük az osteotomia gyógyulását, meghatároztuk a femorotibialis szöget és a tibialis condylaris offsetet, valamint mértük a lateralis tibia condylus subchondralis lemezére húzott egyenes és a fibula fej csúcsa közötti távolságot.

A 12. postoperatív hónapban és az utolsó utánvizsgálat időpontjában az álló, terhelt, anteroposterior röntgenfelvételen meghatároztuk a femorotibialis szöget és a tibialis condylaris offsetet, valamint mértük a lateralis tibia condylus subchondralis lemezére húzott egyenes és a fibula fej csúcsa közötti távolságot.

A 10. postoperatív héten, a 12. postoperatív hónapban és az utolsó utánvizsgálat időpontjában az oldalirányú röntgenfelvételen határoztuk meg az Insall-Salvati hányadost és a TS-szöget.

A femorotibialis szögre, a lateralis tibia condylus subchondralis lemezére húzott egyenes és a fibula fej csúcsa közötti távolságra, az Insall-Salvati hányadosra és a TS-szögre vonatkozó adatokat prospektíve gyűjtöttük, és dolgoztuk fel.

A tibialis condylaris offset adatait retrospektíve értékeltük.

A statisztikai analízist a Student't, a sign és a Spearman korrelációs teszt segítségével végeztük. A P-értéket 0.05 alatt tekintettük szignifikánsnak.

A betegeket informáltuk arról, hogy adataikat a vizsgálat során felhasználjuk, a vizsgálatokat a Borsod Megyei Kórház Etikai Bizottságának jóváhagyásával végeztük.

Az A-csoportban Coventry³¹ módszere szerint határoztuk meg a medialis ízületi rés szűkületének stádiumát (I: a szűkület nem haladja meg az 50%-ot. II: A szűkület az 50%-t meghaladja. III: obliteratio). Az „A”-csoportban a postoperatív 6. héten is ellenőriztük az osteotomia gyógyulását a terheletlen, anteroposterior és az oldalirányú röntgenfelvételeken.

Az „A”- csoportban a MTO-t átlagosan 54,15 hónappal (13-96) követő időpontban is elkészítettük a fentebb részletezett röntgenfelvételeket, melyen a femorotibialis szöget és az Insall-Salvati hányadost határoztuk meg.

Műtéti technika

A záróék osteotómiát Coventry²⁴ módszere szerint végeztük, de a fibula osteotómiáját a lábszár középső és distalis harmada határán végeztük. A tibia osteotómiát az esetek többségében egy kapoccsal rögzítettük.

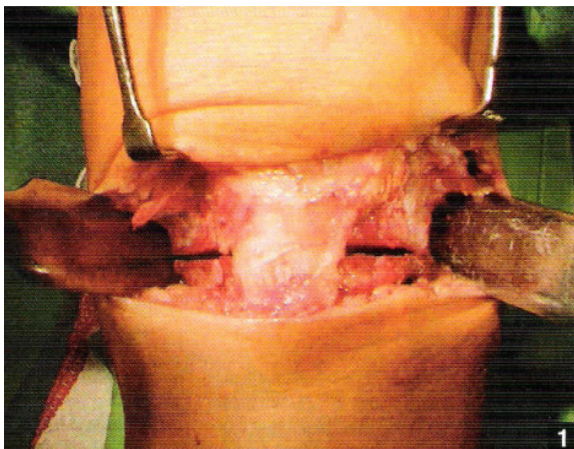
A kombinált osteotómiát a Papp^{1,2} és munkatársai által kidolgozott módszerrel végeztük az általunk kifejlesztett célzőkészülék segítségével.

A célzőkészülék leírása:

A célzó Korpás Kálmán mérnök kivitelezésében készült, 1.5mm vastag króm-nikkel-acél lemezből, melynél horizontális tengely köt össze fixen két, egymással párhuzamos 65x12,5mm-es lemezt. A tengely centrumában, arra a horizontális síkban merőleges, egy másik, 25mm-es tengelyt helyeztek fel fixen, úgy, hogy a 25mm-es tengely fele (12,5mm) nyúlik a két párhuzamos lemez közé. A célzó másik komponense egy 40x25mm-es lemez, melynek egyik felszínére fix „fület” hegesztettek. A 40x25mm-es lemez (attól függően, hogy jobb vagy bal oldali térdet operálunk) 0 és 180 fokos helyzetben is rápattintható a 25mm-es tengelyre. Az elfordíthatóságra azért van szükség, hogy a „fül” mindig az aktuális caudalis felszínre kerüljön. A 25mm-es tengelyen a 40x25mm-es lemez a két egymással párhuzamos 65x12,5mm-es lemezhez képest 0 foktól tetszőleges mértékben megnyitható.

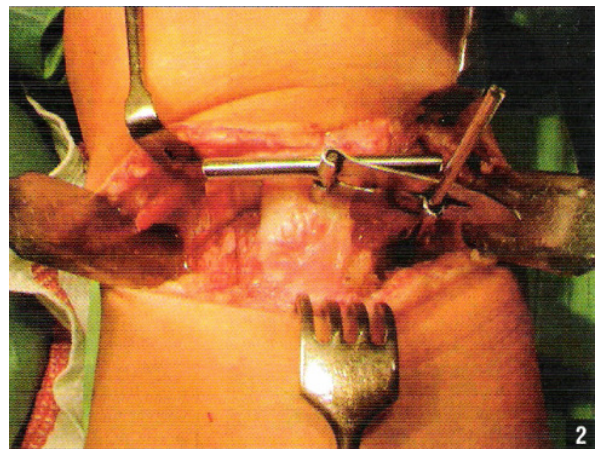
A kombinált osteotomia műtéti technikája

A hanyattfekvő betegen spinalis anaesthesiaiban Esmarch használatával végeztük a műtéteket. Első lépésben a lábszár középső és distalis harmada határán hosszanti metszéstől a fibulából kb. 1cm-es hengert távolítottunk el. Ívelt, harántirányú metszéstől tártuk fel a tibia proximális részét. Az extensor izmokat eredésüknél leválasztottuk. A platóval párhuzamosan, attól 2cm-rel distalisan oszcillációs fűrészszel komplett osteotómiát végeztünk a tibián (6. ábra), a térd 60 fokos flexiós helyzetében, előzetesen a medialis és lateralis ízületi rést egy-egy szérumtűvel jeleztük. A célzó két párhuzamos lemezét az osteotómiás részbe helyeztük úgy, hogy az egyik lemez a ligamentum patellae medialis, a másik a lateralis oldalára került. A célzó felerősített másik komponensét a tervezett szögnek megfelelően a „fülön” keresztül vezetett Kirschner-dróttal rögzítettük. (7. ábra) A fűrészlapot a mobilis lemez cranialis felszínén vezetve (8. ábra) elvégeztük a distalis osteotómiát, így olyan csontéket nyertünk, melynek csúcsa a tibia condylusok centrumáig ért. (9. ábra) A csontéket eltávolítottuk. (10. ábra) A tibia distalis részét valgizáltuk, (11. ábra) az eltávolított éket a mediálisan megnyíló osteotómiás részbe helyeztük. (12. ábra) Az osteotómiát medialisán és lateralisán egy-egy kapocccsal rögzítettük. Az extensor inak reinszerciója előtt draináltuk az extensorok és a lateralis tibia condylus közötti teret.



6. Ábra

Intraoperatív kép a tibia platóval párhuzamosan,

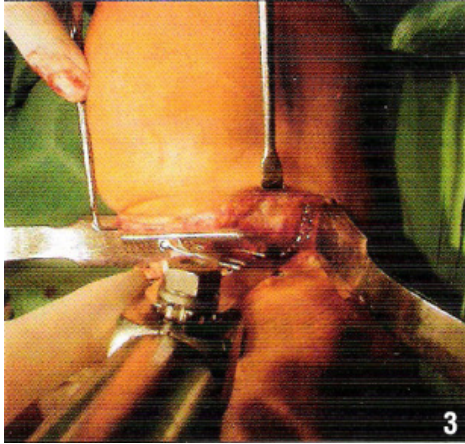


7. ábra

A célzó két párhuzamos lemeze az osteotómiás részben

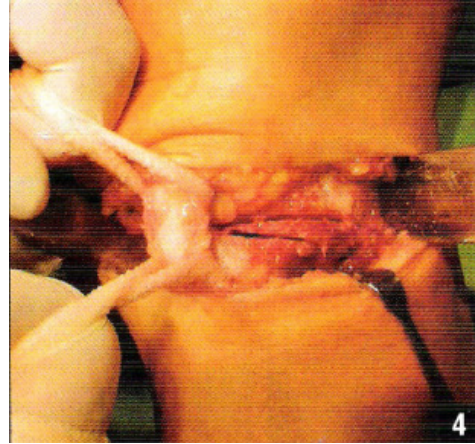
attól 2cm-rel distalisan végzett proximalis osteotomia után.

(az egyik lemez a ligamentum patellaetól medialisán, a másik attól lateralisán). A célzó forgatható lemezét a tervezett szögben a „fülön” keresztül vezetett K drót rögzíti



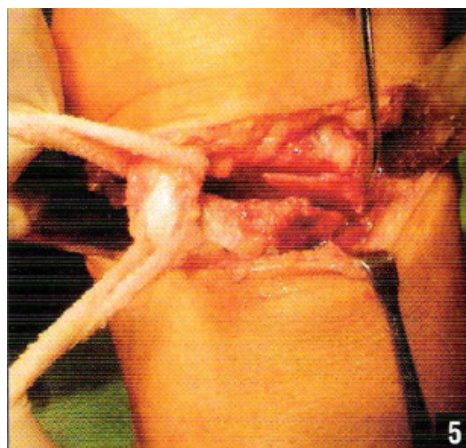
8. Ábra

A fűrészlap a célzó forgatható lemezének cranialis felszínén.

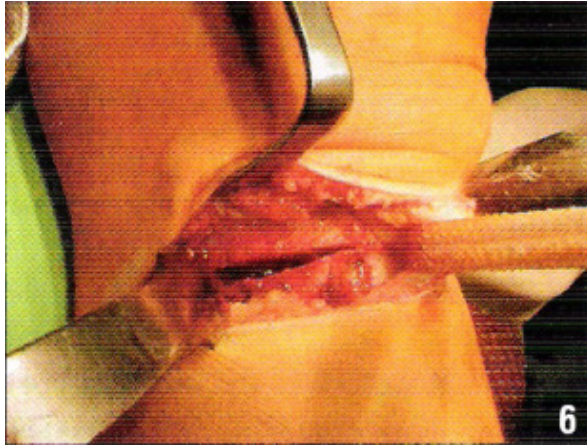


9. Ábra

A distalis osteotomia eredménye a lateralis bázisú félék.

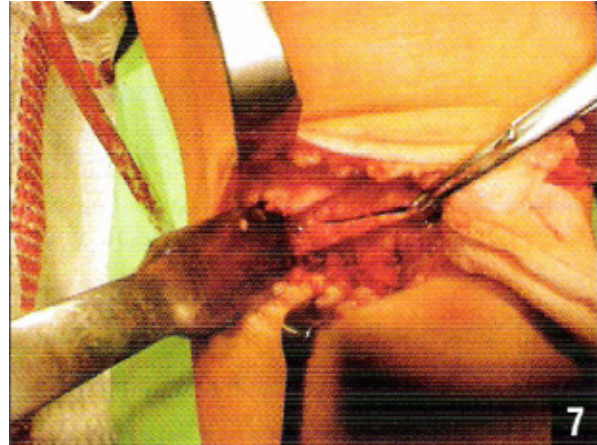


10. Ábra
A félék eltávolítása.



11. Ábra

Az osteotomia distalis részének valgisatiója után az osteotomia medialis fele megnyílik.



12. Ábra

A félék medialis részbe helyezése utáni állapot.

Műtéti utókezelés

Mindkét csoportban azonos volt. A műtétet követő első naptól a beteg aktív és passzív tornát végzett (utóbbit tornáztató készüléken), 7-10 napos kórházi kezelés után a beteget otthonába bocsátottuk, ha a térd funkciója elérte a 0-100 fokos mozgásterjedelmet. A betegek az operált térdet 6 hétig járókerettel, vagy könyökmankóval tehermentesítették, a 6. postoperatív héttől az operált térd részleges, majd a 10-től teljes terhelését engedélyeztük.

A kombinált osteotomia klinikai értékelése

Az „A”-csoportban 73 beteget (80 térd) értékeltünk klinikailag a műtét előtt, és átlagosan 54,15 (13-96) hónappal a műtét után.

A klinikai értékelést Lysholm és Gillquist⁸³ 100 pontos score-ja szerint végeztük, miszerint az eredmények 85 pont felett kiválóak, 70-85 pontig jók, 70 pont alatt rosszak.

Primer hipotézis és statisztikai analízis

Több lehetséges rizikófaktort vizsgáltunk, úgymint: életkor, a praeoperatív varus deformitás mértéke, a praeoperatív mozgásterjedelem, a testsúly, az előrehaladott (III-as típusú) chondropathia jelenlétét a medialis compartmentben, az előzetes parciális medialis menisectómiát, az alulkorrekciót és a túlkorrekciót.

Alulkorrekciónak tekintettük azt, ha a 10. postoperatív héten készített terhelt, álló, anteroposterior röntgenfelvételen a femorotibialis szög 171 foknál nagyobb volt, illetve túlkorrekciónak, ha 169 foknál kisebb.

A relatív testsúlyt a következő egyenletekből számítottuk ki: A beteg magassága cm-ben $-100 =$ normál (ideális) testsúly kilopondban (N). Relatív testúly = [(a beteg súlya kilopondban-N): N] x 100. Túlsúlyosnak tekintettük azokat a betegeket, akiknek a testúlya az ideális testsúlyt több, mint 25%-kal meghaladta.

Feltételeztük, hogy az életkor, a praeoperatív varus deformitás mértéke és a praeoperatív mozgásterjedelem nem befolyásolja az eredményt.

Ugyanakkor feltételeztük, hogy a túlsúly, a III-as típusú chondropathia a medialis compartmentben, az előzetes parciális medialis menisectómia és a femorotibialis szög insufficiens korrekciója (alul és túlkorrekció) rossz klinikai eredményhez vezet.

A statisztikai értékelést a Student't és F tesztekkel végeztük. A statisztikai összefüggést a klinikai eredmény (a Lysholm és Gillquist score szerint) és a rizikófaktorok között akkor tartottuk szignifikánsnak, ha a P érték 0.05-nél kisebb volt.

Eredmények

A kombinált és záróék osteotomia radiológiai eredményeinek összehasonlítása

Az „A”-csoportban a 80 osteotomiából 78 a műtétet követő tizedik héten átépült, 1

osteotomia a 18. postoperatív héten gyógyult. 1 álízületet észleltünk, mely a medialisan behelyezett csont(fél)ék összeroppanása következtében alakult ki. Az álízületet felfrissítettük, a crista ileiből nyert megfelelő méretű csontékkal pótoltuk a medialis csonthiányt, az osteotómiát „L” lemezzel fixáltuk. A revíziót követő 12. héten az osteotomia átépült.

A „B”-csoportban a tizedik postoperatív hétre minden osteotomia átépült. Az osteotomia átépülését mindkét csoportban terhelt, álló, anteroposterior röntgenfelvételen vizsgáltuk.

Peroneus paresist, compartment szindrómát, intraarticularis törést, a kapocs intraarticularis pozícióját és mély infekciót nem észleltünk.

Az „A”-csoportban 4, a „B”-csoportban 1 mélyvénás thrombosiszt jegyeztünk fel általános szövődmenyként.

A revíziós ráta az „A”-csoportban 1,25%, a „B”-csoportban 0% volt.

A tengelykorrekció átlagos mértéke az „A”-csoportban (11,835 fok) nagyobb volt, mint a „B”-csoportban (9,465 fok). A 10. postoperatív hét és a 12. postoperatív hónap között eltelt időszakban mindkét csoportban szignifikáns korrekcióvesztést észleltünk. ($P < 0,001$). Mindkét csoportban szignifikáns volt a korrekcióvesztés a postoperatív 12. hónap és az utolsó utánvizsgálat között eltelt időszakban is ($P < 0,001$). A femorotibialis szög praeoperatív és postoperatív átlag és szélső értékeit, valamint a standard deviációt mindkét csoportra vonatkozólag az I-es táblázaton tüntettük fel.

I-es táblázat

A femorotibiális szög változása a kombinált és a záróék osteotomia után

	kombinált osteotomia n=80	záróék osteotomia n=41
a MTO előtt	181.75 ± 2.346 (179-192)	179.195 ± 0.927 (177-180)
a 10. postop. héten	169.925 ± 1.280 (168-173)	169.73 ± 1.717 (167-174)
a 12.postop. hónapban	171.10 ± 1.248 (169-174)	170.78 ± 1.541 (168-174)
az utolsó utánvizsgálat időpontjában	171.55 ± 1.281 (169-174)	171.36 ± 1.444 (168-174)

Az „A”-csoportban az Insall-Salvati hányados az esetek 65%-ában (52/80) nem változott, patella inferát (az Insall-Salvati hányados < 0.8) két esetben jegyeztünk fel. A „B”-csoportban ugyancsak két patella inferát észleltünk. Az Insall-Salvati hányados praeeoperatív és postoperatív átlag és szélső értékeit, valamint a standard deviációt mindkét csoportra vonatkozólag az II-es táblázaton tüntettük fel.

II-es táblázat

Az Insall-Salvati hányados változása a kombinált és a záróék osteotomia után

	kombinált osteotomia n=80	záróék osteotomia n=41
a MTO előtt	1.0575 ± 0.0699 (0.90-1.19)	1.05 ± 0.081 (0.91-1.20)
a 10. postop. héten	1.05 ± 0.069 (0.88-1.19)	1.03 ± 0.088 (0.78-1.19)
a 12.postop. hónapban	1.030 ± 0.083 (0.78-1.19)	0.99 ± 0.093 (0.76-1.17)
az utolsó utánvizsgálat időpontjában	1.030 ± 0.083 (0.78-1.19)	0.98 ± 0.092 (0.76-1.17)

A TS- szög mindkét csoportban szignifikánsan csökkent az első 10 postoperatív hét folyamán, valamint a postoperatív 10. hét és a postoperatív 12. hónap között eltelt időszakban ($P < 0,001$). Az „A”-csoportban a TS-szög a 12. postoperatív hónap és az utolsó utánvizsgálat között eltelt időszakban is szignifikánsan csökkent ($P < 0,001$), a „B”-csoportban viszont a TS-szög csökkenése ebben az időszakban nem volt szignifikáns ($P = 0,248$). A TS-szög praeoperatív és postoperatív átlag és szélső értékeit, valamint a standard deviációt mindkét csoportra vonatkozólag az III-as táblázaton tüntettük fel.

III-as táblázat

A tibialis slope szög változása a kombinált és záróék osteotomia után

	kombinált osteotomia n=80	záróék osteotomia n=41
a MTO előtt	9.6375 \pm 2.27 (2-15)	10.048 \pm 2.35 (4-15)
a 10.postop. héten	9.100 \pm 2.44 (1-15)	7.122 \pm 2.75 (2-13)
a 12.postop.hónapban	8.9125 \pm 2.37 (1-14)	6.22 \pm 2.67 (1-13)
az utolsó utánvizsgálat időpontjában	8.875 \pm 2.34 (1-14)	6.146 \pm 2.68 (1-13)

A tibialis condylaris offset mindkét esetben szignifikánsan nőtt az első 10 postoperatív hét folyamán ($P < 0,001$). A tibialis condylaris offset mindkét csoportban szignifikánsan csökkent a postoperatív 10. hét és a postoperatív 12. hónap között eltelt időszakban ($P < 0,001$). Az „A”-csoportban a tibialis condylaris offset a 12. postoperatív hónap és az utolsó utánvizsgálat közötti időszakban is szignifikánsan csökkent ($P < 0,001$), a „B”-csoportban a csökkenés nem volt szignifikáns ($P = 0,479$). A tibialis condylaris offset praeoperatív és postoperatív átlag és szélső értékeit, valamint a standard deviációt mindkét csoportra vonatkozólag az IV-es táblázaton tüntettük fel.

IV-es táblázat

A tibialis condylaris offset változása a kombinált és a záróék osteotomia után

	kombinált osteotomia n=80	záróék osteotomia n=41
a MTO előtt	0.48 ± 0.03 (0.40-0.53)	0.48 ± 0.03 (0.41-0.55)
a 10.postop. héten	0.522 ± 0.015 (0.48-0.56)	0.54 ± 0.03 (0.46-0.61)
a 12.postop. hónapban	0.518 ± 0.017 (0.48-0.55)	0.535 ± 0.03 (0.46-0.61)
az utolsó utánvizsgálat időpontjában	0.517 ± 0.017 (0.48-0.55)	0.534 ± 0.03 (0.46-0.61)

A lateralis tibia condylus subchondralis lemezére húzott egyenes és a fibula fej csúcsa közötti távolság mindkét csoportban szignifikánsan csökkent az első tíz postoperatív hét folyamán, a postoperatív 10. hét és 12. hónap között, valamint a 12. postoperatív hónap és az utolsó utánvizsgálat időpontja között eltelt időszakban ($P < 0,001$). A lateralis tibia condylus subchondralis lemezére húzott egyenes és a fibula fej csúcsa közötti távolság praeoperatív és postoperatív átlag és szélső értékeit, valamint a standard deviációt mindkét csoportra vonatkozólag az V-ös táblázaton tüntettük fel.

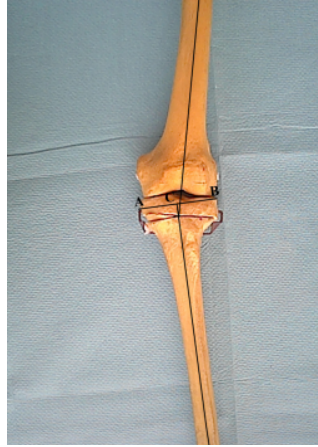
V-ös táblázat

A lateralis tibia plató és a fibula fej csúcsa közötti távolság változása a kombinált és a záróék osteotomia után

	kombinált osteotomia n=80	záróék osteotomia n=41
a MTO előtt	18.687 ± 2.06 (15-24)	18.46 ± 1.63 (15-22)
a 10.postop. héten	15.20 ± 2.33 (10-21)	12.41 ± 1.09 (8-15)
a 12.postop. hónapban	14.42 ± 2.69 (9-21)	12.02 ± 1.12 (8-15)
az utolsó utánvizsgálat időpontjában	14.14 ± 2.74 (9-21)	11.87 ± 1.16 (8-15)

Az „A”-csoportban a tibialis condylaris offset értékének változása korrelált a tengelykorrekció mértékével az első 10 postoperatív hét folyamán ($r = -0,828$), /13. ábra/ a postoperatív 10. hét és 12. hónap között eltelt időszakban ($r = -0,343$), valamint a 12. postoperatív hónap és az utolsó utánvizsgálat között eltelt időszakban is ($r = -0,701$).

A „B”-csoportban a tibialis condylaris offset értékének változása korrelált a tengelykorrekció mértékével az első 10 postoperatív hét folyamán ($r = -0,645$), /14. ábra/ a 12. postoperatív hónap és az utolsó utánvizsgálat között eltelt időszakban is ($r = -0,406$). Nem volt korreláció a tibialis condylaris offset értékének változása és a tengelykorrekció mértéke között a postoperatív 10. hét és 12. hónap között eltelt időszakban ($r = -0,006$).

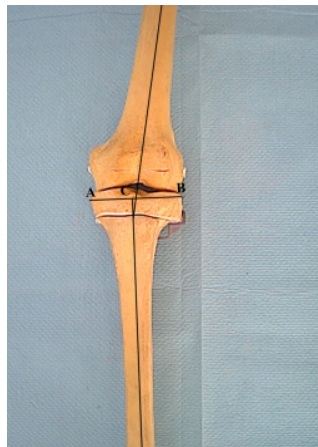

13. Ábra

A kombinált osteotómiát 2 kapocs rögzíti.

A femorotibialis szög 164 fok (16fokos korrekció).

A tibialis condylaris offset 0,54



14. Ábra

A záróék osteotómiát egy kapocs rögzíti

A femorotibialis szög 172 fok (8 fokos korrekció)

A tibialis condylaris offset 0,54

Az első 10 postoperatív hét folyamán a lateralis tibia condylus subchondralis lemezére húzott egyenes és a fibula fej csúcsa közötti távolság és a tengelykorrekció mértéke egymással korrelált (az „A”-csoportban $r = 0,307$, a „B”-csoportban $r = 0,849$). Nem volt korreláció a lateralis tibia condylus subchondralis lemezére húzott egyenes és a fibula fej csúcsa közötti

távolság és a tengelykorrekció mértéke között a postoperatív 10. hét és 12. hónap között eltelt időszakban (az „A”-csoportban $r = 0,084$, a „B”-csoportban $r = 0,165$), valamint a 12.

postoperatív hónap és az utolsó utánvizsgálat között eltelt időszakban sem (az „A”-csoportban $r = -0,060$, a „B”-csoportban $r = 0,163$)

A kombinált osteotomia klinikai és radiológiai eredménye

A Lysholm-Guillquist score praeoperatív átlagértéke $65,375 \pm 4,382$ (56-76) volt, mely az utolsó utánvizsgálat időpontjában $83,625 \pm 9,689$ -re (64-98) változott. A változás szignifikáns volt ($P < 0,001$, $F = 4,889$).

Az eredmény 44%-ban (35 térd) kiváló, 45%-ban (36 térd) jó és 11%-ban (9térd) rossz volt.

A műtét előtt a femorotibialis szög átlagértéke $181,75 \pm 3,037$ fok (179-192) volt, mely a műtétet követően szignifikánsan változott ($P < 0,001$, $F = 7,473$). A femorotibialis szög átlagértéke a 10. postoperatív héten az álló, terhelt, anteroposterior röntgenfelvételeken mért adatok alapján $169,925 \pm 1,111$ fok (168-173) volt. A 10. postoperatív héten az álló, terhelt, anteroposterior röntgenfelvételeken mért adatok alapján a femorotibialis szög 80-ból 67 esetben a tervezett 171-169 fokos tartományba került. 8 esetben észleltünk alulkorrekciót (a femorotibialis szög nagyobb 171 foknál), 5 esetben túlkorrekciót (a femorotibialis szög kisebb mint 169 fok).

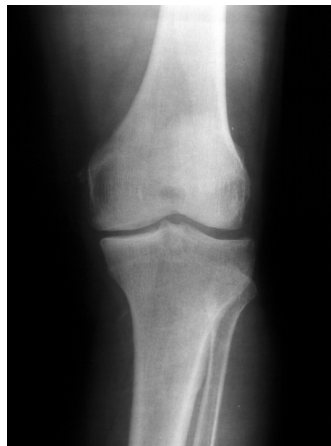A 10. postoperatív héten és a 12. postoperatív hónapban készített álló, terhelt, anteroposterior röntgenfelvételeket összehasonlítva minden esetben korrekcióvesztéséget észleltünk, mely 68 esetben 1 fok, 10 esetben 2 fok, 2 esetben 3 fok volt.

A 12. postoperatív hónapban és az utolsó utánvizsgálat időpontjában készített álló, terhelt, anteroposterior röntgenfelvételeket összehasonlítva további korrekcióvesztéséget csak

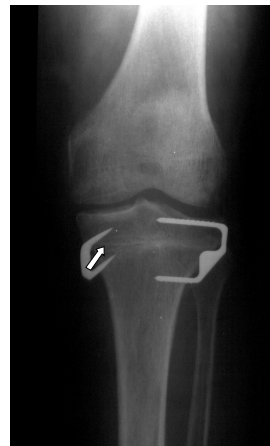azokban az esetekben észleltünk, amikor a medialis compartmentben az arthrosis progrediált.

(15,16,17,18. ábra)

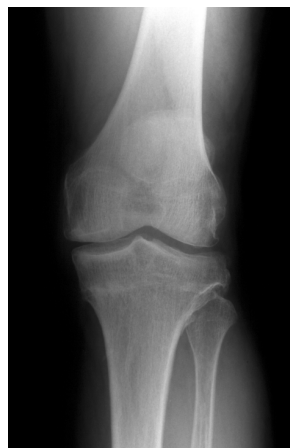A valgus pozíció fokozódását nem észleltük, a femorotibialis szög egyetlen esetben sem került varus tartományba.



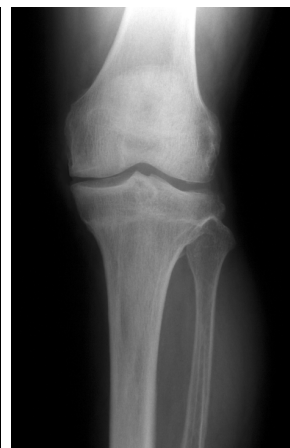15. Ábra
Műtét előtti terhelt felvétel.
A FTSZ 183 fok.



16. Ábra
A 10. postop. héten készült
felvétel, a FTSZ 170 fok.



17. Ábra
A 12. postop. hónapban
készült felvétel.
A FTSZ 169 fok



18. Ábra
A 65. postop. hónapban
készült felvétel.
A FTSZ 169 fok

Az esetek 65%-ában az Insall-Salvati hányados változatlan maradt a kombinált osteotomia után. 35%-ban az Insall-Salvati hányados csökkent, de csak 2 esetben alakult ki patella infera (az Insall-Salvati hányados $< 0,8$).

A mozgástartomány a műtét előtt $128,31 \pm 3,176$ fok, az utolsó utánvizsgálat időpontjában $127,37 \pm 3,233$ volt. A változás nem volt szignifikáns ($P=0,966$, $F=1,035$).

A betegek életkora nem befolyásolta klinikai eredményt ($r = -0,11$), ahogyan a praeoperatív varus deformitás mértéke sem ($r = -0,06$).

A praeoperatív mozgásterjedelem ($r = -0,02$) és a túlkorrekció nem gyakorolt hatást a klinikai eredményre ($r = -0,09$).

A túlsúly, a III-as típusú chondropathia a medialis compartmentben, az előzetes partialis medialis menisectomia és az alulkorrekció korrelált a rossz klinikai eredménnyel ($r = -0,56$, $r = -0,65$, $r = -0,57$, $r = -0,24$)

Megbeszélés

A MTO célja a femorotibialis szög korrekciója és a tibia platóra jutó erők egyenletes elosztása.^{19,37,125} Nincs teljes egyetértés az optimális korrekció megítélésben, de a szerzők többsége 2-10 fokos valgus pozíció elérését javasolja.

14,25,31,37,52,61,62,72,75,84,86,110,111,115,116,128,133,137,144,155

Az esetek többségében a MTO után korrekcióveszteség figyelhető meg.^{52,62,84,86} A közvetlenül a műtét után kialakuló korrekcióveszteség a MTO elégtelen fixációjára utal. Az osteotomia átépülése után a korrekcióveszteség oka a progrediáló arthrosis és / vagy az adductiós momentum inadequat kompenzációja.^{40,52,84,111,124,147}

A MTO után a femorotibialis szög valgus pozíciója megakadályozhatja a revarizációt és az arthrosis progresszióját.^{28,52,86,144} A varus deformitás korrekciója csökkenti az adductiós momentumot.¹²⁴ A rigid fixáció csökkentheti a korrekcióveszteség incidenciáját.^{54,61}

A medialis tibia corticalis épsége döntő az osteotomia primer stabilitása szempontjából. Ha a medialis corticalis folytonossága megszakad, egy másik, medialis implantátum is szükséges a megfelelő primer stabilitás biztosításához.^{40,67,110,122,155}

A túlzott korrekció degeneratív folyamatot indíthat el a lateralis compartmentben és kozmetikai problémát okozhat.^{31,52,61,128,144} Az extrém túlkorrekció túlterheli a lateralis compartmentet, ami a valgus deformitás fokozódásához vezet.^{31,52}

Ha a lateralis stabilizáló struktúrák meggyengülnek, az álló, terhelt, anteroposterior röntgenfelvételen a lateralis ízületi rés megnyílik. A praeoperatív tervezésnél a varus deformitás a lateralis ízületi rés megnyílásából származó hányadát az összedeformitásból le kell vonni, hogy elkerülhessük a kívánatosnál nagyobb mértékű korrekciót.^{52,110} Ha a álló, terhelt, anteroposterior röntgenfelvételen a lateralis ízületi rés jelentős megnyílását észleltük, akkor Dugdale³⁷ és más szerzők^{52,116} ajánlásának megfelelően a praeoperatív tervezést fekvő, terheletlen röntgenfelvételen végeztük.

Ezen megfontosálok alapján 171-169 fokos femorotibialis szöveget, azaz 4-6 fokos valgust terveztünk.

Sem az „A”, sem a „B”-csoportban nem észleltünk revarizációt, mert: az esetek többségében az arthrosis korai stádiumában végeztük az osteotomiát. A kombinált osteotomiát két kapocs, a záróék osteotomiát a megtartott medialis corticalis és egy lateralis kapocs rögzítette, mely a mindkét csoportban átlagosan 5 fokos valgus korrekciós helyzetnek elegendő stabilitást biztosított ahhoz, hogy a revarizáció elkerülhető legyen.

Egyik csoportban sem jegyeztük fel a valgus fokozódását, mert a lateralis stabilizáló struktúrák gyengülése esetén a fekvő, terheletlen röntgenfelvételen terveztük az osteotomiát.

Az utolsó utánvizsgálat időpontjában egyik csoportban sem észleltünk olyan varus vagy valgus deformitást, mely a későbbiekben a MTO totál térdprotézisre történő sikeres konverzióját veszélyeztette volna.

A záróék osteotomia következtében a tuberositas tibiae és az ízületi rés közötti távolság csökken, a patella ín redundálódik. A heggedés következtében a ligamentum patellae az osteotomia környezetéhez letapadhat, a patella ín kontrahálódik és megrövidül. Az osteotomia átépülése közben keletkező új csontos formációk is hozzájárulhatnak a patella ín rövidüléséhez.^{14,45,61,153}

Scuderi¹³¹ és más szerzők^{134,153} is a patella ín jelentős rövidüléséről és a patella infera magas incidenciájáról számoltak be a záróék osteotomia után. Az említett szerzők betegeiket a műtét után immobilizálták.

Korai mobilizációval és rigid belső fixációval a patella ín rövidülésének és a patella infera kialakulásának incidenciája csökkenthető.^{14,23,110,152}

Betegeink az első postoperatív naptól kezdve aktív és passzív tornát végeztek, gipszet nem alkalmaztunk.

A kombinált osteotomia után az esetek 65%-ában az Insall-Salvati hányados nem változott (a patella ín nem rövidült), mert a záróék osteotomiával szemben a kombinált osteotomia után a tibia condylusok centrális részén nincs csontveszteség, így a tuberositas tibiae és az ízületi rés közötti távolság nem változik (a patella ín nem redundálódik). A záróék osteotomiával szemben a kombinált osteotómiát minden esetben a tuberositas tibiaetől proximalisan lehet végezni (kevesebb új csontformáció).

Az esetek többségében (39/41) a korai mobilizáció a záróék osteotomia után is megakadályozza a patella infera kialakulását. Teoretikusan kijelenthetjük (az utolsó utánvizsgálat időpontjáig nem végeztünk totál térdprotézis beültetést a kombinált osteotomia után), hogy a patella ín rövidülése az esetek túlnyomó többségében nem nehezíti meg a patella everzióját a kombinált és a záróék osteotomia totál térdprotézisre történő konverziója közben.

A tibial slope szög nagyrészt az első postoperatív év folyamán változott mindkét csoportban, a TS-szög változása az első postoperatív év után nem volt számottevő.

Nakamura¹⁰⁵ és Cullu³² a TS-szög jelentős csökkenéséről számol be a dóm osteotomia után. Az említett szerzők adatait saját adatainkkal összehasonlítva megállapíthatjuk, hogy a kombinált osteotomia után a TS-szög kisebb mértékben csökken, mint a dóm osteotomia után.

A MTO után elkerülhetelen a tibia condylusok a tibia tengelyéhez viszonyított transzpozíciója.¹⁰⁵ A tibia condylusok transzpozíciója megnehezíti a megfelelő tengelyviszonyok kialakítását és a tibia komponens optimális pozícionálását a MTO totál térdprotézisre történő konverziója közben.

A transzpozíció mértékét a Yoshida¹⁴² által leírt módszerrel, a tibialis condylaris offset mérésével határoztuk meg.

A tibialis condylaris offset változása korrelált a tengelykorrekció mértékével, a tibialis condylaris offset nagyrészt az első 10 postoperatív hét folyamán változott mindkét csoportban.

A kombinált osteotomia után a tibialis condylaris offset kisebb mértékben változik, mint a záróék osteotomia után, annak ellenére, hogy az átlagos tengelykorrekció a kombinált osteotomia után nagyobb (11,835 fok), mint a záróék osteotomia után (9,465 fok). Yoshida¹⁴² arról számolt be, hogy a dóm osteotomia után a tibialis condylaris offset nagyobb mértékben nő, mint a záróék osteotomia után.

Minél nagyobb a távolság a deformitás centruma és az osteotomia forgáspontja között, annál nagyobb mértékű a tibia condylusok transzpozíciója.^{50,105} A tibialis condylaris offset kisebb mértékben változik a kombinált osteotomia után, mint a záróék osteotomia után, mert a kombinált osteotomia forgáspontja a tibia condylusok centrumának közelében van, míg a záróék osteotomia forgáspontja a medialis tibia corticalis és a proximalis osteotomia metszéspontjának felel meg. Teoretikusan kijelenthetjük (az utolsó utánvizsgálat időpontjáig nem végeztünk totál térdprotézis beültetést a kombinált osteotomia után), hogy a MTO totál

térdprotézisre történő konverziója közben a tibia komponens optimális pozícionálása a kombinált osteotomia után technikailag könnyebb, mint a záróék osteotomia után.

A lateralis tibialis metaphysealis csontveszteség mértékét a lateralis tibia plató subchondralis lemezére húzott egyenes és a fibula fej csúcsa közötti távolság mérésével határoztuk meg.

A csontveszteség mértéke mindkét csoportban korrelált a tengelykorrekcióval. A lateralis tibia plató subchondralis lemezére húzott egyenes és a fibula fej csúcsa közötti távolság nagyrészt az első 10 postoperatív hét folyamán csökkent. A távolság a záróék osteotomia után nagyobb mértékben csökkent, mint a kombinált osteotomia után, mert azonos korrekció eléréséhez a kombinált osteotómiánál fele olyan méretű éket kell eltávolítani, mint a záróék osteotómiánál.

A kombinált osteotomia után a lateralis tibia plató subchondralis lemezére húzott egyenes és a fibula fej csúcsa közötti távolság kisebb mértékben csökkent, mint a záróék osteotomia után, annak ellenére, hogy az átlagos tengelykorrekció a kombinált osteotomia után nagyobb (11,835 fok), mint a záróék osteotomia után (9,465 fok).

Teoretikusan kijelenthetjük (az utolsó utánvizsgálat időpontjáig nem végeztünk totál térdprotézis beültetést a kombinált osteotomia után), hogy a MTO totál térdprotézisre történő konverziója közben a lateralis csontrezekció és a lateralis ízületi rés osteotómiát megelőző helyzetének helyreállítása a kombinált osteotomia után technikailag könnyebb, mint a záróék osteotomia után.

A kombinált osteotomia hátrányai

-Az első postoperatív év folyamán a korrekcióveszteség szignifikáns volt (bár revarizációt nem észleltünk).

-A hemicallotasis^{84,86} szemben a kombinált osteotomiánál nincs lehetőség a tengelykorrekció módosítására a műtétet követő csontgyógyulás folyamán

-A focal dome osteotómiával^{118,119} a tibia condylusok transzpozíciója figyelhető meg a kombinált osteotomia után.

-A dóm és a nyitóék (beleértve a hemicallotasis is) osteotómiával szemben a kombinált osteotomia után lateralis tibialis metaphysealis csontveszteség figyelhető meg.

A kombinált osteotomia előnyei

-Ellentétben a záróék^{103,122} és a nyitóék^{45,50,67} osteotómiával, de hasonlóan a dóm osteotómiához a kombinált osteotómiával jelentős korrekció érhető el.

-A kombinált osteotomia után az esetek 65%-ában (52/80) a ligamentum patellae nem rövidült.

-A TS-szög kevésbé csökken a kombinált osteotomia után, mint (Nakamura¹⁰⁵ és Cullu³² adatai szerint) a dóm osteotomia után.

-A tibia condylusok transzpozíciója kisebb mértékű a kombinált osteotomia után, mint a záróék osteotomia után annak ellenére, hogy az átlagos tengelykorrekció a kombinált osteotomia után nagyobb (11,835 fok), mint a záróék osteotomia után (9,465 fok). Adatainkat Yoshida¹⁴² adataival összevetve a tibia condylusok transzpozíciója a kombinált osteotomia után kisebb mértékű, mint a dóm osteotomia után.

-A kombinált osteotomia után a lateralis tibialis metaphysealis csontveszteség kisebb mértékű, mint a záróék osteotomia után, annak ellenére, hogy az átlagos tengelykorrekció a kombinált osteotomia után nagyobb (11,835 fok), mint a záróék osteotomia után (9,465 fok).

A kombinált osteotómiák klinikai eredményét értékelve megállapítjuk, hogy anyagunkban más szerzők^{27,31,61,154} adataihoz hasonlóan a beteg életkora, a praeoperatív varus deformitás és a praeoperatív mozgásterjedelem nem befolyásolja a klinikai eredményt.

Vizsgálataink szerint más szerzőkhöz^{31,46,154} hasonlóan, és Naudie¹⁰⁶ véleményével ellentétben a túlsúly rossz klinikai eredményhez vezetett.

Az arthrosis korai stádiumában végzett kombinált osteotomia eredményei kedvezőbbek voltak, mint az arthrosis előrehaladott stádiumában végzett kombinált osteotómiáké. Hasonló eredménnyel jártak Aldinger⁶, Yasuda¹⁴² és Coventry²⁷ vizsgálatai is. Naudie¹⁰⁶ nem észlelt szignifikáns összefüggést az előzetes parciális vagy totális medialis menisectomia és a rossz klinikai eredmény között. Vizsgálataink szerint, hasonlóan Noyes¹¹⁰ eredményéhez, az előzetes menisectomia negatívan befolyásolta a klinikai kimenetelt.

A MTO után a femorotibialis szög optimális valgus pozíciója az esetek többségében megakadályozza a revarizációt, de a túlzott korrekció degeneratív folyamatot indíthat el a lateralis compartmentben, és kozmetikai problémákhoz vezethet.^{31,52,142} Emiatt 4-6 fokos valgus tartományba terveztük a tengelykorrekciót. Vizsgálataink szerint az alulkorrekció kedvezőtlen klinikai eredményhez vezetett, a 6 fokosnál nagyobb túlkorrekció azonban nem befolyásolta a klinikai eredményt.

A statisztikai analízis megerősítette, hogy a beteg életkora, a praeoperatív varus deformitás mértéke, a praeoperatív mozgásterjedelem és a tervezettnél nagyobb (több mint 6 fok valgus) korrekció nem befolyásolta a klinikai kimenetelt.

A statisztikai adatok alapján azonban a túlsúlyt, a medialis compartmentben a III-as típusú chondropathiát, az előzetes medialis partialis menisectómiát és a tervezettnél kisebb (4 foknál kisebb valgus) korrekciót, mint rizikófaktort értékeltük.

Ha nem volt rizikófaktor, az eredmény minden esetben jó, vagy kiváló volt.

A rizikófaktorok analízise azt sugallja, hogy a körültekintő betegkiválasztás (műtét előtti testsúlycsökkentés, a meniscus refixatio menisectómiával szembeni előnyben részesítése) és az optimális tengelykorrekció a klinikai eredményeket javíthatja.

Végül megállapíthatjuk, hogy az utolsó utánvizsgálat időpontjában egyik csoportban sem volt olyan mértékű varus vagy valgus deformitás, mely a későbbiekben a MTO totál térdprotézisre történő konverziójának sikerét veszélyeztetné.

A kombinált osteotomia nem vezet a tibia condylusok jelentős transzpozíciójához, és nem okoz nagyfokú lateralis csontvesztést, így teoretikusan kijelenthetjük, hogy szükség esetén a kombinált osteotómiát sikerrel lehet totál térdprotézisre konvertálni.

Összefoglalás

A MTO megváltoztatja a patella és a tibia condylusok pozícióját, ami a MTO totál térdprotézisre történő konverzióját megnehezíti. A célunk olyan osteotomia kidolgozása volt, mely a tibia condylusok és a patella pozícióját nem változtatja meg jelentősen.

1993-ban kidolgoztuk a kombinált osteotómiát. (A tibia platóval párhuzamosan, attól 2cm-rel distalra a tibiát osteotomizáljuk /proximalis osteotomia/. A distalis osteotomia révén olyan lateralis bázisú éket távolítottunk el, melynek csúcsa a proximalis osteotomia centrumáig ér /félék/. A tibia distalis részét valgizáljuk, az eltávolított féléket a medialisán megnyíló résbe helyezzük). 1993. 01. 01-től 2000. 12. 31-ig 103 konzekutív kombinált („A”-csoport) és 47 záróék („B”-csoport) osteotómiát végeztünk. Az „A”-csoportban 80, a „B”-csoportban 41 térdet tanulmányoztunk. Radiológiai vizsgáltuk mindkét csoport a tanulmányba bevont összes esetét a műtét előtt, a tizedik postoperatív héten, a 12. postoperatív hónapban és az utolsó utánvizsgálat időpontjában. Az átlagos utánkövetési idő az „A”-csoportban 66,15, a „B”-csoportban 66,61 hónap volt. Vizsgáltuk a femorotibialis szög, Insall-Salvati módszere szerint a patella magassága, Bonnin módszere szerint a tibial slope szög, Yoshida módszere szerint a tibialis condylaris offset, valamint a lateralis tibia plato és a fibula fej csúcsa közötti távolság változását. Az „A”-csoportban a Lysholm-Gillquist score szerint értékeltük a klinikai eredményeket. Az átlagos utánkövetési idő 54,15 hónap volt.

A femorotibialis szög egyik csoportban sem került varus tartományba, a valgus nem fokozódott. Az Insall-Salvati hányados az „A”-csoportban 65%-ban változatlan maradt. A tibial slope szög mindkét csoportban csökkent. Mindkét csoportban korrelált a korrekció a tibialis condylaris offset, valamint a lateralis tibia plato és a fibula fej csúcsa közötti távolság változásával. Az „A”-csoportban a tibialis condylaris offset, valamint a lateralis tibia plato és a fibula fej csúcsa közötti távolság kevésbé változott, mint a „B”-csoportban, annak ellenére,

hogy a korrekció az „A”-csoportban nagyobb volt, mint a „B”-csoportban. A klinikai eredmény az „A”-csoportban 44%-ban kiváló, 45%-ban jó 11%-ban rossz volt a Lysholm-Gillquist score szerint.

Végül megállapíthatjuk, hogy az utolsó utánvizsgálat időpontjában egyik csoportban sem volt olyan mértékű varus vagy valgus deformitás, mely a későbbiekben a MTO totál térdprotézisre történő konverziójának sikerét veszélyeztetné. A kombinált osteotomia nem vezet a tibia condylusok jelentős transzpozíciójához, és nem okoz nagyfokú lateralis csontvesztést, így teoretikusan kijelenthetjük, hogy szükség esetén a kombinált osteotómiát sikerrel lehet totál térdprotézisre konvertálni.

Summary

High tibial osteotomy changes the patella and tibial condyle position, which makes the subsequent total knee replacement technically demanding. Our aim was to develop an osteotomy, which does not considerably change the position of the tibial condyle and the position of the patella.

From 1 January 1993 to 31 December 2000, combined osteotomy [After the first osteotomy made 2 cm distally to the joint line, a bone wedge is removed based laterally. Its tip ends at the center of the proximal osteotomy (half bone wedge). The distal part of the tibia is placed into the valgus position and the half bone wedge is placed into the gap opened medially was performed on 103 knees and closing wedge osteotomy was performed on 47 consecutive knees. Eighty combined (group A) and 41 closing wedge (group B) osteotomy were studied. All knees were assessed radiologically before surgery, in the 10th postoperative week, in the 12th postoperative month and at the time of the final follow-up (in group A-66.15 months, in group B-66.61 months). We examined the change of the femorotibial angle, of the patellar height according to the method of Insall and Salvati, of the tibial slope angle according to the method of Bonnin, of the tibial condylar offset according to the method of Yoshida and of the distance between the lateral tibial plateau and the top of the fibular head. The clinical assessment was made according to the Lysholm and Gillquist score system of 100 points. Mean follow up was 54,15 months.

In group A and B, the recurrence of the varus deformity was not noted and valgus alignment did not increase in any case. In group A, the Insall-Salvati ratio remained unchanged in 65% of knees. The tibial slope angle decreased in both groups. There was correlation between the change of the tibial condylar offset and the angle of the correction in both groups. There was correlation between the change of the distance between the lateral tibial plateau and the top of the fibular head, and the angle of the correction in both groups. After combined osteotomy, the transposition of the tibial condyle and the decrease of the distance between the lateral tibial plateau and the top of the fibular head

was less than after closing wedge osteotomy, although the average angle of correction was more after combined osteotomy (11.835°), than after closing wedge osteotomy (9.465°). In group A the clinical result was excellent in 44%, good in 45%, and poor in 11% of the knees.

Theoretically, the lack of the recurrence of the varus deformity, the increase of the valgus alignment and (in majority of cases) the shortening of the patellar tendon do not compromise the likelihood of successful conversion to the subsequent total knee replacement, either after combined or after closing wedge osteotomy. The combined osteotomy does not lead to considerable transposition of the tibial condyle and to considerable lateral tibial bone loss; therefore, theoretically, the combined osteotomy does not impair the subsequent total knee replacement.

Irodalomjegyzék

1. Aglietti P, Insall JN, Walker PS, Trent P. A new patella prosthesis. Design and application. *Clin Orthop* 107: 175-187, 1975.
2. Aglietti P, Rinonapoli E, Stringa G, Taviani A. Tibial osteotomy for the varus osteoarthritic knee. *Clin Orthop* 176:239-251, 1983.
3. Aglietti P, Buzzi R, Gaudenzi A, Sangregorio P, Schrobe F. Accuracy in high tibial osteotomy in varus gonarthrosis. *Arch. Putti Chir Organi Mov* 37: 271-282, 1989.
4. Aglietti P, Buzzi R, Vena LM, Baldini A, Mondaini A. High tibial valgus osteotomy for medial gonarthrosis: a 1021-year study. *J Knee Surg* 16:21-26, 2003.
5. Agneskirschner JD, Bernau A, Burkart AC, Imhoff AB. Knieinstabilität beim Varusmorphotyp-Kreuzbandplastik und Korrekturosteotomie als Kombinationseingriff (Indikation, Planung und Durchführung, Ergebnisse). *Z Orthop.* 140:185-193, 2002.
6. Aldinger G. Mitlefristige Ergebnisse der Kniegelenksnahen Osteotomie in der Behandlung der Gonarthrose. *Z Orthop.* 119:516-520, 1981.
7. Aydogdu S, Cullu E, Arac N, Varolgunes N, Sur H. Prolonged peroneal nerve dysfunction after high tibial osteotomy: pre- and postoperative electrophysiological study. *Knee Surg. Sports Traumatol. Arthrosc.* 8:305-308, 2000.
8. Babis GC, An KN, Chao EYS, Rand JA, Sim FH. Double level osteotomy of the knee: a method to retain joint-line obliquity. *J Bone Joint Surg Am.* 84: 1380-1388, 2002.
9. Bargren JH, Day WH, Freeman MAR, Swanson SA. Mechanical tests on the tibial component of non-hinged knee prostheses. *J Bone Joint Surg* 60·B: 25~261, 1978.
10. Basmajian JV, Lovejoy JF Jr. Function of the popliteus muscle in man. *J Bone Joint Surg* 53-A: 557-562, 1971.
11. Bauer GC, Insall J, Koshino T. Tibial osteotomy in gonarthrosis (osteo-arthritis of the knee). *J Bone Joint Surg Am.* 51:1545-1563, 1969.
12. Berman AT, Bosacco SJ, Kirschner S, Avolio A Jr. Factors influencing long-term results in high tibial osteotomy. *Clin Orthop* 272: 192-198, 1991.

13. Betlin D, Karbowski A, Schwering L, Matthiass HH. Time-dependent clinical and roentgenographical results of Coventry high tibial valgisation osteotomy. *Arch Orthop Trauma Surg.* 117: 53-57, 1998.
14. Billings A, Scott DF, Camargo MP, Hofmann AA. High tibial osteotomy with a calibrated osteotomy guide, rigid internal fixation, and early motion. Long-term followup. *J Bone Joint Surg* 82-A: 70-79, 2000.
15. Blauth W. Zur Technik der valgisierenden, kniegelenksnahen Tibiakopfoosteotomie. *Unfallheilkunde.* 87: 397-404, 1984.
16. Bohler M, Fuss FK, Schachinger W, Wolfl G, Knahr K. Loss of correction after lateral closing wedge high tibial osteotomy - a human cadaver study. *Arch. Orthop. Trauma. Surg.* 119: 232-235, 1999.
17. Bonnin N, Ait Si Selnu T, Dejour D, Neyret P. Kniegelenknabe Flexions-und Extensionsosteotomie beim Erwachsenen. *Orthopädie* 33: 193-200, 2004.
18. Bonnin M. La subluxation tibiale antérieure en appui monopodal dans la rupture du LCA. Etude clinique et Biomécanique. Thèse Médecine, Lyon, 1990.
19. Brocklehurst R, Bayliss MT, Maroudas A, Coysh HL, Freeman MAR, Revell PA, Ali SY. The composition of normal and osteoarthritic articular cartilage from human knee joints. With special reference to unicompartamental replacement and osteotomy of the knee. *J Bone Joint Surg* 66-A: 95-106, 1984.
20. Carney SL, Billingham MEJ, Muir H, Sandy JD. Demonstration of increased proteoglycan turnover in cartilage explants from dogs with experimental osteoarthritis. *J Orthop. Res.* 2: 201, 1984.
21. Carney SL, Billingham MEJ, Muir H, Sandy JD. Structure of newly synthesized (35S)-proteoglycans and (35S)-proteoglycan turnover products of cartilage explant cultures from dogs with experimental osteoarthrosis. *J Orthop. Res.* 3: 140, 1985.
22. Chao EZ, Neluheni EV, Hsu RW, Paley D. Biomechanics of malalignment. *Orthop. Clin. North Am.* 25: 379-386, 1994.
23. Closkey RF, Windsor RE. Alterations in the patella after a high tibial or distal femoral osteotomy. *Clin Orthop* 38: 51-56, 2001.
24. Coventry MB. Osteotomy of the upper portion of the tibia for degenerative arthritis of the knee. *J Bone Joint Surg* 47-A :984-990, 1965.
25. Coventry MB. Osteotomy about the knee for degenerative and rheumatoid arthritis. Indications, operative technique, and results. *J Bone Joint Surg* 55-A: 23-48, 1973.
26. Coventry MB. Upper tibial osteotomy for gonarthrosis. The evolution of the operation in the last 18 years and long term results. *Orthop Clin North Am* 10: 191-210, 1979.
27. Coventry MB, Bowman PW. Long-term results of upper tibial osteotomy for degenerative arthritis of the knee. *Acta Orthop Belg* 48: 139-156, 1982.
28. Coventry MB. Current concepts review Upper tibial osteotomy for osteoarthrosis. *J Bone Joint Surg* 67-A: 1130-1140, 1985.
29. Coventry MB. Proximal tibial varus osteotomy for osteoarthritis of the lateral compartment of the knee. *J Bone Joint Surg.* A-69: 32-38, 1987.
30. Coventry MB. Osteotomy of the upper portion of the tibia for degenerative arthritis of the knee. A preliminary report 1965. *Clin. Orthop.* 248: 4-8, 1989.
31. Coventry MB, Ilstrup DM, Wallrichs SL. Proximal tibial osteotomy. A critical long-term study of eighty-seven cases. *J Bone Joint Surg* 75-A: 193-201, 1993.
32. Cullu E, Aydogdu S, Alparslan B, Sur H. Tibial slope changes following dome-type high tibial osteotomy. *Knee Surg Sports Traumatol Arthrosc* 13: 38-43, 2005.
33. Debeyre J, Patte D. Intéretes, des ostéotomies de correction du traitements des certaines gonarthroses avec déviation axiale. *Rev Rheum.* 29: 722-729, 1962.

34. Dejour H, Bonnin M. Tibial translation after anterior cruciate ligament rupture. Two radiological tests compared. *J Bone Joint Surg.* 76: 745-749, 1994.
35. Dejour H, Neyret P, Boileau P, Donell ST. Anterior cruciate reconstruction combined with valgus tibial osteotomy. *Clin Orthop* 299: 220-228, 1994.
36. Dolanc B. Die Behandlung des instabilen Kniegelenkes mit Achsfehlstellung durch die intraligamentäre Anhebe-Tibiaosteotomie. *Arch Orthop Unfall Chir.* 76: 280-288, 1973.
37. Dugdale TW, Noyes FR, Styer D. Preoperative planning for high tibial osteotomy. The effect of lateral tibio- femoral separation and tibiofemoral length. *Clin Orthop* 274: 248-264, 1992.
38. Engel GM, Lippert FG. Valgus tibial osteotomy: Avoiding the pitfalls. *Clin Orthop.* 160: 137-143, 1981.
39. Ficat RP, Philippe J, Hungerford DS. Chondromalacia patellae: a system of classification. *Clin Orthop* 144: 55-57, 1979.
40. Flamme CH, Kohn D, Kirsch L. Zur Berechtigung von verschiedenen Osteosynthesformen bei der Tibiakopfumstellungsosteotomie. *Z Orthop* 137: 48-53, 1999.
41. Fowler JL, Gie GA, Maceachem AG. Upper tibial osteotomy using a dynamic external fixator. *J Bone Joint Surg Br.* 73: 690-691, 1991.
42. Frankel VH, Burstein AH, Brooks AB. Biomechanics of internal derangement of the knee. *J Bone Joint Surg* 53-A: 945-962, 1971.
43. Fujisawa Y, Masuhara K, Shiomi S. The effect of high tibial osteotomy on osteoarthritis of the knee. An arthroscopic study of 54 knee joints. *Orthop. Clin. North Am.* 10: 585-608, 1979.
44. Gautier E, Thomann BW, Brantschen R, Jakob RP. Fixation of high tibial osteotomy with the AO cannulated knee plate. *Acta Orthop. Scand.* 70: 397-399, 1999.
45. Geiger F, Sabo D. Tibiakopfumstellung mittels Fixateur externe. *Orthopade* 33:161-169, 2004.
46. Giagoudinis EM, Sell S. High tibial osteotomy: factors influencing the duration of satisfactory function. *Arch Orthop Trauma Surg.* 119: 445-449, 1999.
47. Grood ES, Suntag WJ, Noyes FR, Butler DL. Biomechanics of the knee – extension exercise. *J. Bone Joint Surg* 66-A: 725-734, 1984.
48. Gunston FH. Polycentric knee arthroplasty. Prosthetic simulation of normal knee movement. *J Bone Joint Surg* 53-B: 272-277, 1971.
49. Habata T, Uematsu K, Hattori K, Kasanami R, Takakura Y, Fujisawa Y. High tibial osteotomy that does not cause recurrence of varus deformity for medial gonarthrosis. *Knee Surg. Sports Traumatol. Arthrosc.* 14 :962-967, 2006.
50. Hankemeier S, Paley D, Pape HC, Zeichen J, Cosling T, Krettek C. Die kniegelenknahe Focal-dome-Osteotomie. *Orthopade* 33: 170-177, 2004.
51. Hassenpflug J, Haugwitz A, Hahne HJ. Long-term results of tibial head osteotomy. *Z Orthop und Ihre Grenzgeb.* 136: 154-161, 1998.
52. Hernigou PH, Medevielle D, Debeyre J, Goutallier D. Proximal tibial osteotomy for osteoarthritis with varus deformity. A ten to thirteen-year follow-up study. *J Bone Joint Surg* 69-A: 332-354, 1987.
53. Hoffmann AA, Wyatt RW, Beck SW. High tibial osteotomy. Use of an osteotomy jig, rigid fixation and early motion versus conventional surgical technique and cast immobilization. *Clin Orthop.* 271: 212-217, 1991.
54. Hoffmann AA, Kane KR. Revision techniques in hip and knee arthroplasty. Total knee arthroplasty after high tibial osteotomy. *Orthopedics* 17: 887-890, 1994.
55. Holden DL, James SL, Larson RL, Slocum DB. Proximal tibial osteotomy in patients who are fifty years old or less. *J Bone Joint Surg* 70-A: 977-982, 1988.

56. Hughston JC, Eilers AF. The role of the posterior oblique ligament in repairs of acute medial (collateral) ligament tears of the knee. *J. Bone Joint Surg.* 55-A: 923-940, 1973.
57. Hvid I. Trabecular bone strength at the knee. *Clin Orthop* 227: 210-217, 1988.
58. Imhoff AB, Linke RD, Agneskirschner J. Korrekturosteotomie bei Primary-Varus-, Double-Varus-und Triple-Varus Knieinstabilität mit Kreuzbandersatz. *Orthopäde.* 33: 201-207, 2004.
59. Insall JN, Salvati E. Patella position in the normal knee joint. *Radiology* 101: 101-104, 1971.
60. Insall JN, Shoji H, Mayer V. High tibial osteotomy. A five-year evaluation. *J. Bone Joint Surg.* A-56: 1397-1405, 1974.
61. Insall JN, Joseph DM, Msika C. High tibial osteotomy for varus gonarthrosis: a long-term follow-up study. *J Bone Joint Surg* 66-A: I040-1048, 1984.
62. Ivarsson J, Myrnerets R, Gillquist J. High tibial osteotomy for medial osteoarthritis of the knee: a 5- to 7- and an 11- to 13-year followup. *J Bone Joint Surg Br.* 72: 238-244, 1990.
63. Jackson JP: Osteotomy for Osteoarthritis of the Knee. In proceedings of the Sheffield Regional Orthopaedic Club. *J Bone Joint Surg* 40-B: 826-833, 1958.
64. Jackson JP, Waugh W. Tibial Osteotomy for Osteoarthritis of the Knee. *J Bone Joint Surg* 43-B: 746-751, 1961.
65. Jackson JP, Waugh W, Green JP. High Tibial Osteotomy for Osteoarthritis of the Knee. *J Bone Joint Surg* 51-B: 88-94, 1969.
66. Jakob RP. Instabilitätsbedingte Arthrose: spezielle Indikationen für Osteotomien bei der Behandlung des instabilen Kniegelenks. In: Jakob R, Stäubli HU. *Kniegelenk und Kreuzbänder: Anatomie, Biomechanik, Klinik, Rekonstruktion, Komplikationen, Rehabilitation.* Springer, Berlin Heidelberg, New-York: 555-578, 1990.
67. Jakob RP, Jacobi M. Die zuklappende Tibiakopfosteotomie in der Behandlung der unikompartimentaren Arthrose. *Orthopade* 33: 143-152, 2004.
68. Job-Deslandre C, Languépin A, Benvenuto M, Menkes CJ. Tibial valgisation osteotomy in gonarthrosis with or without chondrocalcinosis. Results after 5 years. *Rev. Rhum. Mal. Osteoartic.* 58: 491-496, 1991.
69. Katz MM, Hungerford DS, Krackow KA, Lennox DW. Results of total knee arthroplasty after failed proximal tibial osteotomy for osteoarthritis. *J Bone Joint Surg* 69-A: 225-233, 1987.
70. Kettelkamp DB, Chao EY. A method for quantitative analysis of medial and lateral compression forces at the knee during standing. *Clin. Orthop.* 83: 202-213, 1972.
71. Kettelkamp DB, Leach RE, Nasca R. Pitfalls of proximal tibial osteotomy. *Clin Orthop.* 106: 232-241, 1975.
72. Kettelkamp DB, Wen ger DR, Chao EYS, Thompson C. Results of proximal tibial osteotomy. The effects of tibiofemoral angle, stance-phase flexion-extension and medial plateau force. *J Bone Joint Surg* 58-A: 952-960, 1976.
73. Kettelkamp DB. Gate characteristics of the knee: Normal, abnormal and postreconstruction. In *American Academy of Orthopaedic Surgeons: Symposium on reconstructive surgery of the knee*, St Louise, 1978. Mosby
74. Korovessis P, Katsoudas G, Salonikides P, Starnatakis M, Baikousis A. Medium-and long-term results of high tibial osteotomy for varus gonarthrosis in an agricultural population. *Orthopedics* 22: 729-736, 1999.
75. Koshino T, Murase T, Saito T. Medial opening-wedge high tibial osteotomy with use of porous hydroxyapatite to treat medial compartment osteoarthritis of the knee. *J Bone Joint Surg* 85-A: 78-85, 2003.
76. Krackow KA, Holtgrewe JL. Experience with a new technique for managing severely overcorrected valgus high tibial osteotomy at total knee arthroplasty. *Clin*

- Ortbop 258: 213-224, 1990.
77. Lange M. Orthopädisch-chirurgische Operations-lehre. 660-664 Munich, Bergmann, 1951.
 78. Larson RL. Dislocations and ligamentous injuries of the knee. In Rockwood CA, Green DP, Editors: Fractures vol 2, Philadelphia, 1975, JB Lippincot.
 79. Levigne C. Intérêt de l'axe épiphysaire dans l'arthrose. Analyse du groupe témoin. Les gonarthroses. J. Lyon Chir.Genou. 7: 127-141, 1991.
 80. Lobenhoffer P. Chronische Instabilitäten nach hinterer Kreuzbandverletzung: Taktik, Technik und Ergebnisse. Unfallchirurg 102: 824-838, 1999.
 81. Lobenhoffer P. Chronic instability after posterior cruciate ligament injury. Tactics, techniques, and results. Unfallchirurg. 102: 824-838, 1999.
 82. Lobenhoffer P, Agneskircher J, Zocb W. Die öffnende valgusierende Osteotomie der proximalen Tibia mit Fixation durch einen medialen Plattenfixateur. Orthopäde 33: 153-160, 2004.
 83. Lysholm J, Gillquist J. Evaluation of knee ligament surgery results with special emphasis on use of a scoring scale. Am J Sports Med. 10: 150-154, 1982.
 84. Magyar G, Toksvig-Larsen S, Lindstrand A. Changes in osseous correction after proximal tibial osteotomy. Radiostereometry of closed-and open-wedge osteotomy in 33 patients. Acta Orthop Scand 70: 473-477, 1999.
 85. Magyar G, Toksvig-Larsen S, Lindstrand A. Hemicallositis open-wedge osteotomy for osteoarthritis of the knee. Complications in 308 operations. J Bone Joint Surg B-81: 449-451, 1999.
 86. Magyar G, Ahl TL, Vibe P, Toksvig-Larsen S, Lindstrand A. Open-wedge osteotomy by bemicallositis or the closed-wedge technique for osteoarthritis of the knee, A randomised study of 50 operations. J Bone Joint Surg 81-B: 444-448, 1999.
 87. Mankin HJ. Uurrent concepts review. The response of articular cartilage to mechanical injury. J. Bone Joint Surg. 64-A: 460, 1982.
 88. Mankin HJ, Dorfman H, Lipiello L, Zarins A. Biochemical and metabolic abnormalities in articular cartilage from osteo-arthritic human hips. J: Bone Joint Surg. 53-A: 523, 1971.
 89. Maquet P. Biomécanique du genou et gonarthrose. Rev. Med. Liege 24: 170-195, 1969.
 90. Maquet P. Valgus osteomy for osteoarthritis of the knee. Clin Orthop Relat Res. 120: 143-148, 1976.
 91. Maquet P. The treatment of choice in osteoarthritis of the knee. Clin. Orthop. 192: 108, 1985.
 92. Marti CB, Gautier E, Wachtl SW, Jakob PR. Accuracy of frontal and sagittal plane correction in open-wedge high tibial osteotomy. Arthroscopy 20: 366-372, 2004.
 93. Matthews LS, Goldstein SA, Malvitz TA, Katz BP, Kaufer H. Proximal tibial osteotomy. Factors that influence the duration of satisfactory function. Clin Ortbop 229: 193-200, 1988.
 94. Maurer F, Wassmer G. High Tibial Osteotomy: Does Navigation Improve Results. Orthopaedics 29: 130-132, 2006.
 95. Meding JB, Keating EM, Ritter MA, Faris PM. Total knee arthroplasty after high tibial osteotomy. A comparison study in patients who had bilateral total knee replacement. J Bone Joint Surg 82-A: 1152-1159, 2000.
 96. Meding JB, Keating EM, Ritter MA, Faris PM. Total knee arthroplasty after high tibial osteotomy. Clin Ortbop 375: 175-184, 2000.
 97. Menetrey J, Paul M. Möglichkeiten der computergestützten Navigation bei kniegelenknahen Osteotomien. Orthopäde 33: 224-228, 2004.
 98. Miniaci A, Ballmer FT, Ballmer PM, Jakob RP. Proximal tibial osteotomy . A new function device. Clin Orthop. 246: 250-259, 1989.

99. Moreland JR, Hanker GJ. Lower extremity axial alignment in males. In Dorr LD, Editor: The knee. Papers of the First Scientific Meeting of the Knee Society, 1985.
100. Müller W. The Knee: form, function and ligamentous reconstruction, New-York 1983. Springer Verlag
101. Müller RT, Meissner U. Die Tibiakopf-Additionsosteotomie mÜ Gelenktoilette. Indikation-Technik-Ergebnisse. Z Orthop. 127: 308-314, 1989.
102. Müller W, Kentsch A, Schäfer N. The elastic high tibial valgus osteotomy in the varus deformity. Operat. Techn. Sports. Med. 8: 19-26, 2000.
103. Murphy SB. Tibia osteotomy for genu varum. Olibop Clin North Am 25: 477-482, 1994.
104. Myrnerets R. Failure of the correction of varus deformity obtained by high tibial osteotomy. Acta Orthop. Scand. 51: 569-573, 1980.
105. Nakamura E, Mizuta H, Kudo S, Takagi K, Sakamoto K. Open-wedge osteotomy of the proximal tibia with hemicallotasis. J Bone Joint Surg 83-B: 1111-1115, 2001.
106. Naudie D, Bourne RE, Rorabeck CH, Bourne TJ. Survivorship of the bigb tibial valgus osteotomy. A 10- to 22year followup study. Clin Orthop 367: 18-27, 1999.
107. Naudie DD, Amendola A., Fowler PJ. Opening wedge high tibial osteotomy for symptomatic hyperextension-varus thrust. Am J Sports Med 32: 60-70, 2004.
108. Nicholas JA, Minkoff J. Iliotibial band transfer through the intercondylar notch for combined anterior instability (ITPT procedure). Am J Sports Med. 6: 341-53, 1978.
109. Niemeyer O, Hierholzer G. Anatomie und Biomechanik des Kniegelenkes. OP Journal 2: 136-142, 1995.
110. Noyes FR, Barber SD, Simon R. High tibial osteotomy and ligament reconstruction in varus angulated, anterior cruciate ligament-deficient knees. A two- to seven-year follow-up study. Am J Sports Med 21: 2-12, 1993.
111. Noyes FR, Barber-Westin SD, Hewett TE. High tibial osteotomy and ligament reconstruction for varus angulated anterior cruciate ligament-deficient knees. Am J Sports Med 28: 282-296, 2000.
112. Odenbring S, Tjörnstrand B, Egund N. Function after Osteotomy for medial gonarthrosis below aged 50 years. Acta Orthop. Scand. 60: 527-531, 1989.
113. Odenbring S, Egund N, Knutson K, Lindstrand A, Larsen ST. Revision after osteotomy for gonarthrosis. A 10-19 years follow up of 314 cases. Acta Orthop. Scand 61 :128-130, 1990.
114. Odenbring S, Egund N, Lindstrand A, Lohmander LS. Willen H. Cartilage regeneration after proximal tibial osteotomy for medial gonarthrosis. An arthroscopic, roentgenographic, and histologic study. Clin. Orthop. 277: 210-216, 1992.
115. Odenbring S, Berggren A-M, Peil L. Roentgenographic assessment of the hip-knee-ankle axis in medial gonarthrosis. A study of reproducibility. Clin Orthop 289: 195-196, 1993.
116. Ogata K, Y oshü 1, Kawamura H, Miura H, Arizono T, Sugioka Y. Standing radiographs can not determine the correction in high tibial osteotomy. J Bone Joint Surg 73-B: 927-931, 1991.
117. Outerbridge RE. The etiology of chondromalacia patellae. J Bone Joint Surg 43-B: 752-757, 1961.
118. Paley D, Maar DC, Herzenberg JE. New concepts in high tibial osteotomy for medial compartment osteoarthritis. Orthop Clin North Am 25: 483-498, 1994.
119. Paley D, Herzenberg JE, Bor N. Fixator-assisted nailing of femoral and tibial deformities. Tech Orthop 12: 260-275, 1997.
120. Paley D, Pfeil J. Prinzipien der kniegelenknahen Deformitätenkorrektur. Orthopäde 1:18-38, 2000.

121. Pape D, Seil R, Adam F, Rupp S, Kohn D, Lobenhoffer P. Bildgebung und präoperative Planung der Tibiakopffosteotomie. *Orthopade* 33: 122-134, 2004.
122. Pape D, Adam F, Rupp S, Seil R, Kohn D. Stabilität, Knochenheilung und Korrekturverlust nach valgusierender Tibiakopfumstellung. Eine Röntgenstereometrieanalyse. *Orthopade* 33: 208-217, 2004.
123. Parvizi I, Hanssen AD, Spangebl MI. Total knee arthroplasty following proximal tibial osteotomy: risk factors for failure. *J Bone Joint Surg* 86-A: 474-479, 2004.
124. Prodromos CC, Andriacchi TP, Galante JO. A relationship between gait and clinical changes following high tibial osteotomy. *J Bone Joint Surg* 67-A: 1188-1194, 1985.
125. Riegger-Krugh C, Gerhart TN, Powers WR, Hayes WC. Tibiofemoral contact pressures in degenerative joint disease. *Clin Orthop* 348: 233-245, 1998.
126. Rinonapoli E, Mancini GB, Corvaglia A, Musiello S. Tibial osteotomy for varus gonarthrosis. A 10- to 21-year followup study. *Clin Orthop* 353: 185-193, 1998.
127. Ritter MA, Fechtman RA. Proximal tibial osteotomy: a survivorship analysis. *J Arthroplasty*. 3: 309-311, 1988.
128. Rudan JF, Simurda MA. High tibial osteotomy. A prospective clinical and roentgenographic review. *Clin Orthop* 255: 251-256, 1990.
129. Saragaglia D, Roberts J. Navigated osteotomies around the knee in 170 patients with osteoarthritis secondary to genu varum. *Orthopaedics*. 28: 1269-1274, 2005.
130. Schoenemann B, Holz U. Umstellungsosteotomien als Alternative für den operativen Gelenkersatz. *OP-Journal*. 11:144-150, 1995.
131. Scuderi GR, Windsor RE, Insall JN. Observations on patellar height after proximal tibial osteotomy. *J Bone Joint Surg* 71-A: 245-248, 1989.
132. Slocum B, Devine T. Cranial tibial thrust: a primary force in the canine stifle. *J Am. Vet. Med. Assoc.* 183: 456-459, 1983.
133. Sprenger TR, Doerzbacher JF. Tibial osteotomy for the treatment of varus gonarthrosis. Survival and failure analysis to twenty-two years. *J Bone Joint Surg* 85-A: 469-474, 2003.
134. Staebeli JW, Cass JR, Morrey BF. Condylar total knee arthroplasty after failed proximal tibial osteotomy. *J Bone Joint Surg* 69-A: 28-31, 1987.
135. Sterett WI, Steadman JR. Chondral resurfacing and high tibial osteotomy in the varus knee. *Am. J Sports Med.* 32: 1243-1249, 2004.
136. Telhag H. DNA-synthesis in degenerated and normal joint cartilage in full-grown rabbits. *Acta Orthop. Scand.* 44:604, 1973.
137. Terauchi M, Shirakura K, Kobuna Y, Fukasawa N. Axial parameters affecting lower limb alignment after high tibial osteotomy. *Clin Orthop* 317: 141-149, 1995.
138. Terauchi M, Shirakura K, Katayama M, Higuchi H, Takagishi K, Kimura M. Varus inclination of the distal femur and high tibial osteotomy. *J Bone Joint Surg Br.* 84: 223-226, 2002.
139. Tjörnstrand B, Egund N, Hagstedt B. High tibial osteotomy. A seven-year clinical and radiographic follow-up. *Clin Orthop*. 160: 124-136, 1981.
140. Tjörnstrand B, Egund N, Hagstedt B, Lindstrand A. Tibial osteotomy in medial gonarthrosis. The importance of over-correction of varus deformity. *Arch. Orthop. Trauma Surg.* 99: 83-89, 1981.
141. Turi G, Cassini M, Tomasi PS, Arnotli P, Lavini F. L'osteotomia direzionale di ginocchio mediante la "emicallotasi." *Chir Organi Mov.* 72: 205-209, 1987.
142. Yasuda K, Majima T, Tsuchida T, Kaneda K. A ten- to 15-year follow-up observation of high tibial osteotomy in medial compartment osteoarthritis. *Clin Orthop* 282: 186-195,

- 1992.
143. Yoshida K, Ashada K, Onode Y. The influence of previous high tibial osteotomy on total knee replacement. *Jpn J Rheum Joint Surg* 6: 491-498, 1987.
 144. Vainionpää S, Liihke E, Kirves P, Tiisanen P. Tibial osteotomy for osteoarthritis of the knee. A five- to ten-year follow-up study. *J Bone Joint Surg* 63-A: 938-946, 1981.
 145. Wada M, Imura S, Nagatani K, Baba H, Shimada S, Sasaki S. Relationship between gait and clinical results after high tibial osteotomy. *Clin. Orthop.* 354: 180-188, 1998.
 146. Walther M, König A, Kirschner S, Gohlke F. Results of posterior cruciate-retaining unconstrained total knee arthroplasty after proximal tibial osteotomy for osteoarthritis. A prospective cohort study. *Arch Orthop Trauma Surg* 120: 166-170, 2000.
 147. Wang JV, Kuo KN, Andriacchi TP, Galaute JO. The influence of walking mechanics and time on the results of proximal tibial osteotomy. *J Bone Joint Surg* 72-A: 905-909, 1990.
 148. Wardle EN. Osteotomy of the Tibia and Fibula. *Surg. Gynec. and Obstet* 115: 61-64, 1962.
 149. Wardle EN. Osteotomy of the Tibia and Fibula in the Treatment of Chronic Osteoarthritis of the Knee. *Postgrad. Med. J.* 40: 536-542, 1964.
 150. Warren LF, Marshall JL. The supporting structures and layers on the medial side of the knee: an anatomical analysis. *J. Bone Joint Surg.* 61-A: 56-62, 1979.
 151. Weale AE, Lee AS, MacEachern AG. High tibial osteotomy using a dynamic axial external lixator. *Clin Orthop Relat Res.* 382: 154-167, 2001.
 152. Westrich GH, Peters LE, Hass SB, Buly RL, Windsor RE. Patella height after high tibial osteotomy with intertitial fixation and early motion. *Clin Orthop* 354: 169-174, 1998.
 153. Windsor RE, Insall JN, Vince KG. Technical considerations of total knee arthroplasty after proximal tibial osteotomy. *J Bone Joint Surg* 70-A: 547-555, 1988.
 154. Wohlfahrt A, Heppt P, Goldmann A, Wirtz P.
Die valgusierende Tibiakopfpfenelosteotomie. Eine klinische Untersuchung und statistische Analyse von 91 Langzeitergebnissen. *Z Orthop.* 129: 72-79, 1991.
 155. Zuegel NP, Braun WG, Kundel KPA, Rueter AE. Stabilization of high tibial osteotomy with staples. *Arch Orthop Trauma Surg* 115: 290-294, 1996.

Az értekezéshez felhasznált saját közlemények jegyzéke

1. Papp Miklós, Korpás Kálmán, Róde László, Kazai Sándor, Tóth Csaba. Nagyfokú genu varum korrekciója szubsztraktív-additív osteotomiával. *Magyar Traumatológia, Ortopédia, Kézsebészet, Plasztikai Sebészet.* 1999. 42:2, 154-158
2. Miklós Papp, László Róde, Sándor Fegyverneki, Sándor Kazai. Short –and mid-term results after combined high tibial osteotomy. *Orthopedics.* 2006; 29: 1014-1020
3. Miklós Papp, Zoltán Csernátóny, Sándor Kazai, Zoltán Károlyi, László Róde. The patella and tibial condyle position after combined and after closing wedge high tibial osteotomy. *Knee Surg Sports Traumatology Arthroscopy.* Online

Kulcsszavak:

Magas tibia osteotomia, femorotibialis szög, Insall-Salvati hányados, tibialis condylaris offset, lateralis tibialis metaphysealis csontveszteség, tibial slope szög, Lysholm-Gillquist score.

Keywords:

High tibial osteotomy, femorotibial angle, Insall-Salvati ratio, tibial condylar offset, lateral tibial metaphyseal bone loss, tibial slope angle, Lyshol-Gillquist score.

Köszönetnyilvánítás

Köszönetet mondok Dr. Róde László Tanár Úrnak, azért, hogy lehetővé tette az új műtéti típus gyakorlati megvalósítását, és az eredmények publikálására ösztönzött.

Köszönöm Dr. Csernátony Zoltán Professzor Úrnak a Debreceni Egyetemen közösen publikált közleményben való tevékeny részvételét, szakmai segítségét.

Köszönettel tartozom két kollegámnak, Dr. Kazai Sándornak és Dr. Károlyi Zoltánnak a közlemények megírásában nyújtott segítségért.