

Szokatlan, súlyos uroszepszist okozó candidafertőzés

Berczi Csaba dr.¹, Mátyus János dr.², Markóth Csilla dr.²,
Somogyi Tamás dr.¹, Kerekes György dr.², Flaskó Tibor dr.¹

¹Debreceni Egyetem Általános Orvostudományi Kar, Urológiai Tanszék, Debrecen
(intézetvezető: Flaskó Tibor dr.)

²Debreceni Egyetem Általános Orvostudományi Kar, Belgyógyászati Intézet, Debrecen
(intézetvezető: Balla József dr.)

Levelezési cím:

Dr. Berczi Csaba PhD

DE ÁOK, Urológiai Tanszék, 4032

Debrecen, Nagyerdei krt. 98.

Fax: 52 255 256;

E mail: berczi@med.unideb.hu

ÖSSZEFOGLALÁS

Bevezetés: Szerzők egy szokatlan, életveszélyes állapotot kiváltó húgyúti infekció esetét ismertetik, amelyet candidafertőzés okozott.

Esetismertetés: A 71 éves cukorbeteg férfi kórtörténetében bal oldali uréterkő okozta uroszepszis miatti antibiotikumkezelés és dupla J katéterelhelyezés majd percutan kőeltávolítás, valamint stroke miatt hosszan tartó katéterviselés szerepel. Jelenleg lázas állapotban került felvételre, más klinikára, ahol szeptikus állapota miatt antibiotikumkezelés indult. A hasi UH-, majd CT-vizsgálat a hólyagban 5 cm-es képletet, valamint a bal vesében üregrendszeri tágu látot írt le. A hólyagban levő képlet transzuretrálisan eltávolításra került és a bal vesébe dupla J-katéter elhelyezése történt. A szövettani vizsgálat gombatelepeket igazolt. A posztoperatív intenzív osztályos, célzott antibiotikum- és antimikotikus kezelés mellett állapota átmenetileg javult majd állapotromlás lépett fel. Így vitális indikációval góctalanító nephrectomiát végeztek. Ezután a septicus sokkos, kritikus állapotban levő beteg kezelése újra az intenzív osztályon folytatódott. Végül az alkalmazott kombinált kezelés hatására a beteg meggyógyult.

Megbeszélés: A szerzők egy szokatlan, fizikailag nagy-kiterjedésű candidafertőzés okozta uroszepszis, többszervi elégtelenség sikeres kombinált kezelését ismertetik, amelynek kialakulásában több rizikófaktor együttes szerepe okolható.

KULCSSZAVAK

CANDIDA, SEPSZIS, HÚGYÚTI FERTŐZÉS

Unusual, serious urinary tract infection caused by Candida

SUMMARY

Introduction: The authors report a case of an unusual, life-threatening urinary tract infection caused by Candida infection.

Case report: The 71-year-old male diabetic patient previously was treated with urosepsis caused by ureteral stone. Double J catheter was inserted followed by percutaneous stone removal and the patient had a permanent catheter for a long period due to stroke. At present he was admitted to another clinic with a febrile condition and due to this antibiotic treatment was administered. Abdominal ultrasound followed by CT scan described a 5 cm mass in the bladder and showed hydronephrosis in the left kidney. The mass in the bladder was removed via transurethral intervention and a double J catheter was inserted into the left kidney. Histology showed fungal colonies. After that in the intensive care unit he received targeted antibiotic and antimycotic treatment. His condition temporarily improved and then worsened, so a nephrectomy was performed with a vital indication. Thereafter, treatment of the critically ill patient with septic shock was resumed in the intensive care unit. Finally, the combined treatment resulted in the patient's recovery.

Conclusion: The authors report successful combined treatment of an unusual, physically extensive Candida infection which caused urosepsis and multiorgan failure, in the development of which several risk factors can be blended.

KEYWORDS

CANDIDA, SEPSIS, URINARY TRACT INFECTION

Bevezetés

A húgyúti fertőzések, így az uroszepszisek hátterében leggyakrabban bakteriális infekció áll, ritkán azonban gombafertőzés is előfordulhat. A húgyúti gombafertőzések többségét a külön-

böző candidafajok okozzák, amelyek közül a leggyakoribbak a *Candida albicans*, a *Candida glabrata* és a *Candida tropicalis*. Az infekciók nagyon sokszor nozokomiálisak, és elsősorban immunszuppresszív kezelésben részesülőknél, valamint súlyos állapotú, széles spektrumú antibiotikumkezelést kapó bete-

gekben alakulnak ki. Gyakorik még az állandó katétert viselő betegekben is (1–3).

A candiduria jelentkezhethet tünetmentesen, máskor súlyos, akár életveszélyes állapotot okozva. Így a vizeletmintában a candidafajok kimutatása esetén a kezelés attól függ, hogy kontaminációról, kolonizációról, tünetmentes vagy súlyos fertőzésről, alsó vagy felső húgyúti fertőzésről van-e szó (4).

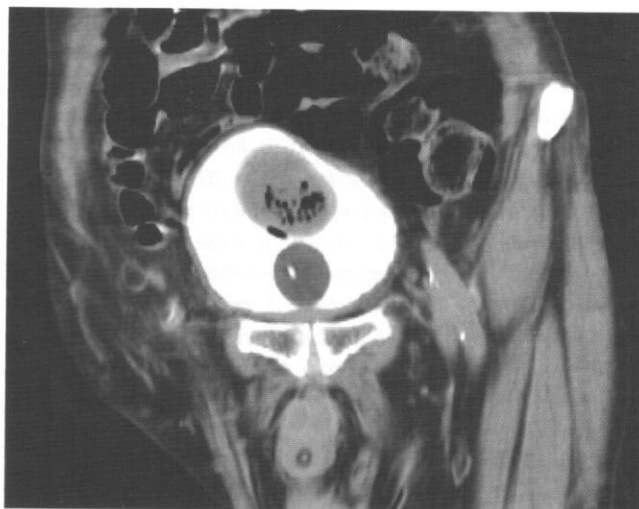
Tanulmányunkban egy szokatlanul súlyos, életveszélyes állapotot okozó húgyúti candidafertőzés esetét mutatjuk be, amikor a húgyutakban fizikailag is szokatlanul nagyméretű gombatelepek voltak jelen. Esetünk bemutatása mellett ismertetjük a vonatkozó irodalmi adatokat is.

Esetismertetés

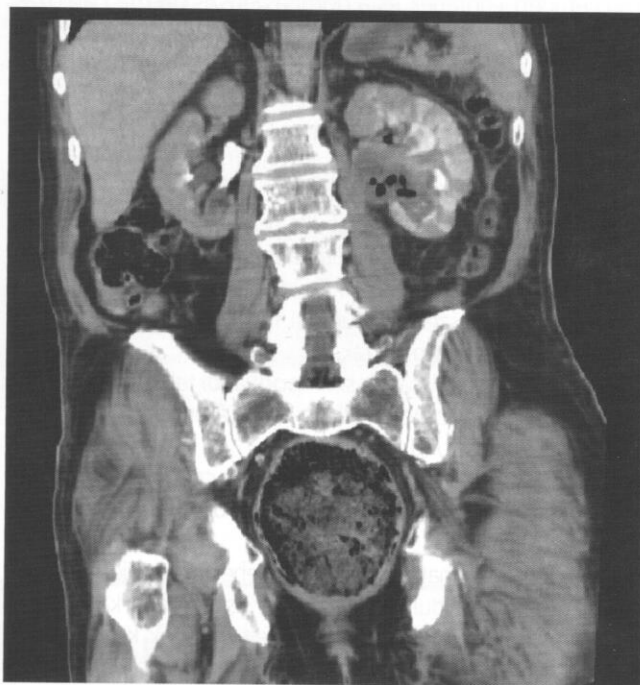
A 71 éves férfi anamnézisében cukorbetegség, tüdőgyulladás, paroxizmális pitvarfibrilláció miatti kezelés szerepel. 2018 áprilisában bal oldali uréterkő okozta obstrukció talaján kialakult *E. coli* okozta uroszepszis miatt kezelték. Dupla J katéterbehelyezés és kombinált antibiotikum adása mellett állapota gyorsan javult, azonban a kezelés során stroke alakult ki. Emiatt hetekig a neurológiai osztályon kezelték, ahol visszatérően magas CRP, vizeletből kitenyészett ESBL termelő *E. coli*, polirezisztens *klebsiella* és *enterococcus species* miatt többféle antibiotikumot is kapott. Állandó hólyagkatéterrel bocsátották otthonába. 2018. októberben állandó húgyhólyag-katéterét eltávolították, majd novemberben percutan köeltávolítást végeztek.

2019. 02. 05-én felhasi fájdalom, láz, konvulzió jelentkezett, amely miatt neurológia vizsgálatot követően a belgyógyászati osztályra vették fel. Az akkor behelyezett húgyhólyag-katéteren gennyves vizelet ürült. Szeptikus állapota miatt tenyésztések vételét követően parenterálisan teljes spektrumot lefedő antibiotikumterápiát kezdtek (vancomycin és imipenem + cilasztin).

A felvételekor elvégzett hasi UH-n bal oldali kifejezett pyelectasia és a húgyhólyagban bizonytalan mobilis terime volt látható. Az aznap elvégzett sürgős CT-vizsgálat a bal vesében nagyfokú pyelectasiát és a hólyagban közel 5 cm nagyságú levegőt is tartalmazó terimét írt le (1. és 2. ábra). Másnap cisztoszkópiát végeztünk, amelynek során a hólyagban pingponglabdányi szürkésfehér gömb alakú terimét találtunk. Ezt transzuretrális reszekció során eltávolítottuk. A beavatkozás során az elektromos kaccsal gyakorlatilag nem lehetett vágni a képletet, csak a felszínét sikerült megbontani s ezt követően háromágú endoszkópos fogóval tépkedve darabokban távolítottuk el a gumi tapintatú gombarészeket. Miután a hólyagból a gomba „gombócot” eltávolítottuk, a bal oldali vesébe dupla J-katétert helyeztünk fel. A szövettani vizsgálat gombatelepeket és Gram-pozitív baktériumot mutatott. Az eltávolított terime tenyésztése során *Proteus mirabilis*, *Pseudomonas aeruginosa*, a vizeletből pedig *Pseudomonas aeruginosa* tenyészett ki.



1. ÁBRA: CT-KÉP A HÓLYAGRÓL, AMELYEN A KATÉTER BAL-LONJA FELETT LÁTHATÓ A GOMBA „LABDA”



2. ÁBRA: CT-KÉP, AMELYEN LÁTHATÓ A BAL OLDALI VESEÜREGRENDSZERT KITÖLTŐ ÉS PANGÁST OKOZÓ GOMBÁS ELVÁLTOZÁS

A műtétet követően a beteget az intenzív osztályon kezelték tovább az uroszepszis okozta keringési elégtelensége miatt, s ennek során kombinált antibiotikum- és gombaellenes kezelést is kapott (fluconazol, ceftazidim, amikacin, vancomycin). Átmeneti javulást követően azonban CRP ismét megemelkedett. A dupla J-katéter mellett a vesében pangás alakult ki, amely miatt 2019. 02. 13-án nephrostoma behelyezése mellett döntöttünk. Ennek során a punkciós tű tömött teri-

mébe ütközött, s a beadott kontrasztanyag heterogén eloszlást mutatott az üregrendszerben. Az intenzív osztályon tovább folytatott kezelése. Átmeneti gépi lélegeztetés mellett a szeptikus sokk, metabolikus acidózis, hyperglykaemiás, hiperozmoláris kóma rendeződött. Állapotának stabilizálását követően 2019. 02. 22-én a bal veseüregrendszer kiterjedt gombás fertőzése miatt vitális indikációval nephrectomiát végeztünk (3. ábra). A szövettani vizsgálat és tenyésztés során *Candida glabrata* infekció igazolódott. A góctalanító műtétet követően a kombinált antibiotikum- és antimikotikus kezelés (fluconazol, amikacin, vancomycin) négy hétig történt folytatása mellett a beteg uroszepszise megszűnt, állapota rendeződött.

Megbeszélés

A bakteriális fertőzésekkel szemben a gombafertőzések kevésbé állnak a figyelem középpontjában, de ezen fertőzések is sok millió embert érintenek és a gombaszepszis okozta halálozást összességében 1,5 millióra becsülik (5, 6). A húgyúti gombafertőzéseket általában a különböző candidafajok okozzák. Több mint kétszáz candidaspeciést ismernek s közülük a húgyúti infekciók hátterében leggyakrabban a *Candida albicans*, a *Candida glabrata* és a *Candida tropicalis* mutatható ki.

A vizeletben a candidafajok jelenlétét candiduriának nevezzük. A candiduria az egészséges felnőtt populációban ritka, ugyanakkor viszonylag gyakori a kórházban, különösen az intenzív osztályon kezelt betegekben. Egyes felmérések szerint a betegek kórházban szerzett húgyúti fertőzéseinek legalább 10-15%-át candidafajok okozzák.

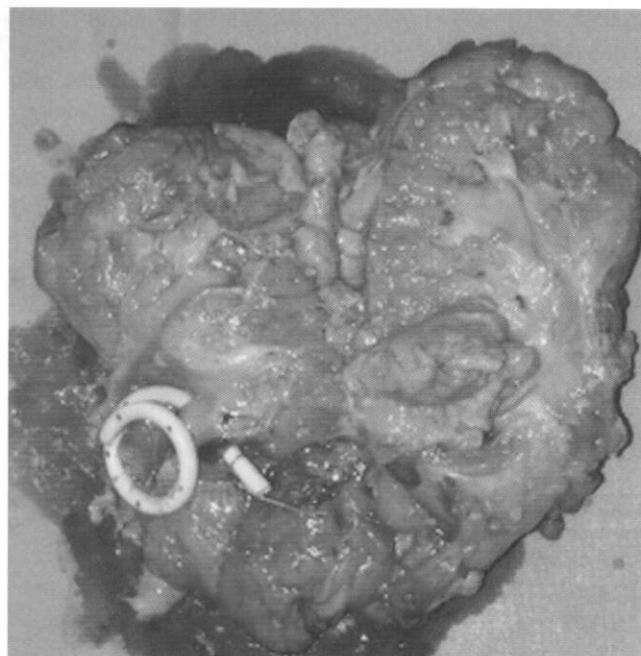
A candiduria kialakulásának szempontjából talán legfontosabb rizikótényező a diabetes mellitus és az állandó hólyagkatéter viselése (1. táblázat) (3, 7, 8).

Az ascendáló fertőzés mellett azonban a candiduria jelentkezhet a disszeminált, nagy mortalitású (30-40%) candidaemia következtében is (4).

A candiduria okozhat tüneteket, de lehet akár teljesen tünetmentes is. A candiduria előfordulása és az ezzel kapcsolatos mortalitás az intenzív osztályon kezelt betegek között a leggyakoribb. Esetükben a candidafertőzés legfontosabb rizikófaktora a hólyagkatéter-viselés, amely candida cystitis kialakulásához vezethet, amelynek tünetei megegyeznek a bakteriális cystitis tüneteivel. A candidafertőzés okozta pyelonephritis súlyos fertőzés, amely candidaemiával és sepszissel járhat (7, 9).

A húgyúti candidafertőzés diagnózisa során nem könnyű eldönteni, hogy a vizeletben látott gombakontamináció vagy -fertőzés következménye. Emiatt ismételt vizeletüledék-vizsgálat, valamint a vizeletből gombatenyésztés végzése szükséges. A milliliterenkénti legalább 103-105 kolóniaképző telep jelenléte valódi fertőzés mellett szól (9).

Az Infectious Diseases Society of America ajánlása szerint a tünetmentes, rizikótényező nélküli candiduriákat nem szükséges kezelni, mert az az esetek többségében spontán vagy a katéter eltávolítása után megszűnik (4, 9). A legtöbb esetben



3. ÁBRA: AZ ELTÁVOLÍTOTT BAL VESE, AMELYNEK ÜREGRENDSZERÉT GOMBÁS ELVÁLTOZÁS TÖLTI KI

1. TÁBLÁZAT: RIZIKÓTÉNYEZŐK A HÚGYÚTI CANDIDAFERTŐZÉS SZEMPONTJÁBÓL

időskor
nem (női nem)
szexuális aktivitás
hosszan tartó antibiotikumkezelés
cukorbetegség
szteroid, immunszuppresszív kezelés
AIDS
terhesség
megelőző sebészeti beavatkozások
hospitalizáció, intenzív osztályos kezelés
hólyagkatéter-viselés
húgyúti kövesség
alultápláltság
alacsony személyes higiénia

a súlyos gombafertőzések is sikeresen kezelhetők megfelelő gombaellenes készítményekkel. Jelenleg azonban csak kevés antifungális ágens áll rendelkezésre és sajnos mind a candida-, mind az *Aspergillus* fajok között nő a rezisztencia előfordulása, amely gyakran multidrog-rezisztenciát jelent. Leginkább a *Candida glabrata* és a *Candida auris* esetében figyelhető meg a rezisztencia és a multidrog-rezisztencia kialakulása.

A WHO a candidafertőzések kezelésére korábban elsősorban a fluconazol alkalmazását javasolta kedvező farmakonkinetiká-

ja miatt, mivel a vesén keresztül választódik ki. A javasolt készítmények közé 2013-ben az amfotericin és a flucytosin, míg 2017-ben az itraconazol és a voriconazol is bekerült (6).

Amennyiben a candidafertőzés következtében gomba „labda” alakul ki, úgy szisztémás és lokális kezelés is szükséges. Szisztémás kezelés azért kell, mert az intralumináris gomba aggregátumok általában disszeminált candidiasis következményei és ezek a gombafonalak sokszor mélyen a veseparenchymában helyezkednek el. Antifungális ágensként ilyenkor fluconazol, amfotericin B vagy flucytosin alkalmazható egyedül vagy kombinációban (10). Emellett mindenféleképpen műtéti beavatkozás is szükséges. Ez a gomba „labda” elhelyezkedéstől függően lehet a vesébe nephrostoma behelyezése vagy a hólyagból a gomba „labda” eltávolítása (10).

Esetünkben a szokatlanul nagy candidafertőzés kialakulásában a cukorbetegség mellett a megelőző vesekövesség, a korábbi

rezisztens baktériumok okozta húgyúti fertőzések miatti ismételt széles spektrumú antibiotikumkezelés, valamint a korábban 3 hónappal már eltávolított, de előtte több mint félévig alkalmazott dupla J és húgyhólyagkatéter is szerepet játszhatott. A jelentős, 5 cm-es gombagombóc kialakulása is hosszas időtartamot, így a fenti tényezők provokáló szerepét valószínűsíti. A kritikus állapotú betegnél végül a kombinált műtéti és intenzív kezelés (beleértve az antimikotikus terápiát is) eredményesnek bizonyult és túlélte ezt a súlyos állapotot.

Következtetés

Közleményünkben egy szokatlan, fizikailag nagy kiterjedésű candidafertőzés okozta uroszepszis, többszervi elégtelenség sikeres kombinált kezelését mutattuk be.

Irodalom

1. Fisher JF. Candiduria: when and how to treat it. *Curr Infect Dis Rep* 2000; 2: 523–530. DOI: 10.1007/s11908-000-0056-2
2. Hollenbach T. To treat or not to treat-critically ill patients with candiduria. *Mycoses* 2008; 51: 12–24. DOI: 10.1111/j.1439-0507.2008.01570.x
3. Kauffman CA. Candiduria. *Clin Infect Dis* 2005; 41: 5371–5376. DOI:10.1086/430918
4. Alfuosan WA, Dhar R. Candiduria: Evidence-based approach to management, are we there yet? *Journal de Mycologie Médicale* 2017; 27: 293–302. DOI:10.1016/j.mycmed.2017.04.005
5. Brown GD, Denning DW, Gow NA, Levitz SM, Netea MG, White TC. Hidden killers: human fungal infections. *Sci Transl Med* 2012; 4:165. rv13. DOI:10.1126/scitranslmed.3004404
6. Tudela JLR, Denning DW. Recovery from serious fungal infections should be realisable for everyone. *Lancet Infect Dis* 2017; 17: e1111–1113. DOI:10.1016/S1473-3099(17)30319-5
7. Bougnoux ME. Candidemia and candiduria in critically ill patients admitted to intensive care units in France: incidence, molecular diversity, management and outcome. *Intensive Care Med* 2008; 34: 292–299. DOI:10.1007/s00134-007-0865-y
8. Kobayashi C, Fernandez O, Miranda C, deSousa E, Silva M. Candiduria in hospital patients: a prospective study. *Mycopathologia* 2004; 158: 49–52. DOI:10.1023/b:myco.0000038436.51918.d9
9. Behzadi P, Behzadi E, Ranjbar R. Urinary tract infections and *Candida albicans*. *Cent European J Urol* 2015; 68: 96–101. DOI:10.5173/cej.2015.01.474
10. Fisher JF, Sobel JD, Kauffman CA, Newman CA. *Candida* Urinary Tract Infections - Treatment *Clin Infect Dis* 2011; 52: S457–S466. DOI: 10.1093/cid/cir112



Helyreigazítás

A Magyar Urológia 2021. 4. számában Haas Gábor születésnapjára köszöntésében a 4. ábra aláírása helyes, de felette levő fotó nem. (J. Gillenwatert, a J Urol akkori főszerkesztőjét és 3 fiatal urológust ábrázol). Mellékeljük a helyes fotót Haas Gáborral és munkatársaival. Az érintettektől és az olvasóktól elnézést kérek.

Dr. Romics Imre