

*Bács-Kiskun Megyei Önkormányzat Kórháza, Bőrgyógyászat¹ Kecskemét,
(vezető főorvos: Török László dr.), Ideggyógyászati Osztály²
(főorvos: Csornai Márta dr.), Debreceni Orvostudományi Egyetem
III. sz. Belgyógyászati Klinika³ (igazgató: Szegedi Gyula dr.)*

**Sneddon-syndroma
(4 kóreset kapcsán végzett klinikai tanulmány)
Sneddon-syndrom
(clinical study in connection with four cases)**

ÓCSAI HENRIETTE DR.,¹ TÖRÖK LÁSZLÓ DR.,¹
CSORNAI MÁRTA DR.,² SOLTÉSZ PÁL DR.³

ÖSSZEFOGLALÁS:

A szerzők 3 nő- és 1 férfi beteg eset bemutatása kapcsán ismertetik a jellegzetes generalizált livedo racemosa és az agyi ischaemiás vascularis insultus együttes előfordulását. Részletesen leírják a klinikai tüneteket, a diagnózis lehetőségeit, valamint a kezelés szempontjait. Felhívják a figyelmet erre a kevésbé ismert szindrómára, ahol a bőrtünetek gyakran évekkal megelőzik az idegrendszeri eltéréseket és ezért lehetőség nyílik a betegség korai felismerésére és kezelésére.

Kulcsszavak:

**livedo racemosa generalisata,
cerebrovascularis laesio**

SUMMARY:

Authors demonstrate in connection with four cases (3 female and 1 male-patient) common occurrence of characteristic generalized livedo racemosa and vascular insult of brainischemia. Clinical symptoms, diagnostic possibilities as well as standpoints of treatment are described in detailed form. Attention is drawn to this somewhat unfamiliar syndrom, where skin-symptoms frequently develop years before neurotic deviations, and therefore it is possible to recognize and to treat the disease at an early stage.

Key words:

**generalized livedo racemosa,
cerebrovascular lesion**

A Sneddon-syndroma a bőr és az agyi erek érelzáródásával járó tünetegyüttes, melyet Sneddon írt le először 1965-ben (18). 6 olyan beteg kóresetét ismertette, akiknél generalizált livedo racemosa és ischaemiás cerebrovascularis tünetek együttesen fordultak elő. A bőr és az idegrendszeri léziók között szorosabb kapcsolatot tételezett fel, amelyet vaso-okkluzív kórfolyamatra vezetett vissza. Azóta a szindrómát többen megerősítették, hazánkban az első kóresetet 1991-ben közöltük (19). Az utóbbi időben az antifoszfolipid

antitestekkel és az SLE-vel való kapcsolatát figyelték meg. Ezt – az úgy tűnik nem is olyan ritka – neuro-kutan szindrómát négy betegünk kapcsán mutatjuk be, akiknél részletes klinikai vizsgálatokat és antifoszfolipid antitest meghatározásokat is volt alkalmunk végezni.

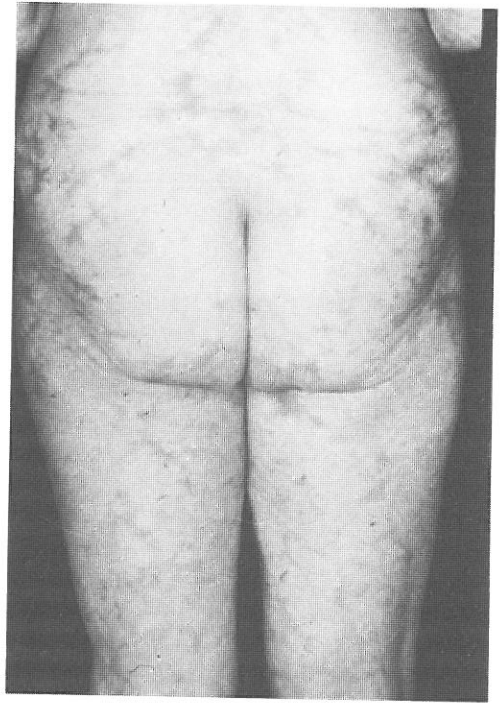
Esetismertetések:

A négy beteg közül három nő, egy férfi. Mindhárom nőbeteg anamnézisében szerepel fogam-

zászgátló szedés néhány évig (Infecundin, Bisecurin, Ovidon, Rigevidon), valamint két betegnél fordult elő koraszülés, spontán abortusz, illetve magzati elhalás. A betegek idegrendszeri tüneteit jóval megelőzték a bőrtünetek. 1988 és 1991 között egy, illetve két alkalommal kerültek kórházi felvételre acut cerebrovascularis insuffitientia, valamint transitorikus ischaemiás attack miatt. Mindegyik beteg évek óta különböző súlyosságú hipertóniában szenved. Az anamnesztikus adatokat az 1. táblázatban foglaltuk össze.

Bőrtüneteik 6–20 év óta állnak fenn, melyek különösen levetkőzés után néhány perccel láthatók igen jól, a legkifejezettebben a deréktájon, glutusokon, illetve a combokon faágszerűen, valamint hálózatosan elrendeződő, elmosódott szélű, livid vörös foltok formájában. A rajzolat a végtagok proximális részein inkább faágszerűen és erősebb, míg distalis irányban hálószerű és halványabb. A livid elszíneződés a törzsön keresztirányú, a végtagokon pedig hosszanti irányú lefutást ad. Főként a kézfejekken mérsékelt akrocianózis látható (1. ábra).

A betegeknél részletes belgyógyászati, idegyógyászati, szemészeti, valamint carotis Doppler, computer tomographiás és echocardiographiás vizsgálat történt. A vizsgálatok eredményeit a 2. táblázatban összegeztük (2, 3. ábra). A szemészeti konzilium a hipertóniának megfelelő szemfenéki képet írta le mind a 4 betegnél.



1. ábra

A fartájékon és a combokon elhelyezkedő faágszerű, livid erythemás rajzolat.

1. táblázat

A Sneddon-syndromás betegek anamnesztikus adatai

Beteg	Nem	Kor	Bőrtünetek fennállásának időtartama (év)	Neurológia	Hipertónia fennállási ideje (év), súlyossága
1.	nő	47	18	1990: Emollitio cerebri 1991: TIA	14 közepes
2.	férfi	66	20	1988: Emollitio cerebri 1991: Emollitio cerebri	5 enyhe
3.	nő	48	6	1987: Emollitio cerebri	17 ingadozó
4.	nő	46	8	1987: Emollitio cerebri	12 enyhe

Rövidítés: TIA: Transitorikus ischaemiás attack

2. táblázat
Klinikai és eszközös vizsgálatok eredményei

Beteg	Neurologia	Carotis Doppler	Echocardiographia	Computer Tomographia
1.	- b. o. centralis facialis paresis - ataxias járás - lassult pszichomotorium	kis fibrines plakkok (mko.)	negatív	J. o. occipitalisan kiterjedt hypodensitas, frontalisan hypodens góc
2.	- bal oldali hemiparesis - paretiko-ataxias járás - lassult pszichomotorium	kis meszes plakkok (mko.)	Bal kamra hypertrophia MI	Multiplex hypodensitások Hydrocephalus int. et. ext.
3.	- j. o. centralis facialis paresis j. o. hemiparesis	inhomogen plakk (j. o.)	MS MI AI	mko. számos hypodens góc
4.	- dysgraphia - dyslexia, dyscalculia - min. aphasia - paretiko-ataxias járás	fibrines plakkok (mko.)	Mitralis vitorlákönkifokú meszesedés	atrophia cerebri mko. hypodensitások

Rövidítések:

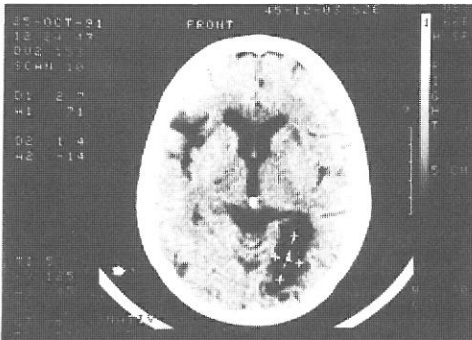
MS: Mitralis stenosis
MI: Mitralis insuffitientia
AI: Aorta insuffitientia

mko: mindkét oldal

j. o.: jobb oldal

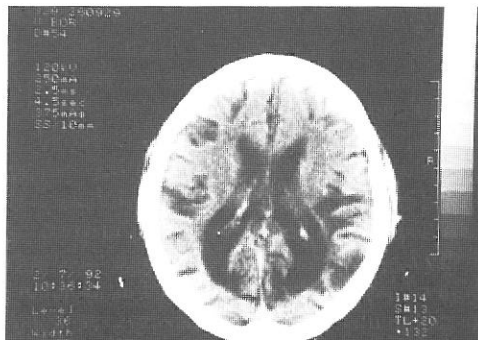
b. o.: bal oldal

min.: minimális



2. ábra

Az 1. beteg computer tomogramja: jobb oldalon az occipitalis lebenyben, illetve frontalisan kiterjedt hypodensitas.



3. ábra

A 2. beteg computer tomogramja: mindkét féltekén nagy kiterjedésű hypodens területek, kifejezett hydrocephalus internus és externus.

Laboratóriumi vizsgálatok

Rapid Plasma Reagin (RPR)-reakció, vörösvértest süllyedés, trombocita, fehérvérsejt, hematokrit, hemoglobin, minőségi vérkép, koleszterin, triglicerid, HDL-koleszterin, máj- illetve vese funkció, vizelet normálisak, illetve eltérés nélküliek. Az alvadási paraméterek (prothrombin, alvadási- és vérzési idő, fibrinogén), valamint az össz fehérje, elfo, immun elfo, összkomplement (CH₅₀), C₃-komplement, immunkomplex normális tartományban. Hidegagglutinin, kryoglobulin negatív, kryofibrinogén 2 betegnél volt pozitív. Latex a 3. betegnél 2 + pozitív, a többieknél negatív. Autoantitestek közül anti-DNA (RIAKit, Amersham), ANF, LE-sejt, Reuma faktor negatívak. SS-A, SS-B autoantitestek a 3. betegnél pozitívak, többieknél negatívak, valamint a trombocita- és granulocitaellenes antitestek is negatívak. Az anti-foszfolipid antitestek közül a cardiolipinellenes antitest (ELISA) 3 betegnél normál tartományban volt, a 4. betegnél pedig az IgG típusú antitest emelkedett volt. A lupus anticoaguláns mindegyik betegnél negatív. Az endothel sejt ellenes antitest (komplement mediálta endothel sejt ellenes citotoxicitási reakció) a 3., 4. betegnél pozitív.

Egy betegnél végeztünk szövettani vizsgálatot (punch-biopsia a livedo területéről): normális epidermis, a dermis papillaris rétegében perivascularis, jellegtelen mononukleáris beszűrődés.

Kórlefolyás, kezelés

A betegeket a vérnyomáscsökkentő szerek (Corinfar, Minipress, Betaloc) mellett napi fél tableta Colfaritra, 2x75 mg Curantylra, 2–3x1 tableta Trentalra állítottuk be. Az 1 éves megfigyelési időszak alatt a betegek neurológiai státusza nem romlott. Két beteg részesült Trental infúziós kúrában átmeneti agyi keringési zavar miatt, melyek a kezelés hatására rendeződtek.

Megbeszélés:

A livedo racemosát először Ehrmann írta le 1907-ben, amelyet ő lues-specifikus tünetnek tartott. Azóta több más alapbetegséghez társulva is megfigyelték, így tbc, coagulopathia, kryoglobulinaemia, plasmocytoma, polycytaemia, artériás embolisatio, endangitis obliterans, autoimmun kórképek (dermatomyositis, SLE). Az esetek egy részében – főként a generalizált formában – idiopathiásnak bizonyul. Ezek között figyelte meg először

Sneddon az ischaemiás cerebrovascularis tüneteket (18). Az újabb felmérések szerint a generalizált idiopathiás livedo racemosás esetek között követéses vizsgálattal közel 75%-ban lehet agyi keringési zavart kimutatni (13,16).

Az agyi erek érintettsége rendkívül változatos cerebrovascularis kórképeket eredményez a TIA-tól a súlyos emollitioig, melyekért a kis és a középnyag átmérőjű cerebrális erek obliteratív folyamata tehető felelőssé. Elsősorban az a.cerebri media parieto-occipitalis ágait, illetve az a.cerebri posteriort érinti. Az agyi erek terminális részén carotis angiografiás vizsgálattal kaliber ingadozások, elzáródásokat, illetve kollaterálisokat lehet kimutatni (2, 7, 8).

A neurológiai tüneteket leggyakrabban a hemiplegia, hemiparesis jelentik, de felléphetnek epilepsia, migrén, aphasia, dysgraphia, dysarthria stb. képeiben is. Leírtak már homonym hemianopsiát, illetve hirtelen fellépő kétoldali látásvesztést is az a.centralis retinae szimultán elzáródása miatt (14, 17). Az idegrendszeri tünetek az inzultus után igen kifejezettek, de viszonylag gyorsan javulnak, és többször ismétlődhetnek. A cerebrovascularis léziók prognózisa quo ad vitam nem rossz, viszont a betegek kognitív képességének jelentős csökkenése észlelhető (emlékezés, koncentráció). Az agyi infarktuskok végsősoron súlyos, elsősorban a corticalis és a centro-parietalis régióban jelentkező diffúz cerebrális atrophiaéhoz vezethetnek.

A Sneddon-szindróma kétszer-háromszor gyakoribb a nőknél és túlsúlyal a középkorú betegeket érinti. A dohányzás és fogamzásgátló szedés etiopatogenetikai szerepe még vitatott. Az esetek jó részében enyhébb hipertónia is megtalálható, ahogyan a mi esetünkben is (13, 18). A szindróma etiopatogenezise még tisztázatlan (10). Néhány szerző szerint genetikai háttér is lehetséges, autoszomális domináns öröklődést feltételezve (6). Más szerzők az endarteritis obliterans különleges cerebro-kutan manifesztaációjának tartják, illetve az endothel károsító faktorok szerepét vitatják, amelyet 2 betegünkönél is megtaláltunk.

Az utóbbi időben a szindróma újabb aspektusát jelentette az, hogy több esetben anti-

foszfolipid antitesteket mutattak ki (12, 15). Mi, Asherson és mtsaival egyetértésben azokat az eseteket, ahol ezek az ellenanyagok kimutathatóak, a primer antifoszfolipid szindrómához soroljuk (3, 4). Ezekre jellemzőek az ismétlődő abortuszok, trombózisok, livedo racemosa, gangrénák, lábszárfekélyek, kiterjedt kután nekrozisok, súlyos akrocianózis. Az antifoszfolipid antitesteket hordozó Sneddon-syndromás betegeket érdemes gyakrabban ellenőrizni, mivel évek múlva SLE-be mehetnek át (3). Nozologiailag ezért ma a Sneddon-syndromát úgy lehet felfogni, mint a bőre és az agyi erekre lokalizálódó okkluzív, progresszív arteriopathiát, amely az antifoszfolipid antitestek megjelenésével az egész érrendszerre kiterjedő szisztémás megbetegedésbe mehet át, amelynek végállomását néhány esetben az SLE jelentheti. Az ellenanyagok pozitívítása esetén a prognózis is rosszabb, mint azt férfi betegünk esetében is tapasztaltuk.

Három betegnél találtunk – eddig még csak szorványosan közölt – szívbillentyű elváltozásokat. Ezekben az esetekben vagy antifoszfolipid antitest vagy endothel sejt ellenes ellenanyag volt kimutatható. Kalashnikova és mtsai nagyobb számú beteganyagban vizsgálták a kardialis érintettséget, melyet kapcsolatba hoztak az anticardiolipin antitestekkel (11).

A Sneddon-syndroma kezelése a pontos etiopatogenezis hiányában még megoldatlan. Az érfal károsító nikotin, illetve fogamzásgátlók kerülése mellett vérnyomáscsökkentők (elsősorban Ca-antagonisták), perfúzió javítók (pentoxifyllin) és trombocitaaggregáció gátló szerek (dipyridamol 150 mg/die és acetylsalicilsav 1–2 mg/kg/die) kombinációját ajánlják. Korszerű kezelésnek számít egy új vérlemezke-aggregáció gátló gyógyszer, a ticlopidinum (Ticlid) használata. Súlyosabb esetekben alvadásgátló kezelést, plazmaferesist, immun-suppresszív terapiát alkalmaznak, de az eredmények nem meggyőzőek (1, 5, 9, 20).

Végezetül fontosnak tartjuk kiemelni, hogy komoly, figyelmeztető, rámutató tünet legyen a bőr-, ideg-, és belgyógyászok számára egyaránt a generalizált livedo racemosa, amely évekkal megelőzi az idegrendszeri elváltozásokat. A jellegzetes dermatológiai és neurológiai tünetek alapján a szindróma diagnosztizálásának felállítása ma már nem okozhat különösebb nehézségeket. Rámutatunk

még egyszer a prognózis szempontjából fontos antifoszfolipid antitestek meghatározásának jelentőségére, a betegek részletes, főleg kardiovaszkuláris kivizsgálásának szükségességére és a rendszeres ellenőrzésre. Ugyancsak szem előtt kell tartani a szoros interdiszciplinális együttműködést, amellyel a rizikó személyeket korán felismerve lehetőség nyílik a betegek preventív kezelésére, így a súlyosabb idegrendszeri léziók kialakulásának megelőzésére is.

Köszönetnyilvánítás

A CT vizsgálatot dr. Chiovini Károly, a carotis Doppler vizsgálatot dr. Szelei Béla (Radiológiai Osztály, Kecskemét) az echocardiographiás vizsgálatot dr. Kerekes Csaba, illetve dr. Tóth Ágnes (Kardiológia, Kecskemét) végezte, amit ezúton kívánunk megköszönni.

IRODALOM:

1. Aldenhövel H. B. G.: Rundschau Med. 79, 726. (1990)
2. Alegre, V. A., Winkelmann, R. K. Gastineau, D. A.: Int. J. Dermatol., 29, 45. (1990)
3. Asherson, R. A. és mtsai: Am. J. Med., 86, 391 (1989)
4. Asherson, R. A., Khamashta, M. A.: Brit. J. Dermatol., 122, 115. (1990)
5. Babikian V. L., Levine S. R.: Stroke 23, 2. Suppl I. (1992)
6. Berciano J.: Annals of Neurology 24, 4. (1988)
7. Boland B. és mtsai: Acta Clinica Belgica, 45, 107. (1990)
8. Bruyn R. P. M. és mtsai: J. of the Neurological Sciences 79, 243. (1987)
9. Drucker C. R., Duncan W. C.: Am. Acad. Dermatol., 7, 359. (1982)
10. Hess D. C.: Stroke 23, 2. Suppl I (1992)
11. Kalashnikova L. A. és mtsai: Klin-Med (Mosk) 68, 37. (1990)
12. Kalashnikova L. A. és mtsai: Neurology 40, 464. (1990)
13. Lubach, D. és mtsai: J. Am. Acad. Dermatol., 22, 633. (1990)
14. Martinelli A. és mtsai: Acta Neurol Scand 83, 201. (1991)
15. Mojzes J. és mtsai: Orv. Hetil. 134, 251. (1993)
16. Otte, H. G., Stieler, W., Salfed, K.: Akt. Dermatol., 16, 21. (1990)
17. Pauranik A., Parwani S., Jain S.: Angiology., 158. 2. (1987)
18. Sneddon I. B.: Br. J. Dermatol. 77, 180. (1965)
19. Török L. és mtsai: Orv. Hetil. 132, 2161. (1991)
20. Yamamoto M. és mtsai: J. Am. Acad. Dermatol. 18, 57, (1988)

Érkezett: 1993. 01. 28. Közlésre elfogadva: 1993. 06. 23.