

# A szemfelszín allergiás és immunpatológiai betegségei

Módis László dr.<sup>1</sup> ■ Süveges Ildikó dr.<sup>2</sup>

<sup>1</sup>Debreceni Egyetem, Általános Orvostudományi Kar, Szemészeti Tanszék, Debrecen

<sup>2</sup>Semmelweis Egyetem, Általános Orvostudományi Kar, Szemészeti Klinika, Budapest

*Az Orvosi Hetilap alapítója, Markusovszky Lajos halálának 130. évében a Szerkesztőség felkérésére készített tanulmány.*

A szemfelszín allergiás és immunpatológiai betegségei gyulladások, amelyek előfordulhatnak enyhe, de súlyos, látásromlást okozó tünetekkel is. Az allergiás gyulladások elsősorban a conjunctivát érintik akut és/vagy krónikus conjunctivitist okozva. Több formáját különböztetjük meg: szezonális allergiás conjunctivitis, conjunctivitis vernalis, atopiás keratoconjunctivitis, kontaktallergia, óriás papillaris conjunctivitis. A leggyakoribb a szezonális forma, amely évszakhoz kötött. Az allergiás szemfelszíni folyamatok lokális kezelést igényelnek, műkönnyekkel, antiallergiás szemcseppekkel. Komplikációk előfordulásakor lokális kortikoszteroid- és ciklosporin-kezelés is alkalmazható. A szemfelszín immunpatológiai gyulladásai szisztémás betegségekhez kapcsolódnak. A keratoconjunctivitis sicca, bár szisztémás betegség nélkül is előfordul, a Sjögren-szindróma, illetve kollagénbetegségek gyakori kísérője. Az ocularis pemphigoid a nyálkahártya-pemphigoidok csoportjába tartozik. A kezdeti conjunctivitis tünetek után subconjunctivalis fibrosis kezdődik, amely elvezet a sym- és ankyloblepharon kialakulásához. A végső stádiumban a szemfelszín heges kötőszövet fedeti be (ocularis cicatrizáló pemphigoid), amely gyakorlatilag a látás elvesztését jelenti. A perifériás ulceratív keratitis általában kollagén vascularis betegségekhez, rheumatoid arthritishez kapcsolódnak. A limbus mellett kezdődő, 3–4 mm hosszú, íves beszűrődés kifeléyesedik, majd perforál, amelyen az iris előeshet. Elsősorban szisztémás kezelés szükséges, amely interdiszciplináris feladat. Lokálisan kortikoszteroid- és ciklosporin-szemcseppek adhatók. A cornea perforációjakor amnionfedés és/vagy keratoplasztika alkalmazható. Orv Hetil. 2023; 164(43): 1686–1692.

**Kulcsszavak:** szemfelszín, allergia, immunpatológia, gyulladás

## Allergic and immunopathological diseases of the ocular surface

Allergic and immunopathological diseases of the ocular surface are inflammations that can occur with mild to severe symptoms that cause visual impairment. Allergic inflammations mainly affect the conjunctiva, causing acute and/or chronic conjunctivitis. Several forms are distinguished: seasonal allergic conjunctivitis, vernal conjunctivitis, atopic keratoconjunctivitis, contact allergy, giant papillary conjunctivitis. The most common is the seasonal form, which is linked to seasons. Allergic ocular surface processes require local treatment with artificial tears, anti-allergic eye drops. If complications occur, topical corticosteroid and cyclosporin treatment may be used. Immunopathological inflammations of the ocular surface are associated with systemic diseases. Keratoconjunctivitis sicca, although occurring in the absence of systemic disease, is a common companion of Sjögren's syndrome and collagen diseases. Ocular pemphigoid belongs to the group of mucous membrane pemphigoids. After the initial conjunctivitis symptoms, subconjunctival fibrosis begins, leading to the development of sym- and ankyloblepharon. In the final stage, the ocular surface is covered by scar tissue (ocular cicatricial pemphigoid) which practically results in loss of vision. Peripheral ulcerative keratitis is usually associated with collagen vascular disease, rheumatoid arthritis. A 3–4 mm long, curved infiltration starting near the limbus becomes ulcerated and then perforates, on which the iris may prolapse. First, systemic treatment is required, which is an interdisciplinary task. Topical corticosteroid and cyclosporine eye drops may be administered. In the case of corneal perforation, amniotic membrane transplantation and/or keratoplasty may be performed.

**Keywords:** ocular surface, allergy, immunopathology, inflammation

Módis L, Süveges I. [Allergic and immunopathological diseases of the ocular surface]. Orv Hetil. 2023; 164(43): 1686–1692.

(Beérkezett: 2023. augusztus 23.; elfogadva: 2023. augusztus 29.)

## Rövidítések

Ig = immunglobulin; LSCD = (limbal stem cell deficiency) limbalisőssejt-deficientia; NSAID = (non-steroidal anti-inflammatory drug) nemszteroid gyulladáscsökkentő gyógyszer; TFBUT = (tear film break-up time) könnyfilmfelszakadási idő

## Allergiás szemfelszíni betegségek

Az allergia (I-es típusú hiperszenzitivitás) multifaktoriális kórkép, amelyben genetikai tényezők mellett az epigenetikai befolyásoltság is jelentős szerepet játszik [1]. Az allergiát kiváltó allergének rendkívül változatosak lehetnek, a mindennapi gyakorlatban a legtöbbször növényi allergénnel (pollenek) találkozunk. Az allergének a szemfelszínre kerülve gyulladást váltanak ki, conjunctivitist okoznak. Az első találkozáskor nem jön létre gyulladás, de allergénspecifikus IgE termelődik. Az IgE érzékenyíti a hízó- és basophil sejteket, és a következő allergéntalálkozáskor beindul a gyulladást okozó folyamat. Az allergiás gyulladást három fokozatát különböztetjük el:

1) Akut reakció – a gyulladás az allergénnel való találkozás után azonnal, percekben belül beindul. Az érzékenyített sejtekből nagy mennyiségű hisztamin szabadul fel, amely a célszervekhez jutva kiváltja a gyulladás tüneteit.

2) Késői típusú reakció – a gyulladás az allergénnel való találkozás után néhány óra, esetleg egy nap múlva kezdődik. Az esetek többségében az akut reakció folytatásaként jön létre. A hízó- és basophil sejtek által termelt gyulladást okozó faktorok (citokinek, prosztaglandinok) aktiválják az eosinophil sejteket, amelyek különböző interleukinokat termelnek, fokozva a gyulladást.

3) Krónikus reakció – napokon, hónapokon, éveken át tartó, recidiváló gyulladás.

## Allergiás conjunctivitis

Az allergiás betegségek száma nagymértékben növekedett az utóbbi években. A világ népességének 20%-át érintik, és a betegek között 60–70%-ban fordul elő felnőtteket és gyermekeket egyaránt érintő szemészeti tünet [1]. Az allergiás conjunctivitis a leggyakoribb forma, amellyel nem csak szemorvos találkozik: jóindulatú kötőhártya-gyulladás, amely látásvesztéssel nem jár, de a betegek életminőségét nagymértékben csökkentheti. Az allergia érintheti a szemhéjakat, a könnyszerveket és az egész szemfelszínt. Az allergiás kötőhártya-gyulladás tünetei: égő érzés, idegentest-érzés, serosus vagy mucosus váladék, conjunctivalis hyperaemia, a tarsus papillaris hypertrophiája. Több formáját különböztetjük el: szezonális allergiás conjunctivitis, keratoconjunctivitis vernalis, atopiás keratoconjunctivitis, kontaktallergia, óriás papillaris conjunctivitis.

## Szezonális allergiás conjunctivitis

A népesség 15–20%-át érinti [1]. A betegség lefolyásának két formája van: az egyikben a gyulladás tavasszal-nyáron tart, télen a betegek általában tünetmentesek; a másikban a gyulladás tekintet nélkül az évszakokra állandóan fennáll. Akut reakció, az allergénnel való találkozás után percekben belül kialakul. A szezonális allergiás kötőhártya-gyulladás IgE-hiperszenzitivitás, a hízósejtek aktivációja megnöveli a hisztamin, a triptáz, a prosztaglandinok szintjét. Az érendothelsejtek aktivációjával beindul különböző gyulladást okozó faktorok termelődése és gyulladást okozó sejtek aktivitása.

### Klinikai tünetek

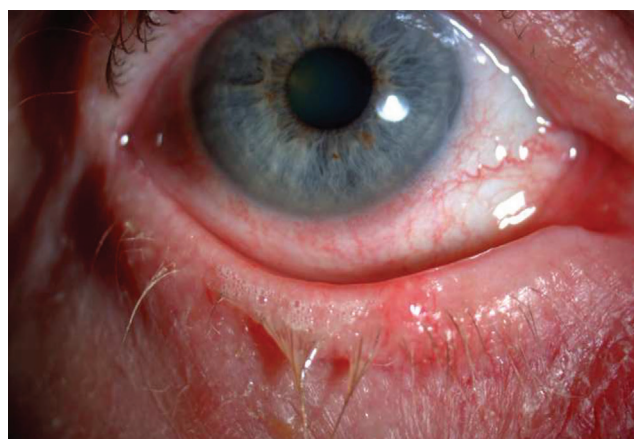Könnyezés, égő érzés, a conjunctiva ereinek tágulata, conjunctiva chemosis (1. ábra). Akut esetben a tünetek rövid idő alatt enyhülnek. Ha a sejtek bejutnak a conjunctiva submucosájába, a gyulladás krónikussá válhat. A cornea érintettsége ritka.

## Keratoconjunctivitis vernalis

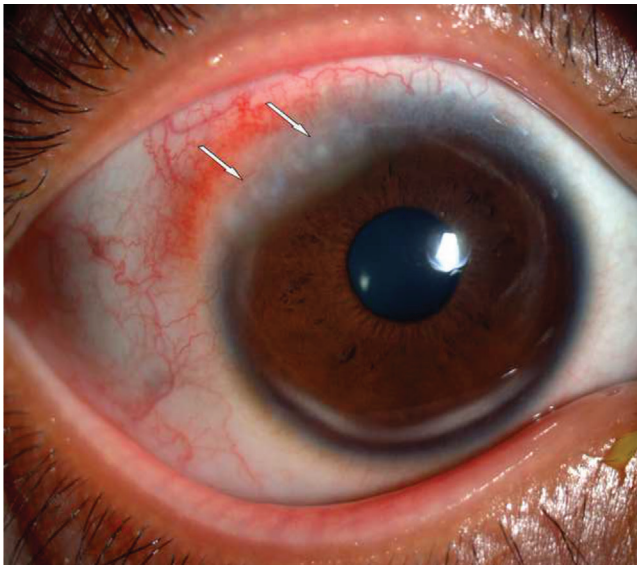A betegség főleg meleg éghajlaton fordul elő, és elsősorban fiatal férfiakat érint. A vernalis keratoconjunctivitis általában tavasszal kezdődik, és a hideg évszak beköszönte hozza meg a gyulladást enyhülését. A felnőttkorban a recidiváló gyulladást általában véglegesen megszüntetik. Előfordulási aránya 2–10/10 000 [2]. Nincs specifikus kiváltó faktora, az IgE-antitest sokszor negatív. A vernalis keratoconjunctivitisben megbetegedettek között nagy arányban fordul elő asztma.

### Klinikai tünetek

Kétoldali kötőhártya-gyulladás, amelyre jellemző az égő, szűrő érzés, vörös szem, váladékozás, fénykerülés. A felső tarsalis conjunctiva óriás papillaris hypertrophiája gya-



1. ábra | Conjunctivitis acuta allergica. Könnyezés, vörösség a kötőhártyán



2. ábra | Trantas-csomók (nyilak) a cornea perifériáján

kori tünet. A papillák gyulladást tartalmaznak: neutrophil granulocytákat, plazmasejteket, mononuclearis sejteket, eosinophileket. A cornea is érintett lehet, keratitis punctata jellemzően előfordul. A cornea perifériáján az epithelium alatt kisebb-nagyobb fehér lerakódások láthatók (Trantas-csomók, 2. ábra). Ezek a limbus közelében gyűrű alakban helyezkednek el. A Trantas-csomók mérsékeltén kiemelkedő érzett beszűrődések, amelyek főleg eosinophileket tartalmaznak az elhalt epithelsejtek mellett. Az ismétlődő gyulladásoknak komplikációik lehetnek, amelyek hosszú távon látásromlást idézhetnek elő. Ilyen komplikáció lehet az erosio corneae epithelialis, amely befertőződhet, súlyos szaruhártyafekélyt okozva. A limbalisőssejt-deficientia (LSCD) rontja a cornea reepitelizációját. Egyesek a vernalis keratoconjunctivitis komplikációjának tartják [2].

A kezelés lokálisan történik (lásd lentebb), de sebészi kezelés is szóba jöhet, elsődleges a Trantas-csomók eltávolítása. Corneafekély esetén amnionfedés, szaruhártya-átültetés is szükséges lehet.

### Atopiás keratoconjunctivitis

A szemhéjak és a szemfelszín bilaterális, krónikus gyulladása. Patomechanizmusában szerepet játszik az IgE-hiperszenzitivitás és egy olyan immunológiai mechanizmus, amelyet a Th-1 és Th-2 lymphocyták által termelt citokinek váltanak ki. Klinikai tünetei a szemhéjak ekzémás gyulladása, amelyet vörös duzzanat jellemez. A szemfelszíni gyulladást különbözőek lehetnek: vörös szem, papillaris hypertrophia a tarsalis conjunctiván. A tünetek a vernalis keratoconjunctivitisben előforduló tünetekhez hasonlítanak. Fiatal egyéneken is kialakulhat cataracta, amelynek megjelenését az alkalmazott kortikoszteroid-terápia elősegíti.

### Kontaktallergia

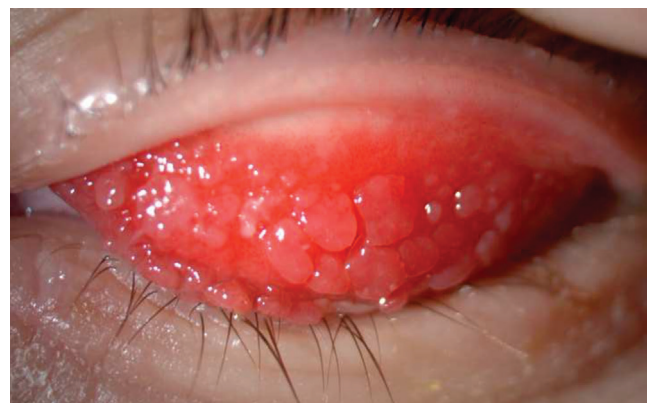Ebben az esetben késői típusú allergiás reakcióval találkozunk, amely elsősorban a szemhéjat és a szemhéj környéki bőrt érinti. A conjunctiva gyulladása a szemhéjgyulladás után 4–5 nappal alakulhat ki. A tünetek változók lehetnek; az enyhe vörösségtől a chemosisig terjedhetnek. Jellemző szubjektív tünet a nagy fokú égő érzés. Az allergiát kiváltó anyagok egyszerű kemikáliák, kis molekulású anyagok, amelyek a bőr fehérjével komplexet képeznek. Szerepet játszhatnak különböző szemcseppek, elsősorban a glaucomaellenes készítmények.

### Óriás papillaris conjunctivitis

A gyulladásra jellemző a felső szemhéj tarsalis felszínén megjelenő papillaris hypertrophia (3. ábra). A papillák kaparó, égő érzést, idegentest-érzést váltanak ki. A papillaris túltengés nem annyira az allergiás tényezők, hanem inkább mechanikus irritációk (kontaktlencse-viselés, műszem, szemfelszíni tumor) kapcsán alakul ki. Komplikációja lehet a pislogás által kiváltott hámsérülés a corneán.

### Az allergiás conjunctivitisek terápiaja

Az allergiás conjunctivitisek terápiaja lokális, ebben jelentős szerepet játszanak a különféle, konzerválószer nélküli műkönyvek. Enyhítik a szubjektív panaszokat, felhívják a könnyben lévő gyulladást okozó anyagokat, kimossák a szemrésből a váladékot. A célzott terápiát az antihisztamin, hízósejt-stabilizálókat tartalmazó szemcseppek jelentik. Szerepet kaphatnak a nemszteroid gyulladáscsökkentők (NSAID) is. A krónikus gyulladások leghatásosabb terápiaja a kortikoszteroid. Krónikusan fennálló, allergiás gyulladásokban a szemcseppben adott ciklosporin alkalmazható [3]. Az óriáspapillák sebészi eltávolításával a mechanikus gyulladást kiváltó tényező megszüntethető. Az allergiás conjunctivalis gyulladások immunpatológiá-



3. ábra | A felső szemhéj tarsalis conjunctivájának óriás papillaris gyulladása

ját figyelembe véve vizsgálatok folynak chemokinreceptor-, citokinreceptor-inibitorok, interleukin-1-receptor-, integrinantagonista szerek kifejlesztésére [4].

## Immunpatológiai szemfelszíni betegségek

Az ebbe a csoportba sorolt szemfelszíni folyamatok általában szisztémás immunológiai betegségekhez kapcsolódnak. A keratoconjunctivitis sicca-nak van szisztémás betegségekhez nem csatlakozó formája, a szemészeti tünetek azonban megegyeznek a szisztémás betegségekben előfordulókkal. Kivételt képez a Mooren-fekély is, amely időskori elváltozás, és a limbus érhálózatának sclerosisán alapul.

### Keratoconjunctivitis sicca

A keratoconjunctivitis sicca (szárazszem-betegség, „dry eye disease”) az egyik leggyakoribb szemészeti kórkép. A szemfelszín multifaktoriális betegsége, jellemzője, hogy a könnyfilm homeosztázisa elvész, ennek következtében szemészeti panaszok, tünetek alakulnak ki. A könnyfilm stabilitása károsodik, ozmolaritása megemelkedik, a szemfelszínen gyulladási folyamatok jönnek létre. Prevalenciája világszerte 5–50%, és átlagosan magasabb az előfordulási aránya nők, idősek és ázsiai származásúak között [5].

A keratoconjunctivitis sicca gyakran kísérelője immunpatológiai kórképeknek. A Sjögren-szindróma jellemző tünete, de más kollagénbetegségekben is – mint a reumatoid arthritis, szisztémás lupus erythematosus, polyarthritis nodosa, polymyositis – gyakran előfordul [6].

A szárazszem-betegséget két fő csoportra osztjuk: könnyvesztéssel járó, könnyhiányos, valamint a fokozott párolgás következtében kialakuló evaporatív formára. A két forma között nem húzható teljesen éles határvonal. A könnyhiányos száraz szem további két alcsoportra osztható, ez a Sjögren- és a nem Sjögren-szindrómához köthető száraz szem [7].

A könnyvesztéssel járó, könnyhiányos száraz szem kialakulásának alapja a könnymirigyekben zajló autoimmun gyulladás. Az evaporatív forma anatómiai (Meibom-mirigy-diszfunkció, a szemrés, a szemhéjak rendellenességei) és külső okokra (allergiás kötőhártyagyulladás, szemcseppek toxikus tartósítószerai, kontaktlencse-viselés) vezethető vissza [8].

### Klinikai tünetek

A száraz szem komplex, változatos etiológiájú és patofiziológiájú betegség, ezért a panaszok, tünetek sokszor nem korrelálnak a vizsgálmódszerek eredményeivel. Enyhe tünetekhez társulhatnak súlyosabb klinikai elváltozások, de fordított helyzet is lehetséges. Irritáció, könnyezés, égő, idegentest-érzés, szúródás, viszketés, fénykerülés, homályos látás, diszkomfortérzet, fáradt és

vörös szem egyaránt a tünetek közt szerepelhet. Tipikus panasz, hogy a páciensek úgy érzik, mintha homok lenne a szemükben.

A száraz szem diagnosztikájában állapotfelmérésre szolgáló kérdőívek állnak rendelkezésre, amelyek a mindennapi gyakorlatban hazánkban nem terjedtek el. A legrégebbi diagnosztikus módszer a könnysekreáció mérése. A szemrésbe standard tesztcsíkot helyezve 5 perc után mérhető le a nedvesedés mértéke (Schirmer-teszt). Amennyiben a tesztcsíkon a nedvesedés 10 mm alatt van, felveti, 5 mm alatt pedig megerősíti a száraz szem diagnózisát. Az utóbbi időben szubjektivitása (például emóció, hőmérséklet) miatt szerepe vitatott. A könnyfilm stabilitása fluoresceines oldat becseppentése után a könnyfilmfelfszakadási idő („tear film break-up time” – TFBUT) meghatározásával vizsgálható. Az első száradási folt megjelenése a szaruhártya felszínén normálisan 10 mp után következik be, száraz szemben azonban hamarabb. A szemfelszín károsodása a szemfelszín festődésével ítéltető meg. Amennyiben a felszíni hámsejtek lazák, vagy leválnak, a festék foglalja el ezeket a károsodott területeket. Értékelése különböző sémák szerint történik, a leggyakoribb az Oxford-skála [7]. A vizsgálatok közül legalább az egyiknek a pozitivitása esetén állítható fel a száraz szem diagnózisa.

A száraz szem patogenezisében kiemelten fontos szerepet játszó ozmolaritás ozmométer készülékkel vizsgálható. Ez úgynevezett „lab-on-a-chip” alkalmazás. Kifejezetten drága módszer, külföldön sem terjedt el rutinszerűen [9]. Ezek mellett még számos módszerrel egészíthető ki a diagnosztika, de a fenti tesztek tekinthetők a leggyakoribbnak.

### Terápia

A száraz szem kezelésének célja a beteg panaszainak csökkentése, a könnyfilm és a szemfelszín homeosztázisának helyreállítása, a látás és az életminőség javítása.

A betegség minden formájában elsődleges a könnypótlás különböző összetételű műkönnyekkel, illetve nedvesítő gélekkel. A viszkózus, ozmotikus, ozmoprotektív ágensek, olajos készítmények gélek, kenőcsök formájában hosszabb, tartósabb hatást fejtenek ki a szemfelszínen. Előrehaladott esetekben a patogenezisben is szerepet játszó ozmolaritás, gyulladás csökkentése szükséges kortikoszteroid-, ciklosporin-tartalmú szemcseppekkel [10].

Amennyiben a száraz szem általános betegségek kísérelőjeként van jelen, kiemelt fontosságú a társszakmákkal való együttműködés, ezekben az esetekben belgyógyász, reumatológus, immunológus alkotta konzílium lehet indokolt.

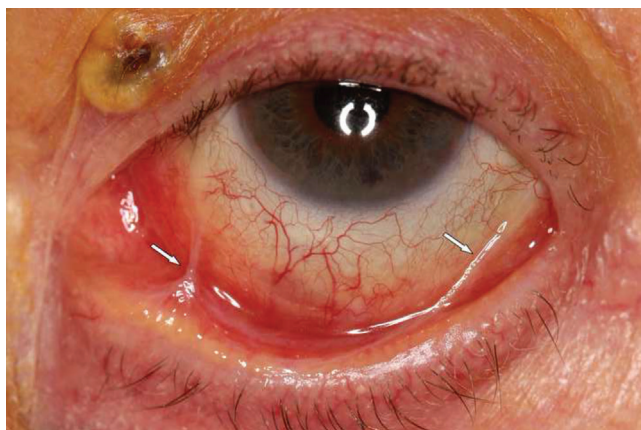### Pemphigoid ocularis

Az ocularis pemphigoid a nyálkahártya- (mucosus) pemphigoidok csoportjába tartozik [11]. Krónikus autoimmun, hegesedéssel járó, kétoldali kötőhártya-gyulladás,

amelyet a T- és B-sejtek diszfunkciója jellemez. Autoantitestek (IgG és IgA) rakódnak le a conjunctiva epithelium bazális membránjában. Proinflammatorikus citokinek aktiválják a subconjunctiva kötőszövetében lévő fibroblastokat, amelyek kollagént termelnek. Ezzel megindul a betegségre jellemző hegesedési folyamat, és kialakul a végső stádium, amikor a szemfelszín heges kötőszövet fedi be (pemphigoid ocularis cicatrisans – ocularis cikatrízáló pemphigoid).

A betegség diagnózisa kezdetben nehéz, mert az első tünetek egyszerű kötőhártya-gyulladásra emlékeztetnek. A leggyakrabban az alsó áthajlásban kialakuló finom kötőszöveti híd hívja fel a figyelmet egy kezdődő symblepharonra [12]. Egzakta diagnózis a conjunctivabiopszia immunfluoreszcens vizsgálatával lehetséges, amelynél a bazálmembrán területében lerakódó depozitumok (IgG, IgA, C3) fluoreszcenciát mutatnak.

Klinikailag jellemzőek a száraz szem tünetei. Majd kialakul a conjunctiva hyperaemia mind a bulbaris, mind a tarsalis részen, ezt követi a plica semilunaris elsimulása, a subepithelialis fibrosis. A fibroticus szövet zsugorodik, a conjunctivakettőzetek vongálják a szemhéjat, a kezdődő symblepharon első tüneteit mutatva (4. ábra). A folyamat progressziójával a könnymirigy kivezetőcsövei és a ductus lacrimalis nyílásai hegesednek, elzáródnak. A hegesedés fokozódásával az áthajlások megrövidülnek, kialakul a sym- és ankyloblepharon következményes entropiummal. Már a kezdeti conjunctivalis tünetek mellett megjelennek a cornealis tünetek is: LSCD, limbus körüli corneaereződés, hámerosiók, ulceratio, perforáció, hegesedés, másodlagos infekciók, jelentős, akár vakságig menő látásromlás. A szemhéj befordulásával a pillaszőrök a szemfelszín mechanikusan irritálják, fokozva a gyulladást. Ezeket a klinikai tüneteket jelentős szubjektív tünetek kísérik: égő érzés, idegentest-ézés, könnyezés. Kezelés nélkül, a hegesedés progressziójával száraz szem alakul ki, amely elvezet a végstádiumhoz, az egész szemfelszín keratinisatiójához.



4. ábra | Vékony conjunctivaredő (nyíl) a kezdődő symblepharon jelként

Az ocularis pemphigoidot más nyálkahártyák gyulladása is kísérheti [13]. Kialakulhatnak gyulladások a száj, az orr, a nyelöcső, a légcső nyálkahártyáin és a genitáliák régiójában is. A bőr érintettsége szintén előfordulhat, de enyhébb tünetek jelentkeznek, mint a nyálkahártyákon.

A kórképet gyógyszerek is kiválthatják. Ilyenkor inkább pseudopemphigoidról beszélünk, a kötőhártyán kívül más nyálkahártya nem érintett, és a betegség nem súlyos. A kiváltó szer elhagyása után a gyulladás lokális kezeléssel csökkenthető. A kiváltó okok közül a leggyakrabban a glaucomaellenes szerek említhetők, amelyek használata gyakran évtizedekig tart.

### Terápia

A lokális kezelés a szubjektív tüneteket rövid távon enyhítheti. Ilyen lehet a konzerválószer nélküli műkönyv, a szemcseppben és/vagy subconjunctivalis injekcióban adott kortikoszteroid, szemcseppben ciklosporin [14]. A súlyos száraz szem tüneteinek kezelésére szóba jöhet lokális autológ szérumos készítmény alkalmazása. A rigid gázpermeabilis kontaktlencse védi a corneát, és hatásos lehet a symblepharon kialakulásának késleltetésére. A gyulladás fokozódása a legtöbb esetben szisztémás kezelést igényel. A kortikoszteroid azonban 3 hónapnál tovább nem alkalmazható az ismert mellékhatásai miatt [15]. Az immunmodulációs terápia bevezetése nem kellekethet a súlyos esetekben, az immunuszuppresszív kezelés (mikofenolát-mofetil, ciklosporin) hatásos lehet. A biológiai ágensek közül a legjobb eredményt a rituximabtól várhatjuk [14]. A betegség későbbi stádiumában kialakuló elváltozások sebészi kezelést igényelnek. A szemhéjbefordulás műtete sürgős lehet, mert az érintő pillaszőrök súlyos cornealis komplikációt okozhatnak. A szaruhártyafekélyeket amniontranszplantációval kezelhetjük. A szaruhártya-átültetések hatástalanok, a transzplantátum beereződik és hegesedik. Az egész szemfelszín hegesedésekor keratoprothesis alkalmazható, amelytől látásjavító eredmény csak ép hátsó szegmentum esetén várható.

### Mooren-corneafekély

A Mooren-fekély a cornea periferiáján kialakuló gyulladás, amelyet hámszíny és az alatta lévő stroma lysis jellemez. A pontos etiológia nem ismert. Ha a folyamat szisztémás betegséghez csatlakozik, perifériás ulceratív keratitisről beszélünk. Az etiológiában szerepet játszhat fertőzés, de a leggyakrabban autoimmun betegségekkel (rheumatoid arthritis, szisztémás lupus erythematosus, polyarthritis nodosa) társul.

A Mooren-fekély három formában fordulhat elő.

1) Idős, általában férfi betegeken, az egyik szemben, a limbus közelében keskeny, különböző hosszúságú fekély van jelen, amely a limbus melletti erek sclerosisának következménye. Fájdalmas, de ritkán kísérik gyulladásozó tünetek.

2) Fiatal betegeken jelentkezik a bilaterális forma, gyulladós tünetek kíséretében, a folyamat a cornea centruma felé progrediál.

3) Bilaterális fekély középkorú betegeken, a limbus mellett körkörös terjedhet, enyhe vagy hiányzó gyulladós tünetekkel. A fekély alapja ereződhet.

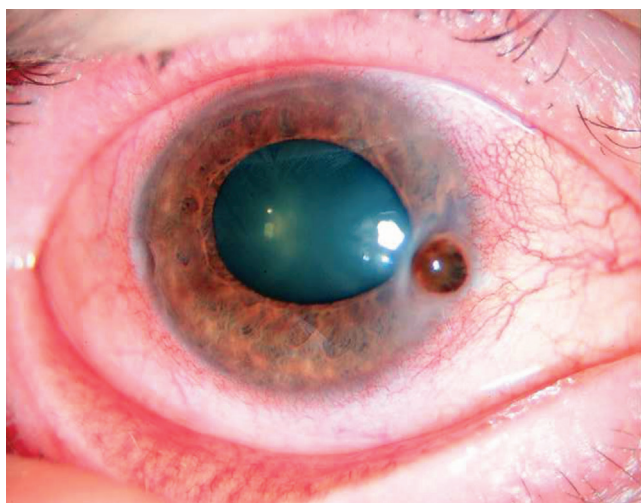
Mindhárom formát fájdalom, könnyezés kísérheti a gyulladás súlyosságának függvényében. Komplikációk előfordulhatnak: anterior uveitis, cataracta, ritkán a cornea perforálódhat.

A terápia lehet lokális konzervatív és sebészi. Lokálisan kortikoszteroid-, ciklosporin-szemcseppek adhatók. Sebészi kezelésként réteges amnionmembrán-fedés szükséges, amennyiben a perforáció veszélye fenyeget. Szisztémás kezelésre ritkán kerül sor, kortikoszteroid, esetleg immunszuppresszív szerek jönnek szóba.

### Perifériás ulceratív keratitis

A perifériás ulceratív keratitis a cornea perifériáján kialakuló destruktív gyulladás. Hámhiánnyal kezdődik, amelyhez hamar csatlakozik a környező stroma beszűrődése. Autoimmun folyamat, amely klinikailag nem sokban különbözik az előzőekben leírt Mooren-fekélytől, azonban a perifériás fekélyes keratitishez minden esetben szisztémás immunpatológiai folyamat társul [16]. A leggyakrabban kollagén vascularis betegség, rheumatoid arthritis, granulomatosus vasculitis (Wegener-betegség), szisztémás lupus erythematosus szemészeti kísérő tünete. A szisztémás immunpatológiai betegségek mintegy 50%-át kíséri perifériás ulceratív keratitis [16]. Prognózisa rossz, különösen akkor, ha scleritis is kíséri. Míg a Mooren-fekély általában egyoldali, a perifériás ulceratív keratitis gyakran kétoldali.

Etiológiájában adaptív T-sejt-közvetített immunitás játszik szerepet [16]. A gyulladás limbus közeli megjelenésének oka a cornea perifériájának érközelsége. A széli



5. ábra | Perifériás ulceratív keratitis perforációja után iriselőesés

hurokhálózaton keresztül a cornea avascularis perifériás területe könnyen érintkezik a szervezet immunbetegségére jellemző immunkomplexekkel, amelyek elindítják a gyulladást a corneában [17]. A kezdeti értágulat után az angiogenetikus faktorok hatására beindul az érújdonképződés, és kialakul a fekély ereződése.

### Tünetek

A *klínikai* tünetek között szubjektíve a gyulladós reakciók jellemzőek: könnyezés, fénykerülés, égő-szűrő érzés. Az *objektív* tünetek közül az első a corneán megjelenő, 3–4 mm hosszú, limbusparallel hámhiány, majd stromabeszűrődés, kifeléyesedés, amely ereződéssel vagy a nélkül perforál (5. ábra). A perforációs nyíláson az iris előeshet, fokozva ezzel az intraocularis gyulladás lehetőségét.

### Terápia

Lokális kezelésében a műköny mellett a kortikoszteroidok is szóba jönnek. Ez utóbbi rövid ideig alkalmazható, mert fokozza a perforáció veszélyét. Szisztémás betegség esetében immunszuppressziót alkalmazunk. A 4–6 hétig tartó kortikoszteroid-terápiát metotrexáttal, ciklosporinnal, ciklofoszfammal folytathatjuk [18]. A szisztémás terápiát az alapterületet kezelő szakemberrel egyeztetjük. Sebészi terápia szükséges, ha a perforáció kialakult [19, 20]. Ha nincs iriselőesés, elégséges lehet egy conjunctiva- vagy többretegű amnionfedés [21]. Nagyobb perforációs nyílás és irisprolapsus esetén perifériás keratoplasztika szükséges [22].

### Következtetés

A szemfelszín allergiás gyulladásai enyhe vagy közepesen súlyos akut conjunctivitist okoznak. A gyulladások ismétlődhetnek, ilyenkor krónikus gyulladások alakulnak ki, amelyek a corneát is érinthetik. Kezelésként műkönyvek, antiallergiás szemcseppek, súlyos esetekben kortikoszteroid és ciklosporin lokális alkalmazása indokolt. Az immunpatológiai folyamatok conjunctivitist és keratitist egyaránt kiválthatnak. Ezek a kórképek súlyos, hosszan fennálló gyulladások, amelyek szisztémás betegségekhez társulnak, és gyakran nagymértékű látásromlást okozhatnak. Az ocularis pemphigoid és a cornea széli fekélyes gyulladása (Mooren-fekély, perifériás ulceratív keratitis) a lokális kezelése mellett szisztémás immunszuppressziót igényel, az utóbbi interdiszciplináris feladat.

*Anyagi támogatás:* A cikk megírása anyagi támogatásban nem részesült.

**Szerzői munkamegosztás:** Mindkét szerző tevékenyen részt vett a cikk megírásában és az irodalmazásban. A cikk végleges változatát mindketten elolvasták és jóváhagyták.

**Érdekltségek:** A szerzőknek nincsenek érdekltségeik.

## Irodalom

- [1] Baab S, Le PH, Kinzer EE. Allergic conjunctivitis. In: StatPearls [Internet]. StatPearls Publishing, Treasure Island, FL, 2022.
- [2] Kaur K, Gurnani B. Vernal keratoconjunctivitis. In: StatPearls [Internet]. StatPearls Publishing, Treasure Island, FL, 2023.
- [3] Wan KH, Chen LJ, Rong SS, et al. Topical cyclosporine in the treatment of allergic conjunctivitis: a meta-analysis. *Ophthalmology* 2013; 120: 2197–2203.
- [4] Labib BA, Chigbu DI. Therapeutic targets in allergic conjunctivitis. *Pharmaceuticals (Basel)* 2022; 15: 547.
- [5] Stapleton F, Alves M, Bunya VY, et al. TFOS DEWS II epidemiology report. *Ocul Surf*. 2017; 15: 334–365.
- [6] V. Módis L, Szántó A, Bugán A. Psychological features of primary Sjögren syndrome. [A primer Sjögren-szindróma pszichológiai vonatkozásai.] *Orv Hetil.* 2021; 162: 1558–1566. [Hungarian]
- [7] Berta A, Tóth-Molnár E, Csutak A. New international consensus statement about the definition, classification, ethiology, diagnostics and therapy of dry eye (TFOS DEWS II). [Új nemzetközi konszenzusnyilatkozat a száraz szem definíciójáról, felosztásáról, etiológiájáról, diagnosztikájáról és terápiájáról.] *Orv Hetil.* 2018; 159: 775–785. [Hungarian]
- [8] Kovács B, Láng B, Takácsi-Nagy A, et al. Meibomian gland dysfunction and dry eye. Diagnosis and treatment. [Meibom-mirigy-diszfunkció és a száraz szem. Diagnosztikai és kezelési lehetőségek.] *Orv Hetil.* 2021; 162: 43–51. [Hungarian]
- [9] Módis L, Szalai E, Szekanecz Z, et al. Evaluation of tear osmolarity with the TearLab osmometer in patients with Sjögren syndrome. [A könny oszmolaritásának vizsgálata Sjögren-szindrómában TearLab oszométerrel.] *Szemészet* 2010; 147: 138–142. [Hungarian]
- [10] Módis L, Szalai E. Dry eye diagnosis and management. *Expert Rev Ophthalmol.* 2011; 6: 67–79.
- [11] Schonberg S, Stokkermans TJ. Ocular pemphigoid. In: StatPearls [Internet]. StatPearls Publishing, Treasure Island, FL, 2023.
- [12] Georgoudis P, Sabatino F, Szentmáry N, et al. Ocular mucous membrane pemphigoid: current state of pathophysiology, diagnostics and treatment. *Ophthalmol Ther.* 2019; 8: 5–17.
- [13] Fodor E, Silló P, Lukács A, et al. Ocular paraneoplastic pemphigoid. [Szemészeti érintettséggel járó paraneoplasziás pemphigoid.] *Orv Hetil.* 2022; 163: 720–725. [Hungarian]
- [14] Jabbour S, Phylactou M, Ahmad S. Ocular mucous membrane pemphigoid: novel treatment strategies. *Curr Opin Allergy Clin Immunol.* 2021; 21: 486–492.
- [15] Hámor A, Markó R, Rák T, et al. Effect of steroid therapy on intraocular pressure. [A szteroidterápia hatása az intraocularis nyomásra.] *Orv Hetil.* 2022; 163: 1345–1352. [Hungarian]
- [16] Fu L, Jones S. Peripheral ulcerative keratitis. In: StatPearls [Internet]. StatPearls Publishing, Treasure Island, FL, 2023.
- [17] Hassanpour K, ElSheikh RH, Arabi A, et al. Peripheral ulcerative keratitis: a review. *J Ophthalmic Vis Res.* 2022; 17: 252–275.
- [18] Süveges I, Bausz M. On Wegener's granulomatosis. [A Wegener-granulomatosisról.] *Szemészet* 2007; 144: 181–186. [Hungarian]
- [19] Módis L, Tóth E, Berta A. Surgical treatment of ocular surface diseases. [A szemfelszín betegségeinek sebészi kezelése.] *Orv Hetil.* 2009; 150: 1599–1606. [Hungarian]
- [20] Ujhelyi B, Aranyosi JK, Módis L. Surgical treatment of ocular surface diseases by amniotic membrane transplantation. [A szemfelszín betegségeinek sebészi kezelése amnionmembrán-transzplantációval.] *Szemészet* 2020; 157: 82–88. [Hungarian]
- [21] Módis L, Steiber Z, Komár T, et al. Corneal disorders treated with amniotic membrane transplanatation. [Amnionmembrán-transzplantációval kezelt corneabetegségegek.] *Szemészet* 2005; 142: 153–159. [Hungarian]
- [22] Kerényi Á, Süveges I. Corneal topographic results after eccentric, biconvex penetrating keratoplasty. *J Cataract Refract Surg.* 2003; 29: 752–756.

(Módis László dr.,  
Debrecen, Nagyerdei krt. 98., 4032  
e-mail: modis.laszlo@med.unideb.hu)

„Bona in parente animo bono est pecunia.”  
(Már magában egy vagyon, ha szüleid lelke jó.)

A cikk a Creative Commons Attribution 4.0 International License (<https://creativecommons.org/licenses/by/4.0/>) feltételei szerint publikált Open Access közlemény, melynek szellemében a cikk bármilyen médiumban szabadon felhasználható, megosztható és újraközölhető, feltéve, hogy az eredeti szerző és a közlés helye, illetve a CC License linkje és az esetlegesen végrehajtott módosítások feltüntetésre kerülnek. (SID\_1)