

Negatívnyomás-terápia Covid-19-pandémia idején: fasciitis necrotisans és retroperitonealis tályog kezelése



ZÁDORI GERGELY, SUSÁN ZSOLT, TÓTH CSABA ZSIGMOND, TÓTH DEZSŐ, SZENTKERESZTY ZSOLT

NEGATIVE PRESSURE WOUND CARE WHILE COVID-19 PANDEMIC: TREATMENT OF NECROTIZING FASCIITIS AND RETROPERITONEAL ABSCESS

BEVEZETÉS – A fasciitis necrotisans ritka, nagy mortalitású betegség. Leggyakrabban a végtagokon, hasfali lágyrészekben és a perinealis régióban alakul ki, de ritkán a retroperitoneumot is érintheti. A kezelés alapja a korai necrectomia és antibiotikum-kezelés, melyet negatívnyomás-terápiával érdemes kiegészíteni. Közleményünkben egy kiterjedt, csípőtájékról kiinduló fasciitis necrotisans és a retroperitoneumba terjedő tályog sikeres kezelését ismertetjük.

ESETISMERTETÉS – A beteg jobb csípőtájéka fölött fokozatosan növekvő, fájdalmas duzzanat alakult ki, amely kifekélyesedett. Első vizsgálatakor jelentősen emelkedett laboratóriumi gyulladásos markerek igazolódtak, emellett a necroticus elváltozás hátterében felmerült a sarcoma lehetősége. Kezdetben antibiotikum-kezelés és mintavétel történt. A CT-vizsgálat nagy méretű, a retroperitoneumba is terjedő tályogrendszer igazolt. A műtét során fasciitis necrotisansra jellemző kép volt látható, necrectomia, sebtisztítás történt, melyet negatívnyomás-terápiával egészítettünk ki. A beteg 14 napi kezelést követően gyógyult.

KÖVETKEZTETÉSEK – A fasciitis necrotisans kezelésében alapvető fontosságú a negatívnyomás-terápia. A kezeléssel jelentősen csökkenthető a sebkötözések, valamint az egészségügyi személyzet és betegek közötti kontaktusok száma. A Covid-19-járvány miatt ennek különös a jelentősége, hiszen a vírus terjedésének féken tartásában kiemelt szerepe van az emberek közötti szoros kontaktus minimalizálásának.

INTRODUCTION – Necrotizing fasciitis is a rare and high mortality condition. Most commonly it is spreading in the extremities, abdominal wall soft tissues and perineal region, but occurs rarely in the retroperitoneal space too. Primary treatment is debridement with administered antibiotics, supported by negative pressure wound care. The present case report concerns a successful treatment of an extensive necrotizing fasciitis spreading from the hip region and ending up in a retroperitoneal abscess.

CASE REPORT – A gradually increasing, painful, ulcerated swelling developed in the patient's right hip region. On the first examination, elevated laboratory markers of inflammation were identified while the necrotizing lesion raised concerns of sarcomatous background. Initially, we started antibiotics and took tissue samples. The prompt CT scan confirmed a large abscess complex involving also the retroperitoneal space. The surgical exploration verified a typical necrotizing fasciitis and after removing debridement negative pressure wound care was started. After 14 days of this treatment the patient recovered successfully.

CONCLUSION – Negative pressure wound therapy is pivotal in the treatment of necrotizing fasciitis. The number of wound dressings and of medical staff – patient contacts can be significantly reduced by this method. It has a major advantage in the COVID-19 pandemic, since minimalizing close contacts is of vital importance in controlling the spread of the virus.

**negatívnyomás-terápia,
Covid-19, fasciitis necrotisans,
retroperitonealis abscessus**

**negative pressure wound therapy,
COVID-19, necrotizing fasciitis,
retroperitoneal abscess**

dr. ZÁDORI Gergely (levelező szerző/correspondent), dr. SUSÁN Zsolt, dr. TÓTH Csaba Zsigmond, dr. TÓTH Dezső, dr. SZENTKERESZTY Zsolt: Debreceni Egyetem, Klinikai Központ, Sebészeti Klinika/ University of Debrecen Clinical Center-Surgery Clinic; H-4032 Debrecen, Móricz Zsigmond krt. 22.
E-mail: zadori.gergely@med.unideb.hu

Érkezett: 2021. március 9.

Elfogadva: 2021. március 22.

A krónikusan fennálló, vagy nagy kiterjedésű, akár több testtájékat is érintő sebek gyógyítása a sebészet egyik legnehezebb feladata. Gyakori, hogy a sebkezelést több kísérőbetegség is hátráltatja (cukorbetegség, veseelégtelenség, szerzett, vagy veleszületett immunhiányos állapotok stb.), ezen kívül hasonlóan hátrányos a betegek alultápláltsága, vagy súlyos obesitása is. A tumorok okozta cachexia szintén jelentősen akadályozhatja a sebgyógyulást. Az 1990-es évek óta egyre szélesebb körben alkalmazzák a negatív nyomású sebkezelést (negative pressure wound therapy, NPWT; vacuum assisted closure, VAC), amellyel drámaian javítható a nagy kiterjedésű, rossz gyógyhajlamú sebek gyógyulása (1, 2). Az NPWT ugyanakkor sikeresen alkalmazható egyéb indikációkban is, például pancreatitishez társult fokozott hasúri nyomás nyitotthas-kezelése, vagy mély rectum resectiók során készített anastomosisok insuffitentiája miatti endoluminális VAC- (endo-VAC) kezelésénél, amely során a bél lumenében, vagy a pararectalis tályogüregben alkalmazzuk a szívókezelést (3–6).

A lágyrészfertőzések egyik ritka, de életet veszélyeztető fajtája a fasciitis necrotisans (FN), amely az izompólyák mentén terjedő, kiterjedt lágyrészelhalással járó, korán szepszist okozó fertőzéstípus. Leggyakrabban a végtagokat, a hasfalat és a gáttájékat érinti, de ritkán a retroperitoneumban is kialakulhat (7, 8). Az utóbbi előfordulásnál a kiindulási góc általában a hasüregben található (például perforált appendicitis, pancreatitis, pyelonephritis), de felszínes lágyrészgennyedések (például Fournier-gangraena) is ráterjedhetnek a retroperitoneumra, illetve leírtak idiopathiás formát is (7, 9–11). A fasciitis necrotisans kezelése széles spektrumú antibiotikum adása mellett elsősorban sebészi feladat. Igen korai alapos necrectomiát kell végezni, amelyet az utóbbi időben egyre szélesebb körben NPWT-kezeléssel egészítenek ki (12).

A negatív nyomású sebkezelés mellett, hogy elősegíti a sebgyógyulást, jelentősen csökkenti a sebkötőzések, következképpen az egészségügyi személyzet-beteg kontaktusok számát, hiszen a kezelés során használt poliuretán-szivacsok cseréjét és a sebvíziót elég általában 3–5 naponta elvégezni. Az utóbbi szempontnak különös jelentősége van a jelenleg zajló Covid-19-világjárványban, hiszen a vírus terjedésének féken tartásában kiemelt szempont az emberek közötti szoros kontaktusok minimalizálása.

Az alábbi esetismertetés egy kiterjedt, a hát lágyrészeit destruáló, fascia necrosisissal járó, retroperitoneumba is terjedő tályog sikeres NPWT-kezelését részletezi.

RÖVIDÍTÉSEK

Covid-19: SARS-CoV-2 által okozott megbetegedés
Endo-VAC: endoluminális vákuumasszisztált seb-zárás (endoluminal vacuum assisted closure)
FN: fasciitis necrotisans
iNPWT: incisionalis negatívnyomás-terápia (incisional negative pressure wound therapy)
LRINEC: fasciitis necrotisansra hajlamosító laborparaméterek (laboratory risk indicator for necrotizing fasciitis)
NPWT: negatívnyomás-terápia (negative pressure wound therapy)
PPI: protonpumpagátló
VAC: vákuumasszisztált seb-zárás (vacuum assisted closure)

Esetismertetés

Az 52 éves beteg anamnézisében bal alsó végtag traumája miatti femoralis amputáció, 2-es típusú diabetes mellitus, hypertonia szerepel. Cukorbetegsége miatt otthonában metformin- és hosszú, illetve rövid hatású inzulinkezelésben részesült.

Az intézeti felvétel előtti napokban a hátának jobb oldalán, a csípőlapát fölött fokozatosan növekvő, kis ökölnyi fájdalmas elváltozás jelent meg, amely fölött a bőr bepirosodott és kifekélyesedett. A beteg nem emlékezett arra, hogy a hátát sérülés, rovarcsípés érte volna, és hasi panasa ezzel párhuzamosan nem volt.

A sürgősségi ambulancián készült laborvizsgálat emelkedett gyulladási paramétereket, vala-

1. táblázat. Fasciitis necrotisansra hajlamosító laborparaméterek (LRINEC pontrendszer) (18)

Laborparaméterek	Pontszám
C-reaktív protein (CRP), mg/l	
<150 (146,55)	0
≥150	4
Fehérvérsejtszám, G/l	
<15	0
15–25 (22,81)	1
>25	2
Hemoglobin, g/l	
>135	0
110–135	1
<110 (49)	2
Na, mmol/l	
≥135 (141)	0
<135	2
Kreatinin, μmol/l	
≤141 (83)	0
>141	2
Glükóz, mmol/l	
≤10 (8,6)	0
>10	1

mint súlyos anaemiát jelzett (1. táblázat). Ultrahangvizsgálat az elváltozás háttérében sarcoma lehetőségét vetette fel. Mellékleteként epehólyag-kövességet, a máj jobb lebenyében haemangioma jellemző elváltozást, illetve húgyhólyag-követ írtak le.

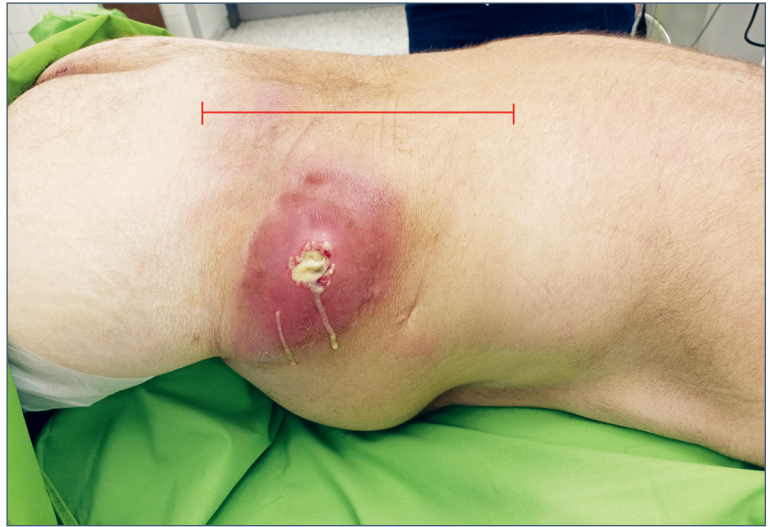
Belgyógyászati osztályra történt felvétel után az anaemia háttérében okkult gastrointestinalis vérzést feltételeztek. Gasztroszkópia során a gyomor antralis és a kis görbületi területén egy-egy fibrinnel fedett ulcus igazolódott, amely miatt protonpumpagátló- (PPI) és sucralfatkezelést állítottak be. A fekélyből vett szövettani minta sem malignitást, sem *H. pylori*-pozitivitást nem igazolt. Az anaemiát transzfúziókkal rendezték.

A csípőtáji elváltozás punctiója gennyes váladékot eredményezett. Leszívást követően, tekintettel a necroticus elváltozás háttérében felmerülő tumoros folyamat lehetőségére, szövettani mintavétel is történt, amely lobos-necroticus szövetrészletnek bizonyult, malignitás nélkül.

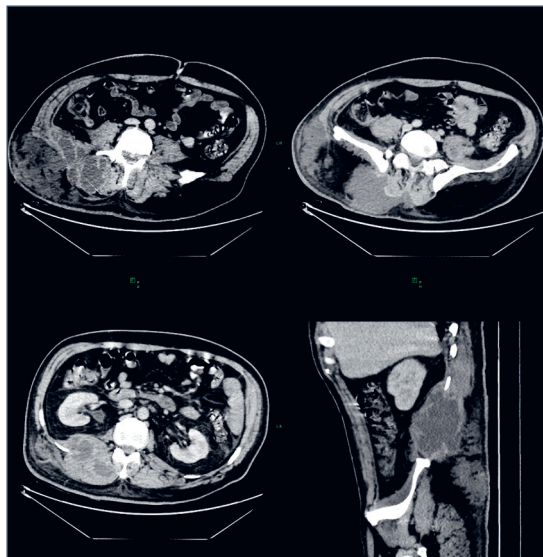
Empirikus amoxicillin-klavulánsav-kezelés mellett a gyulladáshoz markerek szintje csökkenni kezdett. A tenyésztés alapján (széles érzékenységi *S. aureus*) intravénás gentamicinkezelést indítottak.

Mivel malignus folyamat nem igazolódott, és az elváltozás tályognak bizonyult, a beteget átvettük sebészeti klinikánkra. A sürgős CT-vizsgálat paravertebralis S4–TH10-ig terjedő, legnagyobb átmérőjében majdnem 30 cm-es tályogrendszert igazolt, amely a m. erector spinae mentén az izomrostok között helyezkedett el, és egy körülbelül 10 cm-es szakaszon a retroperitoneumba is betejedt. Ez a tályogrendszer emellett a csípőlapát fölött elhelyezkedő, körülbelül 10 cm átmérőjű subcutan tályoggal is közlekedett. A gerinccsatorna nem volt érintett. A retroperitoneumban, illetve a hasüregben primer gyulladáshoz nem igazolódott, a tályog kiindulási helye vélhetően a csípőlapát felett lévő necroticus csecsemőfejnyi elváltozás volt (1., 2. ábra).

Sürgős műtét során a csípőlapát fölött lévő tályogüregben kiterjedt subcutan és fascianecrosiszt észleltünk, és az üreg a CT által leírt paravertebralis, retroperitoneumba terjedő tályogrendszerrel közlekedett. Két külön feltárásból nagy mennyiségű gennyet ürítettünk, ismételt tenyésztést vettünk, emellett alapos necrectomiát végeztünk (3. ábra). Korábbi kedvező tapasztalataink alapján, illetve a jelenlegi Covid-19-járvány miatt a kötözések és ezáltal az orvos-beteg kapcsolat, továbbá az ápoló személyzet és a betegek közötti kontaktusok számának csökkentése céljából negatív nyomású sebkezelés mellett döntöttünk. Méretre vágott poliuretán-szivacsokat helyeztünk a sebekbe, majd 110 Hgmm fo-

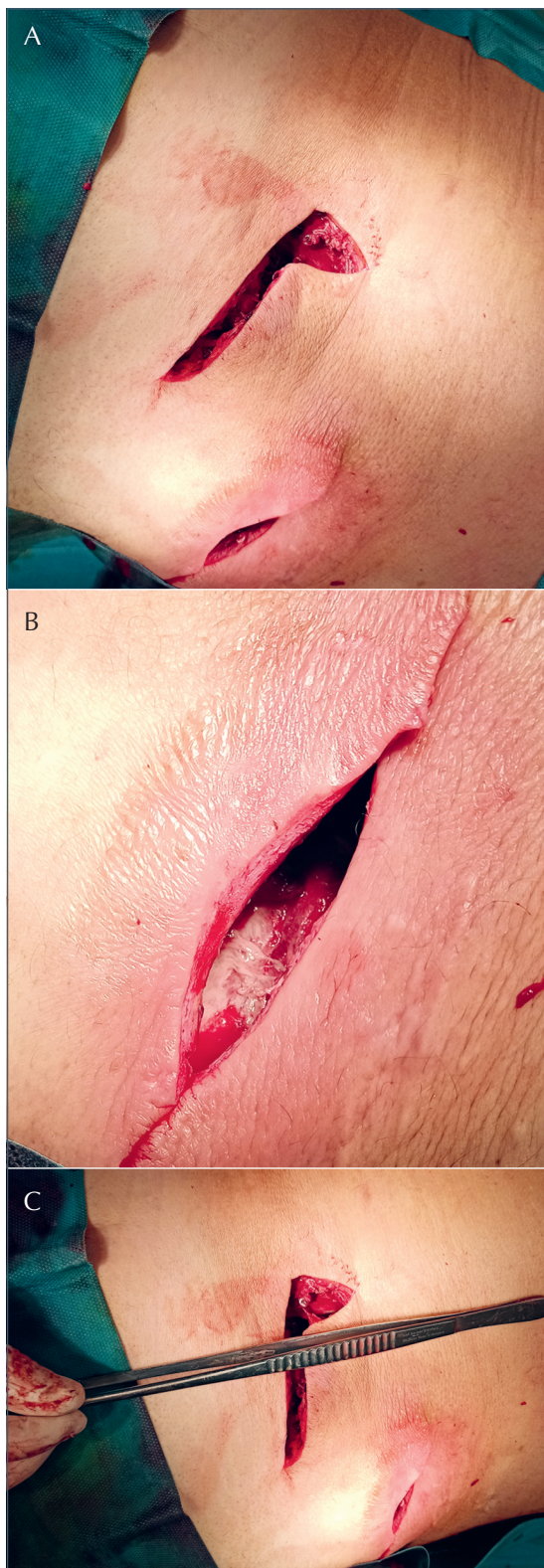


1. ábra. Csípőtájékról kiinduló tályogrendszer feltárás előtti képe. A csípőlapát fölötti ökölnyi méretű, necroticus, spontán megnyílt tályog mellett látható a gerinc melletti erythemás duzzanat, mely az előbbivel közlekedő tályogrendszer legfelszínesebb pontja. Piros vonallal jelöltük a paravertebralis, bordáig felérő és retroperitoneumba is terjedő tályog határait



2. ábra. A tályog feltárása előtti CT-kép. A csípőlapát magasságában készült fenti kettő axiális képen látszik a kiterjedt lágyrészérintettség mind a glutealis, mind a paravertebralis régióban. Az alsó axiális és sagittális képek a tályog retroperitoneumba terjedését mutatják. Jól látható, hogy a tályog megközelíti, de nem éri el a jobb oldali vesét

lyamatos szívókezelést állítottunk be. Tekintettel a tenyésztési eredményekre, amelyek során az MRSA-t kizártuk, a beteg antibiotikum-kezelését intravénás imipenem-cilastatinra váltottuk, amely kiterjedt Gram-negatív, és pozitív spektruma miatt súlyos, polimikrobiális intraabdominális fertőzések esetén is hatékony, ugyanakkor nem annyira toxikus, mint az aminoglikozidok.



3. ábra. A tályog első feltárása. Közvetlenül az első műtét utáni állapot. Két feltárásból történt a váladék kiürítése és a necrectomia (A). A csípőtájékváltozása szélesebb necrectomiát igényelt, amely során a glutealis izmokat borító fasciát is eltávolítottuk (B). Hosszú csipesszel jelöljük a paravertebrális tályog határait (C)

A szivacs első cseréjét négy nappal a feltárást követően végeztük. A sebüregek teljesen feltisztultak, alapjuk sarjadásnak indult, necrosis, váladékretenció nem volt (4. ábra). A méretre vágott szivacsokat visszahelyeztük, és ismételt 110 Hgmm folyamatos szívókezelést alkalmaztunk.

Öt nappal később, újabb szivacs cserét végeztünk, amely során a sebek állapotának további jelentős javulását észleltük. A medialis, paravertebralis, retroperitonealis is terjedő tályogrendszer helyén lévő sebet szívódrén felett zártuk. A csípőlapát feletti sebnak csak részleges zárása történt (a kiterjedt necrosis az első feltárásnál itt széles kimetszést igényelt), ezért egy kis méretű szivaccsal folytattuk az NPWT-kezelést a sarjadás elősegítése céljából, 110–180 Hgmm váltakozó szívókezeléssel.

A beteg folyamatosan láztalan volt, általános állapota gyorsan javult, a gyulladási markerek fokozatosan csökkentek. Antibiotikum-kezelést a szekunder sebzárás követően leállítottuk.

Ötnapos váltakozó NPWT-kezelés után a csípőlapát feletti sebet is zártuk, emellett a medialis sebből a szívódrént eltávolítottuk, és a beteget panaszmentesen otthonába bocsátottuk. Két héttel az exmissiót követően távolítottuk el a varratokat a per primam gyógyult sebekből (5. ábra). A beteget még három hétig kontrolláltuk. Panaszmentes maradt, a gyulladási értékek normáltartományban maradtak, retencióra utaló folyadékgyülemet a képalkotó vizsgálatok sem igazoltak.

Megbeszélés

A fasciitis necrotisans (FN) ritka, súlyos, az életet is veszélyeztető progresszív sepsis állapot. Halálozása napjainkban is nagy, a kisebb-nagyobb számú, többnyire esetismertetés típusú közlések alapján 6–67% (7, 13–16). Érintheti a bőr- és bőr alatti szöveteket, az izomzatot és valamennyi légyszövetet, emellett jellemzően a fasciák mentén terjed. Hátterében általában multibakteriális eredet igazolható, de nem ritka a monobakteriális, vagy gombafertőzés okozta folyamat sem (7, 13–17). Hajlamosító tényező a magas életkor, a diabetes mellitus, vese- és májbetegségek, a perifériás érbetegségek, a thrombocytopenia, a hypalbuminaemia és a dohányzás (7, 13–16). Az ismert rizikófaktorok közül az általunk kezelt beteg diabetes mellitusban szenvedett.

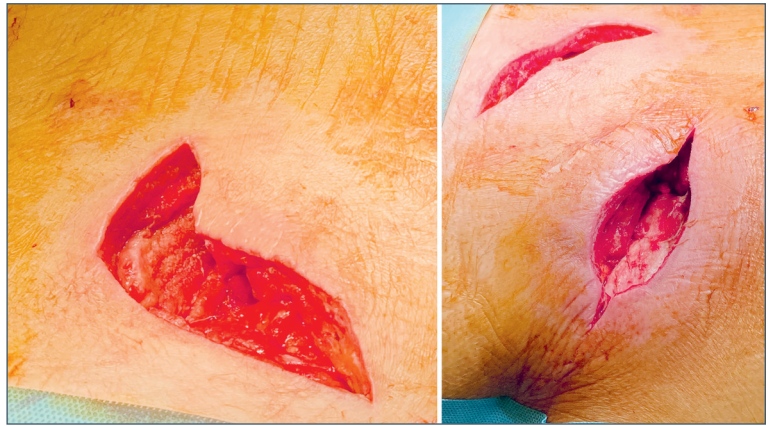
A fasciitis necrotisans helyi tünetei a fájdalom, bőrpír, duzzanat, feszülés, előrehaladottabb stádiumban crepitatio és a bőr bullás, necroticus elváltozása. Súlyosabb esetekben általános tünet a láz, a hidegrázás, a hypotensio, a verejtékezés és

a zavartság, amely előrevetíti a szeptikus sokk kialakulását (7, 13–17). A preoperatív diagnózisban segítséget nyújthat a LRINEC pontrendszer, mely a szérum-CRP, -fehérvérsejtszám, -hemoglobin, -Na, -kreatinin és -glükóz szintjén alapuló score-rendszer (1. táblázat). LRINEC 6 pontérték esetén 90% feletti a pozitív és negatív prediktív érték (14, 18). LRINEC számításakor a CRP az egyik legfontosabb laborparaméter. 150 feletti CRP esetén 4 pontot, míg az alatt 0 pontot számítanak az összesített pontszámba. Esetünkben a beteg felvételekor mért CRP-érték 146,55 mg/l volt, de elképzelhető, hogy amennyiben pár órás eltéréssel történt volna a laborvizsgálat, a CRP meghaladja a megadott határértéket. Az azonnali antibiotikum-kezelés indítása, és az elváltozás punctiója során a gennyes váladék részleges lebecsátása a gyulladásos értékek csökkenését okozta még intézetünkbe történő átvétele előtt.

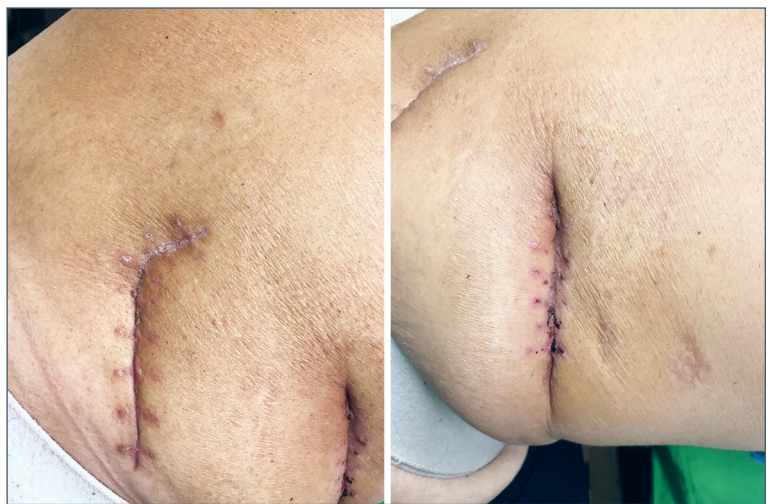A betegség leggyakrabban az alsó végtagokon fordul elő, de bárhol kialakulhat (13, 16, 17), és ritkán érintheti a retroperitoneumot is. Az esetek döntő többségében valamelyik hasüregi szerv gennyes gyulladásának retroperitoneumra terjedése áll a háttérben, de nagyon ritkán a hasfalat vagy perineumot érintő gyulladás (például Fournier-gangraena) is betörhet a retroperitoneumba, illetve ismert az idiopathiás forma is (7). Esetünkben a fertőzés kiindulási pontja a csípőtájéék feletti lágyrész lehetett. Többek között erre utal, hogy a beteg első tünete a csípő fölötti fájdalmas duzzanat, majd a bőrpír megjelenése volt, melyet a bőr kifehélyesedése követett. A betegnek nem voltak hasi panaszai, a CT-vizsgálat sem igazolt intraabdominalis infektív gócot. Műtéti feltáráskor a szövetek necrosis főleg a csípőtájéékon volt észlelhető, és a tenyésztési eredmények is *S. aureus* igazoltak. Retroperitonealis, intraabdominalis eredet esetén elsősorban *E. colira* lehet számítani kórokozóként (7).

Az FN sikeres kezelésének kulcsa a gyors diagnózist követő radikális sebészi feltárás és a kiterjedt necrectomia (7, 13–17). Esetünkben a már korábban említett, azonnali hatékony antibiotikum-kezelés és az elváltozás műtéti feltárása előtti punctiójának köszönhetően szepszis nem alakult ki, habár a tályog mérete a műtéig fokozatosan növekedett (legnagyobb átmérő 30 cm volt). A műtéti feltárás és antibiotikum-kezelés mellett napjaink leghatásosabb és leggyorsabb gyógyulást eredményező kezelése az NPWT (7, 13–17). Mi is sikerrel alkalmaztuk a negatívnyomás-terápiát, melyet összesen két hétig folytattunk, előbb folyamatosan, majd a sarjadás folyamatát elősegítő váltakozó üzemmódban.

A sebgyógyulási zavarok, az elhúzódó sebgyó-



4. ábra. A feltárás utáni első szivacscsere. Mindkét seb teljesen feltisztult, alapja sarjad, necrosis nem észlelhető



5. ábra. A gyógyult sebek

gyulás jelentős személyi és anyagi megterhelést jelentenek. Nem véletlen, hogy számtalan kezelési módszert dolgoztak ki a rosszul gyógyuló sebek ellátására, emellett nagy figyelmet fordítanak a sebgyógyulás zavarainak megelőzésére. Ezen törekvések napjainkban talán legforrongóbb területe a negatívnyomás-terápia. A kezelésnek számos előnye van, többek között elősegíti a sebek feltisztulását, a kóros biológiai ágenseket tartalmazó sebváladék folyamatos eltávolítását, gyorsítja a seb granulációs folyamatait. Kedvező hatásai miatt gyorsítja a sebgyógyulást, csökkenti a kórházi és ambuláns kezelés idejét és költségeit. A módszert széles körben alkalmazzák a különböző sebgyógyulási zavarokban (diabetés láb, fasciitis necrotisans, hálógennyedések, szeptikus has stb.), illetve azok megelőzésére (4, 14, 15, 19–21).

FN esetén az NPWT a fenti előnyök mellett alkalmas a sebészi necrectomia miatt kialakult szövethiányok „előkészítésére” plasztikai beavat-

kozásokhoz (13, 14). A konvencionális NPWT számos kedvező hatása miatt ma már az FN kezelésének „gold standard”-ja (7, 13, 14, 16, 19). Az NPWT-kezelés speciális formája az instillációs NPWT, amely FN esetén is jó eredménnyel alkalmazható (19).

A Covid-19-pandémia idején különösen fontos a sebek gyógyulási idejének minimalizálása. Kézenfekvő a sebszövődmények kialakulásának megelőzése és a szepszis, nehezen gyógyuló sebek kezelési idejének csökkentése. Az NPWT módszer alkalmazásával jelentősen csökken a beteg kezelő személyzet és a beteg-beteg találkozás száma, mivel 3–5 naponta szükséges csak a kezelés, és ambulánsan is alkalmazható,

szemben a hagyományos nyitott sebkezeléssel, ahol naponta akár több kötőcsere is szükséges (20–22). Az incisionális NPWT (iNPWT) alkalmazása ma már elfogadott a sebfertőzésekre fokozott rizikójú (diabetes, obesitas, szepszis has stb.) betegeknek, és különösen igaz ez Covid-19-járvány idején (20–22). A járvány miatt sajnos gyakoribb az elhanyagolt sebek előfordulása, ami újabb kezelési nehézséget okozhat (20). A szerzők hangsúlyozzák, hogy Covid-19-járvány esetén kiemelkedő jelentősége van az NPWT-nek, mert a beteg és az egészségügyi személyzet kontaktusainak számát (3–5 naponta csak egy kötőcsere) és a posztoperatív kezelés idejét is csökkenti.

Irodalom

1. Argenta LC, Morykwas MJ. Vacuum-assisted closure: a new method for wound control and treatment: clinical experience. *Ann Plast Surg* 1997;38(6):563-76; discussion 577. <https://doi.org/10.1097/0000637-199706000-00002>
2. Orgill DP, Bayer LR. Negative pressure wound therapy: past, present and future. *Int Wound J* 2013;10 Suppl 1:15-9. <https://doi.org/10.1111/iwj.12170>
3. Mentula P, Hienonen P, Kemppainen E, Puolakkainen P, Leppäniemi A. Surgical decompression for abdominal compartment syndrome in severe acute pancreatitis. *Arch Surg* 2010;145(8):764-9. <https://doi.org/10.1001/archsurg.2010.132>
4. Szentkereszty Z, Csizsók A. Abdominal compartment syndrome in severe acute pancreatitis – literature review. *Magy Seb* 2012;65(1):9-13. <https://doi.org/10.1556/maseb.65.2012.1.2>
5. Arezzo A, Miegge A, Garbarini A, Morino M. Endoluminal vacuum therapy for anastomotic leaks after rectal surgery. *Tech Coloproctol* 2010;14(3):279-81. <https://doi.org/10.1007/s10151-010-0569-0>
6. Weidenhagen R, Gruetzner KU, Wiecken T, Spelsberg F, Jauch KW. Endoluminal vacuum therapy for the treatment of anastomotic leakage after anterior rectal resection. *Rozhl Chir* 2008;87(8):397-402.
7. He R, Qi X, Wen B, Li X, Guo L. Successful treatment of a rare extended retroperitoneal necrotizing soft tissue infection caused by extended-spectrum beta-lactamase-producing *Escherichia coli*: A case report. *Medicine (Baltimore)* 2016;95(49):e5576. <https://doi.org/10.1097/MD.0000000000005576>
8. Levine EG, Manders SM. Life-threatening necrotizing fasciitis. *Clin Dermatol* 2005;23(2):144-7. <https://doi.org/10.1016/j.clindermatol.2004.06.014>
9. El Ammari JE, Ahssaini M, El Fassi MJ, Farih MH. Retroperitoneal-necrotizing fasciitis due to chronic pyelonephritis. *J Emerg Trauma Shock* 2010;3(4):419-20. <https://doi.org/10.4103/0974-2700.70763>
10. Hua J, Yao L, He ZG, Xu B, Song ZS. Necrotizing fasciitis caused by perforated appendicitis: a case report. *Int J Clin Exp Pathol* 2015;8(3):3334-8.
11. White NR, Fowler LL. Retroperitoneal and cutaneous necrotizing fasciitis secondary to necrotizing pancreatitis. *J Emerg Med* 2014;47(2):147-9. <https://doi.org/10.1016/j.jemermed.2014.02.009>
12. Corona PS, Erimeiku F, Reverté-Vinaixa MM, Soldado F, Amat C, Carrera L. Necrotizing fasciitis of the extremities: implementation of new management technologies. *Injury* 2016;47(Suppl 3):S66-s71. [https://doi.org/10.1016/S0020-1383\(16\)30609-X](https://doi.org/10.1016/S0020-1383(16)30609-X)
13. Enyedi A, Mudriczki G, Bazsó T, Gyóry F, Susán Zs, Damjanovich L, et al. Negative pressure wound therapy for necrotizing fasciitis and compartment syndrome of the upper extremity- a case report. *Negative Pressure Wound Therapy Journal* 2019;6(1):5-8. <https://doi.org/10.18487/npwtj.v6i1.47>
14. Hunter J, Quarterman C, Waseem M, Wills A. Diagnosis and management of necrotizing fasciitis. *Br J Hosp Med (Lond)* 2011;72(7):391-5. <https://doi.org/10.12968/hmed.2011.72.7.391>
15. Lee JY, Jung H, Kwon H, Jung SN. Extended negative pressure wound therapy-assisted dermatotraction for the closure of large open fasciotomy wounds in necrotizing fasciitis patients. *World J Emerg Surg* 2014;9:29. <https://doi.org/10.1186/1749-7922-9-29>
16. Sun X, Xie T. Management of necrotizing fasciitis and its surgical aspects. *Int J Low Extrem Wounds* 2015;14(4):328-34. <https://doi.org/10.1177/1534734615606522>
17. Schipper P, Tieu BH. Acute Chest Wall Infections: Surgical Site Infections, Necrotizing Soft Tissue Infections, and Sternoclavicular Joint Infection. *Thorac Surg Clin* 2017;22(2):73-86. <https://doi.org/10.1016/j.thorsurg.2017.01.001>
18. Wong CH, Khin LW, Heng KS, Tan KC, Low CO. The LRINEC (Laboratory Risk Indicator for Necrotizing Fasciitis) score: a tool for distinguishing necrotizing fasciitis from other soft tissue infections. *Crit Care Med* 2004;32(7):1535-41. <https://doi.org/10.1097/01.CCM.0000129486.35458.7D>
19. Brinkert D, Ali M, Naud M, Maire N, Trial C, Téot L. Negative pressure wound therapy with saline instillation: 131 patient case series. *Int Wound J* 2013;10 Suppl 1:56-60. <https://doi.org/10.1111/iwj.12176>
20. Grande R, Fiori G, Russo G, Fioramonti P, Campagnol M, di Marzo L. A multistage combined approach to promote diabetic wound healing in COVID-19 era. *Int Wound J* 2020;17(6):1863-70. <https://doi.org/10.1111/iwj.13476>
21. Kirsner RS, Hurd T. Assessing the need for negative pressure wound therapy utilization guidelines: An overview of the challenges with providing optimal care. *Wounds* 2020;32(12):328-33.
22. Banasiewicz T, Becker R, Bobkiewicz A, Fraccalvierri M, Francuzik W, Hutan, et al. Prevention and therapy of acute and chronic wounds using NPWT devices during the COVID-19 pandemic, recommendation from The NPWT Working Group. *Negative Pressure Wound Therapy Journal* 2020;7(2):4-9.