

**EGYETEMI DOKTORI (Ph.D.) ÉRTEKEZÉS**

***URÉTERKÖVEK KORSZERŰ SEBÉSZI KEZELÉSE***

***Dr. Farkas Antal***

**DEBRECEN**

**2007.**

**EGYETEMI DOKTORI (Ph.D.) ÉRTEKEZÉS**

**URÉTERKÖVEK KORSZERŰ SEBÉSZI KEZELÉSE**

**DR. FARKAS ANTAL**



**TÉMAVEZETŐ: PROF. DR. TÓTH CSABA  
DR. VARGA ATTILA**

**DEBRECENI EGYETEM**

**ORVOS- ÉS EGÉSZSÉGTUDOMÁNYI CENTRUM**

**UROLÓGIAI KLINIKA**

**DEBRECEN**

**2007.**

## Tartalomjegyzék

Rövidítések listája	3. oldal
Bevezetés	4. oldal
Célkitűzések	14. oldal
Betegek és módszerek	17. oldal
Eredmények	47. oldal
Megbeszélés	58. oldal
Prioritások, Megállapítások	81. oldal
Irodalom	83. oldal
Összefoglalás	100. oldal
Tárgyszavak	101. oldal
Köszönetnyilvánítás	102. oldal
Az értekezés alapjául szolgáló közlemények jegyzéke	103. oldal
Egyéb közlemények jegyzéke	105. oldal

## Rövidítések listája

ANN	Artificial Neural Network
Ch	Charriere (0,33 mm)
CT	computertomográfia
DJ	dupla „J” uréterkatéter
EHL	elektrohidraulikus lithotriptor
EKL	elektrokinetikus lithotriptor
EME	Erdélyi Múzeum Egyesület
ESWL	Extracorporeal Shock Wave Lithotripsy
Hz	Herz
Ho:YAG	holmium:yttrium-alumínium-garnet
IVU	intravénás urográfia
J	Joule
LUL	laparoszκόpos ureterolithotomia
MR	mágneses rezonancia
NOTES	Natural Orifice Translumenal Endoscopic Surgery
OLL	ostiolitholapaxia
RTG	röntgen
TUL	transurethralis lézertripsia
UH	ultrahang
Uk	uréterkatéter
URS	ureteroszkópia
W	Watt

## Bevezetés

A húgyúti kövesség az emberiség legősibb betegségei közé tartozik. Mind a mai napig az urológiai szakrendelések és urológiai sürgősségi ellátások döntő hányadát alkotja. A húgyvezeték kövessége pedig egyike a legfájdalmasabb és legmagasabb prevalenciájú urológiai megbetegedéseknek. A népesség mintegy 5 %-át érinti (1). Azok a betegek pedig akikben kialakult a kő, a következő 5-10 évben recidíva jelentkezésére számíthatnak (2). Férfiak és azok az egyének, akiknek családjában kőbetegség szerepel, háromszor nagyobb valószínűséggel számíthatnak kő kialakulására. Az, hogy ez a nemek közti differencia intrinsic vagy diétafüggő, még nem teljesen tisztázott. Minden esetre az öregedéssel párhuzamosan, ez a nemek közti eltérés csökkenő tendenciát mutat (3). A különbség részben azzal is magyarázható, hogy a férfiak vizeletében több oxalát választódik ki, a nőkben pedig több citrát, ezzel is gátolva a kőképző folyamatokat. Azok a fejlett országbeli lakosok, akik viszonylag sok állati fehérjét fogyasztanak, húgyúti kövesség tekintetében szintén nagyobb rizikójú csoportba tartoznak.

Az orvostudomány fejlődésében, ezen belül a kőbetegség diagnózisában, rendkívüli előrelépést jelentett Wilhelm Conrad Roentgen korszakalkotó felfedezése - 1895-ben - és munkássága, melynek segítségével az emberi test szerveinek vizsgálata vált lehetővé (4). A köveket röntgensugárral szembeni viselkedésük alapján osztályozzuk ma is sugárfogó és sugár átteresztő kövekre, mely részben a kezelési stratégiánkat is meghatározza. További hatalmas ugrást jelentett a diagnosztika terén az intravénás urográfia (IVU) és ultrahang (UH) bevezetése. Ez utóbbinak köszönhetően a felismerésre került köves betegek incidenciája és prevalenciája ugrásszerűen emelkedett, az aszimptomatikus vesedaganatokéhoz és más morfológiai elváltozást okozó renális patológiához hasonlóan.

A kontrasztanyagok alkalmazása a diagnosztikában, így a vese és uréterkövesség kimutatásában is, azt követően vált lehetővé, hogy A. Binz és C. Rath, a Berlieni Mezőgazdasági Akadémia kémikusai olyan jód származékot szintetizáltak, amely kemoterapeutikumként volt használható (5). Moses Swick tesztelte ezt az anyagot L. Lichtwitz hamburgi és A. von Lichtenberg berlini klinikáján (6, 7), felfigyelve röntgen sugárral szembeni viselkedésére is. Az intravénás urográfias vizsgálat úttörői és továbbfejlesztői között, a sebész Johannes Volkmann nevét sem szabad elfelejtenünk (8, 9). A kezdetben észlelt mellékhatások és gyakoribb allergiás típusú reakciók, az uréterköves vese hypoperfúziója a vizsgálat alatt (10), a non-ionos és alacsony osmolalitású modern szerek bevezetésével elhanyagolhatóvá váltak (11). A mindennapi gyakorlatból, a – több nyugati országban már olcsóbb vizsgáló eljárásként elkönyvelt – kontrasztanyag nélküli helikális CT sem tudta kiszorítani (12-15). Ráadásul az urográfia olykor nem csak diagnosztikus, hanem terápiás hatással is rendelkezhet (16).

Az új modern képalkotó eljárásoknak köszönhetően gyakran kerülnek felfedezésre tünetmentes, ún. „nyugvó” vesekövek. Glowacki 107 betegben vizsgálta az ilyen aszimptomatikus vesekőhelykövek sorsát (17). Átlagos utánkövetési idő 32 hónap volt. Az első hat hónapban valamennyi beteg panaszmentes volt, viszont a következő két évben a betegek 32 %-ban akut vesekőlika jelentkezett és ezen betegek felénél sebészeti beavatkozás vált szükségessé az uréterben elakadt, távozási hajlamot nem mutató kövek miatt. Glowacki és munkatársai szerint - öt éves periódust elemezve - a betegek mintegy 50 %-ában jelentkezik valamilyen - kövességgel összefüggő - klinikai tünet. Ezen tünetek megjelenésének valószínűsége egyenes arányban volt a „nyugvó” vesekövek számával. Hubner hasonló betegcsoportot figyelt hét éven keresztül (18) és betegeinek 40 %-a szorult valamilyen sebészeti beavatkozásra. Az esetek felében a vesekő növekedést mutatott és betegeinek 63 %-a megszűnt tünetmentes lenni. Ezek az eredmények azt igazolják, hogy a

gyakran véletlen - incidentálisan - diagnosztizált „nyugvó” veseköveket is kezelni kell, illetve eltávolítani az uropoetikus rendszerből.

A biztonságos narkózis bevezetését követően - a XX. század elején - a vese és uréterkövek kezelésének egyetlen módja a nyílt sebészeti beavatkozás volt, amely a nagy feltáró műtétek összes szövődményének lehetőségét is magában hordozta. Ezek a beavatkozások 20-30 cm-es bőrmetszéssel, a lumbális, vagy elülső hasizmok átmetszésével járó műtétek voltak, amit hosszas lábadozás követett és gyakran izomtónus-csökkenés eredményezte, zavaró hasfali előboltosulás alakult ki. Ilyen beavatkozások a nephrolithotomia, pyelolithotomia, marginális nephrotomia, ureterolithotomia. Tekintve, hogy a vesekövesség alapjában véve anyagcsere betegség ezért recidívával is számolnunk kell, ami gyakran ismételt műtéteket tesz szükségessé. Egy vesének a harmadik nyílt feltárása pedig gyakran nefrektómiába torkollik. A képet súlyosbíthatja az a tény is, hogy a húgyúti kövesség általában mindkét oldali vesét érinti. Éppen ezért régen a klinikailag tünetmentes kövek műtéti kezelését nem végezték (19). Előrelépést jelentett a vesekő sebészetben a XX. század közepe táján bevezetett pólus-reszekció, amikor is a kő mellett a kőképződésért felelősnek tartott veserész (kőfészek) is eltávolításra került (20-25).

Az elmúlt 25 évben az ESWL megszületésének és fejlődésének (26, 27), az endoszkópos műszerek - kis kaliberű, flexibilis endoszkópok - illetve műtéti technika finomodásának köszönhetően, a felső és alsó húgyúti kövesség kezelése nagy változásokon ment keresztül (28-32) és a szemlélet is megváltozott. A Chaussy és Eisenberger által 1980-ban Münchenben bevezetett extrakorporális lökéshullám kezelés ma a leggyakrabban alkalmazott módszer a vese és uréterkövek esetében. Hazánkban ennek bevezetése 1988-ban Wabrosch G. nevéhez fűződik. Ezzel a technikával azonban kőmentesség nem mindig érhető el - átlagos hatékonysága 80 %-os - és ilyenkor műtéti (endoszkópos) beavatkozásra kerül sor (33). A Perez-Castro által az 1980-as évek elején bevezetett ureteroszkópia (34),

azonban egyre inkább kezd teret hódítani, mint primér beavatkozás - az ESWL bevezetését követő kezdeti háttérbe szorítása után - a disztális, sőt a proximális húgyvezeték köveinek esetében is (35, 36). Lehetővé vált az uropoetikus rendszer valamennyi szintjének optikus áttekintése a vesefunkció és húgyutak károsítása nélkül. Hazánkban az ureteroszkópiát Tóth Csaba vezette be 1985-ben (37). Ennek köszönhetően uréterkövesség miatt végzett nyílt műtéti beavatkozásokra ma már csak kivételes esetekben kerül sor.

Az URS-el párhuzamosan, természetesen a kőképződés patogenézisének ismerete is sokat fejlődött, ami profilaktikus illetve metafilaktikus étrendi és gyógyszeres kezelések kialakulását eredményezte (38-45). Az étrendi előírások betartása mellett a recidíva kockázata akár tizedére is csökkenhet (46).

A napjainkban alkalmazható non-invazív, illetve minimálisan invazív kezelési módszereknek köszönhetően az incidentálisan felfedezett „nyugvó” kövek kezelése is megoldott – az „operatio non sit gravior ipso morbo” elvének megfelelően - még mielőtt ezek növekednének, illetve a húgyvezetékbe kerülve klinikai tüneteket produkálnának. Bizonyos munkakörökben dolgozók (pl. pilóták, tehergépkocsi-vezetők) esetében ez különösen nagy jelentőséggel bír (47).

A húgyvezeték kövei az esetek döntő többségében a vesében képződnek és onnan jutnak az uréterbe. Kivételes esetekben találkozhatunk priméren a húgyvezetékben kialakult kövekkel: varrónál, divertikulumban, ureterokelében (48).

Az uréterkövek spontán távozását alapvetően két tényező határozza meg. Ezek a kő mérete és lokalizációja. A kövek leggyakrabban az uréter fiziológiás szűkületeinek magasságában stagnálnak, illetve impaktálódnak. Ilyen helyek a pyelo-ureteralis átmenet, az uréter és az artéria iliaca kereszteződési helye, az intramurális szakasz, az ostium.

Egy retrospektív meta-analízis eredménye szerint - amelyben 2704 beteg adatait dolgozták fel - a 4 mm-nél kisebb kövek 38 %-ban távoznak spontán módon (18). Két

harmaduk négy hét alatt ürül ki. A disztális uréterszakasz kövei 45 %-ban, a közép szakasz kövei 22 %-ban, a proximális szakasz kövei pedig csak 12 %-ban távoztak spontán módon. Kisebb esetszámokat feldolgozó prospektív tanulmányok adatai szerint azonban, a 4 mm-nél apróbb kövek 95 %-a ürült ki spontán, míg az 5 mm-es köveknek csupán 50 %-a (49). Segura és munkatársai ennél is kedvezőbb adatokat közölnek. Megfigyelésük szerint az 5 mm-nél kisebb kövek 98 %-ban ürülnek ki spontán módon (50).

Klinikai tünetek (fájdalom, láz) vagy akár tünetmentes húgyúti obstrukció esetén azonban nem a várakozó álláspont a megoldás (51). Viszont az idő előtti beavatkozások úgyszintén fölösleges kockázatnak és stressz helyzetnek teszik ki a beteget. Éppen ezért a spontán kőtávozás megbízható előrejelzése - a szükségtelen beavatkozások elkerülése érdekében - nagy jelentőséggel bír, azonban ez mind a mai napig még kutatások tárgyát képezi. Számtalan paramétert vizsgáltak már e tekintetben. Ezek közül a fájdalom foka, a nem és a kor nem volt befolyással az eredményre. A kisméretű, disztális elhelyezkedésű uréterkövek sokkal nagyobb valószínűséggel távoznak spontán módon.

Különbéféle szerzők matematikai formulákat dolgoztak ki, a húgyvezeték kövek távozását előrejelző célzattal, amelyekben a kövek mérete, oldalisága és elhelyezkedése szerepelnek. Modern statisztikai és valószínűség számítási elméletek is bevetettek, művi intelligencia (Artificial Neural Networks – ANNs) alkalmazásával együtt, a minél precízebb spontán kőtávozás előrejelzése érdekében. Cummings és munkatársai például 17 paraméter felhasználásával alkottak egy olyan művi intelligenciát alkalmazó számítási módszert, amely 76 %-os pontossággal képes előrejelzéseket adni (52). Kutatásaik szerint, csökkenő fontossági sorrendben, az alábbi paraméterek voltak a leginkább befolyással a kőtávozás megítélésében:

- a klinikai tünetek fennállásának ideje
- az üregrendszeri tárgulat foka

- a kő helyzete

A spontán kőtávozás elősegítése érdekében számtalan farmakoterápiás szert tanulmányoztak, közülük elsősorban az alfa-1 receptor-blokkolók bizonyultak hatékonynak (53). A vesekőlika kezelésében is egyre inkább a modern alfa-1 szimpatolitikumok - köztük a tamsulosin - veszik át a korábban előszeretettel alkalmazott N-butil-szkopolamin szerepét (54), miután új ismereteket szereztünk a görcs kóréletteni hátterével kapcsolatban (55). Propiglia és munkatársai megduplázták a disztális uréterszakaszból spontán ürülő kövek arányát - átlagos kőnagyság 5 mm volt - napi 30 mg prednisonont 10 napig és napi 30 mg nifedipinet, vagy 400 µg tamsulosint 28 napig alkalmazva (56). Lényegesen csökkent a kőürülésig eltelt idő és az analgetikum használat is. Yilmaz és munkatársai is 50 %-os javulást értek el a disztális uréter köveinek spontán távozása terén alfa-blokkoló terápia eredményeként. Ők három fajta alfa receptor-blokkolót teszteltek, de szignifikáns különbséget nem észleltek közöttük (57).

Azokat a betegeket akiknek uréterköve előreláthatólag kis valószínűséggel fog spontán módon távozni, informálni kell az aktív kezelési módszerekről, ezek előnyeiről és hátrányairól is. A döntés meghozatala minden esetben közös megegyezéssel történik. Figyelembe kell vennünk a kő méretét, helyzetét, típusát, az urológus jártasságát a különböző technikákban, az osztály műszerezettségét, valamint a beteg óhaját és természetesen a beavatkozás költséghatékonyságát is.

Amennyiben konzervatív kezelés (bőséges diuretizálás, vízlökések, mozgás, gyógyszeres kezelés) mellett, a kő távozási hajlamot nem mutat és az ESWL kezelés is hatástalannak bizonyul, ugyanakkor a beteg mielőbbi beavatkozást igényel, más non-invazív eljárással, például Zeiss-hurok (58-62), vagy Dormia-kosár alkalmazásával (63-66) próbálkozhatunk jóllehet ezeket csak kisebb, hólyagközeli, röntgen pozitív kövek esetében alkalmazhatjuk biztonsággal. A kosárnak és huroknak módosított változatairól, illetve

alkalmazási technikákról is beszámoltak már, mint például a vibrációs kosár, amitől a sikerráta növekedését várták (67). Alkalmaztak Steffens-kosarat (68)), Davis-féle hurkot (69-71), dupla ballonos uréter katétert (72), Fogarty-katétert (73), flexibilis biopsziás fogót (74), CO<sub>2</sub> befűvást (75) is hasonló céllal. Tekintve azonban a bizonytalan kimenetet, a nem optikus kontroll melletti kő-befogást és a ma már alacsonynak számító sikerrátát - ami különböző szerzők eredményei alapján igen széles határok között mozog - 65-80 % (76, 77) - ez az eljárás egyre inkább kikerül a gyakorlatból és csak elvétve alkalmazzuk őket. A nemzetközi irodalomban is csak régebbi közlemények foglalkoznak a fenti módszerekkel.

Az említett beavatkozások alternatívájaként dolgoztuk ki saját eljárásunkat, az ostiolitholapaxiát (OLL), amely az ureterszájadékban, illetve annak közelében elakadt apróbb kövek eltávolítását szolgálja röntgen ellenőrzés mellett, szükség szerint elvégezve az ureterszájadék tágítását is. A fentebb említett módszerekhez hasonlóan ez az eljárás is rendelkezik azzal az előnnyel, hogy akár anesztézia nélkül alkalmazható (elsősorban nők esetében), azonban a közvetlen röntgen kontroll és szájadéktágítási lehetőség a sikerrátáját lényegesen növeli. Hasonló módszerről a rendelkezésünkre álló hazai és nemzetközi irodalomban adatokat nem találtunk. Ennek az eljárásnak az ismertetése képezi a dolgozat egyik fejezetét.

Amennyiben ez a minimálisan invazív módszer eredménytelen, vagy nem alkalmazható, úgy ureteroszkópiára kerül sor. Ennek sikerrátája - a ma elérhető leghatékonyabb közúzó energiaforrás (Ho:YAG lézer) és gracilis (6-7 Ch-es) flexibilis endoszkópok birtokában - akár a 100 %-ot is elérheti (78). Uréterszűkület kialakulása kevesebb, mint egy százalékban fordul elő, amit vagy a beágyazódott kő eredményez, vagy jatrogén sérülés következménye. Ez utóbbi - Schuster eredményei alapján - egyenes arányban áll a műtéti idő hosszával (79).

Súlyos szövődmények kialakulásával (uréter szakadás, nyálkahártya lenyúzódása, intussusceptio) ma már ennél is jóval ritkábban kell számolnunk (80). Uréterkövek Ho:YAG lézeres kezeléséről dolgozat formájában először számoltunk be Magyarországon (81). Az alkalmazott módszer bemutatása, eredményeink áttekintése, az előnyök és hátrányok számbavétele képezi a dolgozat egy másik fejezetét.

Az előzőekben már említett modern endoszkópos eszközök és rendkívül hatékony kőzúzó energiaforrások mellett is szembesülhetünk olykor olyan húgyvezeték kövekkel, amelyek esetében, ezek a ma már klasszikusnak számító módszerek, (ESWL, antegrád vagy retrográd ureteroszkópia) kudarcot vallanak. Ez előfordulhat vagy a rendkívül kemény, fragmentálódási hajlamot nem mutató kő miatt, vagy a kő körül kialakult vizenyő (kőfészek, „nidus”) miatt, amely lehetetlenné teszi ennek endoszkópos megközelítését. Ez utóbbiakat nevezzük impaktálódott (beágyazódott) köveknek. Az impaktációt sokan sokféleképpen definiálták. Roberts és Deliveliotis szerint akkor beszélünk impaktálódott uréterkőről, ha az több mint két hónapja elmozdulást nem mutat, akár ESWL kezelés, vagy kezelések mellett sem (82, 83). Ráadásul az ilyen kövek kezelése gyakran sikertelen, mert a kőnek nincs helye térfogatát növelni a zúzásokat követően, így amennyiben fragmentáció kialakul, a folyadék és kő közötti érintkezési felszín nem növekszik, sőt a felszíni köfragmentumok abszorbalják az extracorporális lökéshullámok energiáját és megakadályozzák a központi kőállomány törését (84-86). Impaktáció alatt gyakran azt értik, hogy a húgyvezetékbe szorult kő mellett sem Uk-t, sem vezető-drótot elvezetni nem sikerül (88-89). Ez az időtényezőtől független definíció azonban csak arra utal, hogy milyen fokú uréter elzáródást okoz a kő és nem a körülötte kialakuló gyulladásra és fibrózisra helyezi a hangsúlyt. Ez utóbbi meghatározás szerint frissen az uréterbe került követ is nevezhetnénk impaktáltnak, amennyiben drótot nem tudunk elvezetni mellette. Az előző meghatározás - Deliveliotis - szerint, pedig a hosszú ideje beágyazott és feltehetőleg

nagyfokú gyulladás és ödéma övezte kő mellett előfordulhat, hogy vezetődrótot könnyedén sikerül átvezetni. Az így kialakuló vizenyős, olykor fibrótikus, esetleg hypertrofizált urothéliumból létrejövő kőfészek (90) gyakran lehetetlenné teszi a kövek endoszkópos megközelítését, látótérbe hozását, ami a beavatkozás sikertelenségéhez vezet. Az erőltetett manipulációk pedig csak a szövődmények arányát és súlyosságát növelik. A klasszikusnak számító kőetávolítási módszerek helyett, ilyenkor más beavatkozáshoz kell folyamodnunk, annak érdekében, hogy a jól ismert szövődményeket és hátrányokat magában rejtő nyílt műtéti feltárást elkerüljük. Ilyenek a laparoszko­pos ureterolithotomia (LUL) és a perkután ureterolithotomia (PCUL).

Klinikánkon 2000. 11. 10-től végzünk rendszeresen laparoszko­pos műtéteket (91). Jelenleg - hazánkban egyedülállóan - klinikánkon hetente 7-8 laparoszko­pos beavatkozás történik. A repertoár részét képezi az impaktált uréterkövek eltávolítása is, legyen az a húgyvezeték bármely szakaszán. Az első laparoszko­pos ureterolithotomiát (LUL) 2002. 11. 14.-én végeztük retroperitonealis behatolásból. A dolgozat külön fejezetében ismertetjük a műtéti technikát, indikációs kört, eredményeket és szövődményeket.

A perkután ureterolithotomiát (PCUL) 1985-ben Tóth Csaba végzett először (92). A nagy endoszkópos gyakorlatot és érzéket követelő műtéti technikáról más intézetek, vagy munkacsoportok részéről - az általunk elérhető irodalomban - közleményeket, beszámolókat, vagy akár csak eset ismertetéseket, nem találtunk. Ennek is köszönhetően, a ma már közel 100 feletti esetszám egyedülállóan tekinthető. Megjegyezzük, hogy szóbeli közlés alapján az egyik városi kórházunkban is végeznek alkalmanként hasonló beavatkozásokat.

Ralph Clayman és Tony P. Smith közöl 1985-ben, illetve 1987-ben hasonló megnevezéssel - direkt perkután ureterolithotomia - egy-egy esetet (93, 94). Ezek azonban

nem azonos módszerek az általunk leírtakkal, és nem voltak előre eltervezett beavatkozások.

PCUL-el az uréter felső és bizonyos esetekben középső szakaszába ékelődött, távozási hajlamot nem mutató kövek távolíthatók el. Az első 52 beavatkozás eredményeit 2001-ben közöltük (95). Jelen dolgozat PCUL-nek szentelt fejezetében újabb 40 esetet dolgozunk fel, - 2006. 12. 31.-ig - meghatározva a beavatkozás szerepét uréterkő kezelési stratégiánkban, a laparoszkópia mellett.

Az értekezés végén az impaktált uréterkövek eltávolítására vonatkozó, protokollunkat ismertetjük, kijelölve az ismertetett műtéti beavatkozásoknak a helyét és indikációs körét.

## Célkitűzések

1. Ismertetni - az általunk hazánkban elsőként közölt - egyik legújabb, mindmáig legerkényesebb közúzó energiaforrás - Holmium:Yttrium-Alumínium-Garnet (Ho:YAG) szilárdtest lézer - alkalmazása során szerzett tapasztalatainkat, felhívva a figyelmet ennek előnyeire és hátrányaira is. Sokoldalúsága (például lágy szöveteken való alkalmazhatósága; flexibilis, újrahasználatos, vékony kvarcszálon való vezethetősége) mellett, - mely miatt a „lézerek svájci bicskója” titulust is kivívta - saját eredményeink közlésével adalékot kívánunk szolgáltatni az energiaforrás - meggyőződésünk szerint hazai körülmények között is fennálló - költséghatékonyságának bizonyításához.
2. Az uréterkövek Ho:YAG lézeres zúzása során bizonyítani azt, hogy a kemény - más közúzó energiaforrás számára sokszor nehézségeket okozó - kőfajták (húgysav, cystin, kalcium-oxalát monohidrát) esetében is, az általunk használt energiaforrás gyors és könnyed kőfragmentálódást biztosít.
3. Igazolni, hogy az általunk bevezetett és ismertetett ostiolitholapaxia (OLL) az ESWL kezelés ellenére fragmentálódást és távozási hajlamot nem mutató - ún. impaktálódott - juxtavesicalis uréterkövek esetében, az ureteroszkópiához képest még kisebb invazivitású, egyszerű, gyors, hatékony és biztonságos kőeltávolítást biztosít és akár helyi érzéstelenítésben (húgycső érzéstelenítő és csúsztató szerek alkalmazásával) is végezhető. Ugyanakkor hatékonysága (85,41 %-os sikerráta) jobb, mint a többi, úgynevezett „vakon” – nem optikus kontroll mellett – végzett kőextrakciós módszereké (különböző kő-hurkok és kosarak).

4. Igazolni, hogy az uréter kraniálisabb szakaszában elakadt - impaktálódott - retrográd, vagy antegrád ureteroszkópiával nem megközelíthető uréterkövek esetében a követ nem szükséges feltárásos vagy akár laparoszkópos ureterotomia során eltávolítani, hanem egy még gyorsabb és még kevésbé invazívabb módszer - perkután ureterolithotomia (PCUL) - alkalmazásával, biztonságos és szövődmenymentes kőmentesség érhető el.
  
5. Bizonyítani azt, hogy a ritka esetekben azonos oldali uréterben szimultán impaktálódott két kraniális elhelyezkedésű, ureteroszkópiával megközelíthetetlen kő esetében sem szükséges nyílt vagy akár laparoszkópos ureterolithotomiát végezni, hanem egy ülésben egy, illetve - a kövek egymástól való távolságának függvényében - két perkután szűracsatornán keresztül, a kövek gyorsan, biztonságosan eltávolíthatók perkután ureterolithotomia segítségével. Kétségtelen, hogy ezek rendkívül ritka esetek, de mint beteganyagunk mutatja mégiscsak előfordulnak és nem mindennapi kihívás elé állítják a gyakorló urológust.
  
6. Eredményeinkkel igazolni, hogy az általunk végzett beavatkozások alkalmazásával kidolgozott impaktált (ureteroszkópiával sem megközelíthető) uréterkő-kezelési stratégiánk (protokollunk) helytálló és létjogosult. Ennek alapján ilyen uréterkövek esetében, amennyiben ezek a felső szakaszban helyezkednek el, perkután ureterolithotomiát (PCUL), amennyiben a középső szakaszban helyezkednek el és hasonfekvő helyzetben a kő röntgen árnyéka a csípőlapátra esik (tehát PCUL már nem végezhető), úgy laparoszkópos uréterkő eltávolítást javasolunk. Ha kisméretű, juxtavesicalis elhelyezkedésű uréterkőről van szó, úgy még az ureteroszkópia előtt

javasoljuk az ostiolitholapaxia (OLL) végzését. Stratégiánk kidolgozásában a minimális invazivitásra való törekvés vezérelt.

## Betegek és módszerek

A fejezetben betegeink főbb adatait és a disszertáció alapjául szolgáló műtéti típusokat ismertetem.

### *Holmium:Yttrium-Alumínium-Garnet lézeres uréterkő fragmentáció*

1999. január 1. és 2003. december 31. közötti öt éves periódusban volt alkalmam a Nógrád Megyei Szent Lázár Kórház-Rendelőintézetben Ho:YAG lézer készüléket (Sharplan 2040) használni uréterkövek kezelésében (1. ábra).



*1. ábra: Sharplan 2040 Ho:YAG lézer készülék.*

Ebben a periódusban 137 lézeres kőzúzást végeztünk 131 betegben (6 betegben kétoldali húgyvezeték kövesség fordult elő). 77 férfi- és 54 nőbeteg operáltunk. Életkoruk 13 és 91 év között volt (átlagban: 54 év). A kövek 60 esetben a bal oldalon, 77

esetben a jobb oldalon helyezkedtek el. Az I. táblázat a kövek uréteren belüli elhelyezkedését mutatja.

*I. táblázat: A kövek elhelyezkedése.*

<b>KÖVEK ELHELYEZKEDÉSE</b>		
Felső uréterszakasz	13	9,48 %
Középső uréterszakasz	31	22,62 %
Alsó uréterszakasz	93	67,88 %

A kövek mérete 4x5 és 20x30 mm között változott (átlagméret 8,5 mm). A sebészeti beavatkozás előtt a betegek 78,5 %-a ESWL kezelésben részesült.

Egyszeri ESWL kezelés.....	74 (56,4 %)
Kétszeri ESWL kezelés.....	24 (18,3 %)
Háromszori ESWL kezelés.....	5 (3,8 %)

Kétoldali uréterköves betegeink nem részesültek ESWL kezelésben. A fennmaradó 28 esetben a kövek elhelyezkedése, mérete miatt, vagy mert a berendezés nem volt elérhető a szükséges időn belül, betegeinket nem részesítettük testen kívüli lökéshullám kezelésben.

A preoperatív kivizsgálás során a műtétre kerülő húgyúti köves betegek esetén szokásos képalkotó és laboratóriumi vizsgálatokat végeztük el. Ezek magukban foglalták az UH és IVU-ás vizsgálatokat, valamint vérkép, hemosztázis, máj-, vesefunkciós, általános vizelet és vizeletüledék vizsgálatokat. Vizelettenyésztést csak pyuria esetén igényeltünk. Az említett képalkotó vizsgálatok minden esetben elegendő információt

nyújtottak a kövek pontos elhelyezkedésének és az esetleges obstrukció fokának megítélésére, ezért magasabb rendű radiológiai vizsgálatokat (CT, MR) nem igényeltünk egyetlen esetben sem.

Az endoszkópos beavatkozásokhoz a következő eszközök álltak rendelkezésünkre:

- 9,8 Ch-s szemiflexibilis URS 6 Ch-s munkacsatornával
- 12,5 Ch-s flexibilis URS 5,4 Ch-s munkacsatornával
- rigid és flexibilis krokodil fogók
- 3–5 Ch-s véglyukas Uk-k
- 3–4 Ch-s Dormia-kosarak
- uréterszájadék tágításához ballonos Uk
- 365 és 550 mikrométeres, újrahasználatos Ho:YAG lézer szálak. Ezen újrahasználatos szálak végét saját magunk csiszoltuk, - a berendezéssel együtt biztosított felszerelés segítségével - hogy úgynevezett „flat” (lapos) szálakat kapjunk, amely a lézersugarakat nem szórja szét.
- Sharplan 2040, impulzus üzemmódú Ho:YAG lézerkészülék (pulzus frekvencia: 5-40 Hz; pulzus időtartama: 250  $\mu$ s; teljesítmény: 2,5-40 W; mérete: 41x68x108 cm; súlya: 170 kg) és a szükséges védőszemüvegek.

Minden esetben igyekeztünk a szemiflexibilis eszközt alkalmazni köszönhetően kisebb átmérőjének és tágasabb munkacsatornájának, amely ennek megfelelően bővebb folyadék-beáramlást és szimultán két eszköz (pl: lézerszál és Dormia-kosár, vagy vezetődrót és krokodil fogó) használatát is lehetővé tette. A vastosabb flexibilis eszközünket kizárólag olyankor használtuk, amikor a középső vagy felső uréterszakaszban impaktálódott kő a kanyargós, vagy megtört húgyvezeték miatt a merev eszközzel nem volt megközelíthető.

Az általunk használt Ho:YAG készülék egyszerű kezelhetőséget és maximális biztonságot ad mind a beteg, mind az orvos számára. Az érintő-paneles vezérlő egység (2. ábra) közérthető jelzéseket tartalmaz.



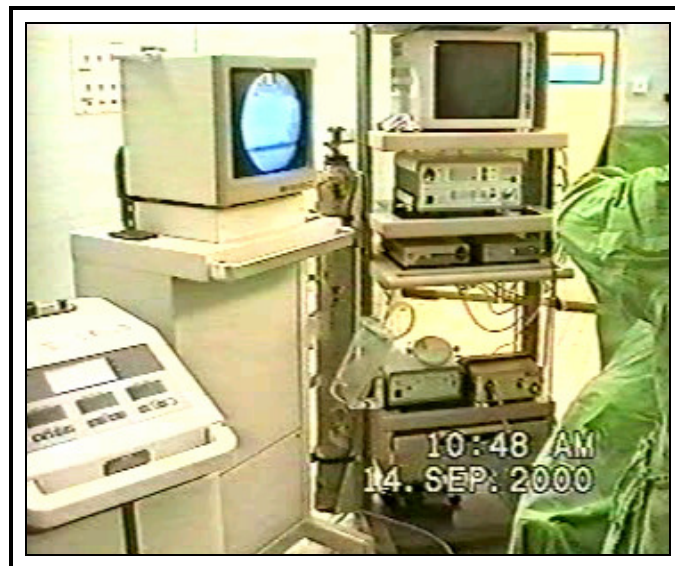2. ábra: Ho:YAG lézer készülék - „soft touch” kijelző panel.

A lézersugár hullámhossza 2,1  $\mu\text{m}$  (infravörös, láthatatlan tartomány), ezért a láthatóságot, ami a célzáshoz elengedhetetlen, egy 3 mW-os vörös dióda lézer biztosítja (ez folyamatos vagy pulzáló módban is használható). A pulzus-frekvencia előre beállítható, vagy lábpedállal változtatható, energiája 0,5-2 J között állítható.

A beavatkozásokat spinális érzéstelenítésben végeztük, kivéve három fiatalkorú betegünket (13, 15 és 17 évesek) illetve azt a hét esetet amikor a spinális anesztéziának kontraindikációja állt fent. Ezekben az esetekben intubációs narkózisban operáltunk.

Antibiotikum profilaxist csak azokban az esetekben alkalmaztunk, amikor a műtétet megelőzően gennyes vizeletet észleltünk. Ilyenkor vizelettenyésztést és antibiogramm készítését is igényeltük.

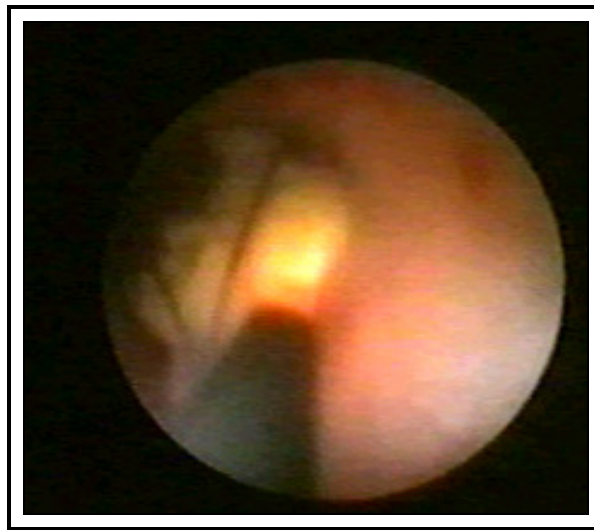
A betegeket ún. módosított kőmetsző (lithotomiás) helyzetben fektettük a műtőasztalra, a köves oldali lábat kinyújtva (Perez-Castro pozíció). Minden esetben endovideo-kamerát és rtg. képerősítőt használtunk. Az endokamera használata a sterilitás maximális betartását, lényegesen könnyebb és kényelmesebb eszköz manipulációt biztosít. A jó áttekinthetőség érdekében a műtőben a rtg. átvilágítót és az endokamera képernyőjét az érintett (extendált lábas) oldalra helyeztük (3. ábra). Így az operatőrnek nem kell jobbra-balra forgatnia a fejét műtét közben. Perfúziós folyadékként fiziológiás sóoldatot használtunk.



*3. ábra: A jobb oldali uréterköves beteg jobb oldalán elhelyezkedő monitorok és lézer készülék.*

A beavatkozás első lépéseként 3 Ch-s Uk-t, vagy flexibilis drótot vezettünk fel az uréterbe a kőig, illetve amennyiben lehetséges volt a kő fölé. Ezt követően az ún. Thüroff-féle manőver alkalmazásával vezettük át eszközünket az uréterszájadékon, majd a vezetődrót (vagy Uk) segítségével egészen a kőig. Az uréterszájadék ballonos

dilatációja csak pár esetben volt szükséges, elsősorban olyankor, amikor a vastosabb flexibilis eszközünket voltunk kénytelenek használni. Az uréterkövet valamennyi esetben igyekeztünk Dormia-kosárba fogni. Amennyiben ez sikeres volt akkor a kő széli részeit „faragtuk le” lézeres fragmentációval annyira, hogy azután akadálytalanul lehúzható legyen (4. ábra). Ilyenformán igyekeztünk biztosítani a minél teljesebb kőanalízis lehetőségét is (kő-burok, kő-mag elemzések).



*4. ábra: Dormia-kosárba befogott uréterkő és a mellé vezetett lézershál, valamint annak célzó fénye.*

Ha a kosárba fogás sikertelennek bizonyult (például ha a kosarat nem tudtuk a kő fölé juttatni), úgy a kőnek valamelyik perifériáján próbáltunk utat „fúrni” a kosár számára. Ha ez sem sikerült, akkor teljes mértékben igyekeztünk apróra zúzni a követ.

A Ho:YAG lézer készüléket 0,5-1 J és 5-10 Hz beállításokkal működtettük. Kisebb kövek esetében a 365 mikrométeres szálát, méretesebb kövek esetében a vastagabb 550 mikrométeres szálát alkalmaztuk, a minél gyorsabb és effektívebb fragmentáció, a szálak túlmelegedése és károsodásának elkerülése érdekében, az

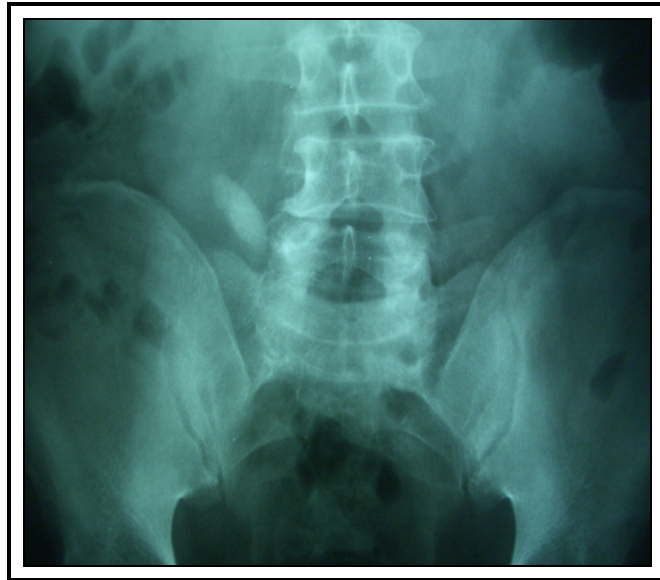egységnyi felszínre jutó szükséges energiamennyiség biztosítása mellett. Nagyobb vagy keményebb kövek esetében a törés hatékonyságát elsősorban a pulzus frekvencia emelésével (lábpedál) és nem az energia növelésével igyekeztünk elérni. A megfelelő lézerszál-hűtés érdekében a perfúziós folyadékot - az egyéb esetekben szokásos testhőmérsékletű folyadékoktól eltérően - alacsonyabb hőmérsékleten (kb. 30 Celsius fok) alkalmaztuk. Ez valamennyi endoszkópos lézeres beavatkozás esetén javasolt. A beavatkozás végén az érintett oldalon 16-24 órára a pyelonig felvezetett Uk-t hagytunk az uréterben, amelyet hólyagkatéterrel rögzítettünk.

A műtét másnapján natív vese-hólyag rtg. felvételt készítettünk a korai eredményesség, illetve 4 hét múlva a késői eredményesség megítélése érdekében. Kőárnyék hiánya esetén a beavatkozást sikeresnek véleményeztük. Az utánkövetési periódusban három, illetve hat hónap után UH és IVU-ás vizsgálatokat végeztünk az esetleges uréterszűkületek vagy reflux diagnosztizálása céljából.

#### *Laparoszkópos ureterolithotomia*

A Debreceni Egyetem urológiai klinikáján az első laparoszkópos uréterkő eltávolítást 2002. 11. 14.-én végeztük retroperitonealis behatolásból, a peritoneum sértetlenségét megőrizve. Az ezt követő bő négyéves periódusban - 2006. 12. 31.-ig - 10 betegben, 10 retroperitoneoszkópos beavatkozást végeztünk, melynek során 11 uréterkővet távolítottunk el (egyik betegünknek két darab, alsó uréterszakaszban elhelyezkedő köve volt). Betegeink átlag életkora 61,6 (52-76) év volt. Hat férfi és négy nőbeteg operáltunk. Hét esetben a kő a bal oldali, három esetben jobb oldali elhelyezkedésű volt. A kövek hét esetben a középső uréterszakaszban - a csípőlapát

felső pereme magasságában (5. ábra) - három esetben a kismedencei uréterszakaszban helyezkedtek el. Az eltávolított kövek átlagos nagysága 16 (6-30) mm volt.




*5. ábra: A csípőlapát felső pereme magasságában elhelyezkedő, LUL-val eltávolított kő.*

Valamennyi esetünkben a laparoszópos beavatkozás előtt előzetes ESWL kezelések történtek, amelyekkel a köveket nem sikerült szétzúzni. Hat esetben sikertelen ureteroszkópia előzte meg a laparoszópos kőeltávolítást. Négy esetben az ineffektív ESWL kezeléseket követően - a kő helyzete, mérete alapján, a beteg igényeit és óhaját is figyelembe véve - döntöttünk egyből a laparoszóphia mellett. Egy esetben teljes uréter obstrukció és következményes veseüregrendszeri tágulat miatt, (sikertelen retrográd Uk felvezetést követően) perkután nefrosztóma és antegrád módon a kőig levezetett Uk behelyezésére került sor. Egy betegünknek évekkorábban ugyanazon az oldalon és magasságban perkután ureterolithotomiája volt.

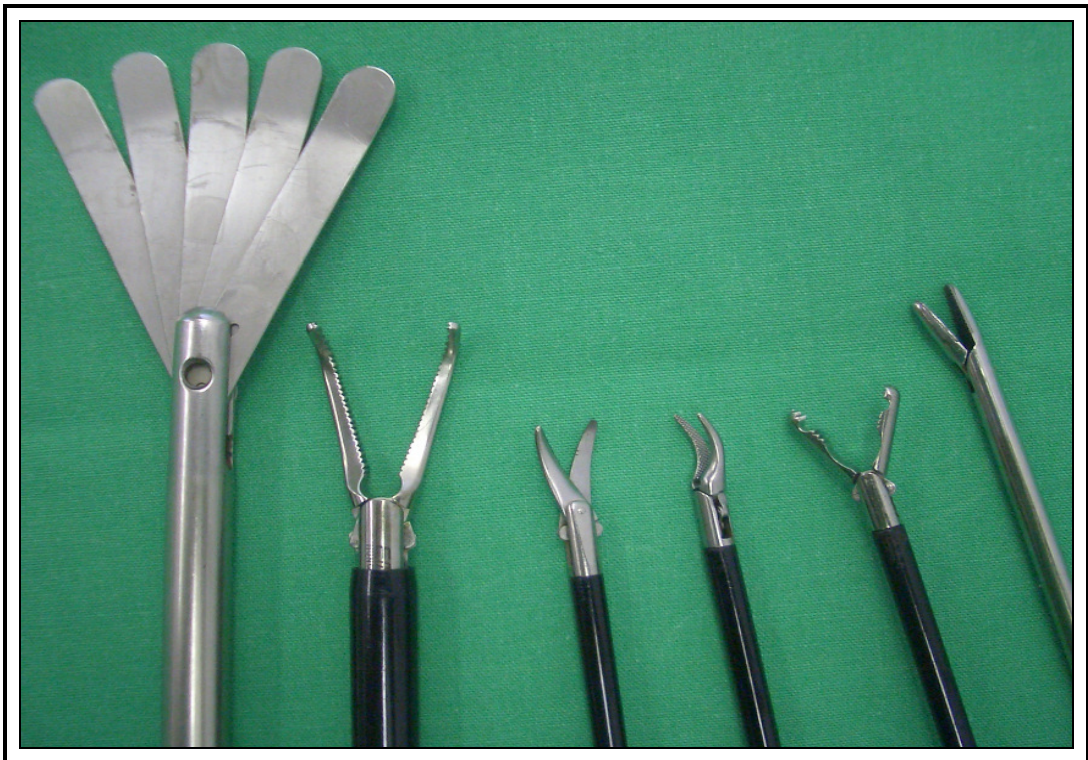A preoperatív kivizsgálás során ezekben az esetekben is elvégeztük a kő kimutatását célzó „klasszikus”-nak mondható képalkotó vizsgálatokat (UH, IVU), amelyek egyúttal az uréter lefutásáról és a passzázs zavar fokáról is informáltak. Magasabb rendű vizsgálatokra (CT, MRI) ez esetben sem volt szükségünk. Véleményünk szerint ezek csak speciális esetekben szolgáltatnak többlet információt. A rutin laborvizsgálatok mellett (hemosztázis, vérkép, máj- és vesefunkció, vércsoport és ellenanyag vizsgálatok, általános vizelet- és mikroszkópos üledék vizsgálat, sz.e. vizelettenyésztés) a laparoscopia által igényelt jó légzésfunkciós paraméterek miatt, bizonyos esetekben ilyen jellegű vizsgálatok elvégzésére is sor került. Beavatkozás előtt, amennyiben pyuriás volt a beteg, úgy antibiotikum profilaxist alkalmaztunk, egyébként nem.

A laparoscópos kőeltávolítás által igényelt és rendelkezésünkre álló eszközkészlet:

- CO<sub>2</sub> gázpalack és inszuflátor megfelelő filterekkel
- 1 darab endovideó-kamera, 2 darab video-képernyő
- alkalmanként röntgen átvilágító és fluoroszkóp
- 10; 11; 12,5; 5,5 mm-es trokárok. Az optikus port esetében speciális Hasson trokárt alkalmaztunk (6. ábra)
- retroperitonealis disszekcióhoz szükséges, erősebb anyagból készült [latex anyagú, barna színű, 8-as gumikesztyű (Ansell Orthopaedic®)] középső ujja, valamint két darab Nelaton típusú hólyagkatéter
- standard laparoscópos eszközök: olló, disszektor, fogó, olló, eltartó „legyező” lapoc, tűfogó (7. ábra)



6. ábra: Hasson-trokár.



7. ábra: Ureterolithotomia során használt laparoskopos eszközök.

- 30 fokos optika
- klipprakó és kis, illetve közepes méretű tiszta titánium klippek (Aesculap®)
- „trombita” szelepes szívó-öblítő szonda
- bizonyos esetekben 12,5 Ch-es flexibilis, illetve 9,5 C-es szemirigid ureteroszkóp, Dormia-kosár, ultrahangos közúzó, rtg. átvilágító alkalmazására is szükség volt

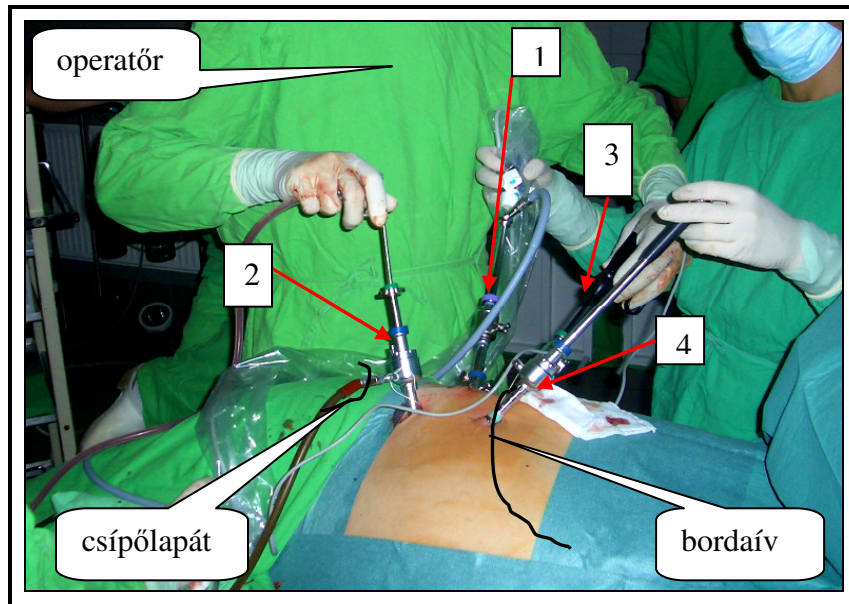
A beavatkozásokat narkózisban, endotrachealis intubáció mellett végeztük. A beteget először kőmetsző helyzetbe fektettük és Uk-t vezettünk fel a kőig. Ezt követően 90 fokos szögben egészséges oldalára fektettük és derekát kiemeltük, így rögzítettük. Az operatőr és a kamerát kezelő asszisztens a beteg háta mellett áll, az első asszisztens a beteg hasa mellett, a túloldalon. Az operatőrrel és az első asszisztenssel szemben is egy-egy videoképernyő helyezkedik el.

A középső hónaljvonalnak megfelelően a csípőlapát felett kétujjnyival egy 1,5 cm-es haránt bőrmetszést ejtettünk. Tompán, egy Pean-eszközzel áthatolva az oldalsó hasfal rétegein - subcutis, izomréteg - a retroperitoneumba jutottunk. Ezt az ellenállás megszűnése jelezte. Az eszközt kinyitogatva megtágítottuk a behatolási kaput, majd a középső - leghosszabb - ujjunkkal preparáltuk le a hasfal belső felszínéről a retroperitonealis zsírt a peritoneummal együtt. A nyílásba két 20 Ch-s Nelaton-katétert vezettünk, melynek végére egy-egy gumikesztyű középső ujját kötöttük. A kesztyű ujjakba - a beteg termetétől függően - összesen 600-1000 ml langyos fiziológiás só oldatot fecskendeztünk mintegy 4-5 perc alatt, így tágítva - Gaur módszerének megfelelően - a retroperitonealis teret. A kesztyűk közül egyet a retroperitoneum kranialis, egyet pedig kaudális felébe irányítottunk a nyílásba vezetett középső ujjunk segítségével. A kesztyűujjakat felváltva fújtuk fel 100 ml-es fecskendővel, figyelve ezek tágulását, amit az oldalsó hasfal előbortosulása jelezett. Alkalmanként fiziológiás só helyett levegővel fújtuk fel a gumikesztyűket. Öt percet várva a hemosztázis érdekében a ballonokat

leengedtük, a katétereket eltávolítottuk és 10 mm-es Hasson-trokárt vezettünk be 30 fokos optikával. A Hasson-trokár alkalmazásának köszönhetően szűkítő öltések behelyezésére nem volt szükség. Erre csatlakoztattuk az inszuflátort és a retroperitoneumot 12-15 Hgmm-ig töltöttük fel széndioxid gázzal. Ezt a nyomást 500-800 ml gázzal értük el. Az előzőekben feltágított retroperitoneumban ilyenkor - legtöbb esetben - már bőséges mesterséges spatium állt rendelkezésünkre. A további trokárok bevezetése optikus kontroll mellett történt. Utolsó eseteinkben a trokárokat a csípőlapát felett bevezetett középső ujjunk irányítása mellett - vakon - helyeztük be, ezáltal időt takarítottunk meg.

A retroperitonealis tájékozódás kezdetben nehézségeket okozott, mivel az artificiális üregben kevés tájékozódási pont található. Preparálás után azonban mindig láthatóvá kell váljon a psoas izomzat, a fascia renalis, a mellső hasfal izomzata, a leválasztott, áthajló peritoneum, néha a perisztaltikázó uréter, a lüktető artéria iliaca communis is.

A munka-trokárok behelyezése az oldaltól függően eltérően történt. Bal oldali uréterkő esetén a hátsó hónaljvonal magasságában a csípőlapát felett 12,5 mm-es trokárt, a XII. borda vége alatt 5,5 mm-es trokárt a XII. borda vége előtt egy másik 11 mm-es trokárt vezettünk be. Ez utóbbin keresztül az első asszisztens - a „legyező” lapoccal - biztosította a jó feltárást, elemelve a peritoneum zsákot. Jobb oldali kő esetén a 12,5 mm-es és 5,5 mm-es trokárok helyzetét megcseréltük. A portok ilyen elosztása jobbkezesekre vonatkozik, mivel mindig a domináns kéz munkaportjának célszerű vastagabbnak lennie (klipp rakás, tűfogó mozgatása). Az inszuflátorból jövő gázcsövet az optikus portról áthelyeztük a legvastagabb munkaportra, - amely megfelelő fluxust biztosított - mert a beáramló hűvösebb gáz lehűti az előmelegített optikát, ami annak párasodásához vezet. A portok közötti megfelelő távolság meglétére retroperitoneoszkópia során különösen figyelniük kell - a műtétet megnehezítő ún. „kardozások” elkerülése végett - a szűk tér miatt (8. ábra).

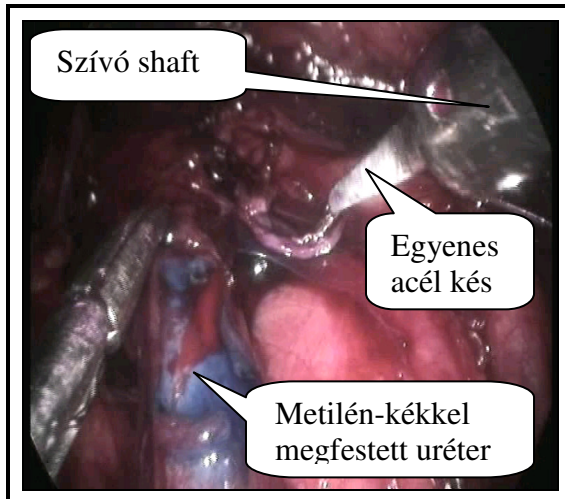


8. ábra: Jobb oldali retroperitoneoszkópos középső szakasz uréterkő műtétje. 90°-ban bal oldalára fektetett beteg. Négy behelyezett port: 1- optikus port; 2- jobb kezes munkaport; 3- bal kezes munkaport; 4- eltartó lapoc portja.

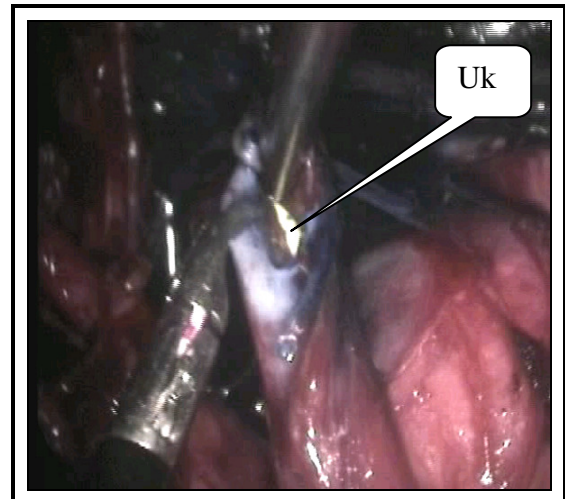
Az uréter és a kő azonosításában az Uk és alkalmanként a röntgen képerősítő volt segítségünkre. A húgyvezeték kipreparálása után ollóval, vagy egyenes kis acélkészel (melyet a perkután ureterolithotomiás beavatkozásaink során fejlesztettünk ki) kb. 1 cm-es hosszanti nyílást ejtettünk az uréteren a kő felett. Az acélkést a trombitaszelepes szívó shaftjába helyezve használtuk (9-10. ábra). A követ kibuktatva, azt fogóval eltávolítottuk (11-12. ábra). Az ureterotomiás nyíláson keresztül, optikus ellenőrzés alatt az Uk-t feltöltük a vesemedencéig, miközben a műtősfő a húgycsövön keresztül kilógó Uk-t fertőtlenítette és steril kesztyűt húzva segített annak feltolásában. 3/0-ás polyglycol alapanyagú varrófonállal (Safil®), egy vagy két csomós öltéssel zártuk a húgyvezeték nyílását (13-14. ábra).

Alkalmanként, amennyiben a beavatkozás előtt az Uk felhelyezése sikertelen volt, az ureterotomiás nyíláson keresztül DJ katétert helyeztünk fel, merevítődrót segítségével. Egy alkalommal az uréter sínezésétől eltekintettünk. A retroperitoneumba mindig drént

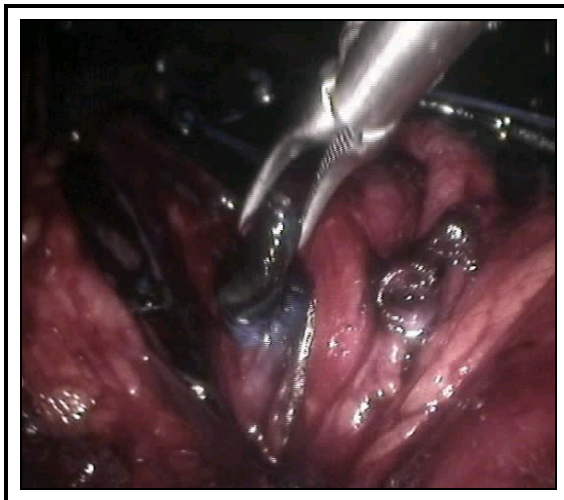
hagytunk az ureterotomiás nyílás felett (15. ábra). A bőrt csomós öltésekkel egyesítettük. Az optikus port helyét két rétegben zártuk.



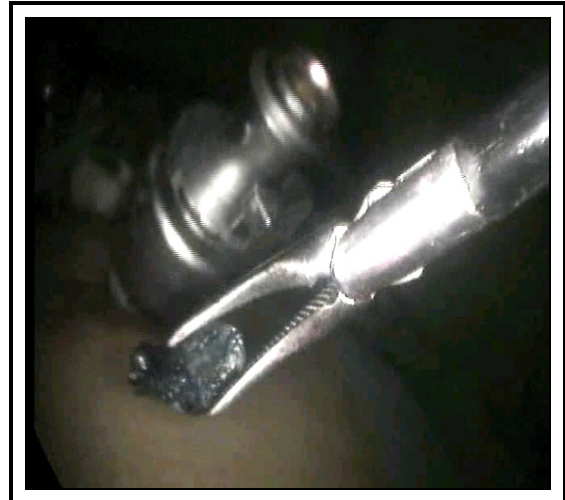
9. ábra: Uréter hosszanti megnyitása a szívó shaftjába helyezett egyenes hideg késsel.



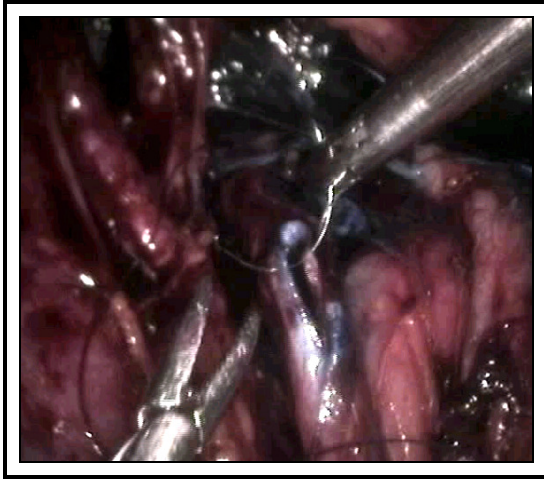
10. ábra: A megnyitott uréterben jól látható Uk.



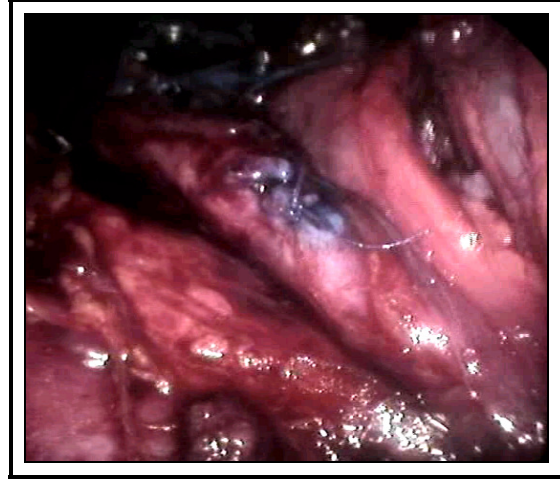
11. ábra: A kő kiemelése az uréternyíláson



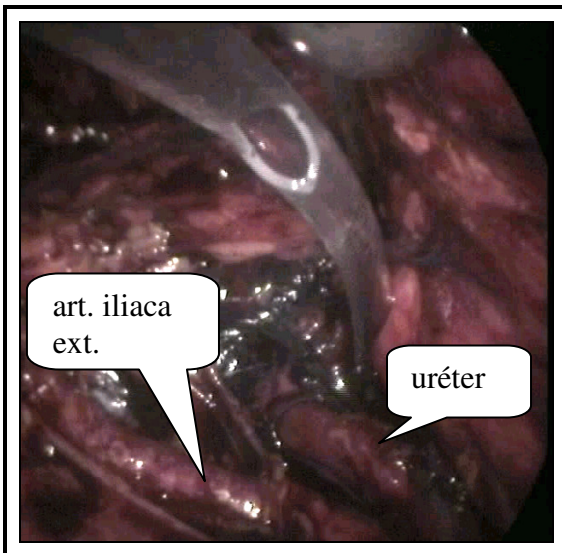
12. ábra: A porton keresztül kivett uréterkő.



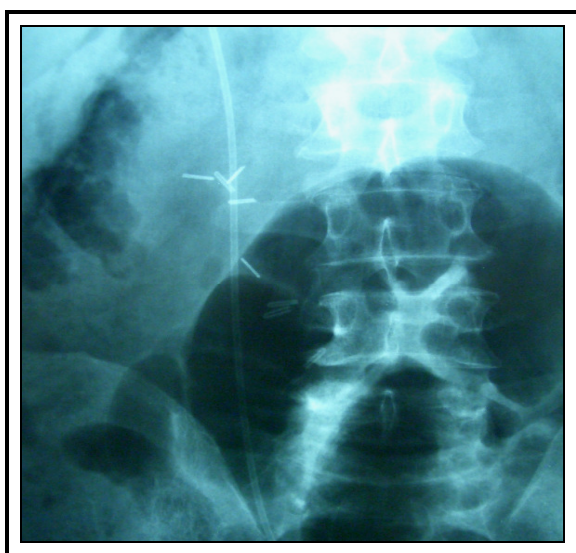
13. ábra: Az ureterotomiás nyílás elvarrása



14. ábra: Két csomós öltéssel elvarrt ureterotomiás nyílás.



15. ábra: Az elvart uréter mellé helyezett drén.



16. ábra: LUL utáni rtg. felvétel. Uk és az eltávolított kő magasságában elhelyezett klippek.

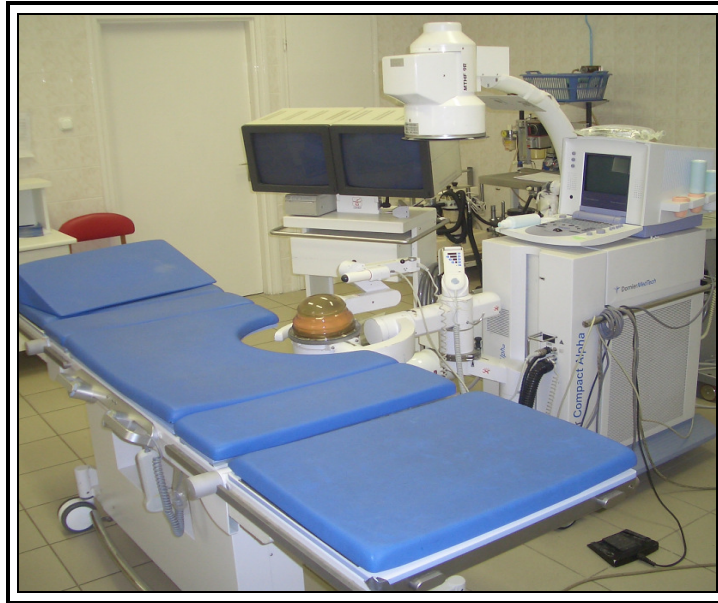Betegeink a műtétet követően 48 órán át fekvő, illetve fél ülő helyzetben maradtak - szükség szerinti antikoaguláció mellett - az Uk lecsúszásának elkerülése végett. Amikor a retroperitonealis drén már nem vezetett, eltávolítottuk az Uk-t, majd ha a drén továbbra

sem vezetett, akkor azt is. Ha műtét után a drénen csökkenő tendenciát nem mutató vizeletes ázás indult meg, akkor az Uk helyzetének előzetes ellenőrzését követően, (nem csúszott-e le az ureterotómiás nyílás alá?) ezt röntgen kontroll mellett DJ katéterre cseréltük.

A műtétet követő második, vagy harmadik napon kontroll natív vese-hólyag röntgen felvételt készítettünk (16. ábra). Az utánkövetés során három, illetve hat hónap múlva UH vizsgálatot és szükség esetén (üregrendszeri tágulat, keskenyebbnek ítélt veseparenchyma) IVU-t végeztünk.

#### *Perkután ureterolithotomia*

2000. 01. 01. és 2006. 12. 31. közötti periódusban a Debreceni Egyetem urológiai klinikáján 40 perkután ureterolithotomiát végeztünk impaktált uréterkövek miatt, amelyek más módszerrel - ESWL, URS - nem voltak eltávolíthatók. Tekintve, hogy klinikánk 2000-től telepített Dornier Compact Alfa testen kívüli kőzúzós berendezéssel rendelkezik (17. ábra), amelynek röntgen célzó rendszere lehetővé teszi a húgyvezeték köveinek kezelését is, valamennyi betegünk a beavatkozást megelőzően részesült ESWL kezelésben egyszer, kétszer, vagy akár három alkalommal is. Kivételes esetekben - amikor a kő mielőbbi eltávolítását sürgető tényezők nem álltak fenn (nagyfokú veseüregrendszeri tágulat, lázas állapot, oligo-anuria, halmozott görcsök, hematuria), vagy a beteg kifejezett kérésére - háromnál többször is elvégeztük a kő zúzását tudván, hogy a harmadik kezelést követően - a nagy számok statisztikája alapján - a további kezelésektől egyre kevésbé várhatunk jó eredményeket.



*17. ábra: Dornier Compact Alfa ESWL készülék.*

A 40 esetünkben 12 alkalommal (33,33 %) történt „primér” PCUL, azaz a beteggel egyetértésben a kő eltávolítására nem tettünk retrográd vagy antegrád ureteroszkópos kísérletet, hanem az ESWL kezelést követően került sor a perkután beavatkozásra. Ez a döntésünk a kő méretétől, elhelyezkedésétől, a rtg. felvétel alapján megítélt kő összetételétől (laza, vagy kemény szerkezetű), a beteg alkatától (pl. súlyos fokú coxarthrosis, hólyagba erősen bedomborodó megnagyobbodott prostata, előzetes retroperitonealis műtétek az érintett oldalon) illetve preferenciájától függött, természetesen előzetes felvilágosítást követően.

Nyolc esetben (20 %) a kő eredményezte nagyfokú obstrukció, vagy kialakult obstruktív pyelonephritis miatt előzetes perkután nefrosztóma behelyezésére került sor. Pyelonephritis esetén az akut fázis lezajlása után végeztük a beavatkozást. Két alkalommal előzetesen már felhelyezett „DJ” katéter mellett operáltunk. Hét betegünk anamnézisében (17,5 %) szerepelt előzetes retroperitonealis - vese, vagy uréterkő miatt - nyílt műtét.

A betegek átlag életkora 54,8 (33-83) év volt. Nemek szerinti megoszlás: 16 nő és 24 férfi. A kövek átlagos nagysága 12 (6-28) mm volt. A betegszámot, a kövek uréteren belüli

elhelyezkedését éves bontásban, a II. táblázat mutatja. A 40 operált betegből 44 követ távolítottunk el. Bizonyos esetekben egy ülésben perkután ureterolithotomia során több kő is eltávolításra került (két szúrcsatornás PCUL; Dormia-kosaras PCUL; egy szúrcsatornás, két ureterotomiás PCUL). Nem számoltuk ide a PCUL-el egy ülésben végzett PCNL, illetve URS során kivett köveket.

A műtét előtti kivizsgáláskor az uréterkövek esetében szokásos képalkotó, illetve laboratóriumi vizsgálatokat végeztük. Itt sem folyamodtunk CT vagy MRI elvégzéséhez. Az ultrahang és intravénás urográfia - amennyiben az érintett oldali vesének volt kiválasztása - esetleg retrográd, vagy antegrád uretero-pyelográfiával kiegészítve elégséges adatot szolgáltatott minden esetben a diagnózis feállításához és a beavatkozás tervezéséhez.

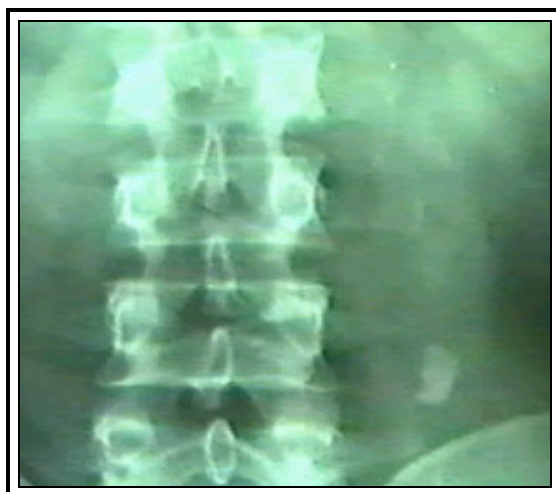
*II. táblázat: Betegszámok és uréterkövek elhelyezkedése éves bontásban; JUK= jobb uréter középső szakasza; JUF=jobb uréter felső szakasza; BUK=bal uréter középső szakasza; BUF= bal uréter felső szakasza.*

Év	JUK	JUF	BUK	BUF	N
<b>2000</b>	2		2	2	6
<b>2001</b>	4	1	4		9
<b>2002</b>	4	1	2		7
<b>2003</b>			2	1	3
<b>2004</b>	4		1		5
<b>2005</b>	3		1		4
<b>2006</b>	2	1	2	1	6
<b>Össz</b>	19	3	14	4	40

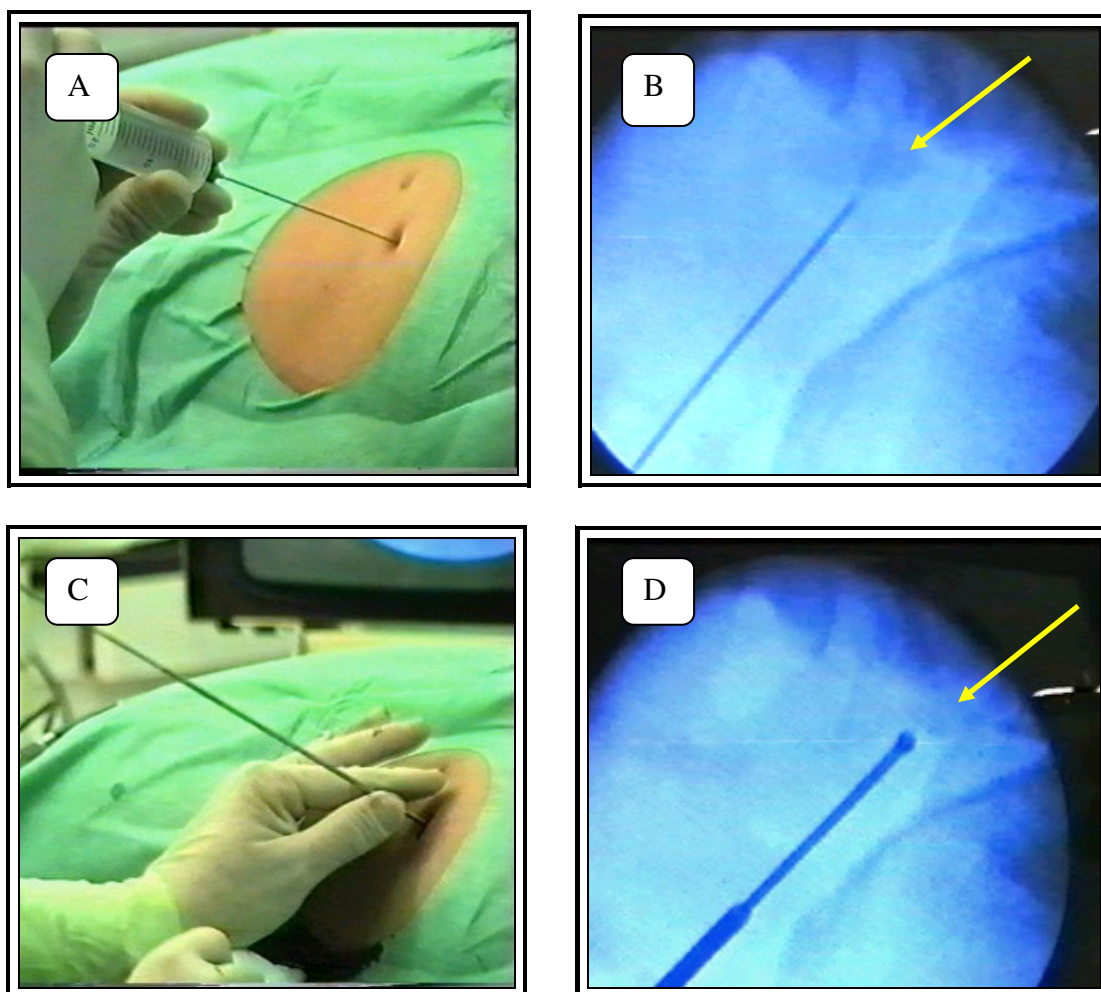
A műtétek döntően spinál anesztéziában történtek. Amennyiben ennek aneszteziológiai kontraindikációja volt, úgy narkózisban (4 esetben), vagy akár potencírozott lokál anesztéziában (3 esetben) történtek. Ez utóbbi esetekben - a beteg testsúlyától függően - 20-50 ml 1 %-os lidocaint fecskendeztünk végig a tervezett szúrscatorna nyomvonalán.

A PCUL során először kőmetsző helyzetbe fektettük a beteget és az uréterköig 5 vagy 6 Ch-s véglyukas uréterkatétert vezettünk fel és vízlökésekkel megpróbáltuk visszalökni a pyelonba. Ha a művelet sikeres volt, úgy perkután nephrolithotomiával (PCNL) folytattuk a műtétet, ha nem akkor PCUL-t végeztünk. Ilyenkor az Uk mandrinját visszahelyeztük, aminek a célja az Uk feltolásának megkönnyítése a beavatkozás végén. Ezt a műveletet a steril kesztyűt húzó műtősfő végzi, fertőtlenítve az Uk húgycsővön kiérő részét. Az Uk-mandrin szerepe ilyenkor az, hogy megakadályozza az Uk húgyhólyagban történő felgyűrődését.

Uk felhelyezés után a beteget hasrafordítottuk. Következett a vesetájék kiemelése, lemosás és izolálás. A vese - helyesebben az érintett uréterszakasz - kiemelését a műtőasztal megtörésével értük el. Ritkán volt szükség ezt kiegészíteni a derék alá behelyezett szivacs, vagy lepedő hengerrel. Így stabilan rögzítve a beteget, röntgen képerősítő mellett 18 G-s tűvel szúrtunk direkt az uréterköre a hátsó hónaljvonal magasságában. Amikor a tű hegye biztosan támaszkodott a kövön, amiről kocogtatással, illetve a képerősítőn észlelt szinkron kőmozgással győződünk meg, merev drótot vezettünk a tübe, annak végét is a kőnek ütköztetve. Egy centiméteres haránt bőrmetszést ejtettünk, majd a dróra rávezettük a gombos szondát és a szúrscatornát feltágítva 26 Ch-es nefroszkópot juttattunk a retroperitoneumba (18-19/ A, B, C, D ábra).



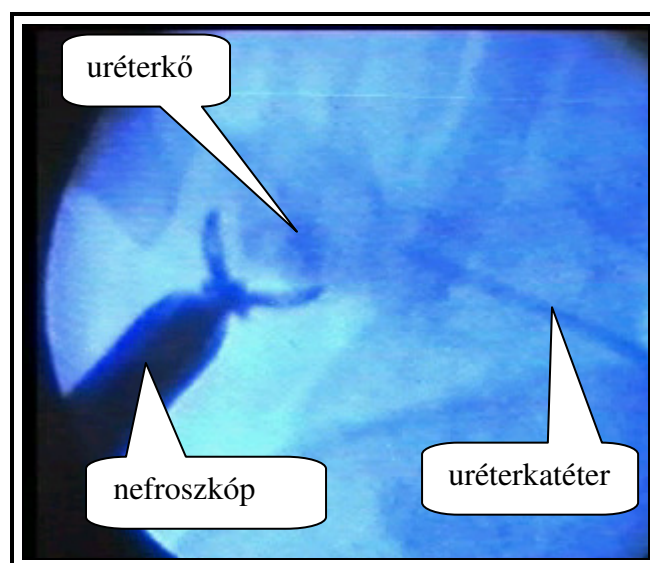
18. ábra: PCUL során eltávolítandó impaktált bal középső szakasz uréterkő.



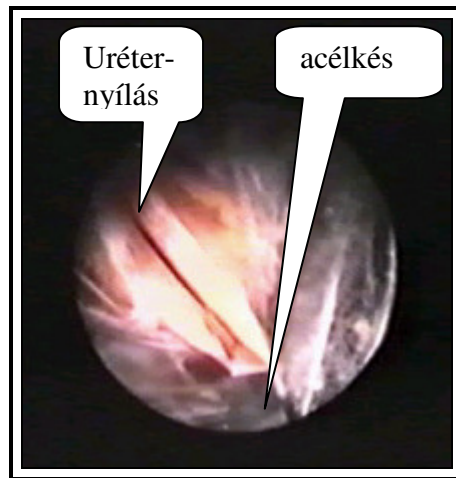
19. ábra: **A:** PCUL során végzett, direkt a kőre irányuló perkután punkció; **B:** a tű hegye a kőn megtámaszkodik; **C:** tágítás; **D:** a gombos szonda is végig a kőn nyugszik.

Tágítás során a tágítósor végének kőhöz viszonyított helyzetét precízen kontrolláltuk, mert pár milliméteres eltérés is az uréter nehézkes identifikálásához vezethet. Ezért is kiemelten fontos a beteg stabil rögzítése, amelynek köszönhetően elkerülhetjük tágítás során a beteg „billegését”. A látóteret a szükséges minimális mennyiségű fiziológiás só beáramoltatásával biztosítottuk. Tapasztalataink szerint a jó látótér eléréséhez kb. 100 ml fiziológiás sóoldatnak a retroperitoneumban tartása elegendő. Ezt a befolyó és kifolyó mosófolyadék mennyiségének ellenőrzésével ítéljük meg. Az Uk mozgásával illetve röntgen segítségével azonosítottuk be optikusan az urétert, illetve a követ. A húgyvezeték megfelelő részét ablakos kőfogóval preparáltuk ki - kranio-kaudális irányba (a feltételezett uréter lefutásával párhuzamosan) tolva el a periureterális zsírszövetet, illetve nyitogatva a fogót (20. ábra), majd - amikor egyértelműen látótérbe került a húgyvezeték és a kiboltosuló kő - egyenes hideg késsel hosszanti irányba nyitottuk meg a húgyvezeték falát annyira, hogy a követ könnyedén ki tudjuk buktatni (21-22/ A, B ábra).

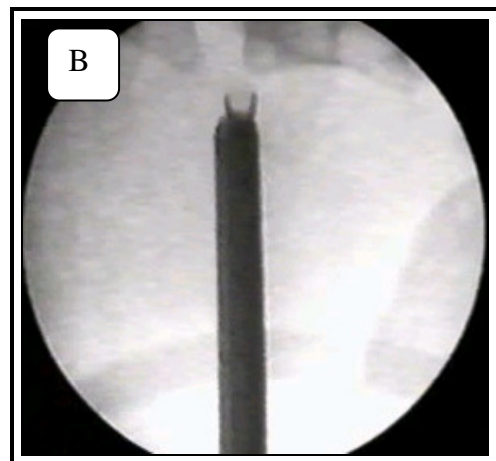
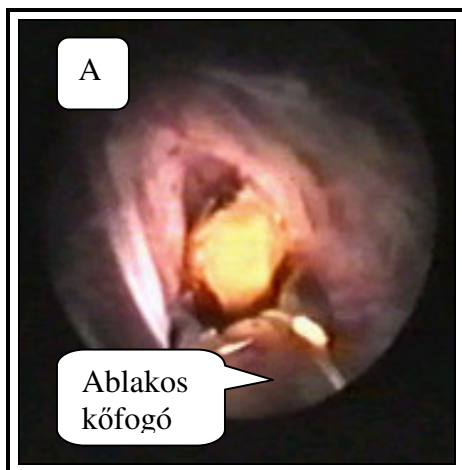
A PCUL technikáját a 23. és 24. ábrán szemléltetjük.



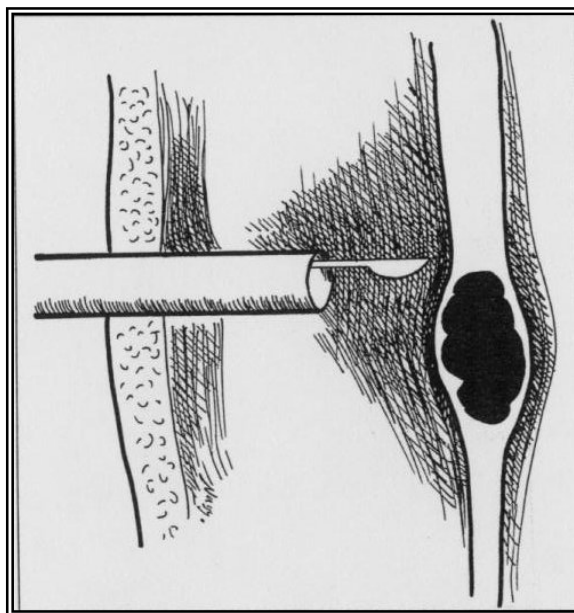
20. ábra: Preparálás ablakos kőfogóval rtg. és optikus kontroll mellett.



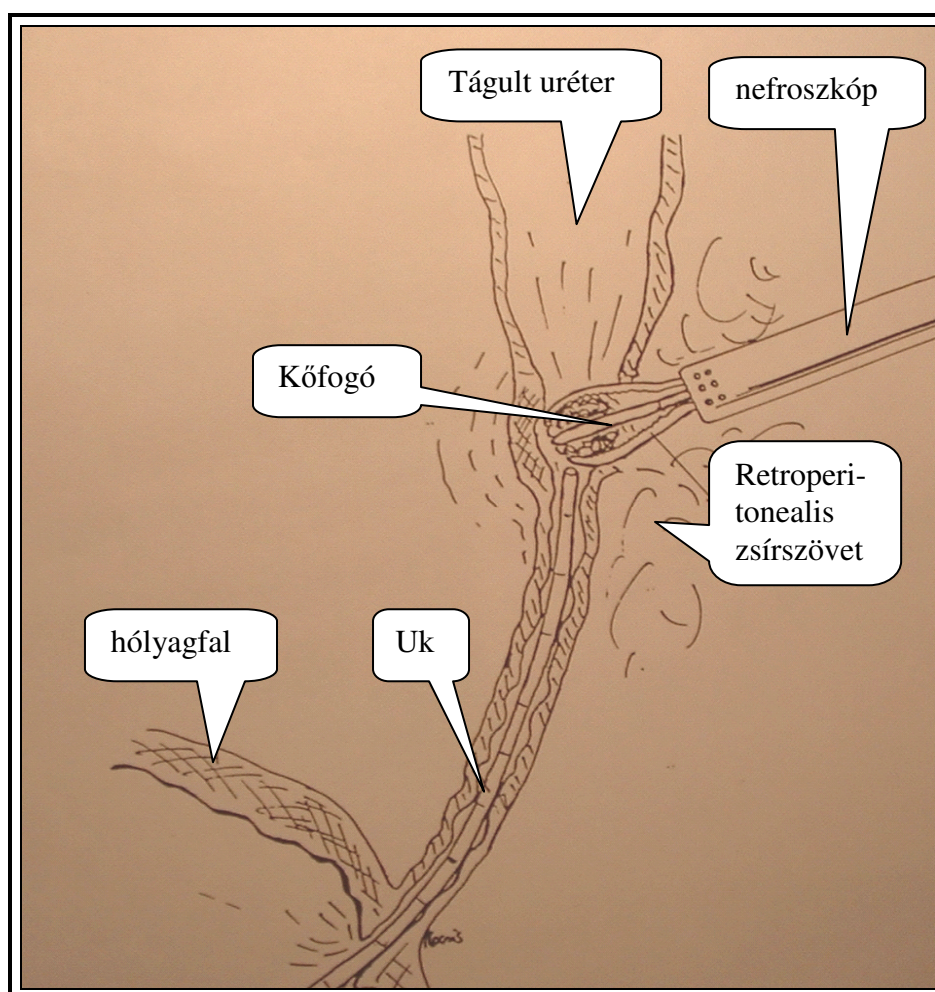
21. ábra: Az uréter megnyitása egyenes acél késsel.



22. ábra: A kő kiemelése az uréterből. **A**: optikus kontroll; **B**: rtg. kontroll mellett

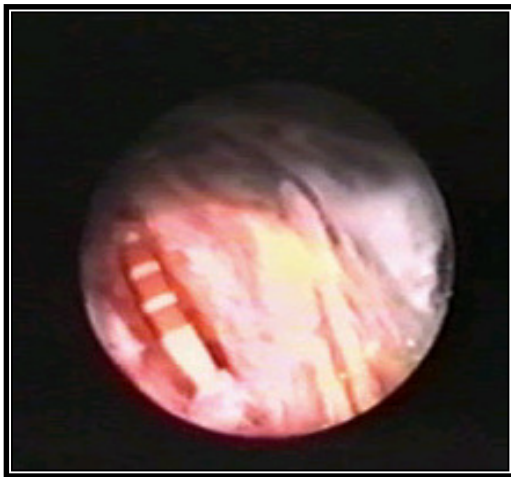


23. ábra: Az uréter hosszanti megnyitása egyenes késsel PCUL során.

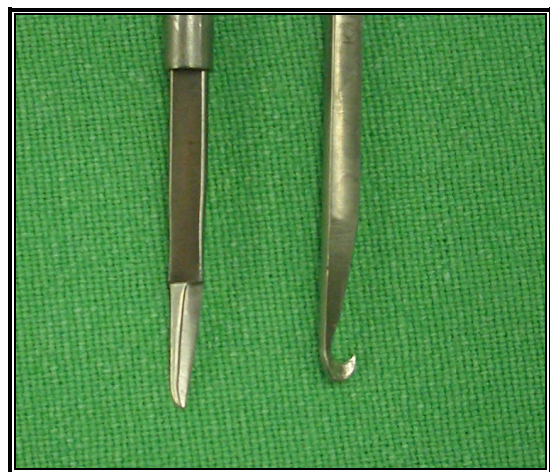


24. ábra: A PCUL sematikus rajza. A kő megragadása a megnyitott uréterben.

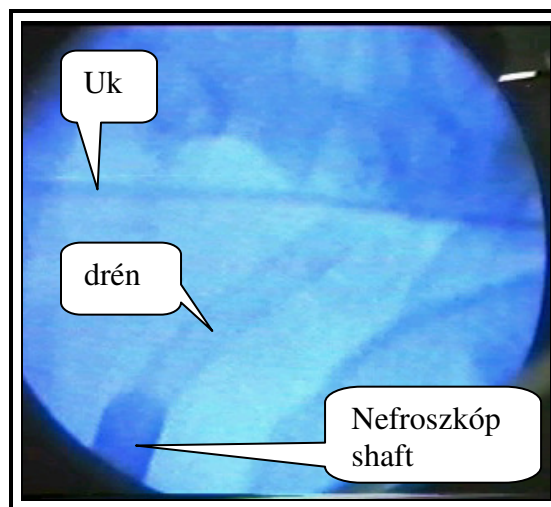
Amennyiben az uréter túlságosan mobilisnek bizonyult, úgy megnyitásához horgas kést (endopyelotomiánál használatos) alkalmaztunk (25. ábra). Ha a kő nem fért ki a tubuson, akkor 30 Ch-s Amplatz-hüvelyt használtunk, vagy helyben zúztuk meg ultrahangos vagy kinetikus zúzóval, majd a fragmentumokat ablakos, illetve háromágú köfogóval távolítottuk el. Ezt követően optikus és röntgen ellenőrzés mellett az Uk-t felvezettük a pyelonba (26. ábra). A retroperitoneumban - a meglévő szűrőcsatornában - drént hagytunk vissza két-három napig (27. ábra).



26. ábra: Az Uk felvezetése a pyelonba szem ellenőrzése mellett.



25. ábra: Egyenes és horgas kés az ureterotomiához.



27. ábra: Pylonba vezetett Uk és retroperitonealis drén rtg. képe.

Ha az uréteren ejtett metszést nagyobbak ítéltük meg, vagy a kőagy erősen gyulladós vizenyős képet mutatott, - ami a sebgyógyulást hátráltatta volna - úgy Uk helyett „DJ” katétert vezettünk fel a vesemedencébe. Ezt vagy a műtét során, vagy az azt követő napokban helyeztük fel. Műtét után először az Uk-t távolítottuk el és utána a drént. Ha „DJ” katéter került behelyezésre, amit a beteg pár hétig viselt, akkor először a hólyagkatétert vettük ki és csak utána a drént, így ellenőriztük, hogy van-e refluxos vizeletcsorgása a betegnek.

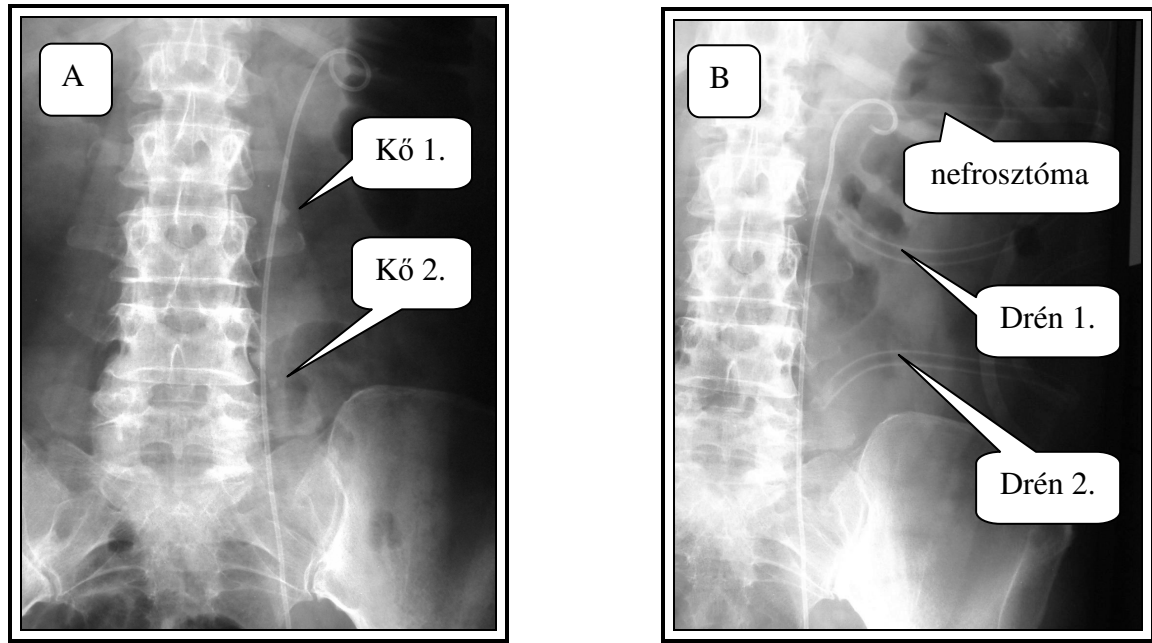
Olyan esetekben, amikor a kő hason fekvő helyzetben a csípőlapát árnyéka alá kerül és még kiemelt, megtört helyzetben sem lehet nefroszkóppal megközelíteni, ez a beavatkozás nem végezhető.

Az említett periódusban, ha kis esetszámban is de találoztunk azonos oldali, kettős impaktálódott uréter kövekkel. Négy ilyen beteget operáltunk. Egy alkalommal az uréter felső szakaszába ékelődött köveket egy ülésben két külön perkután szúrcsatornából távolítottuk el, két külön ureterotómiás nyílást ejtve az uréteren és a nyílások felett két külön retroperitonealis drént hagyva (28/ A, B – 29/ A, B ábra).

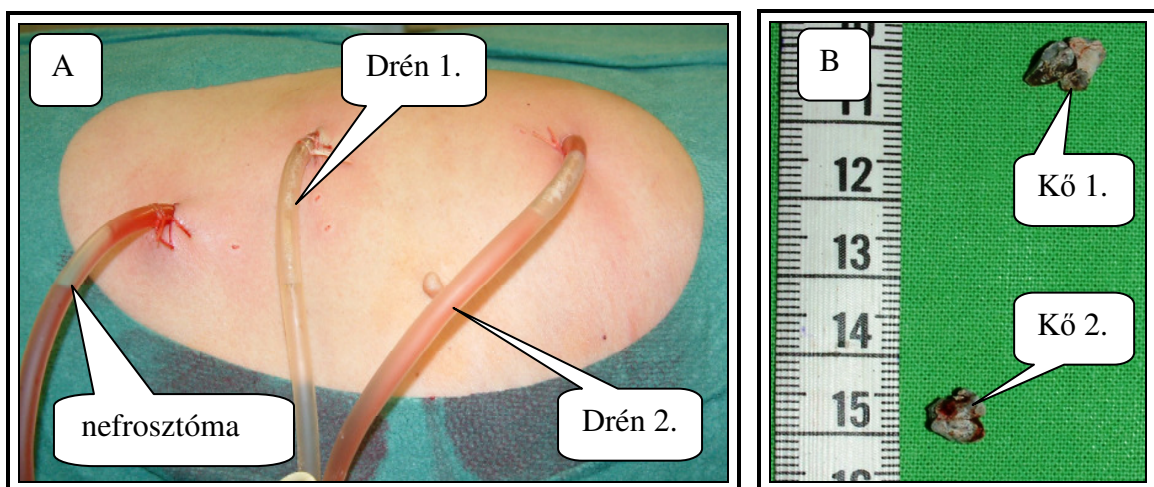
A másik kettős uréterkövünk esetében, mivel a kövek egymáshoz közelebb helyezkedtek el (a köztük lévő távolság < 3 cm), ezért sem újabb szúrcsatornát, sem újabb uréternyílást nem ejtettünk, hanem a disztális követ kiemelve, a nefroszkópon keresztül Dormia-kosarat vezettünk be az uréterbe amit a proximális elhelyezkedésű kő felé irányítottunk, és azt sikeresen eltávolítottuk (30. ábra).

Harmadik esetünkben, bal oldali középső uréterszakaszba ékelődött két követ egy perkután szúrcsatornán keresztül távolítottuk el, de két ureterotómiás nyílást ejtve. A proximális elhelyezkedésű követ vettük ki először, azonban a disztális követ nem sikerült felnyomkodni az uréternyílásig, sem Dormia-kosarat levezetni a disztális kő alá. Az urétert

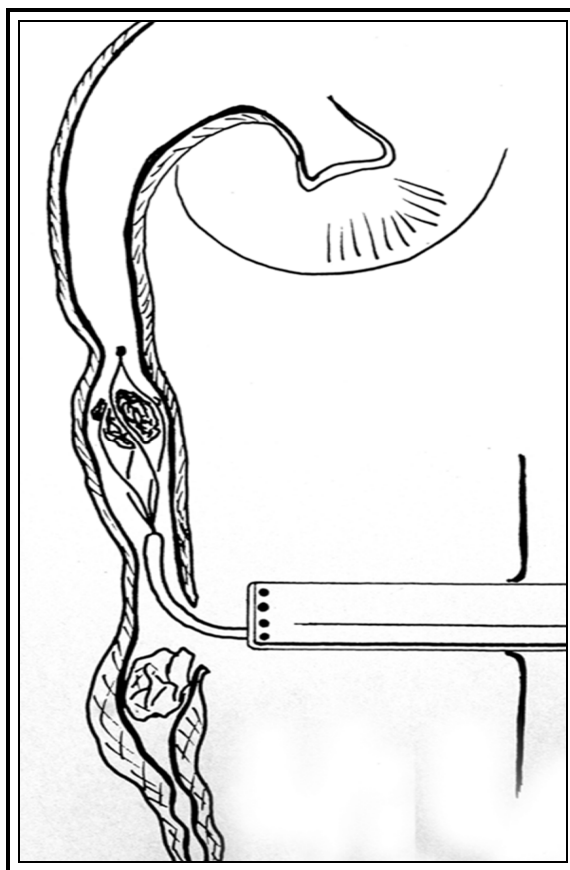
hosszabban kiproparáltak úgy, hogy a disztális kő domborulata felett tudjuk ismételten megnyitni azt. Az utóbbi két esetben egy-egy retroperitonealis drént hagytunk hátra.



28. ábra: Azonos oldali egymástól távolabb eső kettős felső-szakasz uréterkő; **A**: műtét előtt; **B**: műtét után, a behelyezett két retroperitonealis drénnel és nefrosztómával.



29. ábra: Kettős PCUL utáni állapot; **A**: dréncsövek és nefrosztóma; **B**: az eltávolított kövek.



30. ábra: Kettős uréterkő miatt végzett PCUL, Dormia-kosár használatával.

A negyedik esetben helyzetünk egyszerűbbnek bizonyult, mert az uréter felső szakaszába ékelődött 20 mm-es uréterkő eltávolítása után, a közvetlenül felette (proximálisabban) elhelyezkedő két kisebb kődarabot sikerült letolni a húgyvezeték nyílásáig is kiemelni. Itt is egy retroperitonealis drént hagytunk hátra.

Amplatz-tubust nagyobb méretű kövek eltávolítására két alkalommal használtunk. Öt alkalommal intracorporalis ultrahangos, illetve elektrokinetikus kőzúzásra is kényszerültünk olyan kövek miatt, amelyek az Amplatz-tubuson sem fértek ki. URS és azonos oldali PCUL egy ülésben két alkalommal történt, míg PCUL és PCNL három alkalommal. Egy esetben kétoldali záró uréterkövek miatt egy ülésben végeztünk egy oldali PCUL-t, illetve ellenoldali URS-t. Ez utóbbi kő azonban felmosódott a pyelonba, így végül PCNL során sikerült eltávolítani.

Betegeink utánkötése a laparoszkópos ureterolithotomia során vázolt protokollnak megfelelően történt PCUL-t követően is (három illetve, hat hónap után UH és sz.e. IVU végzése).

### *Ostiolitholapaxia*

1995. 01. 01. és 2006. 12. 31. között 41 beteg esetében végeztünk ostiolitholapaxiát vizeletfolyási akadályt és/vagy panaszokat okozó uréterszájadékban, illetve intramurálisan impaktálódott kövek esetében.

A betegek átlag életkora 54,25 (16-76) év volt. 25 esetben jobb oldali, 16 esetben bal oldali követ operáltunk. A kövek legnagyobb átmérőjének átlagos nagysága 5,2 (3-12) mm volt. Férfi és nőbeteg aránya: 23/18.

Három alkalommal egy ülésben, Dormia-kosár segítségével, azonos oldali magasabban elhelyezkedő húgyvezetékkövet is eltávolítottunk. A beavatkozás előtt 22 esetben egyszeri, 12 esetben többszörös ESWL kezelés is történt. A 2000-ben telepített extracorporális kőzúzó hatékonyságának köszönhetően az utolsó hét évben (2000-2006) csak 13 beteg esetében végeztünk OLL-t. Ezek olyan impaktált kövek voltak amelyek nem fragmentálódtak és nem mozdultak ki eredeti helyükről. Hét esetben a beavatkozás előtt, -nagyfokú obstrukció, illetve pyelonephritis miatt - nefrosztóma behelyezésére került sor. Tizenegy esetben (22,91 %) akut ügyeleti beavatkozásként végeztünk ostiolitholapaxiát. Azokat az eseteinket (számszerint 7), ahol az OLL kísérletet URS követte (sikertelenség miatt), jelen értekezésben nem tárgyaljuk, hiszen így a beavatkozás már az ureteroszkópiák sajátosságait hordozza. A sikerráta elemzésénél viszont számolunk velük.


A köveknek a szokásos képalkotó módszerekkel (UH, natív vese-röntgen felvétel, IVU) történt identifikálását és a hemosztázis paraméterek ellenőrzését követően 19 esetben

lokális (lidocainos intraurethralis gél - Instillagél®), 22 esetben gerincközeli anesztéziában végeztük a beavatkozásokat. A 19 esetből 13 (68,4 %) nő, 6 (31,6 %) férfi volt. A beteg a helyi érzéstelenítésben végzett műtét után - amennyiben uréterkatéter nem került felhelyezésre - saját lábán hagyta el a műtőt. Antibiotikum profilaxist csak fertőzött vizelet esetén alkalmaztunk.

A beavatkozás lényege, mint azt az általunk választott név (OLL) is sugallja az uréterszájadékból, illetve ennek közvetlen közeléből történő fragmentáció nélküli kőeltávolítás a szájadék előzetes megtágítását követően.

Betegeinket kőmetsző pozícióban fektettük a műtőasztalra, folyamatosan előre közölve velük a műtét valamennyi lépését. Anesztéziát követően nefroszkópot vezettünk a hólyagba. Ablakos kőfogót használtunk, melyet összezárva illesztettünk az uréterszájadékba, majd óvatos, finom mozdulatokkal próbáltuk nyitogatni, tágítva ezzel az intramurális uréterszakaszt. Az ablakos kőfogót lépésről-lépésre 360 fokban körbeforgattuk a szájadékban úgy, hogy azt minden állásban tágíthassuk. A fogó nyitogatását, azaz az ostium tágítását úgy igyekeztünk végezni, hogy repedés ne keletkezzen. Az így keletkező vérzés egyrészt rontja a látóteret, nehezítve pontos tájékozódásunkat, másrészt nagyobb eséllyel hajlamosít heges, szűkületet eredményező gyógyulásra. A tágítást követően, a fogót összezárt pofával, finom forgató mozdulatokkal vezettük fel a kőig, ahol azt fluoroszkópon figyelve fogtuk be. A fogó kőnek való ütközését jól lehetett érzékelni. Az ablakos kőfogó pofái kiképzésüknek köszönhetően, a fül-orr-gégészek által használatos Jansen-féle műszerhez hasonlóan (31. ábra) – amelyet gyakran idegen testek eltávolításánál alkalmaznak orr és hallójáratból – sérülés nélkül bevezethetők az uréterfal és a kőfelszín közé. A megragadott követ megmozgatva, azt óvatosan körbeforgatva igyekeztünk meggyőződni arról, hogy a húgyvezeték fala nincs befogva. Ezt követően próbáltuk a követ lehúzni. Ellenállás esetén röntgen átvilágítás

mellett újabb „fogást” kerestünk a kövön és a műveletet előlről kezdtük. Minden durva mozdulatot és erőszakos extrakciót kerültünk.



31. ábra: **A:** Jansen féle eszköz; **B:** Nefroszkópban alkalmazott ablakos kőfogó.

Retrográd pyelográfiát a műtét végén rutinszerűen nem végeztünk. Amennyiben erősen beágyazott, nagyobb méretű követ távolítottunk el, illetve ahol az ostium tágítása, vagy a kő megragadása nehezkesebb volt, ott a beavatkozás végén Uk-t helyeztünk fel 24 órára. Hat ilyen betegünk volt. Ezek közül három esetében - amikor az Uk nem volt akadálytalanul felvezethető - végeztünk retrográd ureterográfiát.

Háromhavonta kontrolláltuk betegeinket UH-t, vizeletvizsgálatot és szükség esetén IVU-t végezve.

## Eredmények

### *Holmium:Yttrium-Alumínium-Garnet lézeres uréterkő fragmentáció*

Az operáció során fragmentált, illetve eltávolított kövek közül 87 esetben (63,5 %) történt kőanalízis. Az eredményeket - kövek összetételét - a III. táblázat szemlélteti. A korai (direkt) sikerrátát a IV. táblázatban foglaltuk össze.

*III. táblázat: Lézeres lithotripsia utáni kőanalízis eredményei.*

<b>KÖVEK ÖSSZETÉTELE</b>	<b>N</b>	<b>%</b>
Kalcium-oxalát monohidrát	24	27,5 %
Kalcium-oxalát dihydrát	18	20,6 %
Kalcium-oxalát monohidrát és dihydrát	20	23 %
Összetett kövek (kalcium-foszfát, magnézium-ammonium-foszfát)	13	15 %
Húgysav	9	10,4 %
Cisztin	3	3,5 %
Analizált kövek száma	87	100 %

*IV. táblázat: Korai sikerráta (negatív natív vese-hólyag felvétel az első posztoperatív napon) lézertripsiát követően.*

<b>KORAI SIKERRÁTA</b>		
Felső uréterszakasz	84,6 %	11 kő
Középső uréterszakasz	87 %	27 kő
Alsó uréterszakasz	94,6 %	88 kő

A két felső uréterszakaszban elhelyezkedő követ, melyek esetében a retrográd-URS sikertelennek bizonyult, perkután antegrád-URS során távolítottuk el. Négy középső uréterszakasz kő esetén 5 mm-nél kisebb fragmentumok voltak detektálhatók a műtét másnapján készült röntgen filmen. Négy hét alatt ezek spontán távoztak a húgyvezetékéből, csupán egy esetben volt szükség további ESWL kezelésre. Az alsó uréterszakasz kövei esetében öt alkalommal észleltünk 5 mm-nél kisebb reziduális kőfragmentumokat az első posztoperatív napon készült natív vese-hólyag röntgenfelvételen. Ezek közül két beteg igényelt további urológiai beavatkozást. Az egyik sikeres ESWL kezelésben részesült, a másik beteg esetében pedig - az első beavatkozást követő hatodik héten - ismételt retrográd URS-t végeztünk. Ez esetben, a második endoszkópos beavatkozás során semmilyen - az első lézeres kőfragmentációra utaló - elváltozást (hegesedés, szűkület, vizenyő) nem találtunk.

A transurethralis lézertripsia (TUL) végső sikerrátája - négy héttel a beavatkozás után, második beavatkozás nélkül - a következőképpen alakult:

- felső uréterszakaszban: 84 % (11 sikeresen kezelt kő)
- középső uréterszakaszban: 96,7 % (30 sikeresen kezelt kő)
- alsó uréterszakaszban: 96,7 % (90 sikeresen kezelt kő)

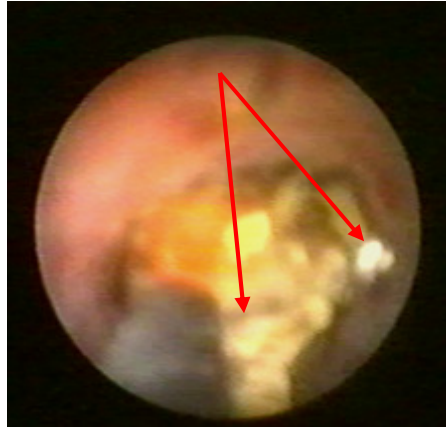Az endoszkópos beavatkozás során 15 esetben (10,9 %) volt szükség az uréterszájadék ballon-katéteres tágítására. Ebből kilenc esetben a 12,5 Ch-s flexibilis endoszkóp alkalmazására került sor. A korszerűbb, gracilisabb flexibilis ureteroszkópok használata mellett szájadék tágításra csak kivételes esetekben van szükség.

Az átlagos műtéti idő 35 perc volt (13-130). Átlagos ápolási napok száma 3,7 nap (1-12). A kőfragmentáció során elhasznált energia mennyiség 0,15 és 6 kJ (egy 20x30 mm-es kő zúzása során) között változott. Az átlagos energia felhasználás 1,6 kJ volt.

Az intra- és posztoperatív szövődményeink a következőképpen alakultak:

- lázas állapot 17 esetben (12,4 %) fordult elő. Átmeneti antibiotikum kezelést alkalmaztunk.
- az endoszkópos manipuláció során 12 esetben (8,7 %) sérült a húgyvezeték fala. ilyenkor egy hétre „DJ” katétert helyeztünk fel.
- a Ho:YAG lézer sugárral öt esetben (3,6 %) perforáltuk az uréterfalat. Ez az első 30 esetünk során fordult elő, amit nevezhetünk a tanulási görbe (learning curve) kezdeti periódusának is. Ilyenkor szintén „DJ” katétert helyeztünk fel.
- hat esetben (4,3 %) égettük meg a vezetőként használt Uk-t, a helytelenül célzott lézer sugár miatt. Egy esetben a Dormia-kosár fém spirálját is átvágtuk (32. ábra), amit végül is kővel együtt szövődménymentesen, sikeresen eltávolítottunk.
- egy sérült lézerszál alkalmazása során az endoszkópunk optikáját égettük meg, helyrehozhatatlan barnás elszíneződést idézve elő azon.

Az utánkövetés során három hónappal a lézeres kőfragmentációt követően 73 betegben sikerült UH-os vizsgálatot és IVU-t végeznünk, hat hónappal később pedig 68 betegben. Szűkületet és refluxot egyetlen esetben sem diagnosztizáltunk.



32. ábra: A Dormia-kosár lézertripsia során átvágott fém spirálja.

#### *Laparoszkópos ureterolithotomia*

2002. 11. 14. és 2006. 12. 31.-e között impaktált uréterkő miatt tíz esetben végeztünk retroperitoneoszkópos kőeltávolítást. Tíz betegünk esetében 9 alkalommal sikerült teljes kőmentességet elérnünk, ami 90 %-os sikerrátát jelent. Összetételüket tekintve öt esetben kalcium-oxalát monohidrát, két esetben kalcium-oxalát dihidrát és három esetben vegyes komponensű kövek voltak.

A tíz esetből egy alkalommal - első betegünkénél - konverzióra került sor, amikor az alsó uréterszakaszban és juxtavesicalisan beékelődött, már fragmentálódott köveket végül nyílt műtéttel távolítottuk el. Két alkalommal - amikor is az uréter megnyitását a kőtől proximálisabban végeztük - ureteroszkópot és Dormia-kosarat is alkalmaztunk, melyeket a laparoszkópos trokáron keresztül vezetünk be a retroperitoneumba, illetve az ureterotomiás nyíláson keresztül az uréterbe - egy esetben UH-os kőfragmentáció mellett.

A kő helyzetének azonosítására két esetben alkalmaztunk röntgen képerősítőt. A műtétek során négy esetben sérült a peritoneum, amely a hasüreg széndioxid gázzal való feltelődéséhez és ennek tulajdoníthatóan a retroperitonealis tér beszűküléséhez vezetett, de

csak egy esetben kényszerültünk Veress-tűt szűrni a hasüregbe a gáz lebocsátása céljából. A peritoneum sérülések olyan aprók voltak, hogy egyetlen esetben sem igényeltek elvarrást. A nagyobb köveket is - az előzetes ESWL kezelések okozta fragmentálódásnak köszönhetően - sikerült a trokáron keresztül kiemelni, így nem volt szükség további közúzásra, illetve a könek nylon zacskóba bujtatására és ilyenformán történő kiemelésére valamelyik trokár nyíláson át.

Hat esetben a beavatkozás során Uk-t helyeztünk fel retrográd úton optikus ellenőrzés mellett, egy alkalommal pedig a már meglévő nefrosztómán keresztül a köig levezetett Uk-t toltuk lejjebb a hólyagba. Két alkalommal eleve „DJ”-katétert helyeztünk be (ebből az egyik a konvertált esetünk). Egy alkalommal pedig az uréter sínezésétől eltekintettünk. Az ureterotomiás nyílás zárásakor a behelyezett öltéseket mindig sebészi csomóval láttuk el, nem alkalmaztuk az ún. clip-knot technikát.

A retroperitonealis drénen jelentkező - csökkenő tendenciát nem mutató vizeletes ázás miatt három esetben, a műtét során behelyezett Uk-t „DJ”-katéterre cseréltük, a hólyagkatéter átmeneti visszahelyezése mellett, a refluxos ázás elkerülése céljából. Az egy szoliter vesés betegünkben is az Uk cseréjére kényszerültünk. Az Uk-t 24-48 óráig viselték betegeink. A „DJ”-katéter felvezetése a pyelonba mindig akadálytalanul történt. Ennek viselését négy hétig javasoltuk, majd cisztoszkópos úton - helyi érzéstelenítés mellett - távolítottuk el.

Az átlagos műtéti idő 90,4 (20-230) perc volt. Megjegyzendő, hogy utolsó műtéteink időtartama 30, 25, 20 perc volt, amit a - retroperitoneoszkópos beavatkozások során (nem csak uréterkő esetében) - megszerzett rutinnak tulajdonítunk (összeszokott team, ballonos tágitás elmaradása, lényegesen gyorsabb és biztosabb tájékozódás a retroperitoneumban, az eszközök gyorsabb és biztonságosabb manipulációja, az esetleges vérzések biztonságos

ellátása). A műtétek alatti vérveszteség elhanyagolható volt. Transzfúzióra egyetlen alkalommal sem került sor, sem műtét alatt, sem a posztoperatív szakban.

Egy esetben alakult ki a műtétet követően lázas állapot. Ez abban a betegünkben keletkezett, akiben műtét előtt obstrukció miatt perkután nefrosztómát létesítettünk és antegrád módon vezettük le az Uk-t az uréterkövéig. A transzrenalis drént a műtét során eltávolítottuk. Antibiotikus kezelés mellett láza két nap múlva megszűnt.

A posztoperatív fájdalom elhanyagolható volt. Ritkán vált szükségessé nem szteroid gyulladáscsökkentők alkalmazása (paracetamol, metamizol). A betegeket leginkább a 48 órás ágyhozakötöttség és a hólyagkatéter zavarta. Sebgyulladás, gennyedés, illetve retroperitonealis tályog képződés nem fordult elő fertőzött vizelet esetén sem.

A posztoperatív ápolási napok száma 6,33 (3-11) nap.

Kilenc beteget esetében végeztünk rendszeres kontroll vizsgálatokat. Átlagos utánkövetési idejük 25 (3-50) hónap volt. Passzázs zavart, illetve a vese morfo-funkcionális állapotának romlását egyetlen esetben sem tapasztaltuk.

#### *Perkután ureterolithotomia*

Az elvégzett perkután ureterolithotomiák során valamennyi esetben sikerült a köveket maradéktalanul eltávolítani. Ezek összetételét az V. táblázat mutatja.

A nagyobb köveket az előzetes ESWL kezelések miatt legtöbbször már fragmentált állapotban találtuk, így kiemelésük nem okozott nehézséget. Megjegyezzük azt is, hogy két esetünk, amikor is Amplatz-tubust voltunk kénytelenek használni a kövek eltávolításához – ezek mérete miatt - 2000 elején történt. Ezek a kövek nem részesültek ESWL kezelésben. Az extracorporalis közúzó berendezésünket akkor még rutinszerűen nem alkalmaztuk. Egy alkalommal az Amplatz-tubust kénytelenek voltunk behasítani hogy a kő kiférjen. Ezen

tubus alkalmazásakor a retroperitoneumba áramoltatott mosófolyadék a nefroszkóp és a tubus fala között visszafolyik, ami csökkenti az uréter körüli teret (a szokásos kb. 100 ml-t nem tudjuk benn tartani), azonban a már kipreparált, megnyitott húgyvezeték és a benne helyet foglaló kő így is könnyen identifikálható.

*V. táblázat: PCUL során eltávolított kövek összetétele.*

<b>KÖVEK ÖSSZETÉTELE</b>	<b>N</b>	<b>%</b>
Kalcium-oxalát monohidrát	19	43,2
Kalcium-oxalát dihidrát	8	18,2
Kalcium-oxalát monohidrát és dihidrát	9	20,5
Összetett kövek (kalcium-foszfát, magnézium-ammonium-foszfát)	6	13,6
Húgysav	2	4,5
Analizált kövek száma	44	100

Egy másik alkalommal az uréterből kiemelt nagyobb méretű kő a 30 Ch-es hasított tubusba sem fért be. Mivel a három ágú kőfogó erősen és biztosan tartotta így a nefroszkóp shaftjával együtt (Amplatz nélkül) emeltük ki, miután az Uk-t optikus kontroll mellett a pyelonig felvezettük. A drént gombos szonda segítségével helyeztük be az uréter mellé.

Az intracorporális zúzást igénylő betegeink is 2000-ben és 2001-ben kerültek műtetre. Eredményeink azt mutatják, hogy amint gyakorlatot szereztünk az ESWL

készülék kezelésében (uréterkövek rtg. célzása, ütésszám és erősség megválasztása) PCUL során Amplatz-tubus használatára és intracorporális közúzásra többé már nem került sor.

Az uréter falának hosszanti behasításához - a mobilis, egyenes késünk alól kiforduló uréterfal miatt - öt alkalommal használtuk az endopyelotomiás horgas kést.

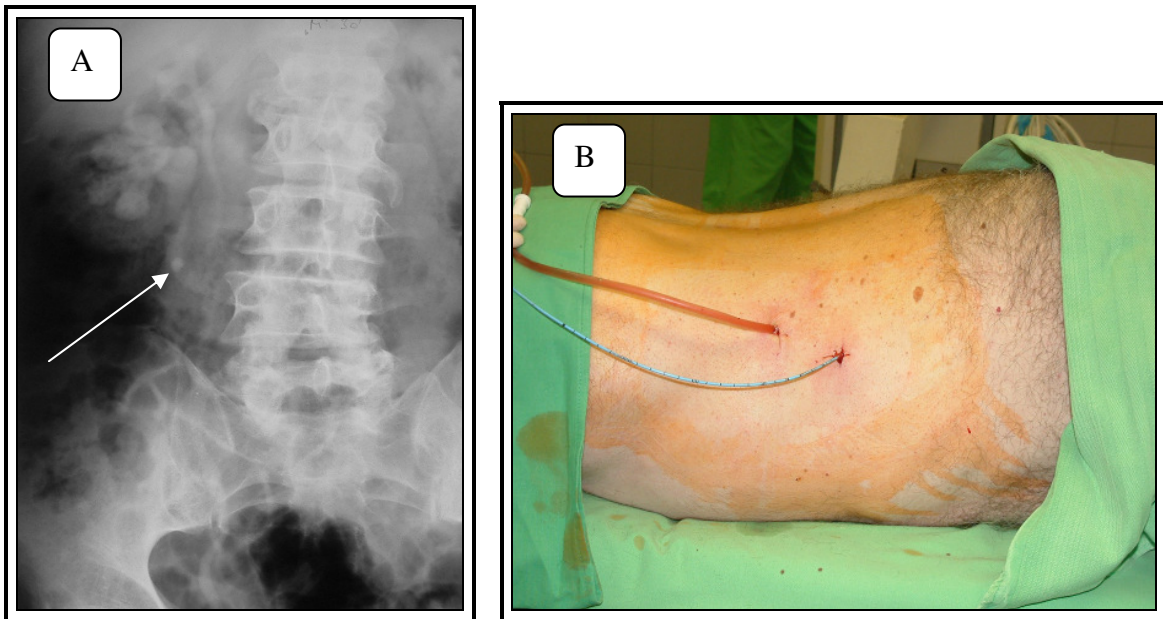
Két esetben operáltunk negatív húgyvezetékköves beteget. Ilyenkor a kő identifikálásában az Uk-n keresztül befecskendezett kontrasztanyag volt segítségünkre.

Hét alkalommal síneztük az urétert antegrád bevezetett Uk-val. Ebből öt esetben a már meglévő nefrosztómán keresztül. Két esetben a perkután ureterotómiás nyíláson keresztül vezettünk retrográd módon Uk-t a pyelonba és fecskendeztünk be kontrasztanyagot, majd a középső kehelytalpra pungálva helyeztünk be antegrád módon Uk-t a hólyagig. Az ureterotómiás nyíláson keresztül, antegrád módon tett Uk levezetési kísérlet sikertelen volt, ugyanis a derékszögben találkozó nefroszkóp és uréter nem tette lehetővé az Uk megfelelő manipulálását a hólyagba vezetéshez. Az így behelyezett véglyukas Uk pyelonba eső szakaszára egy-két oldalnyílást vágunk. A 33. ábra egy jobb oldali pyelon duplex és uréter fissusos beteg esetét szemlélteti, akinek az impaktált uréterköve a kaudális üregrendszer húgyvezetékében helyezkedett el és PCUL után antegrád Uk-t vezettünk le a fent említett módon (nefrosztóma behelyezése nélkül). A 34. ábra ugyanezt a beteget ábrázolja Uk és drén eltávolítása után, jelezve az uréterszűkület és paravazátum nélküli szabad passzázst.

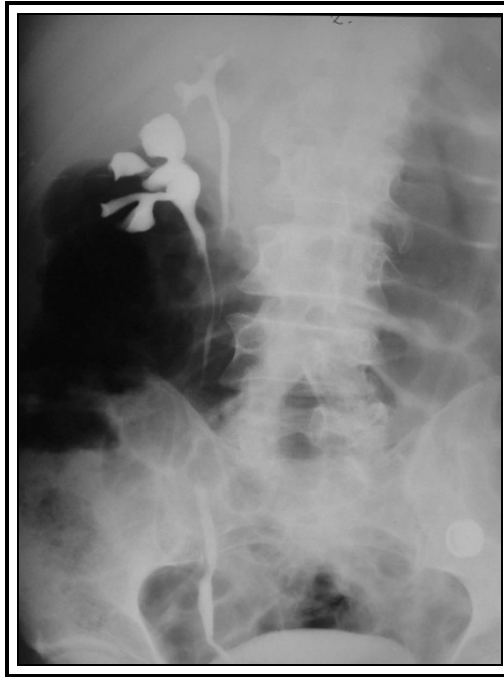Öt esetben vezettünk fel „DJ” katétert a perkután beavatkozás során és két alkalommal kellett az UK-t később „DJ” katéterre kicserélni, a drénen jelentkező vizeletes ázás miatt.

Átlagos műtéti idő 23 perc (12-55 perc) volt. Átlagos ápolási napok száma 4,3 nap (2-17 nap) volt. Intraoperatív, korai és késői posztoperatív szövődményünk nem volt. Egy betegben alakult ki nagyobb (10x5 cm) retroperitonealis haematóma és jelentkezett több

napig tartó haematuria. A beteg előzetes szívmitétei miatt masszívan antikoagulált volt. Hét esetben alakult ki 2-3 napig tartó lázas állapot, amely p.os antibiotikum terápia mellett rendeződött.



*33. ábra: A: jobb oldali pyelon fissus kaudális üregrendszerének uréterében elhelyezkedő kő; B: műtét után antegrád behelyezett transzrenális Uk (nefrosztóma nélkül) és retroperitoneális drén.*



34. ábra: PCUL utáni paravazátum nélküli, szűkületmentes jobb oldali kaudális uréter.

34 beteget sikerült fél évnél hosszabb ideig rendszeresen ellenőriznünk. Átlagos utánkövetési idő 45,73 (1-78) hónap. Betegeinket három hónap, fél év, majd panaszmentesség esetén évente hívtuk ellenőrzésre a kövesgondozás keretein belül. Panaszokat okozó, vagy a vese morfo-funkcionális állapotromlását eredményező szekundér húgyvezeték szűkület nem alakult ki.

#### *Ostiolitholapaxia*

Az említett 12 éves periódusban 48 esetben végeztünk ostiolitholapaxiát. 41 esetben sikeresen távolítottuk el a köveket, ami 85,41 %-os sikerrátát jelent. A hét sikertelen esetből négyben a kövek 10 mm-esek és ennél nagyobbak voltak, háromban pedig több, mint három hónapja stagnáltak egy helyben. Hiába fogtuk meg a kőfogóval, nem sikerült őket a szájadékon keresztül kiemelni, illetve a hosszú ideje „besült” köveket megragadni

nem tudtuk, a további kísérletezés pedig a sérülés lehetőségét hordozta magában, ezért ezekben az esetekben ureteroszkópiával folytattuk a beavatkozást.

33 esetben történt kőanalízis. Ennek eredményei:

- 17 kalcium-oxalát monohidrát
- 9 kalcium-oxalát dihidrát
- 5 kalcium-oxalát mono- és dihidrát
- 2 összetett kő (kalcium-foszfát, magnézium-ammónium-foszfát)

A műtétek átlagos időtartama 8,5 (3,5-35) perc volt. Az ostiolithotomiák során szövődményünk nem volt. A három esetben, ahol a műtét végén retrográd pylográfiát végeztünk normál morfológiai viszonyokat tapasztaltunk, paravazátum és szűkület nélkül. Átlagos posztoperatív napok száma 1,4 (0-4). Nefrosztómás betegeinkből a transzrenális drént a passzázs akadály megszűnése után minden esetben sikerült eltávolítanunk. Két betegünk a műtét harmadnapján tompa vesetáji fájdalom, mérsékelt üregrendszeri tágulat miatt 24 órára uréterkatétert kapott. Négy esetben átmeneti lázas állapot jelentkezett, amely antibiotikum terápia mellett megszűnt. Egy betegben akut epididymitis alakult ki, mely ambuláns kezelés mellett szanálódott.

39 beteget tudtunk rendszeresen ellenőrizni. Az első évben betegeinket három havonta kontrolláltuk (UH, vizeletvizsgálat, IVU). Átlagos utánkövetési idő 95,3 (2-143) hónap volt. Passzázs zavart okozó uréter szűkület, illetve vesico-ureteralis reflux kialakulását nem tapasztaltuk.

## Megbeszélés

A húgyúti kövek okozta szenvedés ősidők óta sújtja az emberiséget. A legrégebbi követ egyiptomi múmiában írták le (Kr.e. 4800). A húgyúti kövek sebészete a történelem folyamán speciális helyet foglalt el az orvoslásban. Már Kr.e. IV. században *Hippokratész* esküjében leszögezi, hogy sohasem fog hólyagkövek miatt embereket felválni, hanem átengedi ezt azoknak, akiknek ez a mesterségük (96).

A kövek fragmentációját már az ókorban végezték. *Alexandriai Ammonius* (szül.: Kr.e. 247) egy olyan közúzó eszközt szerkesztett, amelynek segítségével a gáti metszésen ki nem férő hólyagköveket tudta fragmentálni és amelynek köszönhetően a Lithotomus becenevet kapta (97). Az ősi Egyiptomban vágás nélkül is távolítottak el húgyhólyagkövet, a húgycső feltágítását követően (98). A minimális invazivitásra való törekvés már itt tetten érhető.

Uréterkövekről, azok elakadásáról, a magyar nyelvű orvosi irodalom már első önálló alkotásaiban olvashatunk. Ezek a XVI. század második felében keletkeztek. Az első magyar nyelvű, kézzel írt, az orvosgyógyászat egész témakörét felölelő korszakalkotó kódex a „*XVI. századi magyar orvosi könyv*” már foglalkozik a vese betegségeivel (veséknek megrekedéséről), a vesehomokkal (fövény), a vesekővel (arena, calculus), a „kövek megakadásával”. 1690-ig nyomtatásban egyetlen magyar orvosi kézikönyv sem jelent meg. Ebben az évben látott napvilágot a *Pápai Páriz Ferenc Pax corporis* című munkája, - Kolozsváron - az első magyar nyelvű nyomtatott könyv. A betegségek leírásának sorában tárgyalja a vese betegségeit is. „*A vesefájásról, arénáról közönségesen*” című részben írja: „*a vesefájás nem mindenkor csak a vesékben, hanem a vizeletnek utáiban vagy az hólyagra menő csatornáiban is érzik. E fájdalomnak sok okai lehetnek, de kiváltképpen és gyakrabban a fövényforma, vagy annál nagyobb, már kővé vált sokformájú*

*és nagyságú materia, melyet közönségesen a magyarok arénának hínak, a deákok pedig calculusnak.”*

Az urológia, mint valamennyi sebészeti diszciplína az általános sebészetből vált ki (99). Önállóságát a hólyagtükrő feltalálásától - 1878-tól - számítjuk és M. Nitze nevéhez fűződik. A cisztoszkóp tökéletesítésével (Leiter bécsi műszerész, 1886), majd az uréterkatéter alkalmazásával (Albarran párizsi urológus, 1896) ugrásszerű haladás következett be szakmánkban (100), ugyanakkor a minimálisan invazív sebészeti eljárások kezdeti lépéseiként is értékelhetjük őket. Az ez irányba való haladás mind a mai napig töretlenül zajlik.

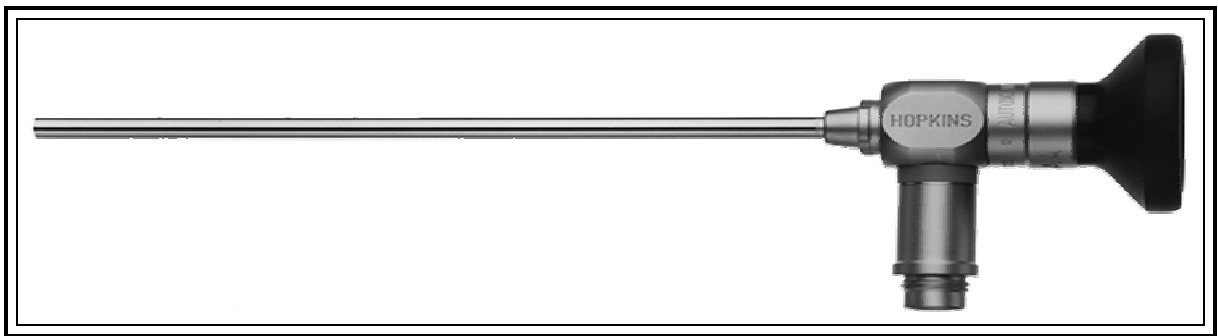
Ennek köszönhetően a húgyúti kövek kezelése drámai változásokon ment keresztül az 1980-as éveket követően, amikor is bevezetésre került a testen kívüli lökéshullám kezelés (ESWL), a perkután vesekő sebészet és az ureteroszkópia. A flexibilis és merev ureteroszkópok miniaturizálása, a rendkívül hatékony intracorporalis kőzúzó energiák, az urológiai laparoszkópia bevezetése, szinte teljes mértékben kiszorították a terápiás palettáról a nyílt kőműtéteket. Érvényes ez elsősorban a világ fejlett országaiban.

Hazánkban nem teljes mértékben áll még helyt a fenti megállapítás, de a tendencia elkerülhetetlen. Jelenleg az urológiai laparoszkópia, - köztük a laparoszkópos uréterkő műtétek - folyamatos térhódításának idejét éljük. Napjainkban csupán egy-két urológiai osztály van abban a szerencsés, mondhatni kiváltságos helyzetben, hogy a ma leghatékonyabbnak véleményezett kőzúzó energiaforrást (Ho:YAG lézer) birtokolja, illetve a mindennapi gyakorlatban 7 Ch-s, vagy még gracilisabb flexibilis ureteroszkópokat használjon. Kevésbé igényel költséges és bonyolult eszközparkot az általunk kidolgozott és alkalmazott PCUL, amely a laparoszkópos érában is megtalálta helyét a terápiás palettán és nem szorult ki onnan. Ezen technikák birtokában dolgoztunk ki egy olyan - minimális invazívitást szem előtt tartó - impaktált uréterkő kezelési protokollt, mely a hazánkban

jelenleg uralkodó körülmények mellett (holmium lézer-, gracilis flexibilis szkópok hiánya), megfelelő gyakorlat (LUL, PCUL) birtokában eredményesen alkalmazható. Ezeket a módszereket és a így elért eredményeinket ismertetjük a disszertációban. A protokoll alapján, amennyiben az impaktált uréterkő a húgyvezeték felső-középső szakaszán helyezkedik el, és perkután ureterolithotomia számára hozzáférhető - azaz hasrafordítás után a kő nem kerül a csípőlapát árnyékába - úgy PCUL végzése javasolt. Olyan középső és alsó szakaszbeli uréterkövek esetében, ahol a fenti kritérium nem áll fenn, ott laparoszkópos retroperitonealis ureterolithotomia javasolt. Hólyagközei köveknél, amennyiben a betegnek hasi műtétje nem volt, transzperitonealis megközelítés a célszerű. A nyílt műtéteknek még ezen protokoll alkalmazása mellett is juthat elvileg hely, mégpedig, azon kismencedei uréterkövek esetében, amikor beteg kardio-respiratórikus statusa a laparoszkópos beavatkozást nem teszi lehetővé. Megjegyezzük, hogy klinikánkon az első laparoszkópos uréterkő műtétet követően (2002. 11. 14.) nyílt uréterkő műtét csupán egy esetben fordult elő, amikor is juxtavesicalis uréterszűkület miatt egyúttal neoimplantációra is kényszerültünk.

Klinikánkon végzett felmérés alapján, Deliveliotis definíciója szerinti (83) impaktált kövekkel, amelyek a ma már klasszikusnak számító módszerek (ESWL, antegrád vagy retrográd URS) segítségével sem távolíthatók el, az esetek csupán *1,2 %-ban* kell számolnunk (101). Ezen adatot 2000. 01. 01. és 2005. 04. 01. közti periódusban végzett 3601 uréterkő műtétünk feldolgozása alapján kalkuláltuk (ESWL: 3244, URS: 278, OLL, Zeiss és Dormia kosaras extrakció: 36). Az *1,2 %* 43 beteget jelent. Ebből három esetben történt nyílt kőműtét, 6 esetben LUL és 34 esetben PCUL. Ez az arány azonban lényegesen csökkenthető korszerűbb ureteroszkópok és Ho:YAG lézer energiaforrás alkalmazásával. A szkópok és lithotriptorok fejlődése hosszú folyamat volt, amíg mai korszerű színvonalukat elérték.

Az uréter lumenének első endoszkópos leírásai két nagynevű urológustól származnak. 1929-ben Hugh H. Young egy hátsó húgycső billentyű miatt megtükrözött gyerek kitágult uréterébe vezetett fel egy 9,5 Ch-s merev cisztoszkópot (103). 1964-ben Victor F. Marshallnak egy 3 mm-es fiberoszkópot sikerült feljuttatnia a disztális húgyvezetékbe (104) és identifikálnia egy követ, azonban megfelelő eszközök hiányában ez csak diagnosztikus beavatkozás volt. Az 1960-as években kifejlesztett Hopkins optikáknak (35. ábra) és a különféle kőfogók, intracorporalis lithotriptorok megjelenésének köszönhetően terápiás beavatkozások is lehetségessé váltak.



35. ábra: Hopkins-optika.

A relatíve nagy külső átmérőjű rúd-optikákat (átlagosan 12 Ch), az elektrohidraulikus (EHL) és ultrahangos kőzúzó szondákat alkalmazták széles körben először a disztális uréterszakaszban elakadt kövek kezelésére. Ez jelentette a felső húgyúti endoszkópia leggyakoribb indikációját. Ezen eszközök használata mellett a szájadék ballonos tágítása rendszeresen megtörtént. Később az üvegszál optika, majd 1989-től az elterjedő karcsúbb (átlagosan 7 Ch) merev ureteroszkópok ezt már nem tették szükségessé.

Napjainkban ezek a vékony, „szemiflexibilisnek” aposztrofált endoszkópok, valamint pneumatikus és lézer lithotriptorok a leginkább elterjedtek. Hazánkban az endoszkópos húgyúti kőkezelés - köztük az uréterköveké is - úttörője Tóth Csaba volt (37).

A flexibilis ureteropyeloszkópok fejlesztése az 1980-as években kezdődik el, elsősorban a Chicagói Egyetemhez, valamint Bagley, Huffman és Lyon nevéhez fűződik. A flexibilis eszközökhöz már munka-, és öblítőcsatorna is társul, végük pedig két irányban aktívan hajlíthatóvá válik. Ezekben természetesen csak flexibilis szálakon vezethető közüző energiaforrás használható (EHL és lézer).

A jelenleg rendelkezésünkre álló energiaforrásokat négy csoportra osztjuk:

- 1- elektrohidraulikus
- 2- ballisztikus
- 3- ultrahangos
- 4- lézer

Időrendi sorrendben az első az **elektrohidraulikus**, melyet 1955-ben a Kievi Egyetemen dolgozó mérnök, Yutkin fedezett fel. Ez volt a híres Urat-1 nevű készülék (105). A keleti blokkon kívül az első közlemény Rouvalis tollából jelent meg, aki egy módosított Urat-1 típusú készülékkel szerzett tapasztalatait teszi közzé (106). Őt Ch-s merev EHL szonda alkalmazásáról uréterkövek kezelésében 1985-ben Lytton, majd flexibilis szonda alkalmazásáról 1988-ban Begun számol be elsőként (107). A közúzás elve az ESWL-hez hasonló. A szonda végén, vizes közegben keletkező elektromos kisülések idézik elő a lökéshullámot. Mára bebizonyosodott, hogy a módszer épp olyan jól használható fiziológiás sóoldatban is, mint az eredetileg alkalmazott 1/6, vagy 1/7-es hígítású sós közegben (108). Legfőbb hátránya az, hogy könnyen okozhatunk vele uréterfal sérülést, vagy perforációt. A kezdeti időszakban, ez a beavatkozások mintegy 40 %-ában bekövetkezett (109). Még magasabb lehet ez az arány olyankor, amikor nagyobb méretű,

esetleg impaktált köveket kell fragmentálni (110). A fragmentáció során az úgynevezett „push back” effektus, mely a követ a pyelon irányába tolja (propulsionálja) lényegesen erősebb, mint a Ho:YAG lézer esetében, ahol ez elhanyagolható (111). A módszer előnyei közé tartozik hatékonysága. A kövek 90 %-át fragmentálja. Hatékonyságát viszont a kövfelszín jellegzetességei befolyásolják. Az érdes, egyenetlen felszínű kövek jobban fragmentálódnak mint a sima felszínűek (112). Másik előnye, hogy vékony - 1,9 Ch - flexibilis szálon vezethető, ami lehetővé teszi az energia eljuttatását az uropoetikus rendszer valamennyi pontjára flexibilis szkópon keresztül és ilyen értelemben csak a Holmium:YAG lézer 200 mikrométeres szálához hasonlítható (113), sőt a már létező 1,6 Ch-s szál akár flexibilisebb is lehet mint a lézerszál (114). Az elektrohidraulikus közúzó berendezésnek előnye még az ára. Az intracorporalis lithotriptorok közül ez a legolcsóbb.

A **ballisztikus** közúzók a „légkalapács elve” alapján működnek és mint ilyen, csak merev szondákon keresztül vezethető energiaforrások. Az első ilyen típusú készülék a Swiss lithoclast nevű volt, melyet az 1990-es évek elején vezettek be. Ennek kézi darabjában *sűrített levegő* mozgatott egy fém projektilt és lábpedállal volt irányítható (115). Az 1990-es évek közepén kezdték el alkalmazni az *elektrokinetikus* lithotriptort (EKL). Ennek kézi darabjában egy váltakozó mágneses teret létrehozó tekercs van, mely a szondát „rezgeti” (116). Amíg a lithoclast működéséhez sűrített levegő, addig az EKL-hoz áramforrás szükséges. A két berendezés között lényegi különbség nincs. A lithoclasthoz azonban szívó rendszert lehet csatlakoztatni és legújabbán, pedig egy speciális nikkel-titánium ötvözetből (nitinolból) készült flexibilis szondán keresztül is használhatóvá vált (117), azonban a meghajlás mértékével arányosan a közúzás hatékonysága csökken (118).

A ballisztikus energiaforrások hatékonysága (rigid szondákkal alkalmazva) az EHL-hoz hasonló. Elsősorban nagyméretű hólyag és vesekövek esetében használatos. Az urétersérülés veszélye az EHL-hoz, lézerhez, vagy UH-os zúzáshoz hasonlítva itt a

legkisebb (119), alig 1 %. Mivel nincs hőtermelés, az uréter hőkárosodásával sem kell számolnunk. Ezeknek a készülékeknek szintén - viszonylag - alacsony az áruk és működési költségük. Hátrányuk, hogy csak merev eszközökben alkalmazhatók és magas a propulsio rátájuk - akár 17 % - uréterkő kezelés esetén.

**Ultrahangos** kőzúzásról először Mulvaney számolt be 1953-ban (120). A kőzúzó energiát egy lumenes acél szonda hosszanti és függőleges rezgései biztosítják, melyeket a transzducerben elhelyezkedő piezokerámia lapka elektromos áram hatására történő rezgése eredményez. Az UH hullámok 23-25 KHz közti hallhatatlan tartományban helyezkednek el. Az acél szonda merev, vastagsága 2,5-12 Ch. Az uréterben használatos 2,5 Ch-s szondának lumene nincs. Ennek meghajlása a szemiflexibilis endoszkópban, energia veszteséggel jár, amely a meghajlás konvexitásán hővé alakul át (121). A többi ultrahangos szonda lumennel rendelkezik, melyen keresztül szívást lehet végezni, eltávolítva a fragmentáció során keletkező apró törmelékeket. A 60-80 víz cm-es szívó hatás kihasználása érdekében ez a berendezés elsősorban hólyag és perkután vesekő műtéteknél használatos. Uréterkő kezelésekor leginkább a nagyméretű kövek és/vagy kőfüzér kezelésekor lehet előnyös, a keletkező nagyobb mennyiségű törmelék kiszívása miatt. A szonda végén kis mennyiségű hő mindig keletkezik, azonban egy 30 ml/perc sebességű folyadék beáramoltatással ez a hőemelkedés nem több 1,4 C°-nál (122). A holmium lézeres kőzúzástól eltérően a keményebb típusú kövek fragmentációja több időt vesz igénybe, nehezebben történik. Ezzel az energiaforrással a kisméretű, érdes, egyenetlen felszínű kövek fragmentációja lényegesen gyorsabb, mint a nagyméretű, sima felszínű (pl.: húgysav) köveké (123). Előnyére írható viszont a biztonságosság, mivel a lágy szövetekben a rezgő energia nem tesz kárt (124).

Az uréterkövek kezelésében elért sikerrátája tág határok között mozog: 69–100 % (121). Murthy - aki összehasonlító vizsgálatokat végzett lithoclastos és ultrahangos

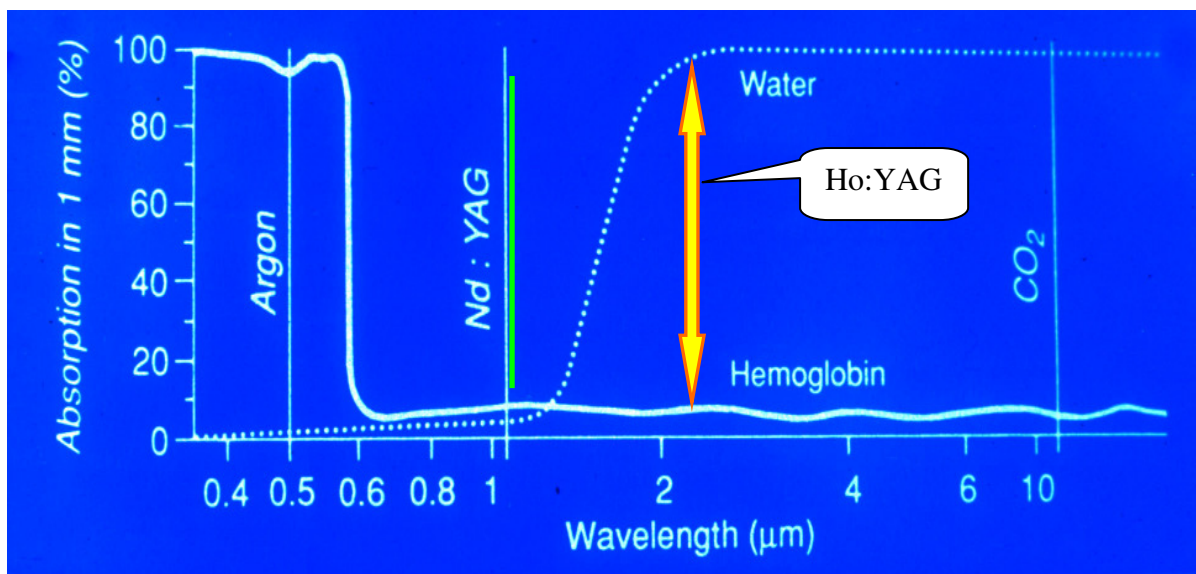
uréterkő fragmentáció tekintetében - szignifikánsan jobb eredményeket kapott a ballisztikus közúzóval: 97,3 % versus 84 % (125).

A napjainkban legkorszerűbbnek számító közúzó energiaforrás a Ho:YAG szilárdtest **lézer**. A lézerek fejlesztése az 1960-as években kezdődött. Mulvaney és Beck 1968-ban végez először lézeres lithotripsiát rubin lézerrel, azonban a folyamatos üzemmódú rubin lézer excessiv mennyiségű hőt termelt és így klinikai alkalmazása nem volt kivitelezhető (126). Ennek kiküszöbölésére dolgozták ki az intermittáló, vagy pulzáló üzemmódú lézereket. Ezek egy plazma „buborékot” hoznak létre melynek a kitágulása majd kollabálása, megszűnése, lökéshullámot gerjeszt, mely a legtöbb pulzáló üzemmódú lézer hatásmechanizmusát képezi (127). Ezt nevezték el *fotoacusticus hatásnak* (128). Ez alól azonban a holmium lézer kivételt képez. Az első szélesebb körben elterjedt lézer energiaforrás a zöld színű (540 nm hullámhosszúságú) cumarin festék lézer volt. Ezt a színt alkalmazták, mert ez valamennyi kőfajtába penetrál, ugyanakkor a környező lágyszövetekbe nem, lehetővé téve a biztonságos alkalmazást (124). Bizonyos színű kövek - a hullámhossz sajátosságainak köszönhetően a brushit, sötét színű kalcium-oxalát és cisztin kövek - fragmentálására kevésbé alkalmas (129). Hátrányai közé tartozik a költséges üzemeltetés (a festék felújítása és cseréje drága), a védőszemüveg használata, mely nehezebbé tette az endoszkópos tájékozódást, valamint a készülék bemelegedéséhez szükséges 20 perces időtartam (130). Lágyszöveteken nem alkalmazható, ami csökkenti kihasználhatóságát, költséghatékonyságát.

Úgynevezett Q-kapcsolt, pulzáló Neodymium:YAG (Nd:YAG) lézereket is alkalmaztak húgyúti kövek zúzására. Az ezzel kapcsolatos kísérleti vizsgálatok a nyolcvanas években kezdődtek (131). Az eredmények alapján azonban széles körben nem terjedtek el. Magyarországon Karsza és munkatársai használták 1995-ben. Az általuk elért sikerráta 83 %-os volt (132, 133). Tekintve, hogy a Nd:YAG lézernyaláb nem nyelődik el

sem vízben sem vérben (hemoglobinban), ezért pontatlan célzás alkalmával a környező lágy szövetek sérülésének veszélye kifejezettebb (36. ábra). Ez a lézer típus elsősorban az endoszkópos tumor sebészetben vált népszerűvé (134, 135).

A fejlődés további folyamata eredményezte a Ho:YAG lézer megszületését, amely egy új éra kezdetét jelentette a lithotriptorok terén. 2140 nm-es hullámhosszának köszönhetően a vízben elnyelődik (36. ábra). Tekintve, hogy a szövetek víztartalma igen magas ezért szöveti penetrációja alacsony - 0,5-1 mm (136) - felszínes vaporizálást, vágást eredményezve, eltérően például a Nd:YAG lézertől mely lényegesen szélesebb koagulációs zónát hagy maga után (ezáltal alkalmassá válva parenchymás szervek reszekciójára).



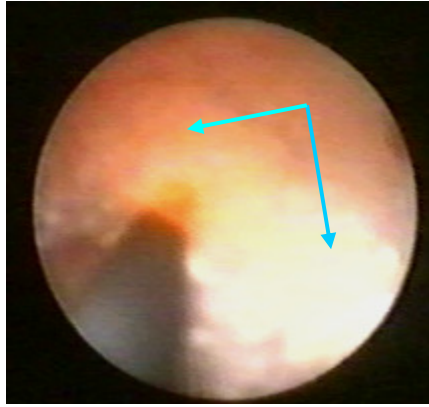
36. ábra: Különböző hullámhossúságú lézerek elnyelődése vízben és hemoglobinban.

Felmerül a kérdés, hogy vizes közegben (URS során) hogyan lehetséges használni a holmium lézert, ha az vízben elnyelődik? Erre az ún. *Moses-effektus* szolgál magyarázattal, melynek értelmében a szál végén kilépő, viszonylag hosszú (a pulzáló festék lézerekhez képest) időtartamú (250-350 μs) lézer-impulzus egy körte alakú vízmentes teret (buborékot) hoz létre - energiája 20 %-ának felhasználásával - az elgőzöltetett víz helyén

(cavitation bubble) és így, ezen a buborékon keresztül a lézer sugár el tud jutni a kőfelszínig (137, 138). Mindehhez természetesen az szükséges, hogy a fragmentáció gyakorlatilag kontaktmódban történjen. Vassar és munkatársai figyelték azt meg, hogy a kő fragmentációja már azt megelőzően bekövetkezik, hogy az elnyújtott körte alakú üreg megszűnne - azaz a fragmentáció nem fotoacustikus elven működik, mint más típusú lézerek esetében (139). Azt is megfigyelték, hogy a lithotripsia hatásosabb, ha száraz felszínű kővön és levegőn végzik, valamint, hogy zúzás során forró kömorzsák és más hőhatásra utaló végtermékek keletkeznek. Mindez arra utal, hogy holmium lézer esetében a zúzás *phototermikus elv* alapján következik be, ami a kő vaporizálását eredményezi (140). Ennek tulajdonítható az az előnye is, hogy fragmentáció során az uréterkövet nem löki proximális irányba, így nem szükséges azt kosárba befogni, vagy egyéb propulsiót gátló manővert alkalmazni (pl. ballonos Uk-t vezetni a kő fölé) a fragmentáció során.

A holmium lézer sugárnak vízben való 100 %-os elnyelődése csak biztonságosságát fokozza. Egy mm-nél nagyobb távolságról ugyanis képtelenség kárt tenni az uréterfalban. Santa-Cruz vizsgálatai szerint fél mm távolságból egy 0,5 J energiájú, 10 Hz-es lézersugárnak 2 szekundum szükséges az uréterfal átlyukasztásához (141).

Holmium lézeres fragmentáció alkalmával többféle technikát is alkalmaznak (elporlasztásos, lecsiszolásos, kivételes esetekben ún. átfúrásos). Mi a műtét idejének rövidítése érdekében igyekeztünk Dormia-kosárba befogni a követ és széli részeiből annyit lefaragni, hogy kosárral együtt akadálytalanul eltávolítható legyen. Ez a precízebb kőanalízist is lehetővé teszi a kőmag és rétegek megítélése tekintetében. A lézeres közúzást ugyanis lassítja egy-egy törő sorozat után keletkező köpor, amely ködszerűen elfedi a látóteret (37. ábra) és várni kell, ameddig a beáramló folyadék azt kimossa.



37. ábra: Látóteret elfedő „kőpor” keletkezése.

Ezt a hátrányt csökkenthetjük azzal, hogy rövid sorozatokat alkalmazunk, a pulzálás frekvenciáját csökkentjük, a folyadék átáramlást fokozzuk. A kőpor képződése azonban egyik nagy előnyét is jelenti ennek az energiaforrásnak, mégpedig azt, hogy 1 mm-nél kisebb fragmentumokat eredményez, amelyeknek spontán távozása nem okoz gondot (142). Ennek folyományaként nagyobb beékelődött uréterköveket is apránként teljesen elporlaszthatunk.

A hatékonyság növelése érdekében elsősorban a pulzus-frekvenciát javasolt növelni (lábpedállal) és nem az energiát. Utóbbi esetben a lézerszál, esetleg a környező szövetek hőkárosodása hamarabb bekövetkezhet és ilyenkor propulsios hatás is felléphet (143). Az összes többi lithotriptor akár 4 mm-nél nagyobb fragmentumokat is produkálhat, amely növeli a későbbi ismételt ureteroszkópiák számát. Holmium lézer esetében, ez csak nem megfelelő technika alkalmazásakor fordulhat elő, pl. ha a szálát fúrószerűen illesztjük a kő közepére és átfúrunk rajta, nem pedig a felszíneit vaporizáljuk.

A holmium lézerrel átlagosan, mindhárom uréterszakaszra vonatkoztatva 92,4 %-os sikerrátát értünk el, ami a nemzetközi irodalmi adatoknak megfelelő. Devarajan 1998-ban 300 holmium lézeres URS-ének átlagos sikerrátája 86 % volt (144). A kezelés sikertelensége egyetlen esetben sem a lézer energiaforrás hatástalanságának, hanem a kő -

a rendelkezésünkre álló eszközökkel való - megközelíthetlenségének volt tulajdonítható. Eredményeink korszerűbb eszközök (gracilis szemiflexibilis és flexibilis URS) birtokában reményeink szerint még tovább javíthatók.

A holmium lézer 2140 nm-es hullámhosszúságával kiválóan használható a lágy szöveteken is. Egyesíti magában a széndioxid és a Nd:YAG lézerek tulajdonságait. A kemény szöveteken (kő, csont) szintén nagyon jól alkalmazható. Nem véletlenül illeti a szakma a „*lézerek svájci bicskája*” (swiss army knife of lasers) jelzővel (145).

A 200, 365, 550, 1000 mikrométer vastagságú többször használatos szálak rendelkezők, előre és oldalra sugárzással. Ez utóbbit elsősorban perkután vesekőműtétnél alkalmazzák, mert így könnyebb biztosítani a kőfelszínre merőleges sugárnyalábot (146). A vastagabb szálakat elsősorban hólyagköveknél alkalmaztuk. Ilyenkor az egységnyi kőfelszínre jutó energiasűrűség elérése érdekében nagyobb teljesítménnyel dolgoztunk.

Tekintve sokoldalúságát (húgyúti kövek kezelése, prosztatata reszekciója, endopyelotomia, húgycső és uréter szűkületek átvágása), egyszerű karbantartását, az urológiában hasznosítható lézerek közül a leginkább költséghatékony (144).

Gyakorlatunkban a holmium lézer energiaforrás legértékesebb tulajdonságait a következőkben látjuk:

- az uréterben általunk legtöbbször alkalmazott 365 µm-es szál az endoszkóp munkacsatornájában még bőséges teret hagy a folyadék áramlásának, biztosítva ezáltal az optimális látóteret és a szál megfelelő hűtését (a 200 µm-es szál ezen előnye nyilvánvalóan még kifejezettebb azonban ezt nem állt módunkban kipróbálni).
- rendkívül könnyedén fragmentálja valamennyi kőfajtát függetlenül a felszín sajátosságaitól, a kő színétől, keménységétől.
- a zúzás során nem löki a követ a pyelon irányába.

- a keletkező 1 mm-nél apróbb fragmentumok, illetve „kőpor” akadálytalanul távozik.
- a szálak flexibilisek, többször használatosak, kalibrálhatók, végük csiszolható.
- bekapcsolását követő gyors üzemképesség (1 perc alatti).

Az általunk tapasztalt hátrányok a következők:

- az ára.
- az ún. tanulási fázisban könnyen okozhatunk vele sérüléseket mind az uréter falán, mind a beavatkozásokhoz használt eszközökön (optika hőkárosodása, Dormia-kosár és uréterkatéter átvágása).
- ha az uréterben „előretolt” lézerszállal próbálunk meg feljebb hatolni, könnyen annak elpattanását idézhetjük elő.
- a nagyobb kövek zúzása viszonylag több időt vesz igénybe, mert egy-egy törő sorozatot követően meg kell várunk, hogy a „kőporos” látótér feltisztuljon, amit azonban különféle trükkök alkalmazásával felgyorsíthatunk, illetve megelőzhetünk.

Eddigi tapasztalataink alapján úgy véljük, hogy a holmium lézeres kőzúzás hátrányait az előnyök nagymértékben túlszárnyalják. Véleményünk szerint a Ho:YAG lézerrel az urológus társadalom sokoldalú, a kőzúzás tekintetében pedig igen hatékony energiaforrás birtokába került, melynek trónfosztását csak az ígéretesnek tűnő másik szilárdtest lézer – az Erbium:YAG (Eb:YAG) – veszélyeztetheti, mely hasonlóképpen fototermikus alapon működik (147).

A Debreceni Egyetem urológiai klinikáján 3601 uréterköves beteg adatai alapján számított 1,2 %-os impaktált kő arány, a holmium lézeres energiaforrás hiányának tükrében értékelendő! Itt használt eszközeink 9,8 Ch-s szemiflexibilis ureteroszkóp, illetve

ballisztikus (elektrokinetikus) és ultrahangos intrakorporális kőzúzó energiaforrások voltak. Keeley 1240 húgyvezeték köves beteg adatait feldolgozva 1,1 % impaktált kőarányt kapott (148). A klasszikus endoszkópos vagy extracorporális lökéshullám terápiával nem megoldható esetekben nyílt műtétet, laparoszkópos beavatkozást, vagy perkután ureterolithotomiát végeztünk. Válogatott esetekben az utóbbi két beavatkozást priméren is elvégeztük (ESWL után), amennyiben az ureteroszkópia sikere kérdésesnek látszott. A klinikánkon 2002 novemberében elvégzett első **laparoszkópos ureterolithotomiát** követően több nyílt uréterkő műtét nem történt. Az azt megelőző két és fél évben is mindössze három nyílt műtétünk volt (101).

A laparoszkópia kialakulását, az endourológiához hasonlóan szintén a hólyagtükörnek köszönhetjük. 1901-ben Kelling végzett elsőként zárt testüregben endoszkópiát, cisztoszkópot vezetve a hasüregbe, szűrt levegőt használva a pneumoperitoneum képzéséhez (149). Laparoszkópos retroperitonealis ureterolithotomiát elsőként Wickham végzett 1978-ban szén-dioxid feltöltéssel (150). Sok éves lassú haladás után, az 1990-es évek elején - a laparoszkópos cholecystectomy elterjedését követően (151, 152) - vette kezdetét ezen új minimálisan invazív sebészeti eljárás ugrásszerű fejlődése valamennyi területen, így az urológiában is. Transperitonealisan végzett első laparoszkópos ureterolithotomia 1992-ben történt és Raboy nevéhez fűződik (153). Ezt követően LUL-ról több közlemény jelenik meg, melyek elsősorban transzperitonealis megközelítésről számolnak be (154-156). A szerzők azzal indokolták ezt a behatolási módot, hogy jobbak a látási viszonyok, nagyobb a tér, könnyebb a tájékozódás (157). A retroperitoneoszkópiát nehéznek ítélték meg, ugyanis a szűk térben és zsírszövetben hiányoztak a hasban megszokott tájékozódási pontok. Retroperitoneoszkópiával alig próbálkoztak egészen 1992-ig, akkor fiziológiás sóoldatot használtak a retroperitoneum feltöltéséhez (158). Gaur által leírt retroperitonealis disszekciós technika - hidraulikus

ballon alkalmazásával - hozott áttörést és tette széles körben elfogadottá az eljárást, mely a hasüreg megnyitása nélkül lehetővé teszi a retroperitonealis szervek elérését (159). A Kerbl által végzett, a retroperitoneum Veress tűn keresztüli szén-dioxid gázzal való feltöltése nem terjedt el (160). Gangal a retroperitoneumba beszúrt trokáron keresztül vezetett be széndioxidot, ezzel a művi emphisémával próbálván megfelelő teret létrehozni. Szintén Gangal próbált condomot is használni erre a célra de próbálkozásai csak félsikereket eredményeztek (161). A Gaur-féle disszekció eredményeként kialakított térben már támpontokat lehetett találni (psoas izomzat, peritoneum áthajlása) a pontos térbeli tájékozódáshoz. Ennek a megközelítésnek nagy előnye az, hogy a peritoneum sértetlen marad, elkerülhető a bélsérülés veszélye punkció alkalmával, nem kell a colont felszabadítani, esetleges vizeletes ázás esetén a vizelet nem jut be a hasüregbe, nem alakulnak ki összenövések és ileussal sem kell számolnunk (162). Ezzel lehetővé vált valamennyi retroperitonealis szerv - így az urooetikus szerveké is - laparoszkópos megközelítése, mellőzve a hasüregen való áthatolást. Amennyiben előzetes retroperitonealis beavatkozás szerepel a beteg anamnézisében, úgy ez a megközelítési mód már nem alkalmazható a heges összenövések miatt, melyek laparoszkóppal csak nehezen oldhatók (163). Az ellenoldalon azonban ilyenkor is végezhető. Retroperitonealis behatolás során külön hangsúlyt kell fektetni a portok megfelelő elhelyezésére - amely rövid gyakorlat után már nem okoz gondot - ugyanis a szűk tér miatt gyakori az ún. „kardozás”, azaz az eszközök ütközése. Hazánkban laparoszkópos urológiai műtéteket Holman Endre, Tóth Csaba és munkatársai végeztek először (164). Szintén Holman nevéhez fűződik az első retroperitoneoszkópos uréterkő eltávolítás (165, 166).

Kezdeti retroperitonealis laparoszkópos beavatkozásainknál mi is a Gaur-féle módszert alkalmaztuk Rassweiler módosításával (167), azaz a ballont nem a vérnyomásmérő pumpájával fújtuk fel 120 Hgmm-re, hanem 600-1000 ml fiziológiás

sóoldatot használtunk, majd később levegővel felfújtt ballonokat alkalmaztunk a retroperitonealis tér tágítására és optikusan helyeztük be a portokat. Amennyiben a ballon esetleg szétrepedt, akár levegővel, akár fiziológiás sóoldattal volt is töltve semmilyen káros, vagy kóros következménnyel nem járt. További gyakorlatot szereztve, a lényegesen gyorsabb, ujjal vezérelt trokár behelyezési módszert alkalmaztuk.

Az általunk javasolt impaktált uréterkő kezelési protokollban a laparoszópos ureterolithotomia a középső, illetve alsó szakaszban elhelyezkedő uréterkövek esetén jön elsősorban szóba, amikor a kő, a kevésbé invazív perkután ureterolithotomia számára nem elérhető. Első esetünket, amelynek során konverzióra kényszerültünk a tapasztalat hiányára, valamint a hosszú ideje impaktálódott és sikertelen URS kezeléssel is átesett juxtavesicalis kő körül kialakult ureteritiszre és periureteritiszre vezetjük vissza. Az ennek következtében kialakult heges környezet a nyílt feltárást is erősen megnehezítette. Jeong és munkatársai szintén az uréter körül kialakult heges, gyulladós környezetet teszik felelőssé a retroperitonealis laparoszópos ureterolithotomiáik során végzett konverzióért. Ők 12 esetből hat alkalommal konvertáltak (168)!

Két alkalommal az ureterotomiát a kőtől proximálisabban végeztük mivel a kő pontos helyzetét nem sikerült kitapintanunk. Az uréter ismételt megnyitása helyett választottuk az ureteroszkóp alkalmazását ezen műtétek alatt, mely a laparoszópos trokáron, majd a hosszanti uréternyíláson keresztül volt bevezethető az uréter lumenébe. Ezekben az esetekben Dormia-kosár segítségével távolítottuk el a köveket. Szintén két alkalommal vettük igénybe a rtg. átvilágítót a kövek lokalizálása céljából. Erre két kisebb méretű impaktált kő esetében került sor, amikor is a diszektórral végzett uréter áttapintással nem sikerült a kőre rátalálnunk. Optikus és rtg. kontroll együttes alkalmazásával ez már nem okozott gondot.

Az uréter megnyitását mindig hosszanti metszéssel végeztük, közvetlenül az elődomborodó kő felett. Vannak olyan szerzők is, akik a haránt metszést javasolják (169). Nekünk ilyen jellegű tapasztalatunk nincs és elsősorban Bellman és Smith szerzőkkel értünk egyet (154), akik szerint hosszanti ureterotomia esetén a húgyvezeték vérellátása kevésbé károsodik, mint haránt metszés során és ez hozzájárulhat a későbbi stricturák megelőzéséhez. Minden esetben egy vagy két öltéssel zártuk az uréter nyílását. Több szerző közöl jó eredményeket olyan esetekben is, amikor az uréterfalat nem egyesítették és sínezést sem alkalmaztak (148, 170). Egyesek csak az 1 cm-nél hosszabb nyílásokat varrják meg, nem törekedve vízmentes zárásra, csak a sebszélek közelítésére (154). Mi egy esetben eltekintettünk az uréter sztentelésétől és a beteg valóban zavartalanul gyógyult igaz, hogy mi az ureterotómiás nyílást zártuk. Drén behelyezését valamennyi szerző egyöntetűen javasolja a retroperitonealis urinoma elkerülése érdekében (171, 172).

Tekintve a szűkösebb retroperitonealis teret, egyes szerzők a laparoskopos csomózás nehézségeinek elkerülése és a műtéti idő csökkentése érdekében előnyösnek tartják a testen kívül megcsomózott fonál (173), vagy az ún. „clip-knot” (174) használatát, illetve végzését. Rövid gyakorlat után - véleményünk szerint - az intracorporális csomózás nem okoz nehézséget és lényegi idővesztést sem. Ezt tükrözi beavatkozásaink időtartamának fokozatos csökkenése. Utolsó laparoskopos ureterolithotomiánk 20 percet tartott.

A LUL fő szövődményének a húgyvezeték szűkületet tartják, amelyet 15-20 %-nak ítélnék meg (148, 175). Ennek etiológiája nincs kellőképpen tisztázva. Sokan a túl szoros csomózást okolják, ezért javasolják csak a sebszélek egymáshoz közelítését és nem a vízbiztos zárást. Nem javasolt az uréter elektromos késsel történő megnyitása sem a koagulációs nekrozis elkerülése érdekében. Bizonyos esetekben az erősen „besült”, impaktálódott kövek okozta környezeti gyulladást tartják felelősnek a szűkületért, de

vannak ezt cáfoló adatok is (162). A hosszantartó posztoperatív vizeletes ázás eredményezte retroperitonealis fibrózis is szerepet játszhat a szűkület kialakulásában (176), mindenesetre a pontos oki tisztázás további vizsgálatokat igényel. Az általunk követett 9 betegben - 25 hónapos átlagos utánkövetősi idővel - uréterszűkület nem alakult ki. Köszönhető ez talán annak, hogy az urétert teljes egészében nem „csupaszítottuk” le a preparáláskor, - kímélendő annak neuro-vaszkuláris rendszerét - hideg kést használtunk igyekezvén éles sebszéleket kialakítani, az uréter falat csak felszínes öltésekkel zártuk nem használva szoros csomókat, valamint annak, hogy megfelelő vastagságú drént (12-14 Ch) megfelelő ideig alkalmaztunk.

A laparoszkópos retroperitonealis ureterolithotomiát elsősorban felső és középső uréterszakaszban impaktálódott kövek kezelésére javasolják, amennyiben a már klasszikusnak nevezett módszerekkel a kő eltávolítása nem lehetséges, vagy akár primér beavatkozásként is válogatott esetekben (166, 177). Mi elsősorban a középső és alsó szakaszbeli kövek eltávolítására végzünk retroperitoneoszkópos beavatkozást. A kismedencei kövek feltárásához több szerző a transzperitonealis behatolást javasolja a könnyebb megközelíthetőség miatt. A felső szakaszban elakadt kövek kezelésére – tekintve kisebb invazivitását - az általunk kidolgozott direkt **PCUL**-t alkalmazzuk.

Felső szakaszban elakadt uréterkövek direkt perkután megközelítését elsőként - mint előzőekben említettük - Wickham J. E. A. végezte 1978-ban Londonban (150), illetve tőle teljesen függetlenül Moszkvában Zillberman M. N. közli az uréter és vese retroperitoneoszkópos megközelítésének lehetőségeit (178). Ők a behatoláshoz laparoszkópos eszközöket használtak. Nefroszkóppal történő direkt uréterkő eltávolítást elsőként Claymann végzett 1984-ben (158), amikor is egy felső uréterszakaszban elakadt és egy divertikulumba ágyazódott követ távolított el ily módon. Ő azonban az uréter azonosításához antegrád úton bevezetett 15 Ch-es choledocho-nefroszkópot használt, az

uréter előzetes sínezését követően. Ezt a módszert akkori idők véleményformáló nagynevű urológusai (Segura J. W., a Mayo Klinikáról és Carson C. C. az Észak Karolinai Egyetemről) a cikk végi kommentárban elutasítják, felhívva a figyelmet ennek rizikójára (nagyerek, vastagbél közelsége, nehéz tájékozódás, nagy mennyiségű folyadék felszívódás a retroperitoneumból) és inkább az egyszerű és gyors, nyílt ureterolithotomia mellett törnek pálcát. Válaszában Clayman elfogadva a kritikát azt mondja, hogy jelenleg - 1985-ben - a direkt ureterolithotomia ugyanabban a helyzetben van, mint volt 1977-ben a perkután vesekő sebészet, amely azóta rohamos fejlődésnek indult. Véleménye szerint az uréter direkt perkután megközelítését, a perkután vesekősebészet kiterjesztéseként kell értelmezni. Clayman mellett érvelt Miller R. A., Ramsay J. W. A., és Wickham J. E. A. is akik a retroperitoneoszkópia úttörőinek számítanak (179).

Két év múlva egy közel hasonló esetről számolnak be Smith T. P. és munkatársai, akik már lithotriptort is alkalmaznak a nagyobb méretű kő fragmentálására. Az uréter jobb vizualizálása érdekében, azonban ők is antegrád bevezetett flexibilis endoszkóp fényét használták (180).

Hazánkban ezt a nagy endoszkópos gyakorlatot és technikai érzéket igénylő beavatkozást Tóth Csaba vezette be 1985-ben, majd fejlesztette tovább (92). A fent megnevezett szerzőkkel ellentétben antegrád levezetett szkópot nem alkalmazott. Az impaktált kőig Uk-t vagy „DJ” katétert vezetett fel és a punkcióhoz flexibilis drót helyett merev drótot használt. Munkatársaival együtt 2001-ben már 52 sikeres esetről számolnak be (95) ezzel is cáfolva Segura J. W és Carson C. C. aggodalmait. Mi több Tóth professzor és munkatársai alkalmassá tették ezt az eljárást azonos oldali kettős impaktált kövek egy ülésben történő eltávolítására is (102).

Természetszerűleg hazánkban sem volt zökkenőmentes ennek a módszernek a fogadtatása, - a perkután vesekősebészethez hasonlóan - azonban az idő ezt igazolta. A

laparoszópos retroperitonealis uréterkő műtétek térhódítását követően (klinikánkon 2002. 11. 14.-től), úgy tűnt, hogy a PCUL kiszorul a gyakorlatból, tekintve a laparoszópia biztonságosságát, gyorsaságát és minimális inaktivitását. Továbbra is létezik azonban az a szűk szegmens, ahol impaktált felső uréterszakasz kövek esetében a klasszikus endoszópos módszerek csődöt mondanak, a laparoszópia pedig aneszteziológiai szempontból (kardio-vaszkuláris problémák, rossz légzésfunkciós eredmények), vagy akár sebészeti szempontból (előzetes retroperitonealis műtétek) ellenjavallt. Sőt gyakorlott kezekben - előzetes betegfelvilágosítást követően - a PCUL akár ESWL kezelést követő primér beavatkozásként is javasolható tekintve azt, hogy akár helyi érzéstelenítésben is végezhető, rövidebb a műtéti idő és a kórházi ápolási napok száma, valamint a gyorsabb a rekonvaleszcencia. Bizonyíték erre az immár 100 feletti szövődménymentes esetszám (feldolgozott 92).

A retroperitoneoszkópia és a PCUL tehát nem egymás ellenfelei, hanem a terápiás palettán belül egymás szerves kiegészítői. Természetesen az endo-urológiai armamentarium további korszerűsödésének eredményeként az uréterköveknek az az 1,1-1,2 %-os szegmense, ahol a klasszikus endourológiai módszerek (anetrád, retrográd URS) nem vezetnek eredményre tovább fog csökkenni, de nyilvánvalóan eltűnni nem fog.

Az impaktált uréterkövek predilekciós helyei a fiziológiás uréterszűkületek, az uretero-pelvicus átmenet, az artéria iliaca kereszteződése, valamint az uretero-vesicalis junkció. Ezen uréterszakaszok közül valódi lumen-szűkülettel az utóbbi szegmens bír. Az uretero-pelvicus átmenet esetében leggyakrabban a fokozott izomtónus, az iliaca kereszteződés magasságában az ér előidézte külső kompresszió és uréter megtöretése - ahogy a kismedencébe lefordul - eredményez kaliber csökkenést, míg az uretero-vesicalis szakaszban reális lumen szűkülettel kell számolnunk, az egész intramurális szegmentum hosszában (181). Ugyanakkor a hólyag teltségi állapotától függően ezen a szakaszon

különböző fokú megtöretés is kialakulhat. Ráadásul a kongenitális szűkületek helye is, csökkenő sorrendben a következő:

- juxtavesicalis uréterszakasz,
- pyeloureteralis határ,
- medence bemenetének magassága (182).

Ennek eredményeképpen ezen a disztális húgyvezeték szakaszon a gyakran távozóképesnek ítélt kisebb uréterkövek is megtorpannak - ha nem is impaktálódnak - és különböző fokú vizeletfolyási akadályt okoznak következményes üregrendszeri tágulattal és klinikai tünetekkel. Ezekben az esetekben gyakran kerül sor Uk, esetleg „DJ” katéter felhelyezésére, illetve amennyiben a kő mellett az említett sztenteket nem sikerül felvezetni, úgy perkután nefrosztómára. Természetesen a legideálisabb a kő azonnali eltávolítása lenne. A retrográd endoszkópos beavatkozás során meg lehet próbálni a kő Zeiss-, Davis- (69-71), vagy Steffens-hurkos (68), Dormia-kosaras, vibrációs kosaras (67), dupla ballonos- (72) vagy Fogarty-katéteres (73) extractióját is. Ezeknek is a feltétele az, hogy a kő mellett elvezethető legyen a tervezett eszköz. Ha ez nem kivitelezhető, az említett módszerek nem alkalmazhatók. Az ilyen helyzetek megoldására dolgoztuk ki **ostiolitholapaxiás** eljárásunkat, amely végezhető akkor is, amikor a legvékonyabb flexibilis drótot sem tudjuk a kő mellett felvezetni. Akut beavatkozásként, különösebb anesztézia nélkül, elsősorban nőbetegeknél alkalmazható és így panaszaikra nem csak átmeneti, hanem végleges megoldást tudunk nyújtani.

A feldolgozott 12 év alatt ily módon - lokális érzéstelenítésben - 13 nőbetegből és 6 férfibetegből távolítottuk el szövődménymentesen a köveket. Többi esetünkben gerincközeli érzéstelenítést alkalmaztunk. Hét sikertelen esetünkben a kövek nagyobb mérete (10 mm és ettől nagyobb), valamint a régebb óta stagnáló kövek körül kialakult kőfészek gátolta meg az extractiot. A 85,41 %-os azonnali sikerrátánk a fentebb említett

beavatkozásokhoz viszonyítva jobbnak mondható (61, 65, 76). A hurkos, kosaras és más nem optikai kontroll mellett, azaz „vakon” végzett beavatkozások, a mai korszerű endoszkópos, minimálisan invazív terápiák korában háttérbe szorultak. Friss irodalmi adatokat nem is találunk ezek alkalmazásáról. Úgy gondoljuk azonban, hogy válogatott esetekben ezek az ún. „vak” eljárások az OLL-val együtt, megfelelő módszerek lehetnek a kövek eltávolítására.

Ostiolitholapaxiára természetesen akkor kerül sor, ha a konzervatív kezelési módszerek - vízlökés terápia, spasmolytikumok, NSAID szedése – illetve a non-invazív ESWL kezelés nem vezet eredményre. Az ESWL kezelés hatékonyságának köszönhetően 2000-től - a készülék klinikánkon történt telepítésének éve - már csak 13 esetben végeztünk ostiolitholapaxiát. Kétségtelen tény, hogy a hatékony konzervatív terápia mellett az OLL alkalmazási területe beszűkült, azonban válogatott esetekben egyszerűen és gyorsan eredményezhet gyógyulást. Előnye még, hogy nem igényel bonyolult endoszkópos műszerparkot, csupán egy valamennyi urológiai osztály által birtokolt nefroszkópot és ablakos kőfogót. Véleményünk szerint OLL azon - elsősorban nőnemű - betegek esetében javasolható, ahol a szájadékbán, vagy juxtavesicalisan beékelődött kő okoz panaszokat és a beavatkozás helyi érzéstelenítésben is végezhető.

Az élet és a fejlődés azonban az urológiában sem áll meg a jelenlegi szinten. Gastroenterológiai alapokkal újabb törekvések látnak napvilágot, amelyek a természetes testüregi nyílásokon keresztüli sebészet (N.O.T.E.S. = natural orifices transluminal endoscopic surgery) jövőképét vetítik előre és amelyet a sebészet harmadik nagy forradalmaként aposztrofálnak, - a laparoszkópiát követően - amely kiteljesíti azt az ívet, amely a nyílt sebészi beavatkozásoktól a laparoszkópián keresztül vezet az ún. heg-mentes sebészetig. Ennek szellemében alakult meg Európában 2006 decemberében az Európai Transzlumenális Sebészeti Társaság (EATS = European Association for Transluminal

Surgery) amely a flexibilis endoszkópia jelenlegi határterületeinek kiterjesztésén dolgozik (183-186) annak érdekében, hogy az intervenció során a béltraktuson kívüli szervek is elérhetővé váljanak akár diagnosztikai, akár terápiai célból (187, 188). Közlemények születtek már ilyen módon elvégzett appendectomiáról (189), cholecystectomiáról (190), splenectomiáról (191) és guide-line-ok kialakulásának is tanúi lehetünk (192). Hazánkban is jelent már meg közlemény ezen a téren, melyben többek között egy kísérletes modell segítségével transzgastrikus gastro-jejunostoma elvégzését ismertetik a szerzők (193). Ugyanakkor, feltételezhetően nincs messze az az idő sem, amikor ez a heg-mentes, természetes nyílásokon keresztüli sebészet szűkebb szakmánkba is betör - transvesicalis úton végzett peritoneoszkópiáról Lima E. és munkatársai már beszámoltak (194) - és forradalmasíthatja nem csak a húgyúti kő-kezelésünket, hanem akár az urológiai sebészet egészét is.

## Prioritások, megállapítások

1. Magyarországon klinikai tanulmány formájában - saját tapasztalatok alapján - elsőként számolok be holmium-lézeres uréterkő-zúzás eredményeiről és hasonlítom össze ezeket a nemzetközi irodalom adataival. Világviszonylatban ma ez a leghatékonyabb kőzúzó energiaforrás, mely valamennyi típusú követ könnyedén fragmentálja. Anyagunkban nem akadt olyan kőtípus mely a legkisebb nehézséget is előidézte volna. Véleményünk alapján a Ho:YAG lézer energiaforrás előnyei messze túlszárnyalják annak hátrányait. Alkalmazhatóságának csak a rendelkezésre álló eszközök szabnak határt, amennyiben ezekkel a panaszokat okozó uréterkő nem közelíthető meg. Korszerűbb, gracilis endoszkópok használata esetén a sikerráta még tovább növelhető, elsősorban a felső uréterszakaszban elhelyezkedő, távozási hajlamot nem mutató kövek esetében.
2. Elsőként írom le az ostiolitholapaxia (OLL) módszerét és ismertetem annak eredményességét. Ez akár érzéstelenítés nélkül (a szokásos csúsztató érzéstelenítő használata mellett) sikeresen alkalmazható juxtavesicalisan elakadt, távozási hajlamot nem mutató kisebb uréterkövek esetében. Munkámmal igazolom, hogy a beavatkozás után sem szájadékszűkület, sem vesico-ureteralis reflux nem alakul ki. A módszer előnyét az azonnali alkalmazhatóságában és minimális invazivitásában látjuk, valamint abban, hogy speciális műszerezettséget nem igényel. A ma már valamennyi urológiai osztály eszköztárában megtalálható nefroszkóp és ablakos kőfogó segítségével az eljárás elvégezhető. A beteg a beavatkozás után saját lábán hagyja el a műtőt, akár egy urethro-cisztoszkópia után.

3. Magyarországon laparoszkópos uréterkő eltávolításról (LUL) elsőként írok olyan klinikai tanulmányt, amelyben egyetlen magyarországi centrum eredményeit dolgozom fel, kijelölve a beavatkozás helyét az impaktálódott uréterkövek kezelési stratégiájában, a PCUL mellett.
4. Sok éves urológiai endoszkópos gyakorlat alapján kidolgozott és általunk ismertetett perkután uréterkő eltávolítási módszer (PCUL) tapasztalatait foglalom össze. A hazai irodalomban hasonló beavatkozásokról szóló beszámolóra nem találtam és a nemzetközi irodalomban is, ennek csak módosított változatáról szóló két cikk volt fellelhető. Eredményeink alapján (100 %-os kömentesség, elhanyagolható szövődmenyráta) úgy véljük, hogy a módszer létjogosultsága nem vitatható és - megfelelő gyakorlat birtokában - több urológiai osztályon is alkalmazható lenne.
5. PCUL segítségével azonos oldali kettős impaktálódott uréterkő egy ülésben történő eltávolítása is lehetségessé válik egy vagy két szúrccsatornán keresztül. Az ilyen kövek előfordulása ugyan ritka, de kialakulásuk esetén rendkívüli kihívás elé állítják az urológust.
6. Általunk kidolgozott és alkalmazott technikák (OLL, PCUL) felhasználásával, az impaktálódott uréterkövek kezelésének olyan stratégiáját dolgoztuk ki - és bizonyítjuk ennek hatékonyságát - melynek alkalmazása során, a ma Magyarországon rendelkezésre álló eszközök segítségével és megfelelő gyakorlat birtokában a nyílt műtéti beavatkozás valamennyi esetben elkerülhető, illetve csak extrém körülmények között jön szóba.

## Irodalom

1. Teichman JM: Clinical practice. Acute renal colic from ureteral calculus. *N Engl J Med*, 2004; 350: 684-93.
2. Uribari J, Oh MS, Carroll HJ: The first kidney stone. *Ann Intern Med*, 1989; 111: 1006-9.
3. Stamatelou KK, Francis ME, Jones CA et al.: Time trends in reported prevalence of kidney stones in the United States: 1976-94. *Kidney Int*, 2003; 63, 1817-23.
4. Garcia K: Wilhelm Conrad Roentgen and the Discovery of X Rays. Mitchell Lane Publishers, Inc. USA, 2002.
5. Hierholzer K, Hierholzer J: The discovery of renal contrast materia in Berlin. *Am J Nephrol*, 2002; 22 (2-3): 295-9.
6. Swick M: Radiographic media in urology. The discovery of excretion urography: historical and developmental aspects of the organically bound urographic media and their role in the varied diagnostic angiographic areas. *Surg Clin North Am*, 1978; 58 (5): 974-94.
7. Swick M: The discovery of intravenous urography: historical and developmental aspects of the urographic media and their role in other diagnostic and therapeutic areas. *Bull N Y Acad Med*, 1966; 42 (2): 128-51.
8. Rathert P, Melchior H, Lutzeyer W: Johannes Volkmann, M.D. Pioneer in intravenous urography. *Urology*, 1974; 4 (5): 613-6.
9. Hausmann M: Johannes Volkmann (1889-1982) - his contribution to the development of excretory urography. Medical historical considerations in the occasion of his 100th birthday. *Z Urol Nephrol*, 1990; 83 (4): 205-9.

10. Unal B, Kara S, Bilgili Y: Contrast media induces hypoperfusion in kidneys with ureteral stone: Doppler US study. *Ultrasound Med Biol*, 2005; 31(1): 31-7.
11. Wendt-Nordahl G, Rotert H, Troian L et al: Intravenous contrast media in urology: evaluation of safety and tolerability in almost 50,000 patients. *Med Princ Pract*, 2006; 15 (5): 358-61.
12. Novac C, Pricop C, Negru D et al: The role of intravenous urography in the diagnosis of urinary tract lithiasis in the era of new therapeutic methods. *Rev Med Chir Soc Med Nat Iasi*, 2002; 106 (4): 851-5.
13. Pfister SA, Deckart A, Laschke S et al: Unenhanced helical computed tomography vs intravenous urography in patients with acute flank pain: accuracy and economic impact in a randomized prospective trial. *Eur Radiol*, 2003; 13 (11): 2513-20.
14. Preminger GM, Vieweg J, Leder RA: Urolithiasis: detection and management with unenhanced spiral CT – a urologic perspective. *Radiology*, 1998; 207 (2): 308-9.
15. Gallagher HJ, Tolley DA: 2000AD: still a role for the intravenous urogram in the stone management? *Curr Opin Urol*, 2000; 10 (6): 551-5.
16. Clark RL: IV pyelography not for diagnosis but in attempt to flush ureteral calculi into the urinary bladder. *AJR Am J Roentgenol*, 1997; 169 (6): 1746-8.
17. Glowacki LS, Beecroft ML, Cook RJ et al.: The natural history of urinary lithiasis. *J Urol*, 1992; 147: 319-21.
18. Hubner WA, Irby P, Stoller ML: Natural history and current concepts on the treatment of small ureteral calculi. *Eur Urol*, 1993; 24: 172-6.
19. Galvin DJ, Pearle MS: The contemporary management of renal and ureteric calculi. *BJU International*, 2006; 98: 1283-8.
20. Michel H: Renal pole resection in calculus therapy. *Z Urol*, 1951; 44 (8): 514-26.

21. Modelski W: On the technic of resection of the renal pole in the operative treatment of renal calculosis. *Urol Int*; 1965; 20 (3): 171-5.
22. Fryczkowski M: Surgical treatment of nephrolithiasis by means of renal pole resection. *Pole Przegl Chir*, 1972; 44 (Suppl): 1107-13.
23. Podsiadly P, Zalewski J, Kozłowski B: Anatomical basis for the resection of the lower renal pole. *Pol Przegl Chir*, 1973; 45 (6): 823-30.
24. Hofmann W, Schlesinger E: Resection of the kidney pole (indications, technics, results). *Z Urol Nephrol*, 1973; 66 (10): 731-5.
25. Magasi P, Végh A, Koncz P: Various aspects of surgical technics in renal pole resection. *Z Urol Nephrol*, 1977; 70 (6): 399-404.
26. Chaussy C, Brendel W, Schmiedt E: Extracorporeally induced destruction of kidney stones by shock waves. *Lancet* 2, 1980; (8207):1265-9.
27. Chaussy C, Schmiedt E, Jochan D: First clinical experience with extracorporeally induced destruction of kidney stones by shock waves. *J Urol*, 1982; 127(3): 417-20.
28. Marberger M, Hofbauer J, Turk Ch et al.: Management of ureteric stones. *Eur Urol*, 1994; 25: 265-72.
29. Kourambas J, Byrne BR, Preminger GM: Does a ureteral access sheath facilitate ureteroscopy? *J Urol*, 2001;165: 789-93.
30. Monga M, Beeman WW: Advanced intrarenal ureteroscopic procedures. *Urol Clin North Am*, 2004; 31 (1): 129-35.
31. Ather MH, Paryani J, Memon A et al.: A 10-year experience of managing ureteral calculi: changing toward endourological intervention. *BJU Int*, 2001; 89 (7): 173-7.
32. Johnston WK, Low RK, Das S: The evolution and progress of ureteroscopy. *Urol Clin North Am*, 2004; 31 (1): 5-13.

33. Webb DR, Payne SR, Wickham JE: Extracorporeal shockwave lithotripsy and percutaneous renal surgery. Comparisons, combinations and conclusions. *Br J Urol*, 1986; 58 (1): 1-5.
34. Perez-Castro EE, Martinez-Pineiro JA: Transurethral ureteroscopy. A current urological procedure. *Arch Esp Urol*, 1980; 33 (5): 445-60.
35. Bagley DH: Expanding role of ureteroscopy and laser lithotripsy for treatment of proximal ureteral and intrarenal calculi. *Curr Opin Urol*, 2002; 12: 277-80.
36. Kerbl K, Rehman J, Landman et al.: Current management of urolithiasis: progress or regress? *J Endourol*, 2002; 16 (5): 281-8.
37. Tóth Cs, Hódi I, Holman E: Ultrasonic Destruction and Endoscopic Removal of Kidney, Ureteral, Bladder and Urethral Stones. *Acta Chir Hung*, 1988; 29(1): 59-71.
38. Curhan GC, Willet WC, Rimm EB et al.: Body size and Risk of Kidney Stones. *J Am Soc Nephrol*, 1998; 9: 1645-52.
39. Curhan GC, Willet Wc, Rimm EB et al.: Prospective study of Beverage Use and the Risk of Kidney Stones. *Am J Epidemiol*, 1996; 143: 240-7.
40. Curhan GC, Willet Wc, Rimm EB et al.: Prospective study of Dietary Calcium and Other Nutrients and the Risk of Symptomatic Kidney Stones. *N Engl J Med*, 1993; 328: 833-8.
41. Hesse A, Brandle E, Wilbert D et al.: Study on Prevalence and Incidence of Urolithiasis in Germany Comparing the Years 1979 Vs. 2000. *Eur Urol*, 2003; 44: 709-13.
42. Hesse A, Tisselius HG, Jahn A.: *Urinary Stones*. 2 ed (Hrsg) Karger, 2003.
43. Hiatt RA, Ettinger B, Caan B et al.: Randomized Controlled Trial of a Low Animal protein, High Fiber Diet in the Prevention of Recurrent Calcium Oxalate Kidney Stones. *Am J Epidemiol*, 1996; 144: 25-33.

44. Kok DJ, Iestra JA, Doorenbos CJ et al.: The Effects of Dietary Excess in Animal Protein and in Sodium on the Composition and the Crystallization Kinetics of Calcium Oxalate Monohydrate in Urines of Healthy Men. *J Clin Endocrinol Metab*, 1990; 71: 861-7.
45. Siener R, Glatz S, Nicolay C et al.: The Role of Overweight and Obesity in Calcium Oxalate Stone Formation. *Obes Res*, 2004; 12: 106-113.
46. Hesse A, Jahnen A, Klocke K: *Nachsorge bei Hamsteinpatienten*. Jena: G Fischer, 1994.
47. Brandle E, Hautmann R, Alken P et al.: Indication for Therapy in Urinary Calculi. *Urologe A*, 1997; 36: 582-4.
48. Tóth Cs, Flaskó T: *Uréterkövesség*. *Urológia*, szerk.: Tóth Cs, Medicina Kiadó, Budapest, 2005; 192.
49. Miller OF, Kane CJ: Time to stone passage for observed ureteral calculi: a guide for patient education. *J Urol*, 1999; 162: 688-91.
50. Segura JW, Preminger GM, Assimos DG et al.: Ureteral Stones Clinical Guidelines Panel Summary report on the management of ureteral calculi. *J Urol*, 1997; 158 (5): 1915-21.
51. Anagnostou T, Tolley D: Management of Ureteric Stones. *Eur Urol*, 2004; 45: 714-721.
52. Cummings JM, Boullier JA, Izenberg SD et al.: Prediction of spontaneous ureteral calculus passage by an artificial neural network. *J Urol*, 2000; 164 (2), 326-8.
53. Propiglia F, Ghignone G, Fiori C et al.: Nifedipine versus tamsulosin for the management of lower ureteral stones. *J Urol*, 2004; 172: 568-71.
54. Rinnab L, Gschwend JE, Hautmann RE et al.: Az urolithiasis kezelése a mindennapi gyakorlatban. *Orvostovábbképző Szemle*, 2005; 12 (12): 57-64.

55. Dellabella M, Milanese G, Muzzonigro G: Efficacy of Tamsulosin in the Medical Management of Juxtavesical Ureteral Stones. *J Urol*, 2003; 170: 2202-05.
56. Cervenakov I, Fillo J., Mardiak J. et al.: Speedy Elimination of Ureterolithiasis in Lower Part of Ureters With Alpha 1-Blocker – Tamsulosin. *Int Urol Nephrol*, 2002; 34: 25-29.
57. Yilmaz E, Batislam E, Basar MM et al.: The comparison and efficacy of 3 different  $\alpha$  – 1 adrenergic blockers for distal ureteric stones. *J Urol*, 2005; 173: 2010-2.
58. Ipiens-Aznar A: The Zeiss loop catheter. Rapid or deffered extraction? *Actas Urol Esp*, 1977; 1 (49): 201-6.
59. Ipiens-Aznar A: Delivery of low ureteric stones with the Zeiss indwelling probe. *Br J Urol*, 1982; 54 (3): 223-5.
60. Bowers L: Loop catheter delivery of ureteral calculi. *J Urol*, 1973; 110 (2): 178-80.
61. Marquardt H, Nagel R: Results and complications in the use of the Zeiss-loop. *Helv Chir Acta*, 1974; 41 (3): 367-9.
62. Tsuang MT, Evans AT: Ten-year experience with looped catheter manipulation of ureteral calculi. *Urology*, 1983; 21 (3): 242-4.
63. Dormia G, Minervini MS, Malagola G et al.: The basquet in day hospital. *Arch Ital Urol Androl*, 1998; 70 (3): 131-2.
64. Dormia E, Pozza D, Invernizzi S et al.: Limitations of the use of the basket. *Arch Ital Urol Nephrol*, 1990; 62 (4): 423-7.
65. Streit B, Posta B, Schnauzer J: Extraction of ureteral calculi with the Dormia basket. *Int Urol Nephrol*, 1979; 11 (3): 185-92.
66. Archimbaud JP, Bonnet P, Braconnot P: The place of Dormia's extractor in the treatment of ureteral calculi and depositis. *Ann Urol*, 1970; 4 (2): 97-105.

67. Petterson S, Jonsson O, Sivertsson R et al.: Transurethral stone extraction with a vibrating basket catheter. *Scand J Urol Nephrol*, 1977; 11 (1): 35-40.
68. Steffens J, Kranz A, Vossaert P et al.: Ureteral stone extraction with the Steffens lasso loop. A neglected procedure. *Eur Urol*, 1988; 15 (3-4): 223-6.
69. Constantian HM: Use of the Davis nylon loop extractor for removal of low ureteral calculi. *J Urol*, 1967; 97 (2): 248-50
70. Constantian HM: Management of ureteral calculi: series of 574 cases with special emphasis on use of Davis loop extractor. *J Urol*, 1974; 112 (1): 33-5.
71. Warren JW Jr.: The Davis loop stone extractor: results of use. *J Urol*, 1961; 86: 684-5.
72. Williams JP: A double-balloon ureteric-stone extractor. *Lancet*, 1969; 2 (7623): 724-5.
73. Giannotti P, Aragona F, Gallia P: Use of the Fogarty catheter in endoscopic therapy of ureteral calculi. *Arch Esp Urol*, 1981; 34 (3): 217-24.
74. Daughtry JD, Bean WJ, Rodan BA: Forceps extraction of ureteral stones. *Urology*, 1986; 27 (2): 179-83.
75. Young AT, Hunter DW, Lange P et al.: The CO<sub>2</sub> flush: a new technique for percutaneous extraction of ureteral calculi. *Radiology*, 1985; 154 (3): 828.
76. Kotwal SV, Kochhar GS, Gupta NP et al: A simple loop catheter for ureteric calculus retrieval. *Br J Urol*, 1985; 57 (4): 402-5.
77. Karcher G: removal of ureteral calculi transurethrally with special reference to the so-called „indwelling Zeiss loop”(author’s transl). *Urologe A*, 1981; 20 (5): 269-73.
78. Sofer M, Watterson JD, Wollin TA et al.: Holmium:YAG laser lithotripsy for upper urinary tract calculi in 598 patients. *J Urol*, 2002; 167: 31-4.

79. Schuster TG, Hollenbeck BK, Faerber GJ et al.: Complications of ureteroscopy: analysis of predictive factors. *J Urol*, 2001; 166: 538-40.
80. Johnson DB, Pearle MS. Complications of ureteroscopy. *Urol Clin North Am*, 2004; 31: 157-71.
81. Farkas A, Péteri L, Flaskó T és mtsai: Holmium-Yag lézer, egy új fejezet az uréterkövek kezelésében. *Erdélyi Múzeum Egyesület Orvostudományi Szakosztályának Évkönyve*, 2001; 71: 156-159.
82. Roberts WW, Cadeddu JA, Micali S et al.: Ureteral stricture formation after removal of impacted calculi. *J Urol*. 1998; 159: 723-6.
83. Deliveliotis C, Chrisofos M, Albanis S et al.: Management and follow-up of impacted ureteral stones. *Urol Int*, 2003; 70: 269-72.
84. Dretler SP, Keating MA, Riley J: An algorithm for the management of ureteral calculi. *J Urol*, 1986; 136: 1190-3.
85. Lingeman JE, Shirrell WL, Newman DM et al.: Management of upper ureteral calculi with extracorporeal shock wave lithotripsy. *J Urol*, 1987; 138: 720-2.
86. Parr NJ, Pye SD, Ritchie AWS et al.: Mechanism responsible for diminished fragmentation of ureteral calculi: an experimental and clinical study. *J Urol*, 1992; 148: 1079-81.
87. Morgentaler A, Bridge SS, Dretler SP: Management of impacted ureteral calculus. *J Urol*, 1990; 143: 263-6.
88. El-Sherif AE: Endoscopic management of impacted stones in the intramural or meatal part of the ureter without performing meatotomy. *Brit J Urol*, 1995; 76: 394-6.

89. Srivastava A, Ahlawat R, Kumar A et al.: Management of impacted upper ureteral calculi: results of lithotripsy and percutaneous litholapaxy. *Brit J Urol*, 1992; 70: 252- 255.
90. Hufmann JL, Bagley DH, Lyon ES: Abnormal ureter and intrarenal collecting system. *Urologic Endoscopy: A Manual and Atlas*, Boston: Little, Brown and Co, 1985; chapt. 6: 59-73.
91. Flaskó T, Varga A, Tállai B és mts-ai: Laparoszkoópos mütéteinkkel szerzett kezdeti tapasztalataink. *Magyar Urológia*, 2003; 3: 187-94.
92. Tóth Cs, Holman E, Nagy A és mts-ai: Percutan nephroscopos ureterolithotomia. *Magy Urol* 1996; 8(1): 71-4.
93. Clayman RW, Preminger GM, Franklin JF et al.: Percutaneous Ureterolithotomy. *J Urol*, 1985; 133: 671-3.
94. Smith TP, Huntre DW, Hulbert DC et al.: Direct percutaneous ureterolithotomy. *AJR*, 1987; 148: 617-9.
95. Tóth Cs, Varga A, Flaskó T et al.: Percutaneous Ureterolithotomy: Direct Method for Removal of Impacted Ureteral Stones. *J Endourol*, 2001; 15: 285-90.
96. Clendening L: *ource Book of Medical History*. New York, Dove Publications, 1942; 14.
97. Patrick CW: Urinary Lithiasis and Endourology. In *Campbell's Urology*. 8th ed., Saunders, Philadelphia, 2002; 3231.
98. Riches JH: The history of lithotomy and lithotrity. *Ann R Coll Surg Engl*, 1968; 43:
99. Antal G: *A húgyszervi bántalmak sebészi kór- és gyógytana*. Budapest, 1888.
100. Babics A: *Az urológia története*. Urológia. Tankönyvkiadó, Budapest, 1952; 4-5.
101. Farkas A, Lőrincz L, Flaskó T és mtsai: Impaktált uréterkövek kezelése klinkánkon. *Magyar Urológia*, 2005; 17 (2), 109-116.

102. Farkas A, Lőrincz L, Salah MA és mtsai: Egyoldali kettős impaktált ureterkő perkután eltávolítása. Magyar Urológia, 2005; 17 (4), 218-222.
103. Young HH, McKay RW: Congenital valvular obstruction of the prostatic urethra. Surg Gynecol Obstet, 1929; 48: 509.
104. Marshall VF: Fiberoptics in urology. J Urol, 1964; 91: 110.
105. Grocella JA, Dretler SP: Intracorporeal lithotripsy. Urol Clin North AM, 1997; 24: 13-23.
106. Rouvalis P: Electronic lithotripsy for vesical calculus with „Urat-1”. An experience of 100 cases and experimental application of the method to stones in the upper urinary tract. Br J Urol, 1970; 42: 486.
107. Begun FP, Jacobs SC, Lawson RK: Use of prototype 3F electrohydraulic electrode with ureteroscopy for treatment of ureteral calculus disease. J Urol, 1988; 139: 1188.
108. Denstedt JD, Claymann RV: Electrohydraulic lithotripsy of renal and ureteral calculi. J Urol, 1990; 143: 13-17.
109. Raney AM: Electrohydraulic lithotripsy. Preliminary report. Urology, 1978; 12: 284.
110. Hofbauer J, Hobarth K, Marberger M: Electrohydraulic versus pneumatic disintegration in the treatment of ureteral stones: A randomized, prospective trial. J Urol, 1995; 153: 623-625.
111. Teichmann JMH, Rao RD, Rogenes VJ et al.: Ureteroscopic management of ureteral calculi: Electrohydraulic versus holmium:YAG lithotripsy. J Urol, 1997; 158: 1357-1361.
112. Basar H, Ohta N, Kageyama S et al.: Treatment of ureteral and renal stones by electrohydraulic lithotripsy. Int Urol Nephrol, 1997; 29: 275-280.

113. Elashry OM, DiMeglio RB, Nakada SY et al.: Intracorporeal lithotripsy of renal and ureteral calculi using small caliber (1,9F) electrohydraulic lithotripsy probes. *J Urol*, 1996; 156: 1581-1585.
114. Poon M, Beagler M, Baldwin D: Flexible endoscope deflectability: Changes using a variety of working instruments and laser fibers. *J Endourol*, 1997;11: 247-249.
115. Denstedt JD, Eberwein PM, Singh RR: The Swiss lithoclast: A new device for intracorporeal lithotripsy. *J Urol*, 1992; 148: 1088-1090.
116. Menezes P, Kumar PVS, Timoney AG: A randomized trial comparing lithoclast with an electrokinetic lithotripter in the management of ureteric stones. *Br J urol*, 2000; 85: 22-25.
117. Tawfik ER, Grasso M, Bagley DH: The initial use of the Browne Pneumatic impactor. *J Endourol*, 1997; 11: 121-124.
118. Zhu S, Kourambas J, Munver R et al.: Characterization of tip movement of the lithoclast flexible probe. *J Urol*, 2000; 163: 318.
119. Piergiovanni M, Desgrandchamps F, Cochand-Priolet B et al.: Ureteral and bladder lesions after ballistic, ultrasonic, electrohydraulic or laser lithotripsy. *J Endourol*, 1994; 8: 293-299.
120. Mulvaney WP: Attempted disintegration of calculi by ultrasound vibrations. *J Urol*, 1953; 70: 704.
121. Denstedt JD: Intracorporeal lithotriptors. In Smith AD, Badlani GH, Clayman RV et al: *Smith textbook of Endourology*. St Louis, Quality Medical, 1996; pp: 60-77.
122. Marberger M: Disintegration of renal and ureteral calculi with ultrasound. *Urol Clin North Am*, 1983; 10: 729-742.
123. Segura JW, LeRoy A: Percutaneous ultrasonic lithotripsy. *Urology*, 1984; 23: 7-10.

124. Grocela JA, Dretler SP: Intracorporeal lithotripsy. *Urol Clin North Am*, 1997; 24: 13-23.
125. Murthy PV, Rao HS, Meherwade S et al.: Ureteroscopic lithotripsy using mini-endoscope and Swiss lithoclast. Experience in 147 cases. *J Endourol*, 1997; 21: 327-330.
126. Mulvaney WP, Beck CW: The laser beam in urology. *J Urol*, 1968; 99: 112.
127. Floratos DL, Rosette JJM: Lasers in urology. *Br J Urol*, 1999; 84:204-211.
128. Watson GM: Lasers. In Smith AD, Badlani GH, Clayman RV et al.: *Smith's textbokk of Endourology*. St Louis, Quality Medical, 1996; pp: 78-86.
129. Bhatt KM, Prien EL, Dretler SP: Cystine calculi – rough and smooth: A new clinical distinction. *J Urol*, 1989; 142: 937-940.
130. Segura JW: Intracorporeal lithotripsy. *AUA Update Series*, 1999; 18:66-71.
131. Frank F, Hofstetter A, Keiditsch E et al.: Experimental Investigation of Neodymium-YAG Laser Induced Shock Waves for Lithotripsy. *Eur Urol*, 1986; 12(suppl.1): 54-57.
132. Karsza A, Kardos R, Kovács G és mtsai.: Pulzáló Neodimium-Yag lézer az ureterkövek kezelésében. *Orv Hetil*, 1995; 136(36): 1941-1943.
133. Hofmann R, Hartung R, Schmidt-Kloiber H et al.: Laser Induced Shock Wave Ureteral Lithotripsy Using Q Switched Nd-Yag Laser. *J Endourol*, 1990; 4: 169-174.
134. Schmeller NT, Hofstetter AG: Laser treatment of ureteral tumors. *J Urol*, 1989; 141: 840-843.
135. Szemes Z, Magasi P: Hólyagdaganatok kezelése Nd:YAG lézerrel. *Urol Nephrol Szemle*, 1988; 15: 91-103.
136. Wollin TA, Denstedt JD: The holmium laser in urology. *J Clin Laser Med Surg*, 1998; 16: 13-20.

137. Zhong P, Tong HL, Cocks FH et al.: Transient Cavitation and Accoustic Emission produced by Different Laser Lithotripters. *J Endourol*,1998; 12(4): 371-378.
138. Holmium:YAG Surgical lasers. *Health Devices*, 1995; 24(3): 94-96.
139. Vassar GJ, Teichman JMH, Glickman RD: Holmium:YAG lithotripsy efficiency varies with energy density. *J Urol*, 1998; 160: 471-476.
140. Dushinski JW, Lingeman JE: High-speed photographic evaluation of holmium laser. *J Endourol*, 1998; 12: 177-181.
141. Santa-Cruz RW, Leveillee RJ, Krongrad A: Ex Vivo Comparison of Four Lithotripters Commonly Used in the Ureter: What Does it Take to Perforate ? *J Endourol*, 1998; 12(5): 417-422.
142. Matsuoka K, Iida S, Inoue M et al.: Endoscopic Lithotripsy with the Holmium:YAG laser. *Lasers in Surgery and Medicine* 1999; 25: 389-395.
143. Spore SS, Teichman JMH, Corbin NS et al.: Holmium:YAG Lithotripsy: Optimal Power Settings. *J Endourol*, 1999; 13(8): 559-566.
144. Devarajan R, Ashraf M, Beck RO et al.: Holmium:YAG Lasertripsy for Ureteral Calculi: An Experience of 300 Procedures. *BJU*, 1998; 82(3): 342-347.
145. Adkins WC, Dulabon DA, Lund PL et al.: Holmium:YAG laser - a „Swiss army knife” of lasers. *Lasers Surg Med* ,1994; 6(suppl): 59.
146. Teichman JMH, Rao RD, Glickman RD et al.: Holmium:YAG percutaneous nephrolithotomy: The laser incident angle matters. *J Urol*, 1998; 159: 690-694.
147. Teichman JMH, Parker PJ, Glickman RD et al.: Erbium:YAG vs. Holmium:YAG lithotripsy. *J Urol*, 2000; 163: 318.
148. Keeley FX, Gialas I, Pillai m et al.: Laparoscopic ureterolithotomy: The Edinburgh experience. *Br J U*, 1999; 84: 765-769.
149. Gunning JE: History of laparoscopy. Baltimore: Wiliams and Wilkins, 1977; 6-16.

150. Wickham JEA. The surgical treatment of renal lithiasis. In: Urinary Calculous Disease. Edinburgh: Churchill Livingstone, 1979.
151. Reddic EJ, Olsen DO: Laparoscopic laser cholecystectomy. A comparison with min lap cholecystectomy. Surg Endosc, 1989; 3: 131-134.
152. Kiss T, Illényi L: Laparoscopos cholecystectomy (LC). Magy Seb, 1991; 44: 55-58.
153. Raboy A, Frezli GS, Ioffreda R et al.: Laparoscopic ureterolithotomy. Urology 1992; 39: 223.
154. Bellman GC, Smith AD: Special considerations in the technique of laparoscopic ureterolithotomy. J Urol, 1994; 151: 146.
155. Micali S, Moore RG, Averch TD et al.: The role of laparoscopy in the treatment of renal and ureteral calculi. J Urol, 1997; 4: 29.
156. Turk I, Dere S, Roigas J et al.: Laparoscopic ureterolithotomy. Tech Urol, 1998; 4: 29.
157. Harewood LM, Webb DR, Pope AJ: Laparoscopic ureterolithotomy: The results of an initial series, and an evaluation of its role in the management of ureteric calculi. Br J Urol, 1994; 74: 170.
158. Clayman RV, Preminger GM, Franklin JR et al.: Percutaneous ureterolithotomy, J Urol, 1985; 133: 671.
159. Gaur DD: Laparoscopic operative retroperitoneoscopy: use of a new device. J Urol, 1992; 148:1137.
160. Kerbl K, Figenshau RS, Clayman RV et al.: Retroperitoneal Laparoscopic Nephrectomy: Laboratory and Clinical Experience. J Endourol, 1993; 7: 23-26.
161. Gangal HT, Gangal PH, Gangal MH: An attempt at a percutaneous retroperitoneoscopic approach to ureterolithotomy. Surg Endosc, 1993; 7: 455-458.

162. Nouria Y, Kallel Y, Binous MY et al.: Laparoscopic Retroperitoneal Ureterolithotomy: Initial Experience and Review of Literature. *J Endourol*, 2004; 18(6): 557-561.
163. Gaur DD, Agarwal DK, Purohit KC et al.: Retroperitoneal laparoscopic pyelolithotomy. *J Urol*, 1994; 151: 927.
164. Holman E, Tóth Cs, Pásztor I és mtsai.: Laparoscopos varicoelectomia. *LAM*, 1992; 2(6): 518-521.
165. Holman E, Morshed AS: Laparoscopos ureterolithotomia: a retroperitoneoscopia egyik indikációja. *Magy Urol*, 1994; 4: 353.
166. Holman E, Alkalissy AA: Retroperitonealis laparoszópos ureterolithotomia. Ötven műtét tapasztalatai. *LAM*, 1997; 7: 632-636.
167. Rassweiler J: Retroperitoneal laparoscopic nephrectomy. 11th World Congress on Endourology and ESWL, 1993. October, Florence, Italy.
168. Jeong BC, Park HK, Byeon SS et al.: Retroperitoneal laparoscopic ureterolithotomy for upper ureter stones. *J Korean Med Sci*, 2006; 21 (3): 441-444.
169. Douglass LL, Wedderburn K, Rattray CA et al.: Transverse ureterotomy in open ureterolithotomy. *West Indian Med J*, 2003; 52 (2): 140-144.
170. Gaur DD, Trivedi S, Prabhudesai MR: Laparoscopic ureterolithotomy: Technical considerations and long-term follow-up. *Br J U Int*, 2002; 89: 339.
171. Feyaerts A, Rietbergen J, Navarra S: Laparoscopic ureterolithotomy for ureteral calculi. *Eur Urol*, 2001; 40: 609.
172. Skrepetis K, Doumas K, Siafakas I: Laparoscopic versus open ureterolithotomy: A comparative study. *Eur Urol*, 2001; 40: 32.
173. Nouria Y, Horchani A: The pre-looped intracorporeal knot: A new technique for knot tying in laparoscopic surgery. *J Urol*, 2001; 166: 195.

174. Holman E, Morshed AS, Tóth Cs. Endoscopic clip-knot suturing technique: Preliminary report of application in retroperitoneal ureterolithotomies. *J Laparoendosc Surg.*1995; 5:177.
175. Lee WC, Hsieh HH: Retroperitoneoscopic ureterolithotomy for impacted ureteral stones. *Chang Gung Med J*, 2000; 23 (1): 28.
176. Mitchinson MJ, Bird DR: Urinary leakage and retroperitoneal fibrosis. *J Urol*, 1971; 105: 56.
177. Holman E, Flaskó T, Khan et al.: Laparoscopic ureterolithotomy : the method of choice in selected cases. *J Laparoendosc Adv Surg Tech A*, 2005; 15 (2): 149-52.
178. Zillberman MN, Baer VA, Litvinenko AG et al.: Diagnostic potentialities of retroperitoneoscopy in applications of kidneys and upper urinary tract. *Sov Med*, 1978; 12: 113.
179. Miller RA, Ramsay JWA, Wickham JEA: Letters to the Editor. *J Urol*, 1985; 136: 478.
180. Smith TP, Hunter DW, Hulbert JC et al.: Direct percutaneous ureterolithotomy. *AJR*, 1987; 148: 617-619.
181. Kabalin JN: Anatomy. In *Campbell's Urology*. 8th ed., Saunders, Philadelphia, 2002; 38-39.
182. Tóth Cs, Farkas A: Ureterogén fejlődési rendellenességek. *Urológia*. Szerk.: Tóth Csaba. Medicina Kiadó, Budapest. 2005, 178.
183. Cotton PB: Endoscopy in crisis: the challenge of new technology. *Gastrointest Endosc*, 1997; 46:189-191.
184. Ponsky JL: Gastroenterologists as surgeons: what they need to know. *Gastrointest Endosc*, 2005; 61: 454.

185. Hochberger J, Lamade W: Transgastric surgery in the abdomen: the dawn of a new era? *Gastrointest Endosc*, 2005; 62: 293-296.
186. Liu R, Chand B, Ponsky J: The future of surgical endoscopy. *Endoscopy*, 2005; 37: 38-41.
187. Kalloo AN, Singh VK, Jagannath SB et al.: Flexible transgastric peritoneoscopy: a novel approach to diagnostic and therapeutic interventions. *Gastrointest Endosc*, 2004; 60: 114-117.
188. Kalloo AN, Kantsevoy SV, Singh et al.: Flexible transgastric peritoneoscopy: a novel approach to diagnostic and therapeutic interventions in the peritoneal cavity. *Gastroenterology*, 2000; 118: A1039.
189. Rao & Reddy :Transgastric appendectomy in humans. No publication; presentation at World Congress of Gastroenterology, Montreal September 2006.
190. Park PO, Bergstrom M, Ikeda K et al.: Experimental studies of transgastric gall bladder surgery: cholecystectomy and cholecystogastric anastomosis. *Gastrointest Endosc*, 2005; 61: 601-606.
191. Kantsevoy SV, Hu B, Jagannath SB et al: Per-oral transgastric endoscopic splenectomy: is it possible? *Surg Endosc*, 2006; 20: 522-525.
192. Rattner D, Kalloo A et al.:White Paper: ASGE/SAGES Working Group on Natural Orifice Transluminal Endoscopic Surgery. *Surg Endosc*, 2006; 20: 329-333.
193. Lukovich P, Kádár B, Jónás A és mtsai: Transgastricus gastrojejunalis anastomosis készítése flexibilis endoszkóppal bioszintetikus modellen. *Orv Hetil*, 2007; 148 (4), 161-164.
194. Lima E, Rolanda C, Pego JM et al.: Transvesical endoscopic peritoneoscopy: a novel 5 mm port for intra-abdominal scarless surgery. *J Urol*, 2006; 176 (2): 802-805.

## Összefoglalás

Értekezésemben az uréterkövek korszerű sebészi kezelését ismertetem. Saját tapasztalatainkra, eredményeinkre és a ma Magyarországon elérhető eszközparkra alapozva olyan impaktált uréterkő eltávolítási protokollt dolgoztunk ki, amely endoszkópos gyakorlat birtokában valamennyi urológiai osztályon alkalmazható. Impaktált kövek azokat a köveket nevezzük, melyek a ma már klasszikusnak számító urológiai beavatkozásokkal (testen kívüli lökéshullám kezelés - ESWL; antegrád vagy retrográd ureteroszkópia - URS) nem távolíthatók el az uropoetikus rendszerből.

Magyarországon elsőként dolgoztam fel a Holmium:Yttrium-Alumínium-Garnet (Ho:YAG) lézeres uréterkő kezeléssel elért eredményeinket, melyek megközelítik - a legkorszerűbb gracilis endoszkópok hiánya mellett is - a nemzetközi irodalomban szereplő adatokat. Az uréter valamennyi szakaszára vonatkoztatott sikerrátánk 92,4 %-os.

Részletesen ismertetem a beágyazódott húgyvezeték-kő-eltávolítási protokollban szereplő valamennyi műtéti technikát (direkt perkután ureterolithotomia - PCUL; laparoszkópos ureterolithotomia - LUL) és ezek hatékonyságát. A laparoszkópia térhódításának köszönhetően sokan a PCUL végét jósolták. Véleményünk szerint azonban a két eljárás egymás kiegészítője. Ismertetem jól elkülönülő indikációs területüket is.

Kidolgoztunk - egy általunk ostiolitholapaxiának elnevezett - módszert, mellyel a panaszokat okozó juxtavesicalis, illetve uréter-szájadékba ékelődött kisebb méretű, távozási hajlamot nem mutató kövek - válogatott esetekben - akár anesztézia alkalmazása nélkül is eltávolíthatók és nem igényel bonyolult műszerezettséget sem.

## **Tárgyszavak**

húgyvezeték kő; impaktált uréterkő; lézeres kőzúzás; Ho:YAG; direkt perkután ureterolithotomia; laparoskopos ureterolithotomia; retroperitoneoszkópia; ostiolitholapaxia

## **Key Words**

ureteral stones; impacted ureteral calculi; lasertripsy; Ho:YAG; direct percutaneous ureterolithotomy; laparoscopic ureterolithotomy; retroperitoneoscopy; ostiololitholapaxy

## Köszönetnyilvánítás

Köszönettel tartozom témavezetőimnek, mindenek előtt Tóth Csaba professzor úrnak, aki a szakvizsga után megteremtette a lehetőséget és megelőlegezte a bizalmat számomra, hogy a Debreceni Egyetem urológiai klinikáján dolgozhassam tovább. Tudományos ambícióinkat folyamatosan táplálta és mi erőt meríthettünk kiapadhatatlan energiáiból. A szakmában nem szóbeszédekkel, hanem tevékenységével mutatott utat és példát. Hatalmas - évtizedek alatt felhalmozott - írásos és képi dokumentációját önzetlenül a klinika rendelkezésére bocsátotta, amiből valamennyien profitálhattunk. Köszönettel tartozom Varga Attila tanár úrnak aki munkámat mindvégig hasznos útmutatásokkal támogatta és akitől a türelem és megfontoltság erényét igyekeztem megtanulni.

Köszönettel tartozom jelenlegi klinikaigazgatónak, dr. Flaskó Tibornak, aki a laparoszkópia területén úttörőnek számító munkássága mellett, a nyomdokán elinduló társak segítségéről sem feledkezett meg és szakmai, emberi támogatására mindig számíthatunk.

Hálás köszönettel tartozom első főnökömnek és tanítómnak, Szabó Zoltán főorvos úrnak, aki biztosította számomra az urológia szilárd alapjainak elsajátítását, ami nélkül a további építkezés kudarcra lenne ítélve. Köszönettel tartozom második főnökömnek, Péteri László főorvos úrnak, aki első szárnybontogatásaimat támogatta és aki mellett első önálló szakmai sikereimet megélhettem. Köszönettel tartozom Csíki Miklós sebész főorvos úrnak, aki az orvoslás és a betegek iránti alázatból mutatott példát .

Végezetül köszönöm családomnak, akik megteremtették a munkámhoz szükséges háttérrel és elviselték gyakori hiányomat. Köszönöm szüleimnek, akik az orvoslás irányába terelték figyelmemet és biztosították számomra az orvosi egyetem elvégzéséhez szükséges feltételeket, elhatározásaimat és törekvéseimet mindvégig támogatták.

## Az értekezés alapjául szolgáló közlemények jegyzéke

1. **Farkas A.**, Péteri L., Flaskó T., Tóth Cs.: Holmium:YAG lézer – egy új fejezet az uréterkövek kezelésében. Erdélyi Múzeum Egyesület (EME) Orvostudományi Szakosztályának Évkönyve, 2001; 71: 156-159.
2. **Farkas A.**, Péteri L., Amjad A. B., Salah M. A., Tóth Cs.: Holmium:YAG lézer alkalmazása az uréterkövek kezelésében. Magyar Urológia, 2004; XVI (4): 206-211.
3. **Farkas A.**, Lőrincz L., Flaskó T., Tállai B., Tóth Cs.: Impaktált uréterkövek kezelése klinikánkon. Magyar Urológia, 2005; XVII (2): 109-116.
4. **Farkas A.**, Lőrincz L., Salah M. A., Flaskó T., Kocsis I., Varga A., Tóth Cs.: Egyoldali kettős impaktált uréterkő perkután eltávolítása. Magyar Urológia, 2005; XVII (4): 218-222.
5. Tóth Cs., **Farkas A.**: Ureterogén fejlődési rendellenességek. Urológia. Szerk: Tóth Csaba, Medicina Kiadó, 2005; 176-167.
6. Salah A. M., Tállai B., **Farkas A.**, Tóth Gy., Újlaky-Nagy L., Tóth Cs.: Szérum cystatin C, mint a glomeruláris filtrációs ráta újabb markerének mérése extracorporális lökéshullám kezelést követően. Magyar Urológia, 2005; XVII (2): 121-126.
7. Berczi Cs., Flaskó T., Lőrincz L., Salah M. A., **Farkas A.**, Tállai B., Tóth Cs.: Uréterkövek eltávolítására végzett perkután endoszkópos ureterolithotomia és ureterorenoszkópia összehasonlítása. Magyar Urológia, 2005; XVII (4): 211-218.
8. **Farkas A.**, Péteri L., Lőrincz L., Salah M. A., Flaskó T., Varga A., Tóth Cs.: Holmium:YAG laser treatment of ureteral calculi: a 5-year experience. Lasers Med Sci, 2006; 21: 170-174.

9. Berczi Cs., **Farkas A.**, Tállai B., Tóth Cs., Flaskó T.: Vese- és uréterkövek endoszkópos eltávolításával szerzett tapasztalataink. Magyar Urológia, 2006; XVIII (4): 219-224.
10. Berczi Cs., Flaskó T., Lőrincz L., **Farkas A.**, Tóth Cs.: Results of Percutaneous Endoscopic Ureterolithotomy Compared to that of Ureteroscopy. J Laparoendosc Surg, 2007; 17 (3): közlésre elfogadva.
11. **Farkas A.**, Lőrincz L., Berczi Cs., Varga A., Flaskó T., Tóth Cs.: Ostiolitholapaxia. Orv Hetil, 2007; közlés alatt.

## Egyéb közlemények jegyzéke

1. **Farkas A.**, Szarka K., Petyus I., Szabó Z.: Különböző tumormarkerek mérési eredményeinek összehasonlítása és klinikai értéke prostata megbetegedésekben. EME Orvostudományi Szakosztályának Évkönyve, 1995; 68: 115-118.
2. Lakatos O., Lakatos M., Gogolák E., **Farkas A.**: Adatok a perihepatikus tér kötőszövetének szerkezetéhez. EME Orvostudományi Szakosztályának Évkönyve, 1995; 68: 143-146.
3. Daróczi J., Lakatos O., Lakatos M., **Farkas A.**, Pávai Z.: Lép autotranszplantatio: sebészeti és morfológiai vonatkozások. EME Orvostudományi Szakosztályának Évkönyve, 1995; 68: 87-90.
4. Molnár E., **Farkas A.**, Zalder K.: A gerincoszlop lumbo-sacralis átmenetének anomáliái, mint rizikófaktor a coxarthrosis patológiájában. EME Orvostudományi Szakosztályának Évkönyve, 1995; 68: 163-166.
5. Szabó Z., Bujalka R., Danka R., Szarka K., **Farkas A.**: Lokális BCG és Roferon kezeléssel szerzett tapasztalataink felületes húgyhólyagdaganatok kezelésében. EME Orvostudományi Szakosztályának Évkönyve, 1995; 68: 195-198.
6. **Farkas A.**, Krupa F., Péteri L., Kovács L.: Alpha-adrenerg receptor blokkolókkal szerzett tapasztalataink BPH-ban szenvedő betegek kezelésében. EME Orvostudományi Szakosztályának Évkönyve, 1998; 71: 223-228.
7. **Farkas A.**, Krupa F., Péteri L., Zalder K.: Újabb lehetőségek a felületes húgyhólyagdaganatok /Tis, Ta, T1/ recidíva profilaxisában. EME Orvostudományi Szakosztályának Évkönyve, 1998; 71: 245-249.

8. **Farkas A.**, Péteri L., Al-Budour A., Kovács L., Lukács N.: A spontán veseüregrendszeri ruptúrákról két eset kapcsán. *Magy Urol*, 2001; XIII (2): 169-177.
9. **Farkas A.**, Salah A. M., Tóth Cs.: Priapismus és szövődményei. *EME Orvostudományi Szakosztályának Évkönyve*, 2004; 77: 187-190.
10. **Farkas A.**, Salah A. M., Flaskó T., Tóth Cs.: Priapismus ritka szövődménye. *Magyar Urológia*, 2004; XVI (1): 40-43.
11. Berczi Cs., Szűcs M., Orosz L., **Farkas A.**, Tállai B., Tóth Cs.: Pyelon és uréterdaganatok kezelése. *Magyar Urológia*, 2005; XVII (2): 93-97.
12. Lőrincz L., **Farkas A.**, Varga A., Flaskó T., Salah M. A., Tóth Cs.: Stresszinkontinencia és cystokele korrekciója transzobturatórikus polipropilén hálóval. *Magyar Urológia*, 2005; XVII (2): 117-121.
13. **Farkas A.**, Csanádi G., Tóth Gy, Szűcs M., Berczi Cs., Varga A., Tóth Cs.: Egészséges fiatal férfi Fournier-gangrénája. *Magyar Urológia*, 2005; XVII (4): 218-222.
14. **Farkas A.**, Lőrincz L., Salah M. A., Varga A., Tóth Cs., Flaskó T.: Sacralis meningomyelokele eredményezte vizelési panaszok kezelése extracorporalis mágneses innervációval egy esetben. *Magyar Urológia*, 2006; XVIII (4): 237-244.

### **Könyvrészletek**

1. Tóth Csaba: Az urológia színes atlasza. Medicina Kiadó; 2001.
2. Tóth Csaba: Urológia. Medicina Kiadó; 2005.

