

795926

III I Æ



1909:294.

T A B U L Æ  
A N A T O M I C Æ

A CELEBERRIMO PICTORE  
PETRO BERRETTINO CORTONENSI  
Delineatæ, & egregiè æri incisæ  
NUNC PRIMUM PRODEUNT,

ET  
A CAJETANO PETRIOLI ROMANO

Doctore, REGIS SARDINIÆ Chirurgo, publico Anatomico,  
& inter Arcades ERASISTRATO COO

Notis illustratæ.

*Ex Libris Ignatii Quæpar Med. Doct.*



Impensis Fausti Amidei Bibliopolæ in via Curfus.

R O M Æ, MDCCLII.

Ex Typographia Antonii de Rubeis apud Pantheon in via Seminarii Romani.  
SUPERIORUM PERMISSU.



*Cap. 1909: 294.*



## STUDIOSE LECTOR.



Uid utilius, quidve præstantius homini homo parare poteram, quam hominem ipsum in suas, quibuscumque conflatur, partes, proficua, ut ita dicam, immanitate discissum? Nimirum cum instituendis in iudicii rectitudine animis suæ sint artes, & illæ ab objecti ingenuitate præcipuum jure merito præ cæteris locum obtineant, servandis corporibus utilissima anatomica accedit facultas, quæ formantis artis animum dextræ dextram conjungit, ut unaquæque laudem hanc sibi vindicet, quod indiviso consilio, divisâ licet operâ servare hominem studeant. Discissum igitur tibi hominem ante oculos statuo, ut absoluta partium compage, hominem discas, & cum tibi medica arte restituenda in viventibus compages sit, non fibrâ pro fibrâ cures, non à casu opem exposcas, quare nonnullorum reponas & tu exempla, qui cum vix à limine anatomicam artem salutaverint, ægrotantium nihilominus damno Medicorum nomen injuriâ afficiunt. Quantum exindè tabularum Auctoribus Respublica debet Medica, qui durissima operâ, magnisque impendiis facillimam aliis straverunt viam, ut nullâ operâ, nullo impendio, eam in paginis structuram humani corporis intuerentur, quam Natura artifex in ipso corpore elaboravit? Atqui Auctoris qui has Tabulas confinxit (nomen ignoratur) sed cedere omnem pene laudem ex integro, videtur Auctor, eximio Viro Cajetano Petriolo Romano, qui plurimis Principum curis tum in alma hac Urbe, cum exteris in Regionibus Neapoli præcipuè, Bononiæ, Taurini &c. gloriosum sibi nomen quæsit, qui quæ diutinis corporum scissionibus, multis à se editis de Re Anatomica libris, & Eustachianis præsertim tabulis illustratis, Auctoris hujus tabulas commentariis ornavit, ut quæ oculos hucusque detinebant, Studiosorum mentes erudirent. Vale.

FAUSTUS AMIDEUS.



\*\*

IM-

I M P R I M A T U R,

Si videbitur Reverendissimo P. Magistro Sacri Palatii Apostolici.

*Philippus Archiepisc. Theodosiæ Vicegerens.*

---

C E N S U R A  
R A Y M U N D I T A R O Z Z I

*Ex Urbis Archiatrorum Collegio, in Archigym. Rom. Medic.  
Theor. Pub. Prof. & in Apostol. S. Jacobi Incurabilium  
Urbis Xenodochio Medici primarii.*

**E**legantissimas ære incisas Tabulas anatomicas à profundis tenebris, ubi situ, ac rubigine obsitas diu iniquo fato delituerunt, in apertam lucem non ita pridem fortunatè eductas; necnon & notas, quibus eas illustravit solertissimus noster Anatomicus Cajetanus Petriolus, jussu Reverendissimi P. Ridolfi Sac. Palat. Apost. Magistri, & vidi, & legi. Quoniam vero jucunditati non exiguæ, utilitatique Anatomix studiosis futuræ sunt, ut publicæ fiant, non proficuum, modò, sed planè necessarium esse censeo; cum nihil porro contineant, quod morali reprehensione dignum videatur. In quorum fidem &c. Ex Ædibus Chifis Kal. Jul. MDCCXLI.

*Raymundus Tarozzius.*

---

I M P R I M A T U R.

Fr. Aloysius Nicolaus Ridolfi Sac. Palat. Apost. Magister Ord. Præd.

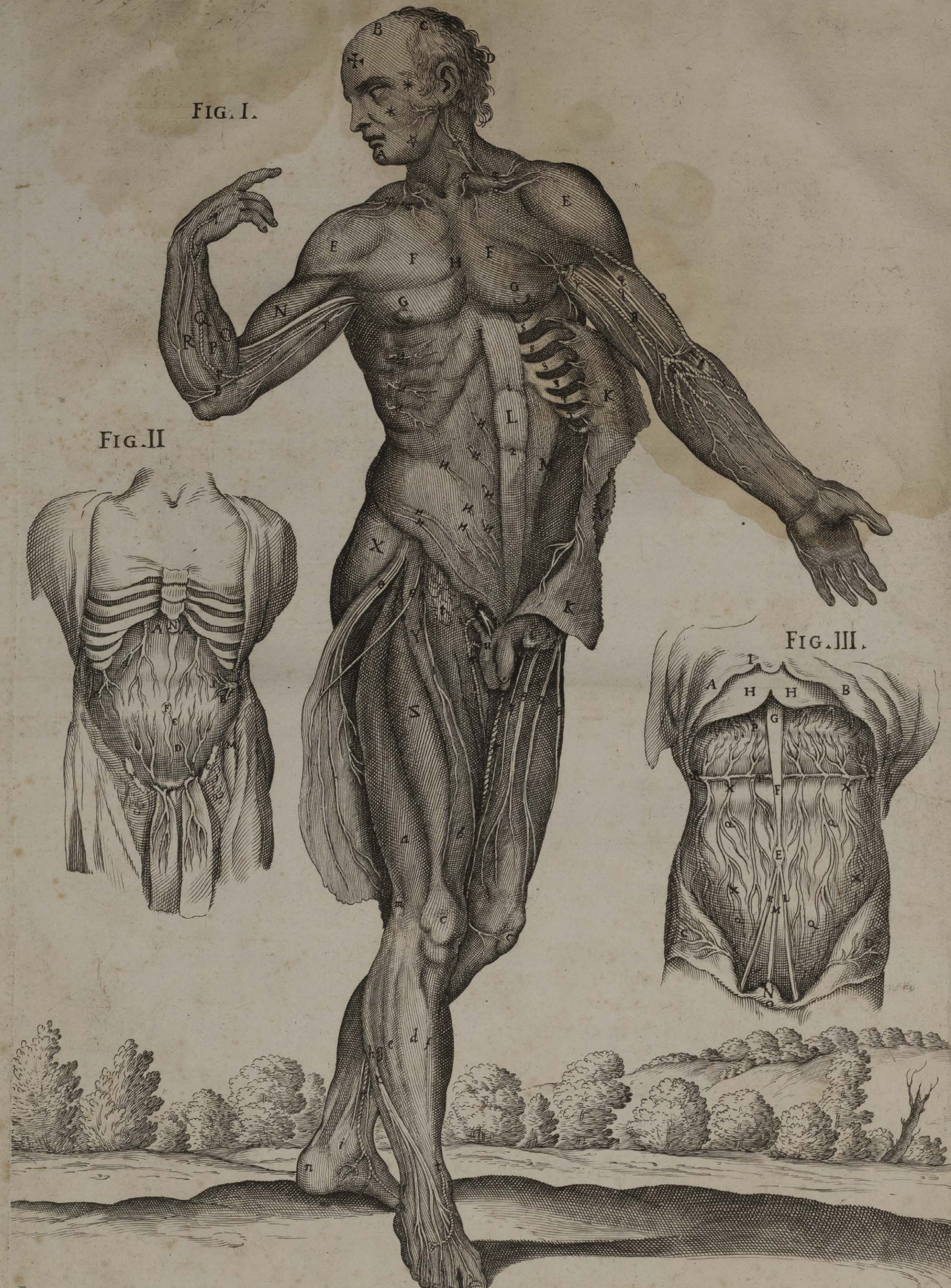


FIG. I.

FIG. II

FIG. III.

Petr<sup>s</sup> Berrot<sup>s</sup> Corton<sup>s</sup> delin

PRIMÆ TABULÆ  
FIGURA PRIMA.



Omnibus detractis tegumentis, Peritissimus Anonymus Auctor visendas proponit in hac prima Vasorum figura sanguiferorum, nervorumque diramationes per eos solummodo musculos disseminatas, qui in extrema corporis superficie collocantur. Ad Iconis tamen venustatem, eam in Capite tegumentorum partem relinquere voluit, quæ Occiput *D*, obtegit: detracta, quæ frontem ✱, Mentum *A*, Genas & tempora \*\*, sinciput *C*, coronale *B*, inferioremque maxillam circumsepit; ✱ ut nervi duri auditorii  $\alpha$ , portio per genam disseminata conspiceretur.

Deinde vero extremas nervorum cervicalium diramationes, per anteriorem juguli partem, & clavicularum situm *a*, humerique summitatem dispersas exhibet in thorace sub  $\alpha q e$ : quarum ea, quæ ponè aurem conscendit, in plures divisa ramos, & cum descripta duri portione conjuncta est, reversiva dicitur, sive recurrens. Exhibet pariter, & pectorales majores *FF*, Mammæ *GG*, Sternum *H*, ejusdemque finem *I*, cui ensiformis aptatur cartilago. Delineat etiam obliquè descendentem musculum *KK*, ab anteriori ejus parte separatum, ut lumbarium, ac intercostalium nervorum ingressus, in ejus substantiam conspiceretur, obliqui descendens externa portio *V*, exprimitur à membranis omnibus separatas cartilagineas quatuor *ssss*, quæ legitimarum costarum novissimæ sunt, nec non & mendosas *TTT*; ac postremò supra obliquum ascendentem musculum, eas ipsas delineat nervorum extremitates *nnnn*, &c., quas in læva parte obliquum descendentem musculum artificialiter revolutum perforare conspeximus.

His in abdomine adjacent sinister musculus rectus *L*, cum suis tendinosis inscriptionibus *1 2*, obliquus ascendens *M*, lumbaris nervus qui ad pudenda vergit *n*, Scrotum *u*, ac inguinales glandulæ copiosa adipis quantitate circumductæ. *tt*

In supernis artubus primò conspiciendi sese offerunt Deltoides musculi *EE*, Biceps dexter *N*, sublimis, sive perforatus *O*, pronator longus *P*, radius internus *Q*, ac cubiteus internus *R*, quibus omnibus, tum venosæ *r*, tum nervosæ diramationes superstruuntur, uberi sane, copiosaque serie. Et quidem ex nervis ille, qui in dextero brachio ad cubitum usque decurrit, unicus, tenuisque truncus *p*, ab infimis nempe, licet occultè, cervicis proficiscitur vertebris; ab ejusdem vero mediis derivantur *BB*, quæ in dextero brachio ad Carpum usque exporriguntur, quæque in sinistro cubiti flexuram *B*, attingunt: ac tandem à cervicalibus omnibus, hinc inde anastomizatis promanant, tenues illæ diramationes *p q*, quæ in lævo brachio sunt distributæ ad digitos. Assillaris vena in cubito diramata *P*, & umerariæ conjuncta, *o, s*.

Infernis tandem in artubus exhibentur nervorum illæ propagines  $\circ \circ \circ$  in sinistro femore supra membranofum musculum repentes: easque ab interna etiam ejusdem musculi facie prospici posse curavit. Ut eas ostenderet auctor; eundem membranofum in dextero femore è proprio situ separavit.

Petriol. Explanat.

A

ravit,

ravit, supinavitque cum iisdem ipsis nervorum lumbarium propagationibus: Eorundem lumbarium soboles est  $\circ$ , quæ ab inguine supra Sartorium musculum  $Y$ , excurrit: nec non &  $1$ , quæ recto cursu ad usque genu descendit. Femoris præterea summitatem indicat  $X$ ,  $z$ , rectum vero musculum,  $b$ , Vastum internum:  $a$ , externum: bicipitemque tendinem  $m$ : tandemque tendinosam tibiam extendentium expansionem indicant  $cc$ : quæ in eisdem tibiæ definit rotulam, propendit etiam ad tuberculum supremum tibiæ.

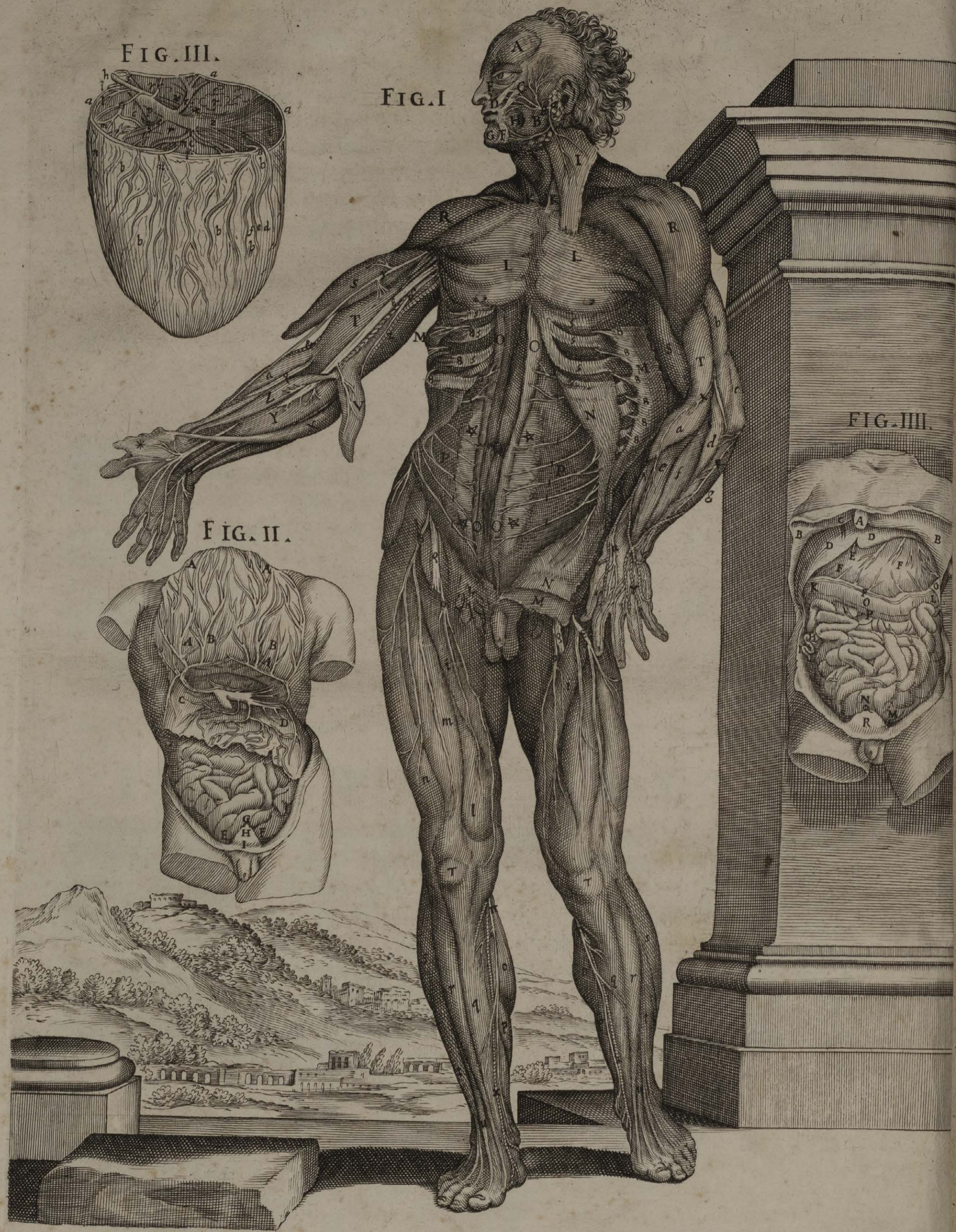Sequuntur postremò in tibia  $f$ , extensor magnus digitorum  $d$ , Peroneus anticus  $e$ , Peroneus posticus  $g$ , ac gemelli portio  $h$ , ex cujus extremo latere satis conspicuus cruralium nervorum, qui ab osse sacro proficiscuntur, truncum  $K$ , egredi vidimus, ad digitorum quoque latera propagatus: Apparent etiam malleolus externus  $l$ , internus  $i$ ; calcaneum  $n$ , ac superficiales saphenæ rami  $r r$ , a malleolo interno per metatarsum disseminati.

## FIGURA SECUNDA.

**I**N trunco secundæ figuræ à musculis omnibus separatam Peritoneum, quod characteribus circumscribitur  $BBB$ , ejusque tum sanguineas, tum nervosas propagines ostendit  $c$ , quas enim  $AA$ , demonstrant sanguiferorum diramationes, mammariæ nominantur descendentes; Ascendentes verò Epigastrici dicuntur rami  $l$ , qui in inferna ejusdem peritonei parte distribuuntur  $x D$ , & supra musculos rectos reclinatos etiam delineantur, quorum extremitates, cum mammariis non anastomizandæ: Insuper ensiformis cartilago  $N$ , apparet, sub qua principium lineæ albæ, cujus versus pubem progressum  $E$ , designat. Tandemque cum umbilico  $F$ , feminaliumque vasorum, tum dextero  $H$ , Etiam tum sinistro  $G$ , funiculo spermatico, à peritonei membrana circumducto musculus cruris rectus  $M$ , patet.

## FIGURA TERTIA.

**I**N præsentis trunco remotis abdominis musculis, cum recisione Peritonei, demonstratur id, quod interius immediate succedit, & primo Peritoneum  $ABCD$ , ad latera reflexum, Omentum  $P Q Q Q Q$ , demonstrant, cum interfecante coronaria, seu Gastro epiploica  $R T S$ , quæ in superiores nonnullos ramos, totidemque inferiores  $x x x x$ , diffunditur. Ulterius umbilicus  $E$ , à peritonei membrana liberatus extat. Vena umbilicalis  $F$ , ejusque in Hepar ingressus  $G$ : ipsius hepatis dextera sinistraque pars gibba  $HH$ , Uracus in vesicæ fundo implantatus  $N$ , Iliacæque arteriæ umbilicales  $KL$ , conspiciuntur.



SECUNDÆ TABULÆ  
FIGURA PRIMA.



Upernis aliquot Musculis, quos in præcedenti Tabula ostenderit, à naturali situ separatis, penitiores alios cum profundioribus nervorum Vasorumque diramationibus ostendit in hujus secundæ Tabulæ prima Figura. Aperit siquidem frontalem musculum sinistrum *A*, Buccinatorem *B*, superioris labri elevatorem *D*, Zigomaticumque pariter elevatorem *C*, quæ totidem correspondent inferioris labri depressores alii *F*, & *G*, & etiam sinistram glandulam parotidem *a*, durum auditorium nervum *b*, ejusque ramum supra mandibulæ integumenta reclinata *I*, dispersum: Nec non & hiatus *H*, per quem salivæ deducitur meatus.

Exponit deinde Mastoideos musculos *KK*, Pectorales majores *LL*, obliquos descendentes *MMM*, à costarum Cartilaginibus *ssssss*, ad pubem usque diductos: productum pariter obliquum ascendentem *NN*, non modo ut, quæ in propriam substantiam infiguntur intercostalium, ac lumbarium Nervorum diramationes innotescant; verum etiam ut videantur & aliæ *ssss* &c. quæ supra Transversalem *PP*, tenduntur. Detegit tandem prædictorum musculorum concursus tendinum *OO*, in lineam albam \* \* \* \* &c.

Hinc in humero observat Lector Deltoides *RR*, Bicipitem dextrum extra situm, vel revolutum, sinistrum in situ apparet *SS*, horumque dexter ut magni brachialis nervi appareret progressus, à proprio situ, ut diximus exquisite fuit separatus. Observet etiam extensorem longum *b*, extensoremque brevem *c*, ex quorum tendinibus Olecranon, seu exterior ulnæ apofisis amplectitur. Perspiciat in radio pronatores duos brevem scilicet *d*, & longum *aa*, necnon & Supinatorem pariter longum extra situm reclinatum *V*, per cujus longitudinem magni Nervus brachialis ramus excurrit. His adstant Carpi musculi, initium flexoris pollicis *r*, ac radius externus *f*, internusque *Z*: Ad sunt & alii volæ manus, digitorumque proprii, scilicet eorumdem extensor magnus *e*, & sublimis sive perforatus, *T*, deindeque palmaris longus *X*, cujus tendinosa expansio \* diducta fuit ad demonstrandum extremas brachialium nervorum diramationes.

Animadvertat Lector uberem sanè nervorum seriem: & primo nervum brachialem medium *ε r*, qui leves aliquas adjacentibus musculis diramationes impertiens, ad extrema usque digitorum latera sinistrae manus *u*, pertingit. Pariter nervosum axillarem ramum *δ* in olecranon sepultum in dextro, nec non & furculum alium ab ipso sinistro cubitu emergentem *K*, & ad Carpum usque in extrema parte propagatum.

Sanguineas postremò notet diramationes per Articulum ipsum dispersas; Axillaris mediæ profundæ soboles est *ε*, quæ magno nervo brachiali, dextro subtenditur, & humeraria, vel cephalica in summitate cubiti *b*. Axillaris venæ superficiales ramos *u*, tandem quas communes superficiales, seu salvatellam appellare nonnullis arrisit, in Metacarpo sinistro *rr*

4 In femoris summitate videat carnosam Membranosi Musculi partem 4. deinde sartorios *ii*. rectum *m*, vastum externum *n*, vastum internum *l*, quorum tendines rotulam in situ *TT*, amplectuntur: Nec non & in Tibiis *qq*, Gemellos *oo*, soleum *p*, Tibieos anticus *rr*, Pollicis extensores *HH*, & digitorum pariter extensores *tt*, Peroneus posticus *ss*. Videat etiam Crurales nervos *ff*, à lumbaribus proficiscentes *εε*, Ubi paulo superius alii lumbaris nervi, per partes laterales femoris dilatantur. Magnum Nervum Cruralem ortum ab osse sacro, qui in suppopliteum *nn* facessit, ad internum usque malleolum propagatum. Ac postremo saphenam *xx*, quæ, Cruralis majoris in suppopliteam profectæ, est propagatio.

### FIGURA SECUNDA.

**T**Runcus hic apparens demandatus anterioribus musculis Abdominis, ac Peritoneo, ut intestina in situ videri possint cum omento superius reflexo. *AAAA*, superior est omenti pars reversa, gastro-epiploicis tum Arteriis, tum venis *BB*, disseminata, & versus thoracem diducta, ut quæ ipsi subiecta sunt veniant in conspectum. *CD*, secunda ejusdem Omenti est pars, Meseraicorum in situ, Splenicorumque vasorum propaginibus conspersa: hæc autem versus intestinum coli conjuncta, cum anteriori inferiorique ipsius omenti portione, retem, quod piscatoriam dicunt, efformat. *F*, intestini Coli in lava parte contorsio. *E*, contorsio Ilei. *G*, recti principium. *H*, vesica *I*, Peritonei segmentum.

### FIGURA TERTIA.

**O**Menti originem, ejusque universam extensionem copiosis venarum, articularum, nervorumque propaginibus refertam a superiori membrana vindicatam ostensus Author; exhibet in *aaa*, illius ambitum. Anteriorem deinde inferioremque partem in *f*, posteriorem tandem cum mesenterio jungendam in *cc*, in qua adiposæ etiam delineantur cellulae *rr*. Ostendit postea Arteriam splenicam *b*, vulgò Cæliacam nuncupatam, & hepaticas in Hepar ingressuras *i*. *g* verò vena est portæ propè Epar recisa. *p*, Meseraicæ, ac splenicæ venæ derivantes in dictam portam. *xx*, splenicæ extensio versus lienem in quo dividitur plures in ramos 2. quæ antequam id perficiat conspicuum omento impertitur ramum *a*, cujus finis est *ed*. Qui in dextera parte exterior apparet *l*, Meseraicæ Arteriæ ramus est, & cum altera *l*, splenicæ venæ propagine junctus, alium *l*, constituit, qui gastro-epiploicorum vasorum nomine insignitur *r*, tum arteriosus cum venosus splenicus alius est truncus, qui postquam per ventriculi fundum irreperit dictis coronariis inosculatur copiosamque efformat vasorum seriem *nn*, in anteriori, inferiorique omenti parte, quæ intestinis supereminet *B*. Complexio est splenicorum vasorum cum coronariis: *o* Arteriosus est venosusque ramus versus dexteram ventriculi partem diramatus sinistram versus, & posteriorem repit *t*, *i* situs lienis est, *bbbb*, Adeps apparet infra vasa collecta, & membranis suis tecta *d*.

### FIGURA QUARTA.

5 **H**ujusmodi figuræ truncus omni velamine expoliatus lucefcit in abdomine dum occultare poterat stomachum, & Intestina. *A*, Cartilago est mucronata. *BB*, Peritoneum supra costas diductum *C*, Ligamentum rotundum Epatis. *DD*, Epatis pars gibba *E*, Anterior fissura, ubi vena umbilicalis recisa conspicitur. *FF*, Anteriorem ventriculi partem cum suis vasis epiploicis. *p*, vasa coronaria in fundo ventriculi distensa. Divisio intestini Coli ab aliis gracilibus, & stomacho *G*, Lienis extremitas. *H*, principium in dextera parte intestini Coli *K*, pars ejusdem intestini subtus Hepar devoluta, *O* sub stomacho deinde distensa *L*, situs ubi præfatus Colon incipit à sinistra ejus descensus. *H*, cæcum intestinum convolutum instar anguis *L*, *X*, Intestinum ileum. *M*. Finis intestini Coli. *N*, principium recti. *R*, tandem Vesica. *Q* hujus fundus.



# TERTIÆ TABULÆ

## FIGURA PRIMA.



Usculis aliquot abscissis, Abdominisque Visceribus omnibus ablati penitiores etiam alias Nervorum diramationes ostendit. Temporum Ossis foveam denotat *A*, in qua temporalis infigitur Musculus ablati, Palpebrarum orbicularem ostendit *B*, vero Zigomaticum supra labrum reflexum *C*, ut subjectæ Nervorum apparerent diramationes, quinti Nervorum paris ramus est, ab ejus, superioris Mandibulæ, ossis, quod Palatum constituit, egressus foramine, *e*, verò Duri auditorii est portio, quæ a temporalis ossis emergens meatu, non unico tantum ramo *r*, sed duobus etiam aliis inferioribus, cum Gustatorii diramationibus, in complexiones, inosculationesque varias exactè partitur. *D*, Inferioris labri depressorem musculum exhibet *E*, Mastoideum in situ sinistro *B*, Cervicalium nervum superficialium per Deltoidem, & Acromion variis furculis hinc inde diramatum *F*, Pectoralem majorem dexterum suo in situ. Diductum vero sinistram exhibet *F*, ut subjectæ partes in conspectu adessent. Scilicet Brachialis Nervi ganglius *g*, cum suis propaginibus, quarum una *D*, in tres divisa furculos, per subjectos musculos ludit: Tenuis altera *n*, supra eundem diductum fertur Pectoralem. Altera quo tenuior ad Pectoralem minorem exporrigitur *g*. Quemadmodum ut viderentur etiam *Q* Intercostalium Nervorum soboles, per Humerum ipsum, subtensosque Thoracis Musculos, disseminatæ. Quin & Pectoralis minor *H*, ossæque subjectæ Costæ *IIII*, suis cum cartilaginibus *ttttt*, quarum tres tantum in dextero latere conspiciuntur *ttt*: Utriusque tamen loci postremæ accurate quidem *aa*, notantur, ut verarum Costarum ultimas esse innotescat.

Qui ab Axilla ad Abdominis usque extremum propendet veluti Carneus panniculus, integumentorum partem esse facile crederem, in quam nonnulli Intercostalium nervorumque rami *T*, emergunt, & Brachiales etiam in *K*.

Mucronatam tandem signat *u*, cartilagineum. Abdominis scissos musculos *XXXX*: Peritonei posteriorem superioremque partem *rr*, quæ Septum transversum inferius involvit, ejusque continuationem in dextero latere *Y*, signat Psoas musculos *ZZ*, per quorum dorsum primi Lumborum, rami *u* diriguntur ad seminalia, quorum pariter Lumbarium sunt *u*, & Lumbares etiam sunt, qui inter musculos Abdominis sinistros perreptant *z*. Dorsalium vero postrema vertebra *12*: Lumbariumque quinque *1.2.3.4.5.* suis cum interpositis Cartilaginibus ornat; deinde lector supernis in Artubus Deltoides *GG*, Bicipites *LL*, Nervum dexterum *x*, per interiorem cubiti partem diramatum Axillarem dictum. Brachialis vero sinistri in manus dorso propagatas, extremas diramationes *i*, summa arte exquisitas Brachiei interni portionem musculi *S*, Pronatorem longum *M*, ab interno Humeri Apophysi recisum, & superius elevatum. Necnon & Radicum externum *O*, Quadratum musculum *N*, Cubiteum pariter externum *P*, Palmarem longum. Radicum internum *R*, Cubiteum internum *Q*.

In-

FIG. I.

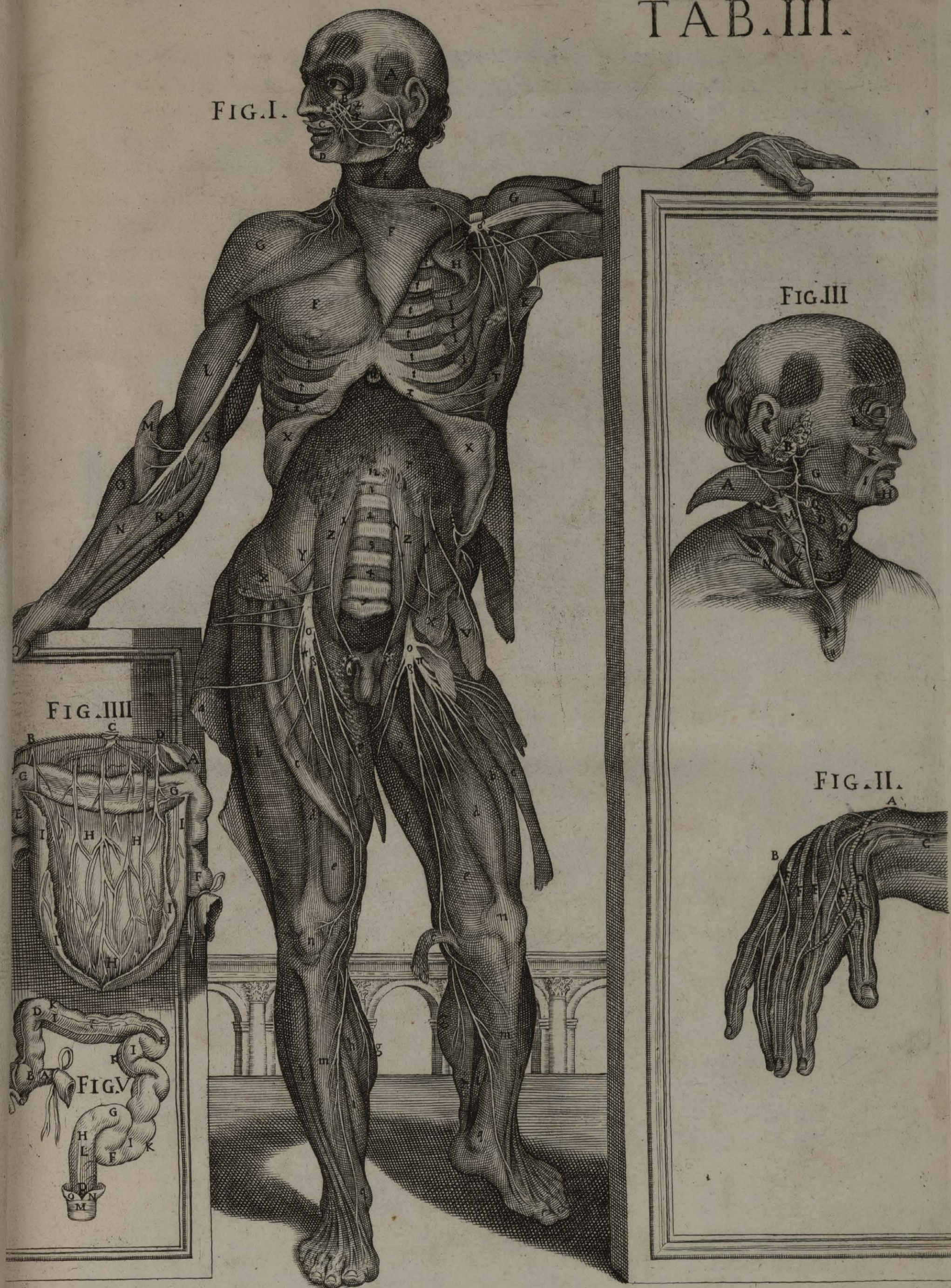

FIG. III

FIG. II.

Integumentis deinde omnibus partim a Femore dextro detractis, partim *a*, reflexis, Sartoriisque musculis sinister a propria positione diductus, Magnorum Cruralium nervorum truncum *oo*, exhibet, in duos minores alios dispersitum ramos *nn*, & *pp*, quorum postremi ad Pollicem usque per internam Artuum faciem procedentes delineat, & origo eorum a lumbaribus derivatur. Delineat porro in dextero femore Sartorium musculum *c*, paulisper ut dixi ad exteriora reflexum, recisum, e contra in sinistro delineat pariter *c*, una cum sui portione *c*, in interna Tibiæ parte reclinata, Cruralique nervo perforata. Delineat & Vastos externos *bb*, internos *ee*, Rectos *dd*, quorum tendines Rotulam *nn*, in Genu vestiunt. Postremo tandem loco, apparent in Tibiis *mm*, Gemelli *gg*, Solei *bb*, Tibiei postici *ii*, Anticique tibiei *ll*, cum internis apparent Malloleis *qq*, Extensores magni digitorum, cum tendinibus mirabiliter expressi.

### FIGURA SECUNDA.

**M**anus ostendit dorsum communibus velaminibus spoliatum, ut Nervorum, Venarum, extensorumque tendinum demonstraret progressum. *A*, enim superficialis venæ communis, seu salvatellæ ramus est ad Pollicem tantum, Indicemque propagatus *B*, vero ac *C*, ultimarum Cervicalium sunt extremitates nervorum per externa digitorum latera diffusæ *D*, Brevis Pollicis extensoris est tendo ad ultimum usque internodium extensus, cujus principium a medio proficiscitur Cubito *FFFF*, tandem Digitorum extensoris communis tendines quatuor ostendit.

### FIGURA TERTIA.

**I**N superioribus figuris exposuit propagines, quas per anteriorem Capitis partem emittit Nervus durus, ordinis nunc exposcebat ratio, ut quas idem Nervus ad inferiorem jugulum dirigeret, diramationes ostenderet. Ostendit ejusdem primo extensionem a *B*, usque ad *F*, ubi subtensus delineatur Mastoideus musculus. Ostendit deinde ejus ramum *E*, qui Sternojoideum musculum & glandulam Thiroideam *T*, penetrat. Ostendit inosculationem *V*, cum Cervicalibus, tum Axillaribus *C*, atque *X*, queis externa jugularis subtenditur conspicuo cervicalium Nervorum ramo *r*, fulcita cujus pariter jugularis est ramus, qui cervicalium nervorum trunco subest. Musculum præterea Platismammiodem præbet revolutum propter nervorum dilucidationem *A*, Parotidem glandulam *B*, Masseterem *G*, Palpebrarum orbicularem *L*, superioris labrum elevatorem *K*, ejusque depressorem *I*, necnon, & inferioris labri pariter depressorem in mento *H*, Spongiosos musculos etiam nuncupatos. Præbet, & Maxillarem glandulam *Q*, Jotiroideum musculum *D*, Tiroidem Cartilaginem *O*, ac tandem locum *R*, in quo Cricoidea cartilago collocatur.

### FIGURA QUARTA.

**I**Ntestino Colon adnexum præbet Omentum, a cujus anteriori facie universa adipis remota est quantitas, quæ canales omnes obducit. Exhibetur ejusdem lateralis, ac posterior pars *AA*, quæ Mesenterio evenit, subtenditur

ac Ventriculo, in eaque exhibetur venæ portæ, Arteriæque cæliacæ ramus *B*, splenicæ verò *C*, & *D*. *E*, ipsius Colon est principium *G G*, ventriculo Hepaticæ subtenfa portio, tandem atque *F*, ejusdem est versus Ileon sinistro progressus. *IIII*, Adiposæ partis superioris, ac lateralis inferiorisque residuum est. *HHH*, vero detecta est facies præfati Omenti anterioris, & inferioris vasibus omnibus referta.

### FIGURA QUINTA.

**C**olon intestini naturalem in Abdomine contorsionem & progressum ostendens, demonstrat primo Ilei intestini portionem *A*, Cæcumque intestinum *c*, mox ipsius Colon principium *B*, ejusque ad Hepar usque scensum *D*, atque *E*, Lienis subtenfam partem *III*, ejusdem est anterior facies, cum tendinoso Ligamento. *KKK*, lateralis est extremaque pars suis cum Cellulis, ac concamerationibus *F G*, ejusdem contortio ad modum litteræ *S*, inversæ, ut in Intestinum rectum *H*, facessat, cujus recti Intestini carnosæ fibræ demonstrantur in *L*, suo cum Ligamento *P*, & Musculi erectores ejusdem *O N*, cui Sphinter etiam *M*, subtenditur.



FIG. I.

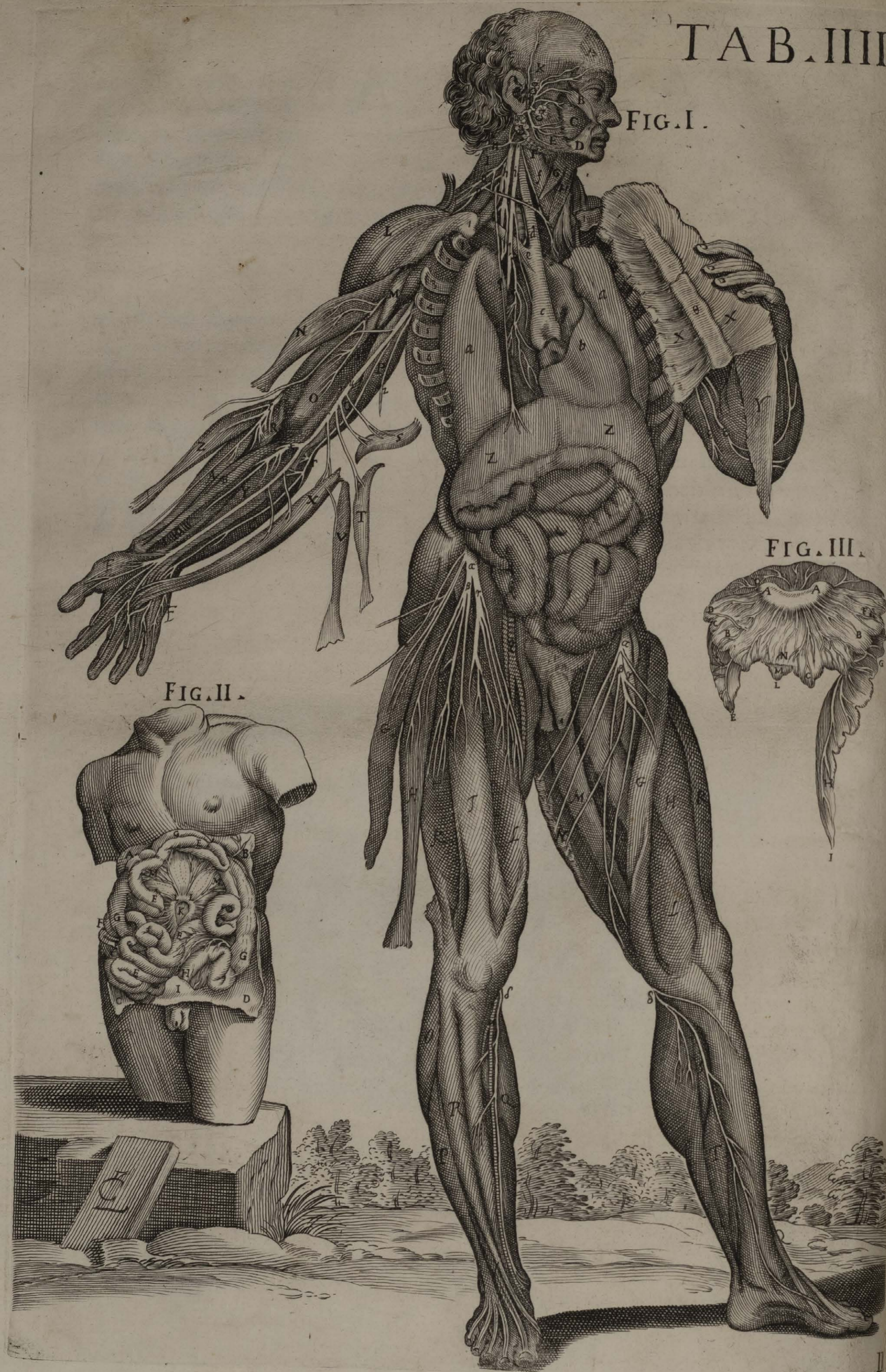


FIG. II.

FIG. III.

QUARTÆ TABULÆ  
FIGURA PRIMA.



Hæc omnia à Thorace, atque Abdomine partim abscissis, partim elevatis, nonnullisque e proprio situ diductis Musculis, peculiarem Nervorum tum distributionem, tum insertio- nis modum ostendit, *A* enim Frontalis locus, *K* vero tem- poralis Musculus in situ, ut supertensas Nervi duri Auditorii extremas diramationes patefaceret. Ostendit etiam superio- ris labri elevatorem *B*, paululum elevatum, Depressorem *D*, Buccinatorem *C*, Masseterem *E*, glandulosaque corpora *g g g*, ab ip- sis Nervorum propaginibus colligata. Suprema etiam Tragi nuncupata.

Insuper in Cervice reflexus musculus longus Colli *f*, sternique hioideo *G*, sterno Tiroideo *H*, Gangliiformis nervi *b*, Phrenici *q*, nec non & vagi *i*, suis cum diramationibus intra Thoracem *l*, descensum delineat, quin & pri- marum *n*, Cervicalium ramum. *P*, portio biventris musculi etiam in situ, ad aurem dexteram producta, *o o*, Cervicales nervi tum ad collum, tum ad hu- merum disseminati, & conjuncti *l*, Cucullaris musculus delineatur, pariter cla- vicularum principium *1 1*, Pulmones aliquantulum deducti *a a*, Pericardium *b*, Prope canales abscissum, ac Diaphragmati *Z Z*, continuatum. Ve- nam Cavam superiorem *c*, quæ in Axillarem *e*, & jugularem *d*, facessit, Costas *1. 2. 3. 4. 5. 6. 7. 8. 9.* Sterni ossa *8*, Triangularemque musculum *X X*, cum integumentorum adnexa portione *Y*, describit.

Hinc post Deltoidis *L*, ac Coracoidei *M*, in proprio situ demonstra- tionem, internum bicipitis caput *N*, reflexit, ut primarum cervicalium ramum *t*, ad brachium præcipue internum *O*, ipsumque elevatum bi- cipitem propagatum detegeret: detegeret & progressum nervi magni bra- chialis *u*, supra extensorem longum *P*, ac brevem *Q*, & Ramusculi ab ultimis Cervicalibus derivati *a*, Cujus itidem Nervi extremas insertiones animadvertere quisque potest in dicti bicipitis abscissam partem *S*, in pronatorem longum *T*, palmarem longum *V*, ac sublimem *X*, pariter elevatos, & abscissos. Potest & animadvertere in Cubiti flexura illius divi- sionem; ejusque dexterum truncum Nervi brachialis, & diramationem *r*, sub internum radieum *B*, absconditum. Sinistrum vero supra profun- dum Musculum *Y*, progredientem, ac intra flexores tendines in extre- ma filamenta distributum, quemadmodum & alium Nervorum ramum *t*, à posteriori humeri parte emergentem, & supinatoribus tum longo *Z*, tum brevi *R*, externoque radieo *A*, distributum. Ac demum in lævo bra- chio extrema Cervicalium Nervorum filamina *ε ε*, sub integumentis ab- sumpta poterit animadvertere; & in dextero, usque ad latera digitorum, cum longissimo Nervulo *r*, qui tendit ad annularem, & auricularem digitum *E*, musculum abducentem pollicem *F*.

Spectamus etiam obvios infernis in Artubus lumbarium Nervorum truncos *α α*, in duos utrinque, ut in superioribus Tabulis desinentes trun- cos *B B*, & *rr*, diversa quidem lege, ordineque distributos. Etenim quæ

10  
 in dextro femore a ramo *B*, propagines emergunt ad sartorium musculum *H*, diductum ad Femur *T*, vastumque externum *R*, exporriguntur: ab altero vero ramo *r*, progredientes Surculi ad vastum internum *l*, nec non & Rectum *T*, divertuntur: divertuntur e contra ab ipso majori trunco *a*, propagines in membranofum Musculum *G*, a naturali elevatum situ, ut subtenfas depingeret Nervorum diramationes Lumbarium. In iisdem ipsis tamen quamvis dispertiatur ramis *B*, & *r*, præfatus truncus *r*, utrinque etiam vasa sanguifera cruralia possumus aspicere, In sinistro femore, dextro verò *Q*. Nilominus distributionis, divisionisque diversus ordo. Conspiciuntur enim propagationes interni rami lumbarium *B*, per Sartorium Musculum *G*, per gracilem *M*, ac integumenta *N*, ludere; feriat recto *H*, ac vasto interno *l*, externoque *R*. Conspicitur e contra, externum ramum *r*, unicam tantum propaginem per femoris Musculos oblique protendere. In utrisque tibiis Nervorum propagines  $\delta$   $\delta$  ab ossis sacri truncis prodeuntes sequuntur, cum Suppopliteæ venæ trunco *m*. Sequuntur & peroneus Anticus *O*, Tibicus etiam anticus *R*, ejusque tendo in sinistro abici pede *Q*, Digitorum extensor communis *P*, Pollicisque, *V* Tibicus posticus *T*, Gemellus, *Q*, una cum Soleo *S*.

## FIGURA SECUNDA.

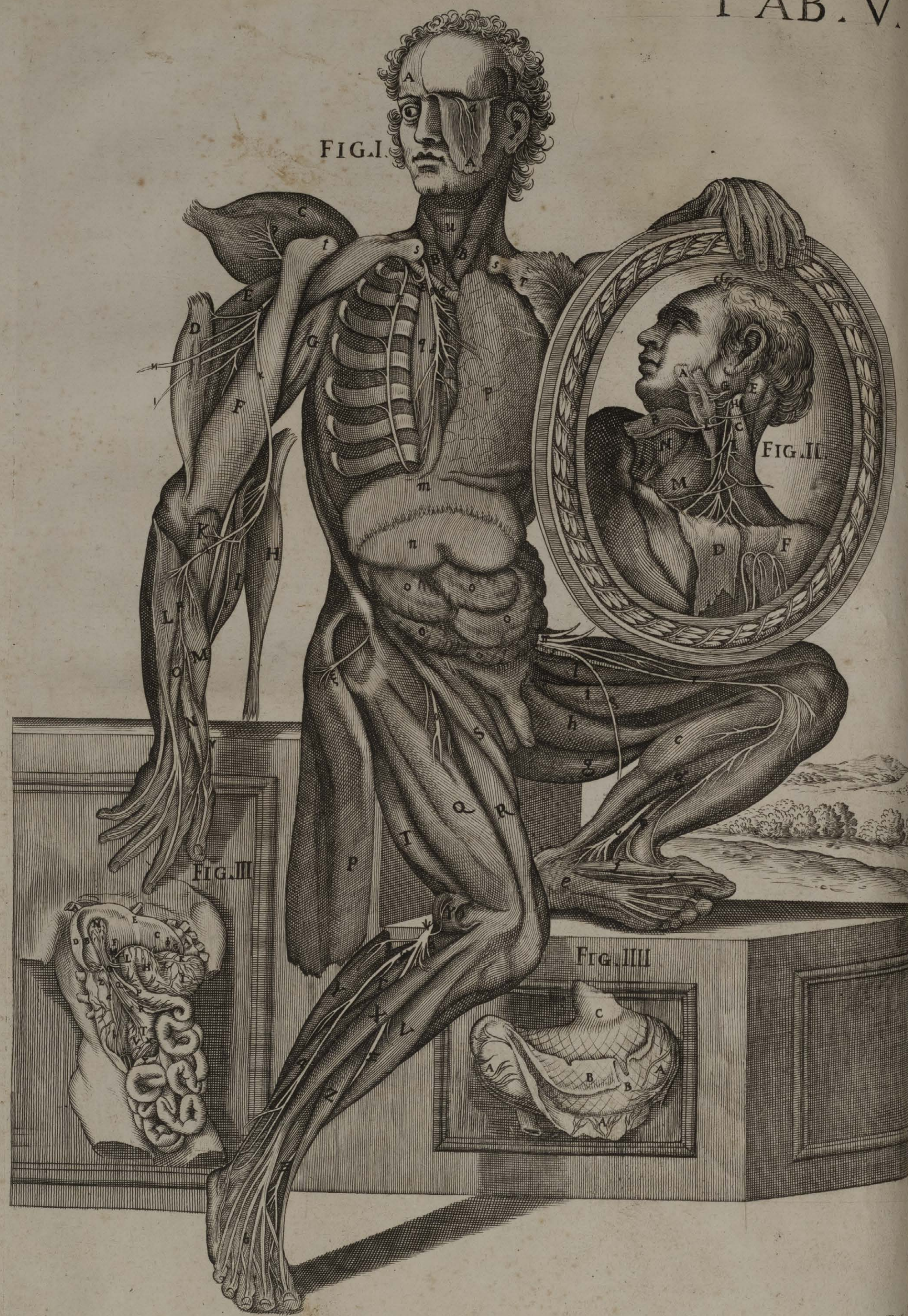In fimo dissecto Ventre, nonnullisque ex intestinis elevatis Mesenterium *MM*, exhibet suo cum Centro *K*, glandulaque magna. *LL*, in quam copiosa Vasorum series omnis generis concurrat. *ABCD*, Peritonei abscissæ portiones sunt. *GGG*, Colon intestinum, progressumque principium, eique cæcum continuatum *F*, Intestina. *EEEE*, gracilia. *H*, Rectum *I*, Vessica.

## FIGURA TERTIA.

**A** B intestinis separatim Mesenterium, ac Mesocolon delineat. *AA*, magnam glandulam indicant, indicant & aliarum Meseraicarum glandularum situm *BB*, *CC*, vero Meseraicos ductus *N*, Adiposa est Membrana *M*, altera quæ primæ subjacet. *DF*, situm patefacit, ubi tenuia intestina Mesenterio alligantur, & etiam adumbrat Mesenterium superiorem cum suis vasibus *o*. Ubi vero alligatur Colon demonstrat *E*, in dextera parte, ac ubi in sinistra adnectitur indicat *G*, Mesocolon finis est cum *H*, ad podicem usque *I*, protensum in quo conspicuus Meseraicarum ramus adumbratur.



QUINTÆ TABULÆ  
FIGURA PRIMA.



Hliptica Ventruium sectione humerique Musculis omnibus reclinatis, visendos rursus proponit penitiores alias Nervorum diramationes tum in artubus, tum in cavitate ventruum *a*, enim quinti Nervorum paris ramus est supra frontalem sinistrum Musculum *A*, reclinatum distributus: cujus Musculi comes *A*, in dextero latere suo jacet in situ. *u*, Larinx est, cui utrinque Mastoidei adstant Musculi *B B*, clavicularumque principium *ss*, ac supra sternum ad laevam partem reclinatum triangularis adstat Musculus *r*. Adstat & in thorace dexter pulmonis lobus *p*, in sinistram reflexus partem ut subtensas Nervorum ostenderet diramationes. Ostenderet scilicet Nervum vagum *b*, qui in Cardiacum facessit *d*. Ostenderet gangliiformem intercostalem *r*, per internam Costarum partem diramatum; ac tandem Pleuram *q* (qui cordis situs est) supra Mediastinum revolutam, Diafragmaticque *m*, continuatam; cui immediate subtensus adjacet Hepar *n*, intestinorumque circumvolutiones *oooo*.

Dextero deinde in humero cujus caput est *t*, posteriorem Brachialium Nervorum truncum *o*, exhibet sub longo extensore *E*, excurrentem, ac adjacentibus Musculis propagatum. Aspice præterea illius ramum *p*, supra diductum deltoidem *C*, diffusum. Aspice extensorem brevem nervis *D*, perforatum excurrentem vero *s*. Brachieum externum in situ *F*, divisumque per medium Bicipitem *G*. Animadvertatur deinde ejusdemmet trunci nervosi extensio *K*, ut per sublimem Musculum diffunderetur *H*, atque profundum *I*. Diffunderetur deinde in duas alias diramationes, quarum altera *p* supinatori brevi *X*, Radio externo *M*, Pollicis extensori *N*, digitorumque extensoris tribus principiis *L*, & *O*, dispertitur. Altera vero *rr*, per eundem profundum *I*, progrediens, in manus tandem dorso intra pollicis, tensorum tendines digeritur.

Sinistro deinde in femore tenues tantummodo lumbarium Nervorum diramationes *n* ostendit in varios ramos; earumque brevior *z* aliàs ramum superficialiter declinantem in genu usque ad plantam pedis *t*, oblique ludit supra gracilem *l*, feminervosum *i*, semimembranosum *b*, bicipitemque *g*. Longior vero altera *t* postquam in genu, ac Musculis gemello *c*, ac soleo *d*, diramationes aliquas emisit, ad pollicis usque regionem absumpta conspicitur. Absumptæ pariter conspiciuntur magnorum cruralium Nervorum ab osse sacro prodeuntium extremitates *v*, & *e*, in pollicis deducentem *f*, digitorumque flexorem brevem plantarem *e*, ut appellare arridet aliis.

Dextero tandem in femore diductis integumentis *P*, in quibus tenuis immittitur lumbarium Nervorum propago *z*, vix emergens conspicitur Nervosus ramus *o*, vastum externum *Q*, perforans. Cæteris omnibus in situ suo relictis Musculis Sartorio scilicet *S*, recto *R*, bicipiteque *T*. Vena sinistra cruralis in præfatis nervis distensa *s*. Postremo in Tibia Gemelli dexteri *Y Y*, abscisso Capite. Suppoplitei Nervi ab osse sacro progredientis truncum *v* exhibet in

Petriol. Explanat.

F

varios

varios dispersum ramos, quorum exterior *a*, & gemello *r*, & plantari longo *T*, & soleo *a*, postquam sese diffuderit, in extremo malleolo definit; definit vero in digitorum extensoris. Altera tandem crassiorque propago *==*, inter Tibium Anticum *V*, Pollicisque extensorem *Z*, egressa, per extensores tendines in Metatarso tandem disperditur: Extensor brevis cum suis *b*, tendinibus.

## FIGURA SECUNDA.

**A** Posteriori, ac lateralis Cervicis parte Musculis aliquot diductis Cervicalium Nervorum diramationes inosculationesque in Musculis ipsis proponit, proponit siquidem secundum Cervicalium truncum *H*, in tres alios divisum ramos, quorum alter *L*, supra Spinatum *A*, & transversalem *B*, extra situm evulsos, ut melius praedicti nervi conspiciantur: Alter ad complexum *E*, reflectit, ac postremus recta descendens inosculatur cum tertio Cervicalium trunco *I*, qui longis variisque propaginibus, & Cucullari dextero *C*, & sinistro *M*, propagatur. Observet interim Lector Nervum duri Auditorii ramum *G*, spinatum Caput *A*, perforantem: Observet scapulae elevatorem *N*, qui ob humeri elevationem, inversionemque cervicis brevior, quam revera est nobis apparet. Observet & Auctoris sedulitatem qui ut praefatum Nervorum cursum expedite detegeret propriam Musculorum membranam ex ipsis Nervis *D*, in quem veluti eradicati conspiciuntur, cui nervos dexteræ partis recisos involvit, separare studuit, atque reflexit: quemadmodum reflexit etiam, ac separavit integumentorum tunicam *F*.

## FIGURA TERTIA.

**U**T qua intestinis Mesenterium adnectitur rationem ostenderet Autor presenti in trunco, aperto Abdomine intestina omnia reflexit, Hepatisque molem supinavit. *AA*. Itaque peritonei Segmentum est sub fractis costis *D*, giba Hepatis facies. Concava vero *F*, in qua ad Cistis felleæ *N*, latus venæ portæ ingressus *M*, delineatur, & ipsius Cistis fossula *B*, Umbilicalis venæ situs *E*, ac sinister lobus *C*, qui ventriculo supereminet, in eoque ligamenti sinistri situs & diafragmatisque adnessionis locus *G*, delineatur. In Cisti autem fellea Cistico-hepaticas Arterias *O*, depingit, iisque meseraica vasa arteriosa *Q*, venosa *S*, per mesenterium *T*, diffusa, in quo & magnæ glandulæ situs *V*, conspicitur. Conspicitur & nervosa propago *X*. Post hæc ventriculum *I*, ostendit gastro-epiploicis ductibus refertum *K*, in quo pilorum *H*, designat, ac duodeni continuatum principium *L*, ductusque Choledoci in illum insertio *P*. Designat in dextera parte Renis situm ab adiposa membrana obductum *Z*, ab eoque prodeuntem ureterem *a*, quem Spermaticarum Venarum, Arteriarumque ductus *b*, interfecant. *r* tandem Vesicam designat.

## FIGURA QUARTA.

**V**entriculum exhibet suis cum diductis, separatisque membranis. Quam enim *AAA*, partim in situ, partim reflexam, ac Vasorum refertum diramationibus indicant, membrana est à Peritoneo mutuata. *BB*, verò carnosa est pariter reflexa. Nervosa tandem in situ conspicitur, ubi exophagus desinit *C*.

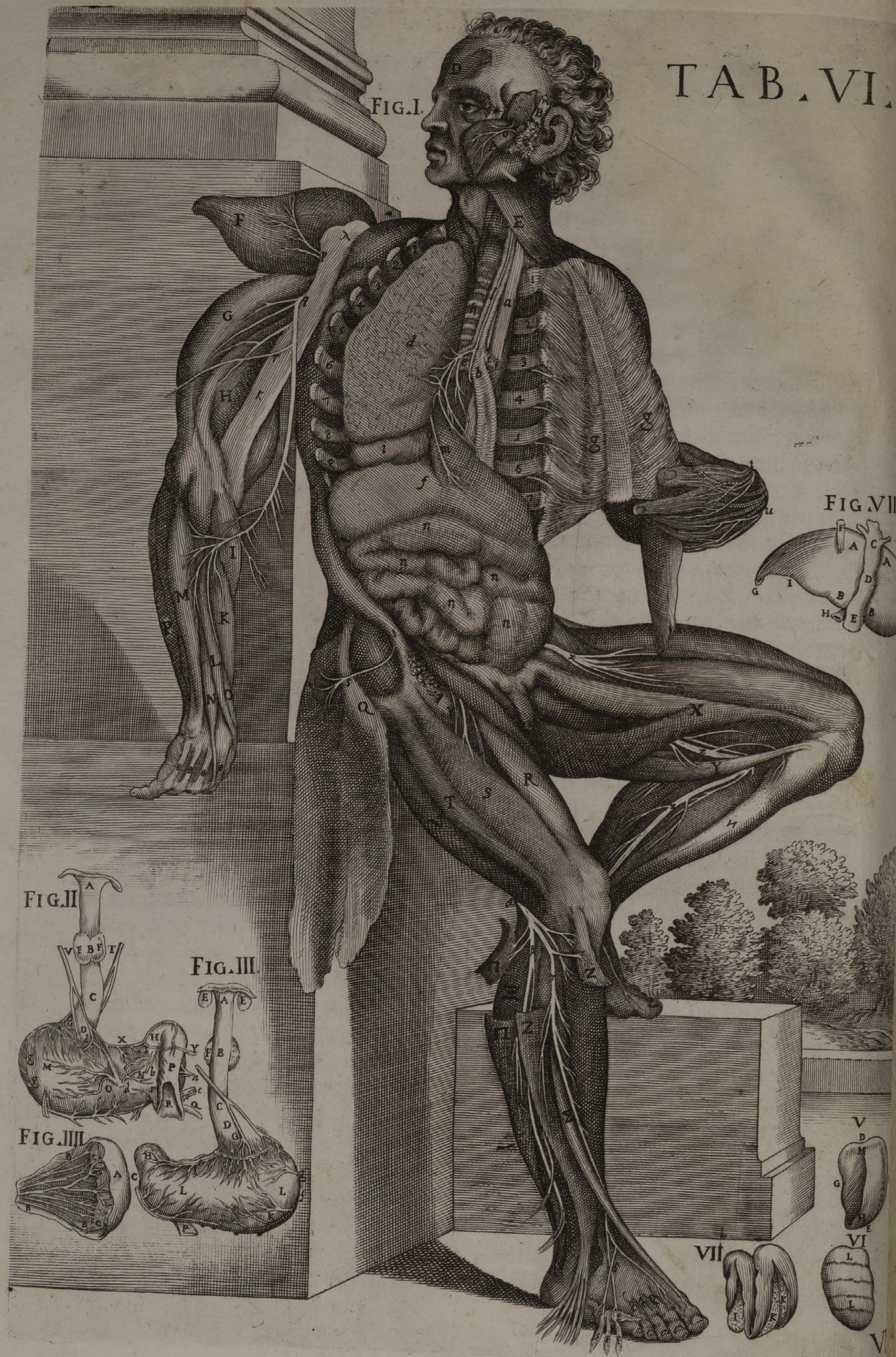


FIGURA PRIMA.



**P**ari equidem superioris Tabulæ sectione, demonstrare voluisse videtur Auctor una cum Sanguifero trunco easdem fere partes in sinistro Thoracis latere, quas in dextero jam exposuerat. Et quidem delineata Nervi duri propagine *o*, supra temporalem reflexum Musculum *A*, delineat Musculum palpebrarum orbicularem \*, Musculi frontalis situm *D*, cum glandulosa congerie Tragi *C*, & cutis portione *B*, ac Platis mammiode sinistro *E*: Sternum revolutum *g g*, intercostalium Nervorum propaginibus munitum. Elevavit, sinistrumque pulmonis lobum *d*, supra dextrum *i*, diduxit, ut tum sanguineos, cum nervosos subtensos ductus proponeret. Quantum enim conjicere nobis licet Truncus ille *a*, sextum est Nervorum par, quod tam conspicuum apparet, quod a communibus membranis liberatum per longum fuit dissectum, ut ejusdem Nervi componentia filamina detegerentur. Proposuit deinde Aortam descendentem *b*, quæ in Axillarem sinistram recisam *c*, dexteramque *e*, ac sinistram Carotidem *l*, facessit, cui cardiaci Nervi Gangliformis superextenditur truncus. Proposuit pariter asperam Arteriam *h*, intra annulos cartilagineos, Costasque fractas 1 2 3 4 5 6 7 8 9: tandemque in Abdomine ventriculi superioris orificium *m*, cum innexis intestinorum circumvolutionibus *n n n n*.

Humeri deinde Caput indicat *λ*, ejusque extensionem denudatam *κ*, cui cervicalium Nervorum conspicuus supertenditur truncus *q*. Primarium tamen Cervicalium ramus infigitur *p*, supra Deltoidem elevatum *F*, propagatus. Inspiciantur deinde prædicti *q*, diramationes, quarum nonnullæ super brevem extensorem *G*, diriguntur, nonnullæ verò *r*, in externum brachieum *H*, absumuntur. In alias tandem propagines dispersus absumitur in radii musculos, scilicet in supinatorum longum *I*, radieum externum *K*, pollicis extensorem *L*, ac Cubiteum externum *M*, feriato cubiteo interno *P*, indicis extensore *N*, ac brevi portione pollicis pariter extensore *O*, externisque interosseis *o o o o*.

Dextero deinde in femore, Membranoso diducto musculo *Q*, una cum lumbarium Nervorum furculo *s*, Musculos omnes in situ proprio depinxit, videlicet rectum *R*, Vastum externum *S*, Bicipitem *T*, Semimembranosum *V*, tribus tantum Nervosis filamentis in inguine emergentibus *Y*. Depinxit vero ab ossis sacri Nervis supopliteum productum truncum dextrum *a*, in duos conspicuos alios dispertitum ramos *B*, & *r*, eorumque primus, soleo *z*, superextensus Gemello transversaliter resecto *n n*, etiam dispergitur. Alter vero *r*, longo digitorum extensori supinato, & post genu reciso *Z Z*, ac pollicis proprio *M*, se se committit, & in metatarso *δ*, in externis interosseis extra situm *ε ε ε ε*, qui internis *P Q Q*, superstant divertit.

In sinistro tandem femore lumbarium Surculum *x*, proponit per Anteriorem femoris faciem propagatum, deindeque internam ossis sacri propaginem nervorum *z*, ostendit, quæ in femore sub tricipite *X*, ac seminervoso percurrit *y*, postremo tibiam *n*, patefacit. Et patefacit nervum magnum suralem *Z*.

Petriol. Explanat.

G

FI.

## FIGURA SECUNDA.

Posticam ventriculi faciem exhibet uberrima sanguiferorum, Nervorumque serie conspersam *A*, faringis in esofagum continuatio est. *FBF*, Glandulosum est corpus posticam mediamque esofagi partem occupans. *C*, vero ipsius esofagi curvatura. *D*, orificium superius. *M*, Ventriculus ejusque dextera pars *H*, pilorus *P*. Duodenum intestinum in inferiori ejus parte. *R*, apertum, ut Coledoci ductus *Q*, pateret insertio. Inspiciantur deinde Nervi Vagi duo Trunci *VT*, quorum postremus per orificium ventriculi partim dispergitur, aliter vero per posticam hic anteriorem illius faciem discurret. Inspiciantur illius implicationes *d*, cum sanguiferis vasis, alteroque anterioris trunci ramo *G*, in superiori ventriculi Orificio. Inspiciantur illius extensio *X*, ac propagationes, diramationesque *I*, & *Y*, supra duodenum. Tandemque uberrima vasorum sanguiferorum series inspiciatur, O enim venosum præbet truncum qui in portam fertur. *I*, Piloricam venam signat, *a* Cæliacas propagine *c*, gastro epiploicas, quæ per ipsius ventriculi fundum *d*, disperduntur *gg*, tandem brevia sunt vasa quæ in lienem absumuntur. Postremoque *s*, pancreatis situm indicat, ejusque venas *N*.

## FIGURA TERTIA.

Sexti Nervorum paris alterius trunci distributiones complexionesque proponit in Antica ventriculi facie una cum ipsorum sanguiferorum implicationibus. Et primo *A*, faringis continuationem exhibet in stomachum, cui utrinque Amygdalarum adstant corpora *EE*, subtenditurque in illius media parte. *B*, Glandulosum corpus *F*, ipsius esofagi curvaturam indicat *C*, *D*, *G*, superius ventriculi orificium ejusque anteriorem faciem *LL*, necnon & pilorum *H*, cum continuato duodeno intestino *P*. Hinc magnum Nervosum truncum proponit cum coronariis vasis *e*, anastomizatum. Proponit vas breve *g*, ac finistrum *f*, dexterumque *C*, gastro epiploicum ramum per inferiorem ventriculi fundum *K*, dispersum, ac propagatum.

## FIGURA QUARTA.

Lienem depingit, suis cum vasis *A*, tum adnexa omenti portione *BBB*, copiosa vasorum serie splenicorum *CC*, per substantiam lienis ubi diramantur.

## FIGURA QUINTA.

Cavam lienis faciem absque vasis *HH*, exhibet, in qua Omentum adnecti superius demonstravit *D*, superior illius est pars *E*, inferior *F*, sinistra *G*, tandem dextera.

## FIGURA SEXTA.

Gibbum ipsius lienis *LL*, prospectum demonstrat, a propria membrana involuti.

FI-

## FIGURA SEPTIMA.

Variis sectionibus *I*, & *KK*, in gibba lienis facie, cellulofam patefacit illius substantiam.

## FIGURA OCTAVA.

Concavam Hepatis faciem ostendit, cum vena Cava, suisque propriis ligamentis *AA*, itaque ipsius Hepatis superior est pars. *BB*, vero inferior *H*, vena est porta. *E*. Cavæ ingressus in Hepar. *D*, illius extensio *C*, vero situs, in quo diafragmatis substantiam perforat *F*, rotundum est ligamentum *G*, vero finistrum *I*, tandem ipsius Hepatis definitia, qua subjecto aptatur ventriculo.



Petriol. Explanat.

H

SE-

# SEPTIMÆ TABULÆ FIGURA PRIMA.



Uperiorum Tabularum pari ferè sectione penitiores alias Nervorum distributiones patefacit. Masseterem muscolum supinatum *A* divellit, inferioremque Maxillam *F*, desquamavit, ut quinti Nervorum paris propaginem *D*, quæ ad dentes distribuitur, proponeret. Proponit & glandulam parotidem *C*, Tragi *u*, superioremque labrum *B*, etiam supinatum, nervosaque ornatum diramatione quinti paris.

In Thorace deinde separato a Claviculis *Y Y*, sterno, visceribus omnibus amotis. Asperæ Arteriæ tubo *q*, reciso, Costisque omnibus *1 2 3 4 5 6 7 8 9* a pleura liberatis in utroque latere glangliformis Nervi truncum præbet, qui in intercostales facessit *u*. Præbet Esophagum *P*, sexti Nervorum paris propaginibus *o o o* munitum, quarum sinistra *1* supra ventriculi orificium superiorem *m*, reclinata, renalem flexum *K*, in dextera parte efformat. Præbet pariter ventriculum *n*, inferiorem illius orificium *o*, cui glandulosa quædam corpora adstant *l*, & *i*, a peritonei forsan Membranis *bb*, separata, adstant & intestinorum circumvolutiones *rrrrr*.

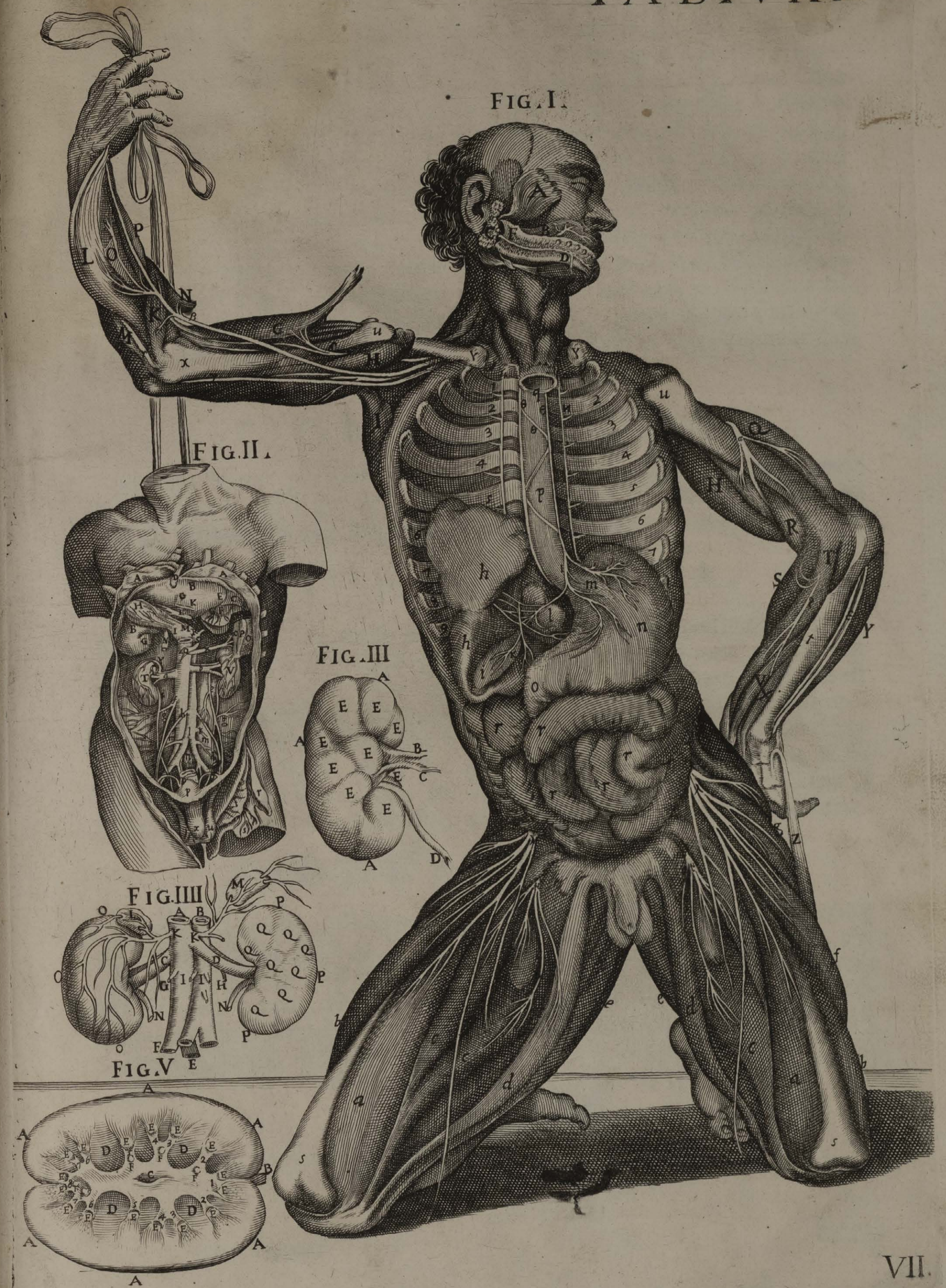
Hinc in dextero humero cujus caput *u*, indicat, extremum vero designat *x*, Cervicalium Nervorum conspicitur progressus. Apparet primarum cervicalium ramus *s*, sub extensore longo *H*, progrediens, & in internum bicipitis Caput *G*, absumptus. Spectatur altera eorundem Cervicalium propagio *B*, ad Carpum usque protensa, quæ longo supinatori *N*, Pronatori pariter longo *K*, radio interno *P*, quadratæ Carni *O*, ac Profundo, sive musculo perforante *L*, adhæret. Apparet tandem postremus truncus nervosus per inferiorem humeri partem excurrans *rr*, qui ad latus brevis supinatoris *M*, in radio diffunditur, ut in laevo apparet duplicatus brachio sub litera *ε*. In quo sane brachio observetur etiam posterium cervicalium truncus *α*, qui in brevem extensorem *Q*, longum *H*, Internumque brachieum *R*, distribuitur. Observetur radieus externus *T*, ab ipsorum brachialium ramo perforatus, *φ* quo tenuia producantur filamenta in supinatorem longum *S*, Pollicis extensorem *V*, ac indicantem Riolani *X*.

Infernis tandem in Artubus lumbarium Nervorum filamenta depingit: depingit namque superiorem illorum truncum *aa* in Sartorium extra situm *g*, rectum *f*, vastum externum *bb*, in dextero tantum femore, in sinistro enim ab hujusmodi liberatur propaginibus, quemadmodum in utroque feriantur feminervi *ee*, nec non in vastos internos *aa*, tricipitesque *ccc*, absumptum depingit, & alterum inferiorem ramum nervosum *uu*, ad dictos tricipites, gracilesque *dd*, productum. Femora denudata supra genu apparent *ss*.

## FIGURA SECUNDA.

In summo dissecto Ventre, omnibusque ablatis intestinis, quæ illis subjiciuntur visenda proponit *AA*, diafragmatis abscissa portio est *B*, Hepar, cujus

lini-



finistrum ligamentum est C. Vena vero umbilicalis D, ejusque altera portio K, fundus H, Cistifellis, illius ductus cisticus N, Arteria hepatica L, Hepaticus Nervus M, Ventriculus B, Pylorus G, ac venæ portæ in hepar ingressus F, superioris Ventriculi orificii situs est R, Arteria magna S, Celiaca Q, Vena Cava a qua splenicus truncus X, derivat in ipsum lienem O O, cujus linea cavitatem indicat P. Hinc observetur emulgens a, in dexterum renem T, sese absumens, observetur sinistra b, in alterum renem V, sese immittens, in quorum dextero observetur vena adiposa Y, ac ureter c, pariter dexter, sinister vero d. Sinistræ itidem observentur preparantes venæ e, ac feminariæ, nec non dexteræ f, & quorum rami g g, in peritoneum distribuuntur. Postremò verò conspiciatur Arteriæ Magnæ in Iliacas divisio L, Arteria feminaria b, & subtenfi lumbaris musculi m m, ad lumbarium vertebrarum ultimam n. Sequitur intestinus rectus o, abscissus, Vessica p, Penis x, ejusque integumentorum pars r, una cum Scroto u, separatique tum propriis, cum communibus membranis s t.

FIGURA TERTIA.

Propria Membrana indutum, & in plures veluti lobos divisum renem præbet EEEEEEEEE, cujus circumferentia circumscribitur ab AAA. Indicatur autem emulgens vena B, Arteria C, ac ureter D.

FIGURA QUARTA.

Enes ipsos cum appensis sanguineis vasis iterum præbet in situ, A Vena cava est, à qua adiposi proficiscuntur rami K K, Emulgentes trunci C D, Seminaria vasa G H, Iliacique Canales F E. B vero Arteria magna est in duos tantum distributa ramos, solæ quamvis indicentur feminariæ H, propagines O O O. Ren est dexter adiposis vasis ornatum, cui renalis Capsula superstat L, subest ureter N. Id ipsum vides in sinistra parte, vides enim renalem Capsulam M, vides ureterem N, adumbratosque lobulos Q Q Q Q Q Q Q, in rene sinistro, quos in superiori figura demonstraverat.

FIGURA QUINTA.

Per dorsi medium dissectum Renem AAAAAA exhibet, ut celatæ partes in conspectum adessent. Scilicet Carnosa ipsius substantia, ubi glandulæ subjacent D D D D, Fistulosi fasciculi E E E E E E E, Urinosi ductus 1 2 3 4 5 6 7, & Carunculæ mammillares F F F, ac Pelvis, cui continuatus apparet Ureter B. Tamen advertat lector, quod ipsæ duæ ultimæ Figure in Eustachio observantur.



# OCTAVÆ TABULÆ

## FIGURA PRIMA.



Superioris Tabulæ non longe diversam sectionem instituit, ut eorumdem fere Nervorum, ac præcipue thoracis complexiones, inosculationesque varias detegeret. Hinc in facie, ut quinti Nervorum paris propagationem *B*, in superiorem labrum absumptam proponeret, labrum ipsum *A*, separavit, supinavitque, necnon inferiorem maxillam *C*, a mento *D*, disjunctit, ut lateralis etiam linguæ pars in conspectu adesset. *E* Parotis est glandula. Cartilago tirohidea *F*, Alpera arteria in thoracis ingressu *G*, recisa, ut subtensus esophagus *H*, multis vagi propaginibus *a a*, ornatus pateret. Carotis dextera *K*, paterent & Trunci Gangliiformis Nervi *B B*, ad unamquasque costas distributi. Hinc Venæ cavæ *I*, in thoracem ingressus conspiciatur, conspiciatur Meseraicus plexus *z*, atque renalis *g*, in renem ipsum *X*, sese absumens. Conspiciatur ventriculus *V*, renalis tum dextera *Z*, cum sinistra *z*, capsula. Arteria magna *T*, sub diaphragmate amputata. Hepar a naturali situ divulsus *z*, intestinorumque naturales circumvolutiones *a a a a a*.

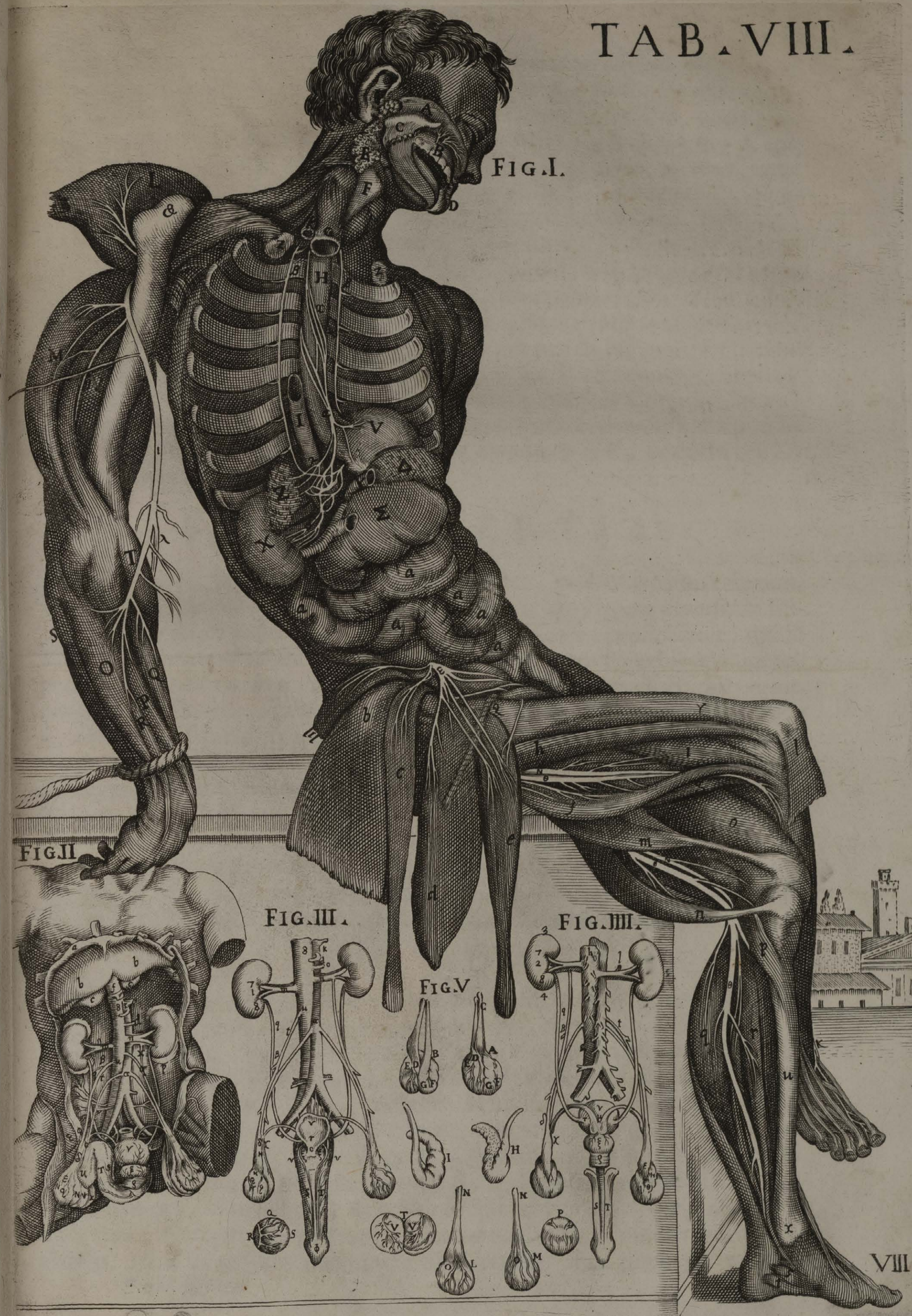Post hæc ultimarum cervicalium Brachialium truncum *i*, depingit in humeri & musculos deltoidem nempe *L*, brachieum externum *N*, brevemque extensorem *M*, propagatum divisum vero in radio in duos conspicuos ramos *^*, quorum exterior Supinatori longo *T*, superextensus multis ramulis in radieum externum *Q*, Pollicis extensorem *P*, ac digitorum *R*, externumque cubiteum *O*, propagatur: feriato cubiteo interno *S*, quem profundiorum brachialium diramationes aliæ pertingunt.

Postremo ad infernos artus descendendo tum lumbarium, cum ossis sacri diramationes, & truncos nonnullis a proprio situ divulsis musculis patefacit. Patefacit in anteriori facie dexterum femur cujus superior pars est *Q*, inferior vero *Y*, lumbarium diramationes *ε*, in Petineum *z*. Rectum *c*, vastum externum *d*. Femorem *e*, (dempto vasto interno *b*) distributas. In posteriori vero utriusque femoris facie ossis sacri crurales nervos tum dexteros, tum sinistros. *o n n*, vastumque internum *O*, ostendit, qui in eodem dextero femore bicipiti *b*, subtensi; & tricipiti *i*, & gracili, *f*, & seminervoso *g*, filamenta impertiuntur. In sinistro vero femore sub tricipite *m*, & semimembranoso *n*, extensi in tibia *u*, tandem facessunt in musculos suppopliteum scilicet *p*, gemellum *q*, atque soleum *r*, suralem nervum *o*. Tandemque malleolus observetur externus *x*. Observentur muscoli abducens *s*, adducensque *t*, pollicis. Ac in dextera tibia peronei postici recisa portio *l*, observetur una cum extensorum digitorum tendinibus nervisque *k*, in metatarso.

## FIGURA SECUNDA.

Extis omnibus per sectionem ovalem, ut pulchrè aspiciantur partes naturales, delineatis *a a*, ab abdomine recisis reclinatisque, necnon Hepatis *bb*, gibba, cavaque *cc*, facie cum sinistro ligamento *e*, venæque portæ *f*.

Deli.



Delineatis, universum tum urinæ, cum feminis secretioni dicatarum partium apparatus demonstrat. Videtur vena Cava 8 in quot utrinque disperitur truncos, videlicet in adiposam sinistram *d*, in emulgentes *m n*, queis subtenfæ conspiciuntur Arteriæ, in seminariam dexteram *u t*, sinistramque *q*, apparet Arteria Magna *K*, quæ præter seminarias in læva parte, ab emulgente Arteriosum ramum *X*, demittit, ac tandem ab iliæ tum arteriosis, cum venosis truncis per peritoneum *B*, disseminati inspiciuntur rami. Post hæc, a membrana adiposa denudati *p*, observantur Renes. Observatur dexter *q*, sinisterque. Ureter in vesica *V*, producti, tum  $\epsilon$ , subjacet prostratarum glandulosum Corpus a communibus involucris nudatum, eique subtenfus Vesicæ Sfinter  $\rho$ , vasa sanguinea hipogastrica  $\alpha$ , una cum annexo pene *u*, cuius nervosa corpora indicant *T S*. Postremo tandem in loco testes demonstrat suis cum involucris, ac vasis, demonstrat porrò tum venarum cum arteriarum trunci insertionem  $\ast\ast$ , a quibus pampiniforme Corpus  $\ast$ , in vagina peritonei aperta, conflatur  $\ast$ , & varicosa corpora.  $\epsilon$ , demonstrat Epididimum. *N*, ipsumque testem  $\ast$ , cum propriis involucris *NV*, vas deferens *K*. Iliacus internus  $\epsilon$ .

### FIGURA TERTIA.

**Q**uas in situ superior figura exposuerat partes, easdem separatas demonstrat non modo hæc tertia, sed sequentes etiam Figuræ diversis in sitibus, atque sectionibus. Hæc a qua venosus *o*, proficiscitur, qui in Membranam adiposam inseritur, sectam venam Cavam 8, exhibet, cum apensis emulgentibus *m n*, ac Seminariis *u t*, a quibus furculi *B*, ad peritoneum proficiscuntur. Exhibet arteriam magnam *K*, cum meseraico trunco *d*, reciso, ac feminariis arteriis  $\alpha$ . Exhibet renem suis cum protuberantiis  $7 \text{ } 1 \text{ } 8$ , ac Ureteres *q*, in Vesicam apertam *Vr*, hiantem ingressos, in qua ordeacei grani situs *o*, designatur, cum adjacentibus ureteribus dilatatoribus musculis  $\epsilon \epsilon$ . Ipogastricorum vasorum *VV*, propaginibus fulcitis, qui supra spongiosa etiam Corpora *S T*, distributi ad glandem ipsum  $\ast$ , pertingunt. Hinc prædictorum feminalium in testem ingressus  $\ast$  conspiciatur, ut pampiniforme Corpus *N*, Epididimum *H*, testemque  $\epsilon \rho$ , constituent. Ac tandem deferens vas conspiciatur  $\chi$  in posteriorem Vesicæ faciem absumptum.

### FIGURA QUARTA.

**P**osticam earundem partium præbet faciem altera hæc figura, præbet scilicet sinistram renem elatiorem, in dextera parte collocatum  $3 \text{ } 7 \text{ } 2 \text{ } 8 \text{ } 4$ , præbet ureterem *q*, in Vesica *V*, ingredientem  $\ast$ . Deferentium vasorum  $\ast$ , in prostratas  $\ast$ , inosculationem *u*, Vesicæque Sfinterem  $\rho$ , cum subjecti penis Nervosis corporibus *S T*. Arteriæ autem magnæ *h*, Venæque Cavæ posteriorem faciem ostensurus, copiosam non neglexit furculorum seriem delineare, qui ad vertebrae pertingunt. Quemadmodum non neglexit animadvertere sinistram seminariam venam *B*, ab Emulgente proficisci, dexteram e contra  $\ast$ , cum subjectis Arteriis, ab ipso majori trunco originem suam desumere. Necnon ab ipsis emulgentibus, adiposam Venam recisam *l*, oboriri. Hinc in testibus pampiniformis Corporis principium  $\rho$ , progres-

sumque  $\varepsilon$ , designat, designat & Epididimi principium  $l$ , atque finem, ubi incipit vas deferens  $n$ .

### FIGURA QUINTA.

**N**ovem, quæ sub hac figura repræsentantur icones, varios tum Didimorum, cum Epididimorum prospectus exhibent. Quapropter exhibet testem ab anteriori ejus facie,  $AEF$ , propria indutum Membrana  $G$ , continuatoque præparantium vasorum trunco  $CD$ .

Idipsum ferè, sed in posteriore facie demonstratur in altera icone, in qua Didimi circumferentiam denotant  $BEF$ , denotat, & deferentis initium vasis  $G$ , ubi desinit epididimus, ac pampini ferme Corpus  $D$ .

Epididimos deinde ab ipsis testibus separatos demonstrat  $H$ , &  $I$ , in hac pariter figura demonstratur a membrana vindicata: Demonstrant tamen testes  $L$ , &  $M$ , albuginea Membrana obductos  $oo$ , cum continuatis præparantibus ductibus  $NN$ .

Didimos integros etiam demonstrat ab adnexis omnibus partibus separatos, Albugineaque tantum Membrana circumductos vasis præparantibus ornatos  $PQRS$ . Ac postremo ut ejusdem testis interna substantia pateret, per medium ipsum  $T$ , aperuit, ac elaborantium Vasorum circumvolutiones demonstravit  $VV$ .



FIG. I.

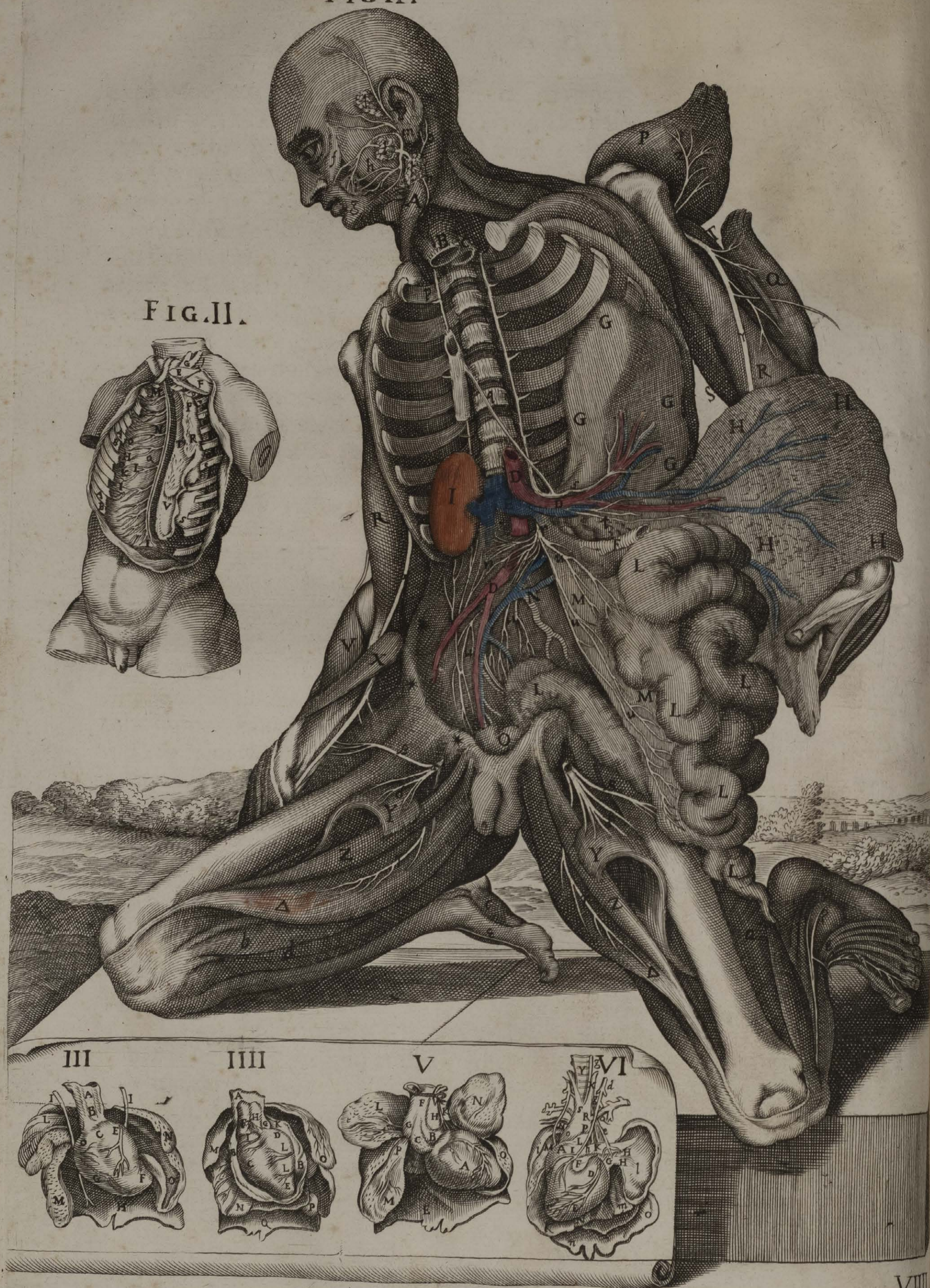


FIG. II.

NONÆ TABULÆ  
FIGURA PRIMA.



Trumque ventrem, medium infimumque, cum plerisque visceribus sejunctim reclinatis ob oculos ponit, ut exinde suo in situ, sive illinc submota sanguifera quædam vasa, nervique, & musculorum portio in articulis sita appareat.

*A* Musculus Mastoydæus sinister suo avulsus principio in pectoris summitate, *n* Nervi duri ramus ipsi musculo superincumbens, *o* Ramusculus alter auditorius retro aurem durus in fine Mastoydis protensus, *lll* Parotidis glandula in tres veluti partes distincta, *m* lobus auris inferior, ubi Nervi duri ramusculus adnectitur cum fibris, *b* Massateris musculus, seu molitor suo in situ spectandus, *i* Nervi duri appellati musculum buccinatorem subeuntes, *f* exinde Zigomaticus musculus, seu labii superioris levator, *g* & qui inferioris labii depressor audit, sese offert, *B* aspera arteria dum Thoracem ingreditur, recisa in anteriore parte colli, *C* Stomachus, seu Exophagus pariter recisus, & asperæ arteriæ subiectus. *pp* Primores hæ sunt duæ costæ nervis gangliformibus proximæ, quibuscum aliæ etiam nudatæ ossibus, secus spinam ab anterioribus Cartilaginibus sejunctæ apparent, ut nervorum ipsorum ingressus in intercostales prospiciatur *q* dexter intercostalis nervus sinistrorsum reclinatus, parique suo dextrorsum adnexus, & supra vertebrarum basim, & cartilaginosa ligamenta transiens.

Venam portam per Omentum, Mesenterium &c. propagatam *N*, in prospectu habes, *DDD* Arteriæque mesentericæ ramos a Mesenterii adipe pro parte divulsos, *MM* Portio Mesenterii hæc est, quam ad alliganda intestina proxima spectare scimus, *LLLLLL* Hæcque intestinales complicationes naturali a situ dimotæ, *HHHH* Tela Omenti anterior, & inferior, quæ ad intestina obtegenda dilabitur, *GGGG* Ventriculus extra situm inanis elevatus, ne latus ejus, quod vertebris adhæret ob oculos non ponatur, *S* Superius stomachi orificium, *E* & vena emulgens sinistra, *F* & emulgens arteria renibus direpta, superque intestina, & mesenterium injecta, *r* conspicuus ramus gangliformis in plexum renalem distentus, *uuuuuu* Nervos hic gangliformes, mesentericos vide pro parte adipe mesenterii donatos, *llll* pro parte illo nudatos, *I* & Ren dexterum, & affabre delineatum ad dexteram modicum elevatum, omnique involucre expoliatum, *O* Occurrit & hic urinaria veflica, sive ejusdem fundus\*\*\*, & limbus ab abdominis musculaturis Ilium secus, pubemque recisus &c. *P* Deltoides musculus antierius ab humero recisus, sursumque suo cum tendine pergens, ut nervi eminent, *Z* Nervosus hic cervicalis, brachialisque est ramus, qui posterius per fibras suas expanditur, *T* & hic musculus extensor longus in suo situ videndus, *Q* uti & hic extensor brevis extra situm exhibitus, *R R* Visuntur Musculi brachiei interni, *S* Biceps sinister modicum interius admotus, ut melius appareat *T* Nervus alter cervicalis exterior brachialis per humerum transversim in interna ejusdem parte diffusus apparet, *x* aliusque Cervicalis brachialis nervus

Petriol. Explanat.

L

ab

ab axillis ad cubitum usque extensus, sub pronatorem translatus, qui- que illinc ad intimam manus partem excurrit, *V* Musculus supinator lon- gus, *X* Musculus pronator longus, seu rotundus, *a a* delineantur cru- rales nervi subtus pubem translati, hinc indeque complures in furculos abeuntes, & per femora, musculisque ipsis adherentes divaricati, *B B* spectantur & ipsorum nervorum super femorum planum revolutæ propa- gines, *g* Alii ejusdem cruralis nervi furculi, qui sub initium Musculi tricipitis diffundantur, *T T* aspiciamus primum tricipitis caput à pube di- vultum, ne quos diximus nervi *o o*, oculos effugerent, *Z Z* videmus & tricipitum suo in situ altera dexterum, sinistrumque capita, *Δ Δ* Hoc tertium, ultimumque caput majus tricipitum aliquanto submotorum, ut nervi appareant cum tendine magno in lateralem internam partem descen- dente, *b* Seminervosus musculus, *d* Musculus semimembranosus suo in situ tendinibus suis donatus, qui ad Tibiæ summitatem alligantur *c*. Pollicem adducens musculus, *ε* & furculus sacrorum cruralium nervosus, extrema sui parte per pollicem vagus, *O* Musculum vastum externum aspice, *R* ner- vumque, seu nervosum ramusculum in peronis summitate conspicuum ad malleolum usque externum, ubi sua ipsius extensio desinit, Simul & ner- vulum cruralem ab ossè sacro dilapsum, itemque exiliter in plures furculos abeuntem per pedis dorsum indicem inter, & medium, *e* Habes & magni extensoris digitorum tendines, in quocumque eorum cum pollicis tendine usque ad unguis propagatos.

### FIGURA SECUNDA.

**S**ubmoto sterno per costarum fractionem vasa mammaria suo in situ dex- trorsum aspiciamus, & læva ex parte mediastinum, quod bifariam thora- cem in longum dissecat, *A A* Jamque costas Cartilaginibus sejunctas habe- mus, *B B* Musculos exinde intercostales ipsas inter Costas, Cartilagineque allocatos, *C* Item & Costas sinistras a Cartilaginibus pariformiter divulsas, *G* Vena jugularis externa, *E* Clavicula denudata, *F* omnis generis vasa axil- laria, *M* Vena mammaria sinistra sub sterno versus Abdomem procurrens, *N* & arteria æque mammaria venæ adhærens, *O* Ramusculi insuper dicto- rum vasorum per thoracis membranam disseminati, *H* Dextra Thoracis cavitas quæ sua membrana obtegitur, *K* Situs quoque unde mediastinum cedit, cum pleuram efformat, *ii* sinusque secti transversæ pleura insimul, & mediastino coopertus *Q*, uti & situs unde cor intra pericardium extuberat, *L* Venosi rami, & arteriosi simul, qui per pericardii superficiem diffun- duntur, *p* diaphragmaticus, seu ut ajunt, secti transversæ per nervum ad diaphragma dilabens, *P* Mediastinum sinistra ex parte, *T* Sinister quoque pulmonis lobus, *R* & pulmonis gibba pars, qua costis adhæret, *V* sinistri- que lobi pulmonici extremitas, *S* Sua tandem ejus gibba extensio, qua co- stas complectitur.

### FIGURA TERTIA.

**S**pectandum in pericardio cor ante oculos statuit, interque pulmones, & diaphragmatis partem locat, *A* Vena cava, & arteria magna patet, *B*

Peri-

Pericardii ab ipsis canalibus procedentis origo, *C* Pericardium, *D* & sua ipsius pars anterior cum cava inferiori, quæ etiam intus extuberat, *E* Media- stina vena etiam per interiorem Diaphragmatis substantiam diffusa, *F* Cor- dis Mucro ab ipso pericardio obtectus, *G* pericardii, seu mediastini telæ con- nexio, quæ diaphragma cooperit, *H* Et diaphragmatis scissi portio inferius reclinata, *II* Diaphragmatici nervi, *L* superius lobi pulmonici, *MO* vide- mus, & inferiores pulmonicos pariter lobos modicum a corde, & pericar- dio diductos, *N* Pulmonis superior lobus, gibbaque ejus portio.

### FIGURA QUARTA.

**C**or ipsum anterius suo pericardio nudatum apparet, *A* Pericardium videmus cum cordis vasis continuari, *B B* & Pericardii anterius, versusque cordis latera evulsi, *D* Basis illa est cordis, unde majores ejus canales emergunt, *C* cordis ipsius media, anteriorque pars, & mucro, seu cordis apex, *E* Pericardio exutus, *F* sequuntur Vena cava superior, *G* Ar- teriæ magnæ angulus *H*. Arteria pulmonica, aut si malis arteriosam venam dicere. Utræque cordis auriculæ, *I* dextera, *K* & sinistra, *L L* Habes venas, arteriasque coronarias *MO*. Lobos superiores pulmonicos, cum inferioribus, a lateribus, *NP* Pericardium deductum, *Q* quin etiam diaphragmatis, aut secti transversæ partem.

### FIGURA QUINTA.

**E**xtra Pericardium cor visendum proponitur, & sinistrorsum translatum. *A*, jamque dexterum cordis latus cum vasis Coronæ instar annexis ex- hibetur *B*. Jam ipsius dextera auricula, quæ magnitudine sinistræ præstat, *C* Spectatur & vena cava ad cordis ingressum adhærens, *D* & venæ cavæ pars inferior, quæ ascendens diaphragma trajicit, *E* hæc secti transversæ pars est, *F* hæc vena cava ascendens secus jugulum excisa, *G* ejusdem venæ conti- nuatio juxta inferiorem venam ostenditur, *H* Arteriæ magnæ radix, seu principium, *K* Sexti item partis sinistræ propagines, *L M N O* sicut & an- teriores lobi pulmonici in quatuor sectiones partiti, & in cordis lateribus nonnihil decussati, *P* Membrana denique eisdem pulmones involvens cum vasis.

### FIGURA SEXTA.

**A**d dexteram aliquanto conversum cor exhibet, ut vasorum ejus pro- spectus clarius occurrat *A*. Sinistrum cordis latus, *D* Posterior pars ejus Coronariis vasis septa vasorumque illorum progressus patet, *C* Mucro- nis cordis illa posterior pars est, *F* Sinistra illa auricula, *G* Hic Arteriam venalem, seu arteriam pulmonicam demonstrat, *H H* Dicitæque arteriæ ra- mos per Pulmones excurrentes, *I* Venæ pulmonicæ initium, *K* Pulmonica vena, & ipsa in pulmonem ingressa, *L* Arteria pulmonica sub initium in- flexa, ut sinistram Carotidem formet, ad magnæ arteriæ latus, unde lobos pulmonicos penetrat, *P* Arteriæ magnæ angulus sinistrorsum post verte- bras inflexæ, *o* Dicitæ arteriæ magnæ major truncus, *R* Versusque jugu-

Petriol. Explanat.

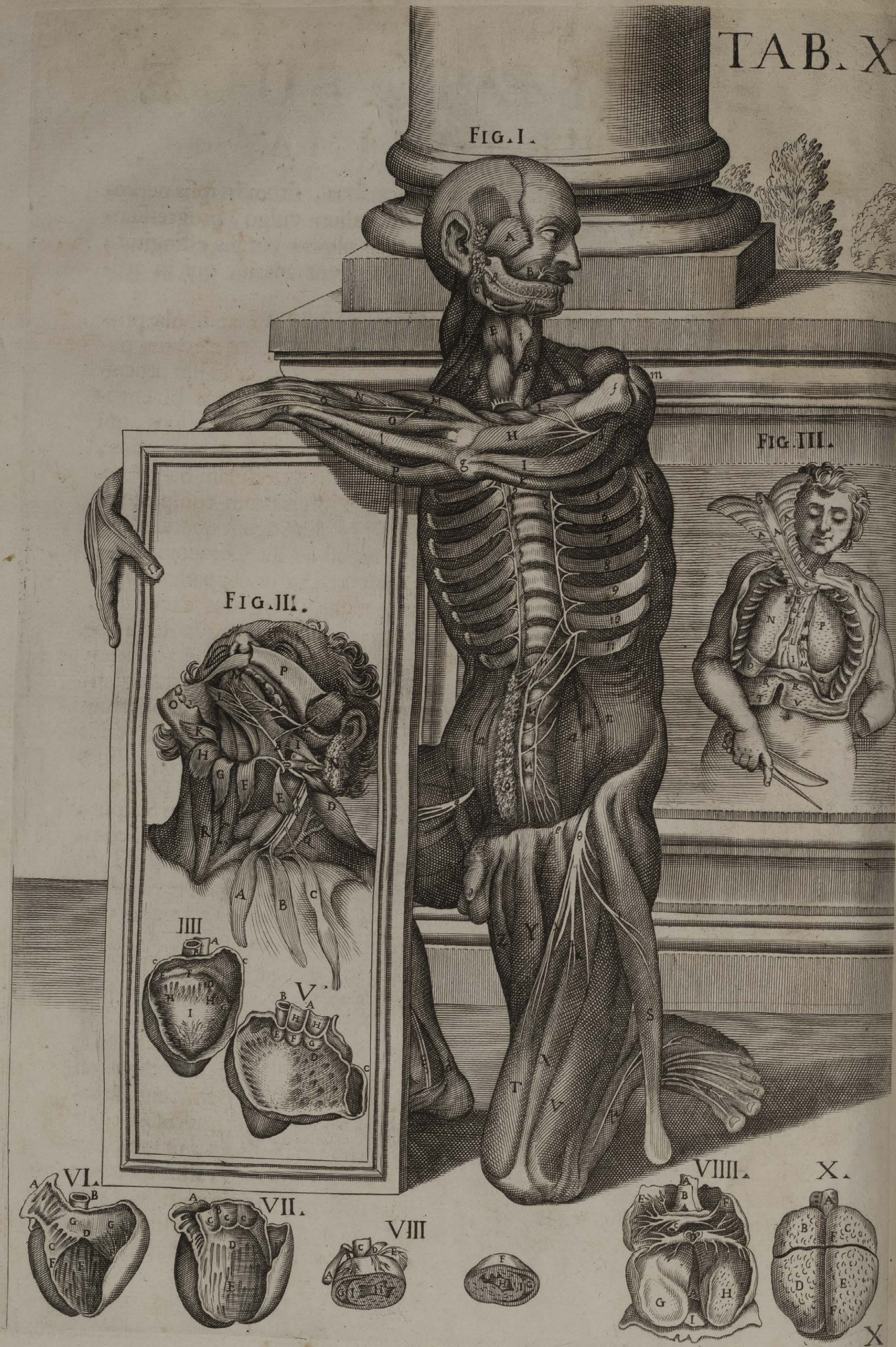M

lum

lum ascendens Arteria magna, *S* Ipsa eadem arteria magna ascendens ad  
 juguli dexteram partita, *X* Sinistraque ejusdem arteriæ ascendens portio,  
*Y*. Spectabis itidem asperæ arteriæ anticam partem suis annulis donatam, *d*  
 nervumque vagum dexterum, *g* nervumque recurrentem, *Q* simul & arteriæ  
 magne ad Axillas tendentis portionem, *E* cum nervorum gangliformium,  
 & vagorum ramis per cordis basim procurrentium, *ll M K N m* tum &  
 pulmonicos lobos superiores, inferioresque, qui decussantur, *no* quin etiam  
 & sectum transversum, quod alias Frenes appellatur.



DECIMÆ TABULÆ  
FIGURA PRIMA.



Bductis duorum ventrium visceribus, situm in ipsis nervorum, gangliiformium, intercostalium vulgo, progressumque ostendit, a quibus nervus plexus renalis effingitur; Brachiales insuper, & crurales nervos aperit, qui in articularum musculis inferuntur.

*A.* Jam Masseteres musculus ab infimæ mandibulæ processu coronoide avulsus, versusque tempora elevatus patet, *B* labium id supernum est, & inversum, ut quinti paris in illo processu ostendatur. *C* Biventer musculus in situ suo, *y* ejusdemque biventris extremitas. *B* Conspicuis quinti paris nervus, seu gustatorius primus, qui ramosus progreditur per maxillæ centrum ad dentes, eorumque alveolos, quare illius superficies abrasa exhibetur, *b* Parotidem glandulam habes velaminibus exutam, ut complures in ea plexus juxta ipsius situm conspiceres. *D*, inque situ musculum sinistram Mastoïdæum *i*. Laringem quoque, aut asperæ arteriæ caput, *E* ille musculus Jotiroidæus est. *t* Ille Coracoïdæus, *G*. Scalenusque musculus. *z* *q* latera dorsalium vertebrarum apparent, unde gangliiformes nervi expanduntur, & per intercostales vertebras excurrunt. 5. 6. 7. &c. costæ sunt legitimæ simul, & spurix, infractæ, parteque sterni anteriori submotæ, cui cartilaginum opera alligabantur. *u u u* Mirabilis ipsorum gangliiformium nervorum congressus, qui ad lævam postremarum, quæ mendosæ audiunt, costarum obliquè reflectentes, & copulati supra lumbarium vertebrarum planum, in multos abeunt ramos Ipogastrii cavitatem versus tendentes, *n n*, peritonei tela, suaque intima facies, *a a*, lumbaræ, seu Psoas musculi ad dexteram cum minori Psoas exhibitio. *o* Adiposâ hæc est portio supra infraque lumbaræ ipsos reperiri solita. *m* Acromion processus in Scapulæ cervice continuatus. *f* Humeri caput cervici ipsi, & acromion processui compaginatum. *R*. Musculus dorsi latissimus exhibetur in situ, quem ab usu ani Scalptorem vocant. *K* Musculi extensor longus. *I* Extensorque brevis. *H* & Brachieus musculus externus *g*, & Olecranon, quo Musculus anconeus tendit. *s* Ramus hic est cervicalis nervi brachialis alter supra humerum conspicuus, & diramatus. *L* Musculi bicipitis pars in situ monstrans. *P* Cubiteus musculus internus, *l* os cubiteum. *O O* Magnus extensor digitorum divisus occurrit, *M* musculus supinator longus, simul & *N* radius externus musculus. *o o* Vide majores lumbaræ nervos crurales antè per femoris sinistri, & dextri superficiem variis ramis, *y* &c. excurrentes. *e* Primum caput musculi tricipitis. *T* Alterum majus ipsius caput, seu medium. *Z* Tertium denique capitum caput pariter triceps in situ spectandum. *S* Sartorius est musculus, cujus extremitas interius à tibia discissa est, & ad sinistram reclinata, ut lumbaræ crurales nervi appareant. *X* Musculus rectus. *T* Musculus vastus internus. *V* Vastusque musculus externus. *u* Apparet magnus digitorum extensor musculus, qui etiam gnimodatillius audit, & complures nervorum rami, nervi magni cruralis ab ossè sacro procedentis propagines, *k* Cruralis nervus

Petriol. Explanat.

N

inter

inter pollicem & indicem diramatus per tendines digitorum extensores dif-  
fusi. Aspicimus, *d* & chordam magnam cum gemellis musculis, & soleo  
continuum. *ε* Nervorumque curalium dexterum duplicatum qui suppolitei  
appellantur ramos, quinque a sura excurrentes in planta pedis conduntur.

### FIGURA SECUNDA.

**T**Abella hæc, Caput cum colli musculis ostendit, & ventriculos cordis.  
*A* Musculus sternus Tiroidæus à Tiroide Cartilagine discissus sese of-  
fert. *B* Joideus externus musculus ab ossè Joide recisus. *C* Platis mammyodes  
portio ab inferiori mandibula divulsa, & inferius reclinata, *D* Habes &  
Coracojoideum sursum reflexum. *E* Biventremque muscolum, mandibulæ  
inferioris parte dimotum, & per ansulam stilo joidei translatum. *F* Musculus  
genioideus à mento direptus, & antè ad collum reclinatus, *G* & Genioi-  
deus alter pariformiter divulsus. *H* Musculus sequitur Petricoideus externus,  
sive alaris, *K*, & interior etiam ptericoideus dexter, *I* & Stiloglossus in situ, *L*  
Vide muscolum basioglossum à lingua direptum, eversumque, ne tibi, qui  
in eo procurunt nervi non apparerent. *M* Vide & linguæ apicem in situ suo.  
*N* Glandulamque parotidem. *O* Partemque inferioris mandibulæ suis den-  
tibus donatæ. *P* Superius labium sursum inflexum, ut quinti paris ner-  
vus diramatus per linguam &c. appareant. *Q* Jugularis venæ exterioris  
ramus. *R* Mastoideus in situ musculus, *a* quinti paris, seu gustatorii  
nervi, qui audit primus, propagines, per linguam abeuntis. *b* Nervi mo-  
torii qui ad linguæ musculos excurrunt, nonique paris nomine appellan-  
tur, quique ramo muscolum massaterem mandibulæ inferioris sinistrum di-  
vulsam invadunt. *r* Apparet & nervus gangliformis intercostalis, qui furcu-  
los per collum ad præfatos musculos distribuit. *g* Simul & vagus nervus in-  
tercostali ipsi per collum etiam adhærens, parisque octavi vocabulum habet.

### FIGURA TERTIA.

**T**horacem dissectum, sternumque elevatum spectandos delineat, ut su-  
perficiale quæque partes in eo detentæ appareant. *AAA* Sterni pars  
inferior, ejusque Cartilagine à costis abscissæ ostenduntur. *S* Cartilago en-  
siformis a figura audiens. *BC* Venæ illæ mammariæ sunt, propagines qui-  
dem Asillaris venæ sub sternum ipsum productæ. *DE* Et arteriæ mamma-  
riæ pariter ortæ ascendentes furculi, quæ a subclaviis efformantur. *F* Glandulæ  
situs vulgo Thimo appellatæ, quæ sterni ad initium subjacet, *GH*. In dexte-  
ram mediastini productionem. *LLII* In ejusdem sinistram, quibus ad ster-  
num adnectitur. *MM*. Mediastini apparet membrana, quæ sub pleuræ no-  
mine extenditur, Thoracemque interius vestire nata est. *K* Venas mediasti-  
nas deinde aspicimus, propagines cavæque, subclaviæque per ipsum media-  
stinum diffusas duos inter *mm*. *N* pulmonicum dextrum lobum, *P* lobum-  
que sinistrum. *OQ* Occurrit sinistra, & dextera portio Mediastini, quorum  
utraque super septum transversum, infraque pulmones extenditur, *RR* & se-  
ptum transversum reclinatum inferius, æque mucronata avulsam Cartilagi-  
ne. *TV* Integumenta illa sunt a musculis Cartilagini ipsi adjacentibus diducta.

FIGU-

### FIGURA QUARTA.

**S**inistri cordis superiorem ventriculi partem indigitat. *A* Discissam fecus  
pericardium arteriam magnam videmus, *B* arteriamque pulmonicam,  
seu mavis arteriosam venam appellare. *CC* Venæ exinde pulmonicæ, aut ve-  
nosæ arteriæ patulum orificium, *D* ejusdem venæ protuberantia, *EF* valvu-  
læque occurrunt mitratæ vulgo, a pulmonica vena ipsa pendentes. *G* Sequi-  
tur & hiatus, ad pulmonicæ venæ centrum ducens, *HH* media illa est carno-  
sa cordis substantia. *I* Et illud septum medium ejusdem ventriculos dividens.

### FIGURA QUINTA.

**I**nferiorem sinistri cordis ventriculi partem in longum apertam exhibet,  
*B* jam vena cava superior apparet, & *A* arteria magna, vasa utraque juxta  
cordis basim dissecta. *C* Exhibetur venosæ arteriæ, seu pulmonicæ venæ hia-  
tus. *D* Cordisque patet substantia, ad hiatus ipsius formationem tendentis.  
*EF* *G* Habes & valvulosas membranas arteriæ ipsi continuas, quæ alias fe-  
milunares audiunt. *HH* Ejusdemque arteriæ orificium, quæ a ventriculo  
sinistro procedit, ubi arteriæ coronariæ aperiuntur.

### FIGURA SEXTA.

**H**æc quoque dextri ventriculi aperti inferiorem partem ob oculos po-  
nit. *A* Vena nimirum cava inferior, cum dextra auricula continuata hic  
designatur, *B* & hic aliquando procul à corde superiorem venam ipsam di-  
scissam vides, *G* sicut & duarum Coronarum venarum orificii situm. *D* En  
venæ cavæ in cor ingressum, *C* lacertulosque; tenuesque tendines una ad  
tricuspidales valvulas concurrentes. *EF* substantiam denique cordis, car-  
neasque columnas suas, quæ septo medio superincumbunt.

### FIGURA SEPTIMA.

**V**isendam proponit superiorem, dextramque ventriculi dextri cordis  
portionem.  
*A*. Vide venæ cavæ a jugulo descendens partem. *B* Pulmonicamque  
Arteriam apertam. *CCC* Tres valvulæ illæ sunt quas sygmoides appellant,  
*D* illudque arteriæ pulmonicæ in corde ipso orificium. *E* Exhibetur & se-  
ptum medium lacertulos carneasque columnas medians, quodque dextrum,  
sinistrumque ventriculum invicem dividit.

### FIGURA OCTAVA.

**C**or ipsum transversum abscissum offert, ut illorum ventriculorum sub-  
stantia clarius spectetur.  
*A*. Venæ cavæ inferioris portionem discissam habemus. *B* Dextramque  
cordis auriculam, *C* uti & arteriæ magnæ truncum, *D* arteriamque pulmo-  
nicam. *E* Apparet & læva auricula coronariis vasis donata, *F* & cordis mu-  
cro,  
*Petrol. Explanat.*

cro, per transversum fauciatus, *G* dexterque cordis ventriculus, *HH* sinisterque. *II* Septum denique medium cordis, a quo vicissim ventriculi ipsi conjunguntur.

### FIGURA NONA.

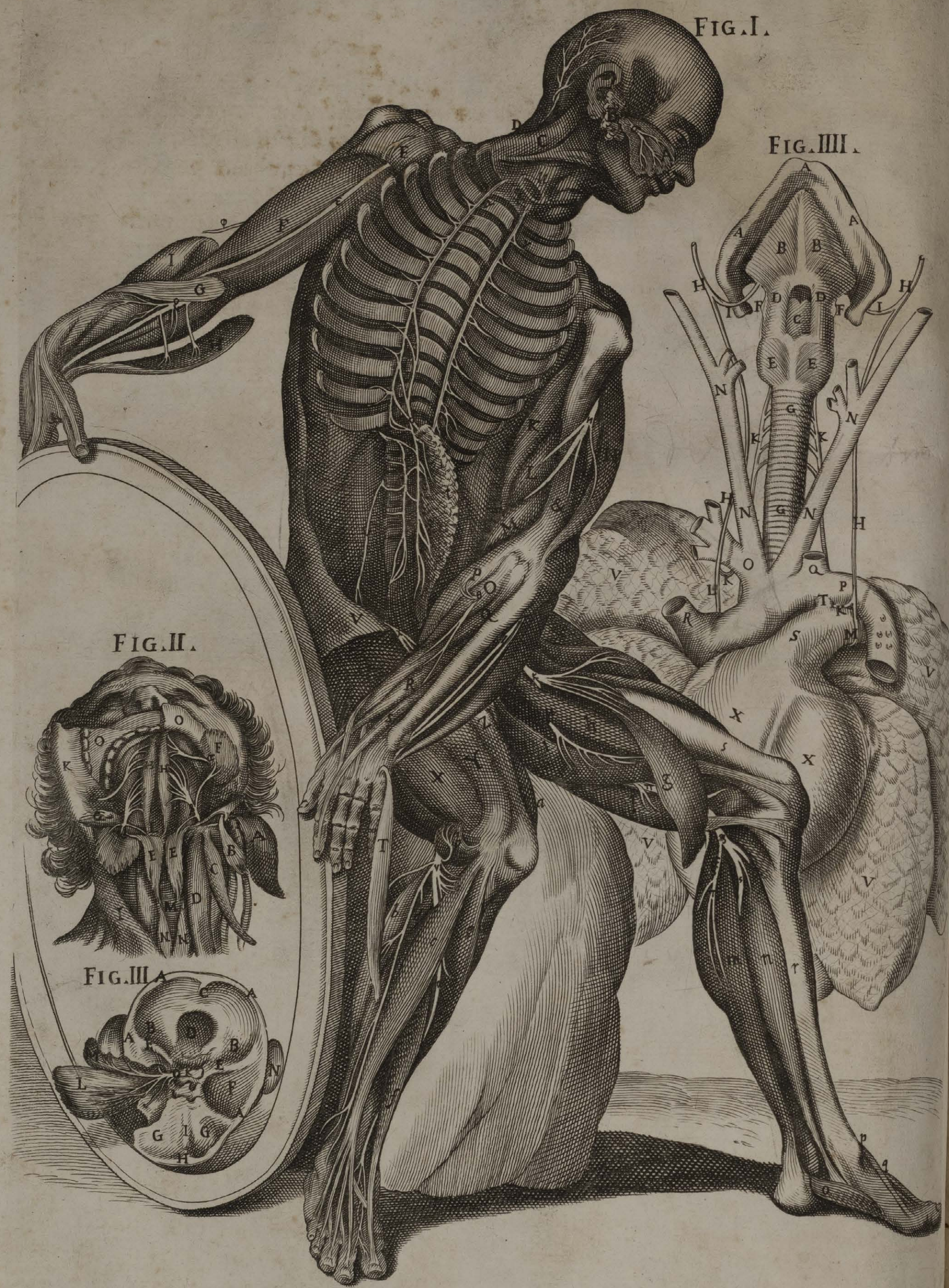**A**nteriorem pulmonis partem repræsentat, amoto a medio ipsius corde. *AA*. Videre est *Æxophagum* seu gulam in collo dissectum, supra Diaphragma, *B* asperam quoque arteriam, suamque anteriorem partem ad thoracis ingressum abscissam. *C* Spectatur & arteria pulmonica, sive venam arteriosam dixeris, & *D*, pulmonica offertur vena, quam arteriosam quoque nominamus, quæque cum arteriosa vena per pulmonem effunditur. *EF* Duo illi sunt lobi superior, anteriorque pulmonis arteriosis, venosisque pulmonicis vasis irrigati. *GH* Lobi & illi sunt inferiores, qui Diaphragma respiciunt. *I* Lassam tandem diaphragmatis portionem a Mediastino indutam pulmonis lobis adhærentem ostendit.

### FIGURA DECIMA.

**S**pectandus hic pulmo occurrit, ejusque posterior pars bubulinæ ungui assimilis.

*A*. Aspera notatur arteria, posteriorque pars ejus antequam Pulmonem subeat discissa. *BC* Superioresque, & pulmonici posteriores lobi cum fossulis inæqualibus offeruntur. *DE* nec te latent posteriores, inferioresque pariter lobi. *FF* Sed hic lineam deprehende, quæ quatuor in lobos pulmonem partit.





UNDECIMÆ TABULÆ  
FIGURA PRIMA.



**N**ervos gangliformes hæc pariter inspiciendos proponit, uti per Thoracem, abdominisque cavitatem diffusi abeunt, cum aliis articularum nervis brachialibus, & cruralibus per musculos dispertitis.

*A.* Et quidem musculus temporalis sinister à temporibus evulsus occurrit, & in labia supinatus, ut nervosa propago à primo gustatorio, *a* seu pari quinto, aut tertio, juxta antiquos, producta prospicua fieret. *B* Vide insuper parotidem in situ glandulam. *C* Musculumque mastoideum, qui ob sterni remotionem, à quo principium trahit ad colli sinistram versus humerum translatus est. *D* Hic musculi cucullaris imago exhibetur a vertebralibus nervis forati per occiput diramatis. *u* Aspera arteria hæc est, *X* *Æ*xophagus, æqualiter, dum thoracem subeunt recisi, *y y* & illi nervorum gangliformium intercostalium caudices ad stapedis formam lateralis diffusi ad vertebrae inter costas ad hoc infractas, ut illi melius apparerent. *O* dextera gangliformium ramificatio ad sinistram, & supra lumbares vertebrae complicata. *u* simul & lumbaris nervus spectatur per peritoneum translatus, quique in vertebrae cum gangliformi ipso unitur. *t* Adeps quoque supra gangliformes nervos divisus, modicumque reclinatus ad lævam. *g* Offeruntur & gangliformes nervi per adipem ipsum intrusi. *V* Peritoneum inde resectum, & ad dexteram depressum ad hoc etiam, ut cruralis ille nervus oc in furculos tres dipartitus, quique ad pubem tendit, oculis subjiceretur. *E* Apparet identidem deltoides musculus, in quo conspicuus brachialis nervus discissus absconditur, *ε* & nervus brachialis Cervicalis internus circa ultimas colli vertebrae propagatus, & in cubiti flexum à longo pronatore opertus. *q* Exindeque per intimam cubiti partem pariter diffusus in manus extremæ carpo latens. *•* En externum alium brachialem nervum non procul a supinatore longo recisum, *F* en in situ bicipitem musculum in longum a nervo ipso brachiali magno munitum. *G* Hic pronator longus est sive rotundus. *I* Supinator longus suo a principio divulsus. *H* sublimis musculus, seu ab humeri interno aposi perforatus, direptusque paululumque demissus, ut magnus brachialis nervus ejusque remificationes, quæ illum perforant ante oculos ponerentur. *n* Nervus sinister brachialis per humeri centrum, ejusque musculaturas quatrifariam insertus. *K* Musculus biceps sinister. *N* Extensorque longus à situ deturbati ut quem diximus nervus ostenderetur. *M* Internus brachieus ab humero erga internam cubiti partem in situ extensus, *ε* Brachieus externus, *L* secundum bicipitis caput. *P* Musculus supinator longus in situ. *Q* Radius externus. *T* Cubiteus externus superiori ex cubiti parte totaliter submotus. *R* Pollicis extensor, *S* inque situ etiam extensor indicis. *v* brachiales nervuli per indigitatos musculos abeuntes. *i* Nervi etiam brachiales erga carpum absque divisione protracti sub cubiteum internum, ad hoc aliquantulum deductum, *a* Vastus internus in femore. *Z* Rectus in situ suo musculus. *Y* Vastus externus, *X* musculi membranosi. *b b* Gemellus

Petriol. Explanat.

P

fecus

secus poplitem divisus, ne conspicuus suppopliteus nervus v celaretur, r qui hinc inde propaginibus suis antierius, & per tibiae latera progreditur. o Nervus suralis a poplite emergens, qui sub extensorem pollicis abit, & per pedis dorsum diramatus excurret ad digitos. c Musculus magnus extensor suis cum tendinibus in situ. f Musculus aequae extensor pollicis. e Musculus tibieus anticus in situ. s Os femur finistrum. g Vastus internus a genu detractus. h Triceps, aut secundum ejus caput, i tertium tricipitis caput inferius remotum, ad illius rami ostensionem nervosi, sacri, cruralis K, qui inter capita illa duo nervosas fibras immittit, K nervus sinister lumbaris per femoris superficiem diffusus. l Semimembranosus pariter deorsum demissus, ut clarior magnus ille nervus sacer cruralis pateret, qui denique in poplite divisus internam surae partem ingreditur. n Magnus cruralis nervus in suppopliteum abiens. 8 g s t, non tenues nervosi furculi ibi ad musculaturae commodum producti ostenduntur. r Tibia. m Gemellus musculus. n Flexor longus digitorum pedis. o Pollicis deductor. p Pollicis extensor tendo. q Digitorum extensor.

### FIGURA SECUNDA.

Semiovato autem in icone duae occurrunt figurae, quarum una musculos, qui ad linguam faciunt, ossa joidea &c. exhibet, altera vero partem illam cranii, ubi interius cerebrum adhæret, repræsentat.

A Musculus demonstratur mastoideus sinister a suo principio detractus, ut muscoli alii sibi subjacentes in lateralibus colli partibus conspicerentur. B Biventer musculus ex parte interiori inferioris mandibulae sejunctus, inferiusque demissus, ut ejus in asulam muscoli stilojoydei penetratio dilucidius videretur. C Coracoidæus musculus a summitate scapulae direptus, pariterque extra situm positus. D Sternoioideus sinister musculus in situ suo. H H Bafius lingualis in situ. E E Genioglossus a lingua ablati, deorsumque prominens. F Musculus Massateres finistr lateraliter ab inferiori mandibula detractus. a a Ramificationes a nervis gustatoriis primis efformatae, seu par quintum inferioris mandibulae veluti ad dexteram penetrati, & implicati simul in lingua. v v Nervorum motorum par nonum per linguæ musculos mirabiliter propagatum. O O Superius labium pro parte scissum. K Inferior mandibula sursum sublata, unde complures quæ illi subjacent partes conspicuæ fiunt. Q Ptericoideus musculus internus. M asperæ arteriæ situs. NN Sternoiroides in situ musculi. I Mastoideus dexter musculus. L linguæ radix.

### FIGURA TERTIA.

AAAA Cranii naturam, formamque ad hoc dissecti aperit. B B Eiusdem apparet cavitas, in qua cerebellum locatum est. C Ossis ipsius sinus posterior, cui longitudinalis adhæret sinus. D Azicum foramen, ubi spinalis medulla intruditur. E E. Petrofi processus exhibentur a temporali ipso formati. F Sinistrumque sinciput, cum temporalis portione, ejusque cavitate, ubi emispherium posterius, & laterale cerebri allocatur. G G Vitrea

Vitrea lamina ossis frontalis super orbitas elevata. H Vides ossis frontalis anteriorem processum, ubi incipit, hæretque longitudinalis sinus. I Crista galli, seu cristatus ossis etmoidis processus, in quo falx mesoria connectitur. K sella turcica, cavitæque ipsius occurrit, ubi residet glandula pituitaria. O Ovatum foramen diruptum, ut par quintum gustatorii per faciem internam musculi temporalis diffusi; qui ab osse direptus est, appareret. M Pericranium ad ipsum hauriendum musculum procedens, suis etiam nervis donatum. N sinistra a cute divulsa auricula. L Temporalis musculi facies, quæ ossi adhæret, à temporum osse distracta.

### FIGURA QUARTA.

L Aringem asperæ arteriæ continuam, cum pulmonibus, & corde vasorumque ejus majorum portione in prospectu delineat.

AAA Mandibulae inferioris a cranio submotæ figuram arcuam aspiciamus. B B Musculosque alares, seu genioideos externos in mandibula ipsa connexos. C Epiglottis exinde in medio tiroidis elevata offertur. D D Et tiroidis cartilago suis lateribus donata, F F ossis ioidis latera, erga condiloides processus mandibulae ipsius tendentia. H H H H Simul & nervus vagus, seu par octavum excisum statim, atque a cranio exivit, progressusque ejus in vasa cordis exprimitur. I I Conspicua vocalis ipsius propago sursum reflexa subalari ipso musculo, E E Cricoidem aspice, musculosque ejus anticos cricotiroides nomine G G & asperæ arteriæ annulos antierius in girum. K K K K Vagi ipsius sunt recursus stapedem Aortæ formantes, ejusque subclavii rami, L Nervi præfati ad dexteram sub corde progressus. M Vagi finistri stapes in arteriæ pulmonicæ curvatura extra pericardium, N N N N Carotides apparent, suæque ipsarum divisiones. Q subclavia hæc sinistra est, supra angulum dictæ ortæ divisorium recisa. O Et hæc dextra subclavia pariter post divisionem suam discissa. R Occurrit arteria magna a finistri ventriculi summitate avulsa eque situ aliquantum sublata. P Angulus arteriæ magnæ revolutus. S Arteriæ pulmonicæ dextri cordis ventriculi principium. T Arteriosus tubus unde pulmonicæ sanguis in fetibus intra uterum in Aortæ cavitate excurret. X X Habes cordis exteriores parietes in dextro, & sinistro ventriculo, V V V V Simul & pulmonicos lobos in latera reclinatos, ut omnes quas descripsi partes in prospectu ponerentur.



# DUODECIMÆ TABULÆ

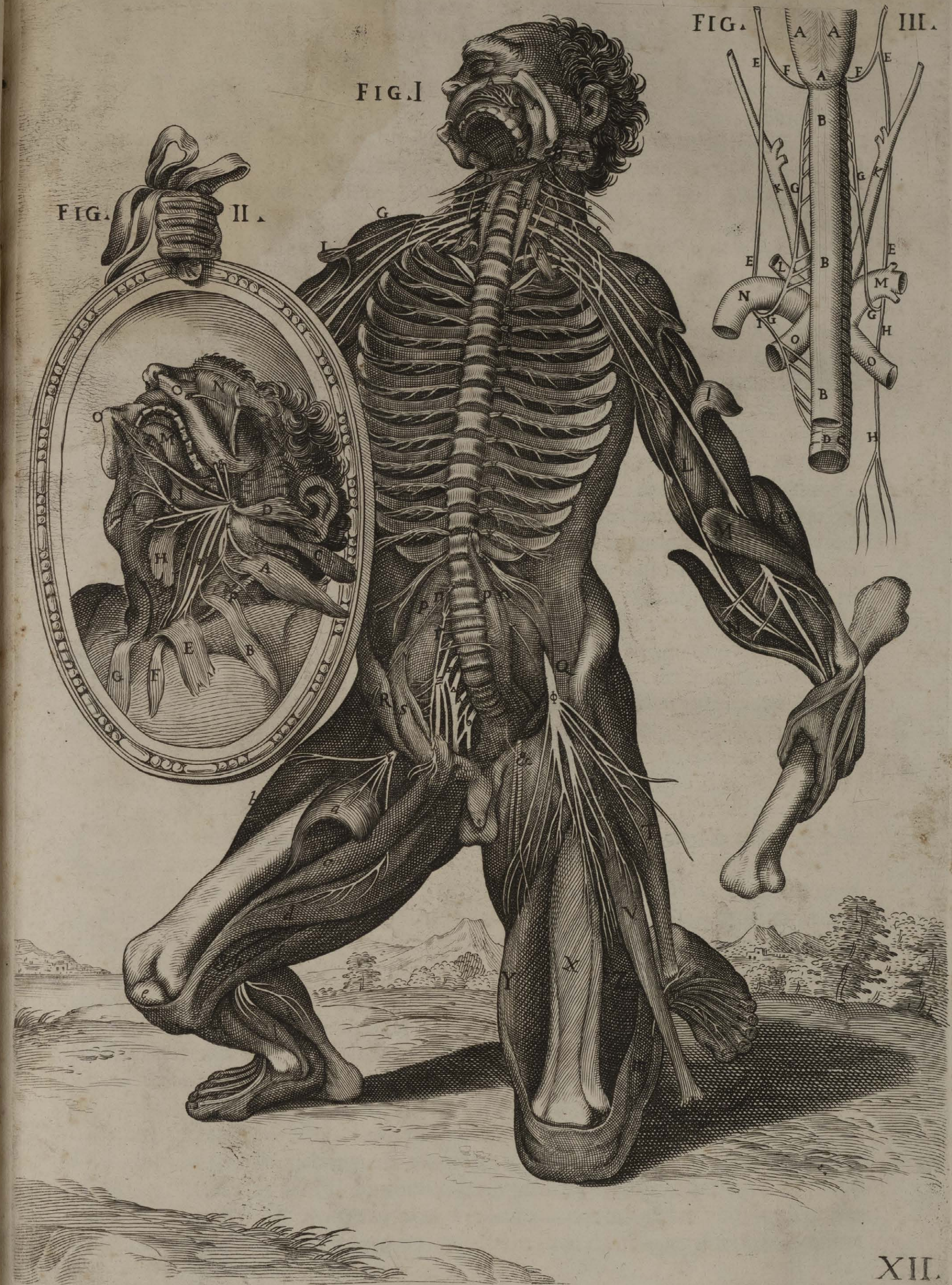## FIGURA PRIMA.



Riginta parium nervorum a spinali medulla extra cranium procurrentium prospectum demonstrat.

**T** *AAA.* Superius exhibetur labium carne nudatum, sursumque deductum, ad hoc ut orbicularis musculus ipsius labii pro parte spectaretur. *a* Gustatorii nervi paris quinti propagines per internam dicti labii portionem profusi, qui ideo nihil submotus est. *B* Externus musculus petri-  
 coideus aspicitur. *BC* Masseteres musculus extra situm, cum nervosa quinti paris propagine, qui versus mandibule inferioris radices progreditur. *D* Primi cervicales sinistri nervi ad dexteram ipsorum deflexi. *EE* Longi colli musculi in situ. *FF* Videntur & musculi cervicales costales. *g* Secunda cervicalium propago ad colli latera inflectens in musculaturę suę usum, uti, & tertia sequens, & facit cum cervicalibus complexum. *q* Cervicalis quartus, quinto unitus. *n* Vide brachialem primum, seu cervicalem quintum sexto adnexum septimoque æque brachiali per levum brachium elongatis. *l* Septimus est cervicalis brachialis nervus, non modo sexto implicitus, sed primo etiam intercostali pariter brachiali, qui plus, minusque elegantes luculenter articuli superioris tractum ostendunt, inque principiis suis complures ganglios, sive nodos formant. *GG* Offertur deltoidis effigies, seu ipsius situs, *II* & musculorum pars in brachiis dissectis, ut videntibus innotescat, quo modo brachiales nervi in fibrosam eorum substantiam inserantur. *K* Intercostalis nervus usque ad brachium distensus. *L* Brachieus sinister internus in situ. *O* Longus supinator supra externum humeri tuberculum avulsus. *M* Musculus pronator longus, sive teres. *N* Cubiteus internus a sui principio deductus, ut evidentius in eo brachiales nervi excurrentes proferrentur: Varii insuper characteres ad lævam Thoracis juxta spondilia vertebrarum, unde costę infractę apparent sterno eorum remoto, ut nervi intercostales non solum, uti quilibet intra infimam cujuslibet Costę partem extenditur, manifestentur, sed ut quoque doceamur unumquemque illorum palmę instar pluribus furculis efformari. *E* Primus lumbaris nervus, qui post ultimam costam spuriam a spinali medulla progreditur, pluribusque ramis partitus per Peritonei membranas ad Hipocondrii latera excurrit. *nn* Secundi lumbaris nervi erga Ilium exiliter diffusi, quorumque dexter ad femoris quoque summitatem pertingit. *PP* Musculi Soas, in situ, quorum lævus bifariam scinditur in Soas majorem scilicet, qui ab ultima thoracis vertebra trahit initium, & minorem, qui à prima lumborum vertebra nascitur. *r* Tertius lumbaris nervus plura habens principia, quorum dexter à spinali medulla exoriens non modo furculos Soas præfatos facit, sed quarto, quintoque lumbari nervo annexus, ramos extendit per iliacam æque regionem, & in pubem progreditur ad musculum dextrum tricipitem investiendum. *X* Primus conspicuus nervus sacer, cruralis, qui lumbari ultimo copulatus cum ipso una ramosus procedit in Ipocastrium, centrum articuli inferioris pe-

netra-



netraturus. = Quartus cruralis, lumbaris nervus tertio adjectus. & Quintus  
 apparet  $\Delta \Delta \Delta \Delta \circ$  Sacri cruales, qui postea tamen divisi figuram invadunt, quæ  
 Iſchium, pubemque mediat, & ad extremum usque pedem excurrunt. *Q*  
 Ossis Ilii crista interius Peritonei productionibus vestita. Sinister lumbaris  
 nervus cruralis propter superficiales femoris sinistri musculaturas in plures ra-  
 mos extensus. & Cruralis sinistra vena supra tricipitem in binos furculos  
 satis conspicuos divisa, qui sub vasto interno absconduntur. *T* Sartorius  
 musculus ad sinistram a Tibiæ summitate divulsus, versusque femoris latus  
 inflexus, ut ipso in musculo ipsius non solum conspicui lumbaris nervi rami  
 apparent, sed ut per remotionem quoque suam alios nervosos furculos  
 spectaremus, quos per anteriorem dicti sinistri femoris superficiem extendi  
 diximus. *V* Musculus rectus supra rotulam a genu dimotus suoque a situ ex-  
 turbatus, ne nervorum in ipso decurrentium aspectus negaretur. *X* Crureus  
 musculus, aut femoreus in situ. *Y* Internus musculus vastus a lateribus femoris  
 aliquantulum femotus. *m* Peroneus posticus musculus sinister in situ. *Z* Vasti  
 externi situs. *S* Musculorum abdominis ad ilii cristam annexorum scissura. *R*  
 Communia integumenta proportionaliter ad musculos ipsos discissa. *r* Nervi  
 lumbaris dexteri super femur progressus, ejusque musculi, quorum paulo  
 ante originem innuimus. *b* Musculus membranofus in situ erga genu di-  
 stensus. *a* Primum tricipitis caput ad pubis dexteram loco motus, inflexus-  
 que ad dicti nervi lumbaris cruralis ostensionem *c*. Secundum in situ tricipi-  
 tis caput, & ipsum in sui initio superiori lumbari nervo donatum *d*. Tertium  
 denique majus caput tricipitis descriptis duobus unitum, cujus extremum in  
 internam genu partem accedit. & Seminervofus in situ musculus, qui cum  
 femimembranoso *f*, æqualiter per tendines suos in tibiæ summitatem de-  
 finit. *e* Genu rotula tendinibus vestita extensorum, qui ibi succissi inspiciun-  
 tur. *l* Tibiæus anticus musculus, *i*, musculusque Gemellus soleus utrique in  
 situ conspicui.

## FIGURA SECUNDA.

**C**Apit, collumque exhibetur, ut præcipue nervus linguæ motor, par  
 nonum vulgo audiens oculis subjiatur.

*A* Coracoydeus musculus, cujus caput ab osse joide avulsum est, ut  
 præfatus nervus ostendatur. *B* Platis mammiadis pars, ad hoc pariter ab in-  
 feriori mandibula abscissa, deorsumque flectens, quæ externæ jugularis ra-  
 mo perfossa inspicitur. *C* Biventer musculus, sive bigastrius ab interiori  
 etiam angulo mandibulæ inferioris, abscissus, forasque rejectus. *D* Stilo-  
 ideus musculus, & ipse a situ suo exturbatus. *E*. Mastoidei musculi pars in  
 pectus reclinata. *F* Sternoides musculus sinister a loco submotus, ut nervus  
 vagus ille a situ suo depulsus cum socio ad dexteram appareret, cui nomen  
 Sternoides dexter. *H* Occurrit, & ceratoglossus musculus a linguæ radi-  
 ce, suæque basi abscissus, inflexusque ad eam, quam notavimus, causam.  
*I* Sequitur itidem Stilofaringeus musculus linguæ adnexus. *K* Ille musculus  
 est genioglossus. *L* Et ille musculus basioglossus, utrique inflexi, ut noni  
 paris in ipsis diffusorum nervorum ramificationes paterent. *M* In situ lin-  
 gua exhibetur, *N* & platis mammiadis pars, aut colli latus discissum, juxta

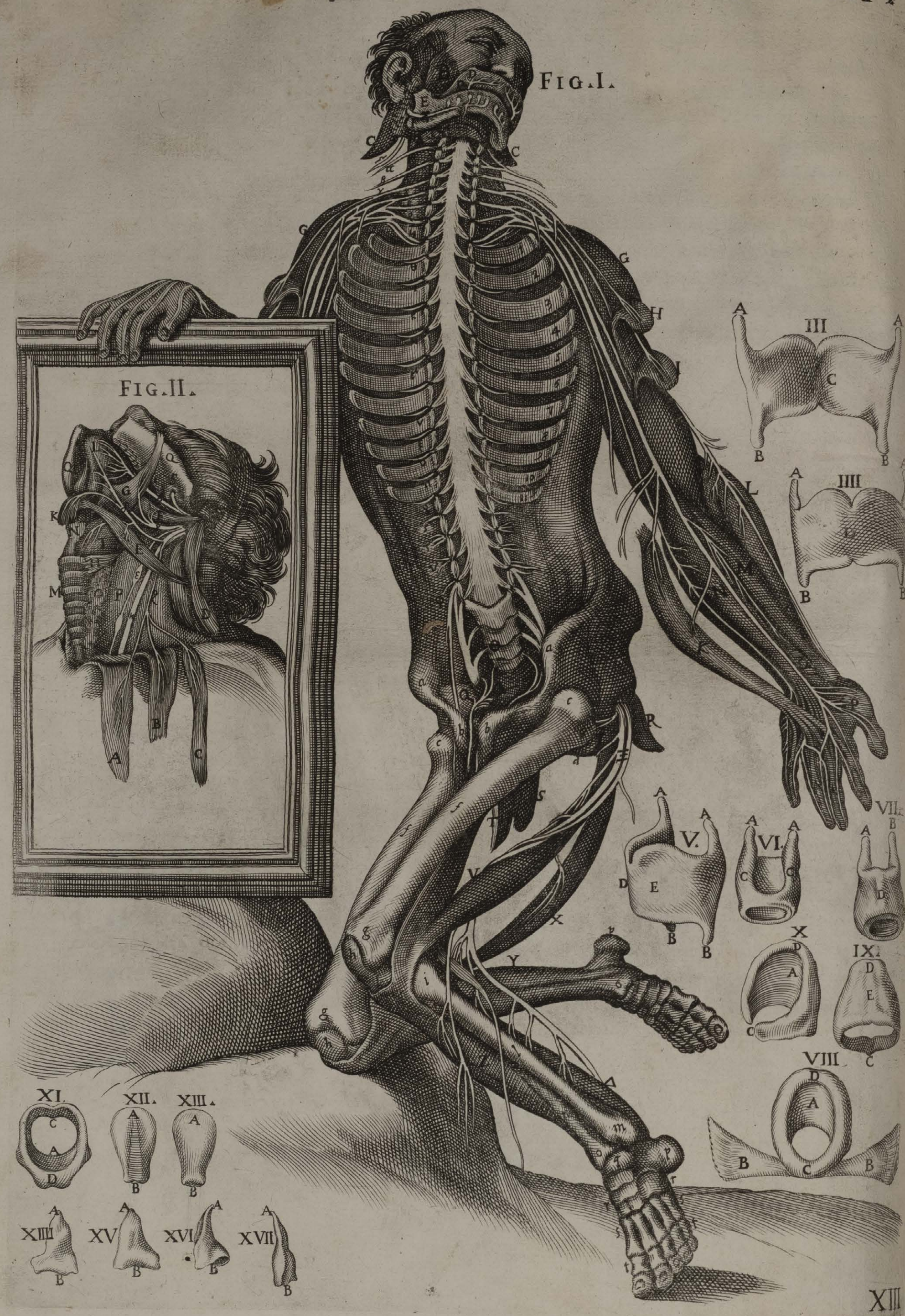illam quam, in mandibula inferiori connexionem facit, & aliquantulum attollitur, ut nervi gustatorii primi ramus, seu par in musculum ipsum diffusum videatur. *O O* Mandibula inferior partem anteriorem, ubi mentum hæret discissam ostendens, lateralesque partes elevatas ad linguæ motoris nervi, numerosæque ipsius ramificationis ostensionem. *b* Nervi gustatorii primi, qui mandibulam penetrant inferiorem, excurruntque os joidem versus, superioremque Faringis partem. *r* Conspicuus noni paris ramus, qui cum alio, *g p* Musculi basii lingualis substantiam subit. *P* Præfati nervi furculus descripto inferior, qui dum ceratum glossum, seu cornu linguale ingreditur, deficit. *8* Medius ramus dicti noni paris etiam conspicuus, qui jugulum versus excurrit, quod ipsum facit ramus alter inferior ad sinistram in quatuor furculos partitus sub *K*, diffusos in musculos lateraliter ad colulum abeuntes, quorum ramus unus postquam alii, furculo recto medio adhæsit, qui ad mastoïdem pergit, ex se fibram nervosam præmemorato plati mammiadæ impertitur.

### FIGURA TERTIA.

**P**osteriorem partem in antecedenti tabula signatam circa canales proponit, hæc tamen differentia intercedit, quod hic œsophagus inter alia in longum extensus prospicitur in postica asperæ arteriæ parte.

*AAA*. Itaque laringis expansio cum suis aliquot musculis exhibetur. *BBB* Et stomachi, seu œsophagi in naturali situ, via, cum aspera arteria delineati, & antequam thoracem ingrederetur recisi. *C* Annulorum terminus erga posteriorem asperæ arteriæ partem. *D* Membranosa asperæ arteriæ pars naturaliter annulis denudata. *FF* Nervus vagus, seu par octavum dextra, lævaque in Laringem, Faringemque recurrens, partibus adjacentibus signatis. *EEEE* Vagus nervus, qui ad thoracem descendens dextrum truncum efformat, apparetque conspicuus ejusdem ramus arteriæ pulmonicæ stapes. *GG* Exinde ambobus in lateribus recurrens, ramos successive inter œsophagum asperamque arteriam producit, qui sic ramosi progrediuntur. *GG* & in laringis initio desinunt. *HH* Dexter rami vagi, seu octavi paris erga Thoracis centrum continuatio. *I* Ramus dexter pariter vagus sub pulmonicæ stapedam diffusus versus Thoracis centrum, secusque œsophagum, asperamque arteriam. *KK* Carotides arteriæ superius diffusæ. *L* Vertebralis arteria non procul a suo principio excisa. *M* Magnaque arteria in axillarum confinio æque discissa. *OO* Arteriæ magnæ principium tandem suaque ipsius curvatura exprimitur, *N* & Pulmonica arteria ad ipsam aortam superposita.





35  
DECIMÆ TERTIÆ  
TABULÆ

FIGURA PRIMA.



**V**T spinalis Medullæ stamina quibus eadem in Nervorum productionem concurrunt, ostenderet, Author, ac delinearet, a medio infimoque Ventre visceribus omnibus remotis, vertebraeque ferè omnibus accuratè diductis, piam duramque matrem ab ipsius medullæ substantia separare, ac in Nervorum exortum tum in Cervice, tum in Lumbis veluti in fasciculum colligere curavit. Curavit etiam temporalis musculi situ, *A* estenso in inferiori mandibula *E* jam alias demonstratam quinti Nervorum paris, ad dentes distributionem iterum exponere. Reflexo ob id musculo massëtère *B*. Inferiorique labio *F* a Mento diducto superiorique *D*, in quo etiam ejusdem gustatorii primi propagationes, *n* delineantur.

Mastoideis deinde Musculis, *CC* abscessis, primorum præcipuè trium Cervicalium ramos, *a* & *B* qui per Colli musculos disseminantur, præbet. Præbet & reliquos quatuor truncos, *r* *s* *ε* *φ* qui ad brachiales constituendos in complexiones, inosculationesque varias concurrunt, queis sanè intercostalium etiam primus, *N* adnectitur, ac copulatur. Hos sequuntur intercostales duodecim *θ* *ι* *κ* *λ* *μ* *ν* &c. per Costarum *1* *2* *3* *4* *5* *6* *7* *8* &c. spatia distributi. Sequuntur & lumbares, *ξ* *ς* *τ* *υ* *φ* tandemque ossis sacri nervi, quorum spina a propriis munita vertebrae conspicitur.

Hinc in superioribus artubus, sedula Authoris animadvertatur accuratio, quæ brachialium truncos non ab uno eodemque semper Cervicalium pari originem ducere nos admonet; sed in ipso eodemque homine in dextera parte a quarto, in sinistra verò a quinto Cervicalium trunco primorum brachialium ramum proficisci demonstrat. Quin immò ad ejusdem rami in Deltoidis, *GG* substantiam insertiones ostendendas, eundem musculum in sectiones varias, *HI* abscedit, & a proprio situ sublimem, *K* ut magnum brachialem Nervum profundo, sive perforato musculo, *N* superextensum, & radio interno, *M* quadratæ Carni *O*, Pollicisque adducenti, *P* distributum proponeret. Proponit tandem supinatorum longum *L*, ab externo humeri Apophisi nonnihil diductum, ac a posteriorum cervicalium ramo munitum.

Post hæc Ilium os dexterum *Q* & ejusdem extremitates observentur, seu crista *aa*. Pubis ossa *bb*. Femorum capita *cc*, eorum gibbositates *ff*, atque extrema *gg*. Observetur magnum trocantera *d*, feminervi musculi principium *R*. Pettineus. *S*. Primum Tricipitis caput, *T* a femoris ossè separatum. Biceps *V* in exteriorem tibiæ faciem adnexus. Semimembranosus, *X* in oppositam desinens unà cum ossis sacri majoribus truncis = a musculorum substantia separatis, & tandem magnus cruralis occultatus supra flexorem digitorum, & cum ipso ad plantam pedis diffusus  $\Delta$ . Sequuntur rotulæ, *bb* Fibula *l*, cujus caput est *i*, extremum verò, seu malleolus ex-

Petriol. Explanat.

S

ternus

ternus *m*. Sequitur musculus Tibieus Anticus *Z*, tibia. *on* Talum *q*, Calcaneum *p*. Ac tandem tarfi *rr*. Metatarfi *ss*, digitorumque ossa *tt*.

## FIGURA SECUNDA.

UT noni Nervorum paris per linguæ musculos diramationes innotescerent, nemo non videt quam ardua implicitaque sectione opus fuerit. Fracta enim inferiori mandibula *QQ*, indicatoque foramine, *S* unde quinti nervorum paris per dentes propagandus ramus egreditur, musculos reflexit Mastoideum *A*. Sternotiroideum *B*, ac Sternojoideum *C*, diduxitque Biventrem *D*. Coracoideum *E*, ac Miloglossum *G*: Majores quin immò abstulit Cartilagine ab aspera Arteria *M*, cui adiposum corpus, *O* adesse demonstrat, ubi occultatur œsophagus: ut subjecta amygdalarum corpora *N T*, ac stylopharingeus musculus *H* luculentius paterent. Hac itaque accurata partium sectione, dispositioneque quinti imprimis Nervorum paris propaginem, *g* in Linguæ substantiam *L* absumptam demonstrat. Demonstrat exinde noni Jugi profundiorum truncum, *o* in Miloglossum, *G* styloglossum *F* penitioresque alios musculos dispersum, quem inferior alter sequitur in duos alios dispersus ramos *g* & *Q* quorum superior tum in linguam *L*, tum in musculos Genioideum *K*. Coracoideum, *E* sinistramque Amygdalam *T*, disseminatur. Inferior vero per collum descendens in Mastoideum *A*, sternotiroideum *B*, ac sternotiroideum *C*, absumitur. Huic tandem supra colli longum musculum *P*, extensor rectus adstat vagus *N*, ac gangliiformis *ε*, qui in subjectorum ventrum cavitates ingressi ad inclusa in his viscera dispersiuntur.

Figura tertia interiorem exhibet scutiformis Cartilaginis prospectum, *C* qua facie asperæ arteriæ aptatur cum superioribus *AA*, inferioribusque, *BB* processibus.

IV. verò figura exteriorem ejusdem Tiroidis Cartilaginis faciem demonstrat, qua Adami Pomum efformat, *D* una cum sequenti Figura quinta lateraliter expressa, ac delineata, *ED* in quarum utraque & superiores *A*, & inferiores *B*, processus iterum delineat, ut figura quarta.

In VI. autem, ac VII. Figura Brutorum Cricoides Cartilagine cum adnexis Aritenoideis *AC*, *AC*, & *AB*, demonstrare voluisse Authorem reor, in quarum prima internam ejusdem faciem proponit, proponit vero in altera exteriorem *D*.

VIII. etenim IX. X., atque XI. figura, Cricoides exhibent prout revera in rationalium tracheis observantur, ut per varios situs depinguntur. Octava siquidem Crico-Aritenoideos posteriores musculos *BB* quibus adnexa est delineat. *A* Decima partem internam, ac lateralem, undecima vero partem posteriorem, anterioremque internæ Cricoides, *A* superiorem limbum, *D* atque extrema, *C* a quibus annulus asperæ arteriæ efformatur. IX. tandem anteriorem illius partem *DE* præbet, cum continuato illius inferiori annulo, *C*.

XII. ulterius, ac XIII. figur. Epiglottidem demonstrant in utroque prospectu. XII. namque cava pars asperam arteriam respicit. Decima vero tertia gibba est facies, quæ ad ipsas fauces pertinet.

Sequentes vero XIV. & XV. figur., iterum Cricoidem exhibent, sed in duas partes divisam, cujus superior pars est *AA*, inferior vero & in annulum circumvoluta est, *BB*.

Decima tandem sexta, septimaque decima Aritenoides indicant, quarum *B*, Cricoidi aptantur; *A* vero Epiglottidi subjacet, & rimulam, seu glottidem, alteri associata, efformat.



DECIMÆ QUARTÆ  
TABULÆ  
FIGURA PRIMA.



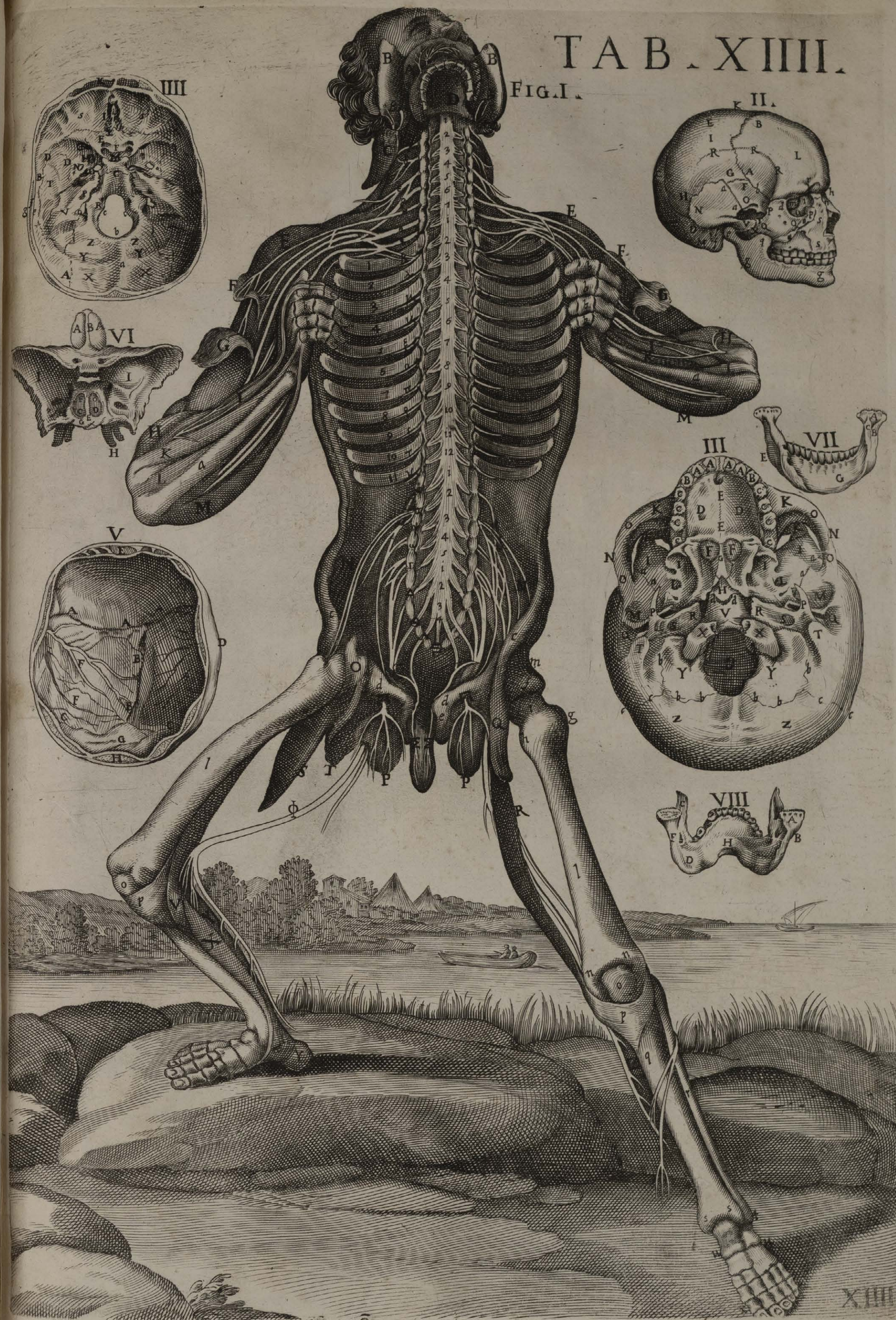Uictoris equidem studium in præfenti figura non modo fuit ostendere spinalis medullæ in Nervos facessentia filamina, verum etiam docere ipsamet Nervorum paria non uno semper eodemque ordine, constantique methodo ad brachialium præcipue, femorumque ramos producendum concurrere; hoc fanè in superiori etiam Tabula indicare studuit, dum Nervorum complexiones in superioribus artubus delineavit: Illud verò scilicet medullæ stamina insignis jam Eustachius in secunda figura decimæ septimæ Tabulæ accurate depinxit, ut alterius studia, alterum non novisse credendum sit. Vides post labium superius *A*, quinti Nervorum paris munitum propagine  $\alpha$ , post mandibulam inferiorem perfractam diductamque *BB*, ut interna foramina *BB*, cum nervosis propaginibus etiam quinti paris jam alias delineatis depingeret; ac tandem post palatum *D*. Abscissumque mastoïdem *C*. Vides inquam septem Cervicalium paria 1 2 3 4 5 6 7. Intercostales 1, 2, 3, 4, 5, 6, 7, 8, 9, 10, 11, Lumbares 1, 2, 3, 4, 5. Ac ossis sacri nervos 1 2 3, ut etiam cum 4 sine pari nervus appareat.

Quo vero ad Cervicales spectat truncos, vides pariter quam diversa superioris Tabulæ disseminentur lege. Primum enim par, quod ab Atlantica vertebra proficiscitur hîc cernitur. Cernitur tamen secundum  $\gamma$ , tertium  $\delta$ , quartumque  $\epsilon$ , per colli musculos disperdi, horumque postremum  $\zeta$ , in dextera parte cum brachialium primo  $\theta$ , inofculari. Peculiariter tamen animadversione dignum censetur, quod præter reliqua cervicalium paria,  $\eta$  primumque intercostalium  $\zeta$ . Secundum etiam ex iisdem *R*, ad brachialium distributiones complexionesque concurrat, quamvis in idem met ipsum cum cæteris decem  $\lambda \mu \nu \xi \theta \rho \sigma \tau \upsilon$ , inter Costas ipsas 1 2 3 4 5 6 7 8 9 10 11, intercostalibus musculis sese disperdi non desinat. Hos sequuntur Lumbares, quorum primi  $\kappa$ , per peritoneum *NN*. Abdominisque musculos  $\zeta \zeta$ , disseminantur: reliqui vero  $\psi \omega \tau$ , diversimode complexi inofculatque anteriores femoris repunt musculos. Sequuntur ossis sacri propagines  $\Delta \Theta \Lambda$  invicem adnexæ ad magnorum Cruralium truncos constituendos. Sequitur & ramus sine pari dictus 4, qui per coccigis osseam molem absūmitur.

Observentur interea superioribus in artubus Deltoides musculi *EE*, in propria substantia discissi *FF*, ut brachialium insertiones paterent. Discissi etiam ad eundem effectum observantur Bicipites *GG*, ac in situ supinatores longi *HH*, Riolani indicantes *II*, cubitei externi *KK*, internique *MM*, supinatores breves *LL*, Cubitorum ossa *aa*. Digitorumque phalanges *bbbb*.

In Infernos vero artus redeundo primo aspectu sese offerunt Lumbarium propagines  $\eta \eta$  ab Ischii *dd*, foraminibus prodeuntes, & supra Petti-

neous



neos musculos *PP*, dispersæ, quibus adstant ossis sacri Nervorum furculi *xx* ex pubis *e*, lateribus descendentes, & in penis superficiem absumpti. Adstant ejusdem ossis sacri satis conspicui trunci dicti Crurales  $\circ$  ad Calcaneum usque protracti. Adstat informis Psoas Iliacique interni musculosa moles *T*, diducta: adstat Semimembranosus recifus *S*. Seminervosus *V*. Gracilis *R*. Sartorius *Q*. Femoris acetabulum *f*, seu Ischii, atque Cervix *i* hujus femoris, quæ in altera parte a ligamentosa substantia *O*, cooperitur.

Magnum deinde *g*, parvumque Trocantera *b*, inspiciatur, inspiciantur femoris ossa *II*, eorum condilia *nn* rotulæ *o*, tendinosa expansio genu *pp*. Tibiam *q*. Fibulamque *r*, cum eodem femore arcte devinciens. Inspiciantur Tibieus Anticus *X*. Calcaneum *Y*. Suppopliteus *Z*, Nervus à magno Crurali productus, ut apparet in altero dextero supra calcaneum propendens *V*. Tibiæ Apophyses inferiores *ss*. Malleolus externus *t*. Tarsi ossa *uu*, digitorumque secunda internodia *X*.

## FIGURA SECUNDA.

**L**ateralem Cranii Mandibularumque prospectum proponens, delineat primo frontalis ossis circumferentiam *ABL*, coronalem cum ejus armonia futura continuatam *b*, foramen *r*, in supercilio, unde quinti Nervorum paris furculus egreditur. Delineat deinde sinciput *EHI*. Coronalem futuram, ac sagittalem *K*. Vestigiumque *RRR*, ubi temporalis musculus adnectitur. Delineat etiam Occiput *CDM*, cum Lamdoidali futura *l*, mastoideque processu *f*. Temporale os *N*, ac Sfenoidale *OF*, armoniacis futuris *F*, *c* circumscriptum.

Hinc ejusdem temporalis observetur processus *V*, qui cum altero *T*. Ossis mali *QQQ*, conjunctus jugalem efformat.  $\times$  Cavum est sub eodem processu. *P* Verò ejusdem extremus. *d* Transversalis linea quæ ejusdem mali, ac temporalis dividit processus. *p* Alter est ejusdem mali cum maxillari *SS*, conjunctus. *i* Lacrimali. *m* Orbitali *n*. Nasali. *b* Linea per ejus medium excurrentis. *gg* Mandibula est inferior, cujus condiloides processus est *e*, coronoides vero *q*, in quo temporalis musculi tendo affigitur.

## FIGURA TERTIA.

**C**ranii basim delineans ostendit primo Dentes incisores *AAAA*. Caninos *BB*. Molares *CCCC*  $\epsilon$ . Palati ossa *DD*, a mediana linea divisa. *EE* Palatinumque foramen. Deinde demonstrat Palati foramina majora *FF*, a vomeris osse *G*, disjuncta. Os sphenoidale *II*, suis cum alaribus processibus *II*, & foramina *LL*, a quibus quinti paris egrediuntur rami, necnon & a temporale distinctum mediante propria armoniaca linea *aaaa*. Demonstrat os malum *KK*, quod anteriorem jugalis processus partem *oo*, constituit usque ad armoniam *NN*, inferiorem verò, ac posteriorem aliam: *oo*, temporale os efformat, in quo quidem temporali glenoides cavitates *MM*, condiloides processus recipiunt. Observentur auris meatus ossei *QQ*, styloidei processus *PP*. Ac Mastoidei processus *TT*. Soporariæ arteriæ foramina *SS*,

ac temporalis processus extrema *RR*. Intuearis deinde occipitis additamentum *V*, per binos processiculos *dd*, Sfenoidis portioni *H*, conjunctum, quæ equinam sellam in interiori facie constituit. Intuearis Apophyses laterales additamenti occipitis *XX*. Occiputque ipsum *YY*, a futura *bbbb*, azicoque foramine circumscriptum. Ac tandem os Lambda etiam occipitis *ZZ*, a temporali per similem futuram *cccc*, distinctum.

### FIGURA QUARTA.

**I**nternam Cranii basim in qua Cerebrum, ac Cerebellum subsidet, proponit. Proponit primo exteriorem Cranii laminam *g*. Meditullium *f*, *K*, internamque *e*, vitream etiam nuncupatam. Deinde delineat frontalis ossis super orbitas expansionem *SS*. Etmoidem, seu Cribri formem *I*, cristatum processum *d*. Armoniam futuram *L*, quæ à frontali Sfenoidis Cornicularem processum *E*, dividit. Opticorum foramina *F*. Sellam equinam *M*, occipitisque additamentum *C*.

Animadvertantur deinde satis copiosa foramina quorum primum in sfenoide est *G*, oblongæ figuræ a quo optici motorii, patetici, ac utrorumque gustatoriorum rami proficiscuntur. Proficiscuntur tamen quinti dumtaxat paris, rami nonnulli ab altero, quod sequitur foramine *H*, quemadmodum unâ cum sanguineis vasis, à tertio ovatæ figuræ *N*, ejusdem paris propages aliæ emergunt. Sequitur Antrum *O*, inter sellam equinam, & petrosorum processuum extremitates constitutum. In interno petroso processu *V*, insculptum est foramen aliud *P*, ad mollis Auditorii Nervi transitum. Sequiturque commune alterum *Q*, unde vagi, Jugularesque venæ proficiscuntur *T*. Os est temporale a Sfenoides, ac sincipite *B*, per lineam propriam *DD*, distinctum. Ab ipso vero temporale distinctum est per alteram futuram *A*, os occipitis *XX*, in quo insculptæ sunt elevationes quædam scilicet *YY*, quibus laterales duræ matris sinus adnectuntur. Alteraque *a*, cui Erophili Torcular adhæret. Hinc ejusdem ossis inferiores cavitates observentur *ZZ*, a Cerebello occupatæ. Observentur foramina *R*, quæ Cervicalia vasâ penetrant. Tandemque Azicon foraminis posterior pars *b*, ab occipite, anterior vero *cc*, ab ejusdem additamento constructa observetur.

### FIGURA QUINTA.

**I**n superiori Cranii parte, internam faciem prospectumque exhibente, demonstrat futuram coronalem transversaliter ductam *AA*. Sagittalem *B*, duræ matris sanguiferorum vasorum vestigia *FF*. Lambdoideam futuram *CC*, ipsumque os Lambda *G*, una cum meditullio *H*, quod in frontali etiam osse *E*, demonstrat, externamque ipsius Cranii laminam *D*.

### FIGURA SEXTA.

**S**eptimi octavique ossis Cranii Etmoidis scilicet, Sfenoidisque faciem ostendit hæc figura Palatum respiciens. Turbinati etenim Etmoidis processus sunt *AA*, *B*, vero palum, seu pars septi medii ipsarum narium. *II*.  
Sfenoi-

Sfenoides est. *C D F O*. Sellæ equinæ cavitates a nemine prius, quod sciam, tam accuratè iconibus demonstratæ, ac per medium divisæ ab osseo septo *E*, *G*, ejusdem sellæ posterior est pars quæ cum occipitis additamento conjungitur. *H* Tandem pterigoideos processus quatuor demonstrat.

### FIGURA SEPTIMA.

**I**nfериorem mandibulam proponit, cujus interna facies est *G*, extrema vero *E*, *A*, processum condiloidem demonstrat. Foramen *C*, ubi transit in mandibulam Nervus quinti paris ad dentes procumbens. Pars interna & lateralis *B*, hujus mandibulæ cum sua inæqualitate cernitur.

### FIGURA OCTAVA.

**B**ruti forsitan alicujus inferiorem mandibulam exhibet cum condiloide processu *A*, ac coronoide *C*, cum foramine *F*, pro Nervorum transitu, ac protuberantia *D*, in gratia mentalium muscutorum adnexionis; necnon & internam partem *H*, externamque *B*, faciem.



# DECIMÆ QUINTÆ TABULÆ

## FIGURA PRIMA.



Omnibus a postica Corporis facie detractis velaminibus Nervorum exhibit extremas diramationes, quæ per musculos in prima Dorsi superficie collocatos absumuntur. Observentur propterea post Capillatum occiput *A*. Cervicemque *B*. Trapezi figurâ Cucullares etiam dicti *CC*, quorum substantia ab intercostalibus Nervis perforatur *αβγδεζηθ*. Necnon & filamina lumbarium, *κλμν* non modo per Dorsi latissimum. *λμ* Verùm etiam per Abdominis ossisque sacri musculos distributa.

Post hæc in brachiis ultimorum Cervicalium extremus furculus, *εε* observetur per Deltoidis *DD*. Extensoris brevis *FF*, ac longi *MM*. Superficiem dispersus. Observetur & alius eorundem Cervicalium truncus, *τ* sub Bicipitem, *EE* egressus, & ad extensorum tendinem. *LL* Supinatorem longum *GG*. Cubiteum externum *N*. Externumque radieum progredi; *I*, cuius Antagonista, internus scilicet radieus indicatur *H*. in lævo brachio, dispersus in carpo tandem desinit, cumque in metacarpo dextro sequitur salvatellæ *d*, delineatio. Sequiturque in Cubito tenuissimus furculus Nervosus *o*. Cubiteo externo *O*. Cubiteoque interno, *P* superextensus.

A Gluteorum *RR* in extremo, lumbarium emergentia filamina, *ρρ* proponit, una cum emergentibus majoribus aliis truncis, *ςς* quorum dexter per vasti externi Corpus *T*. Sinister vero per Bicipitis, *VV* substantiam excurrit, feriato tamen Membranoso *SS*.

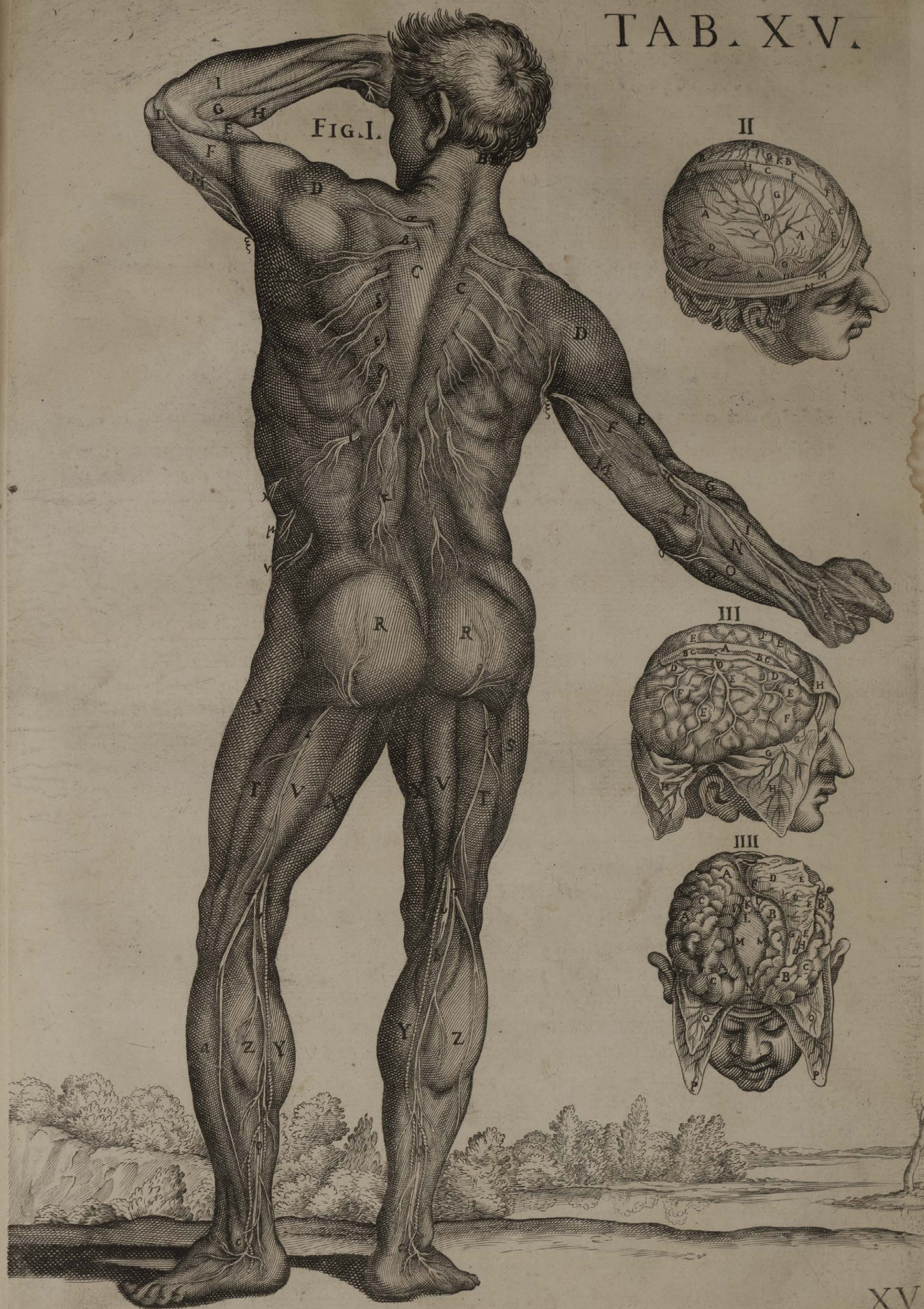Hinc animadversione dignam censemus Authoris sedulitatem, quæ de inconstanti Naturæ ratione in vasorum exortu progressuque nos admonitos volens, Nervorum vasorumque seriem, *ττ* à situ suppopliteorum, nunc inter bicipitem. *v* Vastumque externum *TT*, profilire demonstrat, nunc verò inter dictum Bicipitem, ac Seminervosum, *XX* indicat emergere.

In tibiis tandem post peroneum posticum, *a* ac *ZZ*, *YY* Gemellos, observentur suppopliteorum Nervorum cum furcalibus complicationes *PP* quæ ultra externum malleolum, *cc* procedentes ad Metatarsum usque, digitorumque latera diriguntur. Soleus etiam aspicitur *bb*.

## FIGURA SECUNDA.

Superiori dissecta Cranii parte Cerebrum a dura matre circumdatum obvelatumque præbet, in ejusque dextera. *AAA* Sinistraque, *BB* parte, non modo proponit Arteriam, *DDDD* quæ proprio sincipitis foramine emergens per ipsam disperditur; verum etiam tenues alias arteriosas propagines, *EE* quæ à soporariis propè fellam equinam emergunt, & per anteriorem

riorem



riorem inferioremque ipsius partem disperduntur. Delineat & longitudinalem sinum, *CC* una cum fibrarum serie, *HH*, quæ in sagittali sutura ipsam suspendunt, quæ verò suspendunt in Coronali indicant, *GGG*, quæquæ Lambdoidali *II*. Proponitur etiam situs *FF* tenuium vasorum, quæ crani poros penetrant. Situsque, *K* quorundam tuberum quæ in ipsius duræ matris superficie sub glandularum forma sæpè sæpius animadvertuntur. Tandemque internam *L*, indicat, externamque *M*. Cranii laminam cum integumentorum sectione *N*.

### FIGURA TERTIA.

**I**N varia segmenta dura Meninge *HHH*, propriis ornata Arteriis *GG*, discissa, Piam matrem, *EEEE* depingit, unà cum falcato processu. *AAA* Apertoque in ipso longitudinali sinu *BB*, in quo reagentium vasorum patent oscula *CC*. Ac delineantur trunci, *DDD* in ipsum faciescentes, qui quamvis inter piæ matris laminas excurrere videantur, eorum nihilominus propagines, *FFF* in ipsius Cerebri substantia implantantur.

### FIGURA QUARTA.

**Q**Uas in situ superioribus hiscemet figuris ostenderat Duram *PP*. Piamque *OO* Matrem abscissas, nunc reclinatas demonstrat, ut dexterum *A*. Sinistrumque *BB* Cerebri Emispherium, cum Anfractuosis Circumvolutionibus *C*, delinearet; ea quin immo nonnihil diduxit, ut subjectum Callosum Corpus *LL*, patefaceret, una cum transversalibus fibris *MM*. Membranaque Aracnoidea *I*.

Ad quem etiam finem Messoriam Falcem, *DDD* supra sinistrum Cerebri Emispherium reflexit, abscissam ab ejus principio, *N* propè Cristam Galli, ejusque extremo, quod versus occiput & duplicaturam duræ matris extenditur. In ea ulterius observetur longitudinalis sinus *FG*. Major nuncupatus, ac inferiorem illius partem reclinatam. Observetur deinde suum *EEE*, per extremum excurrens limbum, una cum vasculis, *H* qua ab anteriori in posteriorem sinum regerunt Cruorem.



# DECIMÆ SEXTÆ TABULÆ

## FIGURA PRIMA.



**I**N laterali Corporis situ extremas exhibet Nervorum propa-  
gines in musculorum substantiam absumptas, *B* enim fur-  
culus est Cervicalium, qui post Atlanticam prodeunt: ex  
iis vero qui a tertio prodeunt Apophysi est alius ramus  $\alpha$ ,  
per colli aurisque musculos distributus. Ac ultimorum tand-  
em cervicalium propago est,  $\gamma$  diducti Trapetii *AAA*.  
substantiam repens. Hunc intercostalium, lumbariumque

stamina sequuntur, quorum nonnulla,  $\delta$  *δερνοϊκα* in dictum Trapetium absum-  
untur: Nonnulla verò,  $\lambda$  *λυσσοτ* inter Dorsi longissimum *T*. ac sacrum lum-  
bum *S*. Emergentia in Dorsi latissimi *G*, internam partem *HH*, facessunt.

Hinc peculiari animadversione dignam censemus accuratam musculo-  
rum delineationem, qui ad scapulæ, brachiique motum destinantur, *B* enim,  
Romboides est musculus, *D* supra spinatus. *E* Infra spinatus. *F* Rotun-  
dus minor. *C* Deltoides. *I* Bicipitis externum caput, *K* extensor brevis,  
*L* extensor longus. Longusque supinator *M*. *N* Radius externus. *R* In-  
dicans Riolani. *P* Supinator brevis, *Q* extensor Pollicis, *O* tandem ma-  
gnus digitorum extensor, extrema cervicalium, ac brachialium propagine  
fulcitus.

Idipsum infernis etiam in Artubus ostendere curavit, dum musculum  
membranofum *V*. Glutium majorem *X*. Bicipitem *Y*. Seminervosum *Z*. Semi-  
membranofum *a*, delineavit una cum tenui lumbarium propagine  $\beta$ . Magnio-  
que nervo suppopliteo *S*, a ramis ossis sacri profecto. Hic in tres alias,  $\gamma$ ,  
dispositus propagines, quarum tenuior,  $\delta$  per musculorum superficiem ad me-  
tatarsum usque producitur: reliquæ vero duo sub internum,  $\epsilon$  externumque,  $\beta$   
 $\beta$ , gemelli corpus, Anticumque peroneum delitescunt *d*. Tandem in dextero  
malleolo ad muscoli Solei latus,  $\epsilon$  adumbrat etiam extensorem digitorum in  
tenuissima filamina distributus,  $\zeta$  quæ in pollicis deducentem,  $\eta$  absumun-  
tur, & Tarsum dexterum Auctor expressit  $\nu$ .

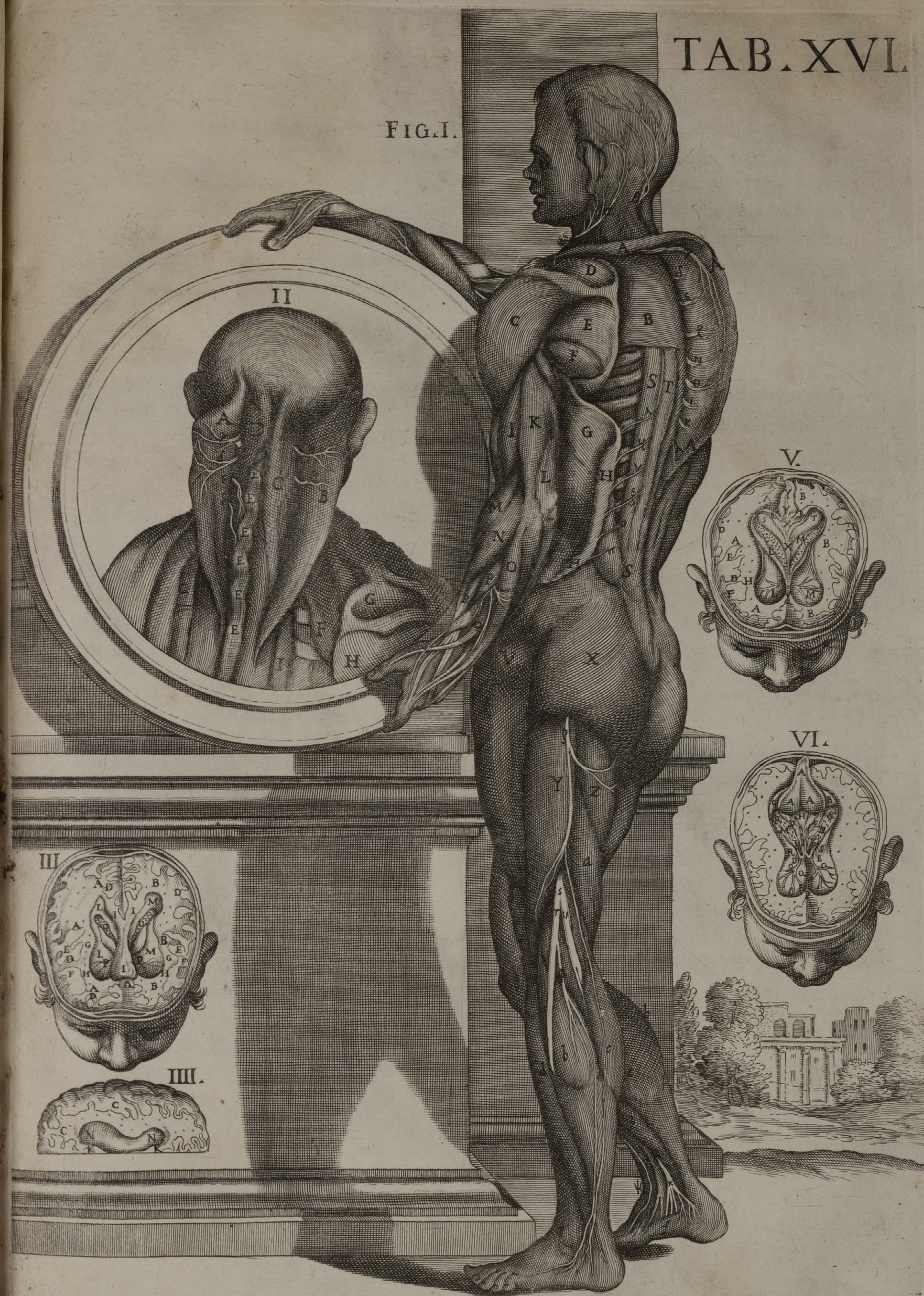
## FIGURA SECUNDA.

**I**Ntra circula rem figuram exprimitur pars posterior Trunci secti usque ad  
apofisos spinosos vertebrarum cervicalium, nec non primorum dorsalium.

Dexterum *A*. Sinistrumque *B*. Trapetium a vertebrarum Apophysi, *E*  
& *L*. separavit Author, reclinavitque, ut subjecta Cervicalium Nervorum  
stamina,  $\alpha$  *α* non modo in dictos Trapetios, sed etiam in subjectos  
splenios, *DC* propagata possent animadverti; in situ sequitur Dorsi In-  
fraspinati, *I*, scapulæ elevator *F*. supra scapularis *G*. ejusque comes In-  
fraspinatus *H*. Videmus apofisos posteriores Colli, & primas dorsi cum  
suis ligamentis transversis hic delineatis *EEE*. &c.

FIGU-

FIG. I.



XVI.

## FIGURA TERTIA.

**U**Triusque Emispherii superiorem Cerebri partem abscidit, ut laterales ventriculos demonstraret. Scilicet in dextera *AAA*. sinistraque parte *BBB*. Anfractuofos furculos *DDD*. Corticalem *E*. Medullaremque, *F* substantiam. Vasorum punctula *GG*. Striata corpora *HH*. Callosum Corpus, *III*, & in ventriculis *LM*. Coroides plexus *OO*. Arachnoideam membranam *PP*. Sanguiferaque vascula, *Q*, quæ sub eodem calloso corpore versus glandulam pituitariam diramantur.

## FIGURA QUARTA.

**S**inistri Emispherii superiorem partem exhibet cum insculpto ventriculo. *NN*. Callosi corporis portione *KK*. Medullarique substantia *CC*.

## FIGURA QUINTA.

**Æ**Quali sectione ac in Figura III. proponit visendam sinistram. *B* Dexteramque cerebri *A*. Partem, in eaque Anfractuofos giros, *F*, & Corticalem, *D* & Medullarem, *E* substantiam una cum vasorum punctulis, *H* delineavit. Elevavitque fornicem *R*, versus occiput, ostensa ob id interna illius facie, *TT* ac Basi *RR*. Necnon & septo lucido *XX*, cui adstant Arantii Ipcampi *ST*. Ventriculique laterales, *LM*, coroides plexibus referti.

## FIGURA SEXTA.

**A**Fornix est elevatus. *B* Dexterum, *C* sinistrum hujus crura, cum subjectis ventriculis, *DE* ac Coroides plexibus, *MN*, qui ad tertium ventriculum divertuntur *H*, & continuantur in tertio ventriculo, *IKL* & cum lateralibus plexibus coroidalibus *FG*, & producuntur *RS* supra opticorum nervorum thalamos. *OO* Piæ matris sunt vasa, quæ per Cerebri substantiam distribuuntur.



# DECIMÆ SEPTIMÆ TABULÆ

## FIGURA PRIMA.



Posteriori Corporis prospectu musculis aliquot abscissis, aliquot verò reflexis, penitiores alias exhibet Nervorum propagines, quas in superiori Tabula exponere non poterat Author. Exhibet propterea primos Cervicales *aa*, qui per occipitium disseminantur; necnon & eorundem, sed inferiorum complexiones *B*, exhibet supra sinistrum diductum Cucullarem Musculum *A*, qui Trapeetium etiam nuncupatur, quas sequitur eorundem propago *y* per reclinati romboidis *C*, internam substantiam dispersa. Sequuntur tandem tum dorsalium, tum lumbarium filamenta *Q* *NOXAMA*, splenii *R*, extremum. Dorstique longissimi *TT*. Ac sacro Lumbi *SS*, corpus perreptantia. Necnon & Dorfi latissimum *G*, perreptans Surculus *V*, qui à Dorsalium Cervicaliumque brachialium inosculatione, atque concursu conflatur.

Observentur deinde scapulæ elevatores *BB*, sive musculus Patientiæ, ac supraspinati quorum sinister reflectitur ad Cervicalium brachialium  $\delta$  furculi infertionem delineandum. Idipsum etiam in infra spinatis *EE*, & dicti supraspinati *DD*, in situ, & extra situm peregit. Peregit & in rotundo majori *F*, quorum Nervosæ propagines  $\ast$ , à Cervicalium brachialium truncis proficisci nemo non videt, quæ in rotundum musculum etiam minorem *I*, digeruntur. Alia deinde animadvertantur ultimorum Cervicalium filamenta *x*. Animadvertantur Extensores, Longus scilicet *K*, atque brevis *H*. Bicipitis internum Caput *L*. Nervosa propago  $\ast$ , per Olegranon dispersa usque ad Carpum. Pronator longus *M*. Cubiteus internus *N*. Externusque *O*. Radius pariter externus *P*. Digitorumque magnus extensor *Q*.

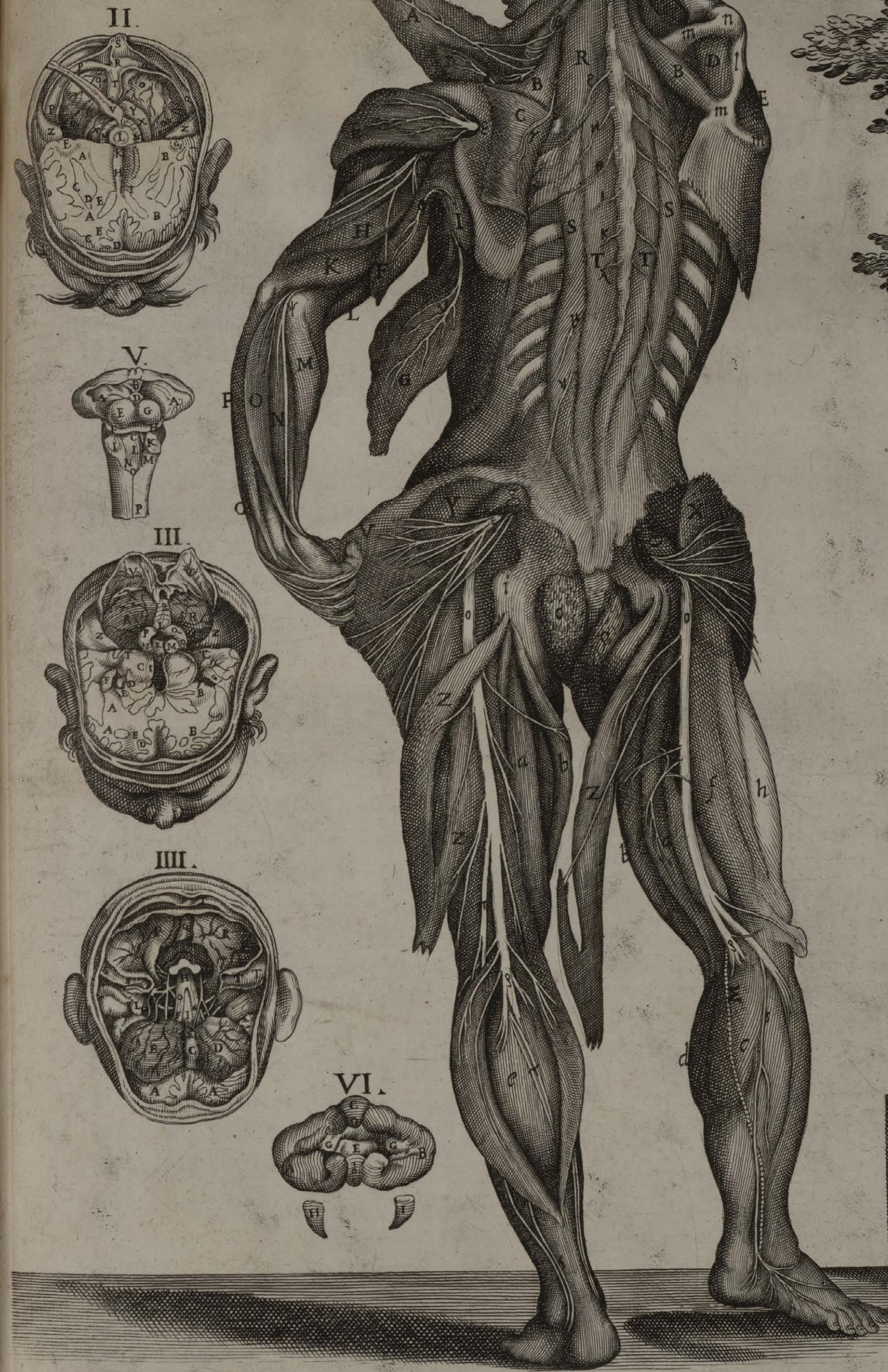Dextera autem in parte scapulæ circumferentia delineata *mmm*, una cum spina *l*, atque Acromion *n*, quod humeri capite articulatur visendum proponit in radio sublimem  $\circ$ . Profundum  $\Delta$ . Ac supinatorem longum *T*, conspicua Cervicalium Nervorum propagine *m*, munitos.

Succedit autem in femoribus tum lumbarium, cum ossis sacri Nervosi trunci delineatio, quorum primi,  $\epsilon$  sub obturatoris externi Corpus *g g*, egressi Gluteis majori *X*. Minori *V*. Minimoque *Y*, induuntur. Reliqui vero nervi cruales *oo*, per femoris musculos recte descendentes, tenues ipsis impertiuntur propagines. Bicipiti nempe *ZZZ*. Seminerroso *bb*, ac semimembranoso *aa*, feriatis recto *b*. Vastoque externo *f*, quos a lumbaribus nervos percipere superiores Tabulæ indicarunt.

Cervix femoris cum troncanthera majori *i*. Adnotentur, & adiposa corpora *oo*, quæ inter os sacrum, & perineum collocantur.

Dextero tandem in poplite videatur præfatus Nervosus truncus  $\beta$ , sub Gemelli

FIG. I.



Gemelli *c*, corpus delitescere, emisso tantummodo tenui filamento nervoso *s*, quod cum Surali Vena = associatum ad Metatarsum usque in varias diramationes distributum faceffit. Lava tamen in fura aperto gemelli Corpore, in Solei substantiam *e*. Absumi delineatur, per cujus superficiem alius excurrit nervosus supopliteus Surculus *r*, qui à Maximo trunco circa femoris medietatem discessit usque ad malleolum internum, & externum *r*, cum aliis diramationibus à poplite quoque derivantibus ad malleolum externum *r*.

FIGURA SECUNDA.

SEcto circulariter cranio apparet portio cerebri dissecti *AABB*, sub ventriculis etiam dissectis delineatisque Anfractuosis circumvolutionibus *CC*. Medullari substantia *EE*. Atque Cinerea *DD*, una cum situ *FG*, undè soporariæ emergunt Arteriæ: Tertium proponit Ventriculum *H*, cujus anterior meatus, qui ad glandulam pituitariam dirigitur, est *I*, posterior verò, qui cum Cerebello concurrat, est *K*, ad cujus finem adstat pinealis glandula *L*, eique subjectæ protuberantiæ *MN*, quæ Nates nuncupantur.

Sequitur deinde Cerebellum dura Matre *oooo*. Obvelatum, quæ nonnihil prope nates diducta fuit *XX*, pari modo, ut Coroides plexus *V*, è proprio situ diduci posset, verum etiam, ut subjectam piam matrem *T*, posset demonstrare. Observentur etiam sinus, qui sensibus magis obvii in hac parte concurrunt *V*. Cujusmodi sunt laterales *PPQQ*. Longitudinalis extremus *S*. Ac quartus *T*, qui omnes in Torculari *R*, concurrunt. *ZZ* Tandem ejusdem duræ matris est portio recisa quæ ad Cerebrum investendum debet extolli.

FIGURA TERTIA.

HAud ferè dissimili Cerebri sectione, ejus partium demonstratione, Cerebellum a dura matre liberavit, ut interior ejusdem tunica, pia scilicet a sanguiferis vasis ornata innotesceret. Postquam enim detexerat in dextera *A*. Sinistraque *B*, parte sæpius jam repositos Anfractuosos Cerebri giro *DD*. Medullarem *C*. Cinereamque substantiam *E*. Carotidum Arteriarum situs *FG*. Ac pinealem glandulam *M*, cum subjectis protuberantiis, testes scilicet *NO*, atque Nates *PQ*, quos tertius sequitur ventriculus *H*. Anteriori *I*, posteriorique *K*, meatu (ut in altera indicavimus figura) cujus ope iter sternitur in quartum ventriculum *L*, qui in Cerebello est insculptus. Duræ matris segmenta proponit *VV*, ut substrata Pia *RR*. conspiciatur tenuibus ornata vasis *SS*, quæ in situ ab *XX*, descripto anastomizantur cum iis, quæ duram Matrem perreptant, *ZZ* tandem duræ Matris est portio, quæ supra temporum ossa collocatur.

FIGURA QUARTA.

AB occipitis fede Cerebellum diduxit, reclinavitque supra Cerebri molem, ut inferior ipsius pars cum continuata spinali medulla, Nervorumque productionibus depingeretur. *A* Anim Cerebri moles est; *BD* vero Cere-

Petrol. Explanat.

A a

Cere-

Cerebellum, in cujus medio vermiformis processus *C*, observatur, cujus extremo *E*, quartus exoritur ventriculus *I*, calamus scriptorius nuncupatus, qui in ipsam spinalem medullam *F G H*, protrahitur. *L* Dura est Cerebri membrana, *S T S T* laterales sinus aperti, *P Q R* fovea est occipitis, in qua Cerebellum collocatur.

### FIGURA QUINTA.

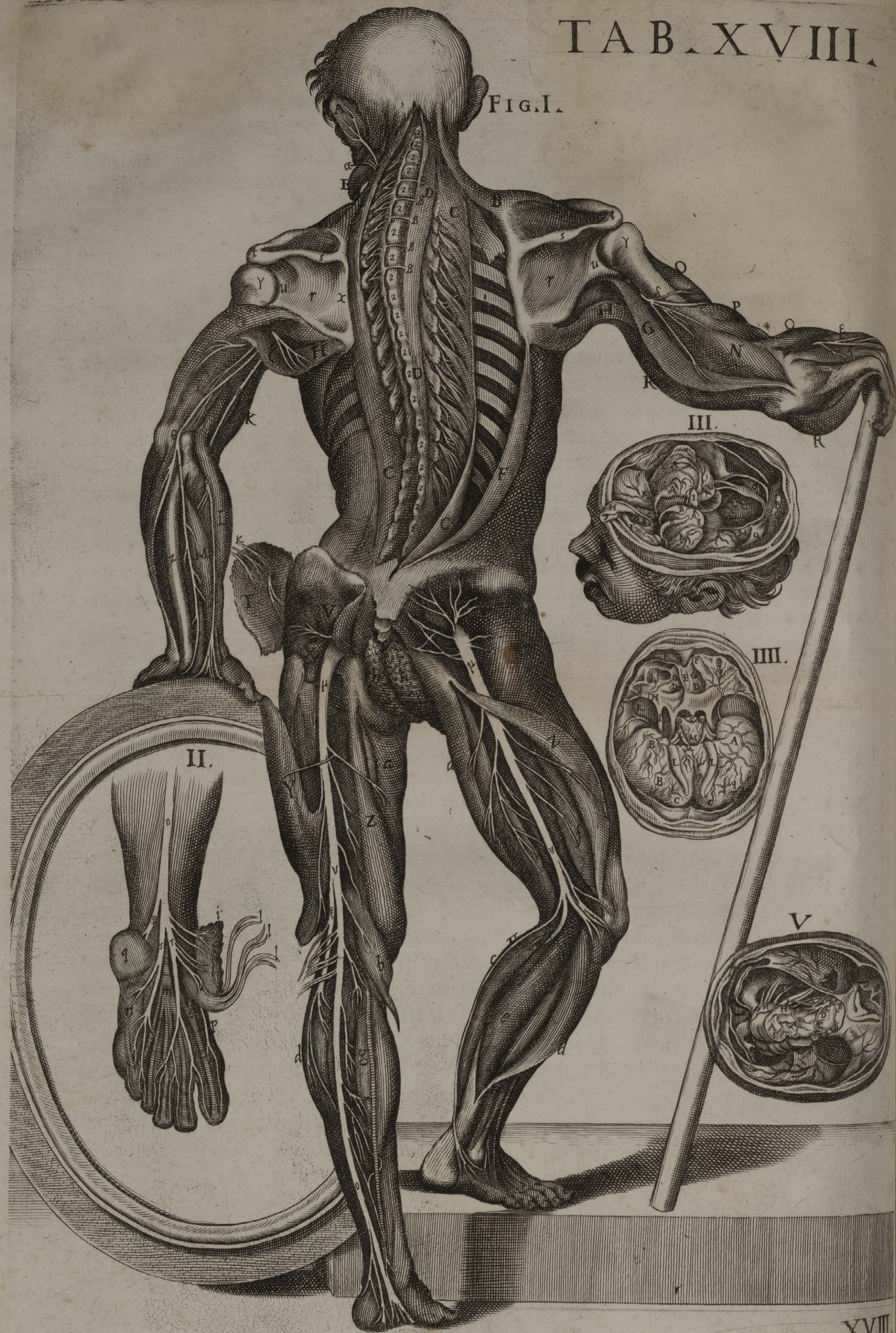Spinalem exhibet Medullam a Cerebelli, Cerebrique substantia medullari liberatam. *A* Cerebri sunt crura, *B* tertii ventriculi meatus, qui ad quartum procedit ventriculum *C L O*. *D* Glandula est pinealis. *E G* Testes. *F H* Nates. *I K* Cerebelli crura recisa *M N*, jam descripti quarti ventriculi latera. *P* tandem spinalis medulla azicon foramine egressa.

### FIGURA SEXTA.

Cerebellum exhibet supinatum quâ parte vertebrae respicit. *A* Dexterâ, *B* sinistra est ejus pars, *C* verò mediâ. *d* Superior pars spinæ oblongatæ, *D* finis mediæ partis. Hunc sequitur Cerebelli sinus, sive pons Varolii *E*, qui quarto respondet ventriculo, & habes etiam processus vermiformes. Sequuntur pedunculi *G G*. Tandemque extra situm collocatur anterior oblongatæ spinæ finis *H*. Posteriorque ipsius pars mediâ *I*.



FIG. I.



DECIMÆ OCTAVÆ  
TABULÆ

FIGURA PRIMA.



Non secus ac in superiori Tabula eorum exhibet hæc figura Nervorum distributiones, atque progressus, qui musculos in postica corporis facie collocatos perreptant. Exhibet propterea inferiorum Cervicalium furculum *a*, per diductam excoriatamque aurem *A*. Abscissumque elevatorem scapulæ *E*, dispersum. Exhibet & nonnulla dorsaliū filimenta *b b b*, in semispinatum *DD*, nonnullaque *y y y*, in sacro lumbi *CC*, tendines absumpta: in quorum quidem delineatione dextero in latere Authoris nostri sedulitas non suorum modo temporum, verum eorum etiam qui sequuti sunt Anatomicorum diligentiam absque dubio antevertit. His posteriores sequuntur vertebrarum apophyses *2 2 2 2* &c., diducta Latissimi Dorfi *F*, carnosā moles. Musculus elevator scapulæ in situ *B*, in qua a musculorum omnium mole liberatam, delineat Author mediam *rr*, extremamque partem *X*, necnon spinam *ss* cum Acromion *tt*, atque Cervice *uu*, cum quibus humeri caput *yy*, articulatur.

Hinc in lævo brachio musculus animadvertatur rotundus major *HH*, axillarium propagine nervosa *g* fulcitus, à cuius extremo altera *n*, emergit per brevem extensorem *G* dispersa, emerguntque aliæ duæ majores *o* & *i*, quarum prima extensori longo *I* superstrata, descendere tandem inter Cubiteum *z*, internumque radieum *M*, ad Carpi usque flexuram aspicitur. Altera vero *t* per Bicipitis *K*, corpus fertur donec radiei interni *L*, principio occurrat, sub quo delitescens emergit iterum, & ad ipsius latus ad carpum usque excurrens in plures furculos dividitur, qui in sinistra vola manus distribuuntur.

Dextero è contra in brachio ut inferiorum Cervicalium Surculi *s*, in bicipitem *O*. Pronatorem longum *P*, externumque brachieum *N*, distributionem delinearet, musculum diduxit Extensorem brevem *G*. Supra longum extensorem *K*. Rotundumque *H*, quos in naturali situ collocatos proponit. In radio tandem sub radio interno *Q*, emergens observetur brachialium extremus furculus *ε*. Cubiteo externo *S*, manusque Dorso propagatus. Quos externus sequitur Cubiteus internus *R*.

Dextero autem in femore primo sese offert aspectu magnus Cruralium truncus *u*, qui ab ossis sacri ramis conficitur. Hic per posticam femoris partem procedens adjacentibus musculis, bicipiti scilicet *Z f*, ac feminervofo *a*, furculos aliquot impertitur, donec in poplite disperdatur in alios ramos *H c*, qui non musculorum modo superficiem, sed internam etiam illorum substantiam pervadunt: ut in læva parte luculentius demonstratur. Hic tamen *d*, utrumque proponit gemelli Corpus separatum, ut subjectus soleus *e*, appareat.

Sinistra e contra in parte post Iliaci externi *T*, lumbarium propaginibus *K*, muniti, post perioestii ossis Ilii *V*. Musculi quadrati *X*. Adiposorumque Corporum

porum *bb*, delineationem, eundem magnum Cruralem Nervum *u*, exhibet, qui postquam divulso bicipiti *Y*. Seminervoso *Z*, ac tricipiti *a* furculos aliquot contulerit, dividitur in poplite in duos conspicuos truncos, & *ε*, quorum postremus in solei corpus *d* absumitur: Alter verò ad internum venæ suppopliteæ *g*, latus excurrans, Musculoque suppopliteo *b*, ac aliis adjacentibus musculis furculis aliquot impertitis, ad extremum usque pedem dirigitur qui Suralis evadit *o*, & in planta pedis in tenues disperditur, abique diramationes.

### FIGURA SECUNDA.

Quod sinister superioris figuræ pes detegere non potuerat summa cum diligentia reprehensat hæc altera, in qua ut magni Cruralis Nervi a situ dicti Suralis *o*, in planta pedis progressum distributionemque proponeret, integumenta, *i* primo diduxit, deinde plantaris brevis tendines *III*, accurate elevavit: qua quidem separatione non tres modo ab eo proficiscentes Surculi *ρ s r*, eorumque ad extremos usque digitos distributiones deteguntur, verum etiam calcaneum *q*. digitorum etiam Flexoris *m*, pollicisque proprii *o* tendines, una cum minimi deducente *n*. Aliaque nervosa propagine *p*, quam ab anterioribus nervis procedentem, in posteriorem, internamque pedis partem deflectere, regeique posse demonstrat Author.

### FIGURA TERTIA.

Sequentibus hisce figuris nonnullorum exhibet Nervorum exortum, atque progressum, qui ab oblongata Medulla intra Cranium originem ducunt. Et quidem dexteram *A*, sinistramque *B*, Cerebri partem, quæ supra orbitas collocatur, elevavit, ac posteriora versus reflexit, ut olfactorii Nervi in conspectu adessent, eorum enim dexter *A*, in situ suo permanet, sinister verò *D*, a proprio meatu, divulsus supra Cerebri substantiam fuit reflexus. *B*, situm indicat septi piæ matris, quod olfactorios Nervos dividit, *H* verò mesloriæ falcis volumen, *G G* processui cristato conjunctæ. *E* Foramina colatoria Processus est cribriformis, *F* frontalis sinus, *K* Carotidum interna rum furculi per duram matrem orbitas investientem dispersi, *II* pia mater vasis ornata, *L* verò situs est Cerebelli, ipsumque cooperiens dura mater *M*, septum a nonnullis nuncupata, ad cujus latera laterales sinus, *oo* sunt insculpti *p* Situs Torcularis, ubi sinus duræ matris concurrunt.

### FIGURA QUARTA.

Haud absimili sectione, exponit iterum cum olfactoriis opticos etiam sua foramina ingressos. Reflexa enim dextera *AA*. Sinistraque *BB*. Cerebri parte. Pia matre *CC*, circumdata una cum olfactoriis Nervis *LL*. Opticos exhibet Nervos *ON* a propria unione *M* divisos, propriaque foramina ingressos, a quibus pariter Carotides Arteriæ *R*, progredi conspiciuntur *I*, vero *K*, & *H*, earundem Carotidum sunt propagine per inferiorem anterioremque duræ matris partem distributæ *FF*, *G*, & *D*, sedes sunt olfactoriorum

rum Nervorum in foraminibus cribriformis *S*. *E* Processus cristatus. Tandem est pelvis, quæ pituitariæ glandulæ lympham excipit in sella turcica.

### FIGURA QUINTA.

Cerebri universam molem abscidit, ut ab oblongata medulla proficiscentes nervos transversaliter exponeret. *A* Spinalis est medulla, *B B* optici sunt nervi visorii. *C* processus medullares anteriores, *D* infundibulum. *EE* Carotides Arteriæ, *G* optici motorii. *H* Gustatorius secundus. *I* Gustatorius primus, *L* hujus furculus, qui per oculi membranas disseminatur. *M* Nervus Auditorius. *N* Vagus in duas propagine divisus. *O* Septimum Antiquarum par, quod in linguam ejusque musculos infigitur, & nonum à Recentioribus nuncupatum.



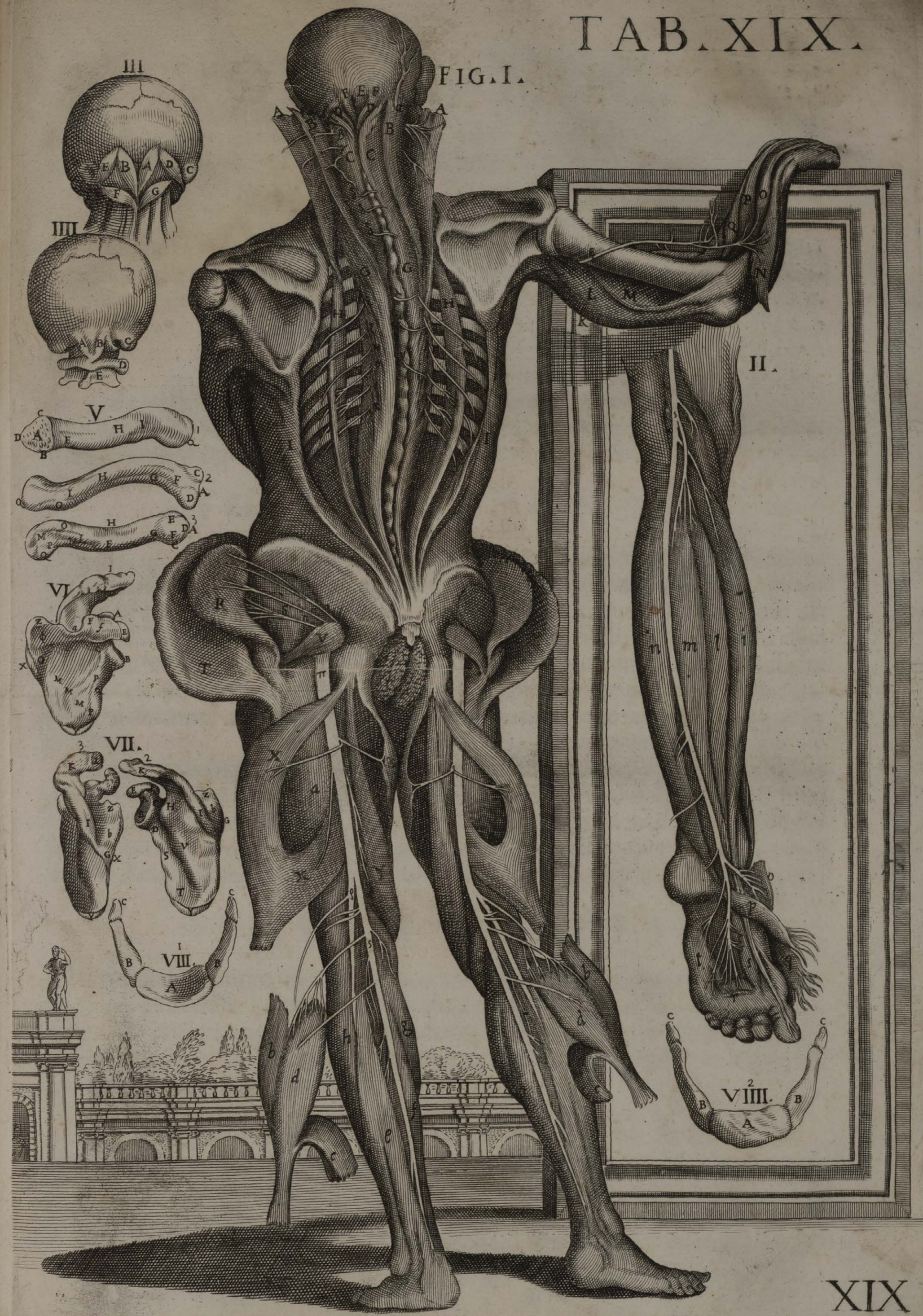# DECIMÆ NONÆ TABULÆ

## FIGURA PRIMA.



Osticam hominis partem cum musculis, nervisque in situ spectandis extraque illum positis, supinatisque demonstrat. *AA*. Splenii muscoli occurrunt, ab occipitis latere discissi, & utramque in partem diducti, ut excurrentes primi Cervicales nervi per ipsos appareant. *B* Exhibetur & complexus musculus sinistro pariter ab occipitis limite divulsus in latera, quem Cervicalium ramusculi subeunt pervaduntque *B*. Dexter complexus in situ, eoque quo natura donatus est delineatus. *a* Nervosus ramus, & ipse conspicuus primorum cervicalium sursum, & ad latera occipitis deflexus, & usque ad sinciput scite protensus. *E* Elevatio, sive apophisis, ubi desinunt ligamenta primæ vertebræ hic tantummodo adumbrata, & in occipit Figure primæ sequentis Tabulæ melius insculpta, dentur in extrema, media, & postica occipitis regione visenda. *FF* Recti, extensores majores muscoli. *DD* Recti extensores minores cum superiore obliquo sinistrum ad latus hærente. *CC* Indicantur spinati muscoli in situ suo, quorum sinister à tribus primarum Cervicalium complicationum nervosis furculis perforatur, *BT*. *δ δ δ* Ramusculi alii tres æque nervosi ultimorum cervicalium nervorum propagines, primique Thoracis, qui supra spinosos apophises vertebrarum tum Colli, cum Thoracis transversim deducti spinatos musculos irretiunt. *GG* Habes & longissimos dorsi musculos, sexque surculos nerveos, qui illos media in parte pervadunt *EPNQIKV*. Quique transversim profusi sacri lumbi musculos ad latera utrinque subeunt, alii vero supra musculos ipsos longissimos excurrunt. *HH* sacros Lumbos, & aliquando abductos: Latissimi dorsi Musculos *LL*, in apophisibus vertebrarum transversum discissos, & lateraliter ad homoplatis latera reclinatos. Nervus ille est cervicalis, & brachialis dexter sub axillam evehctus, & humerum subiens, quique compluribus ramis in musculos post cubitum delineatos implantatur. *K* Extensor longus cubiti ostenditur. *L* Brevisque *M* Brachieusque externus, qui simul inferius glomerati validissimum tendinem constituunt in Olecranon affixum. *N* Cubiteus externus non solum a primordio recisus, sed inferius supinatus ut nervorum brachialium pateret aspectus. *Q* Musculus radieus externus in situ. *P* Pollicis indicisque simul adhærentium extensor. *O* Magnus digitorum extensor. Exinde in Femore musculus gluteus major *T*. Ostenditur & minor pariter supinatus, *R* eorumque tendines in magnum trocantera inserti. Apparent identidem distinctæ tres ramificationes a nervo magno crurali *o*, & radiorum instar minoris glutei substantiam penetrante, ubi in ramos exporriguntur. Minimus in situ gluteus *S*, qui sub memoratis nervis diffusus magnum etiam troncaera invadit. Externus obturator *V*, musculus piriformis a figura audiens. *n* Cruralis magnus nervus ab ossis sacri Caudicibus Nervorum adauctus, & per posteriorem femoris partem ad usque

pedem



pedem trajectus. Biceps musculus *xx*, cujus primum caput ab ischii tubere dimanat, alterum a media fere parte posteriori femoris; ea tamen principia simul inferius uniuntur, eorumque tendo in poplite, ubi recisum reflexumque aspiciamus, ut cruralium nervorum aspectus clarius inspiciatur. *a* Musculus vastus externus, *r* & feminervosus in situ delineati. *Z* Exhibetur itidem ab extuberantia ischii semimembranosus a nervi cruralis ramusculo implicatus.

Trunci nervi cruralis terminus, ibi suppopliteum formans, ubi dividitur, & duos in insignes furculos partitus apparet *p*. Internus qui magnus nervus est, variosque furculos ad gemellos diffundit, in tibiæ medio nervum præbet, & in calcaneum inferitur. Ramum vero alterum suppopliteum externum minorem intra musculos recondi videmus. *b* Peroneum posticum, & Magnus flexor digitorum *g*. Posticus tibiæ in situ *f*. Supra autem hos musculos ad latera, & extra situm tres musculi videntur *bb*. Gemellus scilicet dexter *dd*. Sinisterque, & soleus *cc*, qui simul complicati chordam magnam in utroque latere constituunt a calcaneo hic resectam.

### FIGURA SECUNDA.

**C**Rus a posteriori latere videndum, nervumque magnum cruralem exponit *S*. Qui nervus minus in poplite diffusus inspicitur, quam quem in prima Tabula innuimus. *n* Peroneus posticus. *i* Posticique tibiæ. *M* Magnus digitorum flexor, *L* pollicisque in situ. *p* Digitorum musculus flexor minor, suis tendinibus munitus *q*, qui tendinibus extensoris majoris propter foramina hujus plantaris connexi, hic propria a sede submoti spectantur, ideo conspiciuntur furales nervi scite expositi per pedis plantam.

*O* Extensoris pollicis portio ab interno excisa malleolo, unde in ipsam plures ramusculos a nervo suppopliteo exortos inferi manifestum est. *S* Musculus interosseus internus *t*. Digiti minimi deductus musculus. *r* Pedis planta communibus velaminibus obtecta, ubi vero denudata apparet, nervi magni cruralis propagines quomodo ad ipsam distribuantur conspicuum est.

### FIGURA TERTIA.

**C**Ranium a tergo indigitat, quo musculi qui in occipite adnectuntur, in prospectu habeantur. *A* Rectus dexter major extensor. *B* Sinister. *D* Minor dexter. *E* Obliquus superior sinister. *F* Obliquus inferior. *G* Dexter. *C* Mastoideus dexter processus, a quo sinister ab osse temporali procedens ostenditur.

### FIGURA QUARTA.

**C**Ranium quoque integumentis omnibus musculisque spoliatum exponit, ut in occipite atlantica conspiciatur vertebra epistropheæ connexa, & earum connexio, quæ per ligamenta fit, occipitalia nuncupata.

*A*, Sinistrum ligamentum. *B* Dextrum. *C* Processus Mastoideus. *D* Apophisis lateralis atlanticæ. *E* Altera, quæ epistropheæ dicitur vertebra.

## FIGURA QUINTA.

**D**iversimode positas tres Claviculas ostendit, primæ nimirum inferiorem sedem, posterioremque alterius faciem, tertiæ denique anteriorem, externum, supremumque situm commonstrat.

*AAA.* 1. 2. 3. Claviculæ capitulum, quo sterno articulatur. *B* Primus ejusdem angulus. *D.* 1. 2. 3. tertium Capitulum, quod figuram exhibet triangularem. *E.* 1. 3. Linea in anteriori claviculæ sede protuberans. *F.* 2. 3. inferioris æquæ claviculæ linea *G.* 2. 3. Asperitas illa innuitur, quam in postica claviculæ sede invenimus: *HHH.* 1. 2. 3. Claviculæ media pars oblongata. *i.* 1. 2. Hæc claviculæ sedes est, quæ ad superiorem scapulæ partem tendit, ibique gibba exhibetur.

*M.* 3. Hac etiam ex parte aspera est clavicula, & ex illa ligamentum producitur ad internum scapulæ processum deductum. *N.* 1. Tuber, sive claviculæ elevatio. *O.* 2. 3. Locus insigniter asper in inferiori claviculæ summitate, qua superiori scapulæ processui coarticulatur. *P.* 3. Capitulum illud est, quo superiori scapulæ processui clavicula annexa est. *Q.* 1. 2. 3. Sedes indicatur, qua Capitulum illud consistit versus acromion.

## FIGURA VI. ET VII.

**S**capulæ iconem exprimit vario situ spectandæ.

Prima posteriorem illius faciem, qua costis adnectitur coram repræsentat. Altera vero anteriorem, sive ipsius dorsum. Tertia denique ex adverso demonstrat.

*AB.* 1. 2. Scapulæ sinus, cui humeri caput articulatur, qui etiam glenoides cavitas appellatur. *C. D.* 2. Scapulæ cervix, seu collum. *EF* 1. 2. Ancoroides scapulæ processus, protuberantem portionem indicans, cui alligatur clavicula. *a* 1. Semicirculare foramen, quo claviculæ Costa recipitur. *OH.* 2. Scapulæ spina, quæ superne processus efformat. *L* 3. Superioris processus Scapulæ sinus, cui æque clavicula adhæret. *KK.* 2. 3. Processus vulgo Coracoides, quo clavicula annectitur. *MMM.* 1. Scapulæ basis sua cavitate do nata, multa que ipsius tubercula, seu inæqualitates in ipsa apparentes. *G* 2. 3. Divisio spinæ hujus scapulæ. *PP.* 1. protuberans, crassiorque infernæ costæ portio, quæ per internam scapulæ longitudinem prominat. *Q.* 1. In interna, infimaque scapulæ costa visibilis sinus, ubi cubiti extensor musculus adnectitur. *S* 2. Scapulæ ejusmodi inferioris costa in externam regionem conversa. *T.* 2. ubi Humeri musculi aliquot adnectuntur. *V.* 2. externa scapulæ sedes, in qua diaphana comperitur. *X.* 1. 3. Basis scapulæ appendix ad spinæ ipsius initium adhærens. *Y.* 1. 2. 3. Scapulæ ejusdem, quæ in fine apparet protuberantia. *i.* 2. 3. Superioris anguli sedes internam scapulæ regionem aliquantum allevans. *Z.* 1. 2. 3. Superior basis scapulæ angulus. *b.* 2. 3. Cavitas sive sedes spinam inter, elatioremque scapulæ costam consistens.

FIGU-

## FIGURA OCTAVA.

**O**S Joiden supinatum ante oculos ponit, ut exinde posterior ejusdem facies intuenti se aperiret.

*A.* Interna ossis Joidis aliquanto cava basis *BB*, ossis ejusdem apophysos cornicularis *CC*. Et ipsiusmet Cartilaginosa appendices corniculorum.

## FIGURA NONA.

**O**S ipsum, ut natura illi situm constituit, locatum exhibet.

*A.* Exterior ipsius aliquanto gibba facies. *B* Laterales sui processus, seu Corniculos vocitemus. *CC.* Appendices, quas in figura octava innuimus, quæque frumenti semini assimilantur.



Petriol. Explanat.

E e

VIGE-

# VIGESIMÆ TABULÆ FIGURA PRIMA.



**D**iligentissimi auctoris consilium fuit post ossa sceletus in situ suo ante oculos posita, ut in sequenti vigesima sexta Tabula apertè demonstrabitur, unumquodque illorum extra situm, & separatim ostendere in figuris hisce nullis caracteribus signatis, idcirco non mihi captanda videtur provincia de illis verbum facere, cum præcipue in 26. dicta Tabula hoc opus insumpserim, nihilominus aliqua carptim subnectam.

Musculi duo lateraliter in dorso ejus aspici possunt sacri lumbi cognomento, aliquantulum super costarum latera supinati, ut mira nervorum intercostalium structura pateat, qui in apophyses spinosas euntes, furculos super musculos ipsos diffusos, formant etiam in Occipite, ubi adsunt ligamenta primæ, & secundæ vertebræ feriata. Remoto insuper externorum intercostalium musculorum ordine, istos internos esse ostendit, qui cum præfatis externè decussantur, oblato quoque repagulo qualibet in parte posteriori figuræ hujus ad vertebrarum lumbarium latera peritonei telam ibi manifestat, qui anteriorem in partem continuat cum internis costæ mendosæ intercostalibus musculis: Ostendit & nervos cruales qui ad ilii latera succisi pendent cum musculorum portione ad magni pedis motum facientium. De quibus supra fusius verbum fecimus.

## FIGURA SECUNDA.

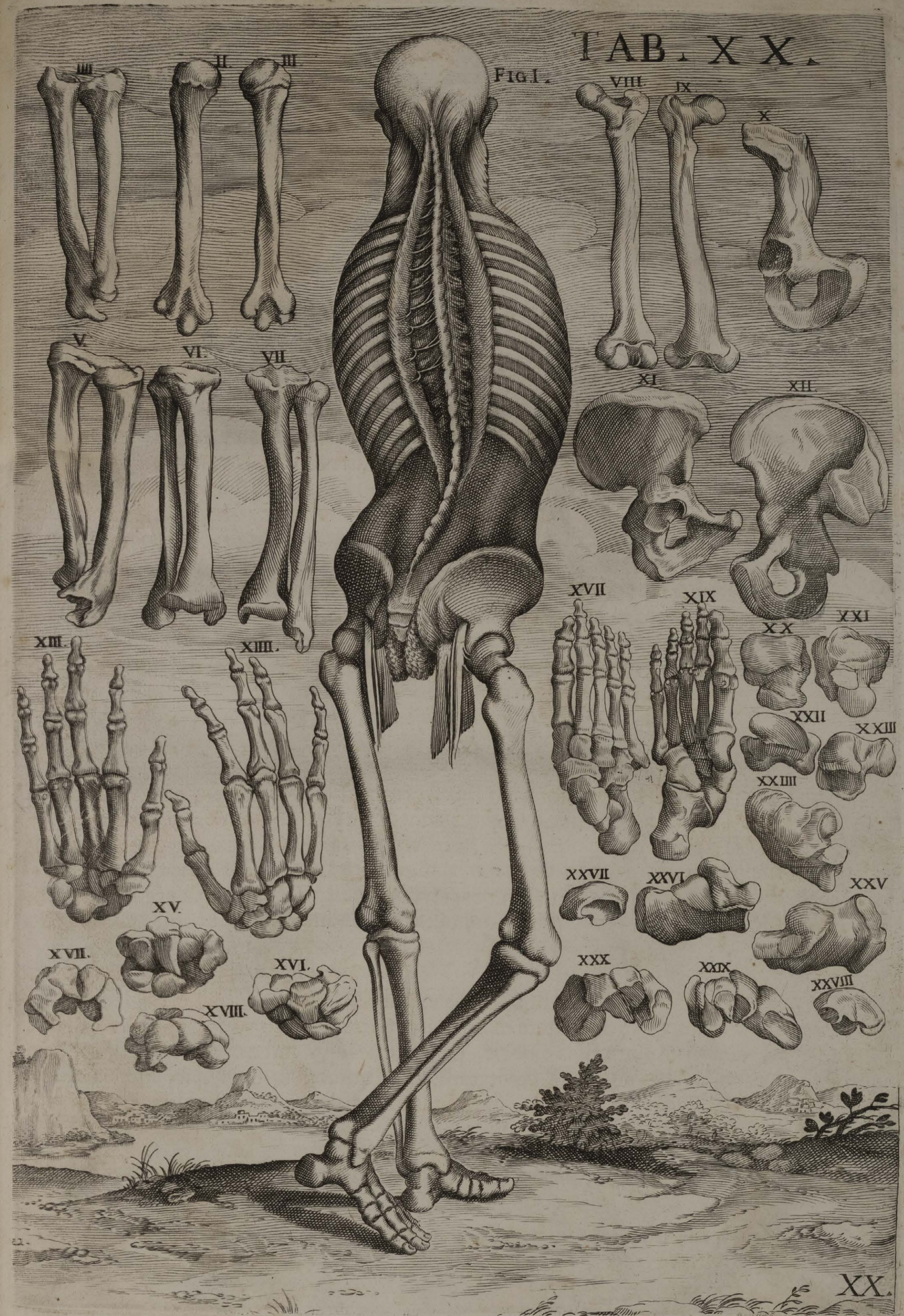
**P**ostica ex parte humerum sinistrum exhibet, & in ipso caput ejus rotundum occurrit, quod scapulæ adnectitur, post illum Cervicem ejus spectabis, fixuramque oblongam, ubi tendinum unus locatur, qui musculum bicipitem format. In extremo autem partem ejus extensam intuemur aliquanto exilem, & latam cum propriis processibus, condilibus nomine, aliumque processum elevatiorem, qui ossi cubito adnectitur, & rotulæ assimilatur.

## FIGURA TERTIA.

**O**s ipsum antecedentis figuræ exponit, sed in hac humerus dexter cum naturali inæqualitate ex interiori parte supinatus videtur, cum eadem, ac descripta summitas ejus sit, partemque ejus inferiorem demonstrat, ita tamen ut pars adnotata cavitatem illam notabilem exhibeat, in quam ossis cubiti, Olecranon vulgo, summitas sese infert, processusque medius, foras exporrigatur ad instar rotulæ.

## FIGURA QUARTA.

**O**s cubitum, radiumque, uti naturaliter simul adhærent, delineat, interna à facie deflexa utraque, cum longius, magisque externum os cubitum



bitum appareat, quod processum Olecranon demonstrat hinc adinstar Pollicis, & superius extuberantiam illam, qua ad radii caput unitur, quod subtilius apparet, circulari prominentia donatum, & ossa ista in manum pergentia secus medium expanduntur, donec cubitus inæqualem extremitatem suam ostendit, restrictamque, cum illa radii latior sit, & sinuosa, cui carpi ossa adhærent, illa præsertim, quæ primos digitos spectant.

### FIGURA QUINTA.

**P**ost exhibitum a facie interna cubitum illud, radiumque externam etiam eorum faciem ostendit, quoniam longius inferius, externeque os cubitum est, sua cum summitate, quam Olecranon processus facit, quamque in humeri inferiorem cavitatem inferri diximus. Alius porro radius est exilior, altiorque, uti sub initium rotundus, sub finem vero carpum versus altior, latiorque cubito est ad internum latus.

### FIGURA XIII.

**F**igurarum numerus hic præteritur, ne manus, tibiæque ossa misceamus, quare manum explicandam prosequimur, quæ nobis hic sese offert, interna ex parte cum carpo octo distinctis ossibus efformato inæqualibus inter se, innominatis, & frequentius duos in ordines partitis, ille nimirum ordo qui juxta metacarpum est, expansior videtur, carpique quinque ossa quibus fit interius aliquantulum sunt cava, ossula quæque illa, patenter elevata juxta digitorum articulos, nihilominus duobus internodiis pollex conflatur, quatuorque digiti alii quilibet tria habet, apophysesque suos, minus tamen illis elevatos, qui in metacarpo innuuntur, de quibus melius loquemur in Tabula vigesima sexta.

### FIGURA XIV.

**H**oc ipsum in Figura ista circa ossa videndum est, ostendit tamen Figura hæc exteriori ex parte carpum aliquanto gibosiores, uti & metacarpi ossa, & digitorum, levem habentia curvaturam, nec exterius tubercula, seu apophyses monstrat, quæ interna in manu ostendimus in Fig. 13.

### FIGURA XV.

**C**arpum exhibet octo ossibus suis munitum, & interna in parte articulis, ut plurimum absque nominibus, & nonnulli vocant Rafette.

### FIGURA XVI.

**M**edium Carpum exhibet externa ex parte inversum, & ab ossibus metacarpi pariter semotum, elevatumque adeo, ut ultimorum ossium planum appareret, quæ ad quinque Metacarpi ossa adnectuntur, uti in 15. aspiciamus.

## FIGURA XVII.

**C**arpus hic supinatur, sed aliquanto etiam attollitur, ut interior pars ejus spectetur; unde prima duos ejusdem ossa occurrunt, quæ radio adhærent, & in nos obvertuntur, cum aliis identidem, quæ in metacarpo articulata reperiuntur.

## FIGURA XVIII.

**C**arpus denique nobis objicitur non pronatus modo, sed illa ex parte etiam, qua ossibus Metacarpi adhæret, exhibetque per planum anteriorem octo ossium regionem, quibus componitur.

## FIGURA X.

**O**s illud ostenditur, cujus abrasa parte, portio illa remanet spectanda, quæ ad partem acceptabuli Ischii efformandam extenditur, ubi ad minus ipsum Ischium os concurrere lateraliter quoque videre est, inferiusque pariter pubem, quæ semicircularis delineatur.

## FIGURA XI.

**O**s illium iterum repræsentat externa ex parte, ad Ischium inhærens, quod interno ex latere illi subjectum est, uti & pubi, quem inferius delineatum videmus, imo ex talium duorum ossium unione post Ischii acceptabulum notum illud ovatum foramen formatur, quod a musculis pettineo, tricipite &c. cooperitur, de cujus inæqualitate melius in Tab. 26. exposituri sumus.

## FIGURA XII.

**A**liud illium os supinatum in prospectu est, ut crista ejus non modo quæ superius ipsum ambit, spectaretur, sed cavitas illa quoque, quæ in medio viscerum partem excipit, posteriusque sinum oblongum format, elevatumque, ut in sese ossis sacri latus absumat, veluti inferiori in parte os ischium, æque spectatur in parte inferiori ilio ipsi adnexum, sed pubes etiam semicircularis figura, ut præfatum, quod hic interne videtur, foramen efficiat.

## FIGURA VIII.

**O**s femur posteriori ex parte indigitat, & primo ejusdem caput, quod descriptam cavitatem subit Ischii, sequiturque ipsiusmet cervix, collum quoque dicta, inque cervicis extremitate notabilis apofisis ille apparet sursum elevatus, vulgo magno trocantera, deinde inæqualis illius tractus, qui descendens latus evadit sub finem, ubi processus duos contiles nomine efformat, qui summitati adhærent tibiæ, antèruique inter ossium eorum latam, excavatamque aliquanto conjunctionem, rotula hic non apparens articulatur.

FIGU-

## FIGURA IX.

**F**emur ipsum exterius inversum cum capite, cervice, & magnotrocantera exhibetur, & ipsam sub cervicem processum alium minorem descripto ostendit, ideo parvum trocantera appellatum, inferius vero, seu femoris ipsius interna parte præter contiles duos, quos in lateribus offert, in medio fixura illa grandis aspicitur, quæ vasa sanguifera ad magnum pedem excurrentia recipit.

## FIGURA VI.

**T**ibiam, fibulamque simul unitas demonstrat, interneque ad nos conversas, ut primo lata summitatis tibiæ basis videatur, in quam vidimus femoris extremitatem recipi, ut vero descendit, aliquanto sub medium exilior facta, per terminum paululum incavatum sub finem dilatatur, ossique talo dat locum, interiusque lateraliterque per patulam elevationem extuberantiam illam efformat, quæ malleolus internus audit. Fibula autem in summitate sua restrictior tibia est, & ipsa quoque exilior, & inæqualis descendit, sub tibiæ caput videri incipiens, & iterum sub finem latior, sed minusquam tibia progreditur. Proinde per oblongam sui prominentiam accedit ad formandum post ipsam internum malleolum, & talo præfato exterius per latus inhæret.

## FIGURA VII.

**P**erspicienda antèrui offert duo ipsa ossa, dilationibus suis sub initium donata, & exinde sub finem, ossium ipsorum opera, aliquanto restrictiorum, tibiam sub principium elevatam magis repræsentat, & in medium extra naturam curvata, quam fibulam, quæ fibula dum definit, tibia naturaliter longior evadit, externumque malleolum producit.

## FIGURA XIX.

**E**xtrènum pedem inferius ob oculos ponit, exteriusque num. 17. adnotat. Cujus tarsus septem distinctis ossibus formatus apparet, quorum superius pollicem respiciens talus est, seu astragalus, qui ut innuimus in inferiori sinuosæ tibiæ parte articulatur, multasque habet inæqualitates, cavitatemque exteriori in latere, ubi commodè adhæret fibula. Ipse vero inferius parti ossis calcanei per complures extuberantias adnectitur, antèruique ossi tessera, talove conjungitur. Cæterum os calcanei primum in hac figura occurrit, ipsumque inæquale, & præsertim sub pedis planta, ubi per plures cavitates extuberat, taloque adjungitur, ut diximus, & ossi naviculari antèrui. Tertium autem os tessera tribus innominatis ossibus adhæret, quæ prima metatarsi sunt internodia, ultimum tandem septimo, seu naviculari (ita a figura dicto) unitur, quod os calcanei amplectitur, antèruique ultima duo metatarsi ossa; pars itaque talium ossium interior in figura 19. exprimitur. Pars autem exterior in 17. ubi quatuor Metatarsi ossa gibba aliquan-

Petriol. Explanat.

G g

tum

tum forinfecus spectantur, interiusque potius cava cum elevatioribus tuberculis, per quæ digitis adnectuntur, quorum quodlibet tribus ossulis coalescit, pollice excepto, qui duobus exterius aliquanto gibbis, juxta figuram 17. interiusque cavioribus ex 19. cum suis tuberculis, quæ in internodiis quibuslibet visuntur.

Figura 20. Os talum spectandum objicit, externa ex parte.

Figura 21. Ipsum inferne demonstrat.

Figura 22. Naviculares os designat, faciemque externam,

Figura 23. Internam navicularis ossis faciem ostendit.

Figura 24. Os calcanei, superioremque ejus partem indigitat in illa regione, qua ad talum unitur.

Figura 25. Ipsum exhibet laterali, externaque facie.

Figura 26. Ipsum pariter offert supinatum, ut tuberculum illud multo elevatum appareat, quo humus calcatur.

Figura 27. Tesseram nobis proponit Talumve, cum cavitate illa, qua interiori ossis tali regioni connectitur.

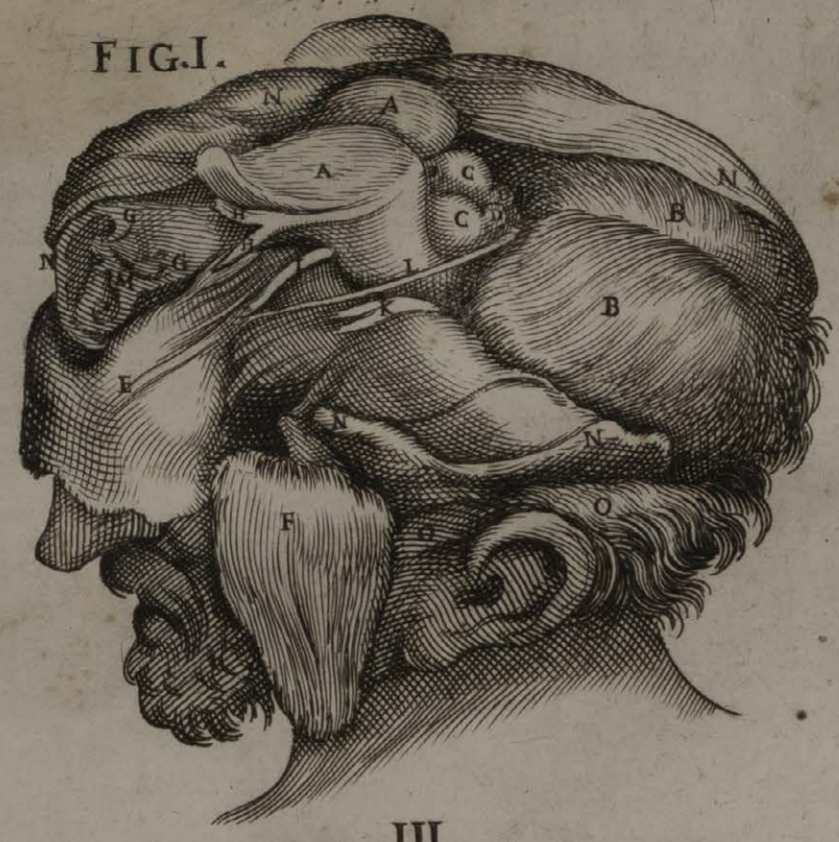Figura 28. Illud ipsum exhibet supinatum, ex quo variæ quas habet facies conspiciuntur, eaque ratione Polimorfon æque appellatur.

Figura 29. Quatuor ossa simul unita delineat, Tarsi anteriora, inferne conspicienda, lateralia scilicet duo, Tesseram, quæ Pollicem spectat, & Naviculare, quod ad minimum tendit digitum cum duobus mediis, quæ nominavimus, & tandem.

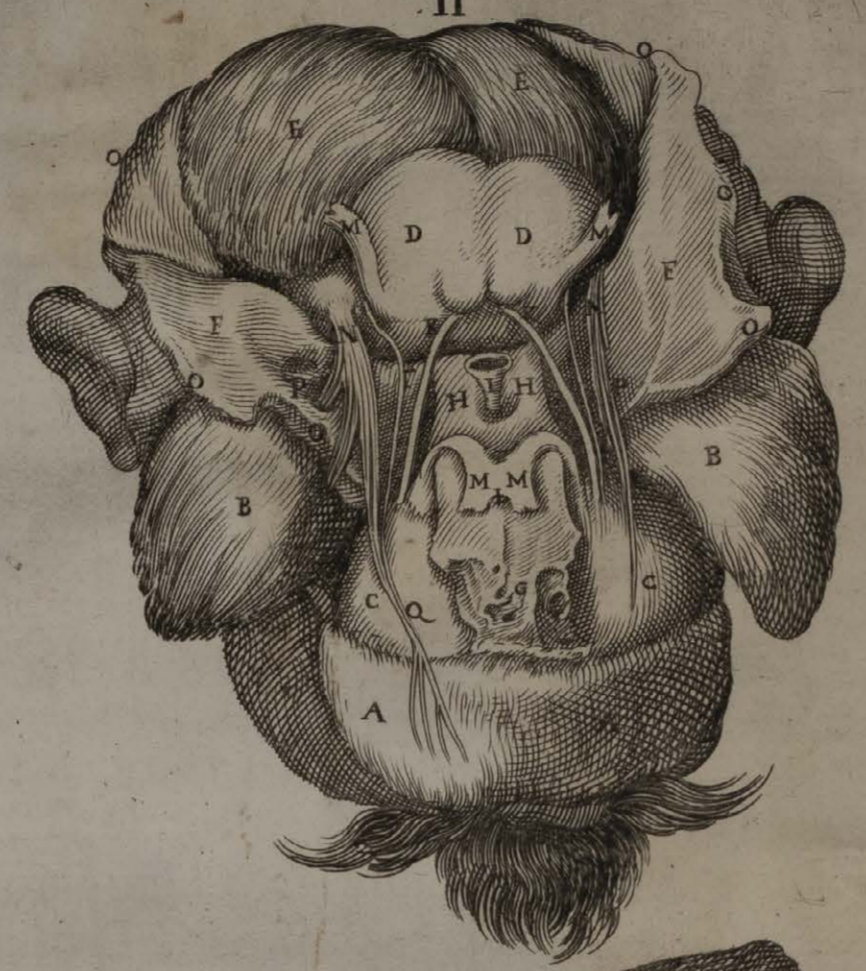Figura 30. Exteriorem ossium illorum faciem tibi aperit.



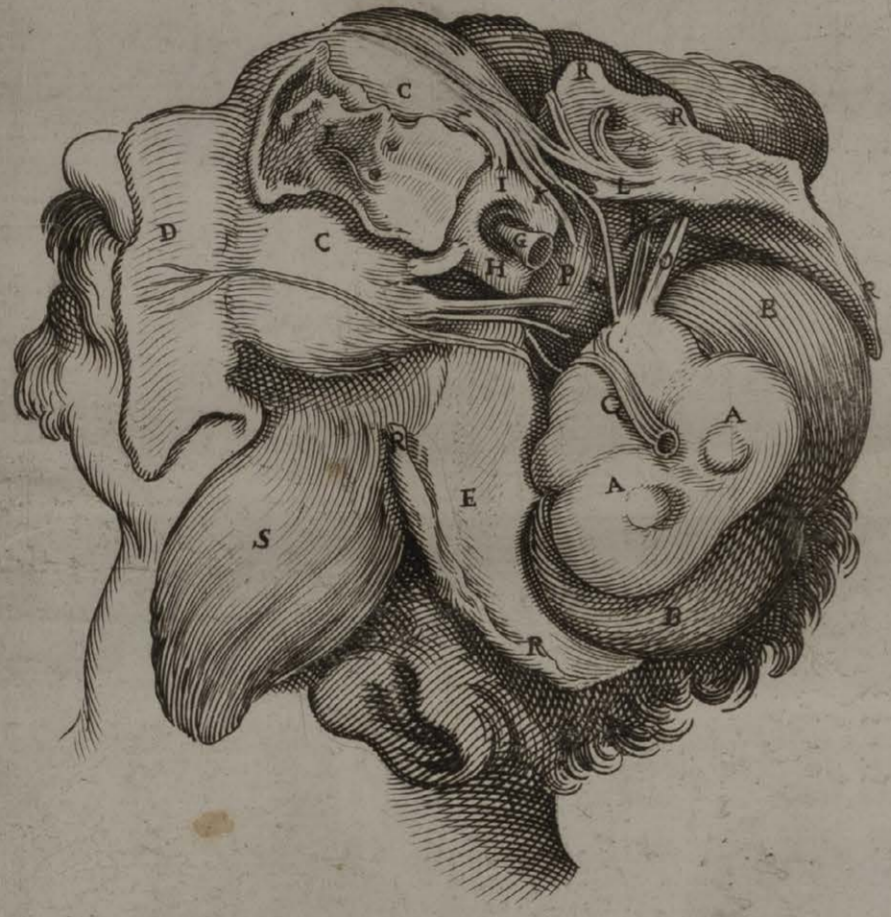FIG. I.



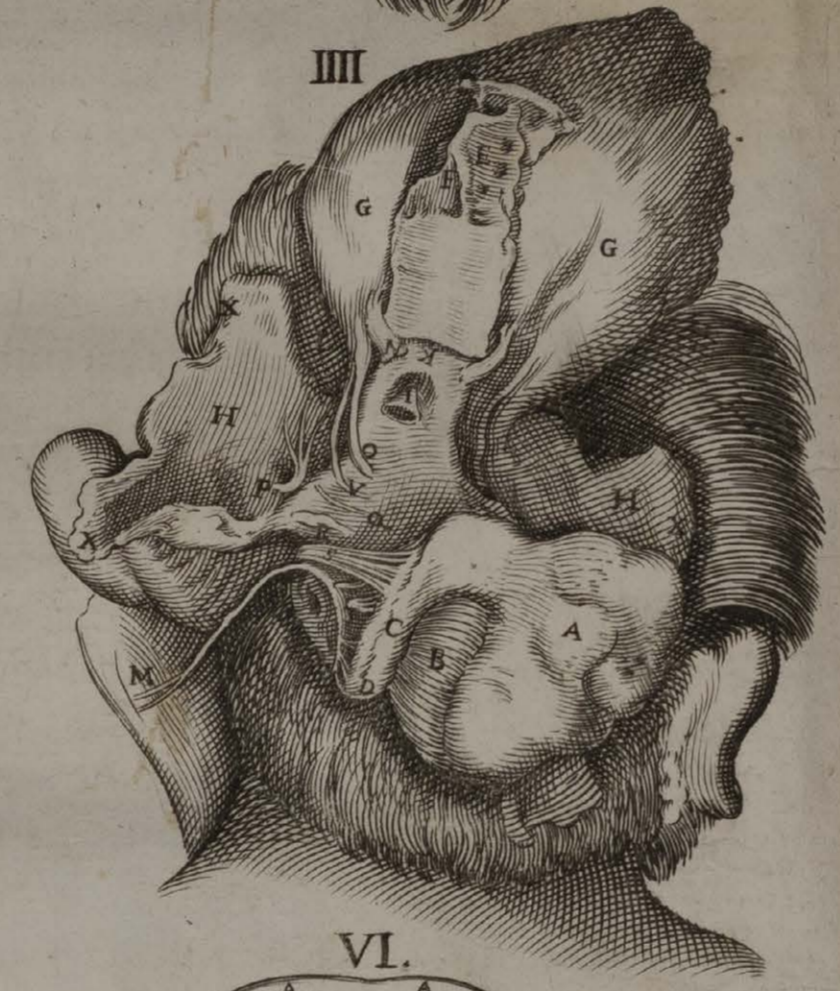
II



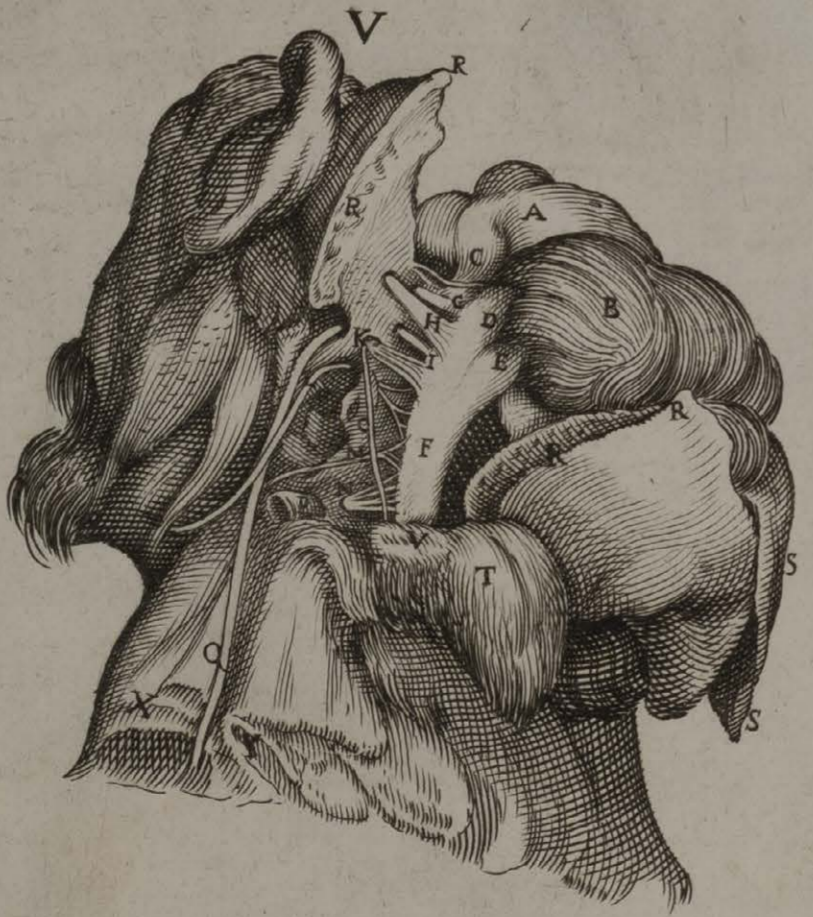III



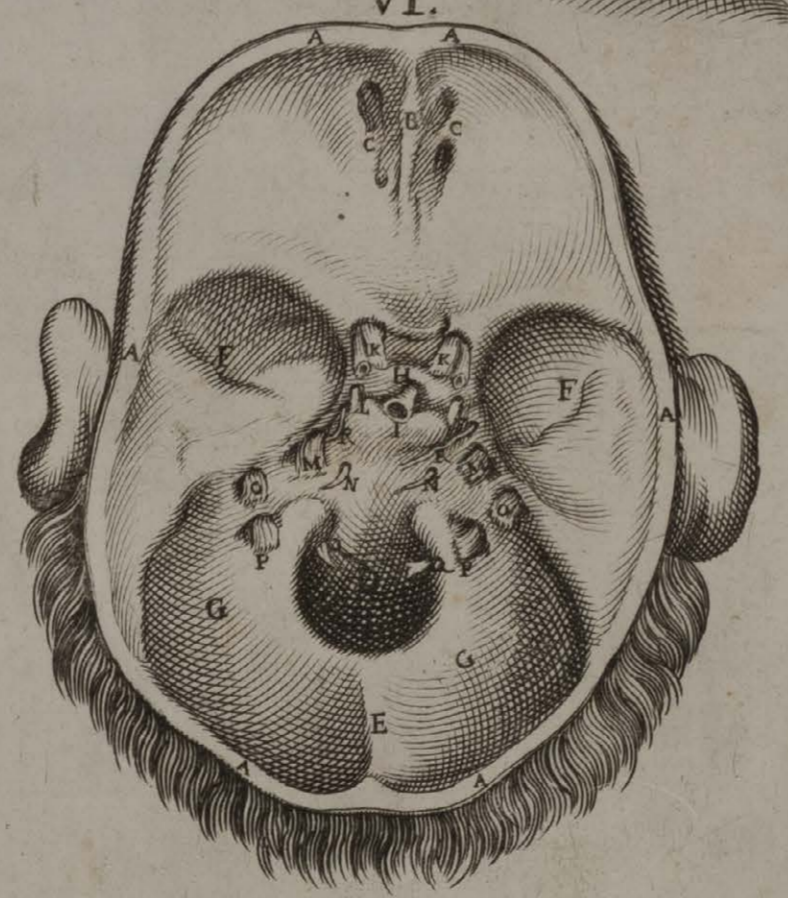
III



V



VI



VIGESIMÆ PRIMÆ  
TABULÆ

FIGURA PRIMA.



Ræsens Tabula demonstrat sedulitatem omnem Anatomici Auctoris, ut videantur in cerebro nervi egredientes è spinali medulla intra cranium. Occurrit itaque Cerebrum lateraliter submotum ad duos usque ventriculos, & pedunculos, cum protuberantiis continuum, Natesque ostendit &c.

*AA.* Laterales tertii ventriculi elevationes ad ipsius latera abscissas intuemur, proinde striata corpora, nervorumque opticorum origo patet. *BB* Dura matre spoliatum cerebellum, piaque vestitum in duos distinctos lobos levatum. *CC* Protuberantiæ in situ quæ nates appellantur. *DD* Sequuntur in situ & testes. *HH* Et nervi optici. *I* Nervusque motorius. *E* Integumenta in fronte supinata. *L* Pateticus nervus sinister in situ egregie delineatus. *K* Quintum par, seu gustatorius primus. *NN* Duræ matris in situ limbus. *NNN* Cranium transversum recisum. *GG* Cranium dura matre exutum in lamina vitrea ossis frontalis. Cristatum secus os. *MC* In etmoide conjunctum. *F* Temporalis musculus deorsum reclinatus. *OO* Integumenta aliquantum demissa.

FIGURA SECUNDA.

Cranium circulariter recisum ostendit, varias in situ nervosas partes in ipso fitas demonstratura, cum integro Cerebello.

*AA.* Integumenta sunt, quæ frontem cooperiunt, magna ex parte ab osse avulsa. *BB* Temporales muscoli superius pariter ab osse temporali discissi, & lateraliter inflexi. *G* Os etmoides apparet *Q.* Quinti paris extensio per membranas bulbi oculi excurrans, *cc* & ramosa exinde extra cranium in frontem abiens. *OOO* &c. Dura mater quæ in girum spectatur, ut facies interna, & externa cum secto medio ipsius duræ matris appareat. Quorum anterior duram matrem exhibet ossa Cranii vestientem, duo autem posteriores per latus, & cerebellum cooperit. *FF* Duræ ipsius matris interna pars, quam ossa Cranii vestire dicimus, in latera extensa. *EE* Cerebellum vide pia matre integre contactum. *DD* Basimque tertii ventriculi, ubi sunt corpora striata, cerebro prorsus amoto, quod illam constituit, ut nervorum opticorum thalami, illorumque principium clarius inspiciatur. *MM* Habes & nervos opticos a thalamis emergentes posteriorem versus tertii ventriculi regionem divulsos, posteriusque secus cerebellum elevatos. Duo quoque *M*, anteriores opticorum ipsorum cohalitum demonstrant messoriam juxta falcem, iterumque exinde inter se partiti, se duos ostendunt dextrum, sinistrumque, ad oculos tendentes, qui duobus in illis globulis adumbrantur litera *CC.* signatis, propriisque integu-

Petrol. Explanat.

H h

mentis

mentis coopertis. *KK* Verum motorum nervorum principium, è spinæ oblongatæ anteriori regione prodeuntium, secus glandulosas cerebri protuberantias. *T* Pateticus dexter nervus, qui a postica spinæ oblongatæ parte procedit anterior ad motorum latera, simul cum ipsis oculum subiturus. *NN* Quintorum parium principia, seu gustatorii nervi multis furculis ad plures usus intra, extraque cranium exercendos additi. *PP* Apparet & foramen ossi phenoidis, & nervus ipse a dura matre vestitus. *I*. Infundibulum aspice quod a tertio ventriculo anterior ad sellam turcicam ducit, ubi glandula pituitaria insidet. *HH* Vide insuper & ipsius sellæ laterales partes dura matre convestitas.

### FIGURA TERTIA.

**C**Apud ex transverso positum cum declivi posteriori parte spectandum offert, amotoque cranio cum superioribus duobus Cerebri emisphæriis, complures nervos aspiciamus, qui a spinali medulla in cranium progrediuntur, inde in plures corporis partes ituri, pro sensibili motu excitando *AA*. Glandulosi processus occurrunt, medullaresque anteriores sub initium medullæ spinalis siti, post Eustachium a nostro hoc authore cogniti. *BB* videntur & cerebelli gemini lobi, suis Lamellis, & pia matre convestiti. *Q* Sicut & vertebraliū cohalitus arteriarum, quæ antè sub spinali medulla, hic reflexa eriguntur, ut proinde cum anterioribus, seu soporariis tali prius cohalitu recisis uniantur. Aspice & Cranii limbum recisum, multiplicique litera. *R* Obfiguratum. *E* Duram quoque matrem vide illum vestientem, sub Cerebri basi. *CC* Oculi designantur discissa in orbita ossea propriis velaminibus cooperti. *I* Opticus nervus dexter, *K* motorius nervus æque dexter. *L* Par quintum, seu gustatorius primus multiplices in ramos diffusus, & per foramina cranii insertus. *M* Gustatorius alter, seu par sextum, quæ cum ibi contiguo patetico oculum subeunt. *N* Durus nervus, mollisque auditorius. *O* Vagus nervus. *D* Communia extra cranium reclinata integumenta. *S* Temporalis musculus, sive crotaphites sejunctus inferiusque supinatus. *F* Os etmoides. *H* Laterales sellæ regiones dura matre investitæ. *G* Infundibulum ad glandulam pituitariam ducens. *P* Spina denique oblongata, unde motorii nervi originem trahunt.

### FIGURA QUARTA.

**N**on exigua cranii parte exuta ossibus cerebroque amoto, quidquid in eo continetur aperit.

*A*. Sinistra cerebelli pars ad dexteram reclinata, ut basis ejus ostendatur. *B* Cerebelli pars dextera in situ, quam pia mater convestit. *C*. Medulla spinalis intra cranium, pariter supinata ad partem ipsius anteriorem videntam. *D* Medulla iterum spinalis, suaque ejus extra foramen azicum recisio. *M* Sexti paris, seu vagi ramus, qui plures ex se ramusculos ad latera medullæ spinalis immittit intra cranium, quod Eustachius jam dudum notaverat. *S* Vagus nervus per plura filamenta ad spinalem ipsam medullam implantatus. *R* Auditorius nervus. *Q* Gustatorius alter, sive par sextum.

Pa-

Pateticus nervus. *O* Motorius. *N* Nervus Opticus. *GG* Oculi velaminibus in orbitæ situ adoperti. *K* Equina sella. *I* Infundibulum ad pituitariam ducens glandulam. *F* Cristatus processus fractus. *E* Os cribriforme. Cranium insuper circum infractum multiplici litera. *X* monstratur. *HH* Dura mater ipsum obtegens. *P* Ramusculus arteriæ Carotidis per duram matrem expansus. *M* Communia quæ exterius cranium obvestiunt integumenta.

### FIGURA QUINTA.

**C**Ranium inæqualiter confractum diligenter delineat, ut quæ in eo continentur transversum aspicias.

*A*. Cerebri medullaris portio anfractuosa ostenditur. *C* Alia portio medullaris ex anteriori sui regione reclinata, succisaque secus corpora glandulosa. *B* Cerebellum pia matre tectum. *DE* Spinalis medullæ a cerebro, & cerebello geniti pedunculi. *G* Motorius Opticus nervus. *H* Gustatorius primus, seu par quintum. *I* Auditorius. *K* Vagus nervus, & Vagi nervi ramusculi, qui hinc inde ad spinalis medullæ alligantur latera, uti in quarta innuimus cum gangliiforme implicatur. *L* Motorius linguæ, sive par nonum. *Q* Lateralis vagi progressio ad collum. *M* Primus cervicalis nervus inter azicon & primam vertebram positus. *N* Secundum par cervicale. *O* Ramusculus vagi cum primis cervicalibus conjunctus. *R* Arteria carotis prope cranium excisa. Dura mater perfracto cranio adhærens multiplici litera *R* demonstratur. *SS* Dura itidem mater a cerebelli superficie avulsa, & ad dexteram reclinata indigitatur. *V* Spinalis medulla extra cranium excisa & reclinata. *T* Communium pars integumentorum deorsum obversa, quæ cranium circumsepunt. *X* Communibus spoliata integumentis partes ad sinistram colli reclinata, ut oculi vagus nervus offerretur. *T*. Musculares inæqualitates transversum secus spinam excisæ.

### FIGURA SEXTA.

**C**Ranium transversum apparet dissectum submoto & cerebro, & cerebello, ut discissi spinalis medullæ nervi quomodo quilibet sua foramina penetret, palam fiat.

Et quidem partem illam Cranii dissecti, amotique plurimæ literæ *A*. subjiciunt. *B* Cristatus processus innuitur. *CC* Ossis Etmoidis ad frontale confinium, *FF* geminæ cavitates dura matre obtectæ, quasque temporale os, & sphenoides producent. *GG* Binæ aliæ cavitates conspicuæ a temporali itidem, & occipiti ossibus formatae, in quibus cerebellum recipitur. *E* Posterior ossis Landroidis processus. *H* Sellæ equinæ pars antica. *I* Infundibulum alias monstratum. *KK* Optici gemini nervi carotidis annexi arteriis, qui a primis exeunt foraminibus ab ossis sphenoidis formatis, oculosque subeunt. *RR* Patetici nervi, qui cum motoriiis, *L* ibi superius ad latera internum signatis extra cranium procedunt ad oculos ituri, dum per oblongum ossis sphenoidis foramen pertranseunt. *MM* Gustatorii nervi, seu par quintum, ut plurimum a meatu sphenoidis ossis, quod ovatum audit,

Petriol. Explanat.

I i

pro-

progreſſunt. *NN* Guſtatorii alteri, ſeu par ſextum, qui duram hic matrem penetrantes, uti aliis nervis mos eſt, & ipſi oculos invadunt. *OO* Auditorii nervi, qui in magnum petroſi oſſis foramen ſe immittunt. *PP* Vagi nervi, qui extra cranium proficiſcuntur, per oblongam fixuram illam, quam temporale os, & occipitis additamentum producent. *Q* Nervoli linguæ motores rami, qui meatum per ſuum extra cranium ſecus occipitis additamentum prodeuntes ad linguam pertingunt: omneſque hi nervi a ſpinali medulla intra cranium ſunt recuſi. *D* Foramen denique azicum oſtenditur, per quod ſpinalis medulla deſcendit, ſed hic deſideratur. *E* Situs ubi longitudinalis ſinus tranſit.





FIGURA. I.

65  
**VIGESIMÆ SECUNDÆ  
 TABULÆ  
 FIGURA PRIMA.**



Dissectum lateraliter ad dexteram Cranium repræsentat, & sub ipso integumentis expoliato Cerebri portionem exprimit, a qua trahit opticus nervus originem.

A Igitur in girum pluries obsignata os explanant, seu Cranium in suas laminas partitum. BB Cerebelli laminulæ superficialiter transversumque positæ per gemina sua emiphæria, & vasa sanguifera per ipsas laminulas implantata CC. Dura mater majorem Cerebri partem contegens, cujus & ad sinistram portio progreditur post septum suum ad Cerebellum convestiendum. D Pars cerebri medullaris posterior membranis exuta. EE Thalami seu nervorum opticorum principia ab ipsa medullari parte prodeuntia. F Opticorum nervorum coalitus, seu conjunctio, GG Opticus nervus dexter, lævusque. H Nervi optici situs, orbitæ centrum penetrantis, & in quo musculorum ocularium principia ipsi adnectuntur. o o o Gustatorius primus nervus, sive quintum par in ramos expansus, & ab orbitæ centro in supercilium pervadens. III Musculus pyramidalis palpebræ superioris elevator sub se sublimem musculus retinens. L Adducens, seu bibitorius musculus. K Indignatorius musculus, seu deducens. M Alius obliquus musculus, quem exteriorem vocant. N Obliquus internus, seu trochlearis, PP Membrana adnata, quæ excisâ pro parte inspicitur Q. palpebræ superioris pilis exutæ semicirculus. R R Cranii inter orbitam, radicesque nasi dissecti pars, ut oculo extra situm posito locus fieret. S Communia integumenta.

**FIGURA SECUNDA.**

Oculum ab orbita detractum, communibusque membranis coopertum visendum proponit adinstar pyramidis.

A. Opticus dexter nervus in Cerebri centro succifus. B Situs unde in orbitæ centrum progreditur, & ubi muscoli ipsi adnectuntur. D Pyramidalis musculus, seu palpebræ superioris elevator. CE Obliqui musculi. G Superior palpebra inversa. M Inferior cum musculo palpebrali. L Pili. I Cornea membrana. K Directio ad pupillæ foramen ducens.

**FIGURA TERTIA.**

Sinistrum oculum cum musculorum ejus portione, adnata, & adipe exutum offert.

A. Sinister opticus nervus intra cranium recifus exhibetur. C suus intra orbitam progressus. II Pyramidalis musculus superioris palpebræ elevator. B Motorius nervus. D Trochlearis Musculi progressus, ejusque carnosâ pars.

Petiol. Explanat.

K k.

E Tro.

*E* Trochlea, seu corpus cartilaginofum ab illo musculo penetratum. *F* Tendinosa ejusdem musculi trochlearis insertio in bulbi antierius medium, sub palpebræ musculo elevatore. *E* Abducens musculus bibitorius. *H* Deducens etiam, sive indignatorius. *G* Abducens Musculus, sive Bibitorius. *KK* Una & altera portio palpebrarum. *LL* Earumdem coalitus.

### FIGURA QUARTA.

**O**culum cum musculis suis nudatum exhibet a primis velaminibus.  
*A*. Pateticus nervus in trochlearem musculum implantatus, seu in obliquum internum. *K* Amatorius musculus. *L* Obliquus externus in quo inseritur nervus sexti paris, seu secundi gustatorii. *H* Superbus musculus, seu attollens. *D* Nervosus tertii paris nervus, quem motorium quoque dicimus. *I* Humilis, seu depressor. *C* Tertii paris in ipsum immissi ramus. *F* deducens musculus. *D* Alius tertii paris, sive motorius nervus, qui etiam ad communes quoque oculi membranas pervadens. *G* Musculus adducens. *D* Nervosus alius tertii paris ramus, tum in ipsum musculum per ramos ingressus, cum in obliqui externi musculum. *N* Sacculum Membranæ adnatæ suis a musculis, & escleroticam separatam. *B* Quinti paris nervus, seu gustatorius primus ramis suis in ipsam adnatam diffusus. *M* Oculi pars anterior. *E* Opticus nervus in posteriorem ejusdem partem se immittens.

### FIGURA QUINTA.

**C**um figura hæc characteres nullos admittat, quæ contineat, nobis labor non erit edicere, præsertim quia ex quarta quæcumque exprimit, habemus, unde ulteriori explicatione non indiget.

### FIGURA SEXTA.

**P**osteriori ex parte mirum in modum oculum demonstrat humore vitreo, & cristallina lente penitus ablata.

Siquidem *A*. Nervi optici intra orbitam secti pars est. *B* alia ejusdem interius oculi respicientis portio, quæ dilatatur in retina oculi. *CCCC* Esclerotica quadrangulariter excisa, in angulo superiori optico nervo adnectitur. *DD* Ciliare ligamen, cum processibus æque ciliaribus nominatis, qui a coroidalibus musculis continuari in Membrana Coroidi. *E* Pupillæ foramen corneam versus ducens.

### FIGURA VII.

**O**culum suis membranis etiam quadrangulariter nudatum a parte anteriori explicat.

*A*. Quare opticum quodammodo separatam conspiciamus ad significandam veluti aliquod suæ cavitatis genus. *BBBB* Esclerotica membrana anteriora per latera quadrangulariter aperta, in uno quorum angulo nervus opticus adhærere solet. *CCC* Uveæ membranæ anguli, quadrangulariter, quoque discissæ. *DD* Iris ab uvea producta. *E* pupillæ foramen cum cristallina, quæ ad ipsam accedit, lente.

FIGU-

### FIGURA VIII.

**E** Prospectu exteriori expoliatum membranis oculum exponit. Et quidem *A*. Nervus est opticus. *B* Esclerotica tunica. *C* Corneæ girus. *D* Iris. *E* Tandem pupilla, cum cristallino humore.

### FIGURA IX.

**E** Sclerotica nudatum oculum fere in prospectum positum videndum apponit, ut aliæ membranæ magis interiores appareant.

*A*. Ergo est nervus opticus. *B* Uvea membrana, adinstar acini uveæ nigræ. *CC* Ejusdem circulus ad iridem formandam sub *D* progrediens. *E* Pupillæ foramen.

### FIGURA X.

**E** Sclerotica pariter expoliatum membrana exhibet oculum, quæ in inferiorem regionem Coroidis pendet, ut Coroidis in situ appareat.

*A*. Nervus opticus in posteriorem bulbi partem immissus. *BB* Coroidales fibræ processibus ciliaribus à me continuari spectatæ. *CCCC* Omnigena vasa inter iridem, & internam Escleroticæ coroidis partem profusa. *E* Artificialis ipsius escleroticæ scissio. *DD* Esclerotica ab uvea sejuncta, & revoluta, ut fibræ coroidales appareant. *EE*. Escleroticæ pars nervum opticum vestiens.

### FIGURA XI.

**A**d superioris similitudinem perpendiculariter oculum demonstrat.  
Idcirco. *A* Jam opticus nervus recurrit. *B* Coroides ab optico separata, & producta *CCCC*. Habes & oblongam coroidis aperturam, quæ quidquid sub ipsa jacet ostendit. *DD* Escleroticæ latera fibrosa illa sunt, suaque pars exterior. *E* Retina quæ vitreum humorem exterius occupat. *F* Pupillæ circulus, ubi implantatur etiam Iris.

### FIGURA XII.

**O**culum pariter deorsum inflexum delineat.  
*A*. Expansio medullaris nervi optici. *B* Retina in situ cum humore vitreo. *C* Circulus ubi cristallinus humor continuatur, & ab ipsa retina vestitur.

### FIGURA XIII.

**M**embranam retinam posterius sex in angulos discissam indigitat, quorum aliqui litteris *AAA*. Innuuntur, quique in girum desinunt, & in membrana cristalloidea continuantur. *B* Cristalloidea membrana exponitur, suaque pars posterior,

*Petrol. Explanat.*

L1

FIGU-

## F I G U R A XIV.

**A**D naturalem prospectum oculum explicat, submota cum cæteris membranis esclerotica, & cornea, ut vitreus humor appareat, qui tunica retina operitur, & hæc literis *AAA*. Demonstratur *BBB*. Iridis est imago *C*. Cristallina lens ad ipsius iridis circulum, seu pupillæ foramen connexa, & retina induta.

## F I G U R A XV.

**V**itrei humoris globum aperit, tum & vitream membranam quæ illum ambit, literis *AAAA*. Demonstratam. *B* Lentis cristallinæ sedes in medio anterioris partis vitrei humoris jacens.

## F I G U R A XVI.

**L**entem ipsam per latus transversam a cristalloidea membrana, quam retina producit cognoscendam profert.

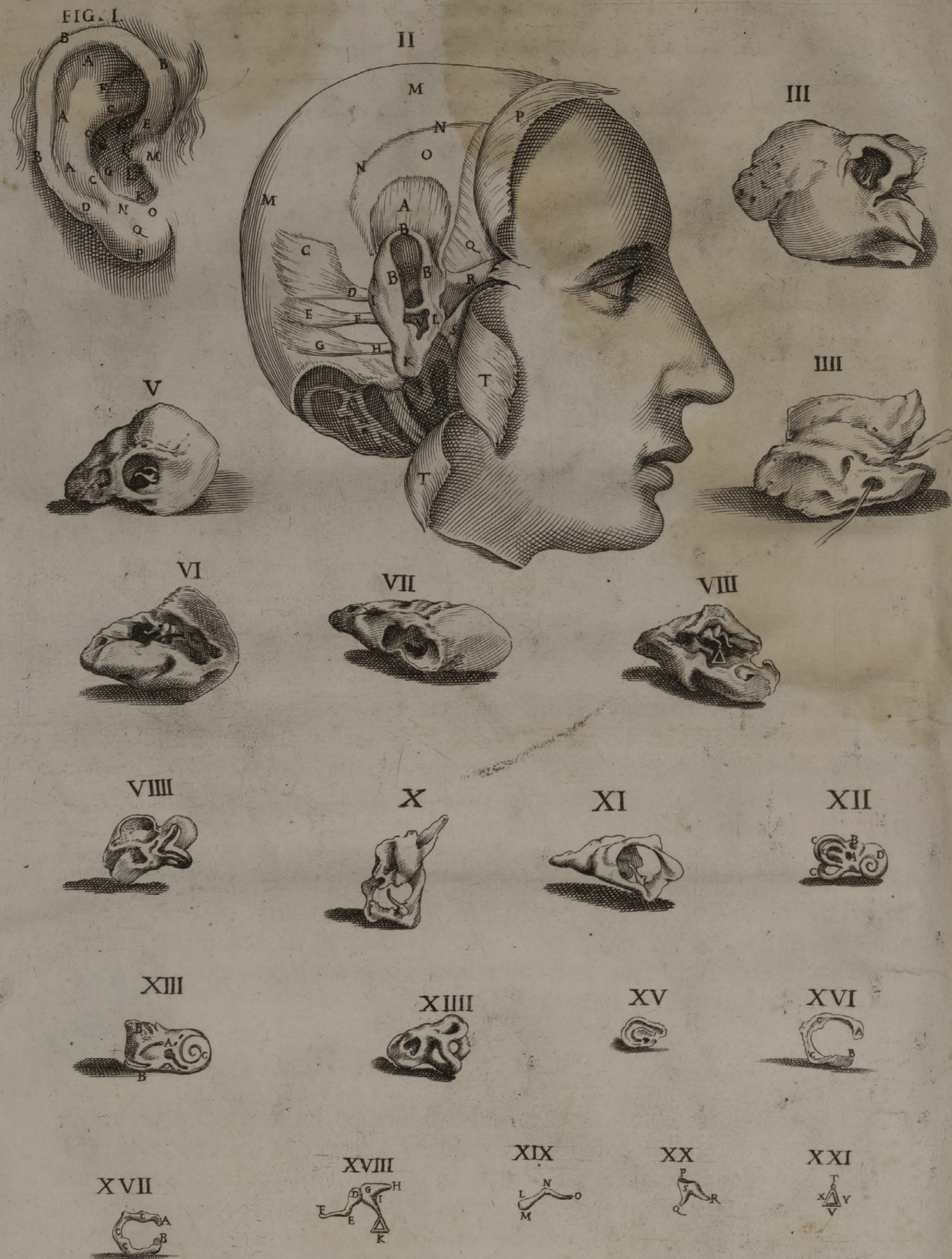
## F I G U R A XVII.

**L**ens ipsa cristallina e prospectu visenda, & multis constituta lamellis objicitur.

## F I G U R A XVIII.

**A** Transversum recisam cristallinam quoque lentem exhibet, vestitamque lamellis suis, cujus in medio substantia apparet albicans.





69  
VIGESIMÆ TERTIÆ  
TABULÆ

FIGURA PRIMA.



**O**rganum auditorium cum compluribus tum interioribus, cum exterioribus ad ipsum spectantibus figuris coram apponit.

Auris suis cartilaginibus, & semicirculis donata exprimitur, ad ossis temporalis limbum avulsa.

*AAA.* Semicircularis cavitas vulgo scapha. *BB* Alvearis, seu pinna, suumque ipsius semicirculare principium *E*. Eiusdem extremas Antitraco adhærens. *F* Elix five Capreolus. *CCC*, & Antelix, utrique a cavitate, quam scapham dicunt, divisi. *H* Cavitas, aut concha innominata. *GG* Exterior meatus auditorii directio, ad anteriorem, seu aconchion ducens. *K* Draco, five Hircus. *M* Antidraco. *I* Inter pinnam, & antidraco medians divisio. *L* Alveolus. *NN* Lobi principium, *O* ipsius regio anterior. *P* Sua extremitas. *Q* Situsque ubi ad pompam muliebrem gemmæ in ipso suspenduntur.

FIGURA SECUNDA.

**I**n situ naturali cum musculis suis auris patet.

*A*. Musculus auris elevator. *BBB*. Posterior alæ aliquantulum introrsum inflexa. *L* Antidraco. *V* Exterior meatus, qui ad tympanum ducit. *K* Lobus. *I* Posterior auriculæ pars. *C* Muscularis expansio oblique aurem sursum adducens. *D* Musculi ipsius tendo. *E* Deducens musculus. *F* Tendo ipsius. *G* Alius deducens *H*. ipsiusmet tendo. *TT* Integumenta supra vasa sanguifera reclinata, quæ temporale os penetrant. *R* Zigomaticus processus. *S* Massæteris portio. *NN*. Semicirculus, ossisque temporalis extremitas. *O* Os temporale. *M* Os sinciput dexterum. *P* Integumenta complurimis musculorum frontaliū fibris connexa, quibus Temporalis etiam musculi portio subjacet *Q*.

FIGURA TERTIA.

**O**s temporale ab aliis Cranii ossibus diductum intuemur, amotumque auriculæ externæ cartilagineum tubum. Apparet & Conchion, seu Cavitas intra notum processum adducens. In ipsius autem cavitatis centro, seu prima cavitate, quæ timpani dicitur, ossicula duo spectantur quæ proximiora sunt tympano, a figura malleus, & incudo audientia, prorsusque visibilia in hujus Tabulæ Figura 18. Videntur similiter ramusculi quidam, quos foras emittit os illud ad latus extremum conchion præfati, suntque nerviculi illi quos duros vocant sanguiferis associati vasis.

## FIGURA QUARTA.

**O**ssis petrosi partem, seu processus temporalis demonstrat ex regione illa, quæ cerebrum spectat, in quo præcipue majoris nervi mollis auditorii foramen aspicimus, ipsumque insertum nervum, aliasque cavitates complures quas integre os ipsum aperit, sicut & jugularem processum a Zygoma ossis submotum.

## FIGURA QUINTA.

**U**nicum petrosi ossis processum exhibet e regione etiam interna, unde variis in ipso cavitatibus sublatis ossium tympani girum offert, & ulterius incudinem, malleumque officula in situ rotundam cavitatem mediantia.

## FIGURA SEXTA.

**P**etrosum processum monstrat sua cum cavitate per planum spectandum, & officulis in situ, ejusdem centrum spectantibus.

## FIGURA VII.

**A**lium petrosum repræsentat processum lateraliter tum ovali, cum innominata cavitate agnoscendum.

## FIGURA VIII.

**P**rimam processus petrosi cavitatem e conspectu positam objicit, ubi mirabiliter expressa in situ tria officula occurrunt Incus, Stapes, Malleus vocata, eodemque sita modo, quæ tamen extra situm posita in ejusdem Tabulæ Figura 18. spectantur, jam ab Eustachio Maximo diligentia expressa.

## FIGURA IX.

**P**artem petrosi ossis visendam infert, cum labyrinthi semicirculis ossi ipsi adherentibus, duosque in superficie ejus patenter delineatos aspicimus.

## FIGURA X.

**O**S Conchion petrosum e conspectu notat, interiori ex parte, cum annulari ossis, quod tympano alligatur, malleique manubrium tympano quoque ipsi incumbens.

## FIGURA XI.

**O**S ipsummet tradit visendum, sed reclinatum cum ipso Conchion, seu meatus auditorii extremitate, exteriorem partem spectantis.

FIGU-

## FIGURA XII.

**S**umma solertia expressa Figura hæc labyrinthum, integramque cochleam a petroso processu divulsa indigitat. *A* Illud foramen est ad labyrinthum deducens. *B* Et illud foramen alterum quod ad cochleæ cavitatem defert. *D* Apparet & ejusdem cochleæ circulus. *CCC* Semicirculi tres qui labyrinthum componunt; quos dudum expressit in situ celeberrimus Eustachius in ossis petroso Figura II. Tab. XLX.

## FIGURA XIII.

**A**. **S**emicirculos, viasque ostendit, quæ ad cochleam deferunt, a petroso processu pariter separatam, cum foraminulis illis per quæ mollis auditorii nervus ingreditur. *BB* Alii labyrinthi semicirculi effracti, ut melius cochlea appareat, superficialiter confRACTA & ipsa, ad hoc ut semicircularis ejus cavitas litera *C*. signata prospiceretur.

## FIGURA XIV.

**H**æc quoque laudabili Auctoris arte labyrinthum, cum foraminibus suis, tribusque supinatis semicirculis a petroso processu segregat.

## FIGURA XV.

**I**n hac semicirculus labyrinthum componens a duobus aliis separatus apparet, ejusque semicircularis cavitas spectatur, seu viarum una labyrinthi ipsius interius conspicua.

## FIGURA XVI.

**O**ssiculum rotundum tympani a parte interiori exponitur, ubi alligatur, remanetque expansa tympani ipsius membrana. *A* Ejusdem principium superius. *CC* Cavitas ad commodiorem membranæ ipsius adnexionem. *B* Extremitas tympani ab ossis petroso divulsa, ut non rotundum prorsus esse videamus.

## FIGURA XVII.

**I**psum tympani ossiculum exteriori ex parte ostenditur erga auditorium meatum. *AB* Ejusdem extremitas *CCC*. Suxque circulares inæqualitates ad conchion admotæ.

## FIGURA XVIII.

**T**ria hic adnotantur tympani officula, quæ scilicet in cavitate ipsius operiuntur. *D* Malleus incudi unitus. *E* Ejusque apophysus. *F* Mallei manubrium, tympanum versus, ejusque. *G* Incus denti assimilis. *H* Illiusque

Petriol. Explanat.

N n

liisque

liusque apofifus. *I* Apofifus alter. *K* Stapes cum processu ipso incudis ovalem versus fenestram locatus.

FIGURA XIX.

**P**ars mallei a situ naturali supinati agnoscitur, horizontalem prospectum sortita. *M* Inferior pars ejusdem. *N* Mallei apofifus. *O* Manubrium.

FIGURA XX.

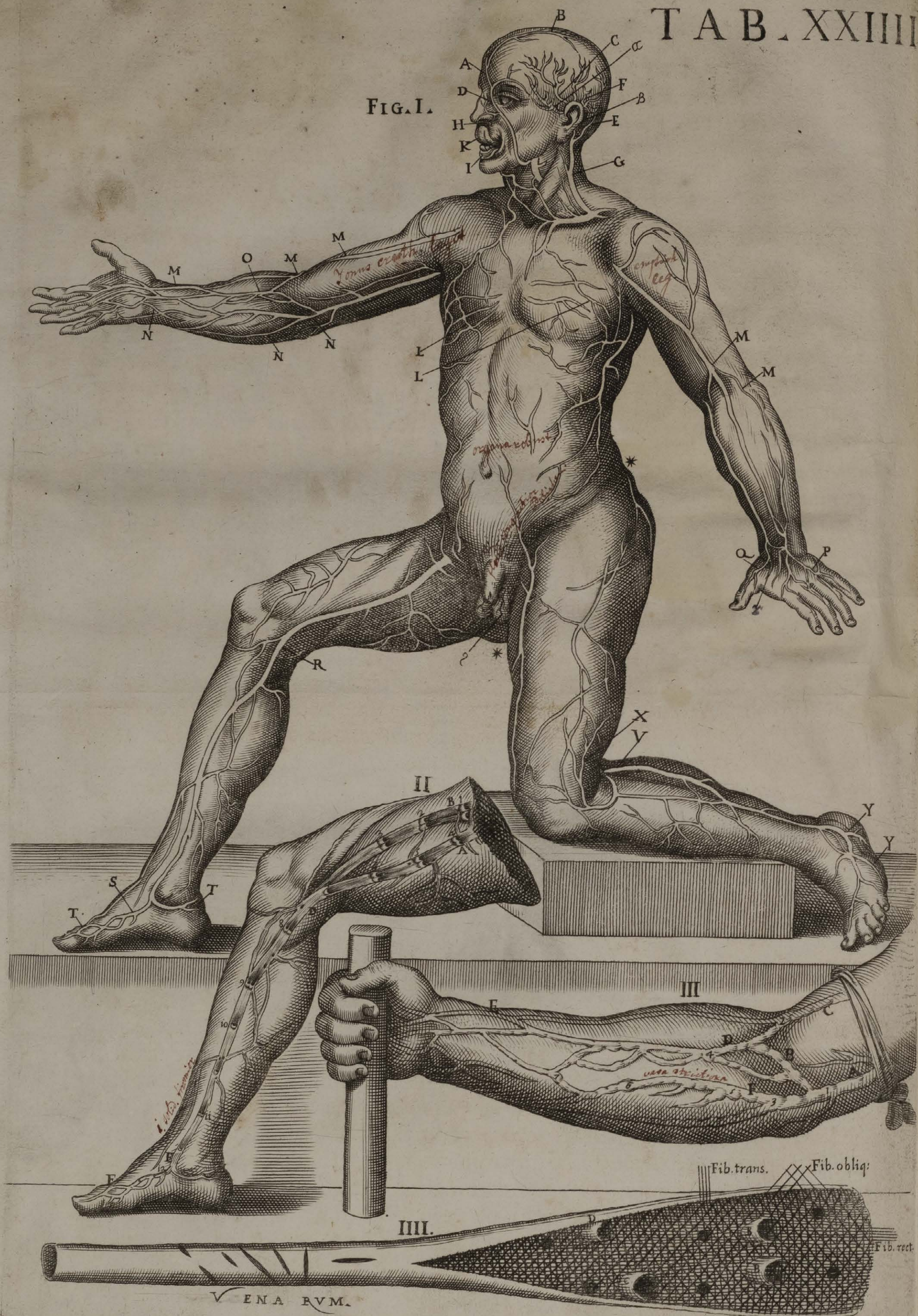**U**ti malleus sejunctus aspici datur, Incus quoque e prospectu ex se sola datur videnda. *P* Basis ejus cum apofiforum duorum divisione sub literis *Q R*. Exprimuntur.

FIGURA XXI.

**S**E solum etiam stapedem offert visendum a suo situ distinctis quatuor apofifis formatum. *T* Superior apofifus foratus saepe desideratus in natura, post quem alii laterales duo insequuntur literis *X*, & *Y* notati. *V* Postremo autem transversus processus, seu stapedis ipsius basis delineata est.



FIG. I.



VIGESIMÆ QUARTÆ  
TABULÆ  
FIGURA PRIMA.



Anguifera vasa, ut plurimum venosa designat per corporis superficiem diffusa sub cute, perque characteres, & lineas situs docemur, in quibus incidere per morbos illas oportet. *A*. Frontalis vena quæ ramis explicata per verticem progreditur. *B* Unde cucurbitarum ope sive hirudinum in vertice ipso haberi potest sanguinis intenta exoneratio. *C* medius arteriæ temporalis ramus, qui cum aliis laterali bus & *F*. ad capitis dolori medendum, ocularibusque fluxionibus aperiri possunt. *BE* jugularis externæ gemini rami sunt, ut plurimum retro aures hirudinibus aperiendi. *G* Jugularis pariter externæ sinister major est ramus in pluribus capitis morbis solita aperiri. *D* Videmus hic quoque venas duas angulum inter oculi, & nasum, majorem unam a jugulari interna productam, qua ad frontem ferri diximus per sui minorem propaginem ad nasi pinnam extensam, literisque *H*. Signatam, a qua etiam hirudinibus educi sanguis in usu est propter optalmiam &c. Sequitur & vena sublingualis. *L K* Et ipsa internæ jugularis propago, quæ etiam diffusa per linguam, & labium, si fecetur anginosus afontiacisque morbis proderit. *M M M M M* Lineæ vero hic indicant, humerarias venas facile per phlebotomum aperiri, quæ in brachii flexura mediæ, Cephalicæ. *o* communesque audiunt; & si opus fuerit aperiri etiam poterunt supra sinistram dexteræ manus carpo. *NNN* Vena deinde fillaris illa est quæ multiplici *N* notatur quæ post cubitum communis superficialia evadens tribus in locis ibi aperitur, sub basilicæ nomine. Atqui salvatellæ in sinistræ manus dorso indicantur. *P Q r*, quæ ab affillari derivantur. *LL* Transeunt autem illæ lineis suis ad vasa pectoris solentque cucurbitulis recidi, præsertim ob dolores pleuriticos, & mammaria exteriora vasa, inferioresque muscoli vocantur. Asteriscus \* ad sinistram venosum canalem in Ilii crista ad glutios tendentem designat, uti locus litera. *X* notatus phlebotomiam utilem docet in coxa supra genu, dum Ischiaticis vasis respondet, ideoque Ischii doloribus remedium affertur. *V* Suppopletea vena ostenditur, quam veteres nostri sapienter aperiebant uti conspicuum certe vas, in quo crassior sanguis est, quia in minoribus semper melior extrahitur, quod cucurbitulis contingit. *YY*. Docemur venam ischiaticam ab ossè Ischio illuc pertingere, unde prodesse ischii morbo creditur venæ illius apertio. Asteriscus \* exinde monet sedales venas in ano aperire hirudinibus profuturum, sicut in scroto venæ illæ seminariæ dicte *q* incidi poterunt, saltem scarificando in inflammatione scroti, sed cura sit ne in paracentesi Ernæ forentur, *R* Vero commonet interius ad genu posse loco saphenæ suppopleteam venam recidi ob morbos varios, nisi quis malit eam in pede scindere, ubi minores sunt canales *TT* & *S* demonstrati, in quibus subtilior sanguis continetur.

Petrol. Explanat.

O o

FIGU.

## FIGURA SECUNDA.

**F**emur per medium discissum exhibet, ejusque majores venas, quarum una safena dicitur & *A*. Litera ostenditur cruralis altera in *B*. Spectanda. Safena autem, seu vena uterina suppoplitea pariter vocatur in situ *D*. Et usque internum malleolum ramos extendit, *E* indeque ad pollicem. *F* Quibus in locis commodum est eam recidere. Numerus tandem 1. usque ad 12. valvulas venarum ipsarum indicat, quæ usque ab anno quingentesimo cognitæ sunt.

## FIGURA TERTIA.

**R**ecisum ab humero brachium demonstrat, & ligatum, ut ligandi illud modum doceamur, dum emitti sanguis debuerit. Quare *A* Basilicam innuit, seu affillarem venam. *B* Vero mediam. *C* Cefalicam. *D* Mediam communem superficiariam. *E* Venam elatiorem communem superficiariam alteram, *F* Superficiariam communem humilem, quibus in locis commode fit incisio. *I* Numerus autem 3. usque ad septimum ostendit extra canalem cum nodositate valvulas in situ, quas aperto canali in femore vidimus Figura II. Lignum denique quod manu stringitur venarum compressionem excitat propter tentionem muscutorum, ut facilius eliciatur sanguis incisa vena.

## FIGURA QUARTA.

**V**enam brachii exhibet figura hæc, quæ sua in cavitate nobis offert non modo naturalia foramina, quæ ab ipsa sanguinem deducunt in girum agentia per corpus, sed etiam fibrarum texturam linearum opera, quibus vas est compositum, suntque rectæ, obliquæ simul & transversæ. In canali tandem integro figuræ ipsius quartæ variæ apparent scissuræ, modumque quo ictus venam feriat, monemur, minor scilicet incisio recta est, & transversa, major autem obliqua. Insunt & minus conspicuæ cicatrices, & latiores, prout plus, minusque expediat, ut sanguis exiliat, & emittatur. *B B* Superiores venarum Affillarium diramationes excissæ. *D C* Aliæ circa flexuram cubiti pariter excissæ, ut appareant quomodo intus ista vasa ramificentur.



# VIGESIMÆ QUINTÆ TABULÆ

## FIGURA PRIMA.



Ræsentes figuræ nil aliud intuendum exhibent, quam nervorum complexum e spina extra cranium evulsam, quæ quidem spina cum vertebra illam componentibus pariter demonstratur. Atlantica itaque primo apparet vertebra simul & epistrofea, quæ posterius obvertitur.

A. Igitur spondilia bicornia spinosa secundæ epistrofeæ vertebrae sunt. B B superiores, lateralesque Atlanticae cavitates glenoides, per quas inferiores ossis lanoideis processus articulantur ad azicon latera. C Unionem vide tum internam cum externam, qua vertebrae illæ inter se coalescunt per cartilaginem. D Inde & dentatum processum, seu secundæ vertebrae perinoides anterior, interneque sub Atlanticae medium intus connexum. E E Jamque tibi occurrunt transversus ipsius vertebrae processus non parum elevati. K K Foramina illa sunt in ipsis processibus lateralibus cavata, per quæ canales sanguiferi vertebrales excurrunt ad cerebrum. F Distæque atlanticæ semicirculus posterior, cui tamen spinosus processus deest. G Apparet & magnum foramen azicum, unde spina oblongata manifeste progressus suos conficit. H Tandemque se se prodit epistrofeæ latus cum lateralibus bifidis apophysibus.

## FIGURA SECUNDA.

Elevatas, quas diximus, vertebrae per latus exhibet, ut clarius eorum continentes partes videantur.

A. Itaque processus bifidus spinosus est ad epistrofeæ latus artificialiter expositus. I Epistrofeæ pars anterior per latus spectanda. B Ovatus sinus, seu cavitas glenoidis atlanticæ, cujus caput cum ipso articulatum innuimus. E Interior, lateralisque atlanticæ elevatio ad infimam semiovaem, aut glenoidem cavitatem proxima. D Perinoides epistrofeæ processus cum atlantica articulatus. F Atlanticæ semicirculus spinis orbatæ ex postica regione. G Foramen, quod post azicum interius continuatur in vertebra ipsa.

## FIGURA TERTIA.

Anteriorem unius ex quinque lumbaribus vertebrae partem designant. A A. Superior vertebrae ipsius pars, quæ circuli cartilaginei opera aliis adnectitur. B Pars inferior etiam cum circulo cartilaginoso. D Laterales processus. E Binique alii processus, qui lateraliter alii vertebrae adherent. C Posterior spinosus processus.

FIG. I.



FIG. II.

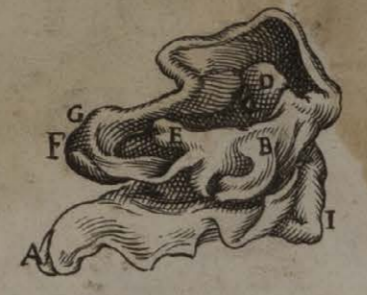

FIG. VI.

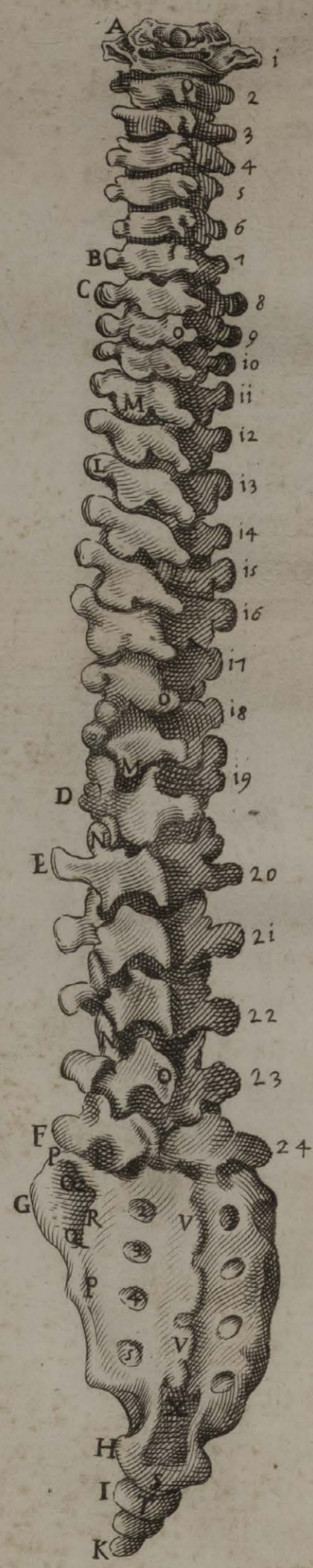


FIG. III.

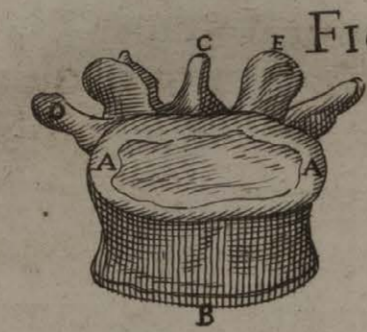
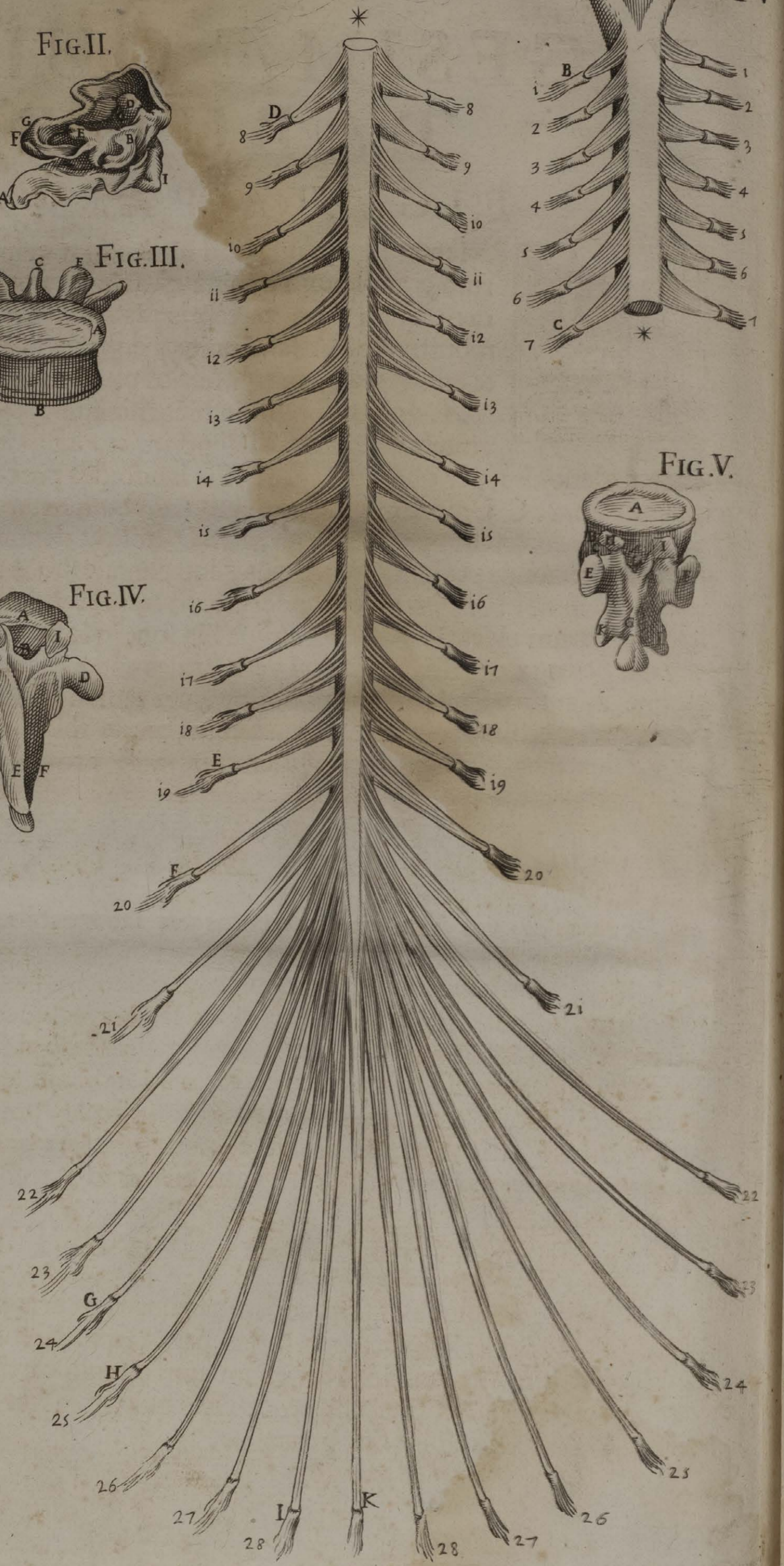


FIG. IV.

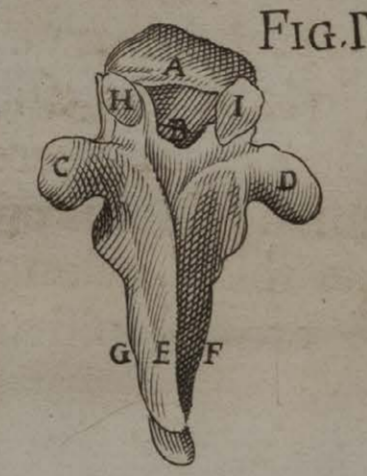

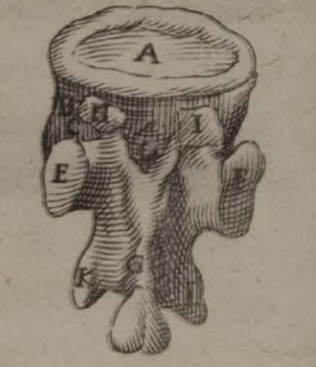FIG. V.



## FIGURA QUARTA.

UNam è Thoracis vertebris in postica interna regione innuit.  
*A.* Anterior vertebræ ipsius planities. *B* Eiusdem foramen magnum, per quod spinalis medulla transit. *H I* Ascendentes superiores ejusdem processus, ubi costarum articulantur summitates. *C D* Inferiores, lateralesque processus, qui costis ipsis adnectuntur. *F G E* spinosus processus bifidus suaque ipsius inæqualitas, quæ triangulariter super sequentem vertebram cohæret.

## FIGURA QUINTA.

ALiam & hæc Thoracis vertebram, suamque spinosam posticam partem demonstrat.

*A.* Superior vertebræ planities a cartilagine obtecta. *I* Ascendentes, superiores processus. *B.* Vertebræ ipsius lateralis sinus, qui costæ extremitati adnectitur, *D* Foramen qua medulla spinalis decurrit. *E E* Transversi vertebræ ipsius processus. *G* Spina, seu spinosus processus bifidus in cujus posteriori medio vertebra illa affixa est. *K L* Descendentes, seu inferiores processus, lateralesque ejusdem vertebræ, qui cum sequenti articulantur.

## FIGURA SEXTA.

SPinam postica ex parte cum vertebris suis exponit, quæ (non numeratis ossis sacri vertebris) 24. apparent. Septem scilicet colli sunt ab *I.* incipiendo, & quidem prima atlantica est litera. *A* in transverso processu suo signata. Altera epistrofea est, cujus bifurcatus spinosus processus in *O* habetur, simul & processum illum sui natura aliquanto sursum inversum spectamus. *L* vero processum transversum ejusdem ostendit, secus suam cum atlantica unionem; ultimam porro ex septem illis vertebram, sustentatricem vocatam in *B* conspiciamus, quæ descriptis aliquanto est major. Sub *C.* Principium prima Thoracis vertebra videtur accipere, quæ cum undecim sibi subjacentibus duodecimum explet numerum usque ad *19.* si numeratio ab *8.* incipiat. Adverte tamen secundam thoracis vertebram, *o* signatam, posteriorem processum non certe bifidum innuere, quod undecimæ quoque accidit. *M* Contra in quarta Thoracis posteriorem, lateralemque processum indigitat, qui adnectitur, & secunda cum vertebra articulatur, quod idem demonstrat. *M* in *12.* Thoracis. *L* proinde in sexta processum transversum, seu lateralem tertium dorsaliū vertebrarum exhibet, quæ cum aliis duabus alio in latere quinarium conficiunt numerum. Ad has dorsi vertebrae lumbares sequuntur; ultimamque Thoracis primæ lumbari conterminam. *D* Ostendit cum trifidis lateralibus apofisibus. Habemus deinde lumborum quinque, quæ a *20.* ad *24.* exporriguntur; in quarum prima per *E* Etiam innuitur transversus ejusdem processus, & per *N.* Processus lateralis alius exprimitur sursum inversus, qui inferiori ultimæ thoracis adnectitur vertebræ: & idipsum in alia *N.* De lumbari penultima, cum tertia repetitum censetur, ubi lumbaria penultima in *O* Posteriori processum exhibet. Per *F.* Autem non ultima solum lumbaris repetitur, sed

pro-

processus etiam ejus transversus, quæ pariter ipsi supereminentes habent. Deinde ad lumbarem ultimam os sacrum copulatur, sex partibus, ut plurimum compositum, & prima per *P* distincta illa est, quæ per processum sursum conversum inferiori lumbaris extremæ processui unitur. *G* Lateralis dictæ primæ partis processus, qui internæ ossis ilii hinc quidem amoti faciei adhæret. *G* ejusdem ossis sacri pars excavata usque ad *Q* quæ ad internum ilii latus æque adnectitur. *R* Posterior, lateralisque dicti ossis pars, quæ usque ad *P* ad posteriorem ilii semicirculum articulatur. *V V* Trium spinosorum sacri ossis processuum effigies. Numeri *2.3.4.5.* proinde ad foramina interjecti plures e medulla spinali prodeuntes nervos offerunt, complurimasque in partes abeuntes. *X* Oblonga cavitas, quæ veluti per arcum ossis sacri reducit, ubi intus non pauca foramina descriptis majora inveniuntur, *S* ossis sacri extremitas, seu finis. *H.* Lateralis ejusdem regio. *I* Tria ossicula ossis Coccigis. *T* Primuna Coccigis ossiculum. *K* Et ejusdem ultimum. Cartilagosum, & acutum.

## FIGURA SEPTIMA.

SPinalem medullam extra vertebrae posterius ponit, nervosque fasciculos, qui quodcumque ejusdem par constituunt a nostro hoc auctore post Eustachium diligentissime supra ceteros quoscumque examinatos, & forsitan ab ipso petitos, quod idem de Eustachii renibus fecit hic in septima Tabula Figuris scilicet *3. 4.* delineatis cum fasciculis fistulosis Fig. *5.*

*A.* Eiusdem in cerebello recisum principium ad calami scriptorii limbum, seu quartum ventriculum, quem ibi expressum aspiciamus. Numerus vero *1.* usque ad *7.* septem nervorum paria cervicalium nomine demonstrat. *B.* Primus cervicalis dexter nervus. *C* Cervicalis ultimus, inque septem hisce nervorum paribus posteriorem partem spinalis medullæ attende membranarum penitus nudatam, dura, piaque matre, ut alba pars medullaris, nervusque quilibet nervulorum fasciculo composita appareant, ut diximus, qui nervuli ad spatium aliquod membranarum sunt expoliati, & sub finem illis veluti quadam vagina cooperti. Post cervicales autem nervos dorsales sequuntur, qui initium trahunt in illa spinæ regione asterisco \* ob signata ab *8.* ad *19.* num. inclusive. Sequitur spinalis exinde medulla post cervicales dorsales formatura. *D* Primum dextrumque dorsalem nervum præmonstrat, & hic juxta sequentium nervorum ordinem; cervicalibus similium cum fasciculis suis, & communium membranarum expoliatione, ipsi, etiam in vaginis membranarum apparent, quarum portio sub finem spectatur.

Post dorsales hosce nervos lumbares quinque insequuntur, qui a *20.* n. usque ad *24.* inc. ive protrahuntur, & quidem primus litera, *F* notatur, & *G.* Postremus. Hi quoque membranarum exuti sunt juxta spinam, & sub finem vaginam induunt, sicuti quos descripsimus, iisdem cum tunicis. *H* usque ad *28.* *I.* Exinde sacri ossis nervos eodem ordine & membranarum, & fasciculorum sub finem detegit. Hic certe anatomicus noster *28.* nervorum paria, non autem *30.* extra cranium, tantum exhibet, & diversitatem hanc in omissionibus meis super egregii Lancisii notis elaboratis pag. *39.* num. *18.* invenies, fusius autem in observationibus meis cap. *4.* pag. *20.* ubi ex inte-

Petriol. Explanat.

Q9

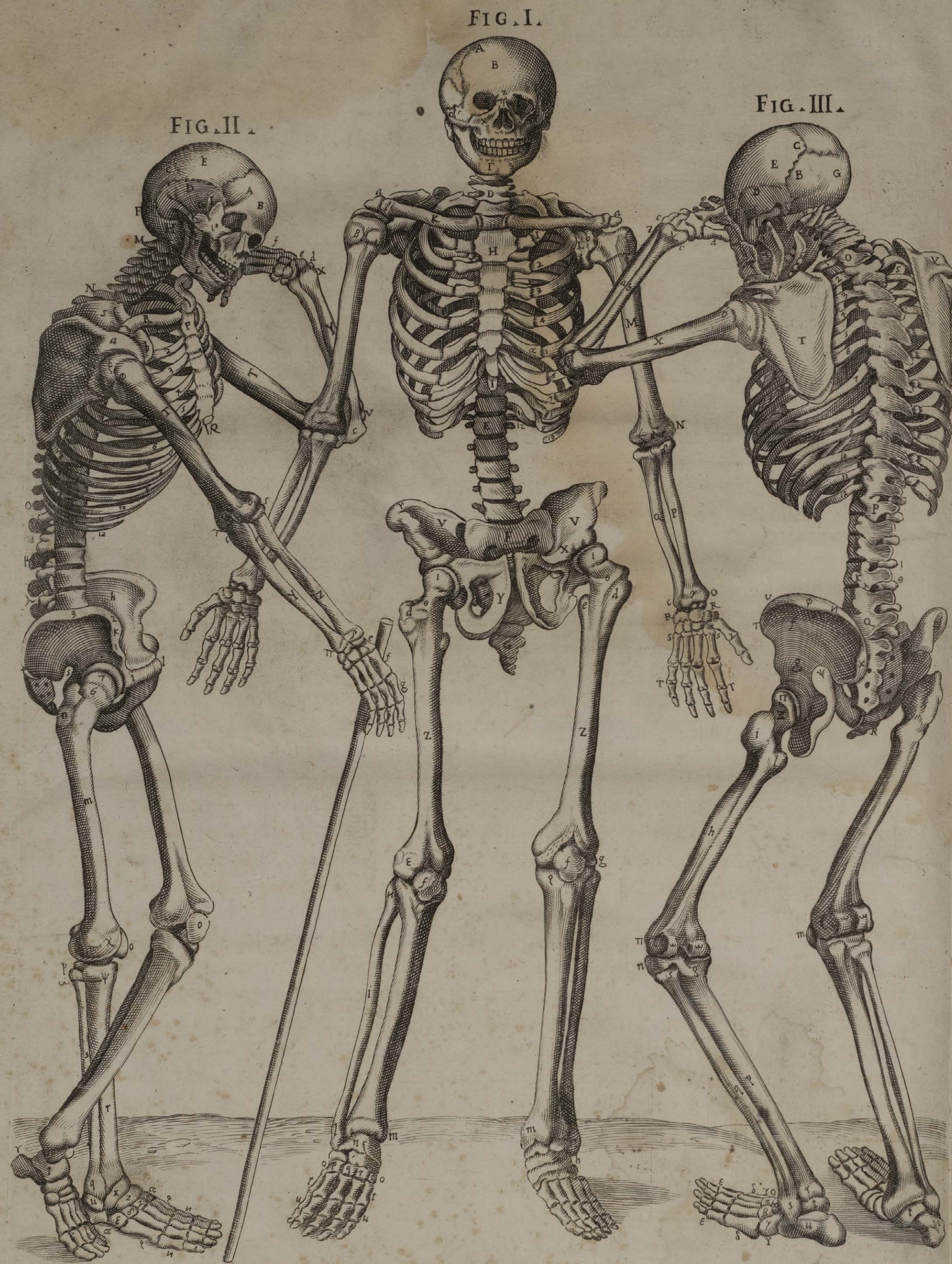gro,

gro, & ordine suo Commentarios super Eustachii Tabulis edidi, ibique in  
47. Tabulis exprimere illum potuisse miraberis retroactis seculis observatio-  
nes ejusmodi, quæ nostris hisce temporibus tamquam novæ vendicantur.  
Nervum etiam sine pari ostendit, qui per coccigem progreditur, & litera. K  
demonstratur, fasciculos insuper, membranarumque portionem, quæ ip-  
sum vagina sua investiunt patefacit.



VIGESIMÆ SEXTÆ  
TABULÆ

FIGURA PRIMA.



**I**N sceleto quod exhibet, plurimas ossium illud componen-  
tium monstrat situationes, quas illi natura mater ad tot tan-  
tosque usus aptavit.

Quare futuram coronalem. *A* Spectamus. *B* Os fronta-  
le. *Z* Ossisque ipsius, processus sui operâ, cum nasi sum-  
mitate unionem. *d* Offertur, & processus zygomaticus  
dexter. *X* Tum & superior mandibula *T*. Cum inferior.

*D* Ultima cervicis vertebra. *K* Dextra clavícula. *aa* Claviculæque ipsius  
cum acromion, scapula audiente, adnexio. *H* Primum os sterni majus. *I*  
Mucronata cartilago, quæ ensiformi etiam donatur figura. Numeri vero *r.*  
ad duodecim costas indicant, & legitimarum nomine appellatas, quæ scilicet  
ad sternum adnectuntur, septem unoquoque ex latere, & illegitimas costas,  
seu spurias quinque scilicet sequentes quæ ad sternum non pertingunt *a* Car-  
tilago costarum. *E* Prima quinque lumbarium vertebra, earumque basis, late-  
rales apofisi &c. *B* Dextri humeri summitas, seu caput, scapulæ sinistrae  
cervici adhærens. *b* Scapulæ ipsius sinistrae cavitas, litera *L* adnotatæ *M*.  
Humeri pars anterior. *N* Condilis ejus exterior, qui in extremitate ossi radio  
adnectitur *s*. Radii apex, tenuisque ejus cavitas, qua condilibus lateralibus  
mediisque Humeri unitur. *P* Radii progressus, suaque media inæqualitas. *z*  
Radii medietas, & extremitas ampla *q*. *Q* Cubiti ossis progressus. *C* Cubitique  
extremitas radio adnexum. *O* Radii extremitas, qui cum cubito initium  
carpi efformant. Latus radii apofisus, quo seipsum ad carpi ossa unit *RR*.  
Carpi ossa in duos distributa ordines, inæquales inter se, & Anonimos *n. 7.*  
*SS*. Quatuor metacarpi ossa inferius cum suis tuberculis *TT*. Digitorum  
ossa triplici ordine donata, quæ dempto pollice a duodecim componuntur,  
adeout si tria pollicis ossa adjunxeris, Metacarpo numerato quindecim in-  
veniuntur. *F* Sacrum os, ejusque pars anterior, aliis unita ossiculis suis,  
quæ ipsum componunt. *VV* Ilii ossa cava interius. *r* crista ad ipsorum Ilio-  
rum dexteram posita. *G* Coccix aperte in tria ossicula dipartita. *X* Ilii ac-  
ceptabulum ischio adhærens, pubique, unde femoris caput excipitur. *Y*  
Os pubes; suaque ipsius pars anterior. *ii* Femoris caput in cavitate in-  
trusum, ischii cavitate audientem. *oo* Cervix, seu femoris collum. *dd*  
Grantrocantera, seu femoris ipsius apofisus. *e* Ipsiusmet trocantera sinister,  
descripto minor. *ZZ* Femoris ad genu progressus. *ε* Condilis, seu femo-  
ris epifisus qui tibiæ summitati adnectitur. *g* Sinister condilis, qui fibulam  
respicit. *ff* Rotulæ, seu scutum genu. *ι* Tibiæ summitas, latusque ejus apo-  
fisus, qui sibi eisdem femoris condiles unit. *\** Dextra fibula, suaque summitas,  
lateralis tibiæ externæ expansioni se adnectens. *g* Sinistra fibula, suusque ad  
talam progressus. *i* Media fibulæ dextræ inæqualitas. *l* Dextra ejus ex-  
tremitas, quæ & tibiæ hæret extremitati, & ad ossis tali latera, ubi sub *n.*

Petrol. Explanat.

R r

Ad

Ad sinistram malleoli externi constituuntur. *m m* Extrema tibiæ latera, quæ per hoc internos formant malleolos. *n* Os talum inferiori tibiæ dextræ cavitati adnexum. *b* Os tessera sinistram unitum naviculari. *o o* Tarfi latera *p q r s*. Ossa, quæ post tesseram, & navicularem ad tarfi dextri efformationem concurrunt numero & *t t*. Metatarfi ossa, quæ apertè quatuor sine pollicem conspiciuntur *u u*. Ossa digitos componentia ab illis, quæ manum formant parum abfimilia.

## FIGURA SECUNDA.

**O**ssa lateraliter exponit præsentis sceletus.  
*A*. Igitur pars est lateralis coronalis ossis, & futuræ. *B* Eiusdem antica pars. *E* os sinciput dextrum. *F* Os occiput. *G* Os petrosum appellatum. *D* Squamosa ossis temporalis futura. *H* Sutura Landoides. *K* Processus zigomaticus. *io* Os malum vel sedes pudoris. *I* Sfenoidis ossis portio. *o* Coronoides mandibulæ inferioris processus parum a condiloide semotus. *L* Dextrum mandibulæ ipsius lateris. *M N* Septem colli vertebræ earumque ad lateris dextrum processus spinosus. *P* Primum sterni os. *Q* Mucronata cartilago. *R* dextera clavicula. *1. 2. 3. &c.* Costas innuunt, finem que Cartilaginum, quibus articulantur. *S* Scapula, parsque ejus superior. *a* Processus Acromion ejusdemmet. *b*. Ancoroides processus. *s* Scapulæ cervix. *o* Humeri summitas, seu in ipsa cervice caput. *T T* Humeri, ipsiusque inæqualis progressio dexter facie externa, & e contra sinister. *C* sinistri radii initium, & cubiti pariter. *r* Posterior, inferiorque humeri dextri finis, ubi excipitur cubiti extremitas, & articulatur. *C* Cubiti dextrum os & ejus caput. *o* Condiles, seu inferior humeri processus. *s* Rotunda ossis radii summitas humero ipsi connexa. *V* Ossis cubiti principium. *Y Y* Cubitorum ossium progressus. *Z*. Os radius, erga carpum protensum. *p* Suus dexter epifisus. *r* Cubiti pariter dexter epifisus. *e e* Carpi, eorumque ossa in duos ordines distributa quæ numero sunt bis septem, tam in dextera, quam in sinistra. *X* Radii extremitas, cum epifiso. *d*. Dextrum os radii, cubitique cum carpo articulatio. *f f* Metacarporum ossa quatuor digitorum. *g* Digitorum phalanges dexteram manum componentes in tres partitæ ordines, inque ossa 12. pollice excepto. *O* Posterior primæ lumbaris vertebræ apofisus. *n* Tertia vertebra cum apofisis suis posterioribus non parum elatis, & in plures discissis. *L* Lumborum etiam extrema vertebra, quæ valide, & lateraliter ischio ossi copulatur. *b* Interna illi sinistri aliquantum cava portio. *3* Dextera cristæ illi summitas. *4* ossis illi continuatio in posticam partem ad ischium usque. *Z* Illi progressus anterior, qui in *l*, & *K*. Extenditur, ossi ischio inæqualiter connectendus. *i* Os ischium dextrum. *l* Os pubes, & oblongum foramen, longeque conspicuum, ab osse ipso derivatum. *7*. Femoris caput in acceptabulum suum intrusum, vulgo ischii nominatum. *6*. Femoris cervix, seu collum. *n*. Dextri femoris processus vulgo grantrocantera. *m* Femur dextrum, suaque media portio. *X* Anterior femoris extremitas inferioris. *o o* Genuum rotulæ. *p* Femoris condiles, qui genu articulationem faciunt, fibulæ apici adnexi. *o* Fibulæ summitas, quam Piron quoque dicimus. *v* Tibiæ dextræ summitas inferioribus femoris condilibus cohærens. *r* Eiusdem erga talum continuatio. *s* Media pars fibulæ.

*bulæ. q* Eiusque extensio, & extremitas elata, quam malleolum externum vocant. *x* Os talus sive astragalus. *u* naviculare os. *z* Os tessera. *y* Ossis extremitas quod calcanei vulgo dicitur. *t* Lateralis ossis tali portio. *o o o o* Quinque tali ossa anteriores indicant, quæ quinque Metatarfi dextri adnectuntur. *q q* Metatarfi ejusdem aliquantum gibba ossa exterius, interiusque cava. *N N* Ossa quinque digitos componentia, quorum quatuor tribus ordinibus componuntur, pollex autem a duobus ad eorundem interius latus.

## FIGURA TERTIA.

**S**celetum fere e dorsi regione spectandum ob oculos statuit.  
*A* Nimirum os frontale ostendit. *E* sinistram sinciput. *C* Sagittalem futuram. *B* Suturam landoidem. *G*. Os occiput. *F* Ossis sfenoidis portionem. *D* Sinistram ossis temporalis squamosam futuram. *H* Temporale os, seu bregma. *I* Processum mastoideum. *L* jugalem processum. *K* Os malum, seu pudoris sedem, ut diximus. *M* Inferiorem mandibulam. *g* Condiloidem ipsius mandibulæ processum. *q* Ipsius processum coronoidem. *H* Primam cervicis vertebram atlanticam nomine. *O* primam vertebram Thoracis. *P* Primamque lumborum. *Q* Eorundemque postremam magis latam. *k* Lateralem quartæ vertebræ lumborum processum. *n* Inferiorem æque processum lateralem ejusdem. *o o* Posteriores tertiæ, quartæque lumborum vertebræ processus innuunt. *R* Ossis sacri terminum, & coccigis principium. Per *1. 2. 3. &c.* duodecim costæ legitimæ, & spuria in parte posteriore demonstrantur, quarum legitimæ illæ sunt, quæ per cartilagine ad thoracem pertingunt, spuria autem hoc nomine indicantur, quia sterno non adnectuntur. *T* Posterior scapulæ pars est, seu omoplata. *V V* Processus Acromion. *s s* Ancoroides processus. *o*. Humeri caput, cervix. *X* Humerus, ejusque pars media exterior. *s*. Condilis humeri externus. *Y* Cubiti processus per ginglymon articulatus inter duos condiles, seu inferiores humeri processus. *b* Os radius, ejus medium cubito sociatum. *V* Radii extremitas primis carpi ossibus connexa. *a* Cubitus. *Z* Cubiti finis interius ad radius ipsum allocatus. *C C* Carpus suaque externa, internaque ossa. *d* Primum Metacarpi os ad pollicem contendens. *e* Ultimum digiti medii dextri internodium. *f* Exterior illi ossis portio. *g* Ipsius extuberantia, quæ se insinuat per femoris acceptabulum. *r* Oblonga cavitas, ut plurimum ab ilio formata. *X* Posterior ejusdem cristæ, ubi valide ossis sacri ad latera aptatur. *o o o* ipsius summitas, quæ cartilaginibus solet tegi. *T* Anterior illi pars. *r* Sinistram femoris caput. *r* Femoris caput. *n* Femoris ipsius cervix. *i* Processus magnus trocantera. *l* Minor processus, parvus trocantera, *b* femoris medietas, suaque & aspera ejusdem linea. *M M* genuum rotulæ. *o o o o* Ossium femoris posteriores condiles. *n* Tibiæ sinistræ summitas. *s* ejusque tibiæ expansio, supra quam femur ipsum connectitur. *s* Fibulæ summitas exterius extensioni ipsius tibiæ hærens. *q* Fibulæ processus post suammet medietatem ad lateris usque ossis calcanei. *s*. Fibulæ memoratæ extuberantia, qua in pedis collo externus producit malleolus. *p* Tibiæ medietas. *r* Eiusque extremitas interius malleolum alterum faciens. *t t* Uterque talus, sive Astragalus cum tibiis articulatus. *u u* Calcanei ossa, eorumque pars extrema, *o* os tessera sive polimorfon talo an-

nexum anterius. *y* Navicularis ossis pars exterior. *Y* Pars ejusdem inferior, quæ in pedis planta incurvatur. *B c.* Alia tria officula innominata, sive glenoides, quæ etiam tarsum formantia primis aliquorum Metatarsi ossium internodiis coaptantur. *ſ ſ* quinque Metatarsi ossa, quæ superiorem dorsi pedis partem respiciunt, inferioremque, plantam scilicet. *ε ε* Tres denique ossium indicantur ordines, quæ ad extremi pedis formandos digitos simul concurrunt suis capitibus, & internodiis.



## VIGESIMÆ SEPTIMÆ TABULÆ FIGURA PRIMA.



Nteriorem, lateralemque duorum ventrium muliebrum exhibet regionem, cum partibus cum infimis, cum supremis; extremus vero venter, seu abdomen apertum apparet, ut suo in situ uterus, & concurrentia vasa conspiciantur.

Quocirca. *R R R* Abdominis integumenta sunt per longum recisa, & lateraliter amota, cum suis ipsius musculis, & Peritoneo. *AA* Gangliiformes, intercostales sunt nervi, eorumque in lumborum vertebrae uniones, sepius instar plurimis a ramentis efformatae. *DDD* Nervus ille est gangliiformis, qui tres insignes surculos sinistrorsum expandit, cum lævis uniendos, quique arteriam magnam amplectuntur. *FF* Venosa vasa præparantia, quæ ad uteri ovaria excurrunt. *PP* Lumbares musculi. *E* Magni nervi lumbaris, seu gangliiformis dexter processus in os sacrum tendens. *G* Iliaca sinistra arteria usque ad inguinem per ramos diffusa, quo se se insinuat. *B* Ramusculi sunt gangliiformes ad uterum vergentes. *O* Intestini colon pars prius succisa, quam in posteriori uteri regione rectum evadat. *C* Arteriæ magnæ truncus descendens. Iliacæ ipsius ramus dexter non multo procul a divisione sua discissus, & extremum ad latus reclinatus, qui porro coxæ principium penetrat, ibique cruralis appellatur. *II* Dexteræ, & lævæ iliaca vena, quæ ramis, hypogastricis nomine, inter gangliiformes nervos ad uteri latera extenduntur. *K* Uterus, parsque ejus exterior. *MM* Testiculi muliebres, sive ovaria. *N* Tuba uterina, quæ Falloppiana dicitur. *Q* Mons tandem Veneris supra fixuram magnam in pube elevatus.

## FIGURA SECUNDA.

Quidquid in aperto abdomine innuimus, repræsentat, quodque in prima mox explicata fig. demonstratum est, in hac tamen venæ duæ præparantes desunt, cum iliacis, & hypogastricis, quas inter gangliiformes nervos prætergredi ostendimus. Quin & uterus atlantica sui parte apertus conspicitur, ut fœtus appareat, quomodo in ipso novem per menses quibus fœcunda illum mater gestat, situ donetur. Hæc super hisce tabulis explicabam, & mihi adinveniendis partium nominibus clarissimam prætulere facem tum aperta ad hoc corpora, cum non satis unquam laudati Bartholomæi Eustachii tabulæ, super quibus integros nuper commentarios, Romæ typis editos elaboravi, & de universa re anatomicâ si quid plenius Lector desideret, observationes meas consulat jam & ipsas typis mandatas, in quibus quæ hic in genere, & puris rerum nominibus expressa sunt, in illis in specie, & cum omnigena cujusque partis idea enucleata comperiet.

E R R A T A .

Tab. 3. Fig. 2. littera D. brevis, lege longus. Tab. 5. Fig. 2. lit. L. supraspinatum, lege spinatum. Tab. 6. Fig. 1. lit. K. flexum, lege plexum. Tab. 11. Fig. 2. litt. N N. Sternioides, lege Sternotioides. Tab. 12. litt. J. Tibiens anticus, lege posticus. Fig. 2. litt. L. Stilofaringeus, lege Stilogliofus. Tab. 13. Fig. 2. litt. D. Coracoideum, lege Coracojoideum. Tab. 14. Fig. 1. litt. X X. Tibiens anticus, lege posticus. litt. S S. Apophises, lege Epiphises. Tab. 15. N Cubiteum externum. Radieum externum. // externumque radieum Magni extensores digitorum, H internus radiens internus Cubiteus. Tab. 16. Fig. 1. litt. E. Extensorem digitorum, lege Flexorem. Fig. 2. litt. L. Dorsi infraspinati, lege sacri lumbi. Tab. 22. Fig. 4. litt. D. nervus, lege ramus. Tab. 23. Fig. 12. XLX. lege XLV. Tab. 26. Fig. 2. litt. // Tali ossa, lege Tarfi. Fig. 3. H, lege N.

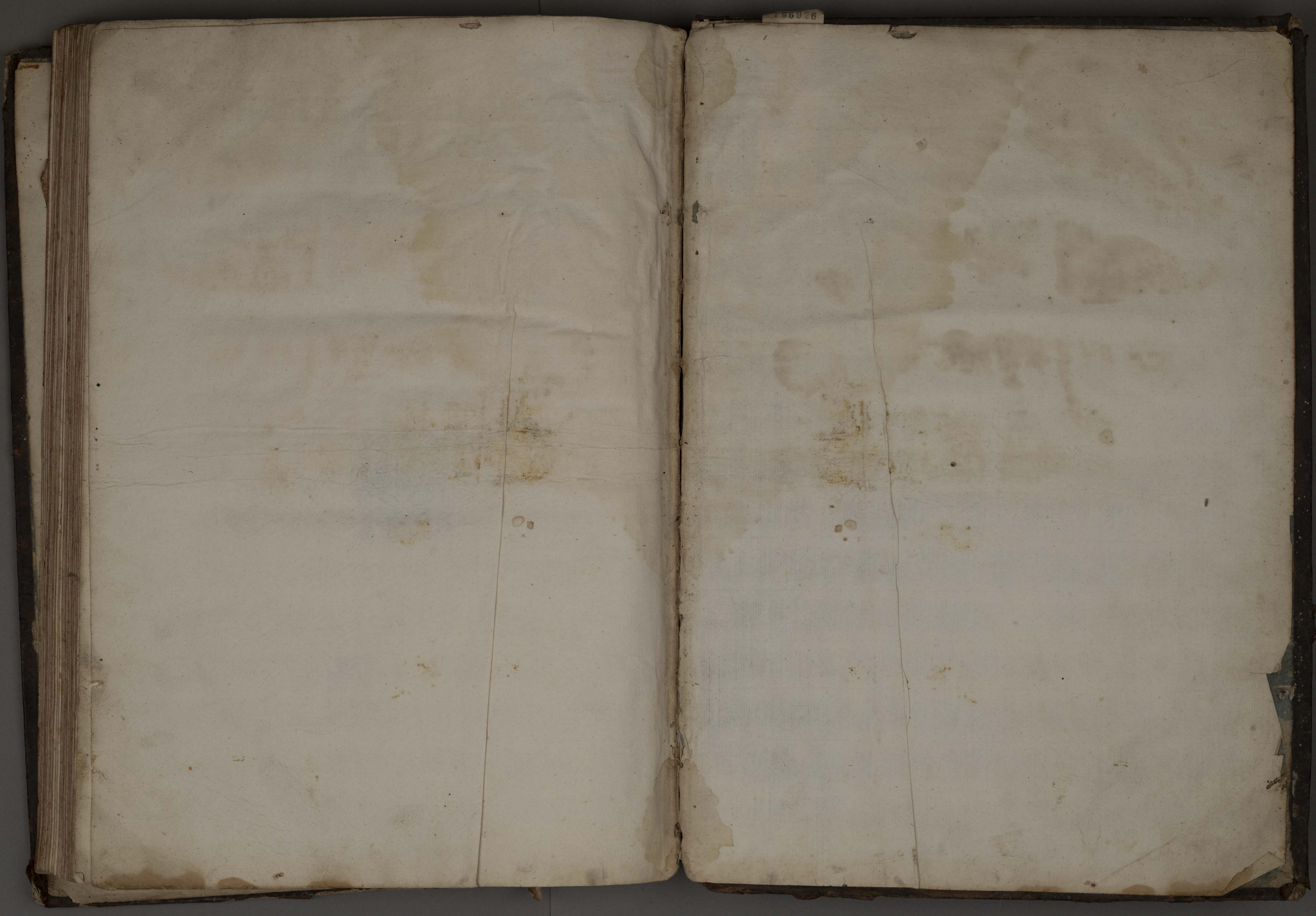
O M I S S I O N E S .

Tab. 2. Fig. 1. litt. E. Orbicularis palpebrarum. Tab. 2. litt. g. Ramus venae humilis profunda. Tab. 3. Fig. 4. litt. P. Diviso. Tab. 5. Fig. 1. litt. X. Axillaris vena. Tab. 6. litt. t. nervus brachialis, & venarum ramificationes salvatellae. // Tendines extensorum digitorum. Tab. 7. Fig. 1. Z Cubiteus externus. Tab. 13. ossis sacri nervi O, quorum &c. Tab. 14. Fig. 2. G. Tab. 17. Fig. 3. R Vermiformis progressus. Tab. 20. Fig. 10. Os illud ilium. Tab. 22. Fig. 2. litt. K membrana adnata. Tab. 24. Fig. 1. L K, lege I L K.


F I N I S .



DEBRECENI EGYPTENI KÖNYVTÁR  
Lett 6064-6962



196926



796528

