

A Debreceni Orvostudományi Egyetem Szemklinikájának (igazgató: Alberth Béla egyetemi tanár) és Gyermekgyógyászati Klinikájának* (igazgató: Oláh Éva egyetemi tanár) közleménye

Az Alagille-szindróma szemészeti jellemzői

Rigó Gy. és Maródi L.*

Cholestasis talaján kialakuló, elhúzódó csecsemőkori sárgaság egyéb okok mellett Alagille-szindróma manifesztációja is lehet. A diagnózis felállításában a szemészeti lelet döntő jelentőségű. Szerzők két klasszikus Alagille-szindrómás eset kapcsán a betegség sajátos szemészeti tüneteire kívánják felhívni a figyelmet.

Kulcsszavak: elhúzódó csecsemőkori ikterusz, intrahepatikus epeút hipoplázia, arteria pulmonalis sztenózis, embryotoxon posterior, Axenfeld-anomália, Rieger-anomália

Ophthalmological Features of the Alagille's syndrome

Prolonged jaundice due to cholestasis in infants can be a manifestation of Alagille's syndrome besides several other causes. The ophthalmological findings may be of critical importance for the diagnosis. The authors diagnosed two cases of typical Alagille's syndrome and describe the ophthalmological symptoms of the disease.

Keywords: prolonged jaundice in infants, hypoplasia of the intrahepatic bile ducts, peripheral pulmonary artery stenosis, posterior embryotoxon, Axenfeld's anomaly, Rieger's anomaly.

A sárgaság gyakori, többnyire fiziológiás újszülöttkori jelenség, ami az esetek túlnyomó többségében kéthetes korra megszűnik. Egyes esetekben azonban tovább tart, vagy progresszív jellegűt, ami részletes gyermekgyógyászati kivizsgálást tesz szükségessé.

Watson és Miller [16] 1973-ban számoltak be elhúzódó csecsemőkori sárgaság, veleszületett kolesztázis és arteria pulmonalis sztenózis együttes előfordulásáról és a tünetegyüttes családi halmozódásáról. Az újszülöttkori kolesztázis sajátos extrahepatikus anomáliákkal való társulását (jellegzetes arckarakter – széles homloklat, mélyen ülő szemekkel, nyereggorral –, arteria pulmonalis sztenózis, pillangó alakú csigolyák és mesodermális szemfejlődési rendellenességek) Alagille és mtsai [3] írták le. A kórképet ezután a szakirodalom Alagille-szindrómaként említi [1, 2, 3, 16]. A betegség autoszomális domináns öröklődésmentet mutat változó penetranciával [7, 8].

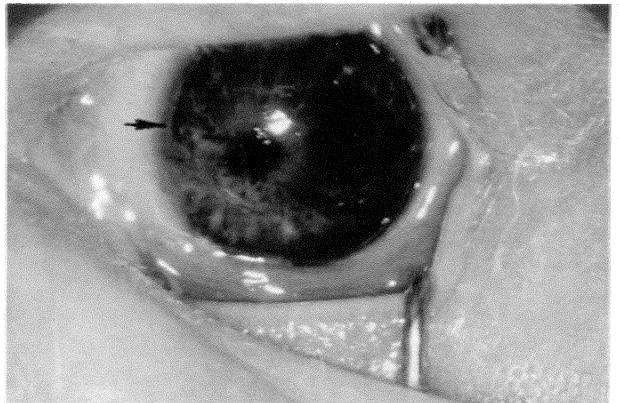
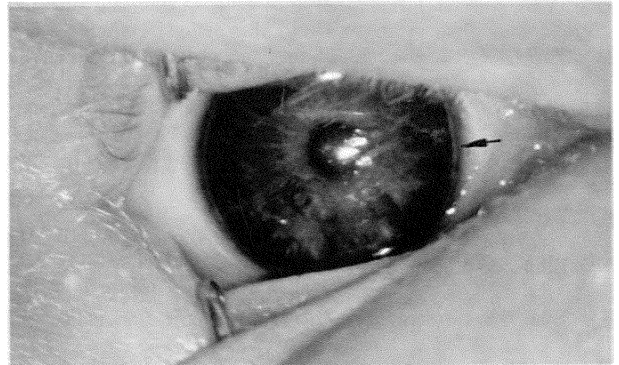
Közleményünkben az Alagille-szindróma szemészeti jellegzetességeiről két eset kapcsán számolunk be, tudomásunk szerint elsőként a hazai szemészeti irodalomban.

Esetismertetés

K. T., egy hónapos csecsemőt 1992 februárjában a DOTE Gyermekgyógyászati Klinikájáról küldték ambulanciánkra sze-

mészeti vizsgálatra Alagille-szindróma feltételezett diagnózissal. Az addigi leletek közül kiemelendő az elhúzódó ikterusz, az artéria pulmonalis felett hallható szisztolés zöreje, a normális felső értékeket jelentősen meghaladó májenzimsszintek és a röntgenfelvételeken látható pillangó csigolyák.

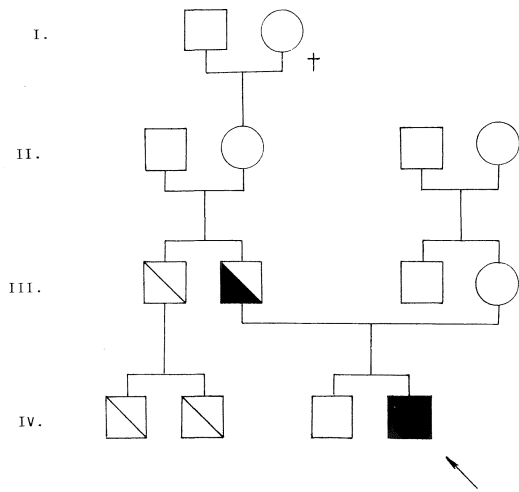
A szemészeti vizsgálatok során a látóélességet a beteg életkora miatt nem lehetett meghatározni. A külsőleg ép, békés szemek corneaátmérője mind függőleges, mind vízszintes irányban 10,5 mm volt. A sima, fénylő, tükröző szaruhártyák hátsó felszínén a limbus közelében vékony, szürke gyűrűt találtunk (1. a és 1. b ábrák). A bal oldalon corectopia látszott (1. b ábra). A foltokban hipopláziás íriszgyök és a megvastagodott Schwalbe-gyűrű között hármastükörrel finom szálcák lehetett megfigyelni, de a csarnokzug nyitott volt. Mindkét oldalon 16,0 Hgmm (2,1 kPa) szemnyomást mértünk. A szemészeti elváltozás Axenfeld-anomáliának minősült.



1. a, b. ábra: K. T., proband jobb és bal szeme. Mindkét oldalon embryotoxon posterior figyelhető meg (nyíl). Az íriszgyök nagy foltokban hipopláziás. b) Kifejezett corectopia

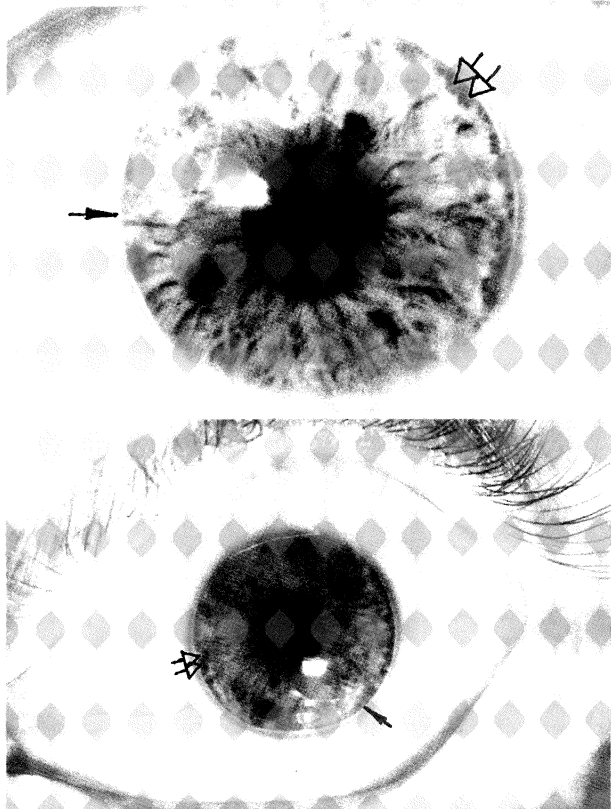
Kikérdeztük és megvizsgáltuk a közvetlen családtagokat, ezek alapján szerkesztettük meg a családfát (2. ábra). K. Á. 3 éves fiú (2. ábra IV/3) visusát megbízhatóan megállapítani nem tudtuk, a skiaszkópia emmetropiát mutatott. Az egyetlen figyelemre méltó szemészeti tünet az írisz elülső lapjának a gyök közelében mindkét oldalon foltokban megfigyelhető hipopláziája volt. Az édesanya (2. ábra III/4) egészséges, szemészeti vizsgálata során mindenben ép viszonyokat regisztráltunk.

Az apa (2. ábra III/2) anamnéziséből kiderült, hogy csecsemő korában elhúzódó ikteruszban szenvedett. Általános vizsgálati eredményei közül kiemelendők az emelkedett májenzimértékek és az artéria pulmonalis felett hallott, sztenózisra jellemző szisztolés zöreje. A visus korrekcióval (jobb oldalon – 3,5 D cyl-1,0 D tg 30°, bal oldalon – 3,0 D cyl-0,5 D tg 180°) 1,0 volt. A könny- és védőszerveket épnek, a szemmozgásokat szabadok-



2. ábra: K. T., proband családfája

- † Elhunyt
- Egészséges férfi
- Egészséges nő
- ▧ Elhúzódó csecsemőkori sárgaság
- Elhúzódó csecsemőkori sárgaság és Axenfeld-anomália
- Az Alagille-szindróma valamennyi jellemzője
- ← Proband



3. a, b. ábra: K. T., proband apjának (családfa III/2) jobb és bal szeme. Mindkét oldalon embryotoxon posterior látszik (nyíl) és az íriszgyök területén hipopláziás foltok láthatók (kettős nyíl)

nak találtuk. A sima, fénylő, tükröző szaruhártyák hátsó felszínén szürke, limbusparalel gyűrű mutatkozott (3. a és 3. b ábrák). A körkörös hipopláziás íriszgyök és a gyűrű között fehér szálcák húzódtak. A csarnokzug nyitott volt. A szemlencse mindkét oldalon fokozottan reflektált. A funduson sem szemtükörrel, sem fluorescein angiográfiával nem találtunk eltérést. A látóterek épek voltak, a színlátást normálisnak találtuk. Mindkét oldalon 40 Hz CFF-et és 18,5 Hgmm (2,5 kPa) szemnyomást mértünk. A fenti elváltozások az apa esetében is Axenfeld-anomáliát igazoltak.

A nem közvetlen családtagok szemészeti vizsgálaton nem jelentek meg. Az anamnesztikus adatok közül fontosnak tartjuk, hogy id. K. T. (2. ábra III/2) testvére (2. ábra III/1) és gyermekei csecsemő korukban ikteruszban szenvedtek, továbbá, hogy a család apai ágán a dédanya májrákban exitált.

Megbeszélés

Az arteriohepatikus diszplázia a familiáris intrahepatikus kolesztázis szindrómák közé tartozik [11]. Az Alagille-szindróma jellemző tüneteit az I. táblázatban foglaltuk össze.

I. táblázat
Az Alagille-szindróma leggyakoribb jellemzői

1. Elhúzódó csecsemőkori sárgaság
2. Intrahepatikus epeút hipoplázia
3. Típusos arckarakter (széles homlok, mélyen ülő szemek, nyeregorr)
4. Perifériás pulmonális sztenózis
5. Embryotoxon posterior, Axenfeld-anomália, Rieger-anomália
6. Pillangó alakú csigolyák

A betegségnek klinikailag különböző súlyossági fokozatai lehetnek. A malignus formákban a halál kardiális okokkal vagy súlyos májlézióval függ össze [13, 14].

A szemészeti lelet Alagille-szindróma esetén döntő jelentőségű a diagnózis felállításában. A jellemző elváltozások valamennyi leírás szerint az elülső szegmentumban található: embryotoxon posterior, Axenfeld-anomália, Rieger-anomália. Ezek az elváltozások a mesenchymalis dysgenesisek közé tartoznak, annak különböző súlyossági fokozatait jelölik, közöttük átmenetek lehetségesek [6].

Olvashatunk még a szemészeti irodalomban keratoconusról [9, 15], közelebről meg nem határozott szaruhártya-elfajulásról, hátsó kérgi kataraktáról, a retinális pigmentepithelium elváltozásairól, kancsalságról és myopiáról [5, 9, 10, 12, 15]. A keratoconus szövettani lelete nem különbözik a más esetekben ismert szövettani lelettől [9]. Johnson két Alagille-szindrómás esetben részletes szövettani és elektronmikroszkópos vizsgálatokat végzett, melyek során az írisz elülső felszínén, egyforma kerek sejtekből álló csomók mellett, halvány cytoplazmájú, pigmentet nem tartalmazó sejteket figyelt meg [5]. A retina fotoreceptor rétegében degenerációra utaló elváltozások voltak, a külső magas rétegben atrófiás területek mutatkoztak. Szétosztán melanin szemcsék látszottak valamennyi rétegben [5]. Elektronmikroszkópos preparátumain feltűnő volt az intracelluláris lipofuscin, ami kiszorította a sejtekből a melanint. Ezenkívül fibrilláris elektrondenz anyag lerakódását figyelte meg a pigmentepithelium területén, továbbá a Bruch-membran cisztikus elfajulását [5].

Itt közölt eseteinkben az Alagille-szindrómát a betegség klasszikus kritériumai alapján diagnosztizáltuk. Hangsúlyozni

kívánjuk, hogy direkt (conjugált) bilirubinaemiával járó, elhúzódó csecsemőkori sárgaság esetén a szemorvosi lelet az elkülönítő diagnózisban döntő lehet, ezért ilyen esetben célszerű a szaruhártya biomikroszkópos vizsgálatát és a csarnokzug vizsgálatát elvégezni, az intraocularis nyomást megmérni. A szindróma ugyanis nagy valószínűséggel gyakoribb, mint amit az irodalom tükröz [4].

Irodalom

1. *Alagille D, Habib E, Thamassin N*: L'atrésie des voies biliaries intrahepatiques chez l'infant. Journées Parisiennes de Pédiatric, Paris, Ed. Medicales Flammarion, 301 (1969).
2. *Alagille D, Gautier M, Habib E, Dommergues J*: Les données de la biopsie hépatique pré et per opératoire. Arch. Franç. Péd., 26, 283 (1969).
3. *Alagille D, Odievre M, Gautier M, Dommergues J*: Hepatic ductular hypoplasia associated with characteristic facies, vertebral malformations, retarded physical, mental and sexual development, and cardiac murmur. J. Pediatr. 86, 63 (1975).
4. *Alagille D, Estrada A, Hadchouel M, Gautier M, Odievre M, Dommergues J*: Syndromic paucity of interlobular bile ducty (Alagille syndrome or arteriohepatic dysplasia). Review of 80 cases. J. Pediatr. 110, 195 (1987).
5. *Johnson B*: Ocular pathologic features of arteriohepatic dysplasia (Alagille's syndrome). Amer. J. Ophthal. 110, 504 (1990).
6. *Kanski J*: Clinical Ophthalmology Butterworths. London, Boston, Singapore, Sydney, Toronto, Wellington Secon Edition 226 (1989).
7. *LaBrecque D, Mitros F*: Autosomal dominant transmission of arteriohepatic dysplasia to four generations of a single kindred. Clin. Res 30, 285 (1982).
8. *LaBrecque D, Mitros F, Nathan R, Romanchuk K, Judisch G, El-Khoury G*: Four generations of arteriohepatic dysplasia. Hepatology 2, 467 (1982).
9. *Lang G, Naumann G*: Keratoconus bei Alagille Syndrom. Klin. Mbl. Augenheilk. 198, 555 (1991).
10. *Mayer U, Grosse K*: Zur Klinik und Vererbung der Augensymptome bei arteriohepatischer Dysplasie. Klin. Mbl. Augenheilk. 180, 293 (1982).
11. *McKusick V*: Mendelian inheritance in man. Seventh edition. The Johns Hopkins University Press Baltimore, London 140 (1986).
12. *Puklin J, Riely C, Simon R, Cotlier E*: Anterior segment and retinal pigmentary abnormalities in arteriohepatic dysplasia. Ophthalmology 88, 337 (1981).
13. *Riely C, Cotlier E, Jensen P, Klatskin G*: Arteriohepatic dysplasia: A benign syndrome of intrahepatic cholestasis with multiple organ involvement. Annals of Internal Medicine 91, 520 (1979).
14. *Shulman S, Hyams J, Gunta R, Greenstein R, Cassidy S*: Arteriohepatic dysplasia (Alagille Syndrome): Extreme variability among affected family members. Amer. J. Medical Genetics 19, 325 (1984).
15. *Traboulsi E, Lustbader J, Lemp M*: Keratoconus in Alagille's syndrome. Amer. J. Ophthal. 108, 332 (1989).
16. *Watson G, Miller V*: Arteriohepatic dysplasia. Familial pulmonary arterial stenosis with neonatal liver disease. Arch. Dis. Child. 48, 459 (1973).

Cím: **Dr. Rigó Gyula**

DOTÉ Szemklinika

4012 Debrecen, Nagyerdei krt. 98.