

## Gége izom reinnerváció ideg-izom lebennyel állatkísérletes modellen

Tóth Andrea dr., Szűcs Attila dr., Harasztosi Csaba dr.<sup>1</sup>, Matesz Klára dr.<sup>2</sup>,  
Pucsok Klára dr.<sup>2</sup>, Mikó Irén dr.<sup>3</sup>, Csernoch László dr.<sup>1</sup>, Sziklai István dr.

**ÖSSZEFOGLALÁS:** A szerzők az ideg-izom lebény technika alkalmazásának lehetőségét vizsgálták musculus cricoarytenoideus posterior (m. CAP) szelektív reinnervációjára. 5 keverék kutyában a bal oldali nervus laryngeus recurrens (NLR) átmetszése után ansa cervicalis- m sternohyoideus (m.SH) lebényt készítve, azt a bal oldali CAP izomra varrták. 3 kutyán csak denervációs műtét történt. Egy év elteltével videolaryngoscopus, EMG, és szövettani vizsgálatokat végeztek.

A videolaryngoscopus felvételek egyértelműen igazolták az ideg-izom lebény által reinnervált CAP izom működését. Ezt támasztották alá az EMG leleteken látott kiváltott polifázisos potenciálok megjelenése. Immunhisztokémiai reakcióval (antineurofilament antitest+biotin) neurofilamentumokat és motoros véglemezeket lehetett látni mind az 5 állat esetén mindkét oldalon.

Az ideg-izom lebény technika alkalmazása lehetővé teheti az arytenoidectomia és a laterofixáció elkerülését egy vagy kétoldali gégebénulások esetén. Ezáltal mind az életminőség, mind a hangminőség javulása érhető el.

**KULCSSZAVAK:** EMG, ideg-izom lebény technika, szelektív reinnerváció

**SUMMARY:** The authors test the application of the nerve-muscle pedicle (NMP) technique for selective reinnervation of previously denervated posterior cricoarytenoid (PCA) muscle.

The left recurrent laryngeal nerve (RLN) was severed in five mongrel dogs and an ansa cervicalis-sternohyoid muscle pedicle was sutured to the left PCA muscle. Three dogs underwent a sham operation. Videolaryngoscopy was performed, and electromyographic data were collected after one year in average. Finally histological analysis of the NMP was performed. The video records demonstrated the return of mobility of the PCA muscle reinnervated by a NMP. EMG data as to show evoked polyphasic potentials showed also evidence of reinnervation of the PCA muscle. With immunohistochemical reaction (antineurofilament antibody+biotin) we could demonstrate neurofilaments and motor endplates in both sides in all five animals. The NMP technique could eliminate the need for arytenoidectomy and laterofixation in patients with unilateral or bilateral vocal fold paralysis. The quality of life and voice may be improved.

**KEYWORDS:** electromyography, nerve-muscle pedicle technique, selective reinnervation

### Bevezetés

A NLR bénulásnak számos oka lehet (iatrogén, baleset, vírusos infekció), és ezekben az esetekben leghatékonyabb terápiás lehetőségként szerepelhet a gége reinnervációja. A sikeres reinnerváció által a normál fonáció és megfelelően tág légút válna biztosíthatóvá. Számos reinnervációs technikáról számoltak már be, beleértve a direkt anasztomózist (15, 22), ideg graft alkalmazását (17) (n.phrenicus, ansa cervicalis), és az ideg-izom lebény technikát (6). Korábban a klinikai gyakorlatban az ideg anasztomózist választották leggyakrabban, mivel a bénult izom meg-

Közlésre érkezett: 2008.09.10.

Debreceni Egyetem Orvos- és Egészségtudományi Centrum Általános Orvostudományi Kar  
Fül-, Orr-, Gégészeti és Fej-, Nyaksebészeti Klinika  
Cím: 4032, Debrecen, Nagyerdei krt. 98  
Telefon: (52) 414 763  
E-mail: tot121@hotmail.com

felelő tömegét és tenzióját biztosítja, azonban a reinnerváció minimális (21).

Korábbi kísérletek alapján ideg-izom lebény technikával már kétoldali gégebénulás esetén is sikeres reinnerváció érhető el (24). A m.SH-ből képzett ideg-izom lebény alkalmazása az azonos oldali CT, TA és CAP izmok esetén ajánlott (2,6). Beszámolnak még a n. phrenicus által innervált omohyoideus izom lebény alkalmazásáról CAP izom bénulásánál (4).

A direkt anasztomózis vagy ideg graft alkalmazása az abduktor és adduktor izmok non-szelektív reinnervációjához vezet, ennek megfelelően koordinálatlan, szinkinetikus hangszalagmozgást eredményeznek (20). A ideg-izom lebény technika előnye a szelektív reinnerváció és a különböző belső gégeizmok megfelelő mozgásának helyreállítása lehet. Ideg-izom lebény technika a professzionális hanghasználó betegek (énekes, színész, tanár) és kétoldali bénulás esetén válhat ajánlottá és megfelelő terápiává.

Tucker (24), Crumley (4), Broniatowski (2), Ma-

niglia és munkatársai (14) kísérleteikben különböző ideg-izom lebenyekkel végezték a különböző gége izmok reinnervációját.

Tanulmányunk során az NMP technika által elért reinnerváció eredményességét vizsgáltuk a CAP izom esetében, tekintettel arra, hogy ezzel a módszerrel mind az izom megfelelő tömege és tenziója biztosítható, emellett várhatóan remobilizáció érhető el. Korábbi tanulmányok szerint a NLR átmetésését követően 8 héttel a CAP fibrotizálódott, ami azt feltételeznél, hogy reinnerváció a bénulás után ennyi idővel már eredménytelen (8). Ellentmondásos ezzel más szerzők tapasztalata, miszerint reinnerváció 6–9 hónappal a denervációt követően sikeresen kivitelezhető (13).

## Anyag és módszer

Minden kísérlet a Debreceni Egyetem Állatkísérleti Egyesület engedélyével történt.

**Sebészi technika:** A műtétet 8 keverék kutyán végeztük (4 hím, 4 nőstény, 12–23 kg). Mindegyik kutya az anaesthesia során premedikációként atropint (0,04 mg/kg, sc.), ezt követően ketamint (10 mg/kg, im. vagy iv.) és xylasinet (2%, 1 mg/kg im. vagy iv.) kapott a spontán respiráció biztosítása céljából. Műtét utáni fájdalomcsillapítás allobarbitál és aminophenason injekcióval történt. 5 kutyán az ideg-izom lebeny technikát alkalmaztuk. További 3 kutya esetén kontroll céljából álműtétet végeztünk, a NLR-t átvágtuk, egy szakaszát eltávolítottuk, így denervációs modellként szerepeltek.

Direkt laryngoscopiát végeztünk minden műtét előtt, mellyel a megfelelő gége anatómiát ellenőriztük.

Nyakon ejtett középvonali metszést követően a külső gégeizmokat két oldalra kampóztuk, feltártuk a m. SH-t és az ansa cervicalis-t, valamint baloldalon azonosítottuk a NLR-t. A NLR-t átvágtuk a CT izülettől 2,5 cm távolságra és 2–3 cm-es részt rezeáltunk, kiküszöbölve ezzel a spontán reinnervációt (18). Az ideg-izom lebeny kialakítása ezen az oldalon az ansa cervicalis sternohyoideus izomba lépő ágából történt izomlebennyel, melyet mobilizáltuk. A géget hosszanti tengelye körül 90°-kal rotáltuk, az ansa cervicalis-SH izom lebenyt három csomós öltéssel a bal oldali CAP izomhoz öltöttük 5.0 Prolene-t használva (monofilament, Etichon). Sebzés két rétegben Vicryl-lel (monofilament) történt.

Három kutya (6–8. kutya) esetén csak denervációs műtét történt. A jobb oldali gégefőlet denerváltuk az azonos oldali NLR átvágásával és 2–3 cm-es szakasz eltávolításával. Mindkét véget elektromosan kauterizáltuk. Egy év múlva az 5 kutyán videolaryngoscopiát, majd műtételt feltárást és EMG vizsgálatot

végeztünk. Lokalizáltuk az ideg-izom lebenyt, melyet elektromosan stimuláltuk, eközben 0° endoscopot (Karl-Storz) használva közvetlenül monitoroztuk a hangszalagkitéréseket. Kontroll kutyákon hasonló beavatkozást végeztünk 6 hónappal a denervációt követően (19).

## Gége abdukcio funkcionális kiértékelése

**Videolaryngoscopia:** 0° Karl-Storz endoscop alkalmazásával transorálisan. Elektromos stimuláció mellett videofelvételt készítettünk a hangszalagmozgásokról. A reinnervált bal oldali CAP izom mobilitását összehasonlítottuk az ép oldallal.

**EMG:** Egyszer használatos koncentrikus tűelektrodót (26G) közvetlenül a CAP izomba szúrtuk a gége 90°-os rotációja után. A reinnerváló ansa cervicalis elektromos stimulációját idegstimulátorral végeztük (Ministim) 0,1–1 ms hosszúságú négyszög impulzusokkal. EMG aktivitás digitális oscilloscop (Agilem) segítségével történt, melyhez egy házilag készített erősítőt (150–180x, 20 Hz-es felülateresztő, 10 kHz-es aluláteresztő) és egy személyi számítógépet csatlakoztattunk.

**Szövetteni vizsgálat:** Az eltávolított CAP izom fixálása 4%-os foszfát pufferált paraformaldehid oldatban (pH 7,4) történt, paraffinba ágyazás után 6–7 µm vastagságú metszet készítése rutin hematoxilín-eosin (HE) festés céljából, valamint immunhisztokémiai vizsgálatra. Az utóbbi esetben ezeket a szövetblokkokat 10% és 20%-os szacharózba merítettük és fagyasztó mikrotommal 50 µm-es vastagságú metszeteket készítettünk. A felülúszó metszeteket 5%-os szarvasmarha szérum albuminnal kezeltük és monoklonális antineurofilamentum 200-zal (Sigma, hígítás 1:200) inkubáltuk 24 órán át 4 °C-on (11). Inkubációt követően a metszeteket 2 órára biotinylált egér elleni IgG-vel (hígítás 1:500) kezeltük, majd inkubáltuk 1 órán át avidin-biotinylált peroxid komplex-szel (Vector). Immunreakció láthatóvá tétele diaminobenzidine kromatogén reakciójával történt.

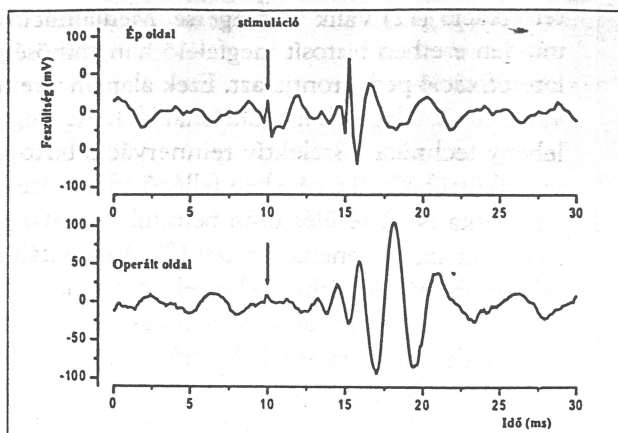
**Histomorfometria:** A HE metszeteken történt az izomrostok keresztmetszetének körberajzolása Reichert mikroszkóp és kamera lucida segítségével 40×-es nagyítás mellett. 200–200 rostátmérőt hasonlítottunk össze a reinnervált, denervált és ép izmok esetén.

Statistikai összehasonlítás Student t-próbával történt (p=0,05). Mindegyik esetben meghatároztuk a standard deviációt (SD), az adatokat a 2. táblázatban foglaltuk össze.

### Hangszalagkitérések mértékének összefoglaló adatai

|                | Ép oldal | Operált oldal |
|----------------|----------|---------------|
| Kitérések (cm) |          |               |
| Kutya 1        | 1,466    | 1,083         |
| Kutya 2        | 1,450    | 0,983         |
| Kutya 3        | 1,450    | 0,966         |
| Kutya 4        | 1,383    | 0,966         |
| Átlag          | 1,437    | 0,999         |
| SD             | 0,037    | 0,056         |
| Mérések száma  | 4        | 4             |

A táblázatban négy kutya esetén mért ép és reinnervált oldal hangszalag kitéréseit foglaltuk össze. Látható, hogy a középfontaltól mért kitérés elektromos stimuláció mellett az operált oldalon is megfigyelhető. A kapott kitérések kisebb mértéke abból adódik, hogy a műtét során csak a cricoarytenoideus posterior izom reinnervációja történt.



1. ábra. Tüelektroddal elvezetett elektromos aktivitás az ép és reinnervált gégeizmokból. A nyíl a polifázisos akciós potenciálra mutat, mely a reinnervációt jelzi. Hasonló jel a nem reinnervált izmokból nem volt elvezethető

## Eredmények

Mind az öt kutyán (reinnervációs csoport) egy év (12–14 hónap) múlva végeztünk vizsgálatokat, a kontroll kutyákon pedig 6 hónap múlva.

**Videolaryngoscopia:** Normál hangszalag mozgást lehetett mindegyik állatban (reinnervációs csoport) postoperatív megfigyelni. A videofelvételek mind az öt kutyán igazolták a denervált CAP izom mozgásának visszatérését. Tekintettel arra, hogy szelektív reinnervációt végeztünk, csak az abduktor izom mozgása állt helyre. Mivel a többi izom ezen az oldalon bénult volt a hangszalag kissé atrófiásnak mutatkozott. Spontán respiráció és elektromos stimuláció folyamán normál, szimmetrikus hangszalag abdukciót lehetett megfigyelni. A hangszalag kitéréseket, a maximális abdukciós mozgást megmértük és összehasonlítottuk a két oldalt (1. táblázat). Technikai okok miatt 5-ből 4 kutya esetén sikerült ez az adatgyűjtés. Reinnervációt követő hangszalagmozgás 66–74%-a volt az ellenoldalinak.

A denervált csoportban, a NLR komplett átmetése paramedián állásban lévő fix gégefeket eredményezett. A CAP izom bénulása az arytenoid porcok sublúxióját eredményezte. Videolaryngoscopus vizsgálat során a bénított jobb oldali gégefetek esetén 6 hónap múlva nem volt látható hangszalag kitérés sem normál respiráció, sem elektromos stimuláció mellett. A denervált CAP izom sápadtabb, atrófiás volt, a glottikus struktúra aszimmetrikus volt mind az izom, elaszticitás és rezisztencia szempontjából

**EMG:** EMG aktivitást a reinnervált izmokban elektromosan váltottuk ki. Mind az öt kutyában látható volt a CAP izmok reinnervációja, melyet a polifázisos potenciálok megjelenése igazolt, amelyet korábbi reinnervációs kísérletekben is leírtak (9).

Ezek a potenciálok a többi nem reinnervált izomból nem voltak elvezethetőek. Így az EMG felvétel, párhuzamosan végzett videolaryngoscopus megfigyeléssel és felvétellel egyértelműen bizonyította a reinnervációt (1. ábra a, b panele). Ezt támasztották alá a szövettani vizsgálatok is.

**Szövettani vizsgálat:** az ideg-izom lebeny technikával operált állatok esetén nem volt különbség az ép és a reinnervált izmok között.

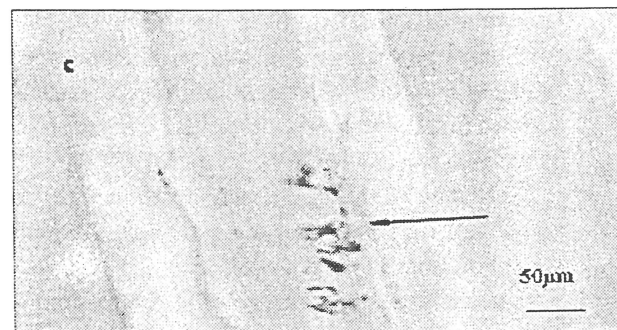
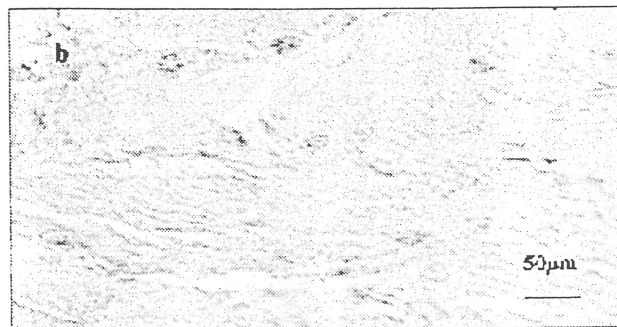
Kis különbség volt az ép és a 6 hónappal korábban denervált izmok megjelenésében. A denervált izom kisebb tömegű volt, de lényeges fibrosis nem lépett fel. Az izomrostok legkisebb átmérőinek átlagértékeit meghatároztuk, a 2. táblázatban foglaltuk össze. Normál esetben is van kis méretbeli ingadozás, ezért meghatároztuk a SD-t. Szignifikáns különbség a reinnervált és az intakt izmok között nem volt. Immunhisz-

## 2. táblázat

### Az izomrostok legkisebb átmérőjének átlagértéke ( $\pm$ SD) az ép, a reinnervált és a denervált izmokban

| Kutyák sorszáma | Musculus cricoarytenoideus posterior izomrost |                  |                  |
|-----------------|---|------------------|------------------|
|                 | ép  | reinnervált      | denervált        |
| 1               | 23,13 $\pm$ 5,73                              | 23,06 $\pm$ 11,9 |                  |
| 2               | 19,25 $\pm$ 4,48                              | 20,45 $\pm$ 5,56 |                  |
| 3               | 24,23 $\pm$ 5,2                               | 25,14 $\pm$ 5,86 |                  |
| 4               | 22,28 $\pm$ 4,68                              | 19,85 $\pm$ 4,16 |                  |
| 5               | 21,62 $\pm$ 4,75                              | 28,62 $\pm$ 5,75 |                  |
| 6               | 29,18 $\pm$ 6,33                              |                  | 22,82 $\pm$ 4,95 |
| 7               | 28,86 $\pm$ 6,26                              |                  | 23,91 $\pm$ 5,19 |
| 8               | 30,24 $\pm$ 6,56                              |                  | 19,68 $\pm$ 4,27 |

Meghatároztuk az izomrostok legkisebb átmérőinek átlag értékeit. Normál esetben is van kis méretbeli ingadozás, ezért meghatároztuk a SD-t. Szignifikáns különbség a reinnervált és az intakt izmok között nem volt észlelhető



2. ábra: Ép, denervált és reinnervált izom metszetek. Az a panelen az ép cricoarytenoideus posterior izom keresztmetszete látható, melyen pozitív neurofilament reakció ábrázolódott. Hasonló jel a denervált izmon (b panel) nem igazolódott. Az ábra c panele a reinnervált cricoarytenoideus posterior izom hosszanti metszetét mutatja be. A nyíl a motoros véglemezt jelzi az a panelen is látható neurofilament pozitivitás által

tokémiai reakcióval, melyek a neurofilamentumok kimutatására irányult, igazolta mindkét oldalon az idegrostok és motoros véglemezek jelenlétét (2. ábra a és c panele).

CAP izom atrofia méréseink alapján 6 hónap alatt nem lép fel. Idegrostok, neurofilamentumok vagy motoros véglemezek azonban nem mutathatók ki neurofilament antitesttel történő immunhisztokémiai vizsgálattal.

## Megbeszélés

A gégebénulás egy- vagy kétoldali egyaránt lehet. Féloldali bénulás esetén a terápia konzervatív vagy sebészi. Kétoldali bénulás esetén a fulladás és a stridor miatt tracheotomia, arytenoidectomia (4, 23) vagy la-

terofixáció (12) válik szükségessé. Medializáció nem minden esetben biztosít megfelelő hangminőséget, a laterofixáció pedig rontja azt. Ezek alapján a reinnerváció tűnik a legjobb megoldásnak (1). Az ideg-izom lebeny technika a szelektív reinnerváció biztosításával kiküszöbölheti a gégeben fellépő szinkinézist, ami nem ritka NLR sérülés után beinduló spontán, nem irányított axonregeneráció miatt (7). A paralizált gégefél remobilizációja érhető el ezzel a technikával anélkül, hogy a NLR rendelkezésre állna, hiszen gyakran az ideg identifikálása és lokalizációja a hegesedés miatt lehetetlen. Reinnervációval a megfelelő izomtónus biztosításával helyreáll a normál hangképzés, arytenoid stabilizáció (16).

Ez nyitott technika, melynek feltétele a CA ízület mobilitása. Alkalmazása azonnal a gégebénulást követően vagy megfelelően szelektált, hosszabb ideje fennálló gégeparézisek esetén ajánlott, amikor spontán javulás egyáltalán nem várható (13). Kísérletünkben gége ideg-izom lebeny technika esetén intakt funkcionáló SH izom motoros véglemezeket viszünk át, amely az ansa cervicalis-t tartalmazza (3). A reinnervált izom mindig az ellátó ideg karakterisztikáját veszi fel, ez alapján kell kiválasztani a donor ideget. Az ansa cervicalis SH izomba lépő ágai vagy a ST izomba lépő ágak azok, amelyek a CAP izom reinnervációjához alkalmazhatók, hiszen ezek az izmok is belégzés során működnek közre aktívabban (5), valamint az idegek megfelelő motoros axonokat tartalmaznak.

A reinnerváló lebeny kiválasztása mellett a másik fontos tényező a műtét megfelelő időzítése. Klinikai gyakorlatban általában jelentős késéssel kerül sor a NLR sérülést követően a terápiára. Beszámoltak már a bénult izom sorvadásáról már 2 ill. 8 héttel a denervációt követően (20). Ezzel azonban ellentmond, hogy sikeres reinnervációról számoltak be gégebénulást követően 22 és 50 évvel később (24). A reinnerváció sikere a motoros véglemezek degenerációja után kialakult üres neuromuscularis junkciók megléte.

Kísérletünk igazolja, hogy ansa cervicalis-SH izom lebeny a CAP izom szelektív reinnervációjával egy évvel a denervációt követően remobilizáció érhető el. A reinnervált gégefél mozgása 66–74% a kontroll oldallal összehasonlítva. Ez a különbség abból adódik, hogy a reinnervált oldalon csak a CAP izom működése megtartott, az addukció hiányzik. Kontroll oldalon ezzel szemben mind abdukciós, mind addukciós mozgás működik. Reinnervációt igazolták az immunhisztokémiai vizsgálatok is az idegrostok és a motoros véglemezek jelenlétével, a kontroll denervált izmokban ezek hiányoznak, így spontán reinnerváció nem történt.

Több tanulmány igazolta, hogy a CAP izomban denervációt követően 2–3 hét alatt gyors degeneráció megy végbe, viszont ezt követően egy hét alatt visszanyeri eredeti szerkezetét (10). Hat hónap múlva szignifikáns rost átmérő különbség nem volt látható.

Tanulmányunk eredményei alapján az ideg-izom lebeny alkalmazása CAP izom bénulásakor sikeresen alkalmazható. Ezzel a technikával kiküszöbölhetővé válna az arytenoidectomia szükségessége, ezáltal javítható az életminőség, elkerülhető a szinkinézis kialakulása, valamint a nem megfelelő paradox gégefél mozgás.

## Köszönetnyilvánítás

Köszönetünket fejezzük ki Dr. Somodi Sándornak a statisztikai elemzések elvégzéséért.

Munkánk az OTKA T 037255, OTKA T 034376, OTKA T 032571 támogatásával készült.

## Irodalomjegyzék

1. Brondo K, Javobsen E, Gjellan M, et al.: Recurrent nerve/ansa cervicalis nerve anastomosis: a treatment alternative in unilateral recurrent nerve paralysis. *Acta Otolaryngol (Stockh)* 112, 353-7, 1992.
2. Broniatowski M.: Bionic larynx: electronic control of the reimplanted organ in the dog. *Laryngoscope* 98, 1107-14, 1988.
3. Crumley RL.: Experiments in laryngeal reinnervation *Laryngoscope* 92, 1-27, 1982.
4. Crumley RL.: Muscle transfer for laryngeal paralysis Restoration of Inspiratory vocal cord abduction by phrenic-omohyoid transfer. *Arch Otolaryngol Head Neck Surg* 117, 1113-17, 1991.
5. Crumley RL, Izdebski K, McMicken B.: Nerve transfer versus teflon injection for vocal cord paralysis: a comparison. *Laryngoscope* 98, 1200-4, 1998.
6. Debnath I, Rhich JT, Paniello RC.: Intrinsic laryngeal muscle reinnervation using the muscle-nerve-muscle technique. *Ann Otol Rhinol Laryngol* 117, 382-8, 2008.
7. Green DC, Berke GS, Graves MC, et al.: Physiologic motion after vocal cord reinnervation: A preliminary study. *Laryngoscope* 102, 14-22, 1992.
8. Kano S, Horowitz JB, Sasaki CT.: Posterior cricoarytenoid muscle denervation. *Arch Otolaryngol Head Neck Surg* 117, 1019-20, 1991.
9. Kokesh J, Robinson LR, Flint PW, et al.: Correlation between stroboscopy and electromyography in laryngeal paralysis. *Ann Otol Rhinol Laryngol* 102, 852-7, 1993.
10. Kumai Y, Ito T, Udaka N, et al.: Effects of a nerve-muscle pedicle on the denervated rat thyroarytenoid muscle. *Laryngoscope* 116, 1027-32, 2006.
11. Lai X, Liu Y, Chen L.: The effect of indirect injury to peripheral nerves on wound healing after firearm wounds. *J Trauma* 40, S56-9, 1996.
12. Lichtenberger G.: Laryngeal microsurgical laterofixation of paralyzed vocal cords using a new suture instrument. *Laryngorhinootologie* 68, 678-82, 1989.
13. van Lith-Bijl JT, Stolk RJ, Tonnaer JADM, et al.: Laryngeal abductor reinnervation with a phrenic nerve transfer a 9-month delay. *Arch Otolaryngol Head Neck Surg* 124, 393-8, 1998.
14. Maniglia AJ, Dodds B, Sorensen K, et al.: Newer technique of laryngeal reinnervation: superior laryngeal nerve (motor branch) as a driver of posterior cricoarytenoid muscle. *Ann Otol Rhinol Laryngol* 98, 907-9, 1989.
15. Miehlke A, Schätzle W, Haubrich J.: Animal experiment studies on the problem of the reinnervation of the larynx by vagus-recurrent nerve. *Arch Klin Exp Ohren Nasen Kehlkopfhelkd* 188, 654-67, 1967.
16. Paniello RC, West S, Lee P.: Laryngeal reinnervation with the hypoglossal nerve I. physiology, histochemistry, electromyography, and retrograde labeling in a canine model. *Ann Otol Rhinol Laryngol* 110, 532-42, 2001.
17. Peterson KL, Andrews RJ, Sercarz JA, et al.: Comparison of nerve banking techniques in delayed laryngeal reinnervation. *Ann Otol Rhinol Laryngol* 108, 689-94, 1999.
18. Rovó L, Czigner J.: Kiegészítő adatok a protektív gégeflex afferentációjáról – az Ansa Galeni anatómiai és neuromyográfiás vizsgálata kutyán. *Fül-orr-gégegyógy* 39, 139-143, 1993.
19. Rovó L, Jóri J, Brzózka M, Czigner J.: Airway complication after thyroid surgery minimally invasive management of bilateral recurrent nerve injury. *Laryngoscope* 110, 140-4, 2000.
20. Shindo ML, Herzon GD, Hanson DG, et al.: Effects of denervation on laryngeal muscles: a canine model. *Laryngoscope* 102, 663-9, 1992.
21. Shiotani A, O'Malley BW Jr, Coleman ME, et al.: Human insulinlike growth factor 1 gene transfer into paralysed rat larynx. *Arch Otolaryngol Head Neck Surg* 125, 555-60, 1999.
22. Smith ME, Roy N, Stoddard K.: Ansa-RLN reinnervation for unilateral vocal fold paralysis in adolescents and young adults. *Int J Pediatr Otorhinolaryngol* 72, 1311-6, 2008.
23. Thornell WC.: Intralaryngeal approach for arytenoidectomy in bilateral abductor paralysis of the vocal cords: a preliminary report. *Arch Otolaryngol* 47, 505-8, 1948.
24. Tucker HM.: Human laryngeal reinnervation: long-term experience with the nerve-muscle pedicle technique. *Laryngoscope* 88, 598-604, 1978.

ZUSAMMENFASSUNG: Die Verff. untersuchten die Möglichkeit zur selektiven Reinnervation des M.cricoaarytenoideus (m.CAP) mit der Anwendung der Nerv-Muskellappen-Technik. An 5 Mischrassehunden durchtrennten sie den N.laryngeus recurrens (NLR), dann präparierten sie einen Ansa cervicalis-M.sternohyoideus-Lappen (m.SH), den sie auf den linken CAP-Muskel nähten. An 3 Hunden wurde nur die Denervations-Operation vorgenommen. Die video-laryngoskopischen Aufnahmen beweisen eindeutig die Muskelfunktion des durch den Nerv-Muskellappen reinnervierten m.CAP. Das bestätigen auch die im EMG ausgelösten polyphasischen Potenziale. Mit immunhistochemischer Reaktion (Antineurofilament Antikörper+Biotin) konnten Neurofilamente und motorische Endplatten bei allen 5 Tieren auf beiden Seiten sichtbar gemacht werden. Die Nerv-Muskellappen-Technik kann bei ein- oder beidseitiger Kehlkopflähmung eine Alternative zur Arytenoidektomie und zur Laterofixation werden und dadurch sowohl die Lebensqualität als auch die Stimmqualität verbessern.

SCHLÜSSELWÖRTER: Nerv-Muskellappen-Technik, selektive Reinnervation, EMG