A
GYÓGYÁSZAT
TUDOMÁNYOS KÖZLEMÉNYEI
— KÜLÖNLENYOMAT —

HETVENHATODIK ÉVFOLYAM — BUDAPEST — 1936.

A debreceni m. kir. Tisza István tudományegyetem Ideg- és Elmeklinikájának közleménye. (Igazgató: *Benedek* László dr., egyetemi ny. r. tanár.)

Porencephaliára valló encephalogramm csecsemőkori encephalitis után

Irta

Benedek László dr.
egyetemi ny. r. tanár
és
Thurzó Jenő dr.
egyet. c. rk. tanár

BUDAPEST
GLOBUS NYOMDAI MŰINTÉZET RÉSZVÉNYTÁRSASÁG

A
GYÓGYÁSZAT
TUDOMÁNYOS KÖZLEMÉNYEI
— KÜLÖNLENYOMAT —

HETVENHATODIK ÉVFOLYAM — BUDAPEST — 1936.

A debreceni m. kir. Tisza István tudományegyetem Ideg- és Elmeklinikájának közleménye. (Igazgató: *Benedek* László dr., egyetemi ny. r. tanár.)

Porencephaliára valló encephalogramm csecsemőkori encephalitis után

Irta

Benedek László dr.
egyetemi ny. r. tanár
és
Thurzó Jenő dr.
egyet. c. rk. tanár

BUDAPEST
GLOBUS NYOMDAI MŰINTÉZET RÉSZVÉNYTÁRSASÁG

Porencephaliára valló encephalogramm csecsemőkori encephalitis után

Irták : Benedek László dr. és Thurzó Jenő dr.

Encephalitis chronica esetében az encephalographia nem tartozik a gyakran elvégzett vizsgálati eljárások közé. Az irodalomban alig találunk említést az encephalitises betegek encephalogrammjairól. A debreceni ideg- és elmeklinikán először a Parkinson-kórban szenvedők izommerevségének megszüntetésére ajánlottuk már 1923-ban (*Benedek-Thurzó :* Zeitschr. f. d. g. Neur. u. Psych. 87 köt. 3. füz. 1923) a therapiás encephalographiát. Az encephalitis chronica parkinsonismusos és egyéb tüneteinek befolyásolására is elsőizben klinikánkhoz jutott alkalmazáshoz a therapiás encephalographia. Az encephalitises betegek encephalogrammjait természetesen kórismézési szempontból is igyekeztünk értékesiteni. A therapiás levegőbefuvásokra vonatkozó prioritásunkat *J. Lehman*-nak 1928-ban megjelent „uj eljárására" vonatkozó közleményével szemben a *Revue Neurologique*-ban 1928-ban közölt cikkeinkben szögeztük le. Az ezévben Londonban tartott II. Nemzetközi Ideggyógyászati Congressuson szintén kifejezésre jutott egyikünk *(Benedek)* felszólalásában az, hogy az encephalitis parkinsonismusos és dystoniás, valamint egyéb hasonló tünetei ellen az először általunk ajánlott therapiás encephalographiát sok más szerző is sikerrel alkalmazta. Igy *Thiele* berlini professor is kiemeli egyik legutóbbi monographiájában a gyógymódnak sikeres alkalmazását.

Az encephalitises betegek diagnostikus encephalographiáját illetőleg az a klinikai tapasztalatunk, hogy a gyermekkorban inkább várhatunk eltéréseket, mint a felnőtt korban. Leggyakoribb eltérés enyhébb, vagy kifejezettebb *hydrocephalus ex- és internusra* valló enkephalogramm. Egyik legutóbbi közleményünkben is reá mutattunk arra, hogy ezt gyermekkori encephalitises betegeken elég gyakran észlelhetjük.

A gerincvelői folyadéknak a koponyaürben kétség-

telenül térkitöltő szerepe is van. *Dandy* is reámutatott erre egyik közleményében (The space compenseting function of the cerebrospinal fluid its connection with cerebral lesion in epilepsy. John Hopkins Hosp. Bull. 1923. August. XXXIX. Vol.) A gerincvelő-folyadék hivatott tehát arra is, hogy az elpusztult,vagy fejlődésben visszamaradt agyszövet helyét a merevfalú koponyaürben kitöltse. A diagnostikus encephalographia nyujtja nekünk azt a módszert, amellyel a liquort tartalmazó üregek nagysági és formai eltérését az agyban bekövetkező zsugorodási folyamatok után kimutatjuk. Különböző természetü betegségi folyamatok az agyban, igy pl. gyulladás, ischaemiás elhalás, vagy lágyulás után bekövetkező heges zsugorodás, továbbá fejlődési rendellenesség folytán, vagy következményesen valamely agyrészlet kifejlődésének elmaradása szükségszerüleg velejárnak azzal, hogy a liquor-üregek kitágulnak és formájuk megváltozik. Az encephalogramm a kóros folyamatnak, illetve következményesen kifejlődött agyparenchyma-fogyásnak helyén, majd az agykéregnek megfelelő subarachanoidealis ürben, majd pedig az agygyomrocsrendszerben mutatja az eltéréseket. *Dandy* után vázlatosan is feltüntetjük a zsugorodással járó agyi ártalmakra vonatkozólag a liquorüregeknek az encephalogrammon látható különböző localisatióju eltéréseit. (L. 1. ábra.) Az ábrán a pontozott terület az emlitett kóros folyamatok helyét jelzi a baloldali képeken (a, b, c, d,) mig a jobboldali képeken (a_1, b_1, c_1, d_1) a subarachnoidealis ür, vagy az agygyomrocs-rendszer kitágulását láthatjuk corticalis (a és a_1), subcorticalis (b és b_1), a ventriculusokat határoló (c és c_1) és végül a ventriculusokig hatoló nagyobb agyi defectus esetében (d és d_1). Az első esetben csak a subarachnoidealis üreg tágul a megfelelő helyen, a második esetben emellett még az oldalgyomrocs is tágultabb, a harmadik és negyedik esetben pedig az oldalgyomrocsok kihuzódását és tágulását láthatjuk. A vázlatos rajz jól érzékelteti a gerincvelői folyadéknak térkitöltő szerepét agyi defectusok esetében.

A liquorüregek elhuzódása és tágulása, — mint azt *Jüngling* is kiemeli, — előfordulhat minden olyan betegség esetében, amelyek zsugorodáshoz vezetnek. Ilyenek általában az agyi vérzések, lágyulások és gyulladások. Az encephalographia ilyenkor *Wartenberg* szerint értékes segitséget nyujt az agydaganatoktól való elkülönitő kórismézésben. Az agyállománynak kiterjedtebb pusz-

tulása, vagy hiánya a *porencephalia*. Ezt az elnevezést *Heschel* az agy sajátos, legtöbbször tölcsérszerü, vagy néha hasadékszerü hiányaira használta. A porencephaliás defectus gyakran több agytekervényre terjed ki és többékevésbé behatol az agy állományába. Egyes esetekben a subarachnoidealis liquorüreg tölcsér, vagy hasadékszerü tágulása lyuk (porus) utján az agygyomrocsokkal áll összeköttetésben.

A porencephalia kórismézése az élőben csak az encephalographiának bevezetése óta vált teljesen biztossá.

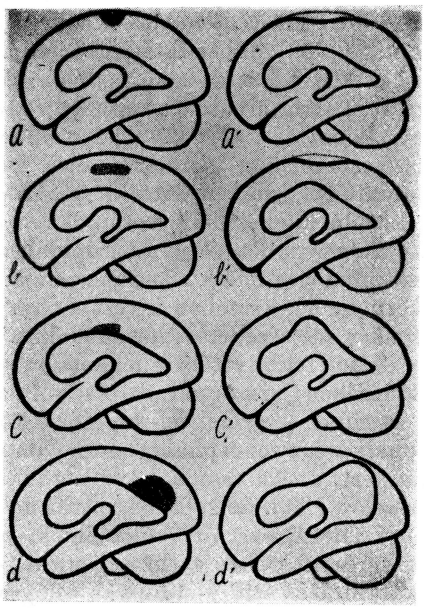

1. ábra

Azelőtt legtöbbször inkább kórbonctani kórismézésről volt szó. Természetesen az encephalogramm egymagában a porencephalia kóreredetét egyáltalában nem tisztázza. Az a kórfolyamat, amelynek alapján következményesen a subarachnoidealis liquorürnek tölcsér, vagy hasadékszerü tágulata áll elő, hasonló encephalogramm mellett is igen különböző lehet. A kórbonctani kórismézés alapján e tekintetben sokkal többet mondhatunk, mert a subarachnoidealis ür tágulásán kivül az agy tekervényein a rendellenes gyrusfejlődést (mikrogyria, pachygyria), vagy

a porencephalia kóreredetére reámutató kórfolyamat következményes nyomait közvetlenül megfigyelhetjük.

A klinikus számára véleményünk szerint az encephalographiás vizsgálat elengedhetetlen akkor, ha valamely klinikai kép, infantilis bénulások, diplegia spast. inf., gyermekkori traumás esetek, imbecillitás vagy súlyos epilepsiás tünetek alapján esetleg porencephaliára is gondolhatunk. Az irodalmi közleményekben, sajnos, még az utóbbi években közölt porencephaliás esetekben sem emlitik meg az encephalographiás leleteket, mivel nyilván ezt a vizsgálati eljárást nem vették igénybe és a kórismét véglegesen csak a kórboncolás tisztázta. Igy *Berry* és *Bates* (1932) imbecillitással és epilepsiás rohamokkal járó esetüket közlik a kórboncolás és kórszövettani vizsgálatok adataival. Encephalographia nyilván nem történt. *Poppi* és *Imber* (1932) hasonlóan cerebralis inf. bénulás esetében a porencephaliás betegük kórszövettani adatairól irnak. Sem ők, sem *Wertkin*, vagy *Joffé* nem közölnek encephalogrammokat ez eseteikről. Nagyobb kézikönyvekben és monographiákban is hiányzanak az encephalogrammok a porencephaliás betegekről és csak a kórboncolás esetében kivett agyon szemléltetik a porencephaliás tölcséreket és hasadékokat.

Ezekre való tekintettel érdekkel bir klinikánkon észlelt fejlődésében visszamaradt és súlyos epilepsiát mutató 11 hónapos gyermek kóresetének közlése, mivel a porencephaliát az encephalogramm alapján biztonsággal kórisméztük. Az eset a következő :

A gyermeket 1935. febr. 29-én vettük fel a klinikára. Kórelőzményi adatai szerint szülei élnek, egészségesek. A gyermek keresztfekvéses terhesség után 8-ik hónapra született és forditásos szüléssel hozták világra. Kéthónapos koráig beteg nem volt. Ekkor magas lázzal járó betegsége volt, amely alatt egész testében görcsroham jelentkezett. A betegség után 1—2 hetenként jelentkeztek a görcsös rohamok, az alsó és felső végtagokban, háromhónapos kora óta naponta többször is. Az utóbbi időben rohamai gyakoriak. Több izben megnyugtató szereket szedett. 7—8 hónapos kora óta veszik észre szülei, hogy kancsalit. Az azelőtti hónapokban a mellette elmenőket szemeivel követte és már figyelni kezdett, héthónapos kora óta legtöbbször ezt sem teszi. A görcsrohamok előtt legtöbbször felfelé szokott nézni. Felülni, fejét emelni képtelen. Csak sirni tud, nem is gügyög. Rendesen táplálkozik. Fogai nem nőttek. Széklet és vizelet rendben.

A mult év novemberében a csehek által megszállt területen fekvő „Eperjes"-i kórházban lumbalpunctiót kiséreltek meg, de csak vér ürült.

Jelen állapot : Korához képest megfelelő fejlettségü és tápláltságú. Széles arcváz. Nagy kutacs jóformán teljesen becsontosodott, csak kb. 4 mm-nyi hosszirányú, csontosodás nélküli hely. Szivtompulat rendes, szivhangok tisztán hallhatók. Érverés szabályos, szapora, percenkint 112. Tüdők felett kissé érdes légzés. Nyelv tiszta, kisfokú bélpuffadtság.

Idegrendszer : Végtagjait általában elég élénken mozgatja. Törzsizmokban hypotonia, teljes concav testtartás és a fej hátrahajlik. Időnkint kisfokú mozgási nyugtalanság, gyakran fejét opisthotonus-szerü tartásban hátrahajtja és ilyenkor a kézizomzatban is enyhe tonusvesztés áll be. Kifejezett *strabismus convergens l. sin.* Bal szemgolyó középállásán túl nem mozog. Tekintetével a fényt és a tárgyakat nem követi. Fénykerülés nincs. A szájába tett ujjon élénk szopómozgásokat fejt ki. Pupillák kissé szükek, fényreactio megtartott. Arcizmokban mozgások rendesek. Az auro-palpebralis reflex megtartott volta alapján hallási ingereket érzékel. Szaruhártya reflexek k. o. egyformák, rendesek, garatreflex szintén. Felső végtag inreflexei, térd- és Achilles-reflexek k. o. egyformán kiválthatók. A talpi reflex kiváltásakor szabálytalan mozgások, élénk visszahúzási reactio. A végtagokban, főleg az alsókban hypotonia. Hasreflexek k. o. egyformán renyhék. Bordaiv reflexek nem válthatók ki. *Léry*, *Mayer* reflexek kiválthatók. Kezeit legtöbbször ökölbe szoritja. Markolási reflex, különösen j. o. kifejezett. Fej balra forditásakor kifejezettebb az ellenoldali feszitő reflex, jobbraforditásakor a baloldali feszitő helyzetreflex nem oly kifejezett. *Moro-reflex j. o. kifejezett.* Dermographia csak 20—25 mp mulva jelentkezik. Tüszurásra testszerte visszahat. Ülési és fejtartási képtelenség. Légzése rendes, időnként sirások. Felső végtag mozgatására arcizmokban együttmozgások. Vérben Wasserman-r. negativ. A vizeletben fehérje, vér 0, geny enyhén positiv. Üledékben sok nyák, látóterenként 3—4 leukocyta, laphámsejtek és uratszemcsék. Teljesen negativ liquorkép, a kolloid-reactiókat illetőleg is.

Febr. 25-én lumbalis szúrcsapolás utján ülő helyzetben encephalographiát végzünk és 36 kcm lebocsátott liquor helyébe 27 kcm levegőt fuvunk be. A levegőfuvás után 40.10 C láz jelentkezik. *Az encephalogramm szerint*

a gyomrocsok nem telődnek. A baloldali agyféltekének megfelelően subarachnoidealisan igen nagymennyiségü levegő és egész tölcsérszerüleg tágult az agyi defectus helyét kitöltő subarachnoidealis tértágulat. J. o. levegő nincs.

A kórlefolyás szerint a betegnek behozatala óta naponta 4—10 nagy és számos kisebb epilepsiás rohama van. Gyógyitás gyanánt ¼ amp. *auxanin* inj.-t kap, 3-szor naponta 3 csepp *somnifent* és calciumot belsőleg. Sómentes és enyhén *ketogen* étrend. A beteget a súlyos és folyton ismétlődő epilepsiás rohamok miatt mütét végett a sebészeti klinikára utaltuk. Tekintettel az encephalographiás leletre a porencephaliásan nagy eltéréseket mutató bal agyféltekén az esetleges összenövések felszabaditását is javasoltuk. Mivel az agykamrák egyáltalában nem telődtek, az agygyomrocsoknak a subarachnoidealis ürrel való összeköttetését sem vehettük egészen normalisnak és ezért a mütét alkalmával a porencephaliás tölcsérnek megfelelően elvékonyult agyrészleten keresztül az oldalgyomroccsal való állandó összeköttetés teremtését javasoltuk.

A mütét a centroparietalis részén végzett agylékelés után a subarachnoidealis űröknek nagyfokú tágulását mutatta és e helyen mikrogyriát is. Lenövések azonban nem voltak. A mütét alatt eltávolitott nagyobb mennyiségü liquor és az agylékelés igy elegendőnek látszott az epilepsiás rohamok befolyásolására. A mütétet egyébként is a beteg rossz állapota miatt nem volt ajánlatos folytatni. Másnap a gyermek meghalt. Az exitusban a sok epilepsiás roham által és az előrement *bronchiolitis* által legyöngitett kis gyermek szervezete játszhatott legfőbb szerepet. A kórboncolás az agykamrarendszerben semminemü eltérést nem deritett ki, sem uj képződményt nem leltek. Kifejezett mikrogyria és a subarachnoidealis liquorüregek tágulata állott fenn a megfelelő helyen.

Az eset epikrisiséből azt láthatjuk, hogy a 11 hónapos csecsemő két hónapos korában lázas betegségen esett keresztül, amely alatt és utána gyakori görcsös rohamai voltak, majd strabismus fejlődött ki. A gyermek viselkedése háromhónapos korától fejlődésének visszamarasát mutatta. A lázas betegség, minden valószinüség szerint encephalitis, súlyos epilepsiával és az agy fejlődési visszamaradásával járó kórképet eredményezett. A megfigyelés szerint naponta 4—10 nagyobb és számos kisebb epilepsiás rohama volt. *Az encephalogramm kifejezett porencephaliás tölcsérszerü bemélyedést mutatott a fronta-*

lis gyrusok hátsó részén és a temporo-parietalis gyrusoknak megfelelően (l. 2. ábra). Az egész agyfélteke domborulatán a subarachnoidealis üregrendszer tágulását láthatjuk.

A klinikai vizsgálat adataiból kiemelendőnek tartjuk azt, hogy a markolási reflex a jobboldalt volt meg. A porencephaliás kép a baloldali agydefektussal teljesen megfelel a markolásos reflex contralateralis localisatiójának. Ismeretes ugyanis az, hogy a markolási reflex az ellenoldali frontalis góc, illetve agydefectus tünete. A tonusreflexek szintén a defectushoz képest contralatera-

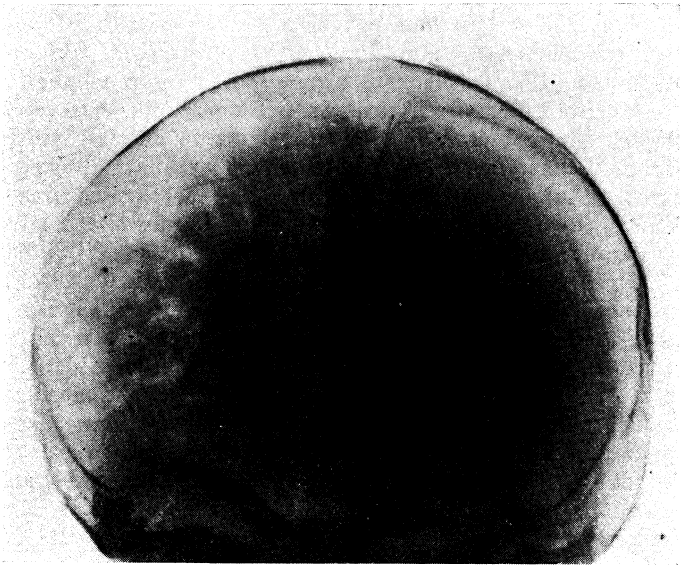

2. ábra

lisan kifejezettebbek voltak. *A Moro-reflex* localisatiójára vonatkozólag az irodalomban nem találunk említést *Zingerle* munkájában sem. Ez észleletünk szerint az egyik oldalt jelentkező *Moro*-reflex contralateralis betegségi gócra, vagy defectusra valló tünet.

A porencephalia kóreredetét ez esetben a második élethónapban lezajlott encephalitisben láthatjuk. Ismeretes az, hogy a csecsemőkorban, vagy a foetalisan lezajló encephalitis különböző agyi részek fejlődésének visszamaradását okozza és pachy- és mikrogyriák gyakoriak. Ilyenkor tehát másodlagos fejlődési gátlásról van szó. A kórfolyamat ugyanis a fejlődő agyban nemcsak a

közvetlenül megtámadott területen okozhat pusztulást és hegképződést, hanem fejlődési gátlásokat különböző területeken. Az ily másodlagos fejlődési gátlások annál inkább jönnek létre, minél korábban és kiterjedtebben jelentkezik a kóros folyamat. *Schob* is kiemeli a következőket : „Übrigens finden sich gerade bei Porencephalie nicht selten Windungsanomalien in Partien die weiter vom Defekt entfernt liegen, und bisweilen hat das ganze porencephale Gehirn eine starke Wachstumshemmung erlitten."

A porencephalia kóreredete általában véve a különböző szerzők szerint nem egységes. Egyes szerzők a fejlődési rendellenesség alapján, vagyis teratologiai alapon előálló agyi defectusokat kiragadják a porencephalia kórképéből. *Wertkin* hydro- és porencephaliás esetének alapos, klinikai és kórszövettani elemzése alapján nincs ezen az állásponton, de ő is hangsúlyozza azt, hogy a porencephalia vitás kérdés a teratologiában. *Wertkin* tizenöthetes csecsemőn a kórbonctani lelet alapján állapitotta meg a porencephaliát. A csecsemő előbb rendesen fejlődött és négyhetes korában re- és intermittáló lázai voltak. Tiz hetes korában Kernig-tünet, parietalis vakság ; tizenkéthetes korától kezdve görcsök. A boncolás tág agykutacsokat 42 cm fejkerületet állapitott meg. Az agy nagy részét tiszta folyadék helyettesitette. A hemisphaerium zsákká változott a *corpus callosum* hiányzik. Az idegrendszer szövettani vizsgálata fejlődési zavarokat deritett ki, főkép fejlődési gátlást és dystrophiás folyamatokat. A canalis centralis a nyultagy hátsó részén kettős. Az agykéregben bipolaris ducsejteket találtak. A nyult- és gerincagyban a pyramissejtek hiányoztak.

A porencephalia előállására különböző elméletek vannak, A hydrocephalusos elméletnek kevés hive van. A vascularis elmélet szerint a porencephalia genesisét ischaemiás nekrosisban láthatjuk és thrombosis, embolia, vasculitisek, haemorrhagiás encephalitis stb.-vel hozhatjuk kapcsolatba. A traumás elmélet szerint az agy károsodását traumás befolyásnak tulajdonithatjuk (fogós szülés, kóros szülések). *Wertkin* fentemlitett kóresete alapján a porencephalia előállására nézve a teratologoao elméletet is megalapozottnak tartja.

Irodalom:

1. *Benedek-Thurzó :* Gyermekkori encephalitis hyperkinetikus formái és strophophasiás uj tünete. Debreceni Orvosegyesület 1935. év okt. 24-iki ülésén.

2. *Benedek u. Thurzó :* Die Beseitigung der permanenten Muskelspannung durch intralumbale Lufteinblasung bei einem Fall der Parkinson-Krankheit. Ztschr. f. d. g. Neurol. u. Psych. 1923. év 87. k. 358. old.

3. *Benedek et Thurzó :* La therapeutique pneumocephalique des maladies des noyaus gris centraux. Société de Neurologie de Paris 1928. Revue Neurol. 1928.

4. *Benedek et Thurzó :* De l'application thérapeutique des insoufflations d'air encéphalographique. Revue Neurol. 1928.

5. *Berry and Bates :* A case of porencephalie imbecillity. Brit. med. Journ. 1932. év 830. old.

6. *Joffé :* Archives of Pathologie 1929. év 8. k. 78. old.

7. *Poppi und Imber:* Studien der pallidalen und cortico-pontinen Haubenbahnen in einem Falle von Porenzephalie. Ztschr. Neur. 1932. 138. k. 503. old.

8. *Schob :* Folgezustände, sog. encephalitische Prozesse, Porenzephalie. Kraus-Brugsch. Spez. Path. u. Ther. X. k. 3. rész 818. old.

9. *Wertkin :* Über eine mit Hydro- und Porenzaphalie einhergehende Missibildung des Grosshirns. Frankf. Z. Path. 1930. év 40. k. 57. old.

10. *Zingerle :* Klin. Studie über Haltungs- und Stellreflexe. Journ. f. Psych. u. Neurol. 1925. év 31. k. 331. old.

Felelős kiadó: Schächter Dezső dr. — Nyomdaigazgató: Havas M.