

A Debreceni Egyetem Orvos- és Egészségtudományi Centrum Szemészeti Klinikájának  
(igazgató: prof. dr. Berta András) közleménye

## Amnionmembrán-transzplantációval kezelt corneabetegségek

MÓDIS LÁSZLÓ, STEIBER ZITA, KOMÁR TÍMEA, TÓTH ENIKÓ, BERTA ANDRÁS

**Célkitűzés:** Különböző eredetű, konzervatív kezelésre nem gyógyuló corneabetegség kezelése amnionmembrán-transzplantációval (AMT).

**Betegek és módszerek:** Tizenöt beteg 16 szemén, különböző corneabetegséget kezeltünk AMT-vel, amelyek konzervatív terápiára nem gyógyultak. Öt esetben recidiváló ulcus, 4 esetben vegyi sérülés, 3 esetben descemetocèle, 1–1 esetben pedig erezett macula, bullosus keratopathia, excimer lézerkezelés (PTK) utáni macula- és keratoplasztika utáni fekély volt az AMT indikációja. Az AM transzplantációja minden esetben hámmal felfelé történt, 7 esetben több rétegben. Az AMT után minden esetben kontaktlencsét alkalmaztunk. A követési idő átlagban 1 év volt.

**Eredmények:** A 16 esetből a visusérték 10 esetben javult, függetlenül a szemfelszíni folyamatot kiváltó tényezőtől. Vegyi sérülés után a membránt sikerrel alkalmaztuk alsó áthajlás képzésére. Jó tektonikai hatást értünk el PTK és keratoplasztika után is. Két esetben az AMT ellenére a szaruhártyafekély progrediált, a cornea perforált (mindkét beteg súlyos autoimmun betegségben szenved).

**Következtetések:** Az AMT elősegíti a cornealis epithelium regenerációját különböző eredetű hámmhiányok esetében. Mechanikus fedést biztosít, és ezáltal jól alkalmazható a cornea felszínes betegségeiben. A szemfelszíni maródásos folyamatokban conjunctiváthajlás képzésére is eredményesen alkalmazható. Előzetes szemészeti, cornealis műtétek után (PTK, PKP) is jól használható. Az autoimmun betegségben szenvedőkön kialakult corneafekélyek AMT-vel történő gyógyítása kétséges.

**Kulcsszavak:** ulcus corneae, descemetocèle, vegyi sérülés, amnionmembrán-transzplantáció

### Corneal disorders treated with amniotic membrane transplanatation

**Aim:** Management of corneal diseases with different etiology refractory to conservative treatment.

**Patients and methods:** Sixteen eyes of 15 patients with different corneal disorders not responding to conservative treatment were treated with AMT. The indications for AMT were as follows: recurrent ulceration, 5 cases; chemical burn, 4 cases; descemetocèle, 3 cases; vascularized macula, bullous keratopathy, post PTK macula, and ulceration of the graft after keratoplasty, 1–1 case. AMT was performed with epithelial side up in all cases. After surgery, contact lens was fitted in all cases. The mean follow-up period was one year.

**Results:** Visual acuity improved in 10 from the 16 cases, independently of the etiology causing ocular surface disorder. After chemical injury the membrane was successfully applied to create lower fornix. Good tectonic effect was achieved after PTK and keratoplasty, as well. In two cases, despite AMT the corneal ulceration disclosed progress and corneal perforation occurred (both patients suffer severe autoimmune disease).

**Conclusions:** The AMT maintains the regeneration of the corneal epithelium in ulcers with different etiology. It provides a mechanic coverage, therefore it can be successfully applied in superficial corneal diseases. In chemical injuries it can be successfully applied to create a lower conjunctival fornix. It is also successful after corneal surgery, such as PTK and PKP. The application of AMT in patients with corneal ulceration in severe autoimmune diseases is doubtful.

**Key words:** corneal ulceration, descemetocèle, chemical injury, amniotic membrane transplantation

Az amnionmembrán-transzplantáció (AMT) 1940 óta – amikor Rötth András beszámolt alkalmazásának első eredményeiről – többszöri reneszánszát éri meg.<sup>12</sup> Az AMT legújabb megjelenését 1995-től számíthatjuk, amikor Kim és Tseng kísérletes anyagon bizonyította hatásosságát a szemfelszín károsodásaiban.<sup>7</sup> Ezután az AMT-t kiterjedten kezdték alkalmazni klinikai vonatkozásban is. Kísérletes vizsgálatok egyre jobban megvilágították hatásmechanizmusát, kiemelték mechanikai és reepithelisatiót elősegítő effektusát. A klinikai közlések váltakozó sikerekről számoltak be, és lassan alakult ki műtéti indikációs területe, amely sok vonatkozásban ma is vitatott.

Az AMT-vel kapcsolatban számos publikáció született és születik. Ezekből a közlésekből kiemelhető néhány összefoglaló munka; Baum („Thygeson Lecture”), Dua és mtsai angol, Kruse és Meller német nyelven ismertette az AMT indikációit. Hazánkban először Kerényi és mtsai, valamint Süveges és mtsai számoltak be első eseteik eredményeiről.<sup>2,4,6,8,17</sup>

A jelen tanulmányban különböző etiológiájú, konzervatív kezelésre nem gyógyuló corneabetegségek amnionmembrán-transzplantációval történt kezeléséről számolunk be.

1. táblázat. AMT-vel kezelt betegek klinikai jellemzői

Sorszám	Betegek	Diagnózis	AMT módja	Reepithelialisatio
1.	52 év (nő) j. o.	erosio recidivans	1 réteg	1 hónap
2.	48 év (ffi) b. o.	ulcus corneae	1 réteg	2 hét
3.	41 év (ffi) b. o.	ulcus corneae	2 réteg	3 hónap
4.	24 év (ffi) b. o.	vegyi sérülés (gázpisztoly)	2 réteg	4 hét
5.	22 év (ffi) j. o.	vegyi sérülés (lúg)	1 réteg	6 hét
6.	40 év (nő) j. o.	vegyi sérülés (lúg)	3 réteg	3 hónap (áthajlás)
7.	64 év (ffi) b. o.	ulcus perforans	3 réteg	6 hét
8.	73 év (ffi) b. o.	descemetocele	3 réteg	nem gyógyult (kh fedés)
9.	72 év (nő) mk. o.	ulcus corneae	1/3 réteg	3 hét/4 hét (párakamra)
10.	64 év (ffi) b. o.	descemetocele	3 réteg	1 hónap
11.	52 év (ffi) b. o.	vegyi sérülés (sav)	1 réteg	2 hónap
12.	60 év (nő) j. o.	ulcus perforans, PKP	1 réteg	3 hónap
13.	23 év (ffi) b. o.	keratitis herpetica, PTK	1 réteg	3 hónap
14.	26 év (ffi) j. o.	macula vascularisata	1 réteg	6 hét
15.	42 év (nő) j. o.	keratopathia bullosa	1 réteg	6 hét

Kh: kötőhártya; PKP: perforáló keratoplasztika; PTK: fotorefraktív keratectomia

### Betegek és módszer

Az AM preparálása és tárolása a korábban ismertett módon történt, mínusz 70 °C-on.<sup>13,20</sup> Az AM epitheliummal felfelé került beültetésre. A membránt 10/0-s tova futó vagy csomós varratokkal rögzítettük. Minden esetben egyhetes állandó viselésű („night and day”) lencsékkel fedtük a membránt, kivéve a 3. esetet, ahol a 3 hónap lencseviselés havi állandó viselésű lencsékkel történt.

2. táblázat. AMT-vel kezelt betegek követési ideje és a látásélesség alakulása

Betegek sorszám	Követési idő (hó)	Visus (AMT előtt)	Visus (AMT után)
1.	24	0,7	1,0
2.	6	0,3	0,5 (cataracta)
3.*	18	0,4	0,8
4.	6	0,02	0,02
5.	18	0,02	0,1
6.	16	0,02	0,3
7.*	22	0,06	0,15
8.*	24	0,02	kml
9.*	28 (a két szem)	0,04	0,02
		0,02	0,04
10.*	12	0,1	0,3
11.	6	0,02	0,15
12.*	6	0,1	kml (cataracta)
13.	5	0,1	0,2
14.	5	0,15	0,25
15.	2	fén	fén

\* kíséző szisztémás betegség (részleteket lásd a szövegben)

Posztoperatív kezelésként a betegek antibiotikum- és szteroidcsepp kombinációját használták, ötszöri cseppentéssel az AM felszívódásáig vagy a hegesedés kezdetéig. Kontaktlencsét általában a membrán felszívódásáig, de legalábbis addig viselt a beteg, míg ez a felszívódás el nem kezdődött. A lencseviselés elmaradásakor, illetve a membrán teljes vagy részleges felszívódásakor került sor az AM-t rögzítő varratok eltávolítására.

AMT-t 15 beteg 16 szemén végeztünk. A betegeink adatait táblázatokban foglaltuk össze (1. és 2. táblázat). Az egyes esetek jellemzőit külön is ismertetjük.

### Esetleírások

**Első eset:** A beteg szemszúródásos panaszai hónapok óta fennálltak, konzervatív kezelésre nem szűntek. Réslámpás vizsgálattal a cornea felszíne szurkált volt, a felső harmadban ovális hámszűrés volt látható. A felső szemhéj kifordítása után láthatóvá váltak a könnykövek, a hámszűrés azonban ezek eltávolítása után is recidivált. Ekkor AMT-t végeztünk, az amniont egy rétegben, a limbusban rögzítettük. Az AM egy hó alatt szívódott fel, illetve heges basalis membránná alakult, ekkor varratszedés történt. A beteg ez alatt az idő alatt terápiás kontaktlencsét viselt.

**Második eset:** Az ismeretlen eredetű cornealis fekélyt több hétig konzervatív módon kezelték eredménytelenül. A fekély átmenetileg behámosodott, de ismételt fájdalmas epithelialis bullák alakultak ki. Ekkor AMT-t végeztünk egy rétegben, és 2 hét múlva stabil basalis membrán alakult ki. A 0,5-es posztoperatív visus a cataracta magyarázza.

**Harmadik eset:** Visszatérő cornealis ulcusok után degeneráció alakult ki a diabetes mellitusban szenvedő betegen. A fekély területét két rétegben fedtük AM-nal, a második réteg amnion rögzítése a limbusban történt. Három hónap alatt szívódott fel a felső réteg, addig a beteg kontaktlencsét

viselt. A fekély területét fedő AM 2 hétig volt látható. A stabil reepithelialisatio 3 hó alatt következett be (1. ábra).

**Negyedik eset:** Két nappal korábban 4. stádiumú vegyi sérüléssel került klinikánkra (gázipisztoly). Az AMT a sérülés után 48 órával, 2 rétegben történt. Az első réteg a cornea limbus melletti részére, a második AM a conjunctivához rögzítve került felvarrásra. A beteg csak 4 hét múlva jött vissza kontrollvizsgálatra, akkor eltávolítottuk az egyhetes (!) kontaktlencsét, de a cornea behámosodása megtörtént, a conjunctivahám a limbus mellett körkörösén, kb. 2 mm-re húzódott rá a corneára. A cornea változatlanul semitransparens, később keratoplasztika szükséges.

**Ötödik eset:** 3. stádiumú vegyi sérülés után (lúg) egy héttel történt az AMT. Az AM-t egy rétegben, a conjunctivához rögzítettük. Az AM 6 hét múlva szívdótt fel, 3 hétig hordott a beteg kontaktlencsét. A cornea behámosodott, a conjunctiva hám alul kb. 1 mm-re húzódott a corneára.

**Hatodik eset:** A beteg 3 hónappal a vegyi sérülés után (szintén lúg) került klinikánkra. Ekkor az alsó symblepharon kialakult, a cornea alsó fele conjunctivával fedett volt. A symblepharon lefejtése és a conjunctivakettőzet áthajlásban való rögzítése után AMT-t végeztünk rétegben. Mindhárom esetben epitheliummal felfelé helyeztük fel az AM-t. Az első réteg a cornea symblepharonnal fedett részét borította, a második a corneát teljes egészében. A harmadik membránt a limbusban rögzítettük, és kivarrása – teljes alsó áthajlást képezve – az alsó szemhéj tarsalis felszínén, a tarsus magasságában a conjunctiva kettőzet kiszegett részéhez történt. Kontaktlencsét 3 hétig viselt a beteg, 3 hónap múlva stabil és jó áthajlás alakult ki. Az ereződés a corneára 2 mm-rel ráterjedt, de ott demarkációs vonalban végződött. A megfigyelési idő alatt ez az állapot stabilizálódott, állandósult.

**Hetedik eset:** Az autoimmun betegségben szenvedő beteg mindkét corneáján ulcus alakult ki, amely fél év különbséggel mindkét szemén spontán perforált. A jobb szemén a perforáció után perforáló keratoplasztika (PKP) történt. A transzplantátum szintén perforált, ekkor totális conjunctivafedést alkalmaztunk. A bal szemén, a perforációs nyíláson át az iris előesett, a prolabált irist eltávolítottuk. A perforációs nyílásba amniont helyeztük. Erre az ulcus felé egy réteg amniont tettünk, amelyet további AM-nal fedtünk. Varrattal csak a felső réteget rögzítettük. Az AM az egész corneát fedte, rögzítése a limbusban történt. Egy hónapig viselt kontaktlencsét, ez alatt az idő alatt az alsó membránok felszívódtak, a felső AM 6 hétig maradt a helyén. Ez idő alatt a fekély telődött, hegesséssel gyógyult.

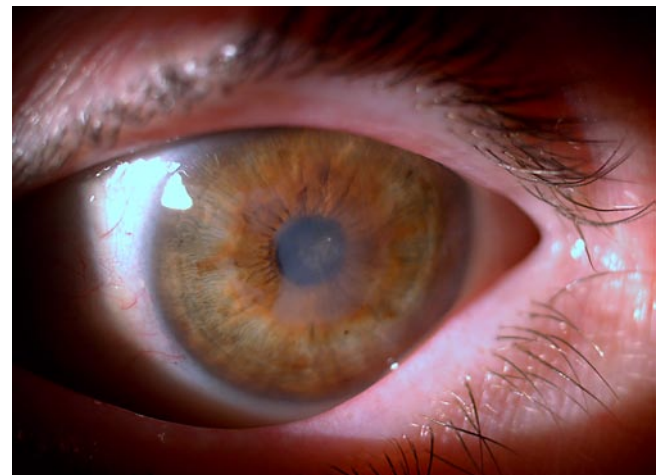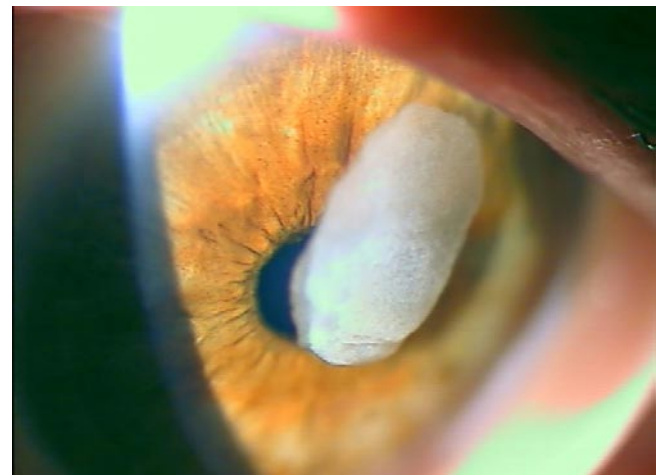**Nyolcadik eset:** A beteg szemén keratoconjunctivitis neurotrophica alakult ki, valószínűleg a súlyos vesebetegség következtében. A beteget másnaponta dializálták. Ismételt erosiók majd descemetocèle alakult ki. AM-mal két rétegben fedtük az elváltozást, a harmadik réteget a limbusban rögzítettük. Az AMT ellenére a cornea perforált és totális conjunctivafedés történt. Használható látásélesség nélkül a bulbus megtartását értük el a követési idő 24 hónapja alatt.

**Kilencedik eset:** Betegünk krónikus polyarthrititis rheumaticában szenved súlyos sicca szindrómával. A jobb szemén cataractaműtét után egy hónappal alakult ki a corneafekély. Ekkor AMT történt. Az AM-t a limbusban rögzítettük. A membrán 3 hétig maradt a helyén. Ez alatt a cornea behámosodott ugyan, de maximális terápia – hámosodást elősegítő műkönyv készítmények – mellett is csak párakamrával lehetett megelőzni az ismételt corneahám-defektusokat. Ezen maximális konzervatív kezelés ellenére a cornea perforált és keratoplasztikát végeztünk. Az általános betegség agresszív lefolyását jelzi, hogy az átültetett szaruhártya is perforált, és totális kötőhártyafedéssel mentettük meg a szemet.

Egy év múlva a második szemén is – a beteg kérésére – elvégeztünk a szürkehályog-műtétet. Bár a posztoperatív szakban szteroidtartalmú cseppet nem kapott, 3 hónappal a műtét után a corneafekély kialakult. Hasonlóan a jobb szemhez AMT-t végeztünk. A 12 hónap követési idő alatt úszószemüveg állandó viselésével sikerült rendezni állapotát.

Az „első” szemén (jobb oldal) 18 hónappal az AMT után a cornea felszínét 3 rétegben fedtük AM-mal, a szaruhártya szövetét megerősítendő, későbbi keratoprotézis beültetése céljából.

**Tizedik eset:** A beteg súlyos reumában szenved, és mindkét szemén egy hónap különbséggel alakult ki descemetocèle és corneaperforáció. Jobb oldalon keratoplasztikával sikerült állapotát stabilizálni. Bal oldalon a fekély fedése 3



**1. ábra.** Recidiváló ulcusokat követő degeneratio diabeteses betegen. Két rétegben végzett AMT után a corneába épült amnion jól látható a jobb oldalon (harmadik eset)

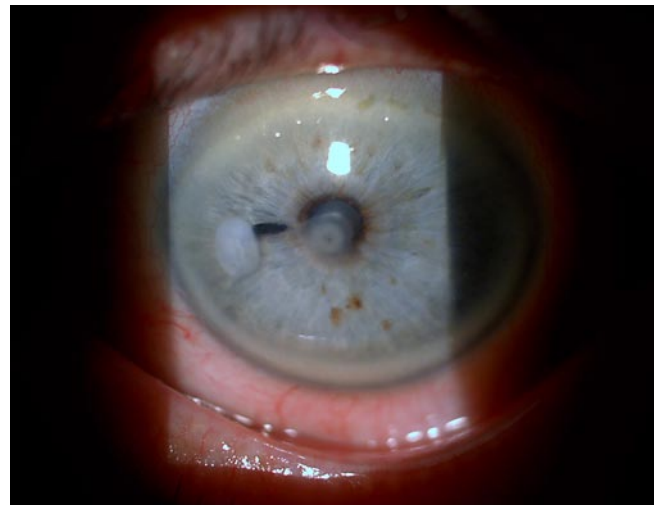
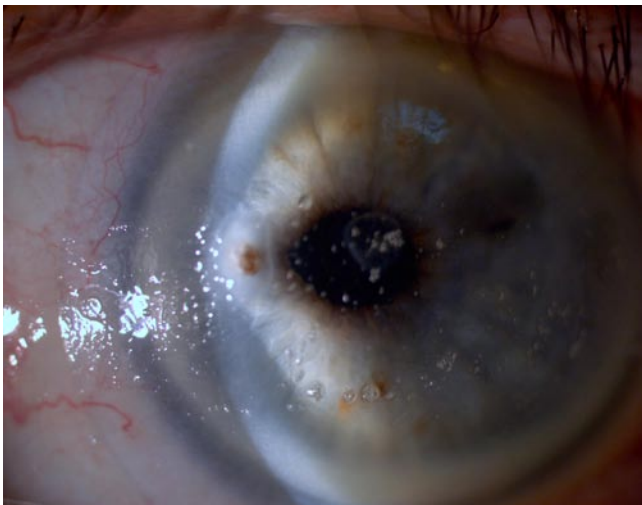rétegben történt. A perforációs nyílásba 2 réteg amniot helyezve az ulcust limbusig érő AM-mal fedtük. Varrattal csak a felső réteget rögzítettük. Egy hónapig viselt kontaktlencsét és a fekély hegesezással gyógyult (2. ábra).

*Tizenegyedik eset:* A beteg mindkét szemet savsérülés (3-as stádium) érte. A jobb szem állapotát konzervatív kezeléssel sikerült rendezni. Bal oldalon, az alsó két kvadránsban végzett peritomia és periektomia után a cornealis folyamatot a limbusig érő amnionnal fedtük. A cornea heges átépülése 2 hónappal a műtét után fejeződött be. Széli ereződés ugyan a cornea felszínén megjelent, de fél évvel a műtét után is stabil, heges, demarkációs vonalban végződik.

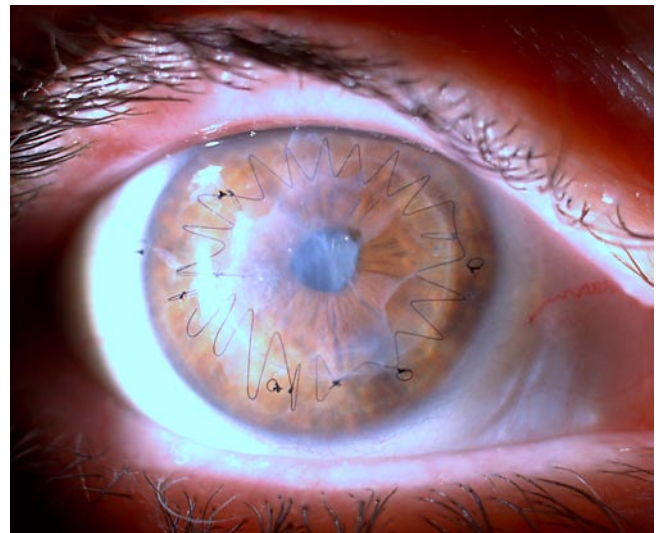
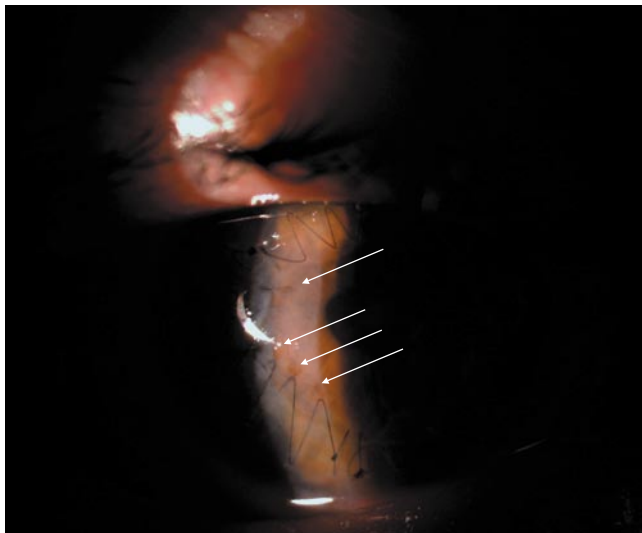
*Tizenkettedik eset:* A beteg egyik szemén autoimmun betegség részeként spontán cornealis perforáció következett be. A keratoplasztika után 3 nappal elvékonyodás, illetve fekély, jelent meg a transzplantátumban is, ami terápiás

kontaktlencse viselése mellett is progrediált. Tíz nappal a műtét után végeztük el az AMT-t a teljes corneát befedve. Három hónappal a műtét után szívdótt fel a membrán és alakult ki stabil állapot. Ebben az esetben a varratszedés is ekkor történt. A keratoplasztikás tovaftó varratsort pedig 6 hónappal corneaátültetés után távolítottuk el. Jó eséllyel tervezzük a cataractaműtétet, legalább egy évvel az AMT után (3. ábra).

*Tizenharmadik eset:* A beteg évekig szenvedett visszatérő herpeszes keratitisben. A hegesezással kialakulása után a látást rontó centrális heget excimer lézeres kezeléssel távolították el (PTK). A visszamaradt macula azonban továbbra is látásromlást okozott. Két évvel a PTK után végeztünk a felszíni heget eltávolítása után AMT-t. A korábbi gyulladások és műtét következtében a gyógyulás lassabban következett be. A



**2. ábra.** Súlyos száraz szemű, reumás betegen paracentrális descemetocoele alakult ki. Iridectomia és többrétegű AMT után hegesezással gyógyult állapot (jobbra). A később kialakult centrális fekély konzervatív kezelésre telődött (tizedik eset)



**3. ábra.** Reumás betegen spontán perforáció alakult ki. Perforáló keratoplasztika után a transzplantátum ugyanazon a helyen perforált (balra, nyilak). AMT után a cornea állapota stabil, heges (tizenkettedik eset)

varratszedés egy hónap után megtörtént, de három hónapig viselt még kontaktlencsét.

*Tizennegyedik eset:* A beteg corneáján herpeszes eredetű keratitisek okoztak felszínes, erezett centrális maculát. Az inaktív stádium kialakulása után egy évvel a felszínes degeneratív corneaszövetet eltávolítottuk és egy rétegben AM-mal fedtük, a limbusban kiszegve. Hat hét után az amnion basalis membráná épült át, behámosodott, és az ereződés regrediált (4. ábra).

*Tizenötödik eset:* A szem születéstől fényérzés nélküli volt. Szekunder glaucomája konzervatív kezelésre rendeződött. Azonban a betegnek szűrő panaszai alakultak ki, amelyet keratopathia bullosa okozott. Fél év hatástalan konzervatív kezelés és terápiás kontaktlencse-viselés után a kóros hámat eltávolítottuk, és a cornea egészét AM-mal fedtük. Az ismételten emelkedett szemnyomásértékek miatt a műtét végén transconjunctivalis kryoapplicatiót végeztünk. Hat hét után a szaruhártya behámosodott. A beteg panaszmentes.

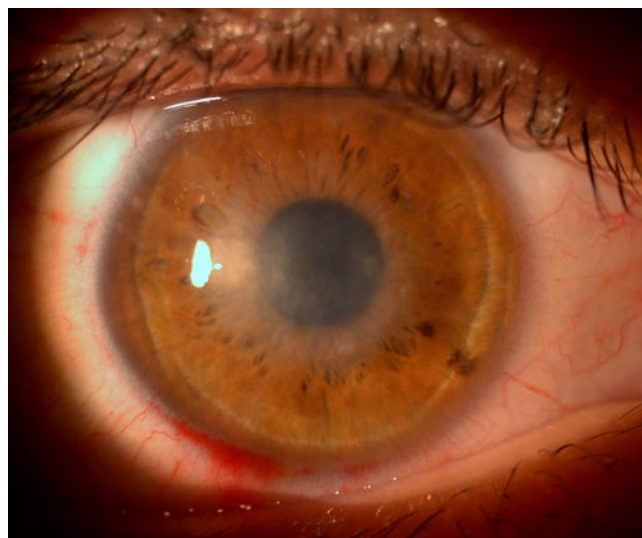
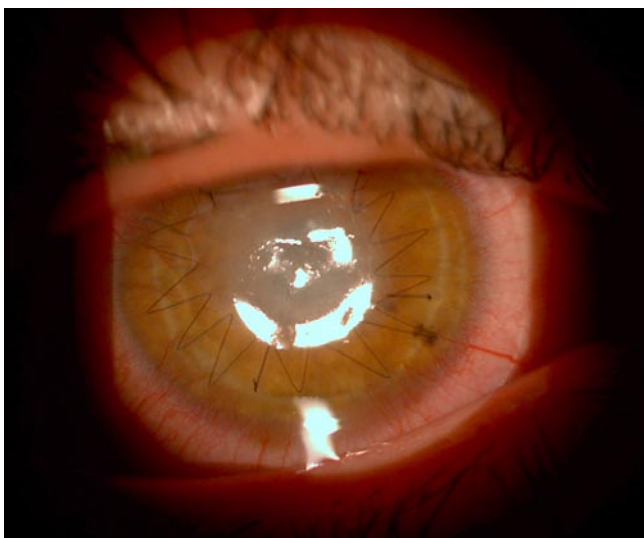
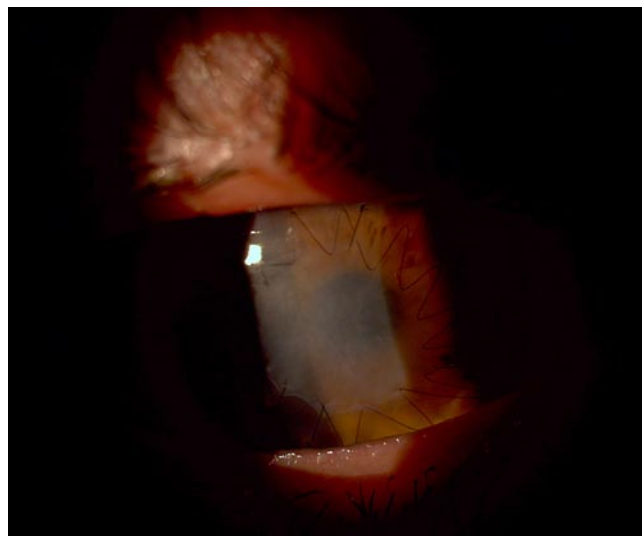
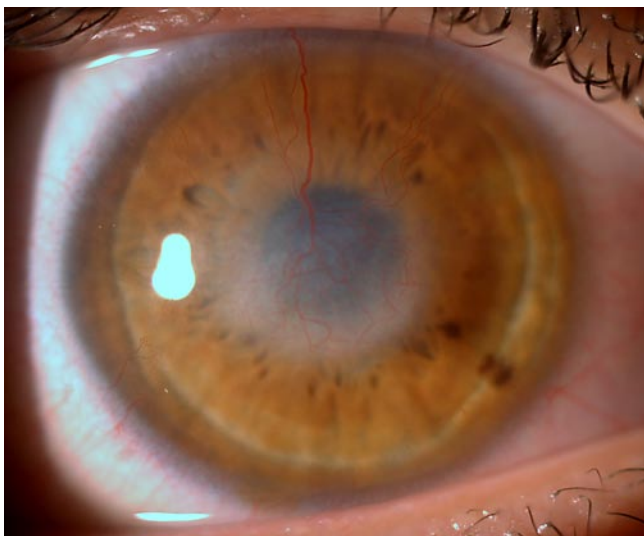
## Eredmények

Az esetek többségében az AMT mind a szemfelszín integritásnak helyreállításában, mind a látásélesség rehabilitációjában sikeresnek mondható. A 16 esetből a visusérték 10 esetben javult, függetlenül a szemfelszíni folyamatot kiváltó etiológiai tényezőtől (2. táblázat).

A teljes reepithelialisatio az esetek csaknem felében (1–3., 13–15. esetekben) következett be, 2 héttől 3 hónapig terjedő időszak alatt.

Vegyí sérülések után (4., 5., 6. 11. eset) az AM-t a reepithelialisatiót elősegítő tényezőként értékelhetjük. A cornea behámosodása a későbbi esetleges keratoplasztikára alkalmas környezetet teremtett. A 6. esetben a symblepharon oldása is sikerült az AMT-vel. Kétségtelen, hogy két esetben az elért visusértékekkel (0,3; 0,15) a betegek elégedettek.

A 7. és 10. esetben a sikert a perforációs nyílás zárása jelentette. Hegesedéssel gyógyult a perforáció, és az AMT meggátolta az ulcus tovaterjedését is. Az AMT nélkül a szem valószínűleg mindkét esetben az ellenoldali cornea



4. ábra. Herpeszes gyulladások utáni erezett macula. AMT után három héttel (jobbra fent), hat héttel, varratszedés előtt (balra lent), majd négy hónappal (jobbra lent). (Tizennegyedik eset)

sorsára jut. Az AMT viszont látásjavulást is eredményezett.

A 8. és 9. esetben az AMT teljes sikertelenséggel végződött, amit valószínűleg a beteg általános állapota is befolyásolt.

Különleges esetnek számít a keratoplasztika és a PTK után végzett AMT (12. és 13. eset). Mindkét esetben jó tektonikus hatást értünk el. A korábban lézerkezelésen átesett szemén látásjavulás is bekövetkezett.

## Megbeszélés

A humán konzervált AM a szemfelszín betegségeinek sebészi kezelésében óriási előrehaladást jelentett. Az egyre finomodó sebészi technikákkal mind a cornea, mind a conjunctiva betegségeinek sora eredményesen gyógyítható. A beavatkozás költségkímélő, ami nem elhanyagolható napjaink – sokszor igen drága – sebészi kezeléseiben. Az első állatkísérletes modellek óta tisztázódott az AMT hatásmechanizmusa, és megszülettek az első klinikai tapasztalatok is, amelyek alapján az AMT indikációja egyre szélesebbé vált.<sup>7</sup>

A recidiváló cornea-erosiók AMT-vel való kezelése kézenfekvő. Szövettani vizsgálatok mutatják, hogy a cornea epitheliuma ránó az AM-ra.<sup>8</sup> Miután az AM epithelsejtjei nem mutatnak anyagcserére utaló jeleket, az AM elsősorban basalis membránt pótló szerepet lát el. A basalis membrán szerepe ebben a vonatkozásban a hámsejtek növekedésének vezetése, ezért nélkülözhetetlen a reepithelisatio bekövetkezéséhez. Ha a corneán ép epithelium van, különösen, ha a limbus környéki hámsejtek épek, a reepithelisatio hamar (2–4 héten belül) végbemehet. Hogy milyen gyorsan zárulnak az epithelium deffektusai, az függ a hámhiány etiológiájától és az esetleg már megindult ulceratív folyamattól is. Minél mélyebb a cornea-stroma károsodása az epitheliumhiány alatt, annál lassabban fog a hámosodás bekövetkezni.<sup>8</sup> Mégis eseteink közül egyben teljes eredménytelenséggel végződött a recidiváló hámosos kezelés, amit annak az általános kórfolyamatnak tulajdoníthatunk, amely miatt a beteg állandó vesedialízisre szorult.

A corneafekélyek kezelésében korábban szinte kizárólag PKP jöhetett szóba. Különösen vonatkozott ez a descemetocele és perforált ulcusok eseteire. Napjainkban az AMT jó alternatív lehetőséget biztosít még akkor is, ha nem mindig jelenti a mély ulcusok végleges gyógyulását.<sup>9</sup> Nem elhanyagolható továbbá az a szempont, hogy corneaperforáció eseteiben nem mindig áll azonnal rendelkezésünkre donor cornea. Lényegesen javította a mély fekélyek gyógyulását, hogy nem egy-, hanem többrétegű amnionfedést alkalmazunk ezekben az esetekben. Nagyobb számú betegen sikeres, többrétegű AMT eredményeiről számolnak be *deSouza és mtsai*.<sup>16</sup> A többrétegű fedés esetében az alsó rétegek a fekély kitelődését, a stroma megerősítését szolgálhatják, míg a felső a hámsejtek vezetésére, az epithelisatio elősegítésére alkalmas. Ebben a „szendvics” technikában az egymás feletti rétegeket különböző néven nevezik: a fekélyt befedő AM a „graft” (inlay technika), a felső réteg a „patch” (onlay technika). Ha a szemfelszín egyenetlensége vagy a szemhéj heges volta miatt a kontaktlencse-viselés kivitelezhetetlen, akkor még egy 3. onlay réteget is alkalmazhatunk, amely-

nek a rögzítése a conjunctiván történhet. Ilyenkor a legfelső membrán mechanikai funkciót lát el, és mintegy kontaktlencse szerepel.

Saját eseteinkben többrétegű fedést alkalmaztunk az esetek csaknem felében. A harmadik esetben a DM miatt gondoltunk a fekély lassúbb gyógyulására, az elhúzódnabb reepithelisatióra. Bár az alsó (graft) membrán hamar felszívódott, a felső réteget 3 hónapig sikerült a helyén tartani, ami alatt jó reepithelisatio és a fekély kitelődése is megtörtént. Több esetben (7., 9., 10. eset) három AM-t alkalmaztunk egymás felett a descemetocele kitöltésére, fedésére. Két esetben a cornea hegesedéssel gyógyult, és eredményesnek mondható az AMT a látás rehabilitáció szempontjából is. Továbbá elkerültük azt, hogy a betegek második szeme is az első sorsára jusson (totális conjunctivafedés és rossz prognózisú PKP). Nyilvánvaló, hogy ezekben az esetekben az AM nemcsak a cornealis epithelsejtek proliferációját és migrációját segíti elő, hanem csökkenti a gyulladást is, ami azáltal jön létre, hogy a stromalis része megköti a gyulladáshoz vezető sejteket és azokon programozott sejthalált indukál.<sup>14</sup> A membrán különböző növekedési faktorai (fibroblast-növekedési faktor) elősegítik a stromalis sejtek proliferációját.<sup>18</sup> A hegesedés elindulásakor a TGF- $\beta$  rendszer aktiválódása pedig csökkenti a hegképződést, kedvezővé téve a hegesedés és a reepithelisatio közötti egyensúlyt.<sup>18</sup>

Külön említést érdemel 6. esetünkben a symblepharon oldását tartósan megoldó AMT. A conjunctiva heges ránövése a corneára annak a limbus insufficienciának a következménye, amelyet a súlyos maródás okozott. *Tseng és mtsai* szerint a kisebb, de akár 180 fokig terjedő limbusinsufficienciát elégséges AMT-vel kezelni.<sup>19</sup> Így el lehet kerülni a limbusztranszplantációt, amely gyakran erőteljes szisztémás immunszuppressziót követel, érintve ezzel az egész szervezetet. Az áthajlás rekonstrukciójára az AMT-t sikerrel alkalmazták *Solomon és mtsai* is.<sup>15</sup> Ők 17 esetük közül 12-ben találták sikeresnek az AMT-t az alsó áthajlás képzésében. A 12 sikeres esetből 4-ben szerepelt kémiai vagy mechanikai trauma a symplepharont kiváltó okként. Sikertelen eseteik hátterében autoimmun kórképet vagy előzetesen többszörös műtétet és kiterjedt hegesedést találtak. Mások kísérletes vizsgálatok alapján megállapították, hogy kémiai sérülések esetén az AM elősegíti az MMP-2 és -9 termelődését a sérült corneában, megakadályozva ezzel a vascularisatiót.<sup>11</sup>

Saját esetünkben a maródás a cornea alsó felén okozott limbusinsufficienciát, ezért számíthatunk arra, hogy limbusztranszplantáció nélkül is eredményesen alkalmazhatjuk az AMT-t a cornea ereződésének megakadályozására. A limbusztranszplantáció is elkerülhetőnek látszott, miután a limbusinsufficiencia kevesebb volt, mint 180 fok. Bár egy eset kapcsán nem lehet döntő következtetést levonni, magunk is ajánlhatjuk az AMT-t áthajlás képzésére.

Négy betegnél vegyi sérülés volt az AMT indikációja. Három esetben a conjunctivahám alul ugyan átlépte a limbust – ahol a conjunctiva-necrosis és a limbusinsufficiencia kifejezett volt, de a 180 fokot itt sem haladta meg –, ott azonban egy demarkációs vonallal végződött, amely a követési idő 6, illetve 18 hónapja alatt sem változott. Jó eredményt láttak az AMT-tól *Gris és mtsai* akkor is, amikor 8 héttel a súlyos savsérülés után az ischaemiás sclerát fedték.<sup>5</sup> Az ép környezetből a conjunctivahám ránótt az AM-ra. Az

egész szemfelszín érintő (360 fokos) friss vegyi sérülés után (4. eset) viszont csak a hámosodást sikerült biztosítani AMT-vel, később újabb beavatkozások szükségesek (limbusátültetés, PKP).

A neurotrofikus fekélyek kezelésében az AMT sem vezetett eredményre esetünkben. Egyes szerzők beszámoltak ugyan gyógyulásról AMT után,<sup>3</sup> mások azonban a transzplantációt követő első évben 20–30%-os recidívát találtak.<sup>1,10</sup> Valószínűleg arról van szó ebben az esetben, hogy a cornea betegségét fenntartó, az egész szervezetet érintő kóros folyamat elősegíti az AM gyors felszívódását, amely alatt nem tud kialakulni jó epithelréteg. Az is lehetséges, hogy az AM tapadásái a reepithelialisatio megtörténik ugyan, de a membrán felszívódásával visszatér a cornea eredeti kóros folyamata.

Rheumatoid arthritisben kialakuló, főleg perifériás corneafekélyek kezelése igen nehéz. A konzervatív kezelés gyakran hatástalan, a kisebb-nagyobb mértékben meglévő limbusinsufficiencia miatt a hámosodás akadályozott, az epithelsejtek lazán tapadnak a bazalmembránhoz és a vascularisatio is gyorsan beindulhat. Máskor a stroma beolvadása nagyon gyors, gyulladással tünetek nélkül alakul ki torpid fekély a corneán. A cornea immunkomplexeket tartalmaz, leukocyták és macrophagok segítik a keratolysist. Valószínű, a corneában jelen lévő folyamatok azok, amelyek az AM gyors oldódásához vezettek esetünkben is még azelőtt, mielőtt a hámosodás befejeződhetett volna. A könnyhiány tovább rontotta a gyógyulás esélyeit, még a sűrűn alkalmazott, konzerválószer nélküli műkönny is csak átmeneti javulást hozott. Könny hiányában az AM megtapadása eleve kétséges, a ráhelyezett kontaktlencse sem marad a felszínen. Az úszószemüveggel lehet hogy az AMT nélkül is elértük volna azt az eredményt, amelyet az úszószemüveg viselése jelenleg is biztosít. A többrétegű fedés kedvező tektonikai hatást biztosíthat keratoprotézis későbbi beültetéséhez.

Sikeresen alkalmazható az amnionfedés keratoplasztika és a PTK után is. Mindkét esetben jó tektonikus hatást biztosít, stabilizálja a hám megtapadását, és az utóbbi esetben csökkenti a homály („haze”) megjelenését.

Összefoglalva megállapíthatjuk, hogy az AMT a szemfelszín kóros folyamatainak gyógyításában jelentős szerephez jutott. Egyszerű módszer, könnyen alkalmazható, gyakran kiváltható vele a sürgős keratoplasztika. Gyulladást csökkentő, ereződést gátló, a cornea epithelisióját elősegítő hatása mellett jó tektonikai effektust is biztosít.

## Irodalom

1. Azuara-Blanco A., Pillai C.T., Dua H.S.: Amniotic membrane transplantation for ocular surface reconstruction. *Brit J Ophthalmol* 1999; 83: 399-402.
2. Baum J.: Amniotic membrane transplantation. Why is it effective? Thygeson lecture. *Cornea* 2002; 21: 339-341.
3. Chen H.J., Pires R.T., Tseng S.C.: Amniotic membrane transplantation for severe neurotrophic corneal ulcers. *Brit J Ophthalmol* 2000; 84: 826-833.
4. Dua H.S., Gomes J.A.P., King A.J., Maharajan V.S.: The amniotic membrane in ophthalmology. *Surv of Ophthalmol* 2004; 49: 51-77.

5. Gris O., del Campo Z., Wolley-Dod C., Guell J.L., Velasco F., Adan A.: Conjunctival healing after amniotic membrane graft over ischemic sclera. *Cornea* 2003; 22: 675-678.
6. Kerényi Á., Nagy Á., Asztalos A., Dálnoki N., Czimmer D., Tóth E.: Amniontranszplantáció a szaruhártya betegségeinek kezelésében. *Szemészet* 2003; 140: 177-181.
7. Kim J.C., Tseng S.C.: Transplantation of preserved human amniotic membrane for surface reconstruction in severely damaged rabbit corneas. *Cornea* 1995; 14: 473-484.
8. Kruse F.E., Meller D.: Die Amnionmembrantransplantation zur Rekonstruktion der Augenoberfläche. *Ophthalmologie* 2001; 98: 801-810.
9. Lee S.H., Tseng S.C.: Amniotic membrane transplantation for persistent epithelial defects with ulceration. *Am J Ophthalmol* 1997; 123: 303-312.
10. Letko E., Stechschulte S.U., Kenyon K.R.: Amniotic membrane inlay and overlay grafting for corneal epithelial defects and stromal ulcers. *Arch. Ophthalmol* 2001; 119: 659-663.
11. Rigal-Sastourne J.C., Tixier J.M., Renard J.P., Maurin J.F., Pouliquen Y., Legeais J.M.: Corneal burns and matrix metalloproteinases (MMP-2 and -9) in the effects of human amniotic membrane transplantation. *J Fr Ophthalmol* 2002; 25: 685-693.
12. de Róth A.: Plastic repair of conjunctival defects with fetal membrane. *Arch Ophthalmol* 1940; 23: 522-525.
13. Shimazaki J., Yang H.Y., Tsubota K.: Amniotic membrane transplantation for ocular surface reconstruction in patients with chemical and thermal burns. *Ophthalmology* 1997; 104: 2068-2076.
14. Shimmura S., Shimazaki J., Ohashi Y., Tsubota K.: Antiinflammatory effects of amniotic membrane transplantation in ocular surface disorders. *Cornea* 2001; 20: 408-413.
15. Solomon A., Espana E.M., Tseng S.C.: Amniotic membrane transplantation for reconstruction of the conjunctival fornices. *Ophthalmology* 2003; 110: 93-100.
16. de Souza R.F., Hoffmann-Rummelt C., Kruse F.E., Seitz B.: Mehrlagige Amnionmembran-Transplantation bei therapieresistentem Hornhautulkus – eine prospektive Studie des Zustandes von Hornhaut und Amnionmembran im Verlauf. *Klin Monatsbl Augenheilk* 2001; 218: 528-534.
17. Süveges I., Imre L., Módos L.: Az amnionmembrán szerepe a szemfelszín betegségeinek gyógyításában. SHIOL kongresszus, 2004.
18. Tseng S.C., Li D.Q., Ma X.: Suppression of transforming growth factor-beta isoforms, TGF-beta receptor type II, and myofibroblast differentiation in cultured human corneal and limbal fibroblasts by amniotic membrane matrix. *J Cell Physiol* 1999; 179: 325-335.
19. Tseng S.C., Prabhasawat P., Barton K., Gray T., Meller D.: Amniotic membrane transplantation with or without limbal allografts for corneal surface reconstruction in patients with limbal stem cell deficiency. *Arch Ophthalmol* 1998; 116: 431-441.
20. Tsubota K., Satake Y., Ohshima M., Toda I., Takano Y., Ono M., Shinozaki N., Shimazaki J.: Surgical reconstruction of the ocular surface in advanced ocular cicatricial pemphigoid and Stevens-Johnson syndrome. *Am J Ophthalmol* 1996; 122: 38-52.

Levelezési cím: \*\*\*\*\*