

A Debreceni Orvostudományi Egyetem Szemklinikájának
(igazgató: Alberth Béla egyetemi tanár) közleménye

Echográfiai vizsgálatok Coats betegségben

Damjanovich Judit, Kolozsvári L.*

Coats betegségben szenvedő 7 betegen végeztünk echográfiai vizsgálatokat. Echográfiai módszerekkel a betegség ezen esetekben jól elkülöníthető volt, az egyéb retinális léziók okozta leukocoriáktól.

Az első akusztikai jel a retina megvastagodása, majd a retina leválik. A megvastagodott és levált retina helyenként vastag felrakódásszerű elváltozásokat mutat. Jellemzőes a subretinális tér koleszterin kristályok okozta inhomogenitása, ami kinetikus echográfia során ábrázolódik jól.

Kulcsszavak: Coats betegség, leukocoria, echográfia

Echographical examinations on patients with Coats' disease

Echographical examinations were performed on 7 patients with Coats' disease. In these cases the disease was well differentiated at least echographically, from the other retinal lesions causing leukocoria.

The earliest echographical sign was an increase in the thickness of retinal layers. Then the retina was detached. The thicker and detached retina at some places looked like large deposits. The subretinal space shows acustical inhomogeneity – caused by cholesterol clefts – were clearly monitored by kinetic echography.

Keywords: Coats' disease, leukocoria, echography

Bevezetés

A Coats betegség viszonylag ritka, és a többi, leukocoriát okozó elváltozással együtt (1. táblázat) – a kora gyermekkorban – a retinoblastoma lehetőségét veti fel [7].

A retinitis exsudativa externa, a Coats betegség általában féloldali, temporálisan észleljük, gyakrabban férfiakon, többnyire az 5. és 12. életév között.

A betegség vezető tünete aneurysmák kialakulása a murális sejtek károsodása révén minden érszakaszon. Az endothel sejtek elváltozása a vérszövet gát zavarát okozza, következményes serosus, haemorrhagiás trans-, illetve exsudatiókkal a retina lemezei közé és a subretinális térbe. A retina leválik. A helyenként megjelenő hegek, vérzések és a rétegei közötti exsudatumok egyenetlen vastagságúvá teszik az ideghártyát. A subretinális térben vörösvértestek és koleszterinkristályok jelennek meg [11].

A betegségben a leukocoria miatt először a retinoblastomát kell kizárunk, hogy a felesleges enucleatiót elkerülhessük és a megfelelő kezelések elkezdődhessenek.

*Jelen munkahely: Szentgyörgyi Albert Orvostudományi Egyetem Szemklinikája

I. táblázat

Leukocoriák osztályozása
(Apple és mtsai nyomán, 1978)

- I. Persistáló és hyperplasticus embryonális érrendszer
 - primær persistáló hyperplasticus üvegtest (PPHV)
 - hátsó PPHV
- II. Retinális éranomáliák lipoidlerakódással
 - Coats betegség
 - Leber-féle miliáris aneurizmák
 - von Hippel-Lindeau angiomatosis
- III. Toxicus retinopathiák
 - retinopathia praematurorum
- IV. Gyulladásos állapotok
 - toxocariasis (nematoda endophthalmitis)
 - uveitis, pars planitis
 - metastaticus endophthalmitis
- V. Abnormális retinális embryogenesis és/vagy retinális dysplasia
 - Norrie-féle betegség
 - 13 trisomia
 - colobombák
 - incontinentia pigmenti (Bloch-Sulzberger syndroma)
 - retinoschisis
- VI. Trauma, szervült üvegtesti vérzés, masszív retinális gliosis
- VII. Tumoros és proliferatív elváltozások
 - retinoblastoma
 - a sugártest neuroepitheliális tumora (neuroepithelioma)

Betegek és módszerek

Az elmúlt 4 évben 7 beteg (5 férfi, 2 nő) echográfiai vizsgálatát végeztük klinikánkon. Az irodalomban gyakorta közölt egyéb betegségekhez társuló Coats szindrómával szemben [6, 8, 9, 12, 13] betegeinknél a Coats betegségen kívül eltérést nem találtunk.

A betegség minden esetünkben féloldali volt. Az elváltozás temporális lokalizációjú volt, egy szemet kivéve, amelyikben az észleléskor fundusszerte jelentkezett.

Nőbetegeink 12 és 33 évesek voltak a vizsgálatok idején, míg férfi betegeink 6 és 14 közöttiek.

„A” és „B” módszert egyaránt alkalmaztunk, „Ocuscan DBR-400” és „CooperVision Ultrascan Digital B system IV” típusú ultrahangos készülékeket használtunk.

Minden betegünk oftalmoszkópiás és fluorescein-angiográfias vizsgálatokon is átesett.

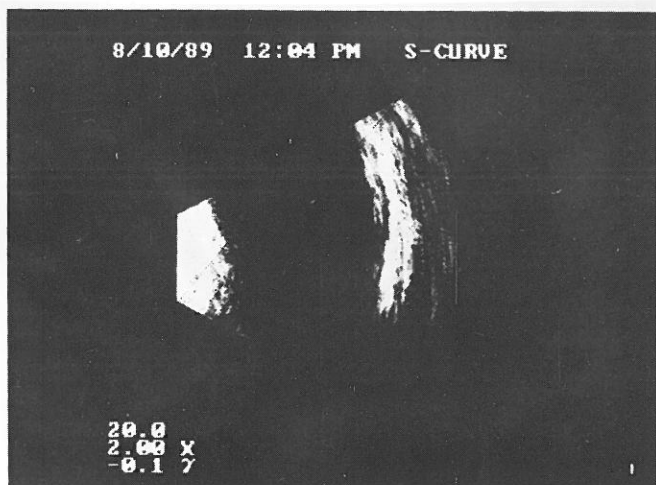
Eredmények

Az első echográfiai jel lehet a retina megvastagodása, illetve egyenetlen vastagságúvá válása, ezen elváltozások mindegyik betegünkön megfigyelhetőek voltak (1. ábra).

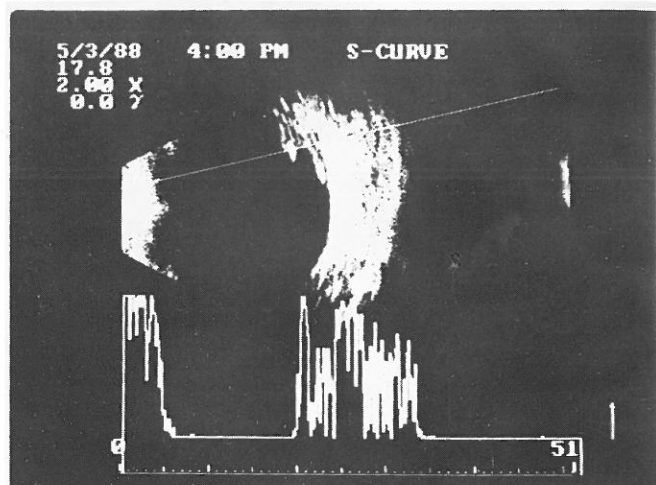
Öt betegünkön észleltük a retina leválását (2. ábra). A levált, megvastagodott retina felrakódásszerű elváltozást mutatott (3. ábra).

A subretinális tér akusztikai inhomogenitást mutatott 4 betegünk esetében (4. ábra). Ezek az elsősorban koleszterinkristályoknak megfelelő echok kinetikus echográfiaival figyelhetőek jól meg.

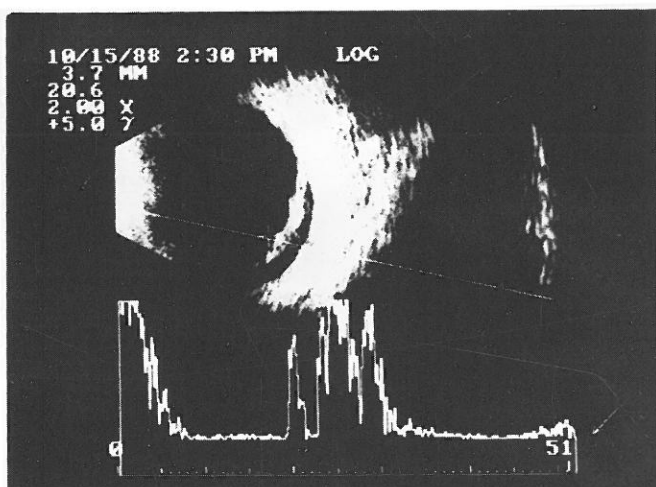
„A”-képen jellegzetes a levált retina és a sclera között látható alacsony reflektivitású echok sora – a koleszterinkristályoknak, vörösvértesteknek stb. megfelelően (5. ábra).



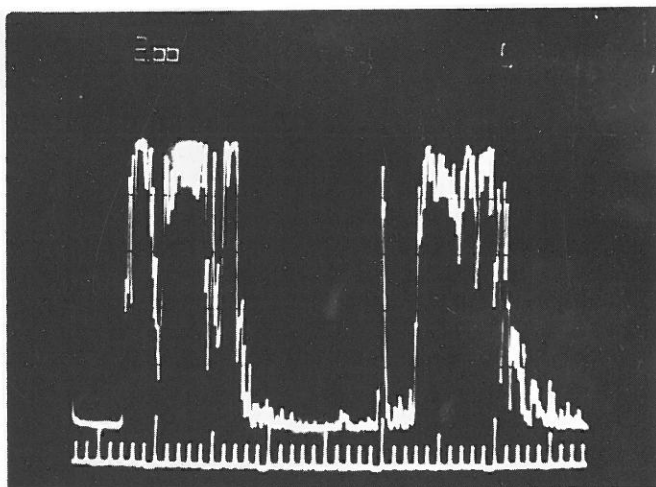
1. ábra. M. Coats: Az első echográfiai eltérés a retina megvastagodása



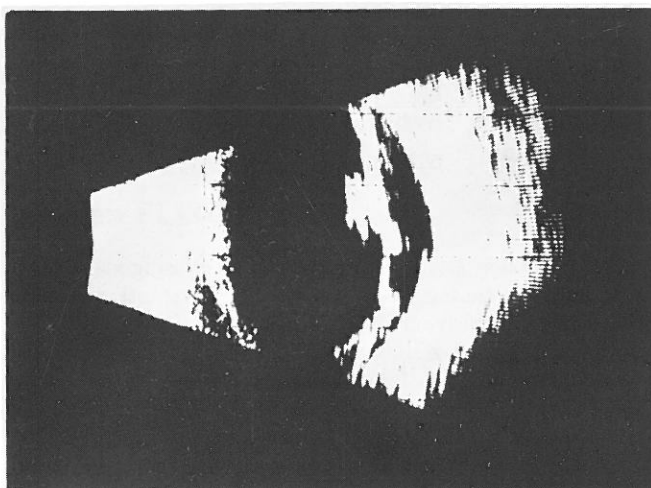
4. ábra. M. Coats: A subretinális rés akusztikai inhomogenitást mutat – a koleszterinkristályoknak, vörösvértesteknek, illetve az albuminosus exsudatumnak megfelelően



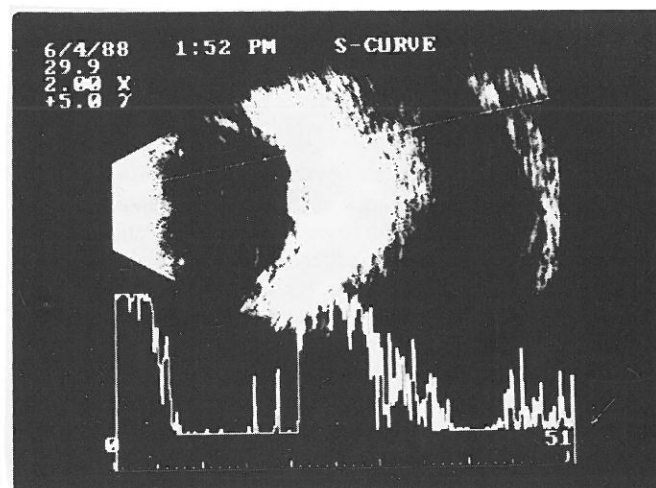
2. ábra. M. Coats: A levált retina megvastagodott, a felszíne egyenetlen



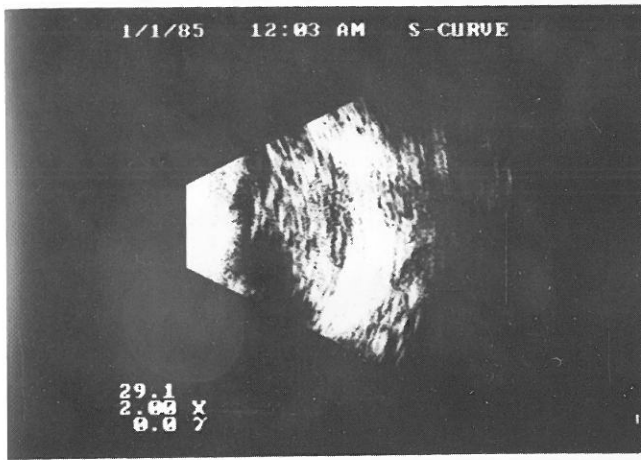
5. ábra. M. Coats: Az ábra mutatja az alacsony reflectivitású echók sorát, a levált retina és a sclera echója között



3. ábra. M. Coats: Hegyek, vérzések, serosus exsudatumok vastagítják a retinát, és ez a megvastagodás helyenként szinte felrakódásnak tűnik



6. ábra. M. Coats: A betegség során az üvegtestben megjelenő pontszerű echoforrások láthatóak, főként az „A” képen



7. ábra. M. Coats: A subretinális teret kitöltő, az ábrán tömött szövetnek imponáló elváltozás. Kinetikus echográfia során azonban egyértelműen nagy reflektivitású, pontszerű, lassan mozgó echoforrásokat látunk

II. táblázat

Echográfiai tünetek Coats betegségben

Tünet	Esetszám
Retina megvastagodása, felrakódásszerű elváltozás	7
Retina leválása	5
Inhomogén subretinális tér	4
Mozgékony retroretinális echoforrások	4
Üvegtesti elváltozás	3

Az üvegtest echográfiailag tünetszegény lehet, de nem ritkán eltérő reflektivitású echokat látunk (6. ábra).

Egy betegünk esetében a subretinális teret, nagy reflektivitású, kinetikus echográfia során igen lassan mozgó, pontszerű echoforrások tömege töltötte ki (7. ábra), II. táblázat.

Megbeszélés

A korábbi évtizedekben gyakran vezetett enucleatiohoz a retinoblastoma legismertebb tünetének az „amaurotikus macskaszemnek” észlelése. Az eltávolított, beteg szem szövettani vizsgálata azonban több esetben nem bizonyított tumort; ún. pseudoglioma okozta a leukocoriát [3, 5]. Balmer és Gailloud 9 klinikailag retinoblastomának feltételezett elváltozásból szövettani vizsgálat során 5 retinoblastomát és 2–2 esetben primer persistáló hyperplastikus üvegtestet, illetve Coats betegséget közöltek [2].

Tiszta törőközegek esetében egyszerű vizsgálómódszerekkel a „glioma retinae” és a pseudoglioma elkülönítése viszonylag könnyű lehet.

Apple és mtsai [1] szerint azonban a teleangiectasiák és exsudátumok, amelyek kisebb mértékben, de retinoblastománál is előfordulhatnak, nagyon megnehezítik az előrehaladott stádiumban lévő Coats betegség elkülönítését.

Homályos törőközegek esetében, hisztológiai vizsgálat – tehát a szem eltávolítása – nélkül először az ultrahang echográfia módszere szolgálhatott biztonságos kórismével. Az I. táblázatban felsorolt, leukocoriát okozó elváltozások nagy része ultrahang vizsgálattal jól elkülöníthető. Így a PPHV, Coats betegség, von Hippel angiomatosis, retinopathia praematurorum, uveitis, endophthalmitis, colobomák, retinoschisis, üvegtesti vérzés, retinoblastoma relatíve jól differenciálhatók tisztán akusztikai módszerekkel is. Echográfiai megjelenésüket tekintve a „pseudogliomák” a „glioma” retinaevel szemben – eltekintve a késői, már phthisicus esettől – nem tömör, hanem lemezes, struktúrával bírnak [10]. A további differenciálást az egyes betegségre jellegzetes echographiai tünetek teszik lehetővé.

A Coats betegséget az irodalmi adatok általában mint a leukocoriát okozó egyik elváltozást említik. Hangsúlyozzák differenciáldiagnosztikai jelentőségét, de viszonylag kevés echográfiai jellegzetességéről számolnak be [3, 5, 7, 10, 11].

Tapasztalatunk szerint a Coats betegségre jellemző echográfiai elváltozások a következők: a retina megvastagodása, illetve egyenetlen vastagságúvá válása – ami akár felrakódásszerű elváltozás formájában is jelentkezhet. További tünetek: a retina leválása, a subretinális tér akusztikai inhomogenitása. Jellegzetes a subretinálisan elhelyezkedő viszonylag nagy reflektivitású pontszerű, lassan mozgó echoforrások tömege, illetve A-képen kinetikus echográfia során a retina echoja mögött jelentkező finom vonalú, összemosódó tüskék [4].

Az üvegtest echográfiailag eltérő képet mutathat, érintettsége különböző mértékű. Az esetleg bekövetkező vérzések, kivált azok ismétlődése után a szem atrofizálódhat, fájdalmas, kozmetikailag zavaró phthisis alakulhat ki. Enucleatio válhat szükségessé. Eseteinkben erre nem találtunk példát.

Az időben felismert Coats betegségben a bulbuszt és jó esetben valamilyen fokú látást fagyasztás és lézerkezelések segítségével megőrizhetünk. Mindez csak gondos observáció, optikai, fluorescein-angiográfias és ultrahangdiagnosztikai módszerek kombinálásával, tervszerű alkalmazásával érhető el.

Az echográfia a diagnózis megállapításában, a kezelések hatássosságának, az esetleges üvegtesti vérzések veszélyességének és a vérzések felszívódásának megítélésében bír igen fontos szereppel retinitis exsudativa externa esetében.

Irodalom

- Apple, D. J., Rabb, M. F.: Clinico-pathologic Correlations of Ocular Disease. Ed: Mosby St. Louis 1978 (363–379).
- Balmer A. Gailloud C.: Retinoblastoma: Diagnosis and Treatment. In: Dev in Ophthalmology Vol 7 1983 (36–100).
- Bertényi A., Fodor M.: A-Mode Ultrasonography in Cases of Leukokoria in Docum. Ophth. Proc. Series Vol 29 1981 (pp. 97–102).
- Damjanovich J., Kolozsvári L.: Echographical examinations of patients with Coats' disease. In: Ophthalmic Echography. (Ed.): P. Till Kluwer Academic Publishers. 1993 (pp. 291–295).
- Goes F.: Ultrasonographic Aid in the Diagnosis of Retinoblastoma Suspected Cases. In: Ophthalmic Ultrasonography. Ed: Junk Publishers 1983 (93–105).
- Hammerstein W., Leide E.: Netzhautdystrophie mit Coats-Syndrom Klin. Mbl. Augenheilk. 190, 527–529 (1987).
- Koplin, R. S., Gersten, M., Hodes B.: Real Time Ophthalmic Ultrasonography and Biometry ED: SLACK Incorporated USA 1985 (144–149).
- Lainer, J. D., McCrary, J. A., Justice J.: Autosomal Recessive Retinitis Pigmentosa and Coats' Disease. Arch. Ophthalmol Vol 94, 1737–1742 (1976).

9. Morgan W. E., Crawford J. B.: Retinitis Pigmentosa and Coat's Disease Arch Ophthalmol Vol 79, 147-149 (1968).
10. Ossoing, K. C.: Standardized Echography: Basic Principles, Clinical Application and Results (In: Ophthalmic Ultrasonography Comparative Techniques Ed:Dallow, R.L.) Int. Ophthalmol. Clin. 19, 127-145 (1979).
11. Shamma, H. J.: Atlas of Ophthalmic Ultrasonography and Biometry Ed: Mosby St. Louis 1984 (94-108).
12. Small, R. G.: Coat's Disease and Muscular Dystrophy Trans. Am. Acad. Ophthalmol. Otolaryngol. 72, 225-231 (1968).
13. Taylor, D. A., Carrol, J. E., Smith, M. E., Johnson, M. O., Johnson, G. P., Brooke M. H.: Facioscapulothoracic Dystrophy Associated with Hearing Loss and Coats' Syndrome Ann. Neurol. 395-398, (1982).

Cím: **Dr. Damjanovich Judit**

Debreceni Orvostudományi Egyetem, Szemklinika
4012 Debrecen, Nagyerdei krt. 98.

Jegyzőkönyv a Magyar Szemorvostársaság 1993. április 30-án tartott tudományos üléséről

1. Pék László – Simon Miklós (Budapest): Adatok a herpes zoster ophthalmicus pathomechanizmusához

A szerzők ismertetik a herpes simplex és herpes közötti hatásmechanizmus különbségeit. Bemutatják a herpes zoster ophthalmicusban szenvedő betegek kötőhártya-kaparákból származó vírus antigén mikroszkóppal történő kimutatásának módszerét. 70 beteg preparátuma közül 33 negatív, 31 biztosan és 6 kétesen volt pozitív. A szerzők klinikai megfigyelésükkel alátámasztva azt a következtetést vonták le, hogy az esetek egy részében a vírusok a kötőhártyaszakban telepednek meg, conjunctivitist okozva. Későbbiek során a folyamat a corneára, majd az uveára terjedve súlyos szövődményeket hozhat létre.

Hozzászólások:

Fülesdi B.: Milyen fájdalomcsillapítást alkalmaztak post-herpetiform neuralgia esetén?

Hajda M.: Milyen gyakorisággal fordult elő anyagukban szemizomparezis?

Pék L. válasza: Gyakorlatunkban jó hatásának bizonyult a soft-laser és a ganglion stellatum blokádnál. Szemizomparezis az esetek 1-1,5%-ában fordult elő és jó prognózisú volt.

2. Balázs Erzsébet, Rózsa László, Fülesdi Béla (Debrecen): Ultrahangos keringésvizsgálatok ischaemiás szembetegségekben

A szerzők az elmúlt 6 év során 207 ischaemiás vasculáris szembeteget vizsgáltak meg transcranialis Doppler-szonográfiával is azzal a céllal, hogy a szem keringési zavarának hátterét tisztázzák. Az a. ophthalmica ultrahangos vizsgálata mellett az intracranialis verőerek és a nyaki carotisok áramlási paramétereit is tanulmányozták. A betegek egy részénél az extracranialis erek B-mode vizsgálatát is elvégezték. Leggyakrabban a vér átlagos áramlási sebességének és a véráramlásnak a diastole alatti meglassulását, valamint a systole/diastole hányados megemelkedését észlelték. Második leggyakoribb eltérés a carotis interna kezdeti szakasza felett vagy ritkábban a carotis syphonban a vér

áramlási sebességének meggyorsulása vagy mérhetetlensége volt, mely stenosisra, illetve occlusióra utalt. Az esetek egy részében ehhez az a. ophthalmicában a keringés irányának megfordulása is társult. A szerzők hangsúlyozzák a noninvasív keringésvizsgáló eljárások szerepét a különböző ischaemiás szembetegségek aetiopathogenetikai hátterének tisztázásában, a carotis-betegségek korai kiszűrésében, gyógyításában, így a maradandó szerkezeti és idegrendszeri károsodások megelőzésében.

3. Fülesdi Béla (Debrecen): Non-invasív carotis-diagnosztika ischaemiás szembetegségekben

Az ischaemiás eredetű szembetegségekben kb. 30%-ában az a. carotisok stenosisa tehető felelőssé a tünetek létrejöttéért. A szerző összefoglalta a carotis-diagnosztikában használatos noninvasív módszereket.

1. Ophthalmica-collaterálisok vizsgálata directionális Doppler-készülékkel, mely alkalmas az a. ophthalmica eredése előtti súlyos a. carotis interna stenosisok, illetve occlusiók diagnosztizálására.

2. B-mode módszer, mellyel mint képképző módszerrel láthatóvá tehető az a. carotisok nyaki szakaszának elváltozásai.

3. Duplex-módszer, mely a B-mode és a pulzációs Doppler-módszerek kombinációja. Segítségével az a. carotisok elváltozásai és áramlási paramétere mérhetőek.

4. Color-Doppler, mely a képképző és a Doppler-eljárás ötvözése, a különböző áramlási értékeket különböző színek jelzik.

Hozzászólások:

Kerek Andrea: Találtak-e ultrahanggal artériás elváltozásokat szemfenéki vénás megbetegedéseknél?

Papp L. Tivadar: Idősebb korosztályt érintő megbetegedés lévén nehéz az aktív gyógyítás. Milyen haemodinamikai változást észleltek a különböző kezeléseket követően?

Prof. Imre György: felhívja a figyelmet az ODM-vizsgálatra az ischaemiás szembetegségek diagnosztikájában.

Balázs E. válasza: Idősebb thrombotikus betegeknél arteriosclerotikus görbét találtak ultrahanggal. Értágító kezelés után 55 éves kor alatt szignifikánsan javult az áramlás. Elismeri az ODM szerepét, de véleménye szerint a TCD már a korai, haemodinamikai zavart még nem okozó szűkületet is ki tud mutatni.

Kerek Andrea