R72
6123/1962


Agfa
ITGEN

QS13
R72 D2148

# Encyclopädie

der

# menschlichen Anatomie,

herausgegeben

von

**Dr. TH. RICHTER.**



**Mit 145 Kupfertafeln.**

**LEIPZIG,**
Baumgärtner's Buchhandlung.

**1836.**

D2M25
R72

523496

EGYETEMI KÖNYVTÁR DEBRECEN

A NÉPKÖNYVTÁRI KÖZPONTTÓL
NEM ADHATÓ ELI
D.

# Pfennig-Encyklopädie

der

# *Anatomie*

oder

## bildliche Darstellung

der

## gesammten menschlichen Anatomie

nach

**ROSENMÜLLER, LODER, CARL BELL, GORDON, BOCK etc.**

Gestochen von J. F. Schröter.

---

Mit erklärendem Texte

von

**Dr. TH. RICHTER.**

---

*Dritte Auflage.*

LEIPZIG, 1834.
Baumgärtner's Buchhandlung.

I — 6. 8. 57

1-79 gD-

# ANKUENDIGUNG.

Wenn wir in der neuesten Zeit eine Menge von Unterhaltungsschriften zu den billigsten Preisen erscheinen sehen (deren Existenz nur in der ausserordenlich grossen Anzahl von Lesern begründet ist), so können wir wohl mit allem Rechte erwarten, dass ein ähnliches Unternehmen für einen rein wissenschaftlichen Zweck sich eines gleichen Beifalles erfreuen werde, besonders wenn die Doctrin, welche es behandelt, so einflussreich ins praktische Leben eingreift, dass sie einem zahlreichen Kreise ein nicht zu umgehendes Bedürfniss ist.

Da nun die Anatomie als die Basis alles ärztlichen Wissens erkannt werden muss, da Copien nach den schönsten Präparaten, die unter dem sichern und wissenschaftlich geführten Messer eines Rosenmüller, Loder, Carl Bell, Gordon, Bock u. s. w. entstanden sind, dem akademischen Schüler zum Studium, dem ausübenden Arzte und Wundarzte zur Erinnerung und Berichtigung nothwendig sind, so glauben wir um so mehr auf die Unterstützung

eines äusserst wohlfeilen, vollständigen, anatomischen Werkes

rechnen zu können, als der Ankauf solcher Werke bisher sehr kostspielig und für den unbemittelten Gelehrten oft unerreichbar gewesen ist.

Wir wollen die vollständige menschliche Anatomie, welche fertig in unseren Händen ist, so dass das Erscheinen nie eine Unterbrechung oder Verzögerung erfahren wird,

*in Lieferungen zu 4 schwarzen Kupfertafeln in Quart, nebst dem dazu gehörigen Texte,*

zum Preis von 7 Sgr.*)

für jede Lieferung von Monat zu Monat erscheinen lassen.

*) Colorirte Exemplare werden nur auf vorausgegangene feste Bestellung zum Preis von 14 Gr. für jedes Heft geliefert.

Diese Art der Veröffentlichung macht es sogar dem Unbemittelsten leicht, sich in den Besitz des schätzbaren Werkes zu setzen, da dazu nur die geringe Ersparniss von $1\frac{3}{4}$ Gr. wöchentlich erforderlich ist, wodurch der Subscribent in einer kurzen Zeit eine vollständige nach den besten Quellen bearbeitete Anatomie erhält.

Wir lassen das erste Heft als Probe erscheinen, um so die Aufnahme des Unternehmens beurtheilen zu können. Wenn unsere Voraussetzung, dass durch dasselbe ein vielseitiges Bedürfniss befriedigt werde, gegründet ist, so soll die ganze Encyklopädie auf diese Weise geliefert werden. Jedenfalls aber werden wir die weiblichen Geburtsorgane, sowohl im beschwängerten als unbeschwängerten Zustande, in zwei Heften vollständig folgen lassen, damit die Ankäufer des ersten dieser Hefte nichts Unvollkommenes, vielmehr eine vollständige Monographie in die Hände bekommen.

Alle Buchhandlungen (in welchen auch Probehefte zur Einsicht liegen) nehmen Bestellungen an.

*Baumgärtner's Buchhandlung*
in Leipzig.

# Pfennig-Encyklopädie

der

# Anatomie

1. *Lieferung mit 4 Kupfertafeln.*

**GEBURTSORGANE.**

## Einleitung.

Mit den vorliegenden vier Kupfertafeln beginnen wir eine bildliche Darstellung der gesammten menschlichen Anatomie, die sowohl zum Unterrichte für Aerzte, Wundärzte und Geburtshelfer, als auch insbesondere für Studirende der Medicin und Chirurgie bestimmt ist. Wir beabsichtigen die einzelnen Systeme der Anatomie im Zusammenhange heftweise auf einander folgen zu lassen, haben aber mit den weiblichen Geburtsorganen sowohl im unbeschwängerten als im beschwängerten Zustande und mit dem menschlichen Ei in den verschiedenen Monaten der Schwangerschaft deshalb angefangen, um als Einleitung durch diese ausgeführteren und schwierigeren Darstellungen, als die der blossen Knochen sind, dem medicinischen Publicum zu zeigen, was von diesem Unternehmen zu erwarten sey.

Die Kupfer sind von dem bei uns und im Auslande rühmlichst bekannten Künstler *J. F. Schröter* gestochen und zum grössten Theile auch von ihm selbst gezeichnet. Den Tafeln wird jedesmal eine kurze aber deutliche Beschreibung der darauf dargestellten Theile und eine Erklärung der Zeichen beigegeben.

Leipzig, am 1. Mai 1834.

Dr. *Th. Richter.*

# Erklärung der Kupfertafel A.

Diese sowie zum Theil die folgende Tafel enthält die Darstellung der weiblichen Geschlechtstheile im jungfräulichen und unbeschwängerten Zustande.

## FIG. I.

Die äusseren weiblichen Geschlechtstheile mit einem vollkommenen Jungferhäutchen oder einer Scheidenklappe.

*a.* Der Schamberg (*mons veneris*).
*b. b.* Die äusseren oder grossen Schamlefzen (*labia pudendi externa*) etwas auseinander gezogen.
*c. c.* Die innere glatte Fläche derselben.
*d. d.* Die inneren oder kleinen Scham- oder Wasserlefzen (*labia interna s. minora s. nymphae*).
*e.* Die Vorhaut des Kitzlers oder der weiblichen Ruthe (*praeputium clitoridis*).
*f.* Das Bändchen des Kitzlers (*frenulum clitoridis*).
*g.* Die Eichel des Kitzlers (*glans clitoridis*).
*h.* Der untere oder hintere breite Theil des Jungferhäutchens oder der Scheidenklappe (*hymen*).
*i. i.* Die oberen oder vorderen Schenkel desselben.
*k.* Kleine Balken oder Fortsätze, welche die Schenkel des Jungferhäutchens sowohl unter sich, als auch an die Mündung der Harnröhre befestigen.
*l.* Der Eingang oder die Oeffnung der Mutterscheide (*orificium vaginae*).
*m.* Die Mündung der Harnröhre (*orificium urethrae*).
*n. n.* Vordere oder obere Schleimhöhlen (*sinus mucosi*).
*o.* Hintere oder untere Schleimhöhlen.
*p.* Das Schambändchen (*frenulum labiorum*).
*q.* Die Schamgrube (*fossa navicularis*).
*r.* Das Mittelfleisch oder der Damm (*perinaeum*).
*s.* Der After (*anus*).

## FIG. II.

Die äusseren Geburts- oder Geschlechtstheile eines einige Wochen alten Mädchens mit einem mehr runden Jungferhäutchen.

*a. a.* Die äusseren und inneren Schamlefzen, welche auseinander gezogen und mit Nadeln befestigt sind.
*b.* Die Eichel des Kitzlers.
*c.* Die Mündung der Harnröhre.
*d. d.* Das Jungferhäutchen, welches rings um den Eingang der Mutterscheide herumgeht.
*e.* Die Höhle der Mutterscheide, welche gerunzelt erscheint.

## FIG. III.

Das von der linken Seite geöffnete Becken einer Frau, welche schon einigemal geboren hat, an welchem der linke Hüftknochen weggenommen, und die äusseren Theile dieser Seite von hinten nach vorn dicht an den Mündungen der im Becken liegenden und sich nach aussen öffnenden Theile so weggeschnitten sind, dass man auf eine instructive Weise den Uebergang der äusseren in die inneren Theile sieht.

*A. A.* Der dritte bis fünfte Lendenwirbel.
*B.* Durchschnitt des Heiligen- oder Kreuzknochens.
*C.* Durchschnitt des linken Schamknochens nahe an der Schamknochenverbindung.
*a.* Der viereckige Lendenmuskel (*musculus quadratus lumborum*).
*b.* Ein Theil des gemeinschaftlichen Rückgratstreckers.
*c.* Der abgeschnittene Steissknochenmuskel.
*d.* Durchschnitt der Haut, welche theils den Steissknochen bedeckt, theils dem linken Gesässe angehört.
*D.* Das rechte Gesäss.
*E.* Der durchschnittene linke Oberschenkel.
*F.* Der Schamberg.
*e.* Durchschnitt des Fettes desselben.
*G.* Die rechte äussere oder grosse Schamlefze (*labium externum dextrum*).
*f.* Die rechte kleine oder innere Schamlefze (*labium internum*).
*g.* Der rechte Theil der durchschnittenen Vorhaut des Kitzlers, welche sehr gefaltet erscheint.
*h.* Das Kitzlerbändchen.
*H.* Die weibliche Ruthe oder der Kitzler (*clitoris*).
*i.* Der linke abgeschnittene Zellkörper (*corpus cavernosum*) und
*k.* die Eichel desselben (*glans clitoridis*).
*l.* Das Aufhängeband des Kitzlers (*ligamentum suspensorium clitoridis*).

*I.* Die Harnblase mit ihren Muskelfasern (*vesica urinaria*).
*m.* Die Harnröhre (*urethra*).
*n.* Der Harnleiter *ureter*) abgeschnitten.
° Der abgeschnittene Harnstrang (*urachus*).
*o.* Die durchschnittene Mündung der Harnröhre.
*p.* Der Eingang oder die Oeffnung der Mutterscheide (*orificium vaginae*) durchschnitten.
*K.* Das Mittelfleisch oder der Damm.
*q.* Die Mündung des Mastdarmes, der After (*anus*).
*L.* Die Mutterscheide (*vagina*).
*r.* Ein Theil des Scheidenverengers (*musculus constrictor Cunni s. vaginae*).
*s.* Der am obern Ende nach hinten etwas sackförmig hervortretende Theil der Scheide: das Scheidengewölbe (*laquear vaginae*).
*M.* Die Gebärmutter, der Fruchthälter (*matrix s. uterus*).
*t.* Das linke runde Mutterband (*ligamentum rotundum s. teres*).
*u.* Die linke Muttertrompete, Fallopische Röhre (*tuba Fallopiana*) oder der Ausführungsgang des Eierstockes (*meatus seminarius*).
*v.* Der Eierstock (*ovarium*).
*w.* Das Band desselben (*ligamentum ovarii*).
*N. N.* Der Mastdarm (*intestinum rectum*).
*x.* Ein Theil des äusseren Schliessmuskels des Afters (*sphincter ani externus*).
*O.* Das Bauchfell (*peritonaeum*), welches auf der rechten Seite die Beckenhöhle auskleidet.
*y.* Durchschnitt desselben, wo sich das Bauchfell von der Harnblase zur Gebärmutter begiebt.
*z.* Durchschnitt desselben, wo sich dasselbe von dem Fruchthälter zum Mastdarm umschlägt.
1. Das untere Ende der Bauchaorta (*aorta abdominalis*).
2. Die rechte gemeinschaftliche Hüftarterie (*arteria iliaca dextra*).
3. Die linke Hüftarterie.
4. Die abgeschnittene Schenkelarterie (*arteria cruralis*).
5. Die Beckenarterie (*arteria hypogastrica*).

## FIG. IV.

Die inneren Geburts- oder Geschlechtstheile von einer 24jährigen unverletzten Jungfer. Die Mutterscheide ist hinten der Länge nach aufgeschnitten.

*A.* Ein Theil des Mittelfleisches.
*B. B.* Die zurückgeschlagenen äusseren oder grossen Schamlefzen.
*C. C. C. C.* Die aufgeschnittene Mutterscheide, welche an ihrer ganzen inneren Fläche, oben bis an den Muttermund, unten an dem Jungferhäutchen noch gefaltet oder gerunzelt ist.
*a.* Die innere Fläche des Einganges der Mutterscheide.
*b. b.* Das durchschnittene Jungferhäutchen oder die Scheidenklappe.
*c. c.* Die vordere Faltensäule der Mutterscheide (*columna rugarum anterior*).
*d. d. d. d.* Die durchschnittene hintere Faltensäule derselben.
*D.* Die Gebärmutter (*uterus*) und zwar der Körper derselben.
*e.* Der Grund derselben (*fundus uteri*).
*f.* Der Hals derselben (*collum uteri*).
*g.* Der äussere Muttermund oder das Schleienmaul (*orificium uteri externum s. os tincae*).
*h.* Die hintere und
*i.* die vordere Lippe desselben (*labium posterius et anterius*).
*k. k.* Zurückgeschlagene innere Haut der Scheide, welche sich durch den Muttermund zur Höhle der Gebärmutter fortsetzt.
*l.* Der Fledermausflügel (*ala vespertilionum*), welcher die Muttertrompete mit dem Eierstocke verbindet.
*m. m.* Das eigentliche breite Mutterband (*ligamentum uteri latum*).
*n.* Das runde Mutterband (*ligamentum uteri rotundum*).
*E.* Die rechte Muttertrompete oder Fallopische Röhre (*tuba Fallopiana*).
*o.* Der dünne Anfang oder das enge innere Ende derselben.
*p.* Der weiteste oder dickere Theil derselben.
*q.* Die Fransen oder der Saum derselben (*fimbriae s. laciniae*).
° Aeussere Mündung derselben.
*F.* Die linke Muttertrompete.
*G.* Der rechte Eierstock, die Geile oder der weibliche Hode (*ovarium dextrum s. testis muliebris*).
*r.* Das Band desselben (*ligamentum ovarii*).
*H.* Der linke Eierstock (*ovarium sinistrum*).
*s.* Das Band desselben.
1. Die abgeschnittene innere Samenvene (*vena spermatica interna*).
2. Das Rankengeflecht (*plexus pampiniformis*).

## FIG. V.

Die Gebärmutter im jungfräulichen Zustande von vorn dargestellt.

*a.* Der Grund der Gebärmutter.
*b. b.* Der Körper derselben.
*c.* Der Hals derselben.
*d.* Der äussere Muttermund.
*e.* Die vordere Lippe desselben.
*f.* Die hintere Lippe desselben.
*g. g.* Die abgeschnittenen runden Mutterbänder, und
*h. h.* Die Fallopischen Röhren oder Muttertrompeten, welche wegen Mangels an Raum hier herabgebogen sind.
*i. i.* Rest von dem durchschnittenen Fledermausflügel.

## FIG. VI.

Die Gebärmutter von hinten aufgeschnitten, um den Canal des Halses und die Höhle der Gebärmutter, so wie die Substanz derselben zu sehen.

*a.* Der Grund des Fruchthälters.
*b. b.* Der Körper desselben.
*c. c.* Der Hals desselben.
*d.* Der äussere Muttermund.
*e.* Der innere Muttermund.

*f.* Der Canal des Mutterhalses (*canalis colli uteri*).
*g. g.* Die baumähnlichen Falten oder die Erhebungen des Mutterhalses (*palmae plicatae*).
*h.* Die Höhle der Gebärmutter (*cavitas uteri*).
*i. i.* Die Hörner (*cornua*) derselben.
*k. k.* Die auf- und abgeschnittenen Muttertrompeten.
*l.* Die Dicke der Substanz des Grundes,
*m. m.* des Körpers und
*n. n.* des Halses der Gebärmutter.

### FIG. VII.

Der rechte Eierstock mit der aufgeschnittenen Muttertrompete einer 22jährigen Jungfrau von hinten dargestellt.
*A.* Der Eierstock (*ovarium*).
*a.* Das Band desselben.
*B.* Die Muttertrompete oder der Fallopische Canal.
*b.* Das enge innere Ende.
*c.* Das weitere äussere Ende.
*d.* Die gezackten Zipfel oder die Fransen (*fimbriae*).
*e. e.* Der Durchschnitt des Ueberzuges von dem Bauchfelle und der eigenen Haut der Muttertrompete.
*f. f.* Die der Länge nach gefaltete innere Schleimhaut.
*g. g.* Der Fledermausflügel.

### FIG. VIII.

Der Eierstock der vorigen Figur vertical durchschnitten, um die innere Substanz sichtbar zu machen, in welcher mehrere verschiedene grosse Bläschen oder die Graaf'schen Eierchen (*vesicula s. ovula Graafiana*), die mit einer mehr oder weniger klaren Feuchtigkeit angefüllt sind, wahrgenommen werden.

---

# Erklärung der Kupfertafel B.

Diese Tafel enthält die weiblichen inneren Geburtstheile eines Kindes, den gelben Körper und die schwangere Gebärmutter in ihrer Lage.

### FIG. I.

Die inneren Geburtstheile von einem wenige Wochen alten Mädchen; die Mutterscheide und die Gebärmutter sind von vorn durchschnitten.
*A. A. A. A.* Die aufgeschnittene und auseinandergelegte Mutterscheide.
*a.* Die äussere eigene gefaserte Haut derselben.
*b. b.* Die gerunzelte oder gefaltete innere Haut.
*c.* Der kleine Ring des zerschnittenen Jungferhäutchens.
*B. B.* Die Gebärmutter, aufgeschnitten.
*d. d.* Der äussere Muttermund.
*e.* Die baumähnlichen Falten des Mutterhalses (*palmae plicatae*).
*f.* Eine Scheidewand der Gebärmutter, welche aus drei Erhabenheiten besteht und selten ist.
*C. C.* Die Muttertrompeten mit den Eierstöcken.

### FIG. II.

Der rechte Eierstock mit der Muttertrompete eines zehnjährigen Kindes.
*A.* Die Muttertrompete oder Fallopische Röhre.
*a.* Das dünnere innere Ende derselben.
*b.* Der weitere oder dickere Theil.
*c.* Die äussere Oeffnung (*ostium abdominale*).
*d.* Die Zipfel oder Fransen derselben.
*B.* Der Eierstock.
*e.* Das Band desselben.
*f. f.* Der Fledermausflügel.
*g.* Ein Theil des breiten Mutterbandes.

### FIG. III.

Der Eierstock der vorigen Figur vertical durchschnitten, an welchem man anstatt der Bläschen oder Eichen nur Punkte in diesem Alter wahrnimmt.

### FIG. IV.

Die linke Muttertrompete mit dem aufgeschnittenen Eierstock einer bald nach einer natürlichen Geburt verstorbenen Person.
*A.* Die Muttertrompete.
*a.* Das Band der Trompete.
*b. b.* Die Fransen oder der Saum um die äussere Mündung der Muttertrompete.
*c.* Die Verlängerung des Saumes bis zum äusseren Ende des Eierstockes.
*B. B.* Der durchschnittene und auseinandergelegte Eierstock.
*d. d.* Der gelbe oder drüsige Körper (*corpus luteum s. glandulosum*). In dem Mittelpunkte, welcher weisslich ist, sieht man keine Gefässe, aber um ihn herum nimmt man eine Menge dergleichen wahr.
1. Geschlängelte Arterien in der Substanz des Eierstockes.

### FIG. V.

Der linke Eierstock einer am Ende des 4ten Monates der Schwangerschaft gestorbenen Person. Der gelbe Körper ist aufgeschnitten, um die Höhle desselben zu dieser Zeit der Schwangerschaft sichtbar zu machen.

### FIG. VI.

Der aufgeschnittene Eierstock einer während der Geburt verstorbenen Person.

*a. a.* Die Enden des Eierstockes.
*b.* Der gelbe Körper.
*c.* Ein grösseres Graaf'sches Bläschen (*ovulum Graafianum*); ausser diesem waren noch 19 kleinere vorhanden.
*d. d.* Zwei dergleichen durchschnitten.

### FIG. VII.

Der Rumpf einer im neunten Monate schwangeren, verunglückten Person. Die Bauchdecken mit dem Bauchfelle sind kreuzweis durchschnitten und zurückgelegt worden, und man sieht die in der Bauchhöhle befindlichen Theile. Die äusseren Geburtstheile waren etwas angeschwollen.

*A. A.* Der vordere Umfang des Oberleibes, welcher gleich unter den Brüsten durchschnitten worden ist.
*a.* Das obere Ende des Längenschnittes gleich am Schwertfortsatze des Brustknochens.
*b.* Das untere Ende desselben bei der Schambeinvereinigung.
*c. c.* Die oberen und
*d. d.* die unteren zurückgelegten Lappen der Bauchdecken mit dem Bauchfelle.
*e.* Das runde Band der Leber, welches mit zurückgelegt ist.
*f.* Der sichtbare Theil des linken Leberlappens.
*g.* Ein Theil des grossen Netzes, welcher in der Oberbauchgegend liegt und die dünnen Därme bedeckt.
*h.* Der untere mittlere Theil desselben, der durch die ausgedehnte Gebärmutter heraufgeschoben und in mehrere Falten zusammengepresst ist.
*i.* Der an der rechten Seite herabsteigende Theil des Netzes.
*k.* Der auf der linken Seite herabsteigende Theil.
*l. l.* Zwei Windungen des Dünndarmes, die von dem Netze bedeckt waren.
*B.* Die Gebärmutter, welche die mittlere und untere Bauchgegend grösstentheils einnimmt.
*m.* Eine Hervorragung an der Stelle, wo sich der Mutterkuchen (*placenta*) befindet.
*n.* Eine Hervorragung, wo das Gesäss des Kindes liegt.
*o. o. o.* Die runden Mutterbänder (*ligamenta rotunda*).
*p. p.* Der sichtbare Theil der Muttertrompeten.

### FIG. VIII.

Der Rumpf, welcher quer über dem Zwerchfelle durchschnitten worden ist, mit der 9 Monate schwangeren Gebärmutter und den übrigen Eingeweiden des Unterleibes von der rechten Seite dargestellt.

*A.* Der Durchschnitt über dem Zwerchfelle.
*a.* Die achte Rippe.
*b. b.* Die Haut, Muskeln etc., welche durchschnitten sind.
*c.* Der Rand der Brusthöhle zur linken Seite der Herzgrube.
*d.* Der schwertförmige Fortsatz des Brustknochens.
*B.* Die obere Fläche des mit dem Rippenfelle bedeckten Zwerchfelles.
*e. e.* Der Rand des durchschnittenen Zwerchfelles.
*f.* Der untere und hintere Theil der Brusthöhle.
*g.* Die unterbundene Speiseröhre (*oesophagus*).
1. Die unterbundene Aorta (*aorta*).
2. Die unterbundene untere Hohlader (*vena cava inferior*).
*h. h.* Durchschnitt der zum Theil oben weggenommenen Bauchmuskeln.
*i.* Der untere Theil der durchschnittenen und zurückgelegten Bauchmuskeln mit dem Bauchfelle bekleidet.
*k.* Ein Theil des Schamberges der rechten Seite.
*l.* Desgleichen der linken Seite.
*m.* Der sichtbare rechte und
*n.* der linke Leberlappen.
*o.* Das runde Band der Leber, welches durchschnitten ist.
*p.* Der rechte Grimmdarm (*colon dextrum*).
*q.* Ein Theil des Quergrimmdarmes (*colon transversum*).
*r. r.* Das Magen-Grimmdarmnetz (*omentum gastro-colicum*).
*s. s. s. s.* Einige Windungen der dünnen Därme.
*C.* Die Gebärmutter.
*t.* Das runde Mutterband.
*u.* Die Muttertrompete, welche hier längs der inneren Fläche des Hüftknochens rückwärts läuft.
*v.* Die Fransen oder der Saum derselben, welche etwas herausgezogen worden sind.
*w.* Die Hervorragung der Gebärmutter, welche von dem Gesässe des Kindes herrührt.

---

## Erklärung der Kupfertafel C.

Diese Tafel stellt die schwangere Gebärmutter theils in ihrer Lage, theils aus ihrer Lage herausgenommen, mit den Muskelfasern und Gefässen, sowie das Ei in der ersten Periode dar.

### FIG. I.

Der untere Theil des Rumpfes mit der im neunten Monate schwangern Gebärmutter. Die Schamknochen sind nebst den weichen Theilen, die sie bedecken, weggenom-

men worden, um den Mutterhals und die vor demselben liegende Harnblase sichtbar zu machen.

*A. A.* Die quer durchschnittenen Oberschenkel.

*a. a.* Die über dem eiförmigen Loche durchsägten Schamknochen.

*b. b.* Die unter demselben durchsägten Sitzknochen.

*c. c.* Die zurückgeschlagenen untern Lappen der Bauchbedeckungen noch mit dem Bauchfelle überzogen.

*d. d.* Das zurückgeschlagene Bauchfell.

*e. e.* Der Rand des Bauchfelles, wo es sich von der Harnblase zu den Bauchmuskeln begiebt.

*B.* Der obere Theil der Harnblase, welche zwischen den Schamknochen und der Gebärmutter, in welcher der Kopf des Kindes liegt, zusammengepresst ist.

*f.* Das Mittelfleisch oder der Damm (*perinaeum*).

*g. g.* Die Schamlefzen (*labia pudendi externa*), deren oberer Theil nebt dem Kitzler weggeschnitten ist.

*h.* Ein grosses myrtenförmiges Wärzchen (*caruncula myrtiformis*), als Ueberbleibsel von dem Jungfernhäutchen.

*i.* Der Eingang der Mutterscheide (*orificium vaginae*).

*k.* Der quer durchschnittene Körper des Kitzlers (*clitoris*).

*l. l.* Die Schenkel desselben, welche nebst den Aufrichtern des Kitzlers von den Knochen losgetrennt und zurückgelegt sind.

*C.* Die schwangere Gebärmutter (*uterus*), an welcher man die Richtung der Muskelfasern an der äussern Oberfläche wahrnimmt.

*m. m.* Die runden Mutterbänder (*ligamenta uteri rotunda*).

## FIG. II.

Die umgekehrte neunmonatliche schwangere Gebärmutter, an deren nun sichtbarer innerer Fläche die inneren Muskelfasern nach HUNTER dargestellt sind.

*a.* Der erschlaffte äussere Muttermund (*orificium uteri externum*).

*b. b.* Der untere enge Theil der Gebärmutter an der Stelle, wo sie von dem Rande des Beckens umgeben war.

*c. c.* Borsten, welche in den innern Mündungen der Muttertrompeten stecken; um diese herum laufen kreisförmige Muskelfasern.

*d.* Kreisförmige Muskelfasern des Körpers der Gebärmutter.

*e.* Die mittlere Gegend des Muttergrundes (*basis*), in welcher die kreisförmigen Fasern *c. c.* zusammenstossen.

*f.* Ein dreieckiger Raum, welcher zwischen den drei gedachten Ordnungen der Muskelfasern sich befindet, wo sie zusammenstossen und ihre Richtung ändern.

## FIG. III.

Die innere Fläche der umgekehrten Gebärmutter einer bald nach einer natürlichen Geburt gestorbenen Person, besonders ist die Stelle, wo sich der Mutterkuchen befestigt hatte, zu sehen.

*a.* Der oberste Theil der umgekehrten Mutterscheide.

*b.* Der Rand des erweiterten äussern Muttermundes.

*c.* Die zum Theil noch sichtbaren baumähnlichen Falten (*palmae plicatae*) an dem hintern Theile des Mutterhalses.

*d.* Derjenige Theil der Gebärmutter, an welchem die Häute des Eies befestigt waren. Die Gefässe dieser Stelle sind viel kleiner und sie selbst ist glatter, als diejenige, wo der Mutterkuchen sass.

*e.* Ein dünnes zurückgelegtes Blatt von der innern Fläche mit Hülfe eines Messers losgetrennt, um die Muskelfasern derselben sichtbar zu machen.

*f.* Die kreisförmigen Faserbündel.

*g.* Der mittlere Theil derjenigen Gegend, wo der Mutterkuchen sass, nämlich an dem hintern Theile des Muttergrundes etwas nach der linken Seite hin.

1. 1. Mehrere zusammengeschlungene Arterien, welche von der HUNTER'schen Haut in den Mutterkuchen übergingen.

3. 3. Die Mündungen der grössern Venen, welche wie die Arterien verliefen und zum Theil weggenommen worden sind.

## FIG. IV.

Die Gebärmutter der vorigen Figur nicht umgekehrt, deren Arterien dadurch sichtbarer geworden sind, indem sie an der äussern Fläche schon getrocknet war; sie ist von dem vordern Umfange dargestellt.

*a. a.* Der Rand des abgeschnittenen Bauchfelles, welches sich von der Gebärmutter zur Harnblase fortsetzt.

*b. b.* Die runden Mutterbänder.

*c. c.* Die Muttertrompeten (*tubae fallopianae*).

*d. d.* Die Eierstöcke (*ovaria*).

1. Die Gebärmutterarterie (*arteria uteri*), welche an der Seite des Mutterhalses in die Höhe geht.

2. Die innere Samenarterie (*arteria spermatica interna*), welche in das breite Mutterband verläuft.

## FIG. V.

Ein Durchschnitt der Gebärmutter, durch welchen das wahrscheinliche Verhältniss des Eies zu der hinfälligen Haut der Gebärmutter in der frühern Periode seines Wachsthums dargestellt ist.

*a.* Die Höhle der Gebärmutter (*cavitas uteri*).

*b.* Das Ei (*ovum*).

*c.* Die wahre flockige oder hinfällige Haut (*membrana decidua vera s. Hunteri*), welche vor dem Herabsteigen des Eies gebildet worden war.

*d.* Die umgebeugte flockige Haut (*membrana decidua reflexa*), welche dadurch gebildet wurde, dass das Ei hinter sie trat und hinabdrängte, zugleich erhält sie das Ei in seiner Lage.

*e.* Die geronnene Lymphe, welche das Ei umgiebt und späterhin den Gebärmuttertheil des Mutterkuchens ausmacht.

### FIG. VI.

Die 14 Tage und zum zweiten Male schwangere Gebärmutter einer 22jährigen Person. Die vordere Wand ist durchschnitten und herabgelegt worden. Das sehr flockige Ei lag ganz frei in der Gebärmutterhöhle und klebte nur locker der HUNTER'schen Haut an. Die Gebärmutter und im Verhältniss das Ei sind ungefähr um den vierten Theil der natürlichen Grösse verkleinert.

*A. A.* Der obere aufgeschnittene Theil der Mutterscheide auseinandergelegt.

*B. B.* Der Körper der Gebärmutter.

*a.* Der Grund derselben.

*c.* Der äussere Muttermund, welcher noch länglich ist.

*d.* Die vordere und

*e.* die hintere Lefze des Muttermundes.

*f.* Durchschnitt der vordern Wand des Gebärmutterkörpers; die hier sichtbaren Mündungen gehören den schon ziemlich erweiterten Blutgefässen an.

*g.* Der zurückgelegte Theil der vordern Wand der Gebärmutter.

*h. h.* Die Höhle derselben, welche mit der ziemlich dicken breiigen, durch den Spiritus fester gewordenen Substanz, aus welcher die HUNTER'sche Haut entsteht, ausgekleidet ist.

*i.* Das frei in der Höhle liegende, flockige Ei.

*k. k.* Die abgeschnittenen runden Mutterbänder (*ligamenta uteri rotunda*).

*l. l.* Die abgeschnittenen Muttertrompeten (*tubae fallopianae*).

*m. m.* Die Eierstöcke (*ovaria*).

### FIG. VII.

Das Ei aus der Gebärmutter der vorigen Figur, welches unter Wasser gelegt und in natürlicher Grösse dargestellt worden ist; man sieht daran deutlich die verzweigten Flocken (Gefässe). Uebrigens ist es durch die Lage etwas flacher und dadurch im Durchmesser etwas breiter geworden.

---

## Erklärung der Kupfertafel D.

Sie enthält die Darstellung des menschlichen Eies in verschiedenen Perioden der Ausbildung desselben.

### FIG. I.

Ein durch *abortus* ungefähr in der achten Woche der Schwangerschaft abgegangenes Ei mit der hinfälligen oder HUNTER'schen Haut umgeben, welche zum Theil weggenommen ist, um den Raum zwischen derselben und dem Ei sichtbar zu machen.

*a. a.* Die hinfällige, HUNTER'sche Haut.

*b.* Der untere Theil derselben, welcher im Mutterhalse lag.

*c.* Die äussere oder flockige Haut des Eies, oder die umgeschlagene Haut (*chorion frondosum s. membrana decidua reflexa*), mit welcher die Lederhaut überzogen ist.

*d.* Die äussere Fläche des obern Theiles des Eies, wo sich der Mutterkuchen bildet.

### FIG. II.

Dasselbe Ei, an welchem die hinfällige Haut kreuzweise durchschnitten und zurückgelegt, so wie ein Stück der umgeschlagenen Haut losgetrennt ist, um die Gefässe auf der äussern Fläche der Lederhaut sichtbar zu machen.

*a. a. a. a.* Die innere Fläche der zurückgelegten hinfälligen oder HUNTER'schen Haut.

*b.* Der untere Theil derselben.

*c.* Die innere Fläche des losgetrennten und zurückgelegten Theiles der umgeschlagenen oder flockigen Haut.

*d. d. d.* Die äussere Fläche des übrigen Theiles derselben, welcher die Lederhaut (*chorion*) überzieht.

*e. e.* Der Winkel oder die Stelle an dem Rande des noch unausgebildeten Mutterkuchens, wo sich die hinfällige Haut umschlägt und als flockige oder umgeschlagene Haut das Ei überzieht.

*f.* Der sichtbare Theil der Lederhaut mit ihren netzartig verbreiteten Gefässen, welche mit der flockigen Haut fest zusammenhingen.

### FIG. III.

Ein menschliches Ei von fast derselben Zeit der Schwangerschaft, an welchem aber die äussere umgeschlagene Haut, welche in der Gebärmutterhöhle zurückgeblieben ist, fehlt.

*a. a. a.* Die grössern und häufigern flockigen Gefässe der Lederhaut, welche mit Hülfe der hinfälligen Haut den Mutterkuchen bilden.

*b. b.* Der Theil der Lederhaut, welcher späterhin eine durchsichtige Membran bildet, woran die flockigen Gefässe zarter und in geringerer Anzahl hervortreten und durch welche man die Frucht (*embryo*) durchschimmern sieht.

*c.* Das Nabelbläschen (*vesicula umbilicalis*), welches zwischen der Leder- und der Schaf- oder Wasserhaut liegt und durch die erste durchschimmert.

### FIG. IV.

Ein dreimonatliches Ei, an welchem sich die flockigen Gefässe, die noch an dem grössten Theile des Umfanges durch die dünnere umgeschlagene Haut zusammengehalten werden, zur Bildung des Mutterkuchens zurückgezogen haben.

*a. a. a.* Die mit der umgeschlagenen Haut überzogenen Flocken der Lederhaut.

*b. b.* Der dickere Theil derselben, oder der Mutterkuchen (*placenta*).

*c.* Der durchsichtige Theil der Lederhaut, auf welchem Gefässe verlaufen und der Embryo durchschimmert.

### FIG. V.

Eine im sechsten Monate (zum dritten Male) schwangere Gebärmutter, an welcher die vordere Wand derselben weggenommen und das Ei in der natürlichen Lage dargestellt worden ist.

*A. A.* Der Rand von der abgeschnittenen Mutterscheide.

*B.* Der Hals der Gebärmutter.

*a.* Der äussere Muttermund (*orificium uteri externum*), an welchem man einen kleinen Einriss nach vorn und nach hinten wahrnimmt; daher bei dieser Erweiterung der Muttermund diese eigene, fast einem geschobenen Viereck ähnliche Form hat.

*b.* Die vordere und

*c.* die hintere Lefze (*labium anterius et posterius*) des Muttermundes.

*C. C.* Der Körper der Gebärmutter (*corpus uteri*).

*d.* Der Grund (*basis*) derselben.

*e. e.* Die abgeschnittenen runden Mutterbänder (*ligamenta uteri rotunda*).

*f. f. f.* Durchschnitt der vordern Wand der Gebärmuttersubstanz, die Mündungen der durchschnittenen Gefässe sind leicht zu erkennen.

*g. g.* Durchschnitt der hinfälligen Haut, welche die innere Fläche der Gebärmutter auskleidet.

*h. h.* Stelle, wo dieselbe in den Mutterkuchen übergeht und ihn bilden hilft.

*i. i.* Der Theil des Mutterkuchens, welcher hier unter dem Grund der Gebärmutter hervortritt, sich links mehr abwärts ausbreitet und mit der hinfälligen Haut bekleidet ist, welche mit *h* den mütterlichen Theil des Mutterkuchens bildet.

*k. k.* Die Lederhaut noch mit einem dünnen Zellstoff, als Rest der umgeschlagenen Haut, überzogen, so wie die Gefässe, welche von dem Rande des Mutterkuchens aus sich in die Lederhaut verbreiten, nebst dem durchscheinenden, in seiner natürlichen Lage sich befindenden Fötus.

### FIG. VI.

Ein sechsmonatliches noch mit dem Fruchtwasser angefülltes Ei, von dem durchsichtigen Umfange dargestellt, daher nur ein Theil des Mutterkuchens, welcher die entgegengesetzte Seite bedeckt, zu sehen ist.

*a. a.* Die durchsichtigen Eihäute, durch welche man den Fötus erblickt.

*b. b.* Der sichtbare Theil des Mutterkuchens.

### FIG. VII.

Dasselbe Ei, an welchem die Lederhaut von der Schafhaut getrennt und herabgelegt worden ist; das Fruchtwasser (*liquor amnii*) ist entleert, daher hat sich die Schafhaut um den Fötus, der hier deutlicher durchscheint, mehr zusammengezogen und gefaltet.

*a.* Ein Theil der umgeschlagenen oder schwammigen Haut (*membr. decidua reflexa*).

*b. b. b.* Die äussere Fläche des gefalteten und herabgelegten Theiles der Lederhaut, welcher den durchsichtigen Theil des Eies bildet.

*c. c.* Die innere Fläche der Lederhaut, welche den Mutterkuchen überzieht und die Aeste der Nabelgefässe durchscheinen lässt.

*d. d.* Die Schaf- oder Wasserhaut (*amnion*), welche sich um den Fötus zusammengezogen und gefaltet hat und von der den Mutterkuchen bedeckenden Lederhaut losgezogen worden ist.

*e.* Stelle, wo sich die Schafhaut gegen den Nabelstrang umschlägt, um die Hülle desselben zu bilden.

*f. f.* Aeussere Fläche des Mutterkuchens, an welcher man die flockigen Enden der Nabelgefässe sieht.

*g. g.* Innere Fläche desselben, welche von der Lederhaut (*c. c.*) bekleidet ist und mit *f.* den kindlichen Theil des Mutterkuchens bildet.

1. Aeste der Nabelarterien.

2. 2. Aeste der Nabelvene.

# Erklärung der Kupfertafel E.

Diese Tafel zeigt die geöffneten menschlichen Eier in den ersten Monaten der Schwangerschaft, den Fötus in Verbindung mit dem Mutterkuchen aus seiner natürlichen Lage genommen und den Rumpf eines Fötus zur Erklärung des Blutumlaufs in demselben.

### FIG. I.

Ein durch Abortus in der fünften Woche der Schwangerschaft abgegangenes Ei, an welchem sich nach Wegnahme der Hunter'schen und der umgebeugten Haut die flockigen Gefässe, die das ganze Ei umgeben, deutlich darstellen. In dem geöffneten Ei sieht man die Frucht (*embryo*) in der Form eines Würmchens, welche hier in der Entwickelung stehen geblieben und höchstens die Grösse eines 14tägigen Embryos hat.

*a.* Die Lederhaut, an welcher die aus ihr sich am ganzen Umfange verbreitenden flockigen Gefässe zu sehen sind.
*b. b.* Die Schaf- oder Wasserhaut.
*c.* Das Nabelbläschen.
*d.* Die Frucht, welche genau auf dem Nabelbläschen aufsitzt.

### FIG. II.

Ein Ei von ungefähr 5—6 Wochen. Die Frucht ist noch undeutlich, weil die äusseren Sinneswerkzeuge noch gar nicht zu erkennen sind; der Kopf ist von dem Rumpfe und die Gliedmaassen von diesem nur durch Einschnitte unterschieden.

*a.* Das zurückgelegte Stück der Schaf- und Lederhaut, so dass man die innere Fläche der ersteren sieht.
*b.* Innere Fläche der übrigen Schaf- oder Wasserhaut.
*c. c.* Aeussere Fläche der Lederhaut, welche hier frei von Flocken ist.
*d. d. d.* Die flockigen Gefässe, welche den grössten Theil des Eies umgeben.
*e.* Das Nabelbläschen, welches noch in der Nabelscheide liegt.
*f. f.* Der Nabelstrang, der noch kurz und dick ist.
*g.* Der Kopf der Frucht, oder der obere Theil derselben.
*h.* Der Rumpf oder der untere Theil derselben.

### FIG. III.

Ein geöffnetes Ei von ungefähr 6—7 Wochen. Die Nabelscheide, welche einen Theil des Darmes, das Nabelbläschen und die Nabelgefässe enthält, ist geöffnet; die äusseren Sinneswerkzeuge der Frucht sind nun zu erkennen, so wie die Gliedmaassen als Stumpfe deutlicher zu sehen sind.

*a.* Der zurückgelegte Theil der Leder- und Schafhaut.
*b. b.* Die innere Fläche der Schafhaut, welche mit dem Fruchtwasser die Frucht zunächst umgiebt.
*c. c.* Die äussere Fläche der Lederhaut, welche mit einzelnen flockigen Gefässzweigen besetzt ist.
*d. d.* Die flockigen Gefässe, welche den Mutterkuchen bilden.
*e. e.* Die geöffnete Nabelscheide, deren Lappen zurückgelegt sind.
*f.* Das Nabelbläschen, welches durch einen Faden mit dem in der Nabelscheide liegenden Theile des Darmes zusammenhängt.
*g.* Ein Theil des Dünndarmes in der Nabelscheide.
*h.* Die Nabelgefässe, welche als Fäden erscheinen.

### FIG. IV.

Ein Ei von demselben Alter durch ein Vergrösserungsglas betrachtet. Der Raum zwischen der Leder- und Schafhaut war mit einer hellen und durchsichtigen geronnenen Feuchtigkeit angefüllt, so dass man die mit Blut angefüllten Nabelgefässe und Nabelgekrösgefässe wahrnehmen konnte; die letzteren lagen so dicht aneinander, dass sie nur ein Gefäss darstellten. Die Lederhaut ist zum Theil weggenommen.

*a. a. a.* Die innere Fläche der Lederhaut mit den zum Theil durchschimmernden flockigen Gefässen.
*b.* Die Schafhaut.
*c.* Das mit einer Feuchtigkeit angefüllte Nabelbläschen.
*d.* Der Faden des Nabelbläschens, wodurch es mit dem Darme zusammenhängt.
*e.* Ein Theil des in der Nabelscheide liegenden Darmes.
1. Die Nabelgekrösarterie (*arteria omphalo-mesaraica*).
2. Die Nabelgekrösvene (*vena omphalo-mesaraica*).
3. Die Nabelarterie.

4. Die Nabelvene, deren Zweige sich in der Lederhaut verbreiten.

## FIG. V.

Die Frucht von 6 Monaten (im verkleinerten Maassstabe) aus dem Ei (tab. D. fig. 6 u. 7.) mit der Nabelschnur und dem Mutterkuchen in Verbindung und aus ihrer Lage herausgenommen.

*A.* Der Fötus, an welchem sowohl die äusseren zu den Sinneswerkzeugen gehörigen Theile als auch die Gliedmaassen ausgebildet sind.

*B.* Die sehr gewundene Nabelschnur (*funiculus umbilicalis*) von ihrer Nabelscheide umgeben.

*C.* Der Mutterkuchen (*placenta*) von der innern Fläche, welche von der Lederhaut, durch welche die Aeste der Nabelgefässe durchscheinen, überzogen ist.

*a.* Die zurückgelegte Schafhaut, welche sich gegen den Nabelstrang umschlägt und dessen Scheide oder Hülle bildet.

1. 1. Aeste der Nabelarterie.

2. 2. Aeste der Nabelvene.

## FIG. VI.

Der Rumpf eines neunmonatlichen Fötus mit geöffneter Brust- und Bauchhöhle von der rechten Seite dargestellt. Das Herz ist so geöffnet, dass man das Ovalloch sieht, der mittlere Theil der Leber ist so weggenommen, dass die unter ihr liegende Pfortader und die untere Hohlvene, deren Lage zu einander und ihre Verbindung durch den venösen Gang gesehen werden kann.

*A. A.* Durchschnitt der Rippen, Muskeln und Haut des Oberleibes.

*B.* Zurückgelegte und mit dem Bauchfelle überzogene Bauchmuskeln, welche zum Theil weggeschnitten sind.

*a. a.* Durchschnitt des Zwerchfelles (*diaphragma*).

*b.* Die Schilddrüse (*glandula thyreoidea*).

*c.* Der obere Theil der Luftröhre (*arteria aspera*).

*C.* Die rechte Lunge (*pulmo*).

*D.* Das Herz (*cor*) und zwar der rechte Theil desselben.

*d.* Die geöffnete rechte Vorkammer (*atrium dextrum*).

*e.* Die zurückgelegte vordere Wand derselben.

*f.* Das eiförmige Loch (*foramen ovale*) in der Scheidewand der Vorkammern.

*g.* Die Klappe des eiförmigen Loches (*valvula foraminis ovalis*).

*h.* Der rechte Theil des rechten Leberlappens.

*i.* Der linke Leberlappen.

*k.* Der Spigel'sche Leberlappen (*lobulus Spigelii*).

*E.* Der Magen (*ventriculus*).

*l.* Der Pförtner (*pylorus*) oder der Ausgang des Magens.

*m.* Der Zwölffingerdarm (*duodenum*).

*n. n. n. n.* Der Leer- und der gewundene Darm (*jejunum et ileum*).

*o.* Der rechte Grimmdarm (*colon dextrum*).

*p.* Der quere Grimmdarm (*colon transversum*).

*F.* Die Harnblase (*vesica urinaria*).

*q.* Der Harnstrang (*urachus*).

*G.* Der abgeschnittene Nabelstrang (*funiculus umbilicalis*).

*r.* Der Nabelring (*annulus umbilicalis*), durch welchen die Nabelgefässe gehen.

1. Die Nabelvene (*vena umbilicalis*) innerhalb der Bauchhöhle.

2. Stelle, wo sie in den linken Ast der Pfortader übergeht.

3. Der venöse Gang (*ductus venosus Arantii*).

4. Stelle, wo sich derselbe in die untere Hohlvene einsenkt.

5. Stamm der Pfortader (*vena portae*).

6. Der rechte und

7. der linke Ast derselben.

8. Die untere oder aufsteigende Hohlvene (*vena cava inferior*).

9. Stelle, wo dieselbe in die rechte Vorkammer des Herzens tritt.

10. Die obere Hohlvene (*vena cava superior*).

11. Die linke und

12. Die rechte gemeinschaftliche Drosselvene (*vena jugularis communis s. anonyma sinistra et dextra*).

13. Die rechte innere Drosselvene (*vena jugularis interna dextra*).

14. Die rechte Schlüsselbeinvene (*vena subclavia dextra*).

15. Die Lungenarterie (*arteria pulmonalis*).

16. Die aufsteigende Aorta (*aorta adscendens*).

17. Die ungenannte Arterie (*arteria anonyma*).

18. Die rechte Kopfarterie (*carotis communis dextra*).

19. Die rechte Schlüsselbeinarterie (*arteria subclavia dextra*).

20. 20. Die rechte Nabelarterie (*arteria umbilicalis dextra*).

# Erklärung der Kupfertafel F.

Diese Tafel stellt die Frucht oder den Fötus in seiner natürlichen Lage in der Gebärmutter und die Milchbrustdrüse dar.

## FIG. I.

Die 3 Monate schwangere Gebärmutter von vorn geöffnet. Die Häute des Eies sind aufgeschnitten, so dass man den Embryo, dessen Hals mit der Nabelschnur doppelt umschlungen ist und eine widernatürliche Lage hat, völlig sehen kann.

*A. A.* Der Körper der Gebärmutter.

*a.* Der Grund derselben.

*B.* Der Hals der Gebärmutter.

*b.* Der äussere Muttermund.

*c. c.* Die abgeschnittenen runden Mutterbänder.

*d. d.* Die abgeschnittenen Muttertrompeten.

*e. e.* Der Rand der abgeschnittenen Mutterscheide.

*f. f.* Durchschnitt der vorderen Wand der Gebärmutter, die zum Theil weggenommen ist.

*g. g.* Die durchschnittenen Häute des Eies.

*h.* Der an der hinteren Wand der Gebärmutter befestigte Mutterkuchen.

*i.* Die um den Hals des Embryo geschlungene Nabelschnur.

## FIG. II.

Der untere Theil des Rumpfes mit der schwangeren Gebärmutter und dem Kinde in seiner natürlichen Lage. Die vordere Wand des Beckens und die Harnblase sind weggenommen worden, damit man den Kopf des Kindes in dem unteren Theile der Gebärmutter sehen kann. Die vordere Wand der Gebärmutter und der Häute des Eies nebst dem Mutterkuchen sind weggeschnitten worden. Die abgeschnittene Nabelschnur ist unterbunden und an die linke Seite der Gebärmutter gelegt.

*a. a.* Die über dem eiförmigen Loche des Beckens abgesägten Schamknochen.

*b. b.* Die durchsägten Sitzknochen.

*c. c.* Die zerschnittenen, mit dem Bauchfelle bedeckten und zurückgelegten Bauchdecken.

*d. d.* Durchschnitt der Haut und Muskeln in der Leistengegend.

*e.* Das Mittelfleisch.

*f. f.* Der untere Theil der äusseren Schamlefzen.

*g.* Die abgeschnittene Nabelschnur.

*h. h.* Durchschnitt der Substanz der Gebärmutter.

*i.* Die oberen Theile der Eihäute, welche gegen den Muttergrund zurückgelegt sind.

Das Kind liegt schräg.

## FIG. III.

Die Brustwarze mit ihrem Hofe von einer im achten Monate schwangeren Frau.

*a.* Die Brustwarze (*papilla mammae*), in der Mitte bemerkt man eine Vertiefung, in welcher sich Poren als:

*b.* die Mündungen der Milchgänge befinden.

*c. c.* Der Hof oder Ring (*areola mammae*), welcher sich durch seine braune Farbe von dem übrigen Theile der Brust unterscheidet. Man sieht an ihm nicht allein einige Haare, sondern auch viele kleine Hügelchen, die von den hier hervorragenden einfachen Talgdrüsen herrühren.

## FIG. IV.

Die Milchbrustdrüse einer bejahrten Frau, deren Milchgänge mit einem sehr verdickten und geronnenen Brustsafte bis in ihre Wurzeln vollkommen angefüllt und dadurch ausgedehnt waren.

*A. A.* Die obere oder äussere Fläche der Drüse, wie sie unter der Haut erscheint.

*B. B.* Der Theil der Drüse, in welchem die Milchgänge (*ductus lactiferi*) bis zu ihren Wurzeln verfolgt worden sind.

*a. a. a.* Drüsenartige Portionen oder Klümpchen (*glebae*).

*b. b. b.* Die Wurzeln eines Milchganges (*radiculae ductus lactiferi*).

*c. c.* Einige abgeschnittene Aeste des Milchganges, welche von den oberflächlichen Klümpchen kommen.

*d.* Die zwei grösseren Aeste, welche den Milchgang zusammensetzen.

*e.* Der Milchgang oder der Stamm (*ductus lactiferus*), welcher aus diesen Wurzeln und Aesten entsteht.

*f.* Der in dem festeren Gewebe der Brustwarze liegende engere Theil des Milchganges.

*g.* Die Brustwarze, deren Haut auf einer Seite so weggenommen worden ist, dass man:

*h.* die Vertiefung derselben sieht. In dieser befinden sich:

*i.* die Mündungen der Milchgänge, welche nur als kleine Poren erscheinen.

*k.* Das innere festere Gewebe der Warze.

*l. l.* Ein Theil der Haut um die Warze, auf welcher sich der Hof befindet.

*1. 1.* Arterien, welche zwischen den Milchgängen in dem lockeren Zellgewebe gegen einander laufen; die stärkeren Venen sind hier weggenommen worden.

## FIG. V.

Die Brustwarze mit ihren einzelnen Milchgängen im Umkreise von vorn dargestellt.

*a.* Die Brustwarze mit ihrer trichterförmigen Vertiefung.
*b. b.* Die zwölf Milchgänge, welche etwas gewunden in die Brustwarze treten.

**FIG. VI.**

Die Brustdrüse einer sechsunddreissigjährigen Frau, deren Milchgänge mit Quecksilber ausgespritzt sind, von hinten betrachtet; Zellgewebe und Fett sind weggenommen.

*a. a. a.* Aeste der Milchgänge, welche man auf der hinteren Fläche sieht.
1. 1. 1. 1. Geflechte von Saugadern.
2. Ein grosser Saugaderstamm derselben, welcher zu den Achseldrüsen geht.
3. Ein ähnlicher aber kleiner Stamm.

# Erklärung der Kupfertafel F. 2.

Darstellung des weiblichen Beckens mit seinen Durchmessern.

**FIG. I.**

Das Becken von vorn und oben angesehen, an welchem die Durchmesser des grossen, so wie die des kleinen Beckens im Eingange und in der Höhle desselben bezeichnet sind.

*A. A.* Der vierte und fünfte Lenden- oder Bauchwirbel und zwar die Körper derselben.
*a. a.* Querfortsätze derselben.
*B.* Der Heilige- oder der Kreuzknochen (*os sacrum*) und zwar die vordere hohle Fläche, an welcher man vier Paar Löcher: die vordern Kreuzknochenlöcher (*foramina sacralia anteriora*) und vier querlaufende wulstige Linien, wodurch der Knochen in fünf Stücke getheilt wird, bemerkt.
*b. b.* Die obere Fläche oder der Grund (*basis*) des Kreuzknochens.
*c.* Der Vorberg (*promontorium*).
*C.* Der Steiss- oder Schwanzknochen (*os coccygis*), welcher aus vier rundlichen Stücken oder Knochen besteht.
*D. D.* Der linke ungenannte Knochen, Hüft- oder Seitenknochen des Beckens (*os innominatum sinistrum*), der wieder in drei Stücke, die in den früheren Lebensperioden getrennt und durch Knorpel verbunden sind, zerfällt.
*E.* Der Darm- oder eigentliche Hüftknochen (*os ileum*) und zwar dessen innere Fläche.
*d.* Der Hüftknochenkamm (*crista ilei*) oder der obere gewölbte Rand des Darmknochens.
*e.* Der vordere obere Hüftknochenstachel (*spina anterior superior ilei*).
*f.* Der vordere untere Hüftknochenstachel (*spina anterior inferior ilei*).
*g.* Der unter der Grenzlinie (*x*) des Beckens hervorragende Sitzknochenstachel (*spina ossis ischii*).
*h.* Der absteigende und
*i.* der aufsteigende Ast des Sitzknochens (*os ischii*); der Körper desselben ist durch den Kopf des Oberschenkelknochens bedeckt.
*k.* Der Sitzknorren (*tuber ischii*).
*F.* Der Schamknochen (*os pubis*) und zwar der Körper oder dickere Theil des Horizontalastes.
*l.* Der horizontale und
*m.* der absteigende Ast des Schamknochens.
*n.* Der Schamknochenhöcker oder Stachel (*spina pubis s. tuberculum ossis pubis*).
*o.* Der grosse Hüftausschnitt (*incisura ischiadica major*).
*p.* Der kleine Hüft- oder Sitzknochenausschnitt (*incisura ischiadica minor s. iliaca inferior*).
*q.* Das Hüft- oder eiförmige Loch (*foramen obturatorium s. ovale*), welches mit der Hüftlochmembran oder Band (*ligamentum obturatorium*) ausgefüllt ist.
*r.* Der letzte Zwischenknorpel (*cartilago intervertebralis*), welcher den Körper des letzten Lendenwirbels mit dem Kreuzknochen verbindet.
*s.* Die rechte Hüft- und Kreuzknochenverbindung (*symphysis sacroiliaca dextra*).
*t.* Die linke Hüft- und Kreuzknochenverbindung.
*u.* Die Schamknochenfuge oder Vereinigung (*symphysis ossium pubis*).
*v. v.* Die Stelle, wo der Darmknochen und der Schamknochen und
*w.* die Stelle, wo der Scham- und Sitzknochen verschmolzen sind.
1. Das Poupart'sche Band (*lig. Poupartii s. Fallopii*), auch der Schenkelbogen genannt, ist eigentlich der untere dickere Theil oder Rand der Flechse des äusseren schiefen Bauchmuskels, unter welchem Muskeln, Gefässe und Nerven aus der Bauchhöhle hervortreten.
2. Das vordere obere Beckenband oder Hüftknochen-Lendenwirbelband (*lig. ileo-lumbale superius*).
3. 3. Das grosse äussere und untere Beckenband oder das Knorrenkreuzknochenband (*ligam. tuberoso-sacrum*).

4. Das kleine innere untere Beckenband (*lig. spinoso-sacrum*).
*x. x.* Die ungenannte oder die Grenzlinie (*linea innominata s. arcuata s. terminalis*), welche das grosse und kleine Becken scheidet.
5. Der hintere und
6. der vordere Durchmesser des grossen Beckens.
7. 7. Der gerade Durchmesser oder die Conjugata (*diameter anterior-posterior s. conjugata*) des Einganges des kleinen Beckens.
8. Der quere Durchmesser (*diameter transversus*).
9. Der rechte schiefe und
10. der linke schiefe Durchmesser (*diameter obliquus s. diagonalis s. Deventeri*) desselben.

In der Höhle des Beckens fällt der gerade Durchmesser unter den des Einganges, daher hier nicht zu sehen.

11. Der quere Durchmesser,
12. der rechte und
13. der linke schiefe Durchmesser der Beckenhöhle.
*G.* Das obere abgeschnittene Ende des Schenkelknochens.
*y.* Der Kopf und
*z.* der grosse Rollhügel (*trochanter major*) desselben.

## FIG. II.

Das weibliche Becken von unten und hinten dargestellt, mit Bezeichnung der Durchmesser desselben.

*A.* Der letzte oder fünfte Lenden- oder Bauchwirbel (*vertebra lumbalis*).
*a.* Der Querfortsatz und
*b.* der Dornfortsatz desselben.
*B.* Der Kreuz- oder Heiligenknochen (*os sacrum*) von hinten.
*c. c.* Die falschen Dornfortsätze (*processus spurii ossis sacri*) desselben.
*d. d.* Die hintern Kreuzknochenlöcher (*foramina sacralia posteriora*).
*e. e.* Die Hörner des Kreuzknochens (*cornua sacralia*).
*f.* Der Spalt oder das untere Ende des Canales des Kreuzknochens.
*C.* Der aus vier rundlichen Stücken bestehende Steiss- und der Schwanzknochen (*os coccygis*).
*g.* Die Hörner desselben (*cornua coccygea*).
*D.* Der Darm- oder Hüftknochen (*os ileum*) und zwar die hintere Fläche desselben.
*h.* Der Körper oder der untere dickere Theil, welcher die Gelenkpfanne bilden hilft.
*E.* Der Körper des Sitzknochens (*os ischii*).
*i.* Der Sitzknochenstachel (*spina ossis ischii*).
*k.* Der absteigende (*ramus descendens*) und
*l.* der aufsteigende Ast (*r. ascendens*) des Sitzknochens.
*m.* Der Sitzknorren (*tuber ischii*).
*F.* Die innere Fläche des Horizontalastes des Schamknochens (*ramus horizontalis ossis pubis*).
*n.* Der absteigende Ast (*r. descendens*) des Schamknochens.
*o.* Der grosse Hüftausschnitt (*incisura ischiadica major*).
*p.* Der kleine oder Sitzknochenausschnitt (*inc. ischiadica minor s. iliaca inferior*).
*q.* Das eiförmige oder Hüftloch (*foramen obturatorium s. ovale*) von der inneren Fläche; es ist noch mit der Hüftlochmembran (*membrana obturatoria*) ausgefüllt.
*r.* Die rechte und
*s.* die linke Hüft- und Kreuzknochenfuge (*synchondrosis sacro-iliaca dextra et sinistra*).
*t.* Die innere Fläche der Schamknochenfuge (*symphysis ossium pubis*).
1. Das obere Hüftlendenband (*lig. ileo-lumbale superius*).
2. Das untere Hüftlendenband (*lig. ileo-lumbale inferius*).
3. 3. Das Knorren-Kreuzknochenband (*lig. tuberoso-sacrum*).
4. Das Stachel-Kreuzknochenband (*lig. spinoso-sacrum*).
*u. u.* Der vordere Umfang der Grenzlinie (*linea terminalis s. arcuata*).
5. Der gerade Durchmesser und
6. Der quere Durchmesser des Ausganges des Beckens.

Der gerade Durchmesser der Höhle des Beckens ist hier ebenfalls von dem des Ausganges bedeckt.

7. Der quere,
8. der rechte schiefe und
9. der linke schiefe Durchmesser der Beckenhöhle.
*G.* Das obere Ende des Schenkelknochens.
*v.* Der Kopf desselben, noch mit dem Kapselbande umgeben.
*w.* Der Hals,
*x.* der grosse Rollhügel (*trochanter major*) und
*y.* der kleine Rollhügel (*trochanter minor*) des Schenkelknochens.

## FIG. III.

Das weibliche Becken, welches, nachdem der rechte Hüftknochen weggenommen, von innen dargestellt worden ist, wodurch die Beckenlinie bezeichnet werden konnte.

*A. A.* Der vierte und fünfte Lenden- oder Bauchwirbel.
*a.* Die rechten verbundenen Gelenkfortsätze beider Wirbel.
*b. b.* Die Querfortsätze derselben.
*B.* Der Kreuz- oder Heiligeknochen.
*c. c. c. c. c.* Die fünf Stücke desselben, deren Spur der ehemaligen Trennung an der vordern Fläche noch durch vier wulstige Linien angedeutet wird; diese, so wie die vier Paar vordern Kreuzknochenlöcher (*foramina sacralia anteriora*) sind hier leicht zu erkennen.
*d. d.* Die seitlichen Theile des Grundes (*basis*) des Kreuzknochens.
*e.* Der vorspringende wulstige Rand, welcher den mittlern überknorpelten Theil der Basis von der vordern Fläche scheidet und den Vorberg (*promontorium*) bildet.
*f.* Die ohrförmige oder die Gelenkfläche (*facies auricularis*).
*C.* Der Steiss- oder Schwanzknochen, welcher hier aus fünf rundlichen Stücken besteht.
*g.* Die flügelförmigen Querfortsätze desselben.

*D. D.* Der linke ungenannte Knochen (*os innominatum*).
*E.* Der Darmknochen und zwar die innere Fläche.
*h.* der Hüftkamm (*crista ilei*).
*i.* Der Körper oder der dickere Theil des Darmknochens.
*k.* Die innere Fläche desselben.
*F.* Der Körper des Sitzknochens.
*l.* Die innere Fläche desselben.
*m.* Der Sitzknochenstachel.
*n.* Der absteigende Ast des Sitzknochens.
*o.* Dessen innere Fläche.
*p.* Der aufsteigende Ast desselben.
*q.* Der Sitzknorren.
*G.* Der Körper des Schamknochens.
*r.* Der horizontale und
*s.* der absteigende Ast des Schamknochens.
*t.* Die innere Fläche des Winkels des Schamknochens, welche der der andern Seite entgegengewandt ist, zwischen beiden befindet sich der Knorpel der Vereinigung der Schamknochen.
*u.* Der grosse oder obere und
*v.* der kleine oder untere Hüftausschnitt.
*w.* Die Gelenkpfanne (*acetabulum*).
*x.* Das mit der Membran ausgefüllte eiförmige Loch.
*y.* Die linke Hüft- und Kreuzknochenfuge.
*z.* Die ungenannte oder Bogen- oder Grenzlinie des Beckens.
1. Das grosse untere äussere Beckenband (*lig. tuberoso-sacrum*).
2. Das kleine untere Beckenband (*lig. spinoso-sacrum*).
3. Der gerade Durchmesser oder die Conjugata und
4. Der rechte schiefe Durchmesser des Einganges des kleinen Beckens.
5. Der gerade und
6. der rechte schiefe Durchmesser der Beckenhöhle.
7. Der gerade und
8. der hier angedeutete quere Durchmesser des Ausganges des Beckens.
9. 9. Die Beckenlinie, auch die Beckenaxe, welche von der Mitte des geraden Durchmessers des Einganges zur Mitte des geraden Durchmessers des Ausganges herabgeht (hier in der Zeichnung fällt die Linie nicht ganz in die Mitte, wenn aber der Steissknochen bei der Geburt zurückgewichen ist, so ist dieses der Mittelpunct).

# Pfennig-Encyklopädie

der

# Anatomie

## KNOCHENLEHRE.

## Erklärung der Kupfertafel G.

Diese Tafel erläutert den Bau und die Entwickelung der Knochensubstanz.

### FIG. I.

Stellt einen Längenschnitt eines trocknen Schenkelknochens von einem 30jährigen Manne vor. Die Länge des Knochens von c bis zu c betrug 16½ Zoll.

*a. b. c.* Die dichte Knochensubstanz, welche eine ununterbrochene Schale bildet, von *a* bis zu *b* sich verjüngt und alsdann die nämliche Dicke längs *b. c. b.* beibehält.

*d. e.* Die schwammige oder netzförmige Knochensubstanz (*cancelli*), welche allmälig in die Markhöhle bei *e* übergeht. Die Markhöhle erstreckt sich von *e* bis zu *e*.

*f.* Eine schwache Linie von einer dichtern Substanz in der Richtung der Knorpellage, welche den Ansatz (*epiphysis*) von dem Körper des Knochens trennt.

### FIG. II.

Stellt einen Längendurchschnitt eines trocknen Fersenbeines von dem nämlichen Manne vor, welches, von *a* bis zu *a* gemessen, 2¼ Zoll lang war.

*a.* Die feste Knochensubstanz, welche eine Schale von gleichförmiger Dicke bildet.

*b. c.* Die schwammige Substanz, welche das ganze Innere, ausgenommen bei *c*, einnimmt, wo sich eine kleine Höhle befindet, welche indessen blos zufällig ist.

### FIG. III.

Darstellung eines Längendurchschnittes eines Seitenwandbeines von dem nämlichen Körper, welches in der Länge, auf der Oberfläche gemessen, 5½ Zoll betrug.

*a.* Die dichte Knochensubstanz.

*b. c.* Die schwammige Substanz oder die Diploë, welche blos einen Theil dieses Knochens einnimmt und allmälig bei *c* endigt.

### FIG. IV.

Stellt den im Verknöcherungsprocesse befindlichen Scheitelknochen einer 2monatlichen Leibesfrucht vor; die Knochenfasern haben das Ansehen eines Netzes.

### FIG. V.

Stellt das getrocknete Scheitelbein einer ungefähr 5monatlichen Leibesfrucht, von aussen angesehen, und genau in seiner natürlichen Grösse vor.

*a.* Der Verknöcherungspunct.

### FIG. VI.

Stellt einen frischen Schenkelknochen einer noch nicht 2 Monate alten Leibesfrucht in natürlicher Grösse vor. Das

in der Mitte zwischen den zwei kleinen Linien liegende Stück ist blos verknöchert.

### FIG. VII.

Ein Durchschnitt eines Schenkelknochens von einer ungefähr 5 Monate alten Leibesfrucht in natürlicher Grösse. Das Präparat ist frisch und blos die Beinhaut weggenommen.

*a. b. c. d.* Der verknöcherte Theil des Knochens.

*e.* Die Knochenansätze, welche noch ganz knorpelartig sind und von vielen sich verästelnden Canälen durchdrungen werden.

### FIG. VIII.

Ein Durchschnitt eines frischen Schenkelknochens zur Zeit der Geburt in natürlicher Grösse. Das Präparat war mit Zinnober und Leim fein ausgespritzt.

*a. b. c. d.* Der Körper des verknöcherten Knochens.

*e.* Die Knochenansätze, von den sich verästelnden Canälen durchdrungen. In dem unteren hat ein Verknöcherungspunct bedeutende Fortschritte gemacht. Eine dünne Knorpelschicht, welche an jedem Ende an den Körper des Knochens bei *a. d.* und *b. c.* angrenzt, ist weicher als das Uebrige.

### FIG. IX.

Ein Durchschnitt des oberen Endes eines frischen Schenkelknochens von einem ungefähr ein Jahr alten Kinde in natürlicher Grösse. Das Präparat war wie das vorige eingespritzt.

*a. b.* Die Trennungslinie zwischen dem verknöcherten Körper des Knochens und dem Ansatze.

*c.* Der Knochenansatz mit seinen sich verästelnden Canälen, und an seinem oberen Theile mit einem Verknöcherungspuncte, welcher sich beträchtlich entwickelt hat.

### FIG. X.

Ein Durchschnitt des unteren Endes von demselben Knochen, worin die Erscheinungen ähnlich sind.

### FIG. XI.

Ein senkrechter, von einer Seite zur andern laufender Schnitt des unteren Endes von dem Schenkelknochen eines männlichen 20jährigen Körpers, welcher von *c.* bis zu *d.* gemessen 3 Zoll betrug. Das Präparat war von einem frischen Knochen, jedoch das Knochenhäutchen entfernt.

*a.* Das untere Ende des Körpers von dem verknöcherten Knochen.

*b.* Der auch verknöcherte Knochenansatz.

*c. d.* Eine knorpelige Schicht oder Scheidewand, wodurch der Körper des Knochens von dem Ansatze getrennt wird.

# Erklärung der Kupfertafel H.

Diese Tafel liefert eine Ansicht von einem getrockneten Skelet eines erwachsenen Mannes von vorn. Die zwischen den Gelenken befindlichen Knorpel, desgleichen die Rippenknorpel sind durch künstliche Substanzen ersetzt worden.

### Der Kopf.

*a.* Das Stirnbein.
*b.* Der untere Kinnbacken.

### Der Rumpf.

*c.* Die fünf unteren Halswirbel.
*d.* Der erste Rückenwirbel.
*e.* Der letzte oder zwölfte Rückenwirbel.
*f.* Der erste Lendenwirbel.
*g.* Der letzte Lendenwirbel.
*h.* Das heilige Bein.
*i.* Der Griff des Brustbeines (*manubrium sterni*).
*k.* Der Körper oder das Mittelstück des Brustbeines.
*l.* Der schwertförmige Knorpel (*cartilago xyphoidea*).
*m.* Die erste wahre Rippe (*costa sternalis*).
*n.* Die siebente wahre Rippe.
*o.* Die achte, neunte und zehnte Rippe.
*p.* Die elfte und zwölfte Rippe.
*q.* Die Grube oder Vertiefung des Darmbeines.
*r.* Die vordere und untere Spitze des Darmbeines (*spina anterior et inferior ossis ilium*).
*s.* Die vordere und obere Spitze des Darmbeines (*spina anterior et superior ossis ilium*).
*t.* Die hintere Spitze des Darmbeines (*spina posterior ossis ilium*).
*u.* Ein Theil des Sitzknochens.
*v.* Der aufsteigende Ast des Schambeines.
*w.* Das Hüftloch des ungenannten Beines.
*x.* Die Schambeinfuge.
*y.* Der Hüftausschnitt (*incisura ischiadica*).

### Die oberen Gliedmaassen.

*z.* Das Schlüsselbein (*clavicula*).
1. Die Schulterhöhe (*acromion*).
2. Der Hakenfortsatz (*processus coracoideus*).
3. Der grössere Höcker des Oberarmknochens (*tuberculum majus*).
4. Der kleinere Höcker (*tuberculum minus*).
5. Der Kopf des Oberarmknochens.
6. Der äussere Gelenkknopf des Oberarmknochens (*condylus externus*).
7. Der innere Gelenkknopf (*condylus internus*).
8. Eine rauhe Stelle an dem Ellenbogenbeine für den Ansatz des Beugemuskels des Vorderarmes (*musc. flexor brachialis, m. brachialis internus*).
9. Das untere Ende des Ellenbogenbeines.
10. Der Kopf der Spindel.
11. Der Höcker der Spindel (*tuberositas radii*).
12. Das untere Ende der Spindel.
13. Die Knochen der Handwurzel (*ossa carpi*).
14. Die Knochen der Mittelhand (*ossa metacarpi*) und der Finger.

### Die unteren Gliedmaassen.

15. Der Kopf des Schenkelknochens.
16. Der Hals des Schenkelknochens.
17. Der kleine Rollhügel (*trochanter minor*).
18. Der grosse Rollhügel (*trochanter major*).
19. Der äussere Gelenkfortsatz (*condylus externus*) des Schenkelknochens.
20. Der innere Gelenkfortsatz desselben.
21. Die Kniescheibe (*patella*).
22. Der äussere Gelenkfortsatz des Schienbeines (*condylus externus tibiae*).
23. Der innere Gelenkfortsatz desselben.
24. Der rauhe Hügel des Schienbeines (*tuberositas tibiae*).
25. Der innere Knöchelfortsatz (*processus malleolaris internus*) des Schienbeines.
26. Der Kopf des Wadenbeines (*fibula*).
27. Der äussere Knöchelfortsatz des Wadenbeines.
28. Die Knochen der Fusswurzel (*ossa tarsi*).
29. Die Knochen des Mittelfusses (*ossa metatarsi*) und der Zehen.

# Erklärung der Kupfertafel I.

## FIG. I.

Giebt eine Ansicht des Skelets von hinten.

### Der Kopf.

*a.* Das Scheitelbein (*os parietale s. bregmatis*).
*b.* Das Hinterhauptsbein.
*c.* Der untere Kinnbacken.

### Der Rumpf.

*d.* Die Halswirbel.
*e.* Das erste Rückenwirbelbein.
*f.* Das letzte oder zwölfte Rückenwirbelbein.
*g.* Die Lendenwirbelbeine.
*h.* Das heilige Bein.
*i.* Das Schwanzbein.
*k.* Die erste Rippe.
*l.* Die siebente Rippe.
*m.* Die achte, neunte und zehnte Rippe.
*n.* Die elfte und zwölfte Rippe.
*o.* Der Rücken des Darmbeines.
*p.* Die vordere und obere stumpfrunde Erhabenheit des Darmbeines (*proces. anterior et superior spinosus ossis ilium*).
*q.* Die Mitte von dem Kamme des Darmbeines.
*r.* Die hintere stumpfe Spitze des Darmbeines (*process. spinosus post.*).
*s.* Der Rücken der Pfanne.
*t.* Der Sitzknorren.
*u.* Der Sitzbeinstachel (*spina ischii*).
*v.* Der Hüftausschnitt (*incisura ischiadica*).
*w.* Das Hüftloch.

### Die oberen Gliedmaassen.

*x.* Das Schlüsselbein.
*y.* Das hintere Ende der Schultergräte (*spina scapulae*).
*z.* Die Schulterhöhe.
1. Die unter der Gräte befindliche Grube des Schulterblattes (*fossa infraspinata*).
2. Die über der Gräte befindliche Grube.
3. Der untere Winkel des Schulterblattes.
4. Der hintere Rand der Gelenkhöhle des Schulterblattes (*cavitas glenoidea*).
5. Der Kopf des Oberarmknochens.
6. Der obere Höcker des Oberarmknochens.
7. Der äussere Gelenkknopf des Oberarmknochens.
8. Der innere Gelenkknopf des Oberarmknochens.
9. Der Ellenbogenhöcker (*olecranon*).
10. Der Griffelfortsatz des Ellenbogenbeines (*proc. styloideus ulnae*).
11. Der Kopf der Spindel.
12. Der Griffelfortsatz der Spindel.
13. Die Knochen der Handwurzel.
14. Die Knochen der Mittelhand und der Finger.

### Die unteren Gliedmaassen.

15. Der Hals des Schenkelbeines.
16. Der grosse Rollhügel.
17. Der kleine Rollhügel.
18. Die rauhe Linie (*linea aspera*).
19. Der äussere Gelenkknopf oder Gelenkfortsatz des Schenkelbeines.
20. Der innere Gelenkknopf.
21. Der Ausschnitt für die Kniekehle (*incisura s. fossa poplitea*).
22. Der innere Gelenkknopf des Schienbeines.
23. Der äussere Gelenkknopf des Schienbeines.
24. Der innere Knöchelfortsatz des Schienbeines.
25. Der Kopf des Wadenbeines.
26. Das Ende desselben oder der äussere Knöchelfortsatz.
27. Die Knochen der Fusswurzel.
28. Die Knochen des Mittelfusses und der Zehen.

## FIG. II.

Eine Seitenansicht von einem getrockneten Skelette eines erwachsenen männlichen Körpers.

### Der Kopf.

*a.* Das Scheitelbein.
*b.* Die untere Kinnlade.

### Der Rumpf.

*c.* Die Halswirbel.
*d.* Das erste Brustwirbelbein.
*e.* Das letzte oder zwölfte Brustwirbelbein.
*f.* Der erste Lendenwirbel.
*g.* Der letzte oder fünfte Lendenwirbel.
*h.* Das heilige Bein.
*i.* Das Schwanzbein.
*k.* Die siebente Rippe.
*l.* Die achte, neunte und zehnte Rippe.
*m.* Die elfte und zwölfte Rippe.
*n.* Der Rücken des Darmbeines.
*o.* Die vordere oder untere stumpfrunde Erhabenheit des Darmbeines.
*p.* Die vordere und obere Erhabenheit des Darmbeines.
*q.* Die hintere stumpfe Spitze des Darmbeines.
*r.* Der Sitzbeinstachel.
*s.* Der Hüftbeinausschnitt.
*t.* Der aufsteigende Ast des Sitzbeines.
*u.* Die Schambeinfuge.

### Die oberen Gliedmaassen.

*v.* Das Ende der Schultergräte.
w. Die Schulterhöhe.
*x.* Der untere Winkel des Schulterblattes.
*y.* Der hintere Rand der Gelenkhöhle des Schulterblattes.
*z.* Der kleinere Höcker des Oberarmknochens.
1. Der grössere Höcker des Oberarmknochens.
2. Der äussere Gelenkknopf des Oberarmknochens.

3. Der Ellenbogenhöcker.
4. Der Griffelfortsatz des Ellenbogenbeines.
5. Der Kopf der Spindel.
6. Der Höcker der Spindel.
7. Der Griffelfortsatz der Spindel.
8. Die Knochen der Handwurzel.
9. Die Knochen der Mittelhand und der Finger.

Die unteren Gliedmaassen.

10. Der grosse Umdreher des Schenkelknochens.
11. Der äussere Gelenkknopf des Schenkelknochens.
12. Der innere Gelenkknopf des nämlichen Knochens.
13. Die Kniescheibe.
14. Der innere Gelenkknopf des Schienbeines.
15. Der äussere Gelenkknopf desselben.
16. Der rauhe Hügel desselben (*tuberositas tibiae*).
17. Das Ende oder der innere Knöchelfortsatz desselben.
18. Der Kopf des Wadenbeines.
19. Das Ende oder der äussere Knöchelfortsatz des Wadenbeines.
20. Die Knochen der Fusswurzel.
21. Die Knochen des Mittelfusses und der Zehen.

## Erklärung der Kupfertafel K.

### FIG. I.

Giebt eine Ansicht des Beckens von vorn.

*a. a.* Vordere Fläche des heiligen Beines.
*b.* Die vorderen Löcher in demselben.
*c.* Die Spitzen der Gelenkfortsätze.
*d.* Das Schwanzbein.
*e.* Die innere Fläche des Darmbeines.
*f.* Ein Loch für den Durchgang der Gefässe und Nerven.
*g.* Der vordere obere Stachelfortsatz.
*h.* Der vordere untere Stachelfortsatz.
*i. h.* Der Darmbeinkamm.
*k.* Der Stachelfortsatz des Sitzbeines.
*l.* Der Sitzknorren.
*m.* Der Ast des Sitzbeines.
*n.* Der Kamm des Schambeines.
*n. o. p.* Die vordere Fläche des aufsteigenden Astes desselben.
*q. n.* Der mit Knorpeln und Bändern ausgefüllte Raum zwischen beiden Schambeinen, Schamfuge (*symphysis ossium pubis*) benannt.
*q. r.* Der herabsteigende Ast des Schambeines.
*s.* Die Pfanne.
*t. u. v. w. p.* Das Hüftloch.
*t.* Eine Vertiefung, Hüftlochskerbe genannt.

### FIG. II.

Eine Ansicht des Beckens von hinten.
Das heilige oder Kreuz-Bein.

*a.* Die obere Oeffnung des Rückenmarkscanals.
*b.* Die untere desselben.
*c.* Die Stachelfortsätze.
*d.* Die Gelenkfortsätze.
*e.* Die hinteren Kreuzbeinlöcher.
*f.* Die Querfortsätze.
*g.* Das Schwanzbein.
*h.* Der Rücken des Darmbeines.
*i.* Der obere hintere Stachelfortsatz desselben.
*k.* Der untere hintere Stachelfortsatz desselben.
*l. i.* Der Darmbeinkamm.
*m.* Der Stachelfortsatz des Sitzknochens.
*n.* Der Rücken der Pfanne.
*o.* Eine glatte ausgehöhlte Fläche, auf welcher die Sehne des *Musculus obturator internus* liegt.
*p.* Der Sitzknorren.

## Erklärung der Kupfertafel L.

### FIG. I.

Liefert eine Ansicht der trocknen Knochen der linken Hand von vorn oder von der flachen Hand.

*a.* Das kahnförmige Bein (*os naviculare*).
*b.* Das Mondbein (*os lunatum*).
*c.* Das Keilbein (*os triquetrum*).
*d.* Das Erbsenbein (*os pisiforme*).
*e.* Das grosse vielwinklige Bein (*os multangulum majus*).
*f.* Das kleine vielwinklige Bein (*os multangulum minus*).
*g.* Das Kopfbein (*os capitatum*).
*h. h. i.* Das Hakenbein (*os hamatum*). *i.* sein Hakenfortsatz (*hamulus*).
*k.* Die Mittelhandknochen (*ossa metacarpi*).
*l.* Die Sesambeinchen (*ossa sesamoidea*) zwischen dem Mittelhandknochen des Daumens und seinem ersten Gliede.
*m.* Ein Sesamknöchelchen zwischen dem Mittelhandknochen des Zeigefingers und seinem ersten Gliede.
*n.* Ein Sesamknöchelchen zwischen dem Mittelhandknochen des kleinen Fingers und seinem ersten Gliede.

*o.* Die ersten Glieder des Daumens und der Finger.
*p.* Die Sesamknöchelchen zwischen dem ersten und letzten Gliede des Daumens.
*q.* Die zweiten Fingerglieder.
*r.* Das letzte Glied des Daumens, so wie der übrigen Finger.

### FIG. II.

Ist eine Ansicht der Knochen der linken Hand von hinten.

*a.* Das Kahnbein.
*b.* Das Mondbein.
*c.* Das Keilbein.
*d.* Das grosse vielwinklige Bein.
*e.* Das kleine vielwinklige Bein.
*f.* Das Kopfbein.
*g.* Das Hakenbein.
*h.* Die Mittelhandknochen.
*i.* Das erste Glied des Daumens und der übrigen Finger.
*k.* Die zweiten Fingerglieder.
*l.* Das letzte Glied des Daumens und der übrigen Finger.

### FIG. III.

Eine Ansicht der trocknen Knochen des rechten Fusses von der innern Seite.

*a.* Das Fersenbein (*calcaneus*).
*b.* Das Sprungbein (*astragalus*).
*c.* Das Schiffbein (*os naviculare*).
*d.* Das innere Keilbein (*os cuneiforme primum*).
*e.* Das mittlere Keilbein (*os cuneiforme secundum*).
*f.* Die Mittelfussknochen (*ossa metatarsi*).
*g.* Das innere Sesambeinchen der grossen Zehe.
*h.* Die ersten Glieder der Zehen.
*i.* Die zweiten Glieder der vier kleinern Zehen.
*k.* Die letzten oder Nägel-Glieder der Zehen.

### FIG. IV.

Die Ansicht des nämlichen Fusses von aussen.

*a.* Das Fersenbein.
*b.* Das Sprungbein.
*c.* Das Schiffbein.
*d.* Das Würfelbein (*os cuboideum*).
*e. f. g.* Das innere, mittlere und äussere Keilbein.

### FIG. V.

Eine Ansicht eines getrockneten Schädels einer reifen Frucht von vorn.

*a.* Der Verknöcherungspunct oder der Stirnhügel.
*b.* Die unverknöcherte Linie, welche die beiden Stirnbeine von einander trennt.
*c.* Der Scheitelbeinhügel auf jeder Seite.
*d.* Der unverknöcherte Raum oder die obere vordere Fontanelle.
*e.* Die unverknöcherte Linie des Unterkiefers, welche beide Hälften dieses Knochens trennt.

### FIG. VI.

Ansicht des nämlichen Schädels von oben.

*a. b. c. d.* Bezeichnen die nämlichen Theile wie in der letzten Figur.
*e.* Die Nasenknochen.

### FIG. VII.

Eine Ansicht des nämlichen Schädels von der linken Seite.

*a.* Der Stirnhügel.
*b.* Der Scheitelbeinhügel.
*c.* Oberes Ende des längsten Durchmessers des Schädels *c.i.*
*d.* Die vordere obere Fontanelle.
*e.* Unverknöcherte Linie, welche den Schuppen- und den Warzentheil des Schläfenknochens von einander trennt.
*f.* Der Ring des Trommelfelles, welcher die Stelle des äusseren Gehörganges einnimmt.
*g.* Unverknöcherter, zum Theil knorpeliger, zum Theil häutiger Raum, hintere Seitenfontanelle benannt.
*h.* Unverknöcherter häutiger Raum, welcher die vordere Seitenfontanelle heisst.
*i.* Das Kinn.

### FIG. VIII.

Liefert die Ansicht eines getrockneten Stirnbeines mit geöffneten Stirnhöhlen, von einem erwachsenen Manne.

*a. b. c. d.* Der gesägte Rand eines Theiles der vorderen oder äusseren weggenommenen Wand der Stirnhöhlen.
*d. e.* Die Scheidewand zwischen den Höhlen.
*f.* Der Nasenstachel.
*g.* Die Oeffnung, welche auf jeder Seite in die Höhlen führt.
*h.* Die innere Wand von jeder Höhle.
*i. k.* Unvollkommene Zellen, welche von der inneren Wand der Höhlen entstehen und unten eine kleine Oeffnung haben.

### FIG. IX.

Eine Ansicht desselben Stirnbeines von unten gezeichnet.

*a. b.* Gränze zwischen dem mittleren Theile dieses Knochens und den Augenhöhlenfortsätzen.
*c. c.* Eine gezackte Linie des Nasenfortsatzes, womit die Nasenknochen verbunden sind.
*d.* Der Nasenstachel.
*e.* Eine schmale Grube an jeder Seite dieses Stachels.
*f.* Oeffnung in die Stirnhöhle auf jeder Seite.
*g. a.* Gränze zwischen der unteren Fläche der Wangenbein- und der Augenhöhlenfortsätze.
*h. h.* Die Spitze der Wangenbeinfortsätze.
*i.* Die Thränengrube.
*k. l. b. a. g. k.* Untere Fläche der Augenhöhlenfortsätze.
*g. k.* Gränze zwischen ihnen und den Schläfentheilen des Knochens.
*l. b. d. b. l.* Die Siebbeinöffnung.
*m. n. g. k. m.* Ein Theil der äusseren Fläche der Schläfentheile.
*o.* Eine dreieckige rauhe Oberfläche, wodurch sie mit den grossen Flügeln des Keilbeines verbunden werden.
*p.* Ein Stück dieser Theile, woran sich der Schläfenmuskel befestigt, und welches die Schläfengrube des Schädels bilden hilft.

# Erklärung der Kupfertafel M.

**FIG. I.**

Stellt die vordere Ansicht des Schädels dar.

### Der Stirnknochen.

#### Der Stirntheil.

*a. b. b. a.* Eine eingebildete Linie, welche die Gränze des Stirntheiles und des untern ist.

*b. a.* Der Theil dieser Linie, welcher den Stirntheil von dem Augenhöhlenfortsatze trennt.

*b. b.* Der Theil dieser Linie, welcher den Stirntheil von dem unteren und mittleren Theile scheidet.

*c.* Der Stirnhügel (*protuberantia frontalis*).

#### Der untere und mittlere Theil.

*d. d.* Der Nasenfortsatz.

*d. e.* Der Rand dieses Fortsatzes, welcher oft auch der innere Augenwinkelfortsatz genannt wird.

Er geht auf- und auswärts, um sich bei *e.* mit der Spitze des Jochfortsatzes (*process. malaris s. zygomaticus*) zu vereinigen und mit ihm den Augenhöhlenrand (*arcus orbitalis*) zu bilden.

*e. b.* Eine eingebildete Linie, welche den unteren und mittleren Theil des Stirnbeines von dem Jochfortsatze scheidet.

*f.* Die über den Augenbraunen befindliche Erhabenheit (*protuberantia superciliaris*).

#### Die Joch- oder äusseren Augenhöhlenfortsätze.

*h.* Die Spitze dieser Fortsätze.

*h. e.* Der Rand dieser Fortsätze, welcher sich mit dem Nasenfortsatze bei *e* vereinigt, um den Augenhöhlenrand auf jeder Seite zu bilden.

*h. e. d.* Der Augenhöhlenrand auf jeder Seite.

#### Die Augenhöhlenfortsätze.

*i. i.* Die untere Oberfläche dieser Fortsätze, welche auf jeder Seite einen Theil der Augenhöhle bildet.

#### Die Schläfentheile.

*k. a.* Eine erhabene Linie, welche die vordere Oberfläche dieser Theile von dem Stirntheile trennt und sich an dem Rande *a. k.* des Jochfortsatzes fortsetzt.

*l.* Die äussere Oberfläche dieser Theile, an welchen ein Theil des Schläfemuskels anhangt.

### Die Seitenwandknochen.

*m.* Der vordere innere Rand dieser Knochen.

### Die Schläfenbeine.

#### Der Schuppentheil.

*n.* Die äussere Oberfläche dieses Theiles.

*o.* Das vordere Ende des Jochfortsatzes.

#### Der Warzentheil.

*p.* Die Spitze des Warzenfortsatzes.

### Das Siebbein.

#### Die zellichten oder Seiten-Theile.

*q.* Die Augenhöhlenplatte, welche einen Theil der Augenhöhle ausmacht.

#### Die senkrechte Platte.

*r.* Der vordere und untere Rand dieser Platte, welcher im frischen Zustande mit Knorpel versehen ist.

### Das Keilbein.

#### Die kleinen Flügel.

*s.* Das Sehloch (*foramen opticum*), durch welches der Sehnerve und die Augenschlagader aus der Schädelhöhle in die Augenhöhle tritt.

#### Die grösseren Flügel.

*t.* Die Augenhöhlenplatte dieser Flügel, welche einen Theil der Augenhöhle ausmacht.

* Die äussere Oberfläche der Spitze dieser Flügel, welche einen Theil der Schläfengrube bildet.

#### Die vordern *foramina lacera* des Schädels oder die obere Augenhöhlenspalte (*fissura orbital. sup.*)

*u.* Ansicht dieser Spalten, welche sich unterwärts mit den unteren Augenhöhlenspalten vereinigen, von vorn. Durch diese Spalten geht auf jeder Seite der Augenmuskelnerve (*n. oculo-motorius*), der

Augenrollmuskelnerve (*n. patheticus*), der Nerve des äusseren geraden Augenmuskels, der gemeinschaftliche Sinnesnerve (*n. trigeminus s. divisus*) zugleich mit der zurückführenden Augenblutader.

### Das Oberkieferbein.

#### Der Körper.

*v. w. x. y.* Die vordere Fläche des Körper dieses Knochens.

*z.* Das Unteraugenhöhlenloch, durch welches der Unteraugenhöhlennerve hervortritt.

1. *x. y.* Die vordere Oberfläche des Jochfortsatzes dieser Knochen.
2. Die obere Fläche der Augenhöhlenplatte.

#### Der Nasenfortsatz.

3. Das obere Ende dieses Fortsatzes.

#### Der Zahnhöhlenbogen.

4. *x.* Die vordere Oberfläche dieses Bogens.
5. Das vordere Ende des Nasenkammes, und die Wurzel des vorderen Nasenstachels.

5. *w. v.* Der Naseneinschnitt (*incisura nasalis*).

### Die schwammigen Körper.

6. Die innere Oberfläche dieser Knochen.

### Die Höhlen der Nase.

7. Die Höhlen der Nase gerade von vorn angesehen.

### Die Nasenknochen.

8. 9. Die vordere Oberfläche dieser Knochen.

### Die Jochbeine.

#### Der Körper.

10. 11. *y.* Die vordere Oberfläche dieser Knochen.

10. *y.* Der obere und innere Rand dieses Theiles, welcher mit dem Stirnfortsatze den Augenhöhlenrand bildet.

#### Der Stirnfortsatz.

12. Sein oberes Ende, welches mit dem Jochfortsatze des Stirnbeines verbunden ist.

12. 10. Seine äussere Oberfläche.

12. *y.* Der Augenhöhlenrand, welcher zum Theil von diesem Fortsatze, zum Theil von dem Körper des Knochens gebildet wird.

#### Der Augenhöhlenfortsatz.

13. Seine obere und innere Fläche, welche einen Theil der Augenhöhle ausmacht.

#### Der Jochfortsatz.

14. Seine äussere Oberfläche.

#### Die Unteraugenhöhlenrinne (*fissura sphenomaxillaris s. infraorbitalis*).

15. Das vordere und äussere Ende dieser Rinne.

### Der Unterkiefer.

#### Der Körper.

16. 17. Eine eingebildete Linie, welche den Körper von dem Aste auf jeder Seite abschneidet.

17. Die Winkel des Unterkiefers.

18. 19. Eine eingebildete Linie, welche den mittleren Theil (*portio mentalis*) des Körpers von den Seitentheilen scheidet.

20. 21. Das Kinn (*protuberantia menti externa*).

22. Die Kinnlöcher (*foramina mentalia*), oder die vordern Oeffnungen des Kinnbackencanales, durch welche die Enden des untern Kinnbackennerven hervortreten.

23. 24. Die äusseren schiefen Linien.

#### Die Aeste.

25. Ein Ausschnitt in dem vorderen Rande des Kronenfortsatzes.

#### Die Zähne.

26. Die Schneidezähne (*dentes incisores*).

27. Die Augenzähne, oder Hundszähne, oder Eckzähne (*dentes oculares, canini, cuspidati*).

28. Die kleineren oder zweispitzigen Backzähne (*dentes bicuspidati*).

29. Die grösseren Backzähne (*dentes molares*).

## FIG. II.

Eine Seitenansicht des Schädels.

### Das Stirnbein.

#### Der Stirntheil.

*a. b.* Eine eingebildete Linie, welche diesen Theil von dem Jochfortsatze unten trennt.

*c.* Die kugelförmige Erhabenheit (*tuber frontale*).

#### Der untere und mittlere Theil.

*d.* Die Oberfläche des Nasenfortsatzes, welche gegen die Augenhöhle hinsieht.

*e.* Das über der Augenhöhle liegende Loch (*foramen supraorbitale*).

*e. b.* Eine eingebildete Linie, welche diesen Theil des Knochens von dem Jochfortsatze trennt.

*f.* Die über den Augenbraunen befindliche Erhabenheit (*protuberantia superciliaris*).

#### Der Jochfortsatz.

*g.* Seine mit dem Stirnfortsatze des Jochbeines vereinigte Spitze.

*g. d.* Sein Rand, welcher mit dem Rande des Nasenfortsatzes zusammenstösst, um den Augenhöhlenrand zu bilden.

*g. a.* Sein äusserer Rand.

### Der Schläfentheil.

*h. a.* Eine gewölbte Linie, welche diesen Theil von dem Stirntheile trennt.

*i.* Die äussere Oberfläche dieses Theiles, welche einen Theil der Schläfengrube ausmacht.

### Die Kronennaht.

*k. l.* Die rechte Hälfte dieser Naht.

## Das Seitenwandbein.

*m.* Die Erhabenheit des Seitenwandbeines (*tuber parietale*).

*n.* Die Mitte der gewölbten Linie.

*o.* Der hintere untere Winkel des Knochens.

*o. n. h.* Der ganze Umfang der gewölbten Linie.

*o. p. q.* Die Schläfenfläche.

*q.* Der vordere untere Winkel (*angulus sphenoidalis*).

## Das Hinterhauptsbein.

### Der Hinterhauptstheil.

*r.* Der Hinterhauptsbuckel (*protuberantia occipitalis*).

*s.* Der Hinterhauptsstachel (*spina occipitalis*).

### Die Gelenktheile.

*t.* Ein Theil des rechten Gelenktheiles (*condylus dexter*).

### Die Lambdanaht.

*w. v.* Die rechte Hälfte dieser Naht.

## Das Schläfenbein.

### Der Schuppentheil.

*w. x.* Die äussere Fläche dieses Theiles, welcher einen Theil der Schläfengrube bildet und den Fasern des Schläfemuskels zur Befestigung dient.

*y. z.* 1. Der Jochfortsatz.

*y.* Die Wurzel dieses Fortsatzes.

*z.* Die Erhabenheit dieses Fortsatzes (*tuberculum process. zygomat.*).

1. Sein vorderes Ende, welches mittelst einer Naht mit dem Oberkiefer vereinigt ist.

### Der Warzentheil.

2. 3. *v. x.* Die äussere Fläche dieses Theiles.

3. Der Warzenfortsatz (*process. mastoideus*).

### Der Felsentheil.

4. Der Scheidenfortsatz (*proc. vaginalis* (*vagina process. styloidei?*)).

5. Der Griffelfortsatz (*proc. styloideus*).

### Der äussere Gehörgang.

6. 7. Ansicht dieses Canales einwärts bis zu einem Viertel seiner Endigung am Trommelfelle.

## Das Siebbein.

8. Ein Theil der Augenhöhlenplatte (*lamina papyracea*).

## Das Keilbein.

### Der grosse Flügel.

9. 10. Die äussere Fläche dieses Flügels, welche einen Theil der Schläfengrube bildet.

10. Ein scharfer Rand, welcher diese Fläche von

11. der Jochbeinfläche (*superficies zygomatica*), oder Grube dieses Flügels trennt.

### Der Gaumenflügel.

12. Die auswendige oder Jochbein-Fläche seiner äusseren Platte.

## Der Oberkiefer.

### Der Körper.

13. 14. 15. 16. Die vordere Fläche des Körpers.

17. Der rauhe Hügel des Oberkiefers (*tuberositas maxillaris*).

18. Die obere Fläche seiner Augenhöhlenplatte.

### Der Nasenfortsatz.

19. Der obere Theil der Thränengrube (*fossa lacrymalis*) dieses Fortsatzes.

### Der Zahnfortsatz.

20. Der vordere Nasenstachel.

20. 21. Eine Naht, welche die Zahnfortsätze der beiden Oberkiefer mit einander verbindet.

## Das Nasenbein.

22. Der untere Theil von der äusseren Fläche dieses Knochens.

## Das Thränenbein.

### Die vordere Fläche.

23. Die Thränensackgrube (*fossa sacci lacrymalis*).

### Die hintere Fläche.

24. Der vordere Theil der inneren Wand der Augenhöhle.

## Das Wangenbein.

### Der Körper.

25. 26. 27. Die äussere Fläche dieses Theiles.

### Der Stirnfortsatz.

27. 28. Die äussere Fläche dieses Fortsatzes.

### Der Augenhöhlenfortsatz.

29. Die äussere oder Schläfen-Fläche dieses Fortsatzes.

### Der Jochfortsatz.

30. Die äussere Fläche dieses Fortsatzes.

## Der Unterkiefer.

### Der Körper.

31. 32. Eine eingebildete Linie, welche den Körper von dem Aste trennt.

32. Der Winkel des Unterkiefers.
33. 34. Eine eingebildete Linie, welche den Kinntheil des Knochens von seinem Seitentheile trennt.
35. Das Kinn.
36. Das Kinnloch.
37. Die äussere schiefe erhabene Linie (*linea obliqua*).

Der Ast.

38. Die äussere Fläche des Kronenfortsatzes (*process. coronoideus*).
39. Das äussere Ende und die Oberfläche des Gelenkknopfes (*process. condyloideus*).

Die Zähne.

40. Der Schneidezahn.
41. Der Augenzahn (*dens caninus s. cuspidatus*).
42. Die kleineren Backzähne (*dentes bicuspidati*).
43. Die grösseren Backzähne (*dentes molares*).

---

# Erklärung der Kupfertafel N.

Diese Platte giebt eine Ansicht von der Höhle und Grundfläche des Schädels.

**FIG. I.**

Sie liefert eine Ansicht von der inneren Fläche der Schädelhöhle.

Das Stirnbein.

Der Stirntheil.

*a.* Der gerade da, wo er in die Stirnfurche (*sulcus frontalis*) übergeht, quer durchgeschnittene Stirnstachel.
*a. b.* Die Stirnfurche, in welcher ein Theil des oberen Längenblutbehälters der harten Hirnhaut liegt.
*c.* Eindrücke von den Windungen des Gehirns.
*d.* Eindrücke, welche den Blutgefässen der harten Hirnhaut entsprechen.

Die Scheitelbeine.

*e. b.* Die obere Scheitelbeinfurche, worin ein Theil des oberen Längenblutbehälters der harten Hirnhaut liegt. Längs der Mitte desselben läuft die Pfeil- oder Scheitelnaht (*sutura sagittalis*) und ist mit der Stirnfurche bei *b* fortlaufend.
*f.* Eindrücke für die Windungen des Gehirns.
*g. h. i.* Eindrücke, welche den Blutgefässen der harten Hirnhaut entsprechen.
*k. b. k.* Die Kronen- oder Stirnscheitelnaht (*sutura coronalis s. fronto-parietalis*).

Das Hinterhauptsbein.

Der Hinterhauptstheil.

*l.* Schnitt der inneren erhabenen senkrechten Linie.
*l. m. e.* Das obere Ende dieser Linie, nebst einem Theile der senkrecht laufenden Furche auf ihrem Rücken. Diese Furche hängt mit der im Scheitelbeine befindlichen bei *e* zusammen und nimmt einen Theil des oberen Längenblutbehälters der harten Hirnhaut auf.
*n.* Ein Theil der oberen Hinterhauptsgrube, welche für die Aufnahme des hinteren Hirnlappens bestimmt ist.
*o. e. o.* Der obere Theil der Lambdanaht (*sutura lambdoidea*).

**FIG. II.**

Darstellung der inneren Fläche von der Grundfläche des nämlichen Schädels.

Das Stirnbein.

Der Stirntheil.

*a. b. c. d. c. b. a.* Eine eingebildete Linie, welche diesen Theil unterwärts begränzt.
*b. c.* Gränze zwischen diesem Theile und der innern Fläche der Grundfläche des Scheitelfortsatzes.
*c. d. c.* Gränze zwischen diesem Theile und dem unteren und mittleren Theile.
*d. e.* Oberer Theil des Stirnstachels (*spina frontalis interna*), woran das vordere Ende der Sichel der harten Hirnhaut befestigt ist.
*e.* Schnitt dieses Stachels.

Der untere und mittlere Theil.

*f. g. c. d. c. g. f.* Eine eingebildete Linie, welche die innere Fläche dieses Theiles von der inneren Fläche des Stirntheiles und von dem Joch- und Augenhöhlenfortsatze trennt. Die Knochentafel, welche von dieser Linie eingeschlossen ist, bildet die innere Wand der Stirnhöhlen (*sinus frontales*).
*h.* Das blinde Loch (*foramen coecum*), bei welchem der obere Längenblutbehälter anfängt.
*h. d.* Die Wurzel des Stirnstachels.

### Die Jochfortsätze.

*i. l. c. g. i.* Eine eingebildete Linie, welche die gegen den Hirnschädel gekehrte Grundfläche dieser Fortsätze umschreibt.

### Die Augenhöhlenfortsätze.

*h. l. i. g. f. k.* Eine eingebildete Linie, welche die Gränzen der inneren oder Schädel-Fläche dieser Fortsätze bezeichnet.

### Die Schläfentheile.

*l. m. n. a. b. i. l.* Eine eingebildete Linie, welche die Gränzen der inneren oder Schädel-Fläche dieser Theile angiebt.

*m. n.* Das untere Ende der Kronennaht.

### Die Scheitelbeine.

*o.* Ein Eindruck für die mittlere Hirnhautschlag- und zurückführende Blutader, welche sich nachher in die mit *g* u. *h* bezeichneten Vertiefungen (s. Fig. 1.) zertheilt.

*p.* Ein von Gefässen herrührender Eindruck, welcher sich nachher in die mit *i* bezeichneten Vertiefungen (s. Fig. 1.) zertheilt.

### Das Hinterhauptsbein.

*r. s. n. r.* Eine eingebildete Linie, welche diesen Theil unterwärts begränzt.

*t. w. t.* Die innere, querlaufende, erhabene Linie, neben welcher die quere Hinterhauptsfurche liegt (*sulcus transversus*). Ein Theil des Hirnzeltes ist an dieser erhabenen Linie befestigt, und in der Furche liegt ein Theil des Seitenblutbehälters.

*u.* Punct, bei welchem die quere und senkrechte Linie nebst den gleichnamigen Furchen sich kreuzen.

*v. u. w.* Die innere senkrechte erhabene Linie, nebst der gleichnamigen Furche neben ihr. Die obere Hälfte der Linie giebt dem hinteren Ende des Sichelfortsatzes (*falx cerebri*) und der unteren Hälfte der kleinen Sichel (*falx cerebelli*) Befestigungspuncte. In der senkrechten Furche liegt das hintere Ende des oberen Längenblutbehälters.

*x.* Untere Hälfte der oberen Hinterhauptsgrube.

*y.* Die untere Hinterhauptsgrube, welche der Hälfte des kleinen Gehirns entspricht.

### Die Gelenktheile.

*z.* Die innere Fläche von jedem Gelenkfortsatze.

1. Das vordere Gelenkloch (*foramen condyloideum anterius*), durch welches der zwölfte Hirnnerve (*nervus hypoglossus*) aus der Schädelhöhle heraustritt.

### Die unbenannten Fortsätze.

2. Obere Fläche dieser Fortsätze.

### Die Drosselfortsätze.

3. Obere Fläche dieser Fortsätze, nebst der in demselben befindlichen Furche, die sich bei 17 in dem hinteren unförmlichen Loche (*foramen lacerum posterius*) endigt.

### Der Grundtheil- oder keilförmige Fortsatz.

4. 5. 4. Eine eingebildete Linie, welche diesen Fortsatz von dem Körper des Keilbeines trennt, mit welchem er in einem völlig ausgewachsenen Körper vollkommen vereinigt ist.

4. 2. Die untere Felsenbeinfurche auf jeder Seite, welche hinterwärts in das hintere unförmliche Loch endet und den gleichnamigen Blutbehälter aufnimmt.

5. 6. Die obere Fläche dieses Fortsatzes, welche die Grundtheilfurche heisst, auf welcher die ringförmige Erhabenheit und das verlängerte Mark liegt.

6. 5. *w.* 5. 6. Das grosse Loch, durch welches das Rückenmark mit seinen Häuten, die Willisischen Beinerven und die Wirbelbeingefässe gehen; dergleichen einige Bänder, welche das Hinterhauptsbein an die beiden oberen Halswirbel befestigt.

7. *t.* Die untere Hälfte der Lambdanaht.

## Die Schläfentheile.

### Der Schuppentheil.

8. 9. Eindruck für die mittlere Hirnhaut-, Schlag- und zurückführende Blutader, welcher bei 8 beim Stachelloche des Keilbeines anfängt und wieder in den grossen Flügel dieses Knochens bei 9 geht.

10. Eindruck für einen Ast der nämlichen Gefässe, welcher bei *p* in das Scheitelbein fortgeht und nachher sich in die mit *i* in der ersten Figur bezeichneten Vertiefungen zertheilt.

### Der Warzentheil.

11. Die halbmondförmige Rinne (*fossa sigmoidea*), welche mit der unteren Scheitelbeinrinne bei *q* zusammenläuft und in die Drosselrinne des Hinterhauptsbeines 3, welche einen Theil des Seitenblutbehälters aufnimmt, übergeht.

### Der Felsentheil.

12. Eine Erhabenheit, welche dem oberen halbzirkelförmigen Canale des Labyrinthes vom Gehörwerkzeuge entspricht.

13. Oeffnung des inneren Gehörganges (*meatus auditorius internus*), durch welche der Gesichts- und Gehörnerve gehen.

14. Aeusseres oder Schädel-Loch der Wasserleitung des Vorhofes (*aquaeductus vestibuli*).

15. Unteres oder Schädel-Loch der Wasserleitung der Schnecke (*aquaeductus cochleae*).

16. Die obere Felsenbeinfurche, in welcher der gleichnamige Blutbehälter liegt.

17. Das hintere unförmliche Loch (*foramen lacerum posterius*) des Schädels auf jeder Seite, in welchem sich die Drosselrinne des Hinterhauptsbeines

endigt, und durch welches der *nervus glossopharyngeus*, der *n. vagus* und der *n. accessorius Willisii* aus der Schädelhöhle heraustritt, und wo sich die Seitenblutbehälter in die innere zurückführende Drosselader endigen.

### Das Siebbein.

#### Seine senkrechte Platte.

18. Der Hahnenkamm.

#### Seine Siebplatte.

19. 20. Obere Fläche dieser Platte.

19. Blinder Einschnitt in die Wurzel des Hahnenkammes, durch welchen der Nasenast des Augennerven in die Nase geht.

### Das Keilbein.

#### Sein Körper.

21. Dreieckige vorwärts gerichtete Spitze, welche mit der Siebplatte des Siebbeines vereinigt ist.

22. Der olivenförmige Fortsatz oder *tuberculum*.

23. Der Türkensattel (*ephippium s. sella turcica*), in welchem die Zirbeldrüse (*glandula pinealis*) liegt.

24. Die senkrechte Platte, deren vorstehende Hörner die hinteren Keilbeinhöcker (*processus clinoidei posteriores*) heissen.

25. Die Kopfschlagadergrube (*fossa carotica*), längs welcher die innere Kopfschlagader läuft.

#### Seine kleineren Flügel.

26. Obere Fläche dieser Flügel, deren über den Türkensattel hervorragende Hörner die vordern Keilbeinhöcker heissen (*processus clinoidei anteriores*).

27. Das Sehloch (*foramen opticum*), welches die Grundfläche jenes Flügels durchbohrt.

#### Seine grösseren Flügel.

28. Eindruck auf der inneren Fläche der grossen Flügel für die mittlere Hirnhautschlagader, nachdem sie den Schläfenknochen bei 9 verlassen hat.

29. Das runde Loch (*foramen rotundum*), durch welches der zweite Ast des fünften Hirnnervenpaares und

30. das eiförmige Loch (*foramen ovale*), durch welches der dritte Ast desselben Nervenpaares aus der Hirnhöhle tritt.

#### Die Stachelfortsätze.

31. Das Stachelloch (*foramen spinosum*), durch welches die mittlere Hirnhautschlagader nebst den sie begleitenden zurückführenden Blutadern geht.

#### Das mittlere zerrissene Loch des Hirnschädels.

32. Ansicht dieses Loches auf jeder Seite. Es wird durch das Keilbein und die Spitze oder den Felsentheil des Schläfenbeines gebildet.

---

## Erklärung der Kupfertafel O.

### FIG. I.

Das Scheitel-, Schläfen-, Hinterhauptsbein und der Unterkiefer, so wie der obere und hintere Theil des Körpers vom Keilbeine sind weggenommen, um die Keilbeinhöhlen sehen zu können.

### Das Stirnbein.

#### Der Stirntheil.

*a. b. c. b. a.* Eine eingebildete Linie, welche diesen Theil unterwärts begränzt.

*b. a.* Theil dieser Linie, wodurch der Stirntheil auf jeder Seite von dem Jochfortsatze getrennt ist.

*b. c. b.* Theil dieser Linie, welcher den Stirntheil von dem unteren und mittleren Theile abschneidet.

*c. d.* Oberer Theil des Stirnstachels.

*d. e.* Die Stirnrinne.

*f.* Eindrücke für die Hirnwindungen.

*g.* Vertiefungen für die Hirnhautgefässe.

*h. e. h.* Theil des Randes vom Stirnbeine, welcher mit den Scheitelbeinen verbunden ist. Seiner ganzen Länge nach erblickt man die von der äusseren Knochentafel gebildeten und über die innere Tafel, besonders bei dem Puncte *e*, hervorstehenden Zähne.

#### Der untere und mittlere Theil.

*i. b. c. b. i.* Eine eingebildete Linie, welche diesen Theil oben und an den Seiten umgränzt.

*k. c.* Die Wurzel des Stirnstachels.

#### Die Jochfortsätze.

*l. m. b. a. l.* Eine eingebildete Linie, welche die Grundfläche dieser Fortsätze umschreibt, die einen Theil der Schädelwand bilden.

#### Die Augenhöhlenfortsätze.

*n.* Die obere oder Schädel-Fläche dieser Fortsätze.

### Die Schläfentheile.

*o. p. l. o.* Die innere oder Schädel-Fläche dieser Theile.

*p.* Der Punct, welcher den vordern unteren Winkel des Scheitelbeines aufnimmt.

*p. o.* Der Rand, womit das Stirnbein an dem Scheitelbeine anliegt, und wo die innere Knochentafel über die Zähne der äusseren Tafel hervorragt.

### Das Siebbein.

*q.* Die Spitze des Hahnenkammes.

## Das Keilbein.

### Der Körper.

*r.* Das Tuberkel oder der olivenförmige Fortsatz.

*r. s. t. s. r.* Schnitt des oberen und hinteren Theiles des Körpers von diesem Knochen, wodurch die Keilbeinhöhlen sichtbar werden.

*t. r.* Schnitt der Scheidewand dieser Höhlen.

*u. u.* Die Keilbeinhöhlen (*sinus sphenoidales*).

*v.* Die linke Fläche der Scheidewand, welche hier darum gesehen werden kann, weil diese Wand, was sehr häufig der Fall ist, auf die eine Seite hängt.

*w.* Die Oeffnungen, wodurch diese Höhlen in den oberen Nasengang gehen.

### Die kleineren Flügel.

*x. y.* Der hintere Rand dieser Flügel.

*y.* Die vorderen Keilbeinhöcker auf jeder Seite.

*z.* Das die Grundfläche dieser Flügel durchbohrende Sehloch (*foramen opticum*).

### Die grösseren Flügel.

1. Das runde Loch (*foramen rotundum*) auf jeder Seite.

2. 3. Der Rand dieser Flügel, welcher mit dem Schuppentheile der Schläfenknochen vereinigt ist.

### Die Stachelfortsätze.

4. Die obere Fläche dieser Fortsätze.

### Die Flügelfortsätze (*processus pterygoidei*).

5. Die innere Fläche der äusseren Platte dieser Fortsätze.

6. 7. Hinterer Rand der inneren Platte dieser Fortsätze.

7. Der Hamulus oder hakenförmige Fortsatz am Ende dieser Platte, über welche die Sehne des umgebogenen Gaumenmuskels weggeht.

8. Die Flügelgrube (*fossa pterygoidea*).

9. Die hintere Oeffnung des Vidianschen Canales, durch welchen der Vidiannerve (ein Zweig des *nerv. sphenopalatinus*, welcher der dritte Ast des fünften Nervenpaares ist) hindurchgeht.

### Die vorderen zerrissenen Löcher des Schädels, oder die oberen Augenhöhlenspalten (*fissurae orbitales superiores*).

10. Ansicht dieser Löcher von hinten.

## Der Oberkiefer.

### Der Körper.

11. Der rauhe Hügel (*tuberositas maxillaris*).

12. Die hintere Fläche des Jochfortsatzes.

### Der Gaumenfortsatz.

13. Die untere Fläche dieses Fortsatzes.

### Der Zahnfächerbogen (*arcus alveolaris*).

14. 15. 16. Die innere Fläche dieses Bogens.

15. Das hintere Ende dieses Bogens.

16. Das vordere Gaumenloch (*foramen incisivum*).

### Die Gaumenknochen.

17. Die innere Fläche dieses Fortsatzes.

### Der Flügelfortsatz.

18. Die hintere Fläche dieses Fortsatzes, welche gegen die Flügelgrube des Flügelfortsatzes des Keilbeines hinsieht.

### Die längliche Gaumennaht.

19. 16. Die ganze Länge dieser Naht, welche von den Gaumenfortsätzen der Gaumenknochen hinten und des Oberkiefers vorn gebildet wird.

19. Der hintere Nasenstachel (*spina nasalis posterior*).

### Die schwammigen Knochen.

20. Die innere erhabene Fläche dieser Knochen, welche gegen den unteren Nasengang (*meatus nasalis inferior*) auf jeder Seite sieht.

### Der Pflugschar.

21. Die rechte Fläche dieses Knochens.

## Die Wangenbeine.

### Der Körper.

22. Hintere Fläche dieses Theiles, woran ein Stück von dem Schläfemuskel liegt.

### Der Stirnfortsatz.

23. Die hintere Fläche dieses Fortsatzes.

### Der Jochfortsatz.

24. Die hintere Fläche dieses Fortsatzes.

### Die Zähne.

25. Die zwei Schneidezähne auf jeder Seite (*dentes incisivi*).

26. Der Hundszahn auf jeder Seite (*dentes canini*).

27. Die beiden zweispitzigen Zähne auf jeder Seite (*dentes bicuspidati s. dent. molares anteriores*).

28. Die zwei Backzähne auf jeder Seite (*dentes molares posteriores*).

## FIG. II.

Ansicht des Schädels von unten, nachdem der Unterkiefer weggenommen ist.

### Die Scheitelbeine.

*a.* Der hintere untere Winkel dieser Knochen.

### Das Hinterhauptsbein.

#### Der Hinterhauptstheil.

*b. c. c. b.* Eine eingebildete Linie, welche diesen Theil unterwärts begränzt.

*d. e. d.* Die äussere erhabene Querlinie.

*e.* Der Hinterhauptstsachel (*spina occipitalis*).

*f.* Der Hinterhauptshöcker (*protuberantia occipitalis*).

*g. e.* Die äussere senkrechte Leiste.

*h.* Der Seitenwinkel auf jeder Seite.

#### Die Gelenktheile (*partes condyloideae*).

*i.* Die untere Fläche dieser Theile, welche im frischen Zustande mit Knorpel überzogen ist.

*k.* Die hinteren oder inneren Oeffnungen von den vorderen *foraminibus condyloideis.*

#### Die Drosselfortsätze.

*l.* Die innere Fläche dieser Fortsätze.

*m.* Das hintere *foramen condyloideum*, welches auf der linken Seite mehr nach vorn als auf der rechten Seite liegt und eine kleine zurückführende Blutader zu dem Seitenblutbehälter der harten Hirnhaut leitet.

#### Der Grundtheil- oder der keilförmige Fortsatz (*pars basilaris*).

*n. n.* Eine eingebildete Linie, welche diesen Fortsatz von dem Körper des Keilbeines trennt.

*o. n. n.* Untere Fläche dieses Fortsatzes, an welcher die vorderen geraden Muskeln des Kopfes anhängen.

*o. c. g. c. o.* Das grosse Loch (*foramen magnum*).

#### Die Lambdanaht (*sutura lambdoidea*).

*p. h.* Das untere Ende dieser Naht.

### Die Schläfenbeine.

#### Der Schuppentheil.

*q. r.* Der Jochfortsatz.

*r.* Der dickere Theil dieses Fortsatzes.

*s.* Die Gelenkvertiefung (*cavitas glenoidalis*).

*t. r.* Die Gelenkhügel (*tuberculum articulare*).

#### Der Warzentheil.

*u.* Der Warzenfortsatz (*processus mastoideus*).

*v.* Der Warzeneinschnitt (*incisura mastoidea*), in welchem sich der hintere Bauch des zweibäuchigen Muskels des Unterkiefers einfügt.

*w.* Das Warzenloch (*foramen mastoideum*), es öffnet sich in die halbmondförmige Grube.

#### Der Felsentheil.

*x.* Der Griffelfortsatz (*process. styloideus*).

*y.* Das Griffelwarzenloch (*foramen stylomastoideum*), durch welches der Gesichtsnerve heraustritt, um sich im Gesichte zu vertheilen.

*z.* Die untere Oeffnung des *Canalis caroticus*, wodurch die innere Kopfschlagader in die Schädelhöhle tritt.

### Die hinteren, zerrissenen Löcher des Schädels.

1. Die Höhlung, welche zu diesen Löchern führt.

### Das Siebbein.

2. Die innere erhabene Fläche der gewundenen Platte auf jeder Seite dieses Knochens, welcher in den oberen Nasengang hineinragt.

### Das Keilbein.

#### Der Körper.

3. Der Scheidenfortsatz (*process. vaginalis*) auf jeder Seite, welcher das Ende der Grundfläche des Pflugschares bedeckt.

#### Die grösseren Flügel.

4. Theil der äusseren Oberfläche dieser Flügel, welche einen Theil der Schläfengrube des Schädels bildet.

5. Theil der äusseren Oberfläche dieser Flügel, welche einen Theil der Jochgrube des Schädels ausmacht.

6. Das eiförmige Loch (*foramen ovale*).

#### Die Stachelfortsätze.

7. Das Stachelloch (*foramen spinosum*).

#### Die Flügelfortsätze.

8. Die innere Fläche der äusseren Platte dieser Fortsätze.

9. 10. Der hintere Rand der inneren Platte von diesen Fortsätzen.

10. Der Haken (*hamulus*) der inneren Platte.

11. Die Flügelgrube (*fossa pterygoidea*).

### Grube, welche zur Eustachischen Röhre führt.

12. Diese Grube wird vorn von dem Stachelfortsatze des Keilbeines und hinten von dem Felsentheile des Schläfenbeines gebildet. Sie führt auswärts und rückwärts in die Eustachische Röhre des Schläfenbeines.

### Die mittlern zerrissenen Löcher des Schädels.

13. Eine Ansicht dieser Löcher von unten.

### Der Oberkiefer.

#### Der Körper.

14. Die untere Fläche des Jochfortsatzes.

#### Der Gaumenfortsatz.

15. 16. 17. Die untere Fläche dieses Fortsatzes.

Der Zahnfächerbogen.

18. 15. Die innere Fläche dieses Bogens.
19. Das vordere Gaumenloch (*foramen incisivum*).

**Die Gaumenbeine.**

Der Gaumenfortsatz.

20. Die untere Fläche dieses Fortsatzes.

Die längliche Gaumennaht.

21. 18. Die ganze Länge dieser Naht, welche von 21 bis 17 von den Gaumenbeinen und von 17 bis 18 von dem Oberkiefer gebildet wird.

Die quere Gaumennaht.

22. 22. Diese Naht verschwindet an jedem Ende in dem hinteren Gaumenloche.

Das hintere Gaumenloch.

23. Dieses Loch ist die untere Mündung eines Canales, welcher der vordere oder grosse Flügelgaumencanal (*canalis pterygopalatinus*) heisst und den vorderen Gaumennerven durchlässt.

Der Pflugschar.

24. Der hintere Theil der Grundfläche dieses Beines.

**Die Jochbeine.**

Der Körper.

25. Hintere Fläche dieses Theiles von diesem Knochen, welche ein Stück von der Schläfengrube des Schädels bildet.

Der Jochfortsatz.

26. Der untere Rand dieses Theiles.
* Die Keil-, Kiefer-, oder unteren Augenhöhlenspalten (*fissura orbitalis inferior*).

Die Zähne.

27. Die zwei Schneidezähne auf jeder Seite.
28. Der Hundszahn auf jeder Seite.
29. Beide zweispitzigen Zähne auf jeder Seite.
30. Die zwei Backzähne auf jeder Seite.

---

# Erklärung der Kupfertafel P.

**FIG. I.**

Liefert die Ansicht eines Durchschnittes des Schädels; der Unterkiefer ist weggenommen.

**Das Stirnbein.**

Der Stirntheil.

*a. b. c.* Eine eingebildete diesen Theil begränzende Linie.
*d.* Spitze des Stirnstachels.
*e. f.* Schnitt gerade durch die Mitte des Schädels.
*e. a.* Schnitt gegen die linke Seite der durch die Mitte des Schädels hindurchgezogenen Fläche hin. In beiden Theilen ist die Diploë sehr deutlich.

Der untere und mittlere Theil.

*g. b.* Eine eingebildete Linie, welche diesen Theil von der innern Fläche der Basis des Jochfortsatzes trennt.
*h.* Schnitt des linken Augenbraunbogens.
*i.* Unterer Theil oder Wurzel des Stirnstachels.
*k.* Das blinde Loch (*foramen coecum*).
*l.* Schnitt des Nasenstachels, welcher zwischen den Nasenbeinen vorn und der senkrechten Platte des Siebbeines hinten liegt.
*m.* Innerer oder mittler Theil der Stirnhöhle (*sinus frontalis*).

Der Jochfortsatz.

*n. c. b. g. n.* Eine eingebildete Linie, welche die Grundfläche dieses Fortsatzes umschreibt, die einen Theil der Schädelhöhle bildet.

Der Augenhöhlenfortsatz.

*o. p. g. n. o.* Theil der obern oder Schädel-Fläche dieses Fortsatzes.

Der Schläfentheil.

*q. c. o.* Eine eingebildete Linie, welche diesen Theil vorn umgränzt.

Das rechte Scheitelbein.

*r.* Der vordere untere Winkel dieses Knochens.
*s.* Sein hinterer unterer Winkel.
*t.* Sein hinterer oberer Winkel.
*t. s.* Linker Theil der Lambdanaht.
*t. f.* Schnitt der Pfeil- oder Scheitelnaht.
*u.* Eindrücke, welche dem grösseren vordern Aste der mittlern Hirnhautblutgefässe entsprechen.

*v.* Eindrücke, welche den kleineren hintern Zweigen dieser Gefässe entsprechen.

*w.* Untere Scheitelgrube, in welcher ein Theil des rechten Seitenblutbehälters der harten Hirnhaut liegt.

## Das Hinterhauptsbein.

### Der Hinterhauptstheil.

*x. y.* Eine eingebildete Linie, welche diesen Theil vorn begränzt.

*z. t.* Schnitt dieses Theiles längs der in der Mitte des Schädels liegenden Fläche.

*z.* 1. Schnitt des untern Theiles der innern senkrechten Linie.

1. *t.* Schnitt des obern Theiles der nämlichen Linie.

2. *z.* Schnitt der äussern senkrechten Linie.

2. *t.* Schnitt des Hinterhauptsstachels (*protuberantia occipitalis*).

3. Diploë zwischen den beiden dichten Knochentafeln.

4. Rechte Hälfte der queren Hinterhauptsrinne.

5. Rechte obere Hinterhauptsgrube.

6. Rechte untere Hinterhauptsgrube.

7. Seitenwinkel des Hinterhauptsbeines.

### Der Gelenktheil.

8. Innere Fläche des rechten Gelenktheiles.

9. Rechtes vorderes Gelenkloch (*foramen condyloideum anterius*).

### Der unbenannte Fortsatz.

10. Spitze des rechten Fortsatzes dieses Namens.

### Der Drosselfortsatz.

11. Oberes und inneres Stück dieses Fortsatzes.

### Der Grund oder keilförmige Fortsatz.

12. 13. Eine eingebildete Linie, welche diesen Fortsatz von dem Körper des Keilbeines trennt.

14. 12. Schnitt dieses Fortsatzes, welcher ein wenig gegen die linke Seite der in der Mitte des Schädels liegenden Fläche gemacht worden ist und die Diploë zeigt, aus welcher er hauptsächlich besteht.

15. Rechte Hälfte der *fossa basilaris s. clivus Blumenbachii.*

### Das rechte Schläfenbein.

16. Eindrücke vom Gehirn auf der innern Fläche dieses Theiles.

17. Eindruck, welcher einem hintern Aste der mittlern Hirnhautschlagader entspricht.

### Der Warzentheil.

18. Der rechte Warzenfortsatz.

19. Die halbmondförmige Rinne, welche den linken Seitenblutbehälter der harten Hirnhaut aufnimmt, nachdem er die untere Scheitelbeinrinne *w* verlassen hat.

20. Das hintere Gelenktheilloch, welches sich in den untern Theil dieser Rinne öffnet.

21. *y.* Naht, welche diesen Theil des Schläfenbeines mit dem Hinterhauptsknochen vereinigt und der Anhang zur Lambdanaht genannt wird.

### Der Felsentheil.

22. Oeffnung des innern Gehörganges (*meatus auditorius internus*).

23. Aeussere oder Schädel-Oeffnung der Wasserleitung des Vorhofes (*aquaeductus vestibuli*).

24. Aeussere oder Schädel-Oeffnung der Schnecke (*aquaeductus cochleae*).

25. Hinteres zerrissenes Loch des Schädels.

° Der Griffelfortsatz (*processus styloideus*).

## Das Siebbein.

### Die senkrechte Platte.

26. 27. 31. 30. 29. 28. 26. Ansicht der linken Fläche dieser Platte.

27. Linke Fläche des Hahnenkammes.

28. 26. Schnitt der linken Hälfte der Siebplatte, welche in der senkrechten Platte längs dieser Linie befestigt ist.

29. 28. Rand der senkrechten Platte, welche mit dem Schnabel (*rostrum*) 37 des Keilbeines verbunden ist.

30. 29. Rand der senkrechten Platte, welcher in frischen Körpern mit einer Knorpelplatte vereinigt ist.

31. 30. Rand der senkrechten Platte im frischen Zustande ebenfalls mit einer Knorpelplatte versehen.

31. 27. Rand der senkrechten Platte, welche unten mit den Nasenbeinen und oben mit dem Nasenstachel *l* des Stirnbeines verbunden ist.

32. Eine rinnenartige Vertiefung der Fläche der senkrechten Platte, durch welche Zweige des Geruchsnerven durchgehen.

33. Innere Hälfte der Oeffnung, durch welche der Nasenast des Augennerven aus der Schädelhöhle in die Nasenhöhle tritt.

## Das Keilbein.

### Sein Körper.

34. Der Höcker oder der olivenförmige Fortsatz.

35. Der Türkensattel.

36. Schnitt der linken Seite der senkrechten Platte.

37. Die linke Fläche des Schnabels.

38. Innere Hälfte der Oeffnung, wodurch der linke Keilbeinblutbehälter mit dem oberen Nasengange in Verbindung steht.

39. Winkelichte Leiste, an welche die Grundfläche des Pflugschars befestigt ist.

40. Senkrechter Schnitt des linken Keilbeinblutbehälters.

### Die kleineren Flügel.

41. Obere Fläche des rechten kleineren Flügels.

42. Sein Horn, welches der vordere Höcker (*process. clinoideus anterior*) heisst.

43. Das seine Grundfläche durchbohrende Sehloch (*foramen opticum*).

Die grösseren Flügel.

44. Innere Oberfläche der Spitze des rechten grossen Flügels.

Der Flügelfortsatz.

45. Aeusseres Blatt des rechten Flügelfortsatzes (*lamina externa process. pterygoidei*).
46. Inneres Blatt desselben (*lamina interna proc. pteryg.*).
47. Das Häkchen (*hamulus pterygoideus*) dieses Blattes.

## Der Oberkiefer.

Der Körper.

48. 49. Theil der inneren Oberfläche, welcher einen Theil des mittleren Nasenganges ausmacht.

Der Nasenfortsatz.

50. Schnitt des Gaumenfortsatzes von dem linken Oberkiefer.
51. Untere Fläche des Gaumenfortsatzes von dem rechten Oberkiefer.

Der Zahnfächerbogen.

52. Schnitt des Zahntächerbogens.
53. Hinteres Ende desselben.
54. 55. Der Nasenkamm (*crista nasalis*).
54. Der Nasenstachel (*spina nasalis*).
56. Die obere Mündung des *ductus incisivus* oder Stenoni's Canals (*ductus Stenonis*) oder des vordern Gaumencanales.

## Die Gaumenbeine.

Der Gaumenfortsatz.

57. 58. Schnitt dieses Fortsatzes in dem linken Gaumenbeine.
58. Untere Fläche dieses Fortsatzes in dem rechten Gaumenbeine.
59. Hinterer Theil des Nasenkammes.

Der Flügelfortsatz.

60. Theil der innern Fläche dieses Fortsatzes vom rechten Gaumenbeine.

Das rechte schwammige Bein (*os spongiosum s. concha*).

61. Die innere Fläche des vordern Endes desselben.

Der Pflugschar (*vomer*).

62. 63. 64. 65. Linke Fläche dieses Knochens.
63. 62. Seine mit dem Keilbeine zusammenhängende Grundfläche.
64. 65. Sein unterer an dem Nasenkamme anliegender Rand.
65. 62. Sein freier Rand.

Der linke Nasenknochen.

66. Schnitt des linken Nasenbeines.

Die Zähne.

67. Die zwei rechten Schneidezähne.
68. Der rechte Spitz- oder Hundszahn.
69. Die zwei rechten zweispitzigen Zähne.
70. Die zwei rechten Backzähne.

## FIG. II.

Diese Figur liefert eine Ansicht der rechten Stirn-, Keilbein- und Nasen-Höhle.

## Das Stirnbein.

Der untere und mittlere Theil.

*a.* Eine eingebildete Linie, welche diesen Theil oben begränzt.
*b.* Schnitt des rechten Augenbraunbogens.
*c.* Schnitt des Nasenstachels.
*d.* Schnitt der rechten Stirnhöhle.
*e.* Eine grosse Zelle dieser Höhle.

Die Augenhöhlenfortsätze.

° ° Rand dieses Fortsatzes auf der rechten Seite, welcher mit dem Siebbeine verbunden ist.

Das Hinterhauptsbein.

*f. g.* Eine eingebildete Linie, welche den Grundtheil von dem Körper des Keilbeines trennt.
*h. g. f.* Schnitt des Grundtheiles (*processus basilaris*).
*i.* Innere Oberfläche des rechten Gelenktheiles.

Das Siebbein.

*k. l. m. n. o. p. q. k.* Die Fläche der gewundenen Platte, welche gegen die Scheidewand der Nase hingekehrt ist.
*l. m. n. k. l.* Der obere Theil dieser Platte, an dessen Fläche man eine Rinne deutlich wahrnimmt, um die Zweige des Riechnerven aufzunehmen.
*m. l.* Schnitt der rechten Hälfte der Siebplatte, welche den Seitentheil mit der senkrechten Platte vereinigt.
*o. p. q.* Unterer Theil der gewundenen Platte.
*r.* Fläche, wo der obere und untere Theil der gewundenen Platte mit einander verbunden sind.
*s. r.* Grube oder Oeffnung, welche in die hintern Zellen des Siebbeines führt und die obern und untern Theile der gewundenen Platte von einander trennt.

Die Siebplatte.

*t.* Kleiner Theil der obern Fläche der rechten Hälfte dieser Platte.
*u.* Die innere oder Schädel-Oeffnung eines von der Augenhöhle herkommenden Canales, welche das vordere innere Augenhöhlenloch genannt wird. Es wird durch die Verbindung des Siebbeines

mit den Augenhöhlenfortsätzen des Stirnbeines gebildet und dient, den Nasenast des *nervus ophthalmicus* aus der Augenhöhle zu lassen.

*v.* Die äussere Seite der Spalte oder Oeffnung, wodurch der Nasenast des *n. ophthalmicus* in die Nasenhöhle herabsteigt.

## Das Keilbein.

### Sein Körper.

*w.* Rechte Seite des Türkensattels.
*x.* Schnitt der rechten Seite der senkrechten Platte.
*y.* Der rechte Seitenfortsatz.
*z.* Theil, welcher mit den Siebbeinzellen vereinigt ist.
1. Schnitt der Mündung der rechten Keilbeinhöhle.
2. Schnitt der rechten Keilbeinhöhle.

### Der rechte Flügelfortsatz.

3. Seine äussere und
4. seine innere Platte.
5. Das Häkchen dieser Platte.

## Der rechte Oberkiefer.

### Sein Körper.

6. 6. Fläche, welche einen Gang des unteren Nasenganges bildet.

### Der Nasenfortsatz.

7. 7. Innere Fläche dieses Fortsatzes.

### Der Gaumenfortsatz.

8. 8. Schnitt dieses Fortsatzes.
9. Untere Fläche dieses Fortsatzes.

### Der Zahnfächerbogen.

10. Schnitt dieses Bogens zwischen den zwei Schneidezähnen.
11. Hinteres Ende dieses Bogens.
12. Schnitt der Höhle des mittleren Schneidezahnes.
13. Aeussere Seite des rechten *canalis incisivus*.

## Das rechte Gaumenbein.

### Der Gaumenfortsatz.

14. 8. Schnitt dieses Fortsatzes.
15. Kleiner Kamm an seiner untern Fläche, woran der umgebogene Gaumenmuskel befestigt ist.

### Der Nasen- oder senkrechte Fortsatz.

16. Theil der innern Fläche dieses Fortsatzes, welche nach dem untern Nasengange hingekehrt ist.
17. Theil der innern Fläche dieses Fortsatzes, welche gegen den mittlern Nasengang hinsieht.
18. Ein kleiner Theil des Augenhöhlenfortsatzes, welcher von der Spitze des Nasenfortsatzes herkommt.
19. Innere Fläche des Keilbeinfortsatzes, welcher auch von dem Nasenfortsatze entspringt und durch das Keilbeingaumenloch (*foramen spheno-palatinum*) von dem Augenhöhlenfortsatz geschieden ist.

### Das Keilbeingaumenloch.

20. Eine Ansicht dieses Loches von der Nasenhöhle her. Es wird von den Augenhöhlen- und Keilbein-Fortsätzen des Gaumenbeines und von dem Körper des Keilbeines gebildet. Es führt von der Flügelgaumengrube in die Nasenhöhle und lässt die Nasenäste des Oberkiefernerven zugleich mit den Zweigen der innern Kinnbackenschlagader und Vene in die letztere dringen.

### Das rechte schwammige Bein.

21. 22. 23. Erhabene Fläche dieses Knochens, welche gegen die Scheidewand der Nase gekehrt ist.
24. Ihr unterer rauher, zelliger Rand.

### Oeffnung der Kieferhöhle.

25. Kleiner Theil dieser Oeffnung, welche unten zwischen dem schwammigen Beine und oben zwischen der gewundenen Platte des Siebbeines und hinten zwischen der Nasenplatte des Gaumenbeines gesehen wird.

### Das rechte Nasenbein.

26. 27. Schnitt dieses Knochens.
28. Theil seiner innern Fläche.

### Die Zähne.

29. Der Seitenschneidezahn.
30. Der Hundszahn.
31. Die zwei zweispitzigen Zähne.
32. Die zwei Backzähne.

# Erklärung der Kupfertafel Q.

Die Figuren dieser Tafel stellen die knöchernen Theile des Gehörwerkzeuges in ihrer natürlichen Grösse dar.

## FIG. I.

Eine Ansicht des rechten Schläfenbeines eines Mannes von innen genommen.

### Der Schuppentheil.

*a. b.* Ein Stück Rand von diesem Theile, welcher mit dem grossen Flügel des Keilbeines verbunden ist.

*b. c.* Ein Stück Rand dieses Theiles, welcher mit dem untern Rande des Scheitelbeines zusammenhängt.

*d.* Die innere oder Hirnschalen-Fläche dieses Theiles, welche an der äussern Fläche des mittlern Lappens des grossen Gehirns anliegt.

### Der Warzentheil.

*e. g.* Der Rand dieses Theiles, welcher mit dem Hinterhauptsknochen verbunden ist.

*f.* Die innere Fläche des Warzenfortsatzes.

*h. h.* Mondförmige Grube, welche einen Theil des Seitenblutbehälters der harten Hirnhaut aufnimmt.

*i. i.* Die innere Fläche der zwei Warzenlöcher.

### Der Felsentheil.

*k.* Der Griffelfortsatz.

*l. l.* Der Scheidenfortsatz.

*m. n. o. p. q. r. s. a. m.* Aussenlinie des Schnittes, wodurch dieser Theil von dem Schuppen- und Warzentheile getrennt ist. Alle Theile dieses Schnittes liegen in einer und derselben Ebene.

### Theile, welche zu dem Ohre gehören.

*t.* Die innere Oeffnung des äussern Gehörganges, von der Pauke her gesehen, durch welche hindurch man einen Theil der innern und untern Fläche des Canales selbst erblickt.

*u.* Eine Kerbe in dieser Oeffnung, welche gerade der Stelle gegenüber sich befindet, wo der Hals des Hammers liegt.

*v. v.* Die äussere Wand der Eustach'schen Röhre, welcher sich von der Pauke vorwärts und ein wenig unter- und einwärts gegen *a* erstreckt.

*w.* Eine glatte Fläche, an welcher der Kopf des Hammers und der Körper, nebst dem kurzen Fortsatze des Ambosses befestigt sind. S. Fig. 5.

*x.* Ein kleines Loch oder kurzer schiefer Canal, welcher Glaser's Spalte (*fissura Glaseri*) heisst, von der Pauke unter- und vorwärts und sich äusserlich mitten in einer Grube hinter der Gelenkgrube (*cavitas glenoidea*) öffnet. Durch diese geht die Saite des Trommelfelles (*chorda tympani*) hindurch.

*y. y.* Zellen, welche mit einander und mit der Pauke in Verbindung stehen. Sie sind in ihrer Anzahl und Grösse sehr verschieden. Bisweilen ist der Knochen unter der innern Oeffnung des äussern Gehörganges ganz dicht.

## FIG. II.

Sie stellt die innere Wand der Pauke und die mit ihr verbundenen Theile vor.

### Der Warzentheil.

*a. b. c.* Der Rand dieses Theiles, welcher mit dem Scheitelbeine von *a* bis *b* und mit dem Hinterhauptsknochen von *b* bis *c* verbunden ist.

*d.* Innere Seite des Warzeneinschnittes (*incisura mastoidea*).

*e. e. e.* Schnitt der Warzenzellen, welche alle unter einander und mit der Pauke bei *y* durch eine weite Oeffnung in Verbindung stehen.

### Der Felsentheil.

*f.* Halbmondförmige Vertiefung an der obern Fläche dieses Theiles nahe an der Spitze, worin der gemeinschaftliche Sinnesnerve (*nervus trigeminus*) liegt, ehe er in den halbmondförmigen Nervenknoten (*ganglion semilunare Gasseri*) anschwillt.

*g.* Stück an der vordern Fläche dieses Theiles, welches mit dem untern Rande des Schuppentheiles die winklige Kerbe des Schläfenbeines bildet, welche den Stachelfortsatz des Keilbeines bildet.

*h.* Die untere Oeffnung des *canalis caroticus*.

*i.* Die obere Oeffnung des *canalis caroticus*.

*k. l.* Die innere Seite des untern Endes von der Fallo-

pischen Wasserleitung, wodurch der Gesichtsnerve geht. Bei *k* sieht man dieselbe von den mehr nach innen gelegenen Theilen des Knochens herkommen, und bei *l* öffnet er sich äusserlich bei dem Griffelwarzenloche.

Theile, welche zu dem Gehörorgane gehören.

*m. n. o. p. q. r. m.* Die Gränze der Pauke.

*s.* Das eiförmige Fenster (*fenestra ovalis*) oder Loch, welches von der Pauke nach dem Vorhofe des Labyrinthes hinführt, und welches von der Grundfläche des Steigbügels bedeckt wird.

*t.* Das runde Fenster (*fenestra rotunda*) oder Loch, welches von der Pauke in die Paukentreppe der Schnecke führt.

*u.* Eine runde Erhabenheit (*promontorium*) einer Vertiefung (*recessus*) im Labyrinthe entsprechend, von welcher ein erhabener Rand niederwärts läuft, welcher das eiförmige und das runde Fenster von einander scheidet.

*v.* Feine Knochenfasern, welche sich oft quer über der Höhlung kreuzen, die man hinter dem *promontorium* sieht, und welche an der hintern Wand der Pauke anliegt.

*w. x.* Schnitt eines kleinen Canales, welcher bei *w* mit der Pauke, und bei *x* mit der Fallopischen Wasserleitung eine Verbindung unterhält. Er schliesst während eines Stückes seines Laufes die *Chorda tympani* ein.

*y.* Schnitt der Oeffnung der Warzenzellen in die Pauke.

*z.* 1. *o. n.* Schnitt der Eustach'schen Hörtrompete, *z* 1 ist ihr vorderes und *o n* ihr hinteres Ende, mit welchem sie mit der Pauke in Verbindung steht.

2. 3. Eine Rinne des Knochens, welche mit dem obern Theile der innern Wand der Hörtrompete verbunden ist und den *Musculus tensor tympani* beherbergt. Das hintere Ende dieser Hervorragung erstreckt sich hinterwärts in die Pauke bis über das vordere Ende des eiförmigen Fensters.

## FIG. III.

Dies ist eine Ansicht von dem vorn offenen Labyrinthe.

Der Felsentheil.

*a. b.* Innere Seite des *Canalis caroticus.*

*c. d. e.* Schnitt der Fallopischen Wasserleitung. *c.* ist ihre Oeffnung äusserlich an dem Griffelwarzenloche (*foramen stylomastoideum*). *d.* der Punkt, wo der Schnitt dieselbe da, wo sie oben von dem eiförmigen Fenster herkommt, bloss gelegt hat, und *e* ein Schnitt derselben, gerade da, wo sie, von dem Grunde des innern Gehörganges in einer Richtung nach vorn und ein wenig nach innen fortlaufend, eine Wendung nach aussen und unten über das eiförmige Fenster macht. Bei diesem Puncte *e* wird sie durch den Vidiani'schen Canal mit dem vordern Theile verbunden.

Theile, welche zu dem Gehörwerkzeuge gehören.

*f.* Ein Schnitt des runden Fensters oder Loches, welcher dessen Verbindung mit der untern oder Pauken-Treppe (*scala tympani*) der Schnecke zeigt.

*g.* Ein kleiner kegelförmiger Stachel, welcher unterwärts in den Vorhof hineinragt und *cribriformis spina, spina eminens, pyramis ostea* oder schlechtweg *pyramis* heisst. Er ist über seine ganze Oberfläche mit sehr kleinen Löchern durchbohrt, welche zarte Zweige des Gehörnerven durchlassen.

*h.* Innere Oeffnung des Canales, welcher die Wasserleitung des Vorhofes heisst und ungefähr auf der Mitte der innern Wand des Vorhofes und unmittelbar vor der gemeinschaftlichen Oeffnung des obern und hintern halbmondförmigen Canales liegt.

*i.* Das vordere Ende des obern oder senkrechten halbmondförmigen Canales.

*k.* Das vordere Ende des äussern oder horizontalen halbmondförmigen Canales.

*l.* Die gemeinschaftliche Oeffnung oder Endigung des obern und hintern halbmondförmigen Canales in der Mitte des innern und untern Theiles des Vorhofes.

*m. n.* Die knöcherne Scheidewand, welche sich zwischen den Windungen der Schnecke befindet. *m.* ist der Theil, welcher die erste Windung von der zweiten trennt und *n* die, welche die zweite von der dritten scheidet.

*o. p. q.* Die Spiralplatte (*lamina spiralis*) der Schnecke, welche den ganzen Canal der Schnecke in zwei Abtheilungen oder Treppen (*scalae*) theilt, von welchen die untere die Treppe der Pauke und die obere die Treppe des Vorhofes heisst. Sie fängt unmittelbar über dem runden Fenster der Pauke *f* an, über welches sie wie ein Dach hervorragt. Sie erstreckt sich in den Canal der Schnecke bei *o*; bei *p* erblickt man sie in der zweiten Windung, und bei *q* endigt sie sich in der dritten Windung in einem kleinen spitzigen Fortsatze, welcher der Haken (*hamulus*) oder der Schnabel (*rostrum*) heisst.

*r.* Der untere und vordere Theil des Vorhofes, von welchem die Vorhofstreppe ihren Ursprung nimmt, während die Paukentreppe von dem runden Fenster der Pauke bei *f* entspringt.

## FIG. IV.

Sie liefert die Umrisse der in der Pauke befindlichen Knöchelchen in ihrem unverbundenen Zustande. In der ersten Reihe sind der Hammer und Amboss vorgestellt, als wenn sie von aussen, und der Steigbügel, als wenn er von unten in dem obern Umrisse und von seinem Kopfe nach seiner Grundfläche hin verkürzt gesehen würde. In der andern Reihe sind die Darstellungen gerade umgekehrt. Der Hammer und Amboss werden von innen und der Steig-

bügel von oben in dem obern Umrisse gesehen, während der untere eine Ansicht seiner Grundfläche gewährt.

Der Hammer (*malleus*).

*a.* Sein Kopf (*caput*).
*b.* Sein Hals (*collum*).
*c.* Sein dünner Fortsatz (*processus spinosus s. Folianus*).
*d.* Sein Stiel (*manubrium*).

Der Amboss (*incus*).

*e.* Sein Körper.
*f.* Sein langer Fortsatz.
*g.* Das runde linsenförmige Knöpfchen (*ossiculum orbiculare Sylvii*).
*h.* Der kurze Fortsatz.

Der Steigbügel (*stapes*).

*i.* Die Schärfe seiner Grundfläche.
*k.* Sein vorderer und
*l.* sein hinterer Schenkel.
*m.* Sein Kopf.
*n.* Der Fusstritt oder die Grundfläche (*basis*).

**FIG. V.**

Sie liefert eine Ansicht der Gehörknöchelchen des rechten Ohres von innen im Umrisse und stellt sie in ihrer relativen Lage zu einander und in ihrer Verbindung mit der äussern Wand der Pauke vor. Der in dieser Figur abgebildete Theil der äussern Wand der Pauke entspricht genau dem der ersten Figur und hat daher keine weitere Erklärung nöthig. Der dünne Fortsatz läuft vorwärts in die Glaser'sche Spalte (*fissura Glaseri*).

**FIG. VI.** und **VII.**

Wenn man leicht schmelzbares Metall, z. B. Blei, in das Labyrinth giesst und, nachdem es erkaltet ist, wegfeilt, so erhält man einen Abguss von den Höhlen des Vorhofes der halbzirkelförmigen Canäle und der Schnecke. In der sechsten Figur ist das Labyrinth von aussen und in der siebenten von innen dargestellt.

*a.* Der Vorhof (*vestibulum*).
*b.* Der obere oder senkrechte halbzirkelförmige Canal.
*c.* Der hintere oder schiefe halbzirkelförmige Canal.
*d.* Der äussere oder wagerechte Canal.
*e. f.* Die erste Windung der Schnecke.
*f. g.* Die zweite Windung.
*g. h.* Die dritte Windung.

## Erklärung der Kupfertafel R.

Die zwei Figuren dieser Platte sind vergrösserte Ansichten der Schnecke.

**FIG. I.**

Liefert eine Ansicht der rechten Schnecke.

Der Schuppentheil.

*a. b. c.* Ein Schnitt dieses Theiles. *b.* zeigt den Einschnitt durch den Gelenkhügel (*tuberculum articulare*).
*d.* Der Jochfortsatz.
*e. a.* Rand, welcher mit dem Scheitelbeine verbunden ist.
*f.* Innere Fläche dieses Theiles.

Der Warzentheil.

*g. e.* Rand dieses Theiles, welcher an das Scheitelbein gränzt.
*h. g.* Rand, welcher mit dem Hinterhauptsknochen verbunden ist.
*i.* Der Warzenfortsatz.
*k.* Die mondförmige Rinne.

Der Felsentheil.

*l.* Obere Fläche dieses Theiles.
*m.* Hintere Fläche desselben.
*n.* Der Griffelfortsatz.
*o. p. q. r.* Schnitt des Felsentheiles.
*s.* Schnitt des untern Theiles des *Canalis caroticus*.
*t.* Schnitt des Vidian'schen Canals in seinem Fortgange nach der Fallopischen Wasserleitung hin.

Theile, welche zu dem Gehörwerkzeuge gehören.

*u. v.* Schnitt der Eustach'schen Röhre, welche bei ihrer Endigung in die Pauke eng ist.
*w.* Schnitt der Rinne in dieser Röhre für den Spannmuskel des Trommelfelles.
*x. y.* Schnitt der ersten Windung der Schnecke; *x* ist die untere oder die Pauken-Treppe und *y* die Vorhofstreppe.
*z.* 1. Schnitt der zweiten Windung der Schnecke; *z* die Paukentreppe; 1 die Vorhofstreppe.
2. Schnitt der dritten Windung der Schnecke, in welcher die beiden Treppen sich mit einander vereinigen.
3. Schnitt des Knochenstückes, welches die Schnecke von dem innern Gehörgange trennt.

4. 5. Schnitt der knöchernen Scheidewand der Schnecke; 4. stellt den Theil vor, welcher die erste Windung von der zweiten trennt, und 5 den Theil, welcher die zweite von der dritten scheidet.

6. Schnitt des Knochentheils, welcher die Spitze der Schnecke von der Pauke trennt.

7. 8. 9. Die Spiralplatte, welche die innere Hälfte einer Scheidewand bildet, welche in einem nicht getrockneten Zustande die Treppen der Schnecke vollkommen von einander trennt. Im getrockneten Kopfe erblickt man sie so, wie sie in dieser Figur dargestellt ist; sie erstreckt sich nämlich nur zur Hälfte quer durch den Canal der Schnecke. Längs des ganzen Randes dieser zarten Knochenplatte sieht man sehr kleine Löcher, welche feine Fäden des Gehörnerven durchlassen.

7. 7. Ein Theil der Spiralplatte in der ersten Windung der Schnecke.

8. Ein Theil derselben Platte in der zweiten Windung der Schnecke.

9. Das Ende der Spiralplatte, welches der Schnabel oder das Häkchen genannt wird, in der dritten Windung der Schnecke.

10. Die innere Fläche der Paukentreppe in der ersten Windung der Schnecke. Sie wird durch eine siebförmige Knochenplatte gebildet, welche die knöcherne Scheidewand umgiebt und mit der Wurzel der Spiralplatte verbunden ist.

11. Die innere Fläche der Treppe des Vorhofes in der ersten Windung der Schnecke, welche von der untern Seite der knöchernen Scheidewand zwischen der rechten und der zweiten Windung gebildet wird.

12. Die innere Fläche der Paukentreppe, welche von einer siebförmigen Knochenplatte gebildet wird, welche die Spindel umgiebt und Aehnlichkeit mit der hat, welche die knöcherne Scheidewand in der ersten Windung umgiebt.

13. Die innere Fläche der Treppe des Vorhofes in der zweiten Windung der Schnecke, welche von der untern Seite der knöchernen Scheidewand zwischen der zweiten und dritten Windung gebildet wird.

14. 15. Schnitt des innern Gehörganges nahe an seinem Grunde.

16. Schnitt des knöchernen erhabenen Streifes auf dem Grunde dieses Canales, welcher den Namen der sichelförmigen Gräte führt, und den Grund in zwei Gegenden, die obere und untere, theilt.

17. Die obere Gegend dieses Grundes des innern Gehörganges, an deren Ende die innere Oeffnung der Fallopischen Wasserleitung und ein wenig unter derselben ein kleines siebförmiges Knochenstück gefunden wird, wodurch feine Zweige des Gehörnerven nach der siebförmigen Gräte und der halbeiförmigen Vertiefung des Vorhofes gehen.

18. Die untere Gegend des Grundes von dem innern Gehörgange. An dem Ende dieser Gegend findet man erstlich ein zartes siebförmiges Knochenstück, welches Fäden des Gehörnerven zu der halbzirkelförmigen Vertiefung des Vorhofes gehen lässt; zweitens ein kleines Loch, welches man in dieser Figur bei 19 erblickt, und das in einen engen Canal führt, welcher sich mit einer siebförmigen Platte in den Anfang des hintern halbzirkelförmigen Canales öffnet und einen Zweig des Gehörnerven durchlässt; und endlich vor beiden eine Vertiefung, welche der Grundfläche der Schnecke entspricht, und eine gewundene siebförmige Strecke darbietet, die Cotunnius *tractus spiralis foraminosus* genannt hat.

19. Das oben beschriebene kleine Loch in dem Grunde des innern Gehörganges.

## FIG. II.

Stellt die Ansicht vor, welche sich ergiebt, wenn der Schläfenknochen in einer Ebene, welche ungefähr ein Funfzehntheil eines Zolles tiefer als der in der vorigen Figur abgebildete Schnitt liegt, quer durchgeschnitten worden ist.

*a. b. c.* Ein Schnitt der knöchernen Scheidewand zwischen der ersten und zweiten Windung der Schnecke. Bei *b* sieht man, dass diese Scheidewand aus vielen feinen Röhrchen besteht, welche in der gewundenen siebförmigen Strecke (*tractus spiralis foraminosus*) im Grunde des innern Gehörganges ihren Anfang nehmen und mit der Paukentreppe in der ersten Windung bei *h*, und mit der Spindel bei *c* in Verbindung stehen. Sie lassen Zweige des Gehörnerven durch.

*d. d.* Schnitt der knöchernen Scheidewand zwischen der zweiten und dritten Windung der Schnecke.

*e.* Schnitt der Spindel, wodurch die Röhrchen oder Canälchen in derselben sichtbar werden, durch welche sehr feine Fäden des Gehörnerven zu der Spiralplatte in der zweiten und dritten Windung geleitet werden.

*f. f.* Schnitt der Spiralplatte in der ersten Windung, welcher zeigt, dass sie aus zwei sehr dünnen, mit der knöchernen Scheidewand verbundenen Platten besteht, zwischen welchen die Zweige des Hörnerven hinlaufen, um durch die kleinen, in der vorigen Figur abgebildeten Oeffnungen herauszutreten.

*g. g.* Schnitt der Spiralplatte in der zweiten Windung, welcher einen ähnlichen Bau zeigt, mit dem einzigen Unterschiede, dass die Knochenplatten mit der Spindel verbunden sind.

*h. h. i. i.* Schnitt einer dünnen siebförmigen Knochenplatte, welche die innere Fläche der Paukentreppe in der ersten und zweiten Windung bildet. Sie umgiebt die knöcherne Scheidewand bei *h* und die Spindel bei *i*, allein von beiden ist sie durch einen kleinen Raum getrennt, in welchem Fäden des Gehörnerven gegen die Spiralplatte hinlaufen, mit deren Wurzel er verbunden ist.

# Erklärung der Kupfertafel S.

Die Figuren sollen den Bau und das Wachsthum der Zähne erläutern.

### FIG. I.

Ist eine von J. HUNTER gegebene Darstellung der bleibenden Zähne in beiden Kiefern von der Seite angesehen.

*a. a.* Die Schneidezähne.
*b.* Die Hunds- oder Spitzzähne.
*c. c.* Die zweispitzigen Zähne.
*d. d.* Die Backzähne.

### FIG. II.

Eine Darstellung von Schnitten aller vier Classen von Zähnen, um ihre Höhlung zu sehen.

*a.* Schnitt eines Schneidezahnes.
*b.* Schnitt eines Spitzzahnes.
*c.* Schnitt eines zweispitzigen Zahnes.
*d. d.* Schnitt eines mittlern und hintern Backzahnes.
*e.* Ein Querschnitt durch die Krone eines Backzahnes.
*f.* Ein Längenschnitt eines zweispitzigen Zahnes, um die Ausdehnung und Gestalt des Schmelzes zu sehen.

### FIG. III.

Eine vergrösserte Darstellung des Markes aus einem Spitzzahne.

*a.* Stellt das Mark selbst vor, der gegen die Spitze zu gefässreichere Theil ist mit einem knöchernen Hute bedeckt, welcher hier weggenommen ist.
*b.* Ein Theil des nach unten zurückgeschlagenen Sackes, welcher das Mark enthält.

### FIG. IV.

Eine vergrösserte Abbildung des Markes von einem Spitzzahne mit dem noch an ihm hängenden verknöcherten Theile.

*a.* Der verknöcherte Theil des Markes.
*b.* Die knöcherne Haut, welche die Spitze umgiebt.
*c.* Die innere Fläche des heruntergeschlagenen Theiles des Sackes.

### FIG. V.

Eine Abbildung des Oberkiefers von einem drei oder vier Monate alten Fötus, von unten angesehen, um die Fächer der Milchzähne zu zeigen.

### FIG. VI.

Stellt die nämlichen Knochen, mit den noch an ihnen befindlichen weichen Theilen vor. Das Zahnfleisch ist weggeschnitten, um die mit breiichter Masse (Mark) gefüllten Säckchen der Milchzähne zur Ansicht zu bringen, wovon jeder in einem besondern Fache enthalten ist.

### FIG. VII.

Stellt die untere Kinnlade einer sechsmonatlichen Frucht von oben angesehen vor, so dass man die Beschaffenheit des Zahnfächerbogens sehen kann.

### FIG. VIII.

Giebt die Ansicht der untern Fläche der aus dem nämlichen Knochen, ohne sie zu öffnen, herausgenommenen Säckchen von den zehn Milchzähnen.

### FIG. IX.

Stellt die rechte Hälfte des Unterkiefers von einem Kinde zur Zeit der Geburt vor. Die vordere Tafel ist weggenommen, um die Säcke der zehn Milchzähne und den ersten oder vordern Backzahn sehen zu können. Die Säckchen sind ungeöffnet, und da die Theile zuvor eingespritzt worden waren, so sind die Blutgefässe an ihrer äussern Fläche sehr deutlich zu sehen.

### FIG. X.

Zeigt die nämlichen Säckchen geöffnet, mit den neugebildeten Zahnkronen, welche sie nach unten gekehrt enthalten, um die innere Fläche der Säcke zu sehen, welche ebenfalls sehr gefässreich ist.

# Erklärung der Kupfertafel T.

Die Figuren dieser Platte sollen das Wachsthum und das Ausfallen der Milchzähne und die Entwickelung der bleibenden Zähne erläutern.

### FIG. I.

Ist eine Darstellung des allmäligen Fortganges der Verknöcherung und des Wachsthumes in einem von den obern Milchschneidezähnen.

### FIG. II.

Ist eine Darstellung der allmäligen Entwickelung eines der ausfallenden Spitzzähne.

### FIG. III.

Ist eine Abbildung des Fortganges der Verknöcherung in dem hintern obern Backzahne.

### FIG. IV.

Stellt die Art und Weise vor, wie die Wurzeln der Milchzähne verschwinden, wenn der Process des Zahnwechsels anfängt.

*a.* Ein an der Seite stehender Schneidezahn, welcher, wenn er ein wenig im Kiefer locker geworden ist, ausgezogen wird.
*b. c.* Schneidezähne, welche ausgefallen sind.
*d. e.* Spitzzähne, ebenfalls ausgefallen.
*f.* Ein oberer hinterer Backzahn, welcher, wenn er locker geworden ist, ausgezogen wird.
*g.* Ein oberer vorderer Backzahn, welchen man unter den nämlichen Umständen ausgezogen hat.
*h.* Ein unterer vorderer Backzahn, welcher ausgefallen ist.

### FIG. V.

Stellt einen senkrechten Schnitt des Unterkiefers eines Knaben vor, bei dem schon alle Milchzähne durchgebrochen sind. Der Schnitt ist zwischen dem mittlern und dem an der Seite stehenden Schneidezahn der rechten Seite gemacht worden und hat den Endzweck, die relative Lage der Milchzähne und der ihnen folgenden bleibenden Zähne zu zeigen.

*a.* Der durch den Unterkiefer geführte Schnitt.
*b.* Der an der rechten Seite stehende Milchschneidezahn.
*c.* Die Krone des ihm entsprechenden bleibenden Schneidezahnes, welcher in einem Fache hinter und unter dem erstern liegt.
*d.* Ein Canal, welcher aus diesem Zahnfache aufwärts zu der Oberfläche des Kinnbackens führt.

### FIG. VI.

Stellt eine Ansicht des linken Oberkiefers eines Knaben von dem nämlichen Alter, von innen, vor. Der Gaumenfortsatz und die innere Tafel des Zahnfächerbogens ist weggenommen, um die Fächer sichtbar zu machen, in welchen die Anfänge der bleibenden Zähne enthalten sind.

*a. b.* Die Milchschneidezähne.
*c.* Die Milchspitzzähne.
*d. e.* Die Milchbackzähne.
*f. g.* Die Kronen von den zwei bleibenden Schneidezähnen, welche in Fächern über und hinter den entsprechenden Milchzähnen liegen.
*h.* Die Krone von dem bleibenden Spitzzahne, welcher am Gaumenfortsatze in einem Fache liegt.
*i.* Die Spitze der Krone von dem bleibenden vordern zweispitzigen Zahne.
*k.* Das für die Krone des hintern bleibenden zweispitzigen Zahnes, welchen man weggenommen hat, bestimmte Fach.
*l.* Die Krone des vordern bleibenden Backzahnes.
*m.* Eine Erhabenheit, worin der mittlere bleibende Backzahn entwickelt wird.

### FIG. VII.

Eine von innen genommene Ansicht der rechten Seite des Unterkiefers aus dem nämlichen Körper. Von der innern Tafel des Knochens ist soviel weggenommen worden, als nöthig war, um die Zellen zu sehen, worin die Keime der bleibenden Zähne enthalten sind.

*a. b. c. d. e.* Die Milchzähne.
*f. g.* Die in ihren Fächern befindlichen Kronen der bleibenden Schneidezähne. Die Oeffnungen, wodurch diese Fächer oder Zellen mit der Oberfläche des Kiefers in Verbindung stehen, sieht man unmittelbar hinter den Milchschneidezähnen.
*h.* Die Krone des bleibenden Spitzzahnes.
*i.* Die Krone des vordern bleibenden zweispitzigen Zahnes.
*k.* Die Krone des hintern bleibenden zweispitzigen Zahnes.
*l.* Die Krone des vordern bleibenden Backzahnes.
*m.* Die Krone des mittlern bleibenden Backzahnes.

### FIG. VIII.

Die Beschaffenheit der Zähne auf der linken Seite in beiden Kiefern in einem Kinde von ungefähr sechs bis acht Monaten. Die punctirte Linie stellt das Zahnfleisch vor.

*a. b. c. d. e.* Sind die knöchernen Theile der Milchzähne, von welchen die zwei untern Schneidezähne und der obere in der Mitte stehende allein das Zahnfleisch durchbohrt haben.
*f. g.* Verknöcherte Theile der Kronen der bleibenden Schneidezähne.
*h.* Die verknöcherte Spitze von der Krone des untern bleibenden Spitzzahnes.
*i. i.* Verknöcherte Kronen des vordern bleibenden Backzahnes.

### FIG. IX.

Die Beschaffenheit der Zähne beider Kiefer der linken Seite in einem sechzehn Monate alten Kinde. Die Bezeichnung ist die nämliche, welche in der vorhergehenden Figur gebraucht worden ist.

# Pfennig-Encyklopädie

der

# Anatomie

## BÄNDERLEHRE.

## Erklärung der Kupfertafel I.*)

Diese Kupfertafel stellt die Bänder der Gehörknöchelchen nach SÖMMERRING um das Vierfache vergrössert dar.

### FIG. I.

Diese Figur zeigt die innere Ansicht vom äusseren Theile des Schläfenknochens; der Felsenknochen ist in schiefer Richtung von hinten nach vorn hinter dem Paukenfell durchsägt worden, wodurch man eine Ansicht von der Verbindung des Hammers und Ambosses erhält.

*a. a.* Durchsägte Fläche des Felsentheiles des Schläfenknochens nach hinten.

*b. c.* Durchsägtes Dach der Paukenhöhle oder vordere Fläche des Felsenknochens.

*d. d.* Unterer Theil des Ringes oder knöcherne Furche, in welcher das Paukenfell ausgespannt ist.

*e.* Eine grosse, ungleiche Oeffnung, welche von der Paukenhöhle zu den Zellen des Zitzenfortsatzes führt.

*f.* Das Paukenfell von innen.

*g.* Der Kopf des Hammers.

*h.* Der Amboss.

*i.* Rundes, linsenförmiges Knöpfchen des langen Fortsatzes des Ambosses (*ossiculum orbiculare Sylvii*) zur Verbindung mit dem Steigbügel.

*k.* Stamm des Antlitznerven.

*l.* Anfang der Paukensaite (*chorda tympani*).

*m. m.* Fortsetzung derselben.

*n.* Abgeschnittene Sehne des Paukenfellspanners.

*o.* Das Ende des Hammergriffes, wo er besonders mit dem Paukenfelle verbunden ist.

1. Capselband des Hammers, (*ligamentum capsulare mallei*), ein den Kopf des Hammers und den Körper des Ambosses umgebendes Band, wodurch der Hammer in der für ihn bestimmten überknorpelten Gelenkvertiefung des Ambosses fest erhalten wird.
2. Rundes Band des Hammers (*ligamentum mallei proprium s. rotundum*), welches bogig und nach vorn ausgehöhlt ist. Es erstreckt sich vom obern Umfange der Paukenhöhle bis zum Kopfe des Hammers und besteht aus straffen sehnigen Fasern.
3. Breites Band des Ambosses (*ligamentum incudis latum*), ein aus starken sehnigen Fasern gebildetes Band, welches sehr kurz ist; dessen Fasern sich vom Grunde der Paukenhöhle in transverseller Richtung an den ganzen kurzen oder stumpfen Fortsatz des Ambosses inseriren.
4. Schmales oder kurzes Band des Ambosses (*ligamentum incudis breve*). Es umfasst blos die Spitze des kurzen Fortsatzes des Ambosses und entspringt ebenfalls vom Grunde der Paukenhöhle.

### FIG. II.

Bei dieser Figur sind die Muskeln der Gehörknöchelchen und die Nerven mit dargestellt.

*a.* Dach der Paukenhöhle.

*b. b.* Zellen des durchsägten Felsenknochens im hinteren Theile der Paukenhöhle.

*c. c.* Endigung des knöchernen Gehörganges, welche sich als ein ovaler Ring (Furche) darstellt, an dem das Trommelfell haftet.

*d.* Die ungleiche Oeffnung, welche zu den Zellen des Zitzenfortsatzes führt.

*) Wir beginnen die Bänderlehre mit Bezeichnung der Tafeln mit Zahlen, um eine öftere Wiederholung des Alphabets zu vermeiden.

*e. e.* Hinterer und
*f.* vorderer Theil des Paukenfelles.
*g.* Kopf des Hammers, mit seiner Beinhaut bekleidet.
*h.* Amboss, ebenfalls mit seiner Beinhaut bedeckt.
*i.* Dessen kurzer Fortsatz.
*k.* Dessen langer Fortsatz.
*l.* Griff oder Fortsatz des Hammers, den hier das innere Blatt des Paukenfelles bedeckt.
*m.* Steigbügel, mit seiner Beinhaut bekleidet.
*n.* Paukenfellspanner (*m. tensor tympani*).
*o.* Stelle, wo derselbe aus seiner Scheide dringt, um sich dann mit seiner Sehne an den Griff des Hammers zu inseriren.
*p.* Steigbügelmuskel (*m. stapedius*).
*q.* Stelle, wo er in seine Sehne übergeht.
*r. r.* Stamm des Antlitznerven in seinem Canale hinter der Paukenhöhle.
*s.* Ein von ihm abgehender Zweig, der sich zum Steigbügelmuskel begiebt.
*t.* Das Knie des Antlitznerven, welches dadurch gebildet wird, dass derselbe über die Paukenhöhle in seinen Canal tritt.
*u.* Stamm des Antlitznerven im innern Gehörgange liegend.
*v.* Oberflächlicher Zweig des Vidiannerven (*ramus petrosus*) und zwar da, wo er sich mit dem Antlitznerven verbindet.
*w.* Das abgeschnittene Ende desselben.
*x.* Ein zum Paukenfellspanner gehender Zweig des Antlitznerven.
*y.* Paukensaite, wie sie innerhalb der Paukenhöhle zwischen dem Hammer und Amboss dahinläuft, und sich dann
*z.* nach ihrem Austritt aus der Trommelhöhle herabsenkt, um sich mit dem Lingualast des fünften Nervenpaares zu verschmelzen.

1. Capselband des Hammers.
2. Rundes Band desselben.
3. Breites Band des Ambosses.
4. Schmales oder kurzes Band desselben.
5. Capselband des Steigbügels (*ligamentum capsulare stapedis*), ein das rundliche, linsenförmige Knöpfchen am langen Fortsatze des Ambosses und das Köpfchen des Steigbügels zusammenhaltendes Band.

### FIG. III.

Das knöcherne Labyrinth des Gehörganges mit den Gehörknöchelchen.

*a.* Kopf des Hammers.
*b.* Hals desselben.
*c.* Griff oder Stiel, und
*d.* langer Fortsatz desselben.
*e.* Körper des Ambosses.
*f.* Kurzer, und
*g.* langer Fortsatz desselben.
*h.* Steigbügel.
*i.* Dessen Fusstritt oder Basis, welche in das ovale Fenster passt.
*k.* Vorhof.
*l.* Oberer Bogengang.
*m.* Vereinigung desselben mit
*n.* dem hinteren Bogengange.
*o.* Dessen Anschwellung.
*r.* Aeusserer Bogengang, und
*q.* dessen Anschwellung im Vorhofe.
*s.* Promontorium oder Anfang der ersten Schneckenwindung.
*t. w.* Erste Windung der Schnecke.
*u.* Rundes Loch oder Eingang zur Paukenleiter.
*x. y.* Zweite Schneckenwindung, und
*z.* dritte halbe Windung oder Kuppel der Schnecke.

## Erklärung der Kupfertafel II.

Diese Tafel stellt die Bänder des Unterkiefers und die eigentlichen Kopfbänder dar.

### FIG. I.

Diese Figur zeigt die Capselmembran und das Seitenband des Kiefergelenkes vom hinteren Umfange.

*a.* Gelenktheil des Hinterhauptknochens.
*b.* Gelenkfortsatz desselben.
*c.* Grundtheil desselben.
*d.* Warzenfortsatz des Schläfenknochens (*processus mastoideus*).
*e.* Griffelfortsatz desselben (*processus styloideus*).
*f.* Felsenbein.
*g.* Canal der Carotis.
*h.* Wurzel des Flügelfortsatzes.
*i.* Dessen Haken.
*k.* Aeusserer Flügel des Flügelfortsatzes.
*l.* Horizontaltheil des Gaumenbeines.
*m.* Gaumenfortsatz des Oberkiefers.
*n.* Jochbogen.
*o.* Gelenkfortsatz des Unterkiefers.
*p.* Winkel des Unterkiefers.

*q.* Kinn.
*r.* Hintere Oeffnung des Canales des Unterkiefers.
1. Capselmembran des Kiefergelenks (*ligamentum capsulare*), ein am ganzen Umfange der Gelenkvertiefung entspringendes Band, welches abwärts steigt, den Kopf des Gelenkfortsatzes nach allen Seiten aufs genaueste umgiebt und sich an dessen Hals endigt.
2. Seitenband des Unterkiefers, (*ligamentum laterale maxillae inferioris s. lig. sphenoido-maxillare*), ein aus Längenfasern zusammengesetztes Band, dessen Ursprung am Stachelfortsatze des Keilbeines ist, und welches dann schief zur innern Seite des Kinnladenastes herabsteigend sich an den scharfen, den Kiefercanal umgebenden Knochenrand inserirt.

### FIG. II.

Stellt die von vorn geöffnete Capselmembran des Kiefergelenkes nebst ihrem Zwischengelenkknorpel dar.
*a.* Schuppentheil des Schläfenknochens.
*b.* Jochfortsatz.
*c.* Gelenkhöhle.
*d. d. d. d.* Zerschnittene und zurückgelegte Capselmembran.
*e.* Gelenkfortsatz des Unterkiefers.
*f.* Kronenfortsatz desselben.
*g.* Zwischengelenkknorpel (*operculum cartilagineum s. cartilago meniscoidea*), ein wagerecht zwischen beiden überknorpelten Gelenkflächen liegender, eiförmiger Knorpel, welcher in seinem ganzen Umfange an der Capselmembran befestigt ist.

### FIG. III.

Der Zwischengelenkknorpel des Unterkiefers.
*a. a. a.* Ueberreste der Capselmembran.
*b.* Aeussere Spitze des Zwischengelenkknorpels.
*c.* Innere Spitze desselben.

### FIG. IV.

Vordere Ansicht der Verbindung des Kopfes mit der Wirbelsäule.
*a.* Grundtheil des Hinterhauptknochens.
*b.* Vorderer Bogen des Trägers (*atlas*).
*c.* Körper des zweiten Halswirbels.
*d.* Körper des dritten Halswirbels.
*e.* Untere Fläche dieses Wirbelbeines.
1. 1. Vordere lange Binde der Wirbelkörper (*fascia longitudinalis anterior*). Man sieht hier blos ihren Ursprung von der *Tuberositas atlantis*.
2. Vorderes Ausfüllungsband, (*membrana annuli anterioris atlantis s. ligamentum occipito-atloideum anterius*) ein aus senkrechten Fasern bestehendes und sich vom vorderen Rande des grossen Hinterhauptloches bis zum vorderen Bogen des Atlas erstreckendes Ligament, welches jedoch mehr als oberster Theil der vorderen Wirbelbinde zu betrachten ist. Es besteht dasselbe aus senkrechten Fasern, deren
3. mittleres Bündel (*lacertus medius*) ausserordentlich stark und hervorragend ist und, in den mittleren, vorspringenden Theil der vorderen Wirbelbinde übergehend, sich in der Mitte des Zapfentheiles des Hinterhauptknochens inserirt.
4. Schräge Verstärkungsfasern.

---

## Erklärung der Kupfertafel III.

Hintere, seitliche und innere Ansicht der Verbindung des Kopfes mit der Wirbelsäule, so wie auch der Verbindung der Halswirbel unter sich.

### FIG. I.

Hintere Ansicht des Kopfgelenkes.
*a.* Hinterhauptknochen.
*b.* Dessen Gelenkfortsatz.
*c.* Warzenfortsatz des Schläfenknochens.
*d.* Hinterer Bogen des Atlas.
*e.* Querfortsatz desselben.
*f.* Zweiter
*g.* Dritter } Halswirbel.
*h.* Vierter
*i.* Dornfortsatz des zweiten
*k.* Dornfortsatz des dritten } Halswirbels.
*l.* Dornfortsatz des vierten
1. Hinteres Ausfüllungsband, (*membrana annuli posterioris atlantis s. ligamentum occipito-atloideum posterius*), welches vom hinteren Rande des Hinterhauptloches entspringend zum hinteren Bogen des Atlas herabgeht. Es füllt die dünne Lücke zwischen dem Hinterhauptbeine und dem Atlasse aus, und verhindert das zu weite Vorwärtsbeugen des Kopfes.
2. Capselband, (*ligamentum articulationum capitis cum atlante s. ligamentum articulare superius*), ein die Gelenkfortsätze des Hinterhauptknochens und des

Atlas zusammenhaltendes und vom Umfange der Gelenkflächen dieser Knochen entspringendes Ligament, welches hier durchschnitten und zurückgeschlagen ist. Das hintere Ausfüllungsband ist zur besseren Darstellung der Gelenkcapsel an dieser Stelle weggenommen worden.

## FIG. II.

Innere Ansicht der Verbindung des Kopfes mit der Wirbelsäule. Der Hinterhauptknochen und die Halswirbel sind von oben nach unten durchsägt und der hintere Theil ist weggenommen, um die Bandmasse zwischen Kopf und Halswirbeln desto besser sehen zu können.

*a.* Kamm des Stirnbeinknochens.
*b.* Hintere Fläche des Körpers dieses Knochens.
*c.* Warzenfortsatz des Schläfenknochens.
*d.* Ein Theil des Scheitelbeines.
*e.* Gelenkfortsatz des Unterkiefers.
*f.* Kronenfortsatz desselben.
*g.* Winkel der Kinnlade.
*h.* Rand des durchsägten Körpers des Hinterhauptknochens.
*i.* Griffelfortsatz.
*k.* Grube der querlaufenden Aderhöhle der harten Hirnhaut.
*l.* Gelenkfortsatz des Hinterhauptknochens.
*m.* Oberer Winkel des Felsenbeines.
*n.* Querfortsatz des ersten Halswirbels (*Atlas*).
*o.* = = zweiten = (*Epistropheus*).
*p.* = = dritten =
*q.* Ueberrest des Bogens des vierten Halswirbels.
*r.* Ebenderselbe Theil des fünften Halswirbels.
*s.* Ein Theil der aus dem Rückenmarkcanal losgetrennten und in die Höhe geschlagenen harten Hirnhaut.
*t.* Die durchscheinende Spitze des Zahnfortsatzes vom zweiten Halswirbel.
1. 1. Die eigene Bandmasse der Halswirbel (*apparatus vertebrarum colli ligamentosus*), eine breite, feste, aus Längenfasern zusammengesetzte Membran, welche, vom Grundtheil des Hinterhauptknochens entspringend, das Hinterhauptloch durchdringt und nun bis zur hintern Fläche des dritten und vierten Halswirbelkörpers herabreicht, um sich hier fest zu setzen. Sie bedeckt den zahnförmigen Fortsatz, so wie auch dessen Bänder.
2. Stelle, wo diese Bandmasse aufhört, und wo die hintere lange Binde der Wirbelkörper beginnt.

## FIG. III.

Hier ist die ligamentöse Membran von ihrer Insertion losgeschnitten und herabgelegt worden, um das kreuzförmige Band des Trägers (*atlas*) mit seinen Anhängen, nebst den Seitenbändern des zweiten Halswirbels besser sehen zu können.

*a.* Durchsägter Gelenkfortsatz des Hinterhauptknochens.
*b.* Grundfortsatz dieses Knochens.
*c.* Sattellehne des Keilbeines.
*d.* Der durchsägte Warzenfortsatz des Schläfenknochens.
*e.* Scheitelbein.
*f.* Furche der querlaufenden Aderhöhle.
*g.* Drosseladerloch.
*h.* Stelle, an welcher der hintere Bogen des Trägers abgesägt ist.
*i.* Querfortsatz des Trägers.
*k.* Wurzel des abgesägten Bogens des zweiten Halswirbels.
*l.* Querfortsatz dieses Halswirbels.
*m.* Kopf des zahnförmigen Fortsatzes.
*n.* Abgesägte Wurzel des Bogens des dritten Halswirbels.
*o.* Querfortsatz dieses Halswirbels.
*p.* Abgesägte Wurzel des Bogens des vierten Halswirbels.
*q.* Querfortsatz dieses Halswirbels.
*r.* Zurückgeschlagene harte Hirnhaut des Rückenmarkcanals.
1. Die Bandmasse der Halswirbel von ihrer Insertion am Hinterhauptknochen losgeschnitten und zurückgeschlagen.
2. Kreuzförmiges Band (*ligamentum cruciforme s. cruciatum s. lig. occipito-atloido-axoideum*), ein den Grundtheil des Hinterhauptknochens mit dem Träger und dem Dreher vereinigendes Band, welches auch das Querband des Trägers (*lig. atlantis transversale*) genannt wird. Allein diese Benennung kann blos seinem stärkeren, querlaufenden und sich mit seinen beiden Enden an die hintere Seite des vordern Bogens des Trägers befestigenden Theile zukommen. In der Mitte ist dieses Querband am breitesten; gegen die hintere Fläche des zahnförmigen Fortsatzes aber hat es eine knorpelartige Beschaffenheit, und seine beiden senkrechten Schenkel, nämlich der obere und der untere Anhang, sind bedeutend schwächer und bestehen aus Längenfasern.
3. Der untere Anhang (*appendix inferior*) ist kürzer als der obere und befestigt sich unmittelbar unter der überknorpelten hintern Gelenkfläche des zahnförmigen Fortsatzes an den obern rauhen Theil der hintern Seite seiner Grundfläche.
4. Der obere Anhang (*appendix superior*) oder das mittlere gerade Band des Drehers (*lig. suspensorium dentis epistrophei*) erstreckt sich vom Centralpuncte des Querbandes bis zum mittlern Theile des vordern Randes des grossen Hinterhauptloches hinauf, um sich hieran zu befestigen.
5. Seitenbänder des Zahnes des zweiten Halswirbels (*ligamenta lateralia dentis epistrophei s. Alaria Mauchartii s. ligg. occipito-odontoidea*), zwei kurze feste Bänder, welche, vom vordern Theile des seitlichen Umfanges des grossen Hinterhauptloches und von der, oberhalb des innern Umfanges der Gelenkfortsätze des Hinterhauptbeines gelegenen, rauhen Vertiefung entspringend, sich an die beiden Seitentheile des zahnförmigen Fortsatzes befestigen. Sie bestehen aus schräg laufenden Fasern und tragen dazu bei, dass der Kopf weder zu weit auf die

eine, noch auf die andere Seite gedreht werden kann.

### FIG. IV.

Vorige Ansicht, wobei aber die beiden Anhänge des Querbandes weggenommen worden sind, um die Seitenbänder des zahnförmigen Fortsatzes besser sehen zu können.

*a.* Durchsägter Gelenkfortsatz des Hinterhauptknochens.
*b.* Grundtheilfortsatz dieses Knochens.
*c.* Sattellehne des Keilbeines.
*d.* Zersägter Theil des Warzenfortsatzes.
*e.* Durchsägter hinterer Bogen des Trägers.
*f.* Querfortsatz des Trägers.
*g.* Durchsägte Wurzel des Bogens des zweiten Halswirbels.
*h.* Querfortsatz dieses Wirbels.
*i.* Zahnfortsatz desselben.
*k.* Spitze des Zahnfortsatzes.
1. Bandmasse der Halswirbel von ihrem Befestigungspuncte am Hinterhauptbeine losgeschnitten und herabgelegt.
2. Querlaufender Theil des kreuzförmigen Bandes oder sogenanntes Querband des Trägers, dessen oberer und hinterer Anhang hier weggeschnitten ist.
3. Seitenbänder des Zahnes des zweiten Halswirbels oder die hinterhauptzahnförmigen Bänder, welche sich hier in ihrer natürlichen Lage und Befestigung darstellen.

### FIG. V.

Der Hinterkopf mit den Halswirbeln und deren Bänder von der Seite dargestellt, und wobei sich ganz vorzüglich das Nackenband seinem ganzen Verlaufe nach zwischen Kopf und Halswirbeln zeigt.

*a.* Hinterhauptknochen.
*b.* Aeussere Hervorragung dieses Knochens.
*c.* Venenloch des Warzenfortsatzes (*foramen mammillare*).
*d.* Warzenfortsatz.
*e.* Gelenkfortsatz des Hinterhauptknochens.
*f.* bis *m.* Die sieben Halswirbel.
1. Capselmembran der Verbindung des Hinterhauptknochens mit dem Träger (Fig. 1. 2.)

2. 2. 2. 2. 2. 2. Capselmembranen oder Bänder der Gelenkfortsätze (*ligamenta capsularia s. articularia processuum obliquorum*). Man sieht hier nur die der Halswirbel, welche ohnehin lockerer und schlaffer als an den übrigen Theilen der Rückenwirbelsäule sind. Am nachgiebigsten, weitesten und dünnsten ist unstreitig das zwischen dem Träger und dem Dreher befindliche Capselband. Sie schliessen allemal die schiefen Fortsätze zweier mit einander verbundenen Wirbelbeine ein und schlingen sich locker um die Gelenkenden herum.

3. 3. 3. 3. 3. 3. Zwischendornbänder (*ligamenta interspinalia s. membranae interspinales s. ligg. spinospinosa lata*). Sie füllen als breite dünne, aus unregelmässigen, grösstentheils horizontal laufenden Fasern bestehende, fibröse Bänder den Zwischenraum zwischen den Dornfortsätzen der Wirbelbeine aus und erstrecken sich allemal von der Wurzel bis zur Spitze eines jeden Dornfortsatzes.

4. 4. 4. Nackenband (*ligamentum nuchae s. cervicis s. lig. occipito-spinoso-cervicale*), eine zwar dünne, aber feste und breite Membran, welche, vom äussern Hinterhauptstachel und der obern halbmondförmigen Hinterhauptslinie entspringend, sich zwischen die Furchen der Dornfortsätze aller Halswirbel herabsenkt und, immer schmäler werdend, an den siebenten Halswirbel sich ansetzt. Sie bildet das äussere gemeinschaftliche Band zwischen Kopf und Halswirbeln, eben so, wie das kreuzförmige Band und die eigene Bandmasse der Halswirbel das innere gemeinschaftliche Band dieser Theile bilden. Uebrigens macht das Nackenband die Scheidewand zwischen den Nackenmuskeln beider Seiten und dient überhaupt mehrern Muskeln zur Anlage, auch hat es ausserdem den Nutzen, dass es zur Aufrechthaltung des Kopfes beiträgt und seine zu starke Vorwärtsbeugung einigermaassen verhütet.

---

## Erklärung der Kupfertafel IV.

Bänder der Wirbelsäule und der untern Rippenenden, in verschiedenen Ansichten.

### FIG. I.

Die Wirbelsäule, mit den hintern Rippenenden von der Seite dargestellt.

*a.* Körper des fünften Halswirbels.
*b.* Querfortsatz desselben.
*c.* Oberer schräger Fortsatz.
*d.* Dornfortsatz.
*e.* Körper des ersten Rückenwirbels.
*f.* Körper des letzten Rückenwirbels.

*g.* Querfortsatz des ersten Rückenwirbels.
*h.* Querfortsatz des letzten Rückenwirbels.
*i.* Körper des ersten Lendenwirbels.
*k.* Querfortsatz desselben.
*l.* Körper des letzten Lendenwirbels.
*m.* Querfortsatz desselben.
*n.* Vordere Fläche des heiligen Beines.
*o.* Vordere Löcher des heiligen Beines.
*p.* Ohrförmige Fläche des heiligen Beines.
*q.* Erste, *r.* Letzte } Rippe.
*s.* Abgeschnittene Schenkel des Zwerchfelles.
*t.* Zwischenwirbelknorpel.
*u.* Zwischenwirbellöcher.

1. 1. 1. 1. Vordere Binde der Wirbelkörper (*fascia longitudinalis anterior s. ligamentum longitudinale anterius s. externum*) ein langes, an seinem obern Theile schmales, nach unten aber immer breiter werdendes Band, welches von dem vordern Höcker des Atlas entspringt und sich längs der ganzen vordern gewölbten Fläche der Körper der Wirbelsäule bis zum vierten Lendenwirbel heraberstreckt. Es besteht dasselbe zwar aus Längenfasern, allein diese verlaufen nicht ununterbrochen, sondern vielmehr in abgetheilten Stücken, von oben nach unten herab, und zwar so, dass sich die einzelnen Portionen allemal auf den Zwischenwirbelbändern mit einander, in der Gegend des Zwerchfelles aber mit den aponeurotischen Fasern der innern Schenkel dieses Muskels verbinden. Es befestigt diese Binde die Wirbel unter sich und verhindert, dass sich das Rückgrat zu stark nach hinten beugen kann.

2. 2. Rippenkopfbänder (*ligamenta capitulorum costarum s. ligg. capsularia costo-vertebralia*). Es sind kurze Capselbänder, welche sich mit sehnigen Fasern strahlenförmig vom Umfange der Rippenköpfchen zu den seitlichen Gelenkflächen der Brustwirbel erstrecken und sich in der Beinhaut verlieren. Ihre untere Portion setzt sich an den Körper des untern an, ihre obere hingegen an den des obern der beiden Wirbelbeine, womit die Rippe in Verbindung steht.

3. 3. 3. Die geraden Querfortsatzbänder (*ligamenta recta processuum transversorum vertebrarum s. intertransversaria s. ligg. transverso-transversaria*). Sie sind kurz und schmal und erstrecken sich von dem Querfortsatze des einen Wirbels zu dem des nächsten. Man sieht hier nur die der Lendenwirbel.

4. 4. 4. Innere Rippenhalsbänder oder innere Querfortsatzrippenbänder (*ligamenta cervicis costarum interna s. transversaria interna s. ligg. costo-transversaria interna*). Sie bestehen aus festen, von dem obern Rande des Rippenhalses zum stumpfen Ende des Querfortsatzes des höher gelegenen nächsten Wirbels emporsteigenden Fasern und haben eine rautenförmige Gestalt.

## FIG. II.

Die Bogen dreier Lendenwirbel, an welchem die gelblichen Bänder durch Wegnahme der Körper dargestellt sind.

*a.* Bogen des ersten Lendenwirbels.
*b.* Querfortsatz desselben.
*c.* Wurzel des Bogens, an dessen Körper abgesägt.
*d.* Oberer schräger Fortsatz.
*e.* Bogen des zweiten Lendenwirbels.
*f.* Wurzel desselben, vom Körper abgesägt.
*g.* Querfortsatz.
*h.* Bogen des dritten Lendenwirbels.
*i.* Abgesägte Wurzel desselben.
*k.* Querfortsatz.
*l.* Unterer schräger Fortsatz.
*m.* Dornfortsatz.

1. 1. Die gelblichen Bänder der Bogen der Lendenwirbel (*ligamenta crurum vel arcuum subflava s. flava*). Sie sind feste, dicke, nicht glänzende, aber glatte, faserige Membranen, welche ein gelbliches Ansehen haben und die zwischen den Bogen der Wirbelbeine befindlichen Zwischenräume ausfüllen. Ihre hintere Fläche wird von den am ganzen hintern Theile des Rumpfes gelegenen Muskeln bedeckt; die vordere Fläche hingegen entspricht dem Rückenmarkscanal und hilft denselben schliessen. In der Lendengegend und am untern Theile der Brustgegend sind sie am breitesten und stärksten, am obern Theile der Brustgegend aber und an den Halswirbeln am schmalsten und schwächsten. Sie erstrecken sich allemal in senkrechter Richtung vom untern Bogenrand eines Wirbels zum obern des nächstuntern herab, und zwar dermaassen, dass sie da, wo der Dornfortsatz entspringt, nicht völlig von beiden Seiten zusammenstossen, sondern vielmehr

2. 2. eine Spalte (*rima intermedia*) zwischen sich lassen.

## FIG. III.

Ein Theil des Rückgrates mit den Rippen, von hinten dargestellt.

*a.* Dritte
*b.* vierte
*c.* fünfte
*d.* sechste
*e.* siebente
*f.* achte
*g.* neunte
*h.* zehnte } Rippe.

*i. i.* Höcker der Rippe.

*k.* Dornfortsatz des dritten
*l.* = = vierten
*m.* = = fünften
*n.* = = sechsten
*o.* = = siebenten
*p.* = = achten
*q.* = = neunten
} Rückenwirbels.

*r.* bis *y.* Querfortsätze eben dieser Wirbelbeine.

*z.* Unterer schräger Fortsatz des zehnten Rückenwirbels.

1. 1. 1. Aeussere Querbänder der Rippen (*ligamenta transversaria costarum externa s. ligg. costo-transversaria*). Die meisten dieser Bänder sind platt, und nur die beiden untersten rundlich. Sie entspringen vom obern hintern und rauhen Theile des Rippenhöckers und begeben sich zum stumpfen Knopf des Querfortsatzes, um den Höcker fest zu halten.

2. 2. 2. Innere Rippenhalsbänder (Fig. 1. 4.).

3. 3. 3. 3. Aeussere Rippenhalsbänder (*ligamenta cervicis costarum externa s. ligg. costo-transversaria externa*). Sie haben viel Aehnlichkeit mit den innern Rippenhalsbändern und entspringen von der hintern Fläche des Rippenhalses, um zu dem untern schrägen Fortsatz des zunächst gelegenen höhern Wirbelbeines hinauf zu steigen.

4. 4. Gerade Querfortsatzbänder (Fig. 1. 3.). Hier sieht man die der Brustwirbel, welche schmäler als die der Lendenwirbel sind, und sich blos zwischen den Spitzen der Querfortsätze befinden. Zuweilen fehlen sie an einigen Stellen gänzlich, vorzüglich aber ist dies der Fall an den Halswirbeln.

5. 5. Zwischendornbänder (Tab. W. Fig. 5, 3.).

6. 6. Spitzenbänder (*ligamenta apicum s. ligg. spino-spinoso rotunda*). Sie sind dünne länglichrunde Bänder, welche, an die Zwischendornbänder angrenzend, von der Spitze des Dornfortsatzes eines Wirbelbeines zur Spitze des Dornfortsatzes des nächstfolgenden Wirbelbeines gehen, und auf solche Weise gleichsam ein gemeinschaftliches, an den Enden der Dornfortsätze herablaufendes, schmales, dickes Band bilden. Sie beschränken, eben so wie die Zwischenbänder, die Vorwärtsbeugung der Wirbelsäule und dienen auch noch überdies den Fasern des langen Rückenmuskels zur Befestigung.

## FIG. IV.

Das untere Ende des aufgebrochenen Rückenmarkcanals, wobei vorzüglich eine deutliche Ansicht der hintern langen Binde gegeben wird.

*a.* Unterer schräger Fortsatz des zwölften Rückenwirbels.
*b.* = = = = ersten Lendenwirbels.
*c.* Unterer schräger Fortsatz des zweiten
*d.* = = = = dritten
*e.* = = = = vierten
*f.* = = = = fünften
} Lendenwirbels.

*g.* Querfortsatz des ersten
*h.* = = zweiten
*i.* = = dritten
*k.* = = vierten
*l.* = = fünften
} Lendenwirbels.

*m.* Seitengelenkfläche des heiligen Beines.

*n.* Die hintern Löcher desselben.

*o.* Oeffnung, welche zwischen dem heiligen Beine und dem Steissknochen entsteht.

*p.* Bogenförmiges Ende des Rückenmarkcanals.

*q. r. s. t.* Die vier falschen Wirbel des Schwanzbeines.

1. Ueberrest des kurzen Kreuzbein-Schwanzbein-Bandes, nebst der hinzukommenden ligamentösen Membran (*membrana ligamentosa accessoria*).

2. 2. 2. Hintere lange Binde der Wirbelkörper (*fascia s. ligamentum commune posterius*). Sie erstreckt sich an der hintern Fläche der Wirbelkörper herab und läuft innerhalb des Rückenmarkcanals bis in den Canal des Kreuzbeins. An den obersten Halswirbeln entspringt sie, wie man auf der Kupfertafel W. Fig. 2, 2. sieht, an der Stelle, wo der *Apparatus ligamentosus* aufhört, und hängt hier genau mit der harten Hirnhaut zusammen. Sie ist daher auch am Halse sehr breit und dringt bis an die Nervenlöcher; je tiefer sie aber in den Rückenmarkcanal hinabsteigt, desto schmaler wird sie, und ganz unten ist sie am schmalsten.

3. 3. 3. Die Ausbreitung dieser Binde über die Zwischenknorpel der Wirbelbeine.

4. Stelle, wo dieselbe in der Gegend der ersten falschen Wirbelbeine des Steissknochens aufhört.

## FIG. V.

Ein durchschnittenes Zwischenkörperband des dritten Lendenwirbels.

*a.* Wurzel des Bogens.
*b.* Querfortsatz.
*c.* Oberer schräger Fortsatz.
*d.* Unterer schräger Fortsatz.
*e.* Nebenfortsatz.
*f.* Dornfortsatz.
*g.* Rückenmarksloch.

1. Zwischenband oder Zwischenkörperband (*ligamentum intervertebrale*). Es giebt deren 23 an der Wirbelsäule, und sie sind breite, scheibenartige, halbzirkelförmige Bänder, welche den ganzen Raum zwischen zwei Wirbelkörpern ausfüllen und allemal die Gestalt des Umfanges der obern und

untern Fläche eines Wirbelkörpers annehmen. Das erste Zwischenband befindet sich zwischen dem zweiten und dritten Halswirbel, das letzte hingegen zwischen dem fünften Lendenwirbel und dem Kreuzbeine. Die obere und untere Fläche jedes Zwischenbandes hängt mit den, ihr entsprechenden Gelenkflächen der Wirbelbeine zusammen, mit welchem sie auch, bei zunehmendem Alter die innigste Verbindung eingeht. Sie bestehen aus vielfach in einander verschlungenen, concentrischen Faserringen, deren äussere Lagen fester sind und dichter an einander liegen; allein nach innen werden sie allmälig weicher und lassen grössere Zwischenräume, in welchen sich

2. die gallertartige knorpelige Masse, der sogenannte Kern (*nucleus gelatinosus*) befindet.

# Erklärung der Kupfertafel V.

Diese Tafel stellt die Bänder des Brustbeins und des vorderen Schlüsselbeinendes, so wie auch der Rippenknorpel dar.

## FIG. I.

Das Brustbein, die Brustbeinenden des Schlüsselbeins und die Rippenknorpel mit ihren Bändern von der Vorderseite.

*a.* Griff des Brustbeins.

*b. b.* Dessen Körper.

*c.* Schwertförmiger Fortsatz.

*d. e. f. g. h. i. k.* Knorpel der ersten, zweiten, dritten, vierten, fünften, sechsten und siebenten Rippe.

*l.* Brustbeinende des Schlüsselbeins.

1. Zwischenschlüsselbeinband, (*ligamentum interclaviculare, s. clavico-claviculare transversum*) ein dünnes aber festes aus Querfasern gebildetes Band, welches sich vom Kapselgelenk des einen Schlüsselbeins zu dem des anderen herüber erstreckt, die halbmondförmige Vertiefung des Brustbeines ausfüllt, und zur Verstärkung der Kapselbänder des Schlüssel-Brustbeingelenkes viel beiträgt.
2. Vorderes Faserband der Kapselmembran (*ligamentum sterno-claviculare anterius*), ein flaches, viereckiges Band, welches sich unmittelbar von dem Schlüssel-Brustbeingelenk befindet. Seine äussere Fläche wird von einigen Fasern des grossen Brustmuskels bedeckt; die innere hingegen hängt aufs genaueste mit dem Kapselbande zusammen. Nach Aussen befestigt es sich an das Brustbeinende des Schlüsselbeins, nach innen aber an die halbmondförmige Vertiefung des Brustbeins. Es besteht aus starken, senkrecht absteigenden Fasern, und trägt viel dazu bei, dass sich das Schlüsselbein nicht nach vorn verschieben kann.
3. Schlüssel-Rippen- oder rautenförmiges Band, (*ligamentum rhomboideum, s. costo-claviculare*), ein aus schiefen, einander durchkreuzenden Fasern zusammengesetztes Band, welches, vom unteren Theile des Brustbeinendes des Schlüsselbeins entspringend, zum obern und hintern Rand der ersten Rippe und ihres Knorpels herabsteigt, und zuweilen auch ein Faserbündel zum untern äussern Ende der Schlüsselbeingelenkfläche des Brustbeins sendet. Dieses Band befestiget das Schlüsselbein in seinem Brustbeingelenke und verhindert bei emporgehobenen Schultern jede Verrenkung dieses Knochens.

4. 4. 4. Die glänzenden Bänder der Rippenknorpel (*ligamenta nitentia s. intercartilaginea*). Es sind dünne häutige Bänder, durch welche die Zwischenräume zwischen den Knorpeln der Rippen ausgefüllt werden, und die sich mit glänzend weissen Fasern vom unteren Rande des nächstfolgenden heraberstrecken. Sie befestigen die Knorpel aufs stärkste an einander.

5. 5. 5. Die strahligen Bänder der Rippenknorpel (*ligamenta radiata*). Sie umgeben die vorderen Enden der Rippenknorpel, und befestigen sich mit strahlenförmig auseinander laufenden Fasern an die vordere und hintere Fläche des Brustbeins. Die Kapselmembran der Rippenknorpel wird von ihnen bedeckt.

6. Bänder des schwerdtförmigen Knorpels (*ligamenta cartilaginis xiphoidea s. ligamenta costo-xiphoidea*). Sie entspringen mit glänzenden straffen Fasern vom untern Rande des sechsten und siebenten Rippenknorpels, und begeben sich zur vorderen Fläche des schwerdtförmigen Knorpels herab.

## FIG. II.

Das Brustbein, das vordere Ende des Schlüsselbeins und die Rippenknorpel mit ihren Bändern, von hinten dargestellt.

*a—l.*, (wie bei Fig. 1.).

1. Zwischenschlüsselbeinband.
2. Hinteres Faserband der Kapselmembran (*ligamentum sterno-claviculare posterius*), ein flaches, am hinteren Theile des Schlüssel-Brustbeingelenkes befindliches Band. Nach hinten wird es von dem Brustzungenbeinmuskel und dem Brust-Schildknorpelmuskel bedeckt; nach vorn aber hängt es

mit dem Kapselband zusammen. Nach aussen befestiget es sich an den hinteren Theil des Brustbeinendes des Schlüsselbeins; nach innen aber ist es an dem daran gränzenden Theil des Brustbeins befestigt. —

Obgleich stärker als das vordere Faserband, hat es doch ganz dieselbe Structur, und so wie jenes Verschiebungen des Schlüsselbeins nach vorn verhütet, so verhindert dieses Verschiebungen desselben nach hinten.

3. Schlüssel-Rippen- oder rautenförmiges Band.
4. Bänder des schwerdtförmigen Knorpels.
5. 5. Innere Zwischenrippenmuskeln.
6. 6. Hintere Brustbeinhaut (*membrana ossium sterni posterior*), welche grösstentheils aus senkrechten Fasern gebildet ist, und die eigentliche Beinhaut des Brustbeins ausmacht. Eben so wie die vordere Brustbeinhaut trägt sie zur stärkeren Befestigung der schon mit einander zusammenhängenden Brustbeinstücke bei.

### FIG. III.

Das vordere Schlüsselbrustbeingelenk von der linken Seite dargestellt. Die Kapselmembran ist geöffnet und der Zwischengelenkknorpel des linken Schlüsselbeins und des Brustbeins ist in seiner natürlichen Lage.

*a.* Vordere Fläche des Griffes des Brustbeins.
*b.* Knorpel der ersten Rippe.
*c.* Schlüsselbein.
*d.* Gelenkfläche des vorderen Schlüsselbeinendes.
1. 1. 1. Das durchschnittene Kapselband des vorderen Schlüsselbeinendes (*ligamentum capsulare anticum claviculare*). Ein kurzes, festes Band, welches, vom ganzen Umfange des Schlüsselbein-Ausschnittes (*incisura clavicularis*) des Brustbeins entspringend, zum vorderen Schlüsselbeinende hingeht, um sich hier su befestigen. Sowohl dieses Band, als auch die beiden Faserbänder, das Schlüssel-Rippenband und das Zwischenschlüsselbeinband umgeben das Schlüsselbrustbeingelenk von allen Seiten.
2. 2. Zwischengelenkknorpel (*cartilago interarticularis claviculae et sterni*), ein zwischen den beiden Gelenkflächen befindliches faserknorpliches Gebild, welches seiner Structur und seinen Verrichtungen nach ganz dem Zwischenknorpel zwischen dem Schläfen-Kinnbackengelenke gleich ist. Der ganze Umfang dieses Zwischenknorpels hängt mit der Kapselmembran zusammen; am innigsten ist derselbe aber mit dem vorderen Ende des Schlüsselbeins durch eigene, starke tendinöse Fasern verbunden.
3. Ein Theil des Zwischenschlüsselbeinbandes.

### FIG. IV.

Das vordere Schlüsselbrustbeingelenk von der rechten Seite dargestellt. Das Kapselband ist aufgeschnitten, und der Zwischengelenkknorpel des rechten Schlüsselbeins und des Brustbeins ist hier ausser seiner natürlichen Lage.

*a. b. c.*, (wie bei Fig. 3.).
*d.* Gelenkvertiefung des Brustbeins für das vordere Ende des Schlüsselbeins *incisura clavicularis*).
1. 1. 1. Kapselmembran.
2. Die untere Fläche des Zwischengelenkknorpels, dessen äusseres befestigtes Ende etwas vom Schlüsselbein abgezogen ist.

### FIG. V.

Der Zwischenknorpel des Schlüsselbeins und des Akromions.

*a.* Akromialende des Schlüsselbeins, welches aus der Verbindung genommen ist.
1. 1. Kapselmembran des Akromialendes dieses Knochens (*membrana capsularis extremitatis scapularis claviculae.*
2. Zwischenknorpel, *cartilago interarticularis claviculae et acromii*).

---

# Erklärung der Kupfertafel VI.

Auf dieser Tafel sind die Bänder des Beckens dargestellt.

### FIG. I.

Das Becken mit seinen Bändern von vorn anzusehen.

*a.* Körper des dritten Lendenwirbels.
*b.* Querfortsatz desselben.
*c.* Körper des vierten Lendenwirbels.
*d.* Querfortsatz desselben.
*e.* Körper des fünften Lendenwirbels.
*f.* Erster
*g.* Zweiter } falscher Wirbel des Heiligenbeins.
*h.* Dritter
*i.* Fünftes Lendenwirbelloch.
*k.* Erstes
*l.* Zweites } vorderes Heiligenbeinloch.
*m.* Drittes
*n.* Grosser Ausschnitt des Sitzknochens.

o. Vorderer oberer Stachelfortsatz des Hüftknochens.
p. Vorderer unterer Stachelfortsatz dieses Knochens.
q. Vorderer Ausschnitt desselben.
r. Horizontaler Ast
s. Knotige Hervorragung } des Schambeins.
t. Absteigender Ast
u. Aufsteigender Ast
v. Höcker } des Sitzbeins.
w. Absteigender Ast
x. Pfanne.
y. Die sich stumpfrund endigende Spitze des Steissknochens.

1. Zwischenkörperband (*ligamentum intervertebrale*) des dritten und vierten Lendenwirbels.
2. Zwischenkörperband des vierten und fünften Lendenwirbels.
3. Zwischenkörperband des fünften Lendenwirbels und des ersten falschen Kreuzwirbels.
4. Die zu den beiden vorderen Beckenbändern hinzukommende sehnige Haut (*membrana accessoria*).
5. Vorderes oberes Beckenband (*ligamentum pelvis anticum superius s. ilio-lumbale superius*), ein längliches, dünnes, dreieckiges Band, welches sich vom hinteren Ende des Hüftbeinkammes bis zum Querfortsatz des vierten und fünften Lendenwirbels hinauf erstreckt. Es besteht aus schräg laufenden, sich fächerartig zu den Lendenwirbeln verbreitenden Fasern und ist gewöhnlich da, wo es die Querfortsätze derselben erreicht hat, zum Durchgang verschiedener Blutgefässe und Nerven durchlöchert.
6. Vorderes unteres Beckenband (*ligamentum pelvis anticum inferius s. ligamentum ilio-lumbale inferius*). Es entspringt wie das vorige, nur etwas mehr nach unten und nach hinten, vom hinteren Ende des Hüftbeinkammes, läuft dann schief nach vorn zum untern Rand des Querfortsatzes des fünften Lendenwirbels hin, indem es sich hinter der Hüft- und Heiligbeinfuge weg erstreckt. Mit dem vorigen hängt es zusammen.

Diese beiden Bänder tragen nicht nur viel zur genauern Befestigung der zwischen dem untersten Theil der Rückenwirbelsäule und den Beckenknochen stattfindenden Verbindung bei, sondern sie verhüten auch jede seitliche Verrückung derselben, und schützen die Unterleibseingeweide in ihrer Lage.

7. Das ligamentöse Bündel (*lacertus ligamentosus*), welches vom Körper des vierten Lendenwirbels entspringend bogenförmig längs dem obern Rand des horizontalen Schambeinastes dahin läuft, um sich an der knotigen Hervorragung des Schoosbeins zu endigen.
8. Hüftbeinlochmembran oder verschliessendes Band (*ligamentum s. membrana obturatoria s. foraminis thyreoidei ossium pubis*), ein dünnhäutiges, aber festes, aus vielen unregelmässigen, bald quer, bald schief laufenden Fasern bestehendes Band, welches überall an den scharfen Rändern des eiförmigen oder verschlossenen (*foramen obturatorium*) Loches befestiget ist, und dasselbe grösstentheils verschliesst.

Der Nutzen dieser Hüftbeinlochmembran besteht darin, dass sie bei starker Ausdehnung der Harnblase und des Mastdarmes, ganz vorzüglich aber beim Durchschneiden der Frucht durch das Becken nachgibt, und mithin das heftige Pressen und den Druck auf die innern Theile der Beckenhöhle um vieles vermindert.

9. Länglichrunde Oeffnung oder Lücke (*hiatus*), welche sich am vordern, obern Theil der Hüftbeinlochmembran befindet, und der Arterie, Vene und dem Nerven (*obturatorius*) einen Durchgang gewährt.
10. Schambeinfuge oder Knorpelvereinigung der Schamknochen (*synchondrosis ossium pubis*). Die beiden Gelenkflächen der absteigenden Schambeinäste sind elliptisch, und jede derselben hat eine dünne Knorpelscheibe, welche mit ihrer äussern Fläche am Knochen hängt, mit der innern, freien und gleichsam von Gelenkschleim befeuchteten Fläche aber der innern Seite des ihr gegenüberligenden Knorpels zugekehrt ist. Aeusserlich fügen sich sowohl nach vorn, als auch nach hinten sehr viele ligamentöse Faserschichten dieser Knorpelvereinigung an, und laufen quer von einem Schambein zum andern, wodurch das Gelenk eine sehr bedeutende Verstärkung erhält. Nach innen wird die Knorpelmasse immer weicher, und enthält einen gallertartigen Kern (Fig. 4.).
11. Das bogenförmige Band (*ligamentum arcuatum*), eine sich am untern Theil der Schamfuge vom innern Rand des absteigenden Schambeinastes der einen Seite zu dem der entgegengesetzten herüberer-streckende Faserschicht, welche ebenfalls zur gegenseitigen Befestigung der Schambeine viel beiträgt. Nach vorn gränzen beim männlichen Geschlecht die schwammigen Körper der Ruthe, und beim Weibe der Kitzler an dieses Faserband, nach hinten hingegen steht dasselbe mit dem Blasenhalse und beim männlichen Geschlechte auch noch mit der Vorstecherdrüse in Berührung. Uebrigens tragen auch die sich kreuzenden Sehnenfasern der äussern schiefen Bauchmuskeln etwas zur Festhaltung der Schamkochen bei.
12. Vorderes Steissbeinband (*ligamentum sacro-coccygeum anterius*).
13. 13. Faserknorpliches Pfannenband (*labrum cartilagineum acetabuli*).
14. Stelle, wo sich der Ausschnitt der Pfanne unter dem Knorpelring befindet.
15. 15. Das Poupartische oder Fallopische Band (*ligamentum Poupartii s. Falloppii*).
16. Das Gimbernat'sche Band (*ligamentum Gimbernati*).

## FIG. II.

Das Becken mit seinen Bändern von hinten anzusehen.

*a.* Oberer schräger Fortsatz
*b.* Querfortsatz
*c.* Dornfortsatz
} des dritten Lendenwirbels.

*d.* Querfortsatz
*e.* Dornfortsatz
} des vierten Lendenwirbels.

*f.* Querfortsatz
*g.* Dornfortsatz
} des fünften Lendenwirbels.

*h.* Verbindung der schrägen Fortsätze des dritten und vierten Lendenwirbels.

*i.* Verbindung der schrägen Fortsätze des vierten und fünften Lendenwirbels.

*k.* Verbindung der schrägen Fortsätze des fünften Lendenwirbels mit dem ersten falschen Wirbel des Kreuzbeins.

*l.* Erstes
*m.* Zweites
*n.* Drittes
} hinteres Kreuzbeinloch.

*o. o.* Bogenförmiges Ende des Rückenmarkcanals.

*p.* Dritter
*q.* Vierter
*r.* Fünfter
} falscher Querfortsatz des Kreuzbeins.

*s.* Steissbeinerhabenheit des Kreuzbeins.

*t.* Vierter falscher Wirbel des Steissknochens.

*u. u.* Hüftbeinkamm.

*v.* Obere vordere
*w.* Obere hintere
*x.* Untere hintere
} Spitze dieses Knochens.

*y.* Grosser Sitzbeinausschnitt.

*z.* Absteigender Ast des Sitzknochens.

*α.* Der untere Höcker.

*β.* Unterer Ast des Schamknochens.

*γ.* Halbmondförmiger Ausschnitt des Sitzknochens.

*δ.* Rand der Pfanne.

1. Hüftbeinlochmembran.

2. Bogenförmiges Band der Schamknochen, wovon man jedoch nur einen sehr kleinen Theil sehen kann.

3. Hintere Ansicht des vorderen oberen Beckenbandes, wobei sich der Ursprung desselben vom Hüftbeinkamme und seine Insertion am Querfortsatz der beiden letzten Lendenwirbel sehr deutlich darstellen.

4. Hintere Ansicht des vorderen unteren Beckenbandes, dessen Insertionsstellen man hier ebenfalls sehr genau sehen kann.

5. Die sich mit diesen beiden Bändern verbindende Haut (*membrana accessoria*). Man sieht hier, wie ihre Fasern in schräger Richtung zum Querfortsatz des vierten Lendenwirbels hinlaufen, und wie sie gemeinschaftlich mit den beiden vordern Beckenbändern zur Befestigung der Hüft- und Heiligbeinfuge von hinten beitragen.

6. Langes oder oberflächliches hinteres Beckenband (*ligamentum pelvis posticum s. ossis ilei longum s. superficiale s. ileo-sacrum longum*), ein vom hintern Ende des Hüftbeinkammes entspringendes länglich viereckiges Band, welches fast senkrecht zur Spitze des Querfortsatzes vom vierten falschen Kreuzbeinwirbel herabsteigt.

7. Kurzes oder tiefes hinteres Beckenband (*ligamentum pelvis s. ilei posticum breve s. profundum s. ileo-sacrum breve*), welches unmittelbar unter dem vorigen entspringend, ebenfalls in vertikaler Richtung zur Spitze des Querfortsatzes des dritten falschen Kreuzbeinwirbels herabsteigt. Es ist kürzer und schmaler als das vorige, und man sieht es hier sehr deutlich auf der linken Seite, wo das lange Beckenband weggenommen ist.

Diese beiden Bänder tragen mit zur Befestigung der Hüft- und Heiligbeinfuge von hinten bei.

8. 8. Die unbestimmten hintern Beckenbänder (*ligamenta vaga s. ilei postica s. ileo-sacra vaga*). Sie sind klein, aber stark und entspringen von der hintern stumpfen Spitze des Hüftknochens, um sich nachher zu den Querfortsätzen des ersten bis vierten falschen Kreuzbeinwirbels herab zu begeben.

9. Stelle, wo sich das Band der Dornfortsätze der Wirbelsäule allmählig verliert.

10. Membran, mit welcher das Ende des Rückenmarkcanals bedeckt ist.

11. Langes hinteres Steissbeinband (*ligamentum sacro-coccygeum posticum longum*), ein aus festen sehnigen Fasern bestehendes Band, welches den Ausgang des Rückenmarkcanals verschliesst, und vom Rande dieses Canals entspringend, senkrecht an der innern Fläche des Steissbeins herabsteigt.

12. Kurzes hinteres Steissbeinband (*ligamentum sacro-coccygeum posticum breve*). Es ist kürzer, als das vorige, und erstreckt sich auf jeder Seite von der hintern Fläche der Kreuzbeinhörner, ebenfalls in fast senkrechter Richtung, zur hintern Fläche der Steissbeinhörner herab.

Die zahlreichen sehnigen Fasern dieser beiden Bänder tragen viel zur stärkeren Befestigung des Kreuzbein-Steissbein-Gelenkes bei.

13. Ligamentöse Membran, welche vom fünften falschen Querfortsatz des Kreuzbeins an den falschen Querfortsatz des Steissbeins herabgeht.

14. 14. Grosses oder äusseres hinteres Beckenband, Knorrenheiligbeinband (*ligamentum pelvis posticum magnum s. tuberoso-sacrum*). Ein dünnes, aber starkes, breites Band, welches eine dreieckige Gestalt hat, und sich am hintern untern Theil des Beckens befindet. Mit seinem schmaleren

Ende inserirt es sich an den innern und hintern Theil des Sitzbeinhöckers, mit seiner breiten Grundfläche hingegen ist es an dem Seitentheile des dritten, vierten und fünften falschen Wirbels des Kreuzbeins, so wie auch an dem Seitentheil der obersten falschen Wirbel des Steissbeines befestiget. Man sieht hier sehr deutlich, wie sich sein breiterer Theil nach oben bis zum langen hintern Beckenband hinauf erstreckt, und mit demselben gewissermaassen verbunden ist. Die hintere Fläche dieses Bandes wird vom grossen Gesässmuskel, dem es auch als Befestigungspunkt dient, bedeckt. Die vordere Fläche aber ist zum Theil der hintern Fläche des Stachelheiligbeinbandes zugekehrt und auch mit derselben verwachsen.

15. Der sich vom mittlern Theil des grossen hintern Beckenbandes zur innern Fläche des absteigenden und aufsteigenden Sitzbeinastes hin erstreckende, sichelförmige Fortsatz (*falx ligamentosa s. productio falciformis*), wodurch das Band nach vorn ein concaves Ansehen erhält.

16. Kleineres, inneres hinteres Beckenband oder Stachelheiligbeinband (*ligamentum pelvis posticum parvum s. spinoso-sacrum*). Ein nicht minder starkes Band, welches die Gestalt eines gleichschenkeligen Dreiecks hat, und sich vor dem vorigen am hintern Theil des Beckens befindet. Es ist mit seinem schmalen Ende am Sitzbeinstachel befestiget, mit dem breiteren Ende hingegen inserirt es sich an die Seitentheile der untersten Kreuzbeinwirbel und des ersten Steissbeinwirbels. Seine hintere Fläche ist mit der vordern Fläche des grossen hintern Beckenbandes verwachsen, und die vordere wird vom Hebemuskel des Afters bedeckt. Es erstreckt sich zwar auch nach innen und nach hinten hin; allein, da der Sitzbeinstachel höher liegt, als der Höcker, so braucht es nicht zu sehr in die Höhe zu steigen und seine Fasern kreuzen sich daher mit denen des grossen hintern Beckenbandes.

Sowohl der obere Rand dieses Bandes, als auch der des obern breiten Theils des grossen hintern Beckenbandes schliessen den obern Gesässausschnitt (*incisura ischiadica major*), und geben ihm nun das Ansehen eines beinahe ovalen Loches, durch welches der birnförmige Muskel, die Hüftbeinschlagader, der ischiadische Nerve und die ischiadische Arterie aus der Beckenhöhle heraustreten. Der untere Rand des kleinen hintern Beckenbandes, und der untere Rand des grossen hintern Beckenbandes verschliessen den untern Gesässausschnitt (*incisura ischiadica minor*), und bilden eine dreieckige Oeffnung.

Der Nutzen des grossen und kleinen hintern Beckenbandes besteht darin, dass sie die Verbindung der Beckenknochen mit dem Heiligbein befestigen. Uebrigens bewirken sie auch durch ihr Verschliessen des zwischen dem Kreuzbein und dem Sitzbein befindlichen grossen Zwischenraumes eine Verengerung der untern Beckenöffnung, und unterstützen mithin die darin liegenden Eingeweide des Unterleibes. Sie dienen ferner dem grossen Gesässmuskel und einem Theil des Steissbeinmuskels zur Insertionsfläche, und ganz besonders sichert das grosse hintere Beckenband die an seiner inneren Fläche herablaufende Schamschlagader (*arteria pudenda*) vor jedem Druck beim Sitzen.

## FIG. III.

Die linke Hälfte des Beckens mit seinen Bändern von innen zu sehen. Das rechte Darmbein ist hier weggenommen worden.

*a.* Vierter
*b.* Fünfter } Lendenwirbel.

*c. d. e. f. g.* Die fünf falschen Wirbel des Kreuzbeins.

*h. i. k. l.* Die vier vordern Kreuzbeinlöcher.

*m.* Seitenflügel des Kreuzbeins.

*n.* Dessen ohrförmige Seitengelenkfläche.

*o. p. q. r.* Die vier falschen Wirbel des Steissbeins.

*s.* Kamm des Hüftknochens.

*t.* Obere vordere
*u.* Untere vordere } Spitze dieses Knochens.

*v.* Horizontaler Ast des Schambeins.

*w.* Dessen knotige Hervorragung.

*x.* Ungenannte Linie des Hüftknochens.

*y.* Der durchschnittene und an seinem Umfang mit dem ringförmigen Band umgebene Schambeinknorpel.

*z.* Unterer Ast des Schamknochens.

1. Die Hüft- und Heiligbeinfuge (*symphysis sacro-iliaca*). Die zwei hintern und vordern Beckenbänder sind hier weggenommen worden, um die gegenseitige Verbindung des Kreuzbeins mit den Hüftbeinen anschaulicher zu machen.

Die Gelenkflächen der beiden Hüftknochen passen genau in die beiden ohrförmigen Seitengelenkflächen des Kreuzbeins, und werden durch glatte dünne Knorpelscheiben unbeweglich mit demselben verbunden.

2. 2. Zwischenknorpel der Wirbelbeine.

3. 3. Das grosse hintere Beckenband oder Knorrenheiligbeinband (*ligamentum tuberoso-sacrum*). Man sieht hier sehr deutlich, wie seine vordere Fläche der hintern Fläche des Stachelheiligenbeinbandes zugekehrt ist.

4. Die sichelförmige Verlängerung dieses Bandes (*falx ligamentosa*).

5. Das kleine hintere Beckenband oder Stachelheiligenbeinband (*ligamentum spinoso-sacrum*), von seiner vordern Fläche dargestellt, und wie es sich mit seinem breiteren Ende an die Seitentheile der untersten Kreuzbeinwirbel und des ersten Steissbeinwirbels anheftet.

6. Vorderes Steissbeinband (*ligamentum sacro-coccygeum anterius*), ein aus vielen ligamentösen Fasern zusammengesetztes Band, welches sich vom letzten falschen Kreuzbeinwirbel an der Beckenfläche des Steissknochens heraberstreckt, und mit zur Be-

festigung des Kreuzbein-Steissbein-Gelenkes beiträgt.

7. Die Hüftbeinmembran (*membrana obturatoria*).
8. Lücke derselben.

### FIG. IV.

Schamknochen einer am Ende der Schwangerschaft gestorbenen Person.

*a.* Die gallertartige Knorpelsubstanz oder der Kern (*substantia gelatinoso-cartilaginea*) des linken Schamknochens, welche sich in der Mitte der Knorpelverbindung befindet.

*b.* Ebendieselbe Substanz des rechten Schamknochens.

*c. c. c. c.* Das zerschnittene ringförmige Band (*ligamentum annulare ossium pubis*), welches sich über die Knorpelverbindung hinweg erstreckend, von einem Schambein zum andern begibt.

### FIG. V.

Schambein eines im ersten Monat der Schwangerschaft gestorbenen Mädchens.

*a.* Horizontaler } Schambeinast.
*b.* Absteigender }
*c.* Absteigender } Sitzbeinast.
*d.* Aufsteigender }
*e.* Eiförmiges Loch.
*f.* Schambeinknorpel, dessen vorderer Theil zwischen *α* und *β* abgeschnitten ist, um die eigentliche Beschaffenheit der Schambeinfuge an diesem, im ersten Monat der Schwangerschaft verstorbenen Individuum besser sehen zu können.

## Erklärung der Kupfertafel VII.

Diese Tafel stellt die Bänder des hintern Schlüsselbeinendes des Schulterblattes und des Oberarmgelenkes dar.

### FIG. I.

Das Schulterblatt und das grosse Kapselband des Oberarms von hinten.

*a.* Hintere Fläche des Schulterblattes.
*b.* Obergrätengrube (*fossa supraspinata*).
*c.* Schultergräte (*spina scapulae*).
*d. d.* Schulterhöhe oder Grubenecke (*acromion*).
*e.* Schlüsselbein, herabhängend und zum Theil vom kegelförmigen Band bedeckt.
*f.* Oberarmknochen.
*g.* Dessen grössere Erhabenheit.
1. Hakengrätenband oder vorderes eignes Schulterband (*ligamentum coraco-acromiale*), von welchem man jedoch hier blos seine Insertion am hintern Rand der Grätenecke sehen kann. Ungleich deutlicher stellt sich dasselbe Fig. III. und Fig. IV. 1. dar.
2. Hakenrippenband oder kleines, hinteres, eigenes Schlutterblattband (*ligamentum scapulae proprium posterius, minus, obliquum s. ligamentum coraco-costoideum*), welches auch blos Hakenband (*ligamentum coracoideum*) genannt zu werden pflegt. Es ist dasselbe nicht so gross, als das vorige, und erstreckt sich, in der Form eines viereckigen schmalen Streifes, von der Wurzel des Rabenschnabelfortsatzes zum innern Ende des obersten Schulterblattrandes, oder auch zu der über dem Schultereinschnitt befindlichen Rippe hin. Der Schultereinschnitt (*incisura semilunaris scapulae*) wird durch dieses Band zu einem wirklichen Loch umgewandelt, welches den Schulterblattgefässen und Nerven einen Durchgang gewahrt.
3. Kegelförmiges gemeinschaftliches Band des Schulterblattes (*ligamentum scapulae conoideum*), wovon man hier blos die hintern Fasern sehen kann.
4. 4. Das grosse Kapselband des Oberarmes (*ligamentum capsulae ossis humeri magnum*), welches aus einer Faserkapsel und aus einer Synovialkapsel besteht. Hier sieht man blos den hintern Theil der Faserkapsel.

### FIG. II.

Das Schulterblatt und die Kapselmembran des Schultergelenks, von vorne.

*a.* Schulterblatt.
*b.* Akromion.
*c.* Schulterhaken, oder Rabenschnabelfortsatz.
*d.* Schlüsselbein, in die Höhe gezogen.
*e.* Oberarmknochen.
*f.* Sehne des zweiköpfigen Muskels.
1. Grätenschlüsselband (*ligamentum claviculae acromiale. s. ligamentum acromio-claviculare*), ein aus straffen, kurzen Fasern bestehendes Band, welches oben die Kapselmembran des Akromialendes des Schlüsselbeins bedeckt, und die Grätenecke des Schulterblattes mit dem Schulterblattrand des Schlüsselbeins verbindet.
2. Ungleichseitigviereckiges gemeinschaftliches Band des Schulterblattes (*ligamentum scapulae trapezoideum*).

Es entspringt am mittleren Theil der Rückenseite des Rabenschnabelfortsatzes, und inserirt sich, aufwärts steigend, an den untern Theil des Akromialendes des Schlüsselbeins.

3. Kegelförmiges gemeinschaftliches Schulterblattband (*ligamentum scapulae conoideum*), welches sich von der Wurzel des Rabenschnabelfortsatzes zum hintern Schlüsselbeinrand hinbegibt. Sowohl dieses, als auch das vorige Band hängen auf's genaueste mit einander zusammen, und man sollte sie daher als ein einziges Band, als das Hakenschlüsselband (*ligamentum coraco-claviculare*) betrachten, welches aus zwei Bündeln, nämlich aus einem innern, dem Mönchskappenmuskel zugewandtes (kegelförmiges Band), und aus einem äussern längern, dem Zellgewebe zugekehrtes (ungleichseitigviereckiges Band), Bündel besteht.

Die Fasern dieses Doppelbandes nehmen sehr verschiedene Richtungen, und tragen nicht blos zur Befestigung des Schlüsselbeines in seiner Skapularverbindung bei, sondern sie verhindern zugleich auch Verrenkungen dieses Knochens, und unterstützen die bei Schlüsselbeinbrüchen nach hinten so häufig vorkommenden Knochensplitter in ihrer Lage.

4. Hakengrätenband, von der Vorderseite.
5. Hakenrippenband, welches hier doppelt ist.
6. Ligamentöse Membran.
7. 7. Das Faserkapselband des Schultergelenkes, von der Vorderseite, welches sich als ein schlaffer, weiter Sack über die ganze Synovialkapsel hinwegzieht.

Man sieht hier sehr deutlich, wie sein oberer, sich an den Umfang der Gelenkvertiefung inserirender und daselbst auch in die Beinhaut übergehender, Theil durch einige vom Rabenschnabelfortsatz kommende Faserbündel verstärkt wird, und wie sich am vordern Rande dieses Bandes eine kleine Lücke gebildet hat, welche der langen Sehne des zweibäuchigen Oberarmmuskels einen Durchgang gestattet.

Dieses Band wird aus vielfach in einander gewundenen Fasern zusammengesetzt, und sein unterer, sich an den Hals des Oberarmknochens festsetzender Theil verschmilzt hier (*e*) mit der Beinhaut.

## FIG. III.

Das Schultergelenk mit seinen abgeschnittenen Muskeln, von vorne.

*a.* Schlüsselbein.
*b.* Dessen Sternaltheil.
*c.* Dessen Akromialtheil.
*d.* Der mit dem Schlüsselbein zusammenhängende Schulterblattfortsatz.
*e.* Spitze des Rabenschnabelfortsatzes.
*f. f.* Grundfläche des Schulterblattes.
*g.* Oberarmknochen.
*h. h.* Unterschulterblattmuskel (*subscapularis*).
*i.* Ein kleiner Theil des Obergrätenmuskels.
*k. k.* Der zweibäuchige Oberarmmuskel, wie er mit seinem kürzeren Kopf (*α*) vom Rabenschnabelfortsatz, mit seinem längeren Kopf (*β*) aber vom obern Rand der Gelenkhöhle des Schulterblattes entspringt.
*l.* Der Korakobrachialmuskel, locker am Schulterhaken herabhängend, und schief unter den beiden Köpfen des zweibäuchigen Muskels zum Oberarmknochen hingehend.
*m. m.* Der Deltamuskel, welcher hier von seiner Insertion am Schulterblatt losgeschnitten und zurückgelegt worden ist.
*n.* Der breite Rückenmuskel, ebenfalls nicht weit von seiner Insertion am Schulterknochen abgeschnitten, und frei herabhängend.
1. Hakengrätenband oder vorderes grösseres, dreieckiges, eignes Schulterband (*ligamentum acromio-coracoideum s. anterius, majus, triquetrum s. ligamentum coraco-acromiale*), wie es sich quer vom Rabenschnabelfortsatz zum Akromion erstreckt, und diese beiden Fortsätze des Schulterknochens gleichsam brückenartig vereiniget. Nach oben wird dieses Band vom Akromialende des Schlüsselbeins und vom Deltamuskel bedeckt, und es bildet nun mit dem Rabenschnabelfortsatz und dem Akromion eine Decke, welche dem Kopf des Oberarmbeins zum Stützpunkt dient und das Ausweichen dieses Knochens nach oben verhindert.
2. Ungleichseitigviereckiges Band (*ligamentum scapulae trapezoides*), wie es vom mittleren Theil der Rückenseite des Rabenschnabelfortsatzes schief zum Akromialende des Schlüsselbeines hinaufsteigt.
3. 3. 3. Kapselband des Schultergelenkes, welches hier durchschnitten ist, um den darin liegenden Kopf des Oberarmknochens desto besser sehen zu können.

Die lange Sehne des zweibäuchigen Obermuskels (*β*) ist hier sehr natürlich dargestellt, wie sie durch das Kapselband durchgetreten ist, und sich nun über den Kopf des Armknochens zum obern Theil der Gelenkhöhle des Schulterblattes hinauf erstreckt. Die Rinne, durch welche diese Sehne geht, wird von der Synovialkapsel überzogen, und zwar so, dass diese sich von hieraus über die Sehne hinwegschlägt, ohne jedoch an dieser Stelle nur im geringsten eine Oeffnung zu haben.

Ferner sieht man auch hier sehr deutlich, wie die starke breite Sehne des Subskapularmuskels (*h*) über das Kapselband (*γ*) dahin läuft, um sich an den kleinern Oberarmknochenhöcker zu inseriren. Mit dem Kapselband ist diese Sehne dermassen verwachsen, dass beide unzertrennlich von einander sind, und man kann daher leicht hieraus ersehen, wie sehr das Schultergelenk nicht nur durch diesen Muskel, sondern auch durch die übrigen, das Kapselband umgebenden und sich an den Oberarmknochenkopf

befestigenden Muskeln geschützt, oder überhaupt gegen äusserliche Verletzungen gesichert werden muss.

### FIG. IV.

Die geöffnete Gelenkhöhle nebst dem Gelenkkopf des Oberarmknochens und der Ursprungsstelle der langen Sehne des zweiköpfigen Muskels. Der Zweck dieser Zeichnung geht vorzüglich dahin, die Flachheit der Gelenkhöhle in Vergleich mit der Rundheit des Gelenkkopfes darzustellen.

*a.* Schulterblatt.
*b.* Schultergräte.
*c.* Akromion.
*d.* Spitze des Schulterhakens.
*e.* Die Sehne des langen Kopfes des zweibäuchigen Muskels.
*f.* Die Gelenkfläche des Schulterblattes.
*g.* Der Gelenkkopf des Oberarmknochens.
*h.* Oberarmknochen.
*i.* Ueberbleibsel der Sehne des Obergrätenmuskels.
1. Hakengrätenband, in seinem ganzen Verlauf vom Schulterhaken (*d*) bis zum Akromion (*c*) dargestellt.
2. 2. 2. 2. Die durchschnittene und zurückgelegte Synovialkapsel, welche die Gelenkfläche des Schulterblattes nach oben, und den Gelenkkopf des Oberarmknochens nach unten überzieht. Sie hängt als ein durchschnittener weiter Sack vom Umfang beider Knochenflächen herab, und man kann nun die flachgewölbte Gelenkhöhle des Schulterblattes in ihrem Verhältniss zu dem glatten, halbkugelförmigen Theil des Oberarmbeinkopfes sehr genau sehen. Innerhalb der Gelenkkapsel zeigt sich (*e*) die Sehne des langen Kopfes des zweibäuchigen Muskels, wie sie vom obern Rand der Gelenkfläche entspringt; und (*i*) bezeichnet das abgeschnittene Stück von der Sehne des Obergrätenmuskels, welches auf der Gelenkkapsel liegt, und auf's innigste mit derselben vereinigt ist.

### FIG. V.

Diese Darstellung kann mit Fig. III. verglichen werden, insofern man hier ebenfalls die grossen Muskeln sieht, welche das Schultergelenk nach allen Seiten umgeben und zu seiner Befestigung beitragen. Ganz vorzüglich soll aber hier eine genaue Abbildung von dem grossen Schleimbeutel, welcher sich in der Gelenkkapsel befindet, gegeben werden.

*a. a.* Grundfläche des Schulterblattes.
*b.* Anfang der Schultergräte.
*c.* Akromion.
*d.* Schlüsselbein.
*e.* Spitze des Schulterhakens.
*f.* Oberarmknochen, dessen Gelenk jedoch hier von Muskeln und andern weichen Theilen bedeckt ist.
*g.* Untergrätenmuskel (*infraspinatus*).
*h.* Kleiner runder Armmuskel (*teres minor*).
*i.* Grosser runder Armmuskel (*teres major*).
*k.* Kurzer Kopf des zweibäuchigen Armmuskels, wie er von der Spitze des Schulterhakens entspringt.
*l.* Langer Kopf dieses Muskels, wie er mit seiner runden schmalen Sehne durch die am untern und vordern Rand des Kapselbandes befindliche Lücke aus der Gelenkhöhle hervortritt.
*m.* Stelle, unterhalb welcher sich die beiden Köpfe des zweibäuchigen Muskels vereinigen.
*n. n.* Oberer Theil des Korakobrachialmuskels.
1. Ungleichseitig viereckiges Band (*ligamentum scapulae trapezoideum*).
2. Grätenschlüsselband (*ligamentum acromio-claviculare*), wie es oben das Kapselband des Akromialendes des Schlüsselbeins bedeckt, und mit seinen kurzen, straffen Fasern den Schulterrand dieses Knochens auf's innigste mit der Grätenecke des Schulterblattes vereiniget.
3. 3. 3. 3. Der geöffnete Schleimbeutel (*bursa mucosa*), welcher auf der Aussenseite der Kapselmembran, aufsitzt, sehr gross ist, und von mehrern kleineren Schleimbeutelchen umgeben wird.

---

## Erklärung der Kupfertafel VIII.

Diese Tafel stellt die Bänder der obern Gliedmassen dar.

### FIG. I.

Die Sehnenbinde der obern Gliedmassen, von aussen oder von der Rückenseite.

1. Oberarmbinde, (*vagina brachialis*), wie sie als eine unmittelbar unter der Haut liegende dünne, sehnige Ausbreitung die sämmtlichen Muskeln an der Aussenseite des Oberarmes umgibt, und von der Schultergräte, vom Akromion und vom Akromialtheil des Schlüsselbeins entspringend, zum

Ellbogengelenk herabgeht, um sich von hieraus in die Vorderarmbinde zu verlieren.

2. Vorderarmbinde (*vagina antibrachialis s. cubitalis*), welche theils eine Fortsetzung der vorigen ist, theils aber auch von den Sehnen des dreibäuchigen und des zweibäuchigen Armmuskels gebildet wird. Sie umhüllt die Muskeln nicht blos oberflächlich, sondern sie dringt auch zwischen dieselben ein, und bildet gewissermassen Scheidewände zwischen ihnen.
3. Gemeinschaftliches Rückenband der Handwurzel (*ligamentum carpi commune dorsale*), ebenfalls blos eine Fortsetzung der stärkern Sehnenfasern des vorigen Bandes.
4. 4. Handbinde (*vagina manus*), welche nicht minder aus den stärkern Sehnenfasern der Vorderarmbinde entspringend, jede einzelne, über die Handwurzel herablaufende, Sehne scheidenartig umgibt.

## FIG. II.

Die Sehnenbinde des Armes, von innen.

1. 1. Oberarmbinde (*vagina brachialis*), wie sie die, an der innern Seite des Oberarmes gelegenen, Muskeln umgibt, und sich zum Armbug herab erstreckt.
2. 2. Vorderarmbinde (*vagina antibrachialis*), in ihrem ganzen Verlauf an der innern Seite des Armes.
3. Verstärkungsfasern, welche sich am Armbuge in schräger Richtung herab erstrecken, und mit der Flechsenmembran des zweiköpfigen Muskels vermischen.
4. Gemeinschaftliches Volarband der Handwurzel (*ligamentum carpi commune volare*), welches eigentlich weiter nichts als eine Fortsetzung der stärkern Sehnenfasern der Vorderarmbinde ist, und sich quer vom untern Ulnarende zum untern Radialende herüber erstreckt.
3. Die Aponeurose der Haud (*aponeurosis palmaris*), wie sie sich in fünf Digitationen theilt.
6. 6. Querbändchen der Hand (*ligamenta palmaria transversa*).
7. Der kurze Palmarmuskel.
8. Die Sehnenscheide des Daumens.
9. Die ringförmigen Bänder (*ligamenta annularia digitorum*). Sie sind sehr schmal, erstrecken sich an der Beugeseite der Fingergelenke von einem Fingerrande zum andern hin, und bedecken die Sehnen der Flexoren.
10. Die scheidenartigen Bänder (*ligamenta vaginalia digitorum*). Sie sind etwas breiter, als die vorigen, erstrecken sich an der Beugeseite des ersten und zweiten Fingergliedes von einem Fingerende zum andern hin, und bedecken ebenfalls die Sehnen der Beugemuskeln.
11. Die kreuzförmigen Bänder (*ligamenta cruciata digitorum*). Sie sind ausserordentlich schmal, und durchkreuzen sich über den Sehnen der Beugemuskeln dermassen vor jedem Fingergelenk, dass sich allemal das eine Bändchen schräg vom äussern Fingerrande zum innern, das andere aber vom innern Fingerrand zum äussern hin erstreckt.
12. Die schrägen Bänder (*ligamenta obliqua digitorum*). Sie befinden sich an der Beugeseite des zweiten Fingergliedes, bedecken ebenfalls die Sehnen der Flexoren; erstrecken sich aber blos von einem Fingerrand zum andern.
13. Die gemeinschaftliche Membran der Sehnen der Beugemuskeln (*membrana ligamentis tendinum communis*), welche hier zerschnitten worden ist, um sowohl die Sehne des durchbohrten, als auch die des durchbohrenden Beugemuskels der Finger sichtbar zu machen.

Am Ringfinger hat man dieselbe jedoch unverletzt gelassen, und wir sehen hier die ringförmigen, scheidenartigen, kreuzförmigen und schrägen Bänder recht gut durchschimmern. Am Mittel- und Zeigefinger hingegen ist sie ebenfalls weggeschnitten worden, und blos ihre stärkeren Fasern sind geblieben, welche eigentlich die so eben beschriebenen ringförmigen, scheidenartigen, kreuzförmigen und schrägen Bänder bilden.

## FIG. III.

Das obere Ende des Oberarmknochens mit der zerschnittenen Kapselmembran.

*a.* Kopf des Oberarmes.
*b.* Dessen Körper.
*c.* Die abgeschnittene Sehne des zweibäuchigen Muskels.
*d.* Das Zäumchen (*frenulum*) dieser Sehne.

1. 1. 1. Kapselband des Oberarmgelenkes, welches zerschnitten und zurückgeschlagen ist.
2. Haltbändchen (*retinaculum*) dieser Kapselmembran.

## FIG. IV.

Das Zwischenmuskelband des Oberarmes.

*a. a.* Körper des Oberarmknochens.
*b.* Hintere Grube desselben.
*c.* Innerer
*d.* Aeusserer } Gelenkhügel.

1. Inneres Zwischenmuskelband (*ligamentum intermusculare internum*), wie es sich am innern mittleren Theil des Oberarmknochens zum innern Knöchel heraberstreckt.
2. Aeusseres Zwischenmuskelband (*ligamentum intermusculare externum*), welches sich am äussern Theil des Oberarmknochens zum äussern Knöchel herabsenkt. Sowohl dieses, als auch das vorige Band d'enen den beiden Ausstreckemuskeln des Vorderarmes und andern Muskeln zur Insertion.

## FIG. V.

Das Ringband der Speiche, von innen.

*a.* Körper der Ellbogenröhre.
*b.* Ellbogenknorren.
*c.* Kronenfortsatz.
*d.* Grosse halbmondförmige Gelenkvertiefung.
*e.* Tuberosität, an welcher
*f.* die Sehne des innern Armmuskels befestigt ist.
*g.* Körper der Speiche.
*h.* Kopf derselben.
*i.* Tuberosität, woran sich die Sehne des zweibäuchigen Muskels inserirt.
1. Ringband der Speiche (*ligamentum radii annulare s. ligamentum radio-cubitale*); ein sehr starkes, vom vordern und hintern Ende der seitlichen halbmondförmigen Gelenkvertiefung des Ellbogenbeins entspringendes Band, welches mit seinen kreisförmigen Fasern den Hals der Speiche locker umgibt. An seiner äussern Fläche wird es vom äussern seitlichen Bande, welches jedoch hier weggenommen worden ist, bedeckt, und seine innere Fläche ist mit der Synovialkapsel verwebt.

Es trägt dieses Band zur Verstärkung der Synovialkapsel bei, und überhaupt dient es zur stärkern Befestigung und Beschränkung des obern Radialendes.

2. Zwischenknochenband (*ligamentum s. membrana antibrachii interossea*). Man sieht hier blos einen Theil seines Ursprunges unterhalb dem Speichenhöcker. Es wird dasselbe aus parallel laufenden, in schiefer Richtung sich vom Radialknochen zur Ulna heraberstreckenden Fasern gebildet, welche jedoch an seinem obern Theil ungleich stärker, als am untern sind. Seine vordere Fläche, welche man auf dieser Zeichnung sehr genau sehen kann, wird von den Beugemuskeln bedeckt, deren Sehnen jedoch hier abgeschnitten und zurückgelegt worden sind. Mit seinem äussern Rand ist es an die Speiche geheftet, mit dem innern hingegen inserirt es sich an die Ellbogenröhre.

## FIG. VI.

Das Zwischenknochenband, von der Aussenseite.

*a.* Körper des Ellbogenknochens.
*b.* Ellbogenknorren.
*c.* Grosse halbmondförmige Gelenkvertiefung.
*d.* Kronenfortsatz.
*e.* Körper der Speiche.
*f.* Dessen Kopf.
1. Ringband der Speiche, von seiner äussern oder hintern Seite anzusehen.
2. Zwischenknochenband. Die Streckmuskeln, die seine hintere Fläche bedecken, sind hier weggenommen worden, um die an mehrern Stellen desselben befindlichen Oeffnungen für den Durchgang der Zwischenknochengefässe desto besser sehen zu können.

## FIG. VII.

Die untern Enden der Vorderarmknochen, an welchen das sackförmige Kapselband zerschnitten ist, und beide Knochen aus einander gezogen worden sind, so dass man den dreieckigen Zwischenknorpel und das röthliche Band sehr gut sehen kann.

*a.* Speiche.
*b.* Griffelförmiger Fortsatz desselben.
*c.* Halbmondförmiger Ausschnitt desselben, welcher zur Aufnahme des überknorpelten Umfanges des Kopfes der Ellbogenröhre bestimmt ist.
*d.* Untere überknorpelte Gelenkfläche der Speiche, welche sich vorn mit dem Mondbein der Handwurzel verbindet.
*e.* Ellbogenknochen.
*f.* Dessen Griffelfortsatz.
*g.* Das rundliche Ende dieses Knochens, dessen Anschwellung man das Köpfchen (*capitulum ulnae*) nennt.
*h. h. h.* Das sackförmige Kapselband (*membrana capsularis sacciformis extremitatum inferiorum cubiti*); eine äusserst schlaffe und weite, die untern Vorderarmknochenenden unter einander verbindende Synovialkapsel, welche am ganzen Umfang des halbmondförmigen Ausschnittes der Speiche entspringt, und sich über dem Kopfe des Ellbogenknochens endigt.
1. Dreieckiger Zwischenknorpel (*cartilago triangularis intermedia extremitatum ossium antibrachii*), ein kleiner, dreieckiger Faserknorpel, welcher sich mit seiner Grundfläche an den obern Rand der untern Gelenkfläche des Radialknochens inserirt, und zwischen der untern Fläche des Ulnarknochens und dem Mondbein liegt.
2. Das röthliche Band (*ligamentum subcruentum*), ein kurzes rundliches Band, durch welches der dreieckige Zwischenknorpel mit dem Griffelfortsatz des Ellbogenknochens befestigt wird.

# Erklärung der Kupfertafel IX.

Die Bänder des Handwurzel-Mittelhandgelenkes, der Finger und Fingerglieder.

## FIG. I.

Die Volarfläche der Handwurzel und der Mittelhandknochen mi dem eigenthümlichen Volarband der Handwurzel.

*a.* Unteres Radialende.
*b.* Unteres Ulnarende.
*c.* Der Theil der Sehnenscheide des innern Radialmuskels, welcher das kahnförmige Bein bedeckt.
*d. e. f. g. h.* Die fünf Mittelhandknochen.
*i.* Der viereckige Pronator.
*k.* Sehne des innern Ulnarmuskels.
*l.* » » äussern » »
*m.* » » innern Radialmuskels.
*n.* » » langen abziehenden Muskels des Daumens.

1. Kapselmembran des Handgelenkes (*membrana capsularis diarthroseos carpi*), ein, die Verbindung zwischen den Vorderarmknochen und den Handwurzelknochen verstärkendes Band, dessen oberer Theil am äussern und innern Rand des untern Radialendes und am Griffelfortsatz desselben, so wie auch am Griffelfortsatz der Ellbogenröhre, und am sackförmigen Kapselband befestigt ist; dessen unterer Theil aber dermassen mit den Dorsal- und Volarflächen der Handwurzelknochen zusammenhängt, dass es sich an der Hohlhandfläche bis über die zweite, an der Rückenhandfläche aber blos bis über die erste Handwurzelreihe erstreckt. Dieses Synovialband ist dünn, schlaff und nachgiebig genug, um dem Handgelenk die erforderliche freie Bewegung zu gestatten. Die an seiner äusserlichen Oberfläche befindlichen einzelnen Faserbündel sind vorzüglich an der Hohlhandseite, wo dasselbe, unter dem eigenthümlichen Hohlhandband, mit dem sogenannten Schleimbande bedeckt wird, rauh, und tragen übrigens viel zu dessen Verstärkung bei. Die innere Fläche dieses Bandes ist, wie die aller andern Kapselmembranen, glatt und schlüpfrig.
2. Schleimband (*ligamentum mucosum*), welches die, Gelenkschmiere absondernde, Oberfläche vergrössern hilft.
3. Eigenthümliches Hohlhandband (*ligamentum carpi volare proprium*), ein, aus quer und schief laufenden Fasern bestehendes Band, welches mit seinem obern Theil fast gänzlich in das gemeinschaftliche Hohlhandband (Taf. VIII. Fig. II. 4.) übergeht; nach unten aber die Hohlhandsehne verstärken hilft.
4. Ein, sich vom Radialknochen zur Sehnenscheide des innern Radialmuskels hin erstreckendes, Faserbündel.
5. Fasern, welche sich vom Erbsenbein zum eigenthümlichen Hohlhandband begeben.
6. Volarband des Erbsenbeines und des Hakenbeines (*ligamentum volare ossis pisiformis et hamati*); ein ziemlich starkes, sich vom untern Theil des Erbsenbeins zum obern Rand des Hakens am Hakenbein erstreckendes, Band.
7. Gerades Volarband des Erbsenbeines und des fünften Mittelhandknochens (*ligamentum volare rectum ossis pisiformis et metacarpi quinti*), ein breites, vom untern Theil des Erbsenbeins zum obern Volarrand des obern Mittelhandknochenendes des kleinen Fingers herabsteigendes, Band.
8. Volarband des Hakenbeins und des fünften Mittelhandknochens (*ligamentum volare ossis hamati et ossis metacarpi quinti*), ein ebenfalls starkes Band, welches sich von der Ulnarseite der Hakenwurzel des Hakenbeins zum obern Volarrand des obern Mittelhandknochenendes des kleinen Fingers herab begibt.
9. Gelenkkapsel des fünften Mittelhandknochens (*membrana capsularis ossis metacarpi quinti*).
10. Volarband der Gelenkkapsel des ersten Mittelhandknochens (*ligamentum accessorium volare membranae capsularis metacarpi primi*), welches zur Unterstützung der Kapselmembran viel beiträgt.
11. Inneres Seitenband dieser Gelenkkapsel (*ligamentum accessorium laterale internum*), welches ebenfalls zur Befestigung des Daumengelenkes mit beitragen hilft.

12. Volarband zwischen der Grundfläche des zweiten und dritten Mittelhandknochens (*ligamentum volare baseos ossis metacarpi indicis et medii*).
13. Volarband zwischen der Grundfläche des dritten und vierten Mittelhandknochens (*ligamentum volare baseos metacarpi medii et annularis*).
14. Volarband zwischen der Grundfläche des vierten und fünften Mittelhandknochens (*ligamentum volare baseos metacarpi annularis et auricularis*).

## FIG. II.

Die Ansicht des vorigen, nur dass hier das eigenthümliche Hohlhandband weggenommen worden ist, um die darunter gelegenen einzelnen Bänder besser sehen zu können.

*a.* Unteres Radialende.
*b.* Unteres Ulnarende.
*c.* Zwischenknochenband.
*d.* Rinne des innern Theils der vordern Radialfläche, in welcher die Sehne des langen Abziehmuskels und des kleinen Streckmuskels des Daumens läuft.
*e.* Erbsenbein (*os pisiforme*), welches hier noch mit einem Kapselband überzogen ist.
*f. g. h. i. k.* Die fünf Mittelhandknochen.
*l. m. n. o.* Erstes Glied des Zeige-, Mittel-, Ring- und Ohrfingers.
*p.* Die abgeschnittene Sehne des Radialmuskels.
1. Oberflächlich liegende Verstärkungsfasern des Kapselbandes des Handwurzelgelenkes, welche sich vom Griffelfortsatz der Speiche zum kahnförmigen Bein hin erstrecken.
2. Aehnliche Fasern, welche vom Rande der Glenoidalhöhle des untern Radialendes zum Hals des grossen vielwinkligen Beines gehen.
3. Fasern, welche sich von demselben Rande des Radialknochens zum Erbsen- und halbmondförmigen Bein hin verbreiten.
4. Fasern, welche vom Rande des untern Ulnarendes zum Erbsenbein laufen.
5. Fasern, welche sich vom Griffelfortsatz des Ellbogenknochens zum Erbsenbein hin erstrecken.
6. Fasern, welche sich vom Kahnbein und grossen vielwinkligen Bein zum Kopfbein hin begeben.
7. Fasern, welche vom Erbsenbein und vom Hakenbein zum Kopfbein laufen.
8. Dreieckiges Volarband des grossen vielwinkligen- und des kopfförmigen Beins (*ligamentum volare triangulare ossis multanguli majoris et capitati*).
9. Kleines oberflächliches Volarband des dritten Mittelhandknochens (*ligamentum volare sublime minus ossis metacarpi digiti medii*), welches, von der Volarfläche des grossen und kleinen vielwinkligen Beines entspringend, zum obern Volarende des dritten Mittelhandknochens hin geht, um sich hier zu befestigen.
10. Grosses oberflächliches Volarband des dritten Mittelhandknochens (*ligamentum volare sublime majus ossis metacarpi digiti medii*), welches blos von der Volarfläche des grossen vielwinkligen Beines, und zwar von dessen Höcker entspringt, um sich neben dem vorigen ebenfalls an das obere Volarende des dritten Mittelhandknochens zu inseriren.
11. Oberflächliches Volarband des zweiten Mittelhandknochens (*ligamentum volare sublime ossis metacarpi indicis*), welches einen und denselben Ursprung mit dem vorigen hat, sich aber an den zweiten Mittelhandknochen ansetzt.
12. Stelle, wo sich die Sehne des innern Radialmuskels an die Grundfläche des zweiten Mittelhandknochens festsetzt.
13. Volarband des Erbsenbeins und des Hakenbeins (*ligamentum volare ossis pisiformis et hamati*).
14. Gerades Volarband des Erbsenbeins und des fünften Mittelhandknochens (*ligamentum volare rectum ossis pisiformis et metacarpi quinti*).
15. Volarband des Hakenbeins und des fünften Mittelhandknochens (*ligamentum volare ossis hamati et metacarpi quinti*).
16. Kapselmembran des fünften Mittelhandknochens (*membrana capsularis ossis metacarpi quinti*).
17. Volarband zwischen der Grundfläche des dritten und fünften Mittelhandknochens (*ligamentum volare baseos ossis metacarpi digiti medii et auricularis*).
18. Volarband zwischen der Grundfläche des vierten und fünften Mittelhandknochens (*ligamentum volare baseos ossis metacarpi digiti auricularis et annularis*), welches zum Theil von dem vorigen bedeckt wird.
19. Volarband zwischen der Grundfläche des vierten und dritten Mittelhandknochens (*ligamentum volare baseos ossis metacarpi digiti annularis et medii*).
20. Volarband zwischen der Grundfläche des dritten und zweiten Mittelhandknochens (*ligamentum volare baseos ossis metacarpi digiti medii et indicis*).
21. Volarband der Gelenkkapsel des ersten Mittelhandknochens (*ligamentum accessorium volare membranae capsularis metacarpi primi*).
22. Inneres Seitenband dieser Kapsel (*ligamentum accessorium laterale internum*).
23. 23. 23. Zwischenkopfbänder der Mittelhandknochen (*ligamenta intercapitulata metacarpi*), drei Bänder, welche sich an den untern Enden der vier letzten Mittelhandknochen befinden, und hier, in den drei zwischen diesen befindlichen Zwischenräumen liegend, von der Sehnenscheide des einen Mittelhandknochens zu der des andern hin gehen.
24. 24. Kapselbänder des Mittelhand-Fingergelenkes (*ligamenta capsularia metacarpo-phalangica*), Sy-

novialkapseln, welche am ersten Fingergelenk das Köpfchen des Mittelhandknochens und das obere Ende des ersten Fingergliedes; am zweiten Gelenk das untere Ende des ersten und das obere des zweiten Fingergliedes, am dritten Gelenk aber das untere Ende des zweiten und das obere des dritten Fingergliedes umgeben. Man sieht hier blos die Kapselmembranen der ersten Fingergelenke; die übrigen sind auf Fig. IX. dargestellt.

## FIG. III.

Ansicht des vorigen, nach Wegnahme der oberflächlichen Volarbänder der Handwurzel.

*a.* Unteres Radialende.
*b.* Unteres Ulnarende.
*c.* Zwischenknochenband.
*d.* Erbsenbein.
*e.* Rinne des grossen vielwinkligen Beines.
*f. g. h. i. k.* Mittelhandknochen.
*l.* Zurückgeschlagene Sehne des innern Radialmuskels.
*m.* Die Sehne des langen abziehenden Muskels des Daumens.

1. Tieferliegende Verstärkungsfasern des Kapselbandes der Handwurzel, welche sich vom Rande der Glenodialhöhle des Radialknochens zum halbmondförmigen Bein hin begeben.
2. Fasern, welche sich vom Rand des dreieckigen Gelenkknorpels zur Verbindung des halbmondförmigen Beines mit dem dreieckigen Bein erstrecken.
3. Volarband des halbmondförmigen und des dreieckigen Beins (*ligamentum volare ossis lunati et triquetri*), welches sich von der Volarfläche des ersten zu der des andern der eben erwähnten Handwurzelknochen hin begibt.
4. Volarband des dreieckigen und des kopfförmigen Beins (*ligamentum volare ossis triquetri et capitati*), ein etwas dickes, rundliches Band, welches sich von der Volarfläche des ersten zur Volarfläche des zweiten dieser Knochen hin erstreckt.
5. Volarband des kopfförmigen Beins, und des dritten Mittelhandknochens (*ligamentum volare ossis hamati et ossis metacarpi digiti medii*), ein starkes, rundliches Band, welches man, wegen des schrägen Verlaufes seiner Fasern, auch das Querband nennt. Es erstreckt sich dasselbe vom untern Rand der Hakenwurzel und von der Volarfläche des Hakenbeins bis zur Ulnarseite der Volarfläche des eben genannten Mittelhandknochens.
6. Dünnes Faserbündel (*lacertus reflexus*) des geraden Volarbandes (7), welches sich an den obern Rand des obern Volarendes des vierten und dritten Mittelhandknochens inserirt.
7. Gerades Volarband des Erbsenbeins und des fünften Mittelhandknochens (*ligamentum volare rectum ossis pisiformis et metacarpi digiti minimi*), wie sein dünnes Faserbündel nach innen von ihm abgeht, und sich bogenförmig um die Hakenwurzel des Hakenbeins herumschlägt, um sich nachher (8) zum vierten Mittelhandknochen hin zu begeben.
9. Volarband des kopfförmigen und des Hakenbeins (*ligamentum volare ossis capitati et hamati*). Es ist breit, dick und kurz, läuft von dem zwischen der Volar- und Ulnarfläche des Kopfbeins befindlichen Winkel zu dem, welchen man zwischen der Volar- und Radialfläche des Hakenbeins wahrnimmt, und füllt zum Theil den Zwischenraum zwischen diesen Knochen aus.
10. Schräges Volarband des kahnförmigen und des Kopfbeins (*ligamentum volare obliquum ossis navicularis et capitati*), ein, vom Höcker des kahnförmigen Beins zur Volarfläche des Kopfbeins schräg absteigendes, Band.
11. Volarband des kleinen vielwinkligen und des kopfförmigen Beins (*ligamentum volare ossis multanguli minoris et capitati*), ein kurzes, aber starkes Band, welches sich vom Ulnarrand der Volarfläche des erstern Knochens bis zum Radialrand der Volarfläche des letztern erstreckt.
12. Das tiefe Volarband des grossen vielwinkligen Beins und des dritten Mittelhandknochens (*ligamentum volare profundum ossis multanguli majoris et metacarpi tertii*), welches vom Ulnarrand der Volarfläche des grossen vielwinkligen Beins, und zwar an dessen Rinne entspringend, sich zur Ulnarseite der Volarfläche des dritten Mittelhandknochens hin begibt.
13. Eignes Kapselband des ersten Mittelhandknochens *membrana capsularis ossis metacarpi pollicis*), eine weite, schlaffe Synovialkapsel, welche dem Daumen eine freie Bewegung gestattet, und vom Umfang der Gelenkfläche des grossen vielwinkligen Beins entspringt.
14. Volarband zwischen der Grundfläche des zweiten und dritten Mittelhandknochens (*ligamentum volare baseos ossis metacarpi digiti indicis et medii*).
15. Volarband zwischen der Grundfläche des dritten und vierten Mittelhandknochens (*ligamentum volare baseos metacarpi digiti medii et annularis*).
16. Volarband zwischen der Grundfläche des vierten und fünften Mittelhandknochens (*ligamentum volare baseos metacarpi digiti annularis et auricularis*).

## FIG. IV.

Die Handwurzel von der Rückseite mit ihren oberflächlichen Bändern.

*a.* Unteres Radialende.
*b.* Unteres Ulnarende.
*c. d. e. f. g.* Die fünf Mittelhandknochen.
*h.* Sehne des langen abziehenden Muskels des Daumens.
*i.* Sehne des äussern Ulnarmuskels.

1. 1. Verstärkende bandartige Faserbündel, welche das Kapselband des Handwurzelgelenkes bedeckend

vom Rande der Gelenkvertiefung des Radialknochens entspringen, und sich zum dreieckigen Bein begeben.

2. Aehnliche Verstärkungsfasern, welche sich vom Griffelfortsatz des Ellbogenknochens zum dreieckigen Bein erstrecken.
3. Verstärkungsfasern, welche in schräger Richtung vom dreieckigen Bein zum grossen und kleinen vielwinkligen Bein hinlaufen.
4. Fasern, welche vom dreieckigen Bein zum Hakenbein gehen.
5. Fasern, welche sich von der Rinne des kahnförmigen Beins zum grossen vielwinkligen Bein hin erstrecken.
6. Fasern, welche vom kahnförmigen Bein zum kleinen vielwinkligen Bein laufen.
7. Dorsalband des kleinen vielwinkligen und des kopfförmigen Beins (*ligamentum dorsale ossis multanguli minoris et capitati*).
8. Dorsalband des kopfförmigen und des Hakenbeins (*ligamentum dorsale ossis capitati et hamati*).
9. Gelenkkapsel des fünften Mittelhandknochens (*membrana capsularis ossis metacarpi digiti minimi*).
10. Dorsalband der Gelenkkapsel des ersten Mittelhandknochens (*ligamentum accessorium dorsale membranae capsularis ossis metacarpi pollicis*), welches viel zur Unterstützung der Gelenkkapsel beiträgt.
11. Aeusseres Seitenband dieser Gelenkkapsel (*ligamentum accessorium laterale externum*), welches ebenfalls zur Befestigung des Daumengelenkes mitwirkt.
12. Dorsalband des grossen vielwinkligen Beins und des zweiten Mittelhandknochens (*ligamentum dorsale ossis multanguli majoris et metacarpi indicis*), ein, in schräger Richtung vom untern Theil der Dorsalfläche des grossen vielwinkligen Beins zum obern Ende des zweiten Mittelhandknochens herabsteigendes, Band.
13. Dorsalband des kleinen vielwinkligen Beins und des zweiten Mittelhandknochens (*ligamentum dorsale ossis multanguli minoris et metacarpi indicis*), welches vom untern Theil der Dorsalfläche des kleinen vielwinkligen Beines zu derselben Fläche des eben genannten Mittelhandknochens herabsteigt.
14. Dorsalband des kleinen vielwinkligen Beins und des dritten Mittelhandknochens (*ligamentum dorsale ossis multanguli minoris et metacarpi medii*), welches eben so gross, aber nicht so stark, als das vorige, ist. Es entspringt, wie jenes, am untern Theil des kleinen vielwinkligen Beins, begibt sich aber zum dritten Mittelhandknochen.
15. Dorsalband des kopfförmigen Beins und des dritten Mittelhandknochens (*ligamentum dorsale ossis capitati et metacarpi medii*), welches vom untern Radialtheil der Dorsalfläche des Kopfbeins entspringend, zur Dorsalfläche des eben genannten Mittelhandknochens geht, um sich da an denselben zu inseriren, wo dessen Griffelfortsatz anfängt.
16. Dorsalband des kopfförmigen Beins und des vierten Mittelhandknochens (*ligamentum dorsale ossis capitati et metacarpi digiti annularis*), welches zwar einen und denselben Ursprung mit dem vorigen hat, nur aber zum vierten Mittelhandknochen herabsteigt.
17. Dorsalband des Hakenbeines und des vierten Mittelhandknochens (*ligamentum dorsale ossis hamati et metacarpi quarti*), welches, wie das vorige, zum vierten Mittelhandknochen läuft, aber vom untern Radialtheil der Volarfläche des Hakenbeins entspringt.
18. Dorsalband zwischen der Grundfläche des zweiten und dritten Mittelhandknochens (*ligamentum dorsale baseos ossis metacarpi secundi et tertii*).
19. Dorsalband zwischen der Grundfläche des dritten und vierten Mittelhandknochens (*ligamentum dorsale baseos ossis metacarpi tertii et quarti*).
20. Dorsalband zwischen der Grundfläche des vierten und fünften Mittelhandknochens (*ligamentum dorsale baseos ossis metacarpi quarti et quinti*).
21. 22. 23. Seitenbänder zwischen der Grundfläche der Mittelhandknochen (*ligamenta lateralia baseos ossium metacarpi*).

## FIG. V.

Die tiefere Lage der Volarbänder des zweiten und dritten Mittelhandknochens.

*a.* Kahnförmiges } Bein (*os naviculare*).
*b.* Halbmondförmiges } Bein (*os semilunare*).
*c.* Grosses vielwinkliges } Bein (*os multangulum majus*).
*d.* Rinne dieses letzteren.
*e.* Kleines vielwinkliges } Bein (*os multangulum minus*).
*f.* Kopfförmiges } Bein (*os capitatum*).
*g.* Hakenbein (*os hamatum s. unciforme*).
*h.* Dessen Hakenfortsatz.
*i.* Zweiter } Mittelhandknochen.
*k.* Dritter } Mittelhandknochen.
*l.* Zurückgeschlagene Sehne des innern Radialmuskels.

1. Zurückgelegtes grösseres oberflächliches Volarband des dritten Mittelhandknochens (Fig. II. 10.).
2. Zurückgelegtes tiefes Volarband des grossen vielwinkligen Beins und des dritten Mittelhandknochens (Fig. III. 12.).
3. Volarband zwischen der Grundfläche des zweiten und dritten Mittelhandknochens.
4. Das tiefe Volarband des kleinen vielwinkligen Beins und des zweiten Mittelhandknochens (*ligamentum volare ossis multanguli minoris et metacarpi secundi*).
5. Ein anderes Bändchen, welches bei diesem Präparate vom grossen vielwinkligen Bein entspringt,

und ebenfalls zu diesem Mittelhandknochen hin läuft.

6. Das Band des grossen vielwinkligen Beins und des zweiten Mittelhandknochens (Fig. IV. 12.), welches man jedoch hier nur von der Seite zu sehen bekommt.

## FIG. VI.

Der zweite und dritte Mittelhandknochen mit einigen Knochen der Handwurzel nebst ihren Bändern von der Rückseite anzusehen.

*a.* Kahnförmiges
*b.* Halbmondförmiges
*c.* Kleines vielwinkliges
*d.* Kopfförmiges
} Bein.

*e.* Hakenbein, welches hier vom kopfförmigen Bein etwas abgezogen ist.

*f.* Zweiter
*g.* Dritter
} Mittelhandknochen.

1. Ulnarband des kahnförmigen und des halbmondförmigen Beins (*ligamentum ulnare ossis navicularis et lunati*), welches vom obern Theil der Ulnarfläche des eben genannten erstern Handwurzelknochens zum obern Theil der Radialfläche des letztern geht, und innerhalb der Kapselmembran des Handgelenkes am obern Theil der Handwurzel liegt.
2. Dorsalband des kleinen vielwinkligen und des kopfförmigen Beins (*ligamentum dorsale ossis multanguli minoris et capitati*).
3. Querlaufendes Seitenband des kopfförmigen und des Hakenbeins (*ligamentum laterale transversum ossis capitati et hamati*).
4. Gerades senkrechtes Band des dritten Mittelhandknochens (*ligamentum rectum perpendiculare ossis metacarpi tertii*).

## FIG. VII.

Die obere oder Vorderarmreihe der Handwurzelknochen.

*a.* Aeussere Fläche des untern Radialendes.
*b.* Dieselbe Fläche des untern Ulnarendes.
*c.* Kahnförmiges Bein.
*d.* Der Theil der Glenoidalhöhle des Radialknochens, welcher das kahnförmige Bein aufnimmt.
*e.* Der Theil derselben, welcher das halbmondförmige Bein aufnimmt.
*f.* Halbmondförmiges Bein.
*g.* Dreieckiges Bein.
*h.* Dreieckiger Zwischenknorpel der Handwurzel.

1. Das sackförmige Kapselband (*membrana capsularis sacciformis*).
2. 2. 2. 2. Die zerschnittene und zurückgelegte Kapselmembran des Handwurzelgelenkes (*ligamentum capsulare carpi*), in welcher man die kleinen blinden Verlängerungen sieht, die in die Zwischenräume der an einander liegenden Handwurzelknochen der obern Reihe dringen, und die Faserbänder, wodurch die sich berührenden Knochenflächen gegenseitig befestigt werden, bekleiden.
3. Innere Fläche desjenigen Theils dieser Synovialkapsel, welcher die drei ersten Handwurzelknochen der obern Reihe in der Hohlhand unter einander verbindet.
4. Fasern, welche vom Rande der Glenoidalhöhle des Radialknochens zum Hals des kopfförmigen Beins hin laufen.
5. Fasern, welche sich von eben diesem Rande zum halbmondförmigen Bein verbreiten.
6. Schiefes Hülfsband des Kapselgelenkes (*ligamentum accessorium obliquum*), welches als ein ziemlich starkes Band vom innern Rand der Gelenkgrube der Speiche, neben dem Griffelfortsatz, zu dem Bande des kahnförmigen und des halbmondförmigen Beines hin läuft.
7. Ulnarband des kahnförmigen und des halbmondförmigen Beines (*ligamentum ulnare ossis navicularis et lunati*), ein Faserband, wodurch die einander berührenden Knochenflächen der beiden eben genannten Handwurzelknochen mit einander verbunden werden.
8. Ulnarband des halbmondförmigen und des dreieckigen Beins (*ligamentum ulnare ossis lunati et triquetri*).
9. Gerades Hülfsband des Kapselgelenkes (*ligamentum accessorium rectum*), welches sich vom Rande des dreieckigen Zwischenknorpels zum halbmondförmigen und zum dreieckigen Bein hin begibt.

## FIG. VIII.

Die Knochen der obern und der untern oder sogenannten Mittelhandknochenreihe, wie sie von einander getrennt, und von der Dorsalseite anzusehen sind.

*a.* Kahnförmiges
*b.* Halbmondförmiges
*c.* Dreieckiges
*d.* Grosses vielwinkliges
*e.* Kleines vielwinkliges
} Bein.

*f.* Hals des kopfförmigen Beins.
*g.* Köpfchen dieses Knochens.
*h.* Hakenbein.

1. 1. 1. 1. Zerschnittene und zurückgelegte Kapselmembran des Handwurzelgelenkes.
2. Innere Fläche desjenigen Theils dieser Kapselmembran, durch welchen beide Reihen der Handwurzelknochen unter sich in der Hohlhand verbunden werden.
3. Eine blinde Verlängerung des Kapselbandes, welche von der Vereinigung des kahnförmigen Beins zum kopfförmigen Bein herüber geht.
4. Eine andere blinde Verlängerung, welche sich an das kopfförmige Bein inserirt.

## FIG. IX.

Der Zeigefinger mit seinem Mittelhandknochen und seinen Bändern von der Radialseite anzusehen.

*a.* Mittelhandknochen.

*b.* Erstes
*c.* Zweites } Fingerglied.
*d.* Drittes

1. Synovialkapsel des ersten
2. " " " zweiten } Fingergliedes.
3. " " " dritten

Diese drei Synovialbänder (*ligamenta capsularia phalangum digitorum*), umgeben am ersten Fingergelenk (*ligamenta capsularia metacarpo-phalangica*) das Köpfchen des Mittelhandknochens und das obere Ende des ersten Fingergelenkes, und sind hier bedeutend weiter und schlaffer, als an den übrigen Fingergelenken; am zweiten Gelenk (*ligamenta capsularia interphalangica secunda*) das untere Ende des ersten und das obere des zweiten Fingergliedes; am dritten Gelenk (*ligamenta capsularia interphalangica tertia*) das untere Ende des zweiten und das obere des dritten Fingergliedes, welche enger, und der eingeschränktern Beweglichkeit ihrer Gelenke ganz angemessen sind.

4. Seitenband des ersten
5. " " " zweiten } Fingergliedes.
6. " " " dritten

Diese drei Seitenbänder (*ligamenta lateralia externa et interna phalangum*) sind als verstärkende Faserbänder der Synovialkapseln zu betrachten, und wir nehmen an jedem Fingergelenke zwei derselben, nämlich eins an der Radial-, das andere an der Ulnarseite wahr. Auf dieser Kupfertafel sieht man blos die Seitenbänder der Radialseite. Jeder Finger hat drei Paar derselben, der Daumen aber blos zwei. Sie erstrecken sich mit schief laufenden Fasern von den beiden rauhen Seitenvertiefungen an den beiden Extremitäten der Knöchenköpfchen des obern Knochens zu den rauhen Seitenhöckern des nächstuntern; und da ihr Insertionspunkt hart an der Seitenfläche der Synovialkapsel ist, so tragen sie viel dazu bei, dass die Knochen nicht auf diese oder jene Seite auseinander weichen können.

## FIG. X.

Der Zeigefinger mit den Verbindungsfäden der Sehnen.

*a.* Mittelhandknochen.
*b.* Erstes
*c.* Zweites } Fingerglied.
*d.* Drittes
*e. e.* Sehne des gespaltenen gemeinschaftlichen Fingerbeugers.
*f.* Schenkel dieser Sehne, welche sich an das zweite Fingerglied inseriren.
*g. g.* Sehne des durchbohrenden gemeinschaftlichen Fingerbeugers.
1. 1. Die ligamentöse Haut der Sehnen (*membrana ligamentosa tendinum communis*).
2. Kurzer Verbindungsfaden oder Hülfsbändchen (*vinculum accessorium breve*) der Sehne des durchbohrenden gemeinschaftlichen Fingerbeugers.
3. Kurzer Verbindungsfaden der Sehne des gespaltenen gemeinschaftlichen Fingerbeugers.
4. Langer Verbindungsfaden (*vinculum accessorium longum*) der Sehne des durchbohrenden gemeinschaftlichen Fingerbeugers.
5. Langer Verbindungsfaden der Sehne des durchbohrenden Fingerbeugers.
6. Gemeinschaftliche Verbindungsfäden beider Sehnen.

## FIG. XI.

Der Mittelfinger mit seinem Mittelhandknochen und seinen Sehnen.

*a.* Abgeschnittener Mittelhandknochen.
*b.* Erstes
*c.* Zweites } Fingerglied.
*d.* Drittes
*e.* Sehne des Streckmuskels.
*f.* Aeusserer Zwischenknochenmuskel.
*g.* Dessen aponeurotische Ausbreitung.
*h.* Längere Sehne dieses Muskels.
*i.* Zurückgeschlagene Haut.
1. Befestigungsband (*retinaculum*) des äussern Zwischenknochenmuskels.
2. Hautband (*ligamentum cutaneum*), ein aus schwachen Sehnenfasern bestehendes Band. An jedem Finger geht ein solches Bändchen vom zweiten Gliede schief in das, den Finger umgebende, Hautgewebe über.

# Erklärung der Kupfertafel X.

Die Bänder der untern Gliedmassen.

## FIG. I.

Sehnenbinde der untern Gliedmassen, von der innern Fläche des Oberschenkels dargestellt.

*a.* Obere, vordere Spitze des Hüftknochens.
*b.* Schoossknorpel.
*c.* Bauchring.
*d.* Aponeurose des äussern schrägen Bauchmuskels.
*e.* Spannmuskel der Oberschenkelbinde. Die übrigen Schenkelmuskeln sieht man unter der Binde durchschimmern.
*f.* Stelle, wo die Aponeurose des äussern schrägen Bauchmuskels mit der Sehnenbinde des Oberschenkels zusammenfliesst und die Inguinaldrüsen bedeckt.
1. 1. 1. 1. Breite Oberschenkelbinde (*fascia lata*), wie sie sich vorn von der obern vordern Spitze des Hüftknochens bis zum Knie herab erstreckt, und mit ihren schräg laufenden Fasern eigne Scheidewände bildet, welche zwischen die meisten Oberschenkelmuskeln eindringen, und sie gewissermassen von einander trennen. Sie ist sehr dünn, und hat kaum $\frac{1}{12}$ Linie im Durchmesser.
2. 2. 2. Unterschenkelbinde (*vagina cruris*), welche in Hinsicht ihrer Form wenig von der vorigen verschieden ist, und gemeinschaftlich mit derselben den ganzen Ober- und Unterschenkel umgibt.
3. Gemeinschaftliche Sehnenscheide (*vagina tendinum communis*), welche aus den stärkern schräg laufenden Fasern der Unterschenkelbinde besteht.
4. Kreuzband des Fussrückens (*ligamentum cruciatum*), welches dadurch gebildet wird, dass sich die äussern und innern Fasern der Unterschenkelbinde an der Beugeseite des Fussgelenkes kreuzen, und zwar so, dass die Fasern des einen Bündels vom innern Knöchel entspringen, und sich an der äussern Fläche des Fersenbeins endigen; die Fasern des andern Bündels aber vom äussern Knöchel herkommen, und sich an das kahnförmige Bein inseriren.
5. Das faserige Band des innern Knöchels (*ligamentum laciniatum malleoli interni*), ein, vom innern Knöchel entspringendes und sich an der innern Fersenbeinfläche strahlenförmig ausbreitendes Band, welches sich hier in die Haut verliert.
6. Fussrückenbinde (*vagina pedis*), eine dünne Fortsetzung des vorigen, welche die Sehnen des langen Zehenstreckers und den Bauch des kurzen Zehenstreckers bedeckend, sich am vordern Ende des Mittelfusses verliert.
7. Sehnenbändchen der Zehenstrecker (*retinacula tendinum extensorum*), welche durch die stärkeren Querfasern der Fussrückenbinde gebildet werden.

## FIG. II.

Die Sehnenbinde der untern Gliedmassen, von der äussern Fläche oder von hinten.

*a.* bis *f.* wie auf der vorigen Figur.
1. 1. 1. Oberschenkelbinde, wie sie hinten an dem grossen Gesässmuskel ihren Anfang nimmt, und sich sodann am äussern Theil des Oberschenkels heraberstreckt. Sie ist während dieses ganzen Verlaufs sehr dick, und hat ungefähr eine halbe Linie im Durchmesser.

Die ganze Binde wird grösstentheils aus zwei Platten gebildet, von denen die innere etwas stärker ist und aus Längenfasern besteht, die äussere schwächere aber aus schief von aussen nach vorn, innen und oben absteigenden Fasern zusammengesetzt ist.

2. 2. 2. Unterschenkelbinde, in ihrem ganzen Verlauf am äussern Theil des Unterschenkels.
3. Gemeinschaftliche Sehnenscheide.
4. Kreuzband des Fussrückens.
5. Band der Sehnen der Wadenbeinmuskeln (*retinaculum tendinum peroneorum*), ein festes, an der Aussenseite des Fusses vom vordern Fersenbeinfortsatz entspringendes, und sich hinten an der äussern Fläche dieses Knochens endigendes Band, welches die Sehnen der Wadenbeinmuskeln einschliesst.
6. Fussrückenbinde.
7. Sehnenbändchen der Zehenstrecker.

## FIG. III.

Der Kopf des Schenkelknochens ist aus seiner Gelenkhöhle herausgezogen und nach innen gedreht worden, um die Zäumchen der Kapselmembran sichtbar zu machen. Das runde Band des Oberschenkels ist aus diesem Grunde ebenfalls umgedreht worden.

*a.* Aeussere Fläche des Hüftbeins.
*b.* Dessen Kamm.
*c.* Obere, vordere Spitze } desselben.
*d.* Untere, vordere Spitze }

*e.* Stelle, wo der horizontale Ast des Schoossknochens abgesägt ist.

*f.* Ein Theil des absteigenden Astes des Sitzbeins.

*g.* Dessen Tuberosität.

*h.* Dessen grosser Ausschnitt.

*i.* Kopf des Schenkelknochens.

*k.* Dessen Hals.

*l.* Grosser } Trochanter.
*m.* Kleiner }

*n.* Gelenkfett, welches äusserlich an der Kapselmembran hängt.

*o. o. o.* Faserknorpliches Pfannenband oder knorpliche Lippe.

*p. q.* Die mit Knorpel überzogenen Hörner der Pfanne.

*r.* Drüsigt-fettige Masse (*massa adiposo-glandulosa acetabuli*), welche mit einer dünnen Verlängerung des runden Bandes überzogen ist, und viele Gelenkdrüsen enthält.

**1. 1. 1.** Zerschnittenes und zurückgeschlagenes Kapselband des Schenkelnochens (*membrana capsularis femoris*) (Taf. XI. Fig. I. u. II.).

**2.** Die Zäumchen (*retinacula s. frenula*) dieses Bandes, welche dadurch gebildet werden, dass sich die innere Platte des Kapselbandes am Halse des Schenkelknochens umschlägt.

**3.** Rundes Band des Oberschenkels (*ligamentum ossis femoris teres s. rotundum*) (Taf. XI. Fig. II.).

### FIG. IV.

Die Pfanne mit der drüsigt-fettigen Masse.

*a.* bis *h.* wie auf der vorigen Figur.

*i. i. i. i.* Das Faserknorpliche Pfannenband, oder die knorpliche Lippe (*labrum cartilagineum s. ligamentum cotyloideum fibro-cartilagineum*), ein aus faserknorplicher Substanz gebildeter Ring, der die Gestalt eines vollkommenen Dreieckes hat, und den ganzen Rand der Pfanne umgebend, sich auch sogar über den Pfannenausschnitt brückenartig fortsetzt. Sein freier nach innen hingewandter Rand ist scharf, und trägt zur Vergrösserung der Pfanne allerdings bei; allein andererseits wird ihr äusserer Umfang auch hierdurch verengt, was übrigens um desswillen sehr gut ist, weil nun der Schenkelkopf genauer umschlossen wird, und mithin Verrenkungen nicht so leicht möglich sind.

Das ganze Band besteht aus Zirkelfasern, die mit einander verflochten sind, und viel dicke Gelenkschmiere zwischen sich haben. Bei zunehmendem Alter findet man es sehr häufig ganz verknöchert.

*k.* Eine Sonde, welche in der Lücke der Pfanne (*hiatus acetabuli*) steckt.

*l.* Ein Theil des knorplichen Randes, welcher diese Lücke von aussen bedeckt.

*m.* Die drüsigt-fettige Masse (*massa adiposo-glandulosa*), welche noch mit einer Verlängerung des runden Bandes überzogen ist.

---

## Erklärung der Kupfertafel XI.

Die Bänder des Oberschenkels und des Kniegelenkes.

### FIG. I.

Stellt den Schenkelkopf mit der ihn umgebenden Kapselmembran dar.

*a.* Hüftknochen.

*b.* Hüftkamm.

*c.* Hinterer } Hüftbeinstachel.
*d.* Vorderer }

*e.* Sitzbeinstachel.

*f.* Der sich mit dem Schambein vereinigende Ast des Sitzknochens.

*g.* Hüftloch.

*h.* Schambeinfuge.

*i.* Kamm des Schamknochens.

*k.* Schenkelknochen.

*l.* Dessen grosser Trochanter.

**1.** Kapselband (*membrana capsularis femoris*). Sie besteht aus zwei Platten, nämlich aus einer äussern straffen Faserkapsel (*capsula fibrosa*) und aus einer innern Synovialhaut (*membrana capsularis synovialis*). Wir sehen hier die erstere sehr deutlich, wie sie sich mit ihren longitudinalen Faserschichten vom knorplichen Rande der Pfanne über das Hüftgelenk verbreitend, zur Grundfläche des Schenkelbeinhalses heraberstreckt. Sie ist zwar unter allen Faserkapseln des ganzen Körpers unstreitig die stärkste und vollkommenste; allein ausserdem ist sie auch nicht im geringsten von den übrigen fibrösen Kapseln ver-

schieden. Ihre äussere Oberfläche wird von allen den Muskeln bedeckt, welche um das Hüftgelenk herum liegen, und die Sehnen des Darmbeinmuskels, des Psoas, des geraden Schenkelmuskels und des kleinen Gesässmuskels senden ihr fasrige Verlängerungen oder Sehnenstreifen zu, mit denen sie auf's innigste verwebt ist. Ihre innere Oberfläche hingegen ist während ihrer ganzen Verbreitung über das Schenkelgelenk genau mit der äussern Fläche der Synovialhaut verbunden.

2. Stärkere Faserbündel dieser Kapsel, welche man auch Hülfsband (*ligamentum accessorium membranae capsularis*) nennen könnte, und die sich in schiefer Richtung vom innern, obern und vordern Kapseltheil zur vordern Fläche des horizontalen Schambeinastes und der obturatorischen Membran, mit deren Fasern sie auch auf's innigste verwebt sind, hinbegeben.

3. Insertion der Faserkapsel am Schenkelbeinhals und deren Verschmelzung mit der Beinhaut dieses Knochens.

## FIG. II.

Gibt eine Ansicht von der Pfanne, vom Oberschenkelkopf und dessen rundem Bande, nachdem das Kapselband durchschnitten und seitwärts zurückgelegt worden ist.

*a.* bis *e.* wie auf der vorigen Figur.

*f.* Tuberosität des Sitzbeins.

*g.* Der sich mit dem Schambein vereinigende Sitzbeinast.

*h.* Grosser Trochanter.

*i.* Oberschenkelkopf.

*k.* Schenkelknochen.

*l. l.* Dessen Beinhaut, losspräparirt und in ihrer Verschmelzung mit dem Kapselband dargestellt.

1. 1. 1. Der die Pfanne umgebende Knochenrand.

2. 2. 2. Faserknorpliches Pfannenband.

3. Die Lücke oder der tiefe Pfannenausschnitt (*hiatus acetabuli*), über welchen sich das faserknorpliche Pfannenband brückenartig hinweg begibt. (Taf. X. Fig. IV.)

4. 4. Das Kapselband, wie es * von der knorplichen Lippe der Pfanne entspringend, als eine wirkliche Fortsetzung des Perichondriums oder der membranösen Knorpeldecke erscheint, und aus zwei Platten besteht, von welchen die eine, nämlich die Synovialhaut, vom Boden der Pfanne herkommt, um sich über die Knorpellippe hinwegzuschlagen; die andere aber, die sogenannte Faserkapsel, vom Umfange des untern Randes der äussern Knorpellippenfläche entspringt, und beide, nun auf's innigste mit einander verbunden, das eigentliche Kapselband bilden.

5. Die stärkeren Faserbündel dieser Gelenkkapsel (Fig. I. 2.).

6. Rundes Band des Oberschenkels (*ligamentum teres s. rotundum capitis femoris s. ligamentum acetabulo-femorale*), welches man auch das Centralband nennen könnte. Ein länglich viereckiges, oder vielmehr dreieckiges, ungefähr Einen Zoll langes Band, entspringt es mit seinem breiteren Ende in der rauhen Grube der Pfanne, und heftet sich, immer schmäler und rundlicher werdend, an die rauhe Vertiefung * im Kopfe des Oberschenkelbeins.

7. Der tiefste Theil der Pfanne, worin mehrere kleine Löcherchen für die Aufnahme der sogenannten Haversischen Gelenkdrüsen (*glandulae haversianae*) sind, die man auch Synovialdrüsen nennt. An diesen kleinen Löcherchen nimmt man viele kleine Zäumchen oder Wärzchen wahr, die an der innern Fläche der Synovialhaut hervorragen, und bestimmt sind, die kleinen Gelenkdrüsen in ihrer Lage zu befestigen. Aehnliche Zäumchen verbreiten sich auch rund um den Hals des Schenkelkopfes herum, und dienen hier ebenfalls zur Befestigung der Gelenkdrüschen.

## FIG. III.

Gibt eine Ansicht von der innern Seite des Kniegelenkes mit seinem grossen innern Seitenband.

*a.* Schenkelbein.

*b.* Schienbein, und zwar dessen Tuberosität, an welche sich das Kniescheibenband befestigt.

*c.* Kniescheibe, wie sie durch die, das ganze Kniegelenk bedeckenden, sehnigen Ausbreitungen durchscheint.

*d.* Ein Theil des Muskelbauches vom innern grossen Schenkelmuskel.

*e.* Dessen dünne sehnige Ausbreitung, welche, sich über das Kapselband des Kniegelenkes hinwegerstreckend, viel zur Verstärkung dieses letztern beiträgt.

*f.* Die Insertion der breiten Sehne dieses Muskels an der Kniescheibe.

*g.* Rand des Schienbeinkopfes, worauf sich der halbmondförmige Knorpel befindet, dessen innern scharfen Rand man hier auch durch das Kapselband durchscheinen sieht.

1. Das Kniescheibenband (*ligamentum patellae s. ligamentum patello-tibiale*); ein flaches, sehr breites Faserband, welches sich am vordern Theil des Kniegelenkes befindet, und von der vordern rauhen Fläche der Kniescheibe entspringend, zur Tuberosität des Schienbeins herabsteigt, um sich daselbst zu befestigen. Es ist unstreitig das stärkste Band am ganzen menschlichen Körper, und besteht aus parallel laufenden, durch

dichtes Zellgewebe mit einander verbundenen Fasern.

Die gemeinschaftliche Sehne aller Streckmuskeln des Unterschenkels geht dermassen in dieses Band über, dass dessen äussere Lage als eine wahre Fortsetzung derselben betrachtet werden kann. Unter diesem Bande befindet sich eine dicke Fettlage, welche es verhütet, dass das Kapselband bei der Beugung des Knie's nicht gedrückt werde.

Der Nutzen dieses Bandes besteht darin, dass es die Kniescheibe in ihrer Lage zwischen den Gelenkfortsätzen des Femoral- und Tibialknochens befestigt, ihre Abweichung vom Schienbein nach aufwärts verhindert, und sich der Wirkung der Sehnen der Streckmuskeln auf die Kniescheibe widersetzt.

2. Synovialhaut (*membrana synovialis articuli genu*), welche jedoch hier am seitlichen Theil der Kniescheibe äusserst dünn und zart ist. Sie entspringt vom ganzen Umfang des untern Endes des Schenkelbeins über dessen Gelenkfortsätzen, und inserirt sich theils an die Ränder der Kniescheibe, theils an den Rand der Gelenkfläche des obern Endes der Tibia. Sie schliesst mithin das ganze Knie ein, ist überhaupt ausserordentlich fest, und wird noch ausserdem durch die Schenkelbinde und durch die Sehnen der Streckmuskeln des Unterschenkels verstärkt.

3. Inneres Seitenband (*ligamentum laterale internum s. ligamentum femoro-tibiale*). Es dient dasselbe nicht blos zur Verstärkung der Synovialhaut, wie dies z. B. die Seitenbänder des Ellbogengelenkes zu thun pflegen; sondern es ist vielmehr ein starkes, für sich bestehendes, hellglänzendes Faserband, von ungefähr drei Zoll Länge und einer regelmässig dreieckigen Gestalt, mit seiner breiten Grundfläche vom innern Oberschenkelknorren entspringend, und sich mit seinem schmaleren, spitzeren Ende brückenartig zum obern Theil der innern Fläche des Schienbeins herab begebend, um sich an derselben zu inseriren. Bei seinem Herabsteigen am Tibialknochen geht es allmälig in die Beinhaut über, und verbindet sich hier zugleich mit der über den vordern Theil der Tibia verbreiteten Sehnenscheide. Um zu zeigen, wie wenig dieses Band mit der Synovialhaut zusammenhängt, ist hier ein Stäbchen durch dessen mittleren Theil gezogen worden.

Es verhindert dieses Band das Ausweichen der Gelenkenden nach innen.

4. Ligamentöses Bündel, welches hinter dem vorigen und mit ihm in derselben Richtung liegt, jedoch viel schmäler ist, und gewöhnlich als Hülfsband (*ligamentum accessorium*) betrachtet wird.

## FIG. IV.

Stellt sowohl das hintere Band, als auch die äussern Seitenbänder des Kniegelenkes dar.

*a.* Schenkelbein.
*b.* Schienbein.
*c.* Wadenbein.
*d.* Innerer Oberschenkelknorren, wie er sich nach Durchschneidung und Zurücklegung der Synovialhaut darstellt.

1. 1. 1. Die Synovialhaut aufgeschnitten und zurückgelegt.

2. 2. Unregelmässige Verstärkungsfasern der Synovialhaut, welche am hintern Theil ihrer äussern Fläche in schiefer Richtung herabsteigen.

3. Kniekehlenband (*ligamentum popliteum s. posticum Winslowii s. ligamentum femoro-tibiale posticum*), welches ebenfalls mit zur Verstärkung der Synovialhaut in der Kniekehle beiträgt, und von der innern Fläche des äussern Gelenkfortsatzes des Schenkelbeins entspringend, schräg zum innern Rand des innern Gelenkfortsatzes der Tibia herabsteigt. Es füllt die Kniekehle zum Theil aus; zuweilen fehlt es aber auch gänzlich.

4. Langes oder vorderes äusseres Seitenband (*ligamentum genu laterale externum s. longum s. anterius s. ligamentum femoro-peroneum anterius*); ein die Synovialhaut an der äussern Seite des Knies verstärkendes Faserband, welches sich vom äussern Oberschenkelknorren zum Vordertheil der äussern Fläche des Wadenbeinköpfchens heraberstreckt.

5. Kurzes oder hinteres äusseres Seitenband (*ligamentum laterale externum breve s. posterius s. ligamentum femoro-peroneum posterius*), welches hinter dem vorigen liegt, etwas schwächer ist, und vom untern Theil des äussern Oberschenkelknorrens entspringend, zum obern Rand des Wadenbeinköpfchens herabsteigt. Zuweilen kommt es jedoch blos von der Aussenfläche der Synovialhaut, und zwar oberhalb dem convexen Rand des äussern Zwischenknorpels.

# Erklärung der Kupfertafel XII.

Die Kreuzbänder und Knorpel des Kniegelenkes.

## FIG. I.

Gibt eine Ansicht von den innern Theilen der Kniegelenkhöhle. Die Synovialhaut ist aufgeschnitten, und die Kniescheibe zurückgebogen, um das schleimige Band nebst den Flügelbändern sehen zu können.

*a. a.* Die beiden Oberschenkelknorren.
*b.* Die herabgelegte Kniescheibe.
*c.* Schienbein.
*d.* Wadenbein.
1. Das Schleimband (*ligamentum mucosum*), ein rundlicher Strang, welcher
2. zwischen den beiden Oberschenkelknorren entspringt.
3. 3. Die Flügelbänder (*ligamenta alaria*), welche auf beiden Seiten der Kniescheibe entspringen, und in das Schleimband übergehen. Das innere derselben (*ligamentum alare internum s. majus*) ist breiter, das aussere (*ligamentum alare minus*) schmaler, und beide bilden, in Verbindung mit dem Schleimband, ein Dreieck. Sie werden durch eine, am untern Ende der Kniescheibe und an deren Band entstehende, Verdoppelung gebildet, wodurch der untere Theil der Kniegelenkhöhle in eine linke und rechte Hälfte zerfällt. Es befinden sich darin bedeutende Anhäufungen von Gelenkfett.
4. 4. 4. Die durchschnittene Synovialhaut.

## FIG. II.

Stellt ebenfalls die innern Theile der Kniegelenkhöhle dar, nur dass hier das Schleimband mit den Flügelbändern weggenommen worden ist.

*a. a.* Die beiden Oberschenkelknorren.
*b.* Kniescheibe, herabgelegt.
*c.* Schienbein.
*d.* Wadenbein.
*e.* Gelenkfett.
1. 1. 1. 1. Die durchschnittene und mit der Kniescheibe zurückgelegte Synovialhaut.
2. Vorderes Kreuzband (*ligamentum cruciatum anterius*), welches hier nach Hinwegnahme des Schleimbandes und der Flügelbänder zum Vorschein kommt, und
3. 3. vom vordern Ende der mittleren Erhabenheit des Schienbeins entspringt, um sich mit seinem oberen Ende an die innere Fläche des äussern Oberschenkelknorrens anzuheften.
4. 4. Hinteres Band der halbmondförmigen Zwischenknorpel (*ligamentum posticum cartilaginum semilunarium*), welches zwischen den Kreuzbändern in die Höhe steigt, und sich dicht vor dem hintern Kreuzband an die innere Fläche des innern Oberschenkelknorrens inserirt.
5. 5. Die halbmondförmigen oder sichelförmigen Zwischenknorpel (*cartilagines interarticulares genu semilunares s. falcatae*), deren äussern gewölbten, mit der Synovialhaut zusammenhängenden, Rand man hier sehr gut sehen kann. In ihrem ganzen Umfang aber sind sie Fig. III. dargestellt.
6. Hinteres Kreuzband (*ligamentum cruciatum posterius*), wovon man jedoch hier blos die Insertion an den innern Oberschenkelknorren sehen kann.

## FIG. III.

Stellt die genaueren Verbindungen der halbmondförmigen Knorpel, welche hier aus ihrer Lage genommen sind, dar.

A.

Obere concave Fläche, welche den Oberschenkelknorren entspricht.

*a. a.* Aeusserer gewölbter Rand der halbmondförmigen Knorpel, welcher dicker ist, als der innere. Er hängt mit der innern Fläche der Synovialhaut zusammen.
*b. b.* Innerer scharfer, concaver Rand, welcher den Centralpunkt, worauf der Oberschenkelknorren ruht, umgibt.
*c. c.* Die hintern Enden oder Hörner dieser beiden Knorpel, welche durch starke Fasern an den hintern Theil der Zwischenknorrengrube befestigt sind.
*d. d.* Die vordern Enden oder Hörner, welche an die vordere Vertiefung der mittlern Erhabenheit des Tibialknochens befestigt sind, und mit der Wurzel des Schleimbandes zusammen hängen.
*e.* Querband der halbmondförmigen Knorpel (*ligamentum transversum commune cartilaginum semilunarium*), ein kleines, aber starkes rundliches Band, wodurch die vordern Knorpelenden mit einander verbunden werden.

B.

Untere, mehr plane Fläche, welche auf der überknorpelten Fläche des Tibialknochens ruht.

*a.* bis *d.* wie auf der vorigen Figur.

## FIG. IV.

Stellt die dicken Kreuzbänder des Kniegelenkes dar. Der Schenkel ist hier gestreckt.

*a.* Oberschenkelknochen.
*b.* Innerer
*c.* Aeusserer } Knorren desselben.
*d.* Kopf des Tibialknochens.
*e.* Die mittlere Erhabenheit des Tibialknochens.
*f.* Rand der überknorpelten Gelenkfläche des Tibialknochens.

1. Vorderes Kreuzband (*ligamentum cruciatum anterius*), wie es vom vordern Ende der mittleren Erhabenheit des Tibialknochens in etwas schiefer Richtung nach aussen und hinten emporsteigt, um sich an den äussern Oberschenkelknorren zu inseriren.

2. 2. Hinteres Kreuzband (*ligamentum cruciatum posterius*), welches länger, breiter und stärker, als das vorige ist, vom hintern Ende der Vertiefung zwischen beiden Tibialknorren entspringt, und sich, mit dem vorigen durchkreuzend, schief nach oben, aussen und vorn in die Höhe steigt, um sich nach innen an den innern Oberschenkelknorren zu befestigen.

## FIG. V.

Dieselbe Darstellung, nur dass der Schenkel hier im Zustand der Beugung ist.

1. Vorderes
2. 2. Hinteres } Kreuzband.

## FIG. VI.

Stellt das geöffnete Fussgelenk dar.

*a.* Schienbein.
*b.* Wadenbein, welche beide zurückgebogen sind.
*c.* Obere überknorpelte Gelenkfläche des Sprungbeins.
*d.* Innere überknorpelte Gelenkfläche desselben, welche sich an den innern Knöchel anlegt.
*e.* Fersenbein.
1. Vorderes Schien- und Wadenbeinband, welches man jedoch Taf. XIII. deutlicher sehen kann.
2. 2. 2. Die Synovialhaut des Fussgelenkes, welche hier durchschnitten und zurückgelegt worden ist, um das Innere des Gelenkes besser sehen zu können.
3. Die innere Fläche der Synovialhaut, womit die Gelenkcavität ausgekleidet wird.
4. Das Fersensprungbeinband (*ligamentum astragalo-calcaneum*).
5. Das deltaförmige Band der Fusssohle (*ligamentum deltoideum*).
6. Das lange Sohlenband zwischen dem Fersen- und dem Würfelbein (Man sehe Taf. XIII.)

# Erklärung der Kupfertafel XIII.

Die Bänder des Fussgelenkes.

**FIG. I.**

Gibt eine Ansicht von den Bändern des Fussrückens.

*a.* Schienbein.
*b.* Wadenbein.
*c.* Zwischenknochenband des Unterschenkels (*ligamentum interosseum s. membrana interossea*).
*d.* Sprungbein.
*e. e.* Fersenbein.
*f.* Kahnförmiges Bein.
*g.* Würfelbein.
*h.* Erstes
*i.* Zweites } Keilbein.
*k.* Drittes
*l.* Erster
*m.* Zweiter
*n.* Dritter } Mittelfussknochen.
*o.* Vierter
*p.* Fünfter

1. Vorderes Schien- und Wadenbeinband oder Knöchelband (*ligamentum malleoli externi anticum s. ligamentum tibio-fibulare anterius*), ein, nach unten und aussen von der vordern Fläche des Schienbeins entspringendes und sich mit schief absteigenden Fasern an die vordere Fläche des Fibularknöchels inserirendes, Band.
2. Ein, von diesem Bande abgehendes, Bündel, welches ebenfalls aus schief laufenden Fasern bebesteht, und unteres vorderes Knöchelband (*ligamentum malleoli externi anticum inferius*), genannt wird.
3. Vorderer Theil des dreieckigen oder innern Seitenbandes.
4. Aeusseres Seitenband, oder senkrechtes mittleres Wadenbeinband (*ligamentum laterale extrenum fibulae rectum s. ligamentum fibulo-calcaneum*). Es entspringt von der Spitze des Fibularknöchels, und inserirt sich, immer breiter werdend, an die äussere Fläche des Fersenbeins. Dieses Band verhütet die Verrenkung des Fussgelenkes nach aussen; auch schränkt es die Beugung dadurch ein, dass es während derselben sehr angespannt ist.
5. Aeusseres vorderes Band (*ligamentum anterius externum s. fibulare tali anticum s. ligamentum astragalo-fibulare*); ein, vom vordern Theil der äussern Fläche des Fibularknöchels entspringendes Band, welches aus Querfasern gebildet wird, und von aussen nach innen zur vordern Fläche des Sprungbeinkörpers hingeht, um sich an denselben zu inseriren. Es widersteht ebenfalls der Luxation des Fussgelenkes nach aussen, und schränkt die Streckung des Fusses ein.
6. 6. 6. Bänderapparat der Fusswurzel (*apparatus ligamentosus sinus tarsi*), welcher aus drei, vier bis sechs kurzen festen Bündeln besteht, die, in der Fusswurzelhöhle liegend, von der obern rauhen Vertiefung des Fersenknochens zur untern Fläche des Sprungbeinhalses emporsteigen, um diese beide Knochen fest mit einander zusammen zu halten. Die Zwischenräume derselben sind mit Fett ausgefüllt.
7. Oberes Band des kahnförmigen und des Sprungbeins (*ligamentum dorsale astragalo-naviculare*); ein breites, von der obern und äussern Fläche des Sprungbeinhalses zum mittleren Theil der Rückenfläche des kahnförmigen Beins gehendes, Band.
8. Dorsalband des Fersenbeins und des kahnförmigen Beins (*ligamentum dorsale calcaneo-naviculare*); ein rundliches, vom innern vordern Theil der obern Fläche des vordern Fersenbeinfortsatzes zum äussern Theil der Rückenfläche des kahnförmigen Knochens hinlaufendes, Band.
9. 9. 9. Dorsalbänder des Fersen- und Würfelbeins (*ligamenta dorsalia calcaneo-cuboidea*); drei dünne, gewöhnlich in einander zusammen fliessende und ein gemeinschaftliches Band bildende Bänder, die von der obern äussern Fläche des vordern Fersenbeinfortsatzes entspringen, und sich an die obere äussere Fläche des Würfelbeins inseriren.
10. Dorsalband des kahnförmigen und des Würfelbeins (*ligamentum dorsale scaphoideo-cuboideum*); ein, sich vom äussern Theil der Rückenfläche des

kahnförmigen Beins zum innern hintern Theil der Rückenfläche des Würfelbeins erstreckendes Band.

11. Dorsalband des kahnförmigen und des dritten Keilbeins (*ligamentum dorsale scaphoideo-cuneiforme tertium*); ein, vom äussern Theile der Rückenfläche des kahnförmigen Beins schräg nach vorn und aussen gehendes Band, welches sich an den hintern Theil der Rückenfläche des dritten Keilbeins inserirt.

12. Dorsalband des kahnförmigen und des zweiten Keilbeins (*ligamentum dorsale scaphoideo-cuneiforme secundum*), dessen hinteres breiteres Ende am vordern mittleren Theil der Rückenfläche des kahnförmigen Beins; das vordere schmalere Ende aber an der Dorsalfläche des zweiten Keilbeins befestigt ist.

13. Dorsalband des kahnförmigen und des ersten Keilbeins (*ligamentum dorsale scaphoideo-cuneiforme primum*), welches aus einer innern und aus einer obern Portion besteht. Erstere kommt vom innern untern Theil der Rückenfläche des kahnförmigen Beins, und hängt mit der Sehne des hintern Tibialmuskels zusammen; letztere hingegen entspringt vom innern obern Theil der Dorsalfläche des kahnförmigen Knochens, und beide inseriren sich an den untern Theil der innern Fläche und an die Schneide des ersten Keilbeins.

14. Dorsalband des würfelförmigen und des dritten Keilbeins (*ligamentum dorsale cuboideo-cuneiforme tertium*); ein breites kurzes, vom äussern Rand der Rückenfläche des dritten Keilbeins zum innern Rand der Dorsalfläche des würfelförmigen Knochens gehendes, Band.

15. Dorsalband des zweiten und dritten Keilbeins (*ligamentum dorsale inter os cuneiforme secundum et tertium*), welches schmaler, als das vorige ist, und sich vom äussern Rand der Dorsalfläche des zweiten zum innern Rand der Rückenfläche des dritten Keilbeins hin erstreckt.

16. Dorsalband des ersten und zweiten Keilbeins (*ligamentum dorsale inter os cuneiforme primum et secundum*); ein ebenfalls breites und kurzes Band, welches, vom hintern Theil der Schneide des ersten Keilbeins entspringend, zum innern Rand der Dorsalfläche des zweiten Keilknochens geht.

17. Synovial- oder Kapselmembran des ersten Keilbeins und des ersten Mittelfussknochens (*membrana capsularis ossis cuneiformis et metatarsi primi*).

18. Dorsalband des ersten Keilbeins und des zweiten Mittelfussknochens (*ligamentum dorsale ossis cuneiformis primi et metatarsi secundi*). Man nennt es auch das innere, und es begibt sich, in schräg auswärts und vorwärts gehender Richtung, vom obern Theil der Schneide des ersten Keilbeins zum innern Theil der Rückenfläche des hintern Endes des zweiten Mittelfussknochens.

19. Dorsalband des zweiten Keilbeins und des zweiten Mittelfussknochens (*ligamentum dorsale ossis cuneiformis secundi et metatarsi secundi*), welches das mittlere genannt wird, und sich, in gerade vorwärts gehender Richtung, vom vordersten Theil der Rückenfläche des zweiten Keilbeins zum hintern Theil der Dorsalfläche desselben Mittelfussknochens hin erstreckt.

20. Dorsalband des dritten Keilbeins und des zweiten Mittelfussknochens (*ligamentum dorsale ossis cuneiformis tertii et metatarsi secundi*), welches auch das äussere heisst, und sich, in schräg einwärts und vorwärts gehender Richtung, vom vordern innern Theil der Rückenfläche des dritten Keilbeins zum hintern äussern Theil der Dorsalfläche des zweiten Mittelfussknochens hin begibt.

21. Dorsalband des dritten Keilbeins und des dritten Mittelfussknochens (*ligamentum dorsale ossis cuneiformis tertii et metatarsi tertii*), welches das mittlere genannt wird, sehr breit ist, und gerade vorwärts vom vordersten Dorsaltheil des dritten Keilbeins zum hintersten Dorsaltheil des dritten Mittelfussknochens hin läuft.

22. Dorsalband des Würfelbeins und des dritten Mittelfussknochens (*ligamentum dorsale ossis cuboidei et metatarsi tertii*), welchem man auch die Benennung des äussern gibt. Es ist weit schmaler, als das vorige, und erstreckt sich, in schräg vorwärts und einwärts gehender Richtung, vom vordern innern Theil der Rückenfläche des Würfelbeins zum hintern äussern Theil der Dorsalfläche des dritten Metatarsus.

Das innere Dorsalband des dritten Mittelfussknochens, welches vom zweiten Keilbein entspringt, kann man hier nicht sehen, indem es vom äussern Dorsalband des zweiten Mittelfussknochens bedeckt wird.

23. Dorsalband des Würfelbeins und des vierten Mittelfussknochens (*ligamentum dorsale ossis cuboidei et metatarsi quarti*); ein breites starkes Band, welches sich, in gerade vorwärts gehender Richtung, vom vordern innern Theil der Dorsalfläche des Würfelknochens zum hintern Theil der Dorsalfläche des vierten Mittelfussknochens begibt.

24. Dorsalband des Würfelbeins und des fünften Mittelfussknochens (*ligamentum dorsale ossis cuboidei et metatarsi quinti*); ein Verstärkungsband für die, das Gelenk dieser Knochen umgebende, Kapselmembran, welches sich vom äussern vordern Theil der Dorsalfläche des Würfelbeins schräg auswärts zur Dorsalfläche des hintern Endes dieses Mittelfussknochens hin erstreckt.

25. Dorsalband zwischen der Grundfläche des zweiten und dritten Mittelfussknochens (*ligamentum dorsale baseos ossis metatarsi secundi et tertii*).

26. Dorsalband zwischen der Grundfläche des dritten und vierten Mittelfussknochens (*ligamentum dorsale baseos ossis metatarsi tertii et quarti*).
27. Dorsalband zwischen der Grundfläche des vierten und fünften Mittelfussknochens (*ligamentum dorsale baseos ossis metatarsi quarti et quinti*).
28. Seitenband zwischen der Grundfläche des zweiten und dritten Mittelfussknochens (*ligamentum laterale baseos ossis metatarsi secundi et tertii*).
29. Seitenband zwischen der Grundfläche des dritten und vierten Mittelfussknochens (*ligamentum laterale baseos ossis metatarsi tertii et quarti*).
30. Seitenband zwischen der Grundfläche des vierten und fünften Mittelfussknochens (*ligamentum laterale baseos ossis metatarsi quarti et quinti*).
31. Langes Sohlenband zwischen dem Fersen- und Würfelbein. (Man sieht es Fig. IV. in seinem ganzen Verlauf.)

## FIG. II.

Bänder des Fussgelenkes, von der innern Seite.

*a.* Schienbein.
*b.* Rinne des innern Knöchels.
*c.* Fersenbein.
*d.* Dessen innerer Fortsatz.
*e.* Sprungbein.
*f.* Tuberosität des kahnförmigen Beins.
*g.* Erstes } Keilbein.
*h.* Zweites }
*i.* Erster } Mittelfussknochen.
*k.* Zweiter }
*l.* Sehne des vordern Schienbeinmuskels.
*m.* » » hintern Schienbeinmuskels.

1. 1. Inneres Seitenband oder sogenanntes dreieckiges Band (*ligamentum laterale internum s. deltoides s. trapezium s. ligamentum tibio-astragalo-calcaneum*); ein mehr viereckiges, vom ganzen untern Rand des Tibialknöchels entspringendes und sich zur innern Fläche des Sprung- und Fersenbeins hin begebendes Band.
2. Eigne Synovialhaut des Sprung- und Fersenbeins (*capsula propria astragalo-calcanea*), wovon jedoch hier blos der innere hintere, dickere Theil, welcher mit der Sehnenscheide des langen Beugemuskels der grossen Zehe zusammenhängt, zum Vorschein kommt; der innere vordere Theil hingegen wird ganz vom deltaförmigen Band bedeckt.
3. Das Knorpelband oder die knorpeliche Rolle des kahnförmigen und des Fersenbeins (*ligamentum cartilagineum trochlea cartilaginea* Weitbrechtii *calcaneo-naviculare*), welches zur Befestigung des Sprungbeins und des kahnförmigen Beins am Fersenknochen, so wie auch zur Befestigung der Sehnenscheide des hintern Tibialmuskels dient.
4. Sprung-Kahnbeinkapsel (*capsula synovialis astragalo-scaphoidea*), welche die beiden entgegen gewandten Gelenkflächen der ebengenannten Knochen bindet.
5. Dorsalband des kahnförmigen und des zweiten Keilbeins.
6. Dorsalband des kahnförmigen und des ersten Keilbeins, welche beide Bänder man ihrem ganzen Verlauf nach hier weit deutlicher, als auf der vorigen Figur sehen kann.
7. Lateralband des kahnförmigen und des ersten Keilbeins (*ligamentum laterale inter os naviculare et cuneiforme primum*).
8. Dorsalband des ersten und zweiten Keilbeins, welches man hier viel deutlicher, als auf der vorhergehenden Figur sehen kann.
9. Dorsalband des zweiten Mittelfussknochens und des ersten Keilbeins.
10. Dorsalband des zweiten Mittelfussknochens und des zweiten Keilbeins.
11. 11. Kapselband des ersten Keilbeins und des ersten Mittelfussknochens. Man sieht hier noch deutlicher, als auf der vorhergehenden Figur, wie es sich als eine eigne Synovialmembran zwischen dem vordern Ende des ersten Keilbeins und dem hintern Ende des ersten Mittelfussknochens dahin erstreckt.

## FIG. III.

Stellt die Fusssohle mit ihrer Sehnenausbreitung dar.

1. Sehnenausbreitung der Sohle (*aponeurosis plantaris*); eine unmittelbar unter der Haut liegende und aus starken longitudinalen Sehnenfasern gebildete Membran, welche sich vom untern Fersenhöcker vorwärts gegen die Zehen hin strahlenförmig ausbreitet, und nun in der Gegend des vordern Mittelfussendes in fünf Zipfel spaltet.
2. Querfasern, welche zum Abzieher der kleinen Zehe hinlaufen.
3. Der Abzieher der kleinen Zehe.
4. Querfasern, welche sich zum Abzieher der grossen Zehe hin begeben.
5. Der Abzieher der grossen Zehe.
6. Feine Fasern, durch welche die Zipfel der Aponeurose zusammengehalten werden.
7. Die fünf Zipfel oder Digitationen der Aponeurose, welche den fünf Zehen entsprechen und durch sehnige Querfasern unter einander verbunden werden. Die Sehnen der Zehenbeuger sind auf dieser Darstellung noch mit ihrer gemeinschaftlichen Membran bedeckt und an verschiedenen Stellen nimmt man die sogenannten ringförmigen, scheidenartigen, kreuzförmigen und schrägen Bänder deutlich wahr.

## FIG. IV.

Die Fusssohle mit ihren Bändern.

*a.* Fersenbein.
*a.* Dessen innerer Fortsatz.
*b.* Würfelbein.
*c.* Rinne desselben.
*d.* Kahnbein.
*e.* Drittes } Keilbein.
*f.* Erstes }
*g.* Sprungbein.
*h.* Tibialknochen.
*i.* Innerer oder Tibialknöchel.
*k.* Erster }
*l.* Zweiter }
*m.* Dritter } Mittelfussknochen.
*n.* Vierter }
*o.* Fünfter }
*p. p. p.* Die Sehne des hintern Tibialmuskels.
*q.* Ein Theil der ligamentösen Scheide dieser Sehne.
*r.* Die Scheide der Sehne des langen Beugers der grossen Zehe.
*s.* Sehne des kurzen Wadenbeinmuskels.

1. Inneres Seitenband oder deltaförmiges Band.
2. Knorpliche Rolle des kahnförmigen und des Fersenbeins.
3. Langes Sohlenband des Fersen- und Würfelbeins (*ligamentum plantare calcaneo-cuboideum longum*); ein breites, dickes, langes Band, welches mit seinen starken, fest verbundenen Fasern an der untern Fläche des Fersenbeinkörpers entspringt, um sich an den Höcker des Würfelbeins zu inseriren.
4. Schräges Sohlenband des Fersen- und Würfelbeins (*ligamentum plantare calcaneo-cuboideum obliquum*), welches breiter, aber kürzer, als das vorige ist, und weiter nach innen, jedoch grösstentheils unter demselben liegt. Es entspringt ebenfalls von der Plantarfläche des Fersenbeinkörpers, läuft schräg vorwärts und einwärts zu der hinter dem Höcker des Würfelbeins befindlichen Vertiefung, um sich hieran zu befestigen.
5. Rundes Sohlenband des Fersen- und Kahnbeins (*ligamentum plantare calcaneo-naviculare teres*), welches vom vordern obern Theil der innern Fläche des vordern Fersenbeinfortsatzes entspringt, und schräg vorwärts laufend, zum äussern hintern Theil der Plantarfläche des Kahnbeins geht.
6. Plattes Sohlenband des Fersen- und Kahnbeins (*ligamentum plantare calcaneo-naviculare planum*); es entspringt wie das vorige, erstreckt sich aber, schräg vorwärts und einwärts laufend, zum mittlern hintern Theil der Plantarfläche des Kahnbeins hin.
7. Querlaufendes Sohlenband des Kahn- und Würfelbeins (*ligamentum plantare scaphoideo-cuboideum transversale*); ein dünnes, am mittlern Theil der Plantarfläche des Kahnbeins entspringendes Band, welches, in schräg auswärts und etwas vorwärts gehender Richtung, zur hintern Vertiefung der Plantarfläche des Würfelbeins hin läuft.
8. Sohlenband des Kahnbeins und des ersten Keilbeins (*ligamentum plantare scaphoideo-cuneiforme primum*), welches eigentlich eine Fortsetzung der Sehne des hintern Tibialmuskels ist, und aus starken, sich vom Kahnbeinhöcker zum Hintertheil der Plantarfläche des ersten Keilbeins erstreckenden, Sehnenfasern gebildet wird.
9. Sohlenband des Kahnbeins und des zweiten Keilbeins (*ligamentum plantare scaphoideo-cuneiforme secundum*), welches schwächer, aber länger, als das vorige ist, und etwas nach aussen entspringend, läuft es schief von vorn und aussen zum Hintertheil des zweiten Keilbeins.
10. Synovial- oder Kapselmembran des ersten Keilbeins und des ersten Mittelfussknochens.
11. 12. Sohlenband zwischen dem ersten Keilbein und dem zweiten und dritten Mittelfussknochen, welches jedoch Fig. V. 15. besser zum Vorschein kommt.
13. Seitenband zwischen dem dritten Keilbein und dem vierten Mittelfussknochen, welches sich ebenfalls Fig. V. 16. deutlicher darstellt.
14. Querband des fünften Mittelfussknochens (*ligamentum plantare transversale ossis metatarsi quinti*); ein sehr schmales, bei seinem Ursprung vom dritten Keilbein mit den Sehnenfasern des hintern Tibialmuskels verbundenes, Band, welches auswärts zur Plantarfläche des fünften Metatarsus hinläuft, um sich mit der Synovialkapsel desselben zu verbinden. Es trägt viel zur Befestigung des eben genannten Knochens bei, und verhindert dessen Abweichung nach aufwärts.
15. Gemeinschaftliches Sohlenband der Mittelfussknochen (*ligamentum commune plantare ossium metatarsi*); ein ebenfalls sehr schmales, von der Plantarfläche des zweiten hintern Mittelfussknochenendes entspringendes, Band, welches sich, auswärts und rückwärts laufend, zur Grundfläche des fünften Metatarsus hin erstreckt, um sich mit dessen Synovialhaut zu vereinigen.
16. 16. Sohlenbänder zwischen dem Würfelbein und dem dritten Keilbein (Fig. V. 11. 12.).
17. Sohlenband zwischen der Grundfläche des zweiten und dritten Mittelfussknochens (*ligamentum plantare baseos ossis metatarsi secundi et tertii*).
18. Sohlenband zwischen der Grundfläche des dritten und vierten Mittelfussknochens (*ligamentum plantare baseos ossis metatarsi tertii et quarti*).
19. Sohlenband zwischen der Grundfläche des vierten und fünften Mittelfussknochens (*ligamentum plantare baseos ossis metatarsi quarti et quinti*). Ein jedes dieser drei eigenthümlichen Sohlenbänder verläuft vom mittleren Theil der Plantarfläche

des hintern Endes eines Mittelfussknochens zu derselben Stelle des nächstäussern. Das Band zwischen dem ersten und zweiten Metatarsus wird durch eine sehr starke, sich vom ersten Keilbein zum zweiten und dritten Mittelfussknochen erstreckende, Faserlage ersetzt. Uebrigens sind diese Bänder weit stärker und fester, als die Rückenbänder (Fig. I. 25, 26, 27.).

20. Verbindung des fünften Mittelfussknochens mit dem Würfelbein (*connexio ossis metatarsi quinti et cuboidei*).

## FIG. V.

Stellt die Fusssohle mit ihren tiefern Bändern dar.

*a.* Schienbein.
*α.* Innerer Knöchel.
*b.* Wadenbein.
*β.* Aeusserer Knöchel.
*c.* Körper des Fersenbeins.
*d.* Vorderer, *e.* Innerer } Fortsatz dieses Knochens.
*f.* Rinne desselben.
*g.* Hintere Aushöhlung, *h.* Schräge Erhabenheit, *i.* Rinne } des Würfelbeins.
*k.* Tuberosität des Kahnbeins.
*l.* Erstes, *m.* Zweites, *n.* Drittes } Keilbein.
*o.* Erster, *p.* Zweiter, *q.* Dritter, *r.* Vierter, *s.* Fünfter } Mittelfussknochen.
*t.* Tuberosität des fünften Mittelfussknochens.
*u.* Zwischenknochenhaut.
*v.* Rinne des innern Knöchels, durch welche die Sehne des hintern Tibialknochens läuft.

1. Dreieckiges oder inneres Seitenband.
2. Ligamentöse Scheide der Sehne des langen Beugers der grossen Zehe.
3. Knorpelband des kahnförmigen und des Fersenbeins.
4. Plattes Sohlenband des kahnförmigen und des Fersenbeins.
5. Rundes Sohlenband dieser Knochen.
6. Schräges Sohlenband des Fersen- und Würfelbeins.
7. Ligamentöse Masse zwischen dem kahnförmigen und dem Würfelbein.
8. Lateralband des Kahnbeins und des ersten Keilbeins (*ligamentum laterale inter os naviculare et cuneiforme primum*).
9. Sohlenband zwischen diesen Knochen.
10. Sohlenband zwischen dem kahnförmigen und dem zweiten Keilbein.
11. Sohlenband des Würfelbeins und des dritten Keilbeins (*ligamentum plantare cuboideo-cuneiforme tertium*), welches sich vom innern Theil des Würfelbeinhöckers zum mittleren Theil der Schneide des dritten Keilbeins erstreckt.
12. Zwei ähnliche Bänder zwischen eben diesen Knochen, welche jedoch mehr nach vorn liegen.
13. Gerades Sohlenband (*ligamentum plantare rectum*), zwischen denselben Knochen.
14. Synovialkapsel des ersten Keilbeins und des ersten Mittelfussknochens.
15. Sohlenband zwischen dem ersten Keilbein und dem zweiten und dritten Mittelfussknochen (*ligamentum inter os cuneiforme primum et metatarsi secundum et tertium*); ein dickes Band, welches vom vordern äussern Theil der Grundfläche des ersten Keilbeins entspringt, und sich mit seinem innern Theil an die Plantarfläche des hintern Endes des zweiten Mittelfussknochens, mit seinem äussern Theil aber an die des dritten inserirt (Fig. VII. 3. und 4.).
16. Lateralband des dritten Keilbeins und des vierten Mittelfussknochens.
17. Verbindung des fünften Mittelfussknochens mit dem Würfelbein.
18. Sohlenband zwischen der Grundfläche des zweiten und dritten Mittelfussknochens.
19. Sohlenband zwischen der Grundfläche des dritten und vierten Mittelfussknochens.
20. Sohlenband zwischen der Grundfläche des vierten und fünften Mittelfussknochens.

## FIG. VI.

Ein Theil der Fusssohle mit den tiefern Bändern.

*a.* Fersenbein.
*b.* Würfelbein.
*c.* Dessen Rinne.
*d.* Schräge Erhabenheit dieses Knochens.
*e.* Erstes, *f.* Zweites, *g.* Drittes } Keilbein.
*h.* Spitze des letzteren.
*i.* Zweiter, *k.* Dritter } Mittelfussknochen.

1. Ein Theil des Dorsalbandes des Fersen- und Würfelbeins.
2. Rautenförmiges Sohlenband des Fersen- und Würfelbeins (*ligamentum plantare calcaneo-cuboideum rhomboideum*); es liegt unter dem schrägen Sohlenband (Fig. IV. 4.), entspringt von der rauhen Vertiefung des vordersten Theils der Plantarfläche des Fersenbeins, und inserirt sich an die innere Seite der hinter dem Würfelbeinhöcker gelegenen Vertiefung.
3. Krummes äusseres Lateralband des dritten Mittelfussknochens (*ligamentum laterale ossis metatarsi tertii externum curvum*), welches vom Winkel der innern vordern Fläche des Würfelbeins entspringt, sich einwärts gegen die äussere Fläche des dritten Keilbeins und sodann wieder auswärts zur

äussern Fläche des hintern Endes dieses Knochens hin erstreckt, um sich in dessen Vertiefung zu befestigen.

4. Gerades äusseres Lateralband (*ligamentum laterale externum rectum*) dieses Knochens; ein breites, aus dem Grübchen der äussern Fläche des dritten Keilbeins entspringendes Band, welches sich, in gerade vorwärts gehender Richtung, zum hintern Theil der äussern Fläche des ebengenannten Keilbeins hin erstreckt.

5. Gerades inneres Lateralband (*ligamentum laterale internum rectum*) eben dieses Knochens, welches vom vordern untersten Theil der innern Fläche des dritten Keilbeins gerade vorwärts zum hintern Theil der innern Fläche des hintern Endes des dritten Metatarsus geht.

6. Krummes inneres Lateralband (*ligamentum laterale internum curvum*) eben desselben Knochens, welches aus der Vertiefung des zweiten Keilbeins entspringt, und mehr in gekrümmter Richtung zum dritten Metatarsus geht.

7. Lateralband des zweiten Mittelfussknochens (*ligamentum laterale ossis metatarsi secundi*); ein schmales, sich vom Vordertheil der äussern Fläche des zweiten Keilbeins zur äussern Fläche dieses Metatarsus erstreckendes und sich daselbst in der zwischen den beiden erhabenen Knorpelflächen dieser Fläche befestigendes Band.

8. Sohlenband des ersten und zweiten Mittelfussknochens.

9. Tiefes Band (*ligamentum interosseum*) des ersten und zweiten Keilbeins.

10. Tiefes Band (*ligamentum interosseum*) des zweiten und dritten Keilbeins.

## FIG. VII.

Ein Theil der Fusssohle mit den tiefern Bändern.

*a.* Kahnbein.
*b.* Hintere Aushöhlung des Würfelbeins.
*c.* Dessen schräge Erhabenheit.
*d.* Dessen Rinne.
*e.* Erstes
*f.* Zweites } Keilbein.
*g.* Drittes
*h.* Erster
*i.* Zweiter } Mittelfussknochen.
*k.* Dritter
1. Krummes äusseres Lateralband des dritten Mittelfussknochens.
2. Gerades äusseres Lateralband dieses Knochens.
3. Sohlenband zwischen dem ersten Keilbein und dem dritten Mittelfussknochen.
4. Sohlenband zwischen dem ersten Keilbein und dem zweiten Mittelfussknochen.
5. Hinzukommendes Sohlenband (*ligamentum accessorium*) der Kapselmembran des ersten Keilbeins und des ersten Mittelfussknochens.
6. Lateralband des Kahnbeins und des ersten Keilbeins.
7. Sohlenband des Kahnbeins und des zweiten Keilbeins.
8. Tiefes Band (*ligamentum interosseum*) des ersten und zweiten Keilbeins.

## FIG. VIII.

Die Bänder der Sesambeine der grossen Zehe.

*a.* Erstes } Glied der grossen Zehe.
*b.* Zweites
*c.* Inneres } Sesambein.
*d.* Aeusseres
*e.* Zurückgeschlagene Sehne des langen Beugers der grossen Zehe.
1. Querband der Sesambeine (*ligamentum transversum ossium sesamoideorum*); ein starkes, festes, fast knorpliches Band.
2. Ligamentöse Fäden (*filamenta ligamentosa*), welche sich vom vordern Rand dieses Querbandes zur Sehnenscheide des langen Beugers der grossen Zehe an die Plantarfläche des ersten Gliedes hin begeben.
3. 3. Zerschnittene und zurückgeschlagene gemeinschaftliche Membran der Sehnen der Zehenbeuger.
4. Verbindungsfaden (*vinculum accessorium*) der Sehne des langen Beugers der grossen Zehe.

# Pfennig-Encyklopädie

der

# Anatomie

## MUSKELLEHRE.

## Erklärung der Kupfertafel I.

### Muskeln zur Bewegung der Sehnenhaube.

1. 1. Die zurückgelegte behaarte Haut des Kopfes.

2. 2. 2. Die Sehnenhaube des Kopfes (*galea aponeurotica capitis*), eine, aus deutlich wahrnehmbaren Längenfasern gebildete und sich über die ganze Oberfläche der Hirnschale verbreitende flechsige Haut, die genau mit der behaarten Haut des Kopfes zusammenhängt, die Beinhaut unter sich hat, und nach vorn die Stirn-, nach hinten aber die Hinterhauptsmuskeln aufnimmt.

3. 4. Die Stirnmuskeln (*musculi frontales s. fronto-aponeurotici*). Der der linken Seite (3) ist hier mit seiner Anfügung an den Nasenfortsatz des Oberkiefers dargestellt; der der rechten Seite (4) aber ist an seinem untern Theil, nämlich da, wo er am Orbitalrand mit dem Augenbraunenrunzler und dem Augenlidschliesser zusammenfliesst, losgeschnitten worden, um die Augenhöhle sichtbar zu machen. Man sieht hier sehr deutlich, wie sich beide Stirnmuskeln nach ihrem Ursprung vom Nasenknochen und vom innern Theil der obern Augenlidränder mit einander vereinigen, dann aber, immer weiter von einander abweichend, nach aussen zur Stirnnath emporsteigen, und sich bogenförmig in die Sehnenhaube verlieren. Sie ziehen die Haut des Kopfes und der Stirn vor- und abwärts, und legen die letztere in Falten. Der Hinterhauptsmuskel (*occipitalis s. occipito-aponeuroticus*), welcher sich über den hintern und untern Theil des Schädels erstreckt, kommt hier nicht zum Vorschein; allein der den mittlern und seitlichen Theil der Hirnschale bedeckende Schläfenmuskel erscheint (9. 9.) sehr deutlich.

5. 5. Die äussere Lage des Ring- oder Schliessmuskels der Augenlider (*stratum externum musculi-orbicularis palpebrarum s. palpebralis*), welche sich über die Ränder der Augenhöhle hinaus erstreckt, und mit dem Stirn- und Augenbraunenrunzler verbindet.

6. 6. Innere Lage dieses Muskels (*stratum internum*), welche zwischen den Augenlidknorpeln und der Haut liegt. Beide Portionen eines und desselben Muskels sind als Sphinkteren zu betrachten, indem sie die Augenlidspalte schliessen und den Augapfel in seine Höhle pressen. Die innere Lage wirkt ganz vorzüglich dadurch, dass sie die abgesonderten Thränen zum innern Augenwinkel hinleitet und durch die Thränenpunkte in den Thränensack und Nasenkanal ergiessen hilft.

7. Der Augenbraunenrunzler (*corrugator supercilii s. fronto-superciliaris*), der rechten Seite, wie er nach Hinwegnahme des untern Theils des Stirnmuskels und des Schliessmuskels der Augenlider zum Vorschein kommt. Er entspringt vom Nasentheil des Stirnknochens, geht über dem Augenbraunbogen nach aussen und verliert sich in den Schliessmuskel der Augenlider. Seine Bestimmung ist, die Augenbraunen zum innern Augenwinkel hinzuziehen, und mithin das Sehen zu befördern.

8. Der Aufhebemuskel des obern Augenlides (*levator palpebrae superioris s. orbito-palpebralis*). Er entspringt mit einer schmalen Sehne über dem obern Rand des Sehloches, läuft dann nach vorn, und setzt sich mit einer immer breiter werdenden Sehne am obern Rand des obern Augenlidknorpels fest. Er zieht das obere Augenlid in die Höhe und steht mit dem Schliessmuskel der Augenlider in steter Wechselwirkung, wodurch dasjenige hervorgebracht wird, was wir Augenblick nennen. Während einer solchen Bewegung wird die Thränenfeuchtigkeit gleichmässig über

die vordere Fläche des Augapfels verbreitet, und zum innern Augenwinkel hingetrieben, von wo aus sie nun in die Thränenwege gelangt.

9. 9. Der Schläfenmuskel (*m. temporalis s. temporo-maxillaris*), durch seine sehnige Scheide durchscheinend. Er liegt am seitlichen Theil des Hirnschädels, und entspringt von der halbzirkelförmigen Linie des Stirn- und Scheitelbeins; seine von hieraus strahlenförmig gegen einander laufenden Bündel werden dann immer schmäler, und gehen nun in eine, sich am Kronenfortsatz des Unterkiefers inserirende, starke Sehne über. Er zieht den Unterkiefer in die Höhe.

10. Der Hebemuskel des Ohres (*attollens auriculae s. aponeurotico-auricularis-superior*), wie er zwischen dem Stirn- und Hinterhauptsmuskel von der Sehnenhaube entspringt, und sich zum obern Theil des Ohres herab begibt.

11. Der Vorwärtszieher des Ohres (*attrahens auriculae s. aponeurotico-auricularis-superior*), wie er als ein sehr kleiner, dünner Muskel seinen Ursprung ebenfalls von der Sehnenhaube nimmt, und sich dann am Helix befestigt.

12. Der Zusammendrücker der Nase (*compressor nasi s. maxillo-nasalis*). Er nimmt seinen Ursprung vom Oberkiefer oberhalb dem ersten Backenzahn, und wird hier noch von den Aufhebern der Oberlippe bedeckt; dann aber steigt er, immer breiter werdend, in die Höhe, bedeckt den Nasenflügel, und verliert sich auf dem Rücken der Nase in eine dünne Sehne, durch welche er theils mit dem der andern Seite, theils mit dem Stirnmuskel verbunden ist. Er drückt die Nasenknorpel gegen die Scheidewand an, und bewirkt hierdurch eine Erweiterung der Nasenlöcher.

13. Eine ungewöhnliche Verlängerung des nächtsfolgenden Muskels.

14. Der Niederzieher des Nasenflügels (*depressor alae nasi s. maxillo-alaris*). Von dem Oberlippenheber ganz bedeckt, entspringt er neben dem Zusammendrücker der Nase oberhalb dem Eckzahn, und inserirt sich am untern Theil der äussern Fläche des Nasenflügels, welchen er herabzieht, und zugleich auch das Nasenloch verengert.

15. 15. Der Schliess- oder Ringmuskel des Mundes (*orbicularis oris s. labialis*); ein dicker, breiter, aus ringförmigen Fleischbündeln bestehender Muskel, welcher den wesentlichsten Theil der Lippen ausmacht, und dessen kreisförmige Fasern an den Mundwinkeln in einander fliessen, nach oben aber sich an die Nasenscheidewand ansetzen. Dieser Muskel bringt die Lippen an einander und schliesst die Mundspalte. Auch trägt er zur Aufnahme der Nahrungsmittel und zur Artikulation der Töne bei.

16. Der Niederzieher der Nasenspitze (*depressor septi mobilis narium s. naso-labialis*), oder der sich an den knorplichen Theil der beweglichen Nasenscheidewand anfügende Fortsatz des vorigen Muskels. Er zieht die Nasenscheidewand herab, und bewirkt hierdurch eine Verengerung der Nasenlöcher; auch kann er den mittlern Theil der Oberlippe in die Höhe ziehen.

17. Der gemeinschaftliche Heber des Nasenflügels und der Oberlippe (*levator labii superioris alaeque nasi s. supra-maxillo-labialis interior*). Er hat seinen Ursprung am Nasenfortsatz des Oberkieferknochens, ist hier noch vom Schliessmuskel der Augenlider bedeckt, steigt dann herab, und endigt sich mit einer kleinen schmälern Portion am Nasenflügel, mit einer grössern aber in der Haut der Oberlippe. Er zieht den Nasenflügel und die Oberlippe empor, rümpft die Nase, und wirkt beim Ausdruck des spottenden Lächelns, des Aergers und der Verachtung.

18. Der eigenthümliche Oberlippenheber (*levator labii superioris proprius s. supra-maxillo-labialis medius*). Er entspringt vom Jochfortsatz des Oberkiefers und von der äussern Fläche des Kinnbackenfortsatzes des Jochbeins, ist hier ebenfalls noch vom Schliessmuskel der Augenlider bedeckt, und steigt dann am äussern Rand des vorigen Muskels zur Oberlippe herab, in deren Haut er sich auch verliert. Er zieht die Oberlippe gerade in die Höhe.

19. Der Hebemuskel des Mundwinkels (*levator anguli oris s. supra-maxillo-labialis exterior*). Er ist von dem vorigen Muskel und mit vielem Fette bedeckt, wesswegen man ihn hier auch nur zum Theil sehen kann. In der Kiefergrube entspringend, steigt er, mehr von innen nach aussen, in einer fast perpendicularen Richtung zum Mundwinkel herab, um sich hier mit dem vorigen Muskel und mit dem Schliessmuskel des Mundes zu vereinigen. Er zieht beim Lächeln den Mundwinkel gegen das Auge herauf.

20. Der kleine Joch- oder Malarmuskel (*zygomaticus minor s. zygomatico-labialis minor*). Er kommt von dem untern und innern Theil der Facialfläche des Jochbeins, ist bei seinem Ursprung vom Orbikularmuskel der Augenlider bedeckt, und geht mit seinen dünnen, in vieles Fett gehüllten, fleischigen Fasern schief zum Mundwinkel und zur Oberlippe herab. Zuweilen fehlt er gänzlich.

21. Der grosse Joch- oder Malarmuskel (*zygomaticus major s. zygomatico-labialis major*). Er nimmt seinen Ursprung am untern und mittlern Theil der äussern Fläche des Jochbeins, ist ungleich dicker, als der vorige, und steigt am äussern Rand desselben, ebenfalls in schiefer Richtung, zum Mundwinkel herab, wo er mit dem Mund-

schliesser zusammenfliesst. Sowohl dieser, als auch der vorige Muskel ziehen den Mundwinkel schief nach aussen in die Höhe, wie diess z. B. beim Lachen der Fall ist.

22. 22. Der Niederzieher der Unterlippe (*depressor labii inferioris s. quadratus menti s. mento-labialis*). Er entspringt von der Grundfläche des Unterkiefers, wird hier noch nach aussen etwas vom Niederzieher des Mundwinkels (24.) bedeckt, und läuft dann schief nach oben und innen zur Unterlippe hin, unter welcher sich seine Fleischbündel mit denen der andern Seite kreuzen. Seine Bestimmung ist, die Unterlippe herabzuziehen.

23. Der Hebemuskel des Kinns (*levator menti s. maxillo-mentalis*); er ist zum Theil von dem vorigen bedeckt, entspringt am Unterkiefer aus der unter dem Eckzahn befindlichen Vertiefung, und erstreckt sich sodann nach innen herab, um sich in einem Bogen mit dem der andern Seite zu vereinigen und am untern Theil des Kinns in der Haut zu enden. Er zieht die Unterlippe und die Haut des Kinns in die Höhe.

24. Der Niederzieher des Mundwinkels (*depressor anguli oris s. sub-maxillo-labialis*); ein vom untern Rand des Unterkiefers entspringender dünner, breiter Muskel, welcher bei seinem Hinaufsteigen zum Mundwinkel immer schmäler wird, und sich mit dem nächstfolgenden Muskel vermischend, am untern Theil des Mundwinkels befestigt. Er zieht den Mundwinkel herab.

25. Der Lachmuskel (*risorius santorini*), ein Fascikel des breiten Halsmuskels (*platismamyoides*). Er geht in schiefer Richtung neben dem vorigen Muskel zum Mundwinkel hinauf, und macht das Grübchen, welches man bei einigen Personen während des Lachens wahrnimmt.

26. Der Backenmuskel (*buccinator s. bucco-labialis*), ein dünner, breiter, viereckiger Muskel, welcher den Raum zwischen dem Ober- und Unterkiefer ausfüllt, und die Backe bildet. Sein Ursprung ist hinten am obern Zahnfächerrand, am Haken des Flügelfortsatzes des Keilbeins, am Schlundkopf und am hintern Theil des untern Zahnfächerrandes. Sodann erstrecken sich seine Fasern quer von hinten nach vorne, und endigen sich am Seitentheil beider Lippen und Mundwinkel. Man sieht hier, wie der Stenonische Gang (29.) diesen Muskel durchbohrt. Er zieht den Mund zurück, verengert die Mundhöhle, und wenn diese mit Luft angefüllt ist, presst er, wie beim Blasen, Pfeifen etc. die Luft heraus. Ausserdem wirkt er auch beim Kauen, Schlingen und Saugen, indem er den Bissen ohne Unterlass gegen die Backzähne andrückt, und hierdurch die Mastikation um vieles leichter macht.

27. Der äussere Kaumuskel (*masseter s. zygomatico-maxillaris*), ein kurzer, dicker, fleischiger Muskel, welcher mit einer äussern und mit einer innern Portion vom untern Rand des Jochbogens entspringt. Man sieht hier nur zum Theil die äussere Portion, weil sie nach oben und hinten von der Ohrspeicheldrüse (28.) bedeckt wird. Die sehnigen Fasern beider Portionen steigen in senkrechter Richtung herab, und die der äussern Schicht setzen sich am untern Rand und Winkel des Unterkiefers fest, die der innern Portion hingegen inseriren sich etwas höher am mittlern Theil der äussern Fläche des aufsteigenden Astes des Unterkiefers. Dieser Muskel zieht den Unterkiefer zum Oberkiefer herauf.

28. Die Ohrspeicheldrüse (*glandula parotis*), wie sie mit ihrem vordern Rand auf dem Kaumuskel liegt, mit dem hintern aber an das obere Ende des Kopfnickers (32.) angrenzt.

29. Deren Ausführungsgang (*ductus stenonianus*), in seinem natürlichen Verlauf, und den Backenmuskel (26.) durchbohrend.

30. Die Antlitzarterie (*arteria facialis s. maxillaris externa*).

31. Der Kopfnicker (*m. sterno-cleido-mastoideus*).

32. Dessen Anfügung an den warzenförmigen Fortsatz.

33. Dessen Anfügung an den Griff des Brustbeins.

34. Dessen Anfügung an das Schlüsselbein.

35. Der vordere Bauch des zweibäuchigen Kiefermuskels der rechten Seite.

36. Der vordere Bauch desselben Muskels der linken Seite.

37. Der hintere Bauch desselben Muskels.

38. Das Bändchen, durch welches der sehnige Theil dieses Muskels an das Zungenbein geheftet wird.

39. Stelle, wo das Muskelfleisch des Griffel-Zungenbein-Muskels von der Sehne des zweibäuchigen Kiefermuskels durchbohrt wird.

40. Die zwischen den beiden Köpfen des zweibäuchigen Kiefermuskels liegende Unterkieferdrüse.

41. Stelle, wo ein Theil des Kiefer-Zungenbein-Muskels sichtbar wird.

42. Das Zungenbein.

43. Der Brust-Zungenbein-Muskel der linken Seite.

44. Oberes Ende des Schulter-Zungenbein-Muskels.

46. Unteres Ende dieses Muskels.

46. Der Pharynx.

47. Der vordere und mittlere Rippenhalter (*scalenus anterior* und *medius s. costo-trachelicus anterior* und *medius*), grösstentheils vom Kopfnicker bedeckt.

48. Der Hebemuskel des Schulterblatts (*m. levator scapulae*).
49. Der Mönchskappenmuskel (*m. cucullaris s. trapezius*).
50. Der grosse Brustmuskel (*m. pectoralis major*).
51. Dessen Anfügung an das Schlüsselbein.
52. Dessen Anfügung an die Knorpel der Rippen.
53. Dessen Anfügung an den Oberarm.
54. Der Deltamuskel (*m. deltoideus*).
55. Muskeln des Oberarms.

# Erklärung der Kupfertafel II.

Diese Tafel stellt die Muskeln des Auges und äussern Ohres dar.

## FIG. I.

Vordere Ansicht der Augenhöhle, wodurch sowohl die Lage des Augapfels, als auch die Insertionspunkte der Augenmuskeln deutlicher dargestellt werden.

*a.* Stelle, wo in der Tiefe der Augenhöhle der Centralpunkt derselben hinläuft.

*b.* Stelle, wo der Centralpunkt der Pupille hinfällt.

*c.* Das Sehnervenloch (*foramen opticum*), welches ganz im Hintergrund der Augenhöhle, schief nach hinten und innen, und zwar an der Stelle liegt, wo der kleine Keilbeinflügel des Sphenoidalknochens hervortritt. Am Umfange dieses für den Durchgang des optischen Nerven und der ophthalmischen Arterie bestimmten Loches inseriren sich die vier geraden Augenmuskeln.

*d.* Die obere und die untere Augenhöhlenspalte (*fissura orbitalis superior, s. sphenoidea* und *fissura orbitalis inferior s. spheno-maxillaris*).

## FIG. II.

Der Augapfel mit seinen schiefen und geraden Muskeln, von der äussern Seite dargestellt.

1. Der obere Rollmuskel oder obere schiefe Augenmuskel (*musculus obliquus oculi superior, s. major, s. trochlearis, s. patheticus s. sphenoido-scleroticus*); ein sehr dünner, aber langer Muskel, welcher mit einer kurzen Sehne (*b.*) ungefähr zwei Linien vom Sehloche am kleinen Flügel des Keilbeins entspringt, und mit seinem dünnen Muskelbauch in fast horizontaler Richtung am obern und innern Augenhöhlenwinkel vorwärts schreitend, gegen den Augenhöhlenrand hin geht. In der Nähe desselben verwandelt er sich wieder in eine rundliche Sehne, welche eine knorpelartige, durch zwei kurze Bändchen am Stachel oder in der Vertiefung des Stirnknochens (*f.*) befestigte Rolle (*trochlea*) (*e.*) durchdringt. Während des Durchganges dieser Sehne durch die Rolle wird sie von einer Schleimscheide umhüllt, sodann erstreckt sie sich von oben nach unten und von innen nach aussen in einem stumpfen Winkel herab, und setzt sich hinter der Insertionstelle des obern geraden Augenmuskels mit einer sehnigen Ausbreitung am obern Theil der derben Augenhaut fest. Dieser Muskel rollt den Augapfel dermassen, dass die Pupille eine Richtung nach innen bekommt.
2. Der untere Rollmuskel des Augapfels oder der untere schiefe Muskel (*musculus obliquus oculi inferior s. minor s. maxillo-scleroticus*); er ist ungleich kürzer als der vorige, und nimmt seinen Ursprung an der untern Augenhöhlenwand vom vordern Theil der Augenhöhlenplatte des obern Maxillarknochens; sodann beugt er sich von unten nach aussen und oben um die Convexität des Augapfels herum, und inserirt sich hinter der Anfügung des äussern geraden Augenmuskels ebenfalls an der derben Augenhaut. Er rollt den Augapfel so, dass die Pupille nach innen und oben gerichtet wird.
3. Der obere gerade Augenmuskel (*musculus rectus bulbi oculi superior, s. attollens, s. superbus, s. admirator s. orbito-scleroticus superior*); er liegt gleich unter dem Aufheber des obern Augenlids, (Taf. I. 8., auf dieser Kpfertaf. (Fig. III. *b. b. b.*), und sein sehniger Ursprung ist, wie der aller übrigen geraden Augenmuskeln, am Umfang des Sehloches und an einem Flechsenband (*a.*), welches die obere Orbitalfissur schliesst. Als ein dünner, platter Muskel erstreckt er sich nun unter der vordern Augenhöhlenwand zum Augapfel hin, und endigt sich mit einer sehnigen Ausbreitung am vordern obern Umfang der derben Augenhaut. Er kann den Augapfel nach oben ziehen.
4. Der äussere gerade Augenmuskel (*musculus rectus externus bulbi, s. abducens, s. indignatorius s. orbito-scleroticus exterior*); er kann als ein zwei-

köpfiger Muskel (*c.*) betrachtet werden; indem er mit einem sehnigen Schenkel von dem so eben erwähnten Flechsenband, und mit einem zweiten wieder vom äussern Umfang des Sehloches entspringt. Zwischen diese beiden Schenkel tritt der sechste Hirnnerv (*d.*) ein, und nachher vereinigen sie sich in einen Muskelbauch, welcher unter allen geraden Augenmuskeln der längste ist, und sich ebenfalls mit einer sehnigen Ausbreitung an der vordern Fläche der sklerotischen Haut nach aussen befestigt. Dieser Muskel zieht den Augapfel auswärts.

5. Der untere gerade Augenmuskel (*musculus rectus bulbi inferior, s. deprimens, s. humilis s. orbito-scleroticus inferior*); er hat ebenfalls einen doppelten Ursprung, theils am untern Umfang des Sehloches, theils am gemeinschaftlichen Flechsenband, und erstreckt sich dann an der untern Augenhöhlenwand zum Augapfel hin, um sich hier nach unten am vordern Umfang der sklerotischen Haut zu inseriren. Er ist unter allen vier Augenmuskeln der kürzeste, und seine Insertion am Augapfel ist der des obern Augenmuskels gerade gegenüber. Seine Wirkung besteht im Herabziehen des Augapfels.

Der innere gerade Augenmuskel (*musculus rectus internus s. adducens, s. bibitorius s. orbito-scleroticus interior*) kommt weder hier, noch auf der nächsten Figur zum Vorschein. Er entspringt eben so wie die drei übrigen, ist jedoch dicker als diese, und endigt sich, längs der innern Augenhöhlenwand dahin laufend, nach innen an der Vorderfläche der festen Augenhaut.

Die Sehnen der vier geraden Augenmuskeln bilden durch ihre innige Vereinigung und Insertion an der derben Augenhaut die sogenannte weisse Haut (*tunica albuginea*), welche durch die Verbindungshaut durchscheint.

## FIG. III.

Der Augapfel mit seinen Muskeln, vom obern Umfang dargestellt, so dass hier der Hebemuskel des obern Augenlids in seiner ganz natürlichen Lage zum Vorschein kommt.

1. Oberer Rollmuskel. Der Durchgang der Sehne desselben durch die mit zwei kurzen Bändern an den Stachel des Stirnmuskels (*f.*) angeheftete Rolle ist hier von innen dargestellt.

   Der untere Rollmuskel (Fig. II. 2.) kommt hier nicht zum Vorschein.

3. Der obere gerade Augenmuskel, wie er mit dem Hebemuskel des obern Augenlids vom gemeinschaftlichen Flechsenband (*a.*) entspringt.
4. Der äussere gerade Augenmuskel und (*c.*) die zwischen seinen beiden Köpfen befindliche Furche für den sechsten Hirnnerven (*b.*). Der Aufhebemuskel des obern Augenlids, wie er sich nach seinem Ursprung vom obern Theil der Orbita zum Augenlid hin erstreckt und mit einer dünnen breiten Flechse (*b. b.*) an den obern Augenlidknorpel (*e.*) befestigt (Taf. I. 8.).

## FIG. IV.

Das äussere Ohr mit seinen Muskeln, von der innern Seite dargestellt.

*a.* Der Hebemuskel des Ohres (*m. attolens auriculae, s. auriculae superior s. aponeurotico-auricularis superior*); ein nach oben breiter und aus dünnen Fasern bestehender Muskel, welcher zwischen dem Stirn- und dem Hinterhauptsmuskel von der Sehnenhaube entspringend, immer schmäler und dicker werdend, zum Ohr herabsteigt, und sich auf dem Rücken der kahnförmigen Vertiefung zwischen den Schenkeln des Anthelix endigt. Er kann bei Personen, die ihn sehr geübt haben, das äussere Ohr in die Höhe ziehen.

*b.* Die drei zurückziehenden Ohrmuskeln (*m. m. retrahentes auriculae s. mastoido-auriculares*); zwei kleine bündelartige, von der Wurzel des Zitzenfortsatzes des Schläfenknochens entspringende und sich auf dem Rücken der Ohrmuschel festsetzende Muskeln. Sie ziehen das Ohr rückwärts.

*c.* Der vordere Ohrmuskel (*m. attrahens auriculae s. auricul. anter. s. aponeurotico-auricularis anterior*); ein äusserst dünner, kleiner, von der Sehnenhaube über dem vordern Ohrband entspringender Muskel, welcher, immer schmäler werdend, sich auf dem Rücken des zur Muschel herabsteigenden Helix endigt. Er zieht, wenn er gehörig geübt wird, das Ohr vorwärts.

*d.* Der Quermuskel des äussern Ohres (*m. transversus auriculae s. concho-scaphoideus*), ein aus lauter Querfasern bestehender sehr dünner Muskel, dessen unterer breiterer Theil zwischen dem Rücken des Helix und der Muschel liegt; sein oberer schmälerer Theil (*e.*) hingegen befindet sich zwischen dem Rücken der Muschel und der kahnförmigen Vertiefung. Er kann das Ohr flach machen.

# Erklärung der Kupfertafel III.

Diese Kupfertafel gibt verschiedene Ansichten vom Zungenbeine, vom Kehlkopfe und dessen Knorpeln, so wie auch von den Häuten und Muskeln, durch welche diese kartilaginösen Gebilde unter einander zusammen gehalten werden. Der leichtern Untersuchung und Uebersicht wegen sind die Theile hier erst einzeln, dann aber in ihrer Verbindung zu einem gemeinschaftlichen Ganzen dargestellt worden.

Fig. 1. Zungenbein (*os linguale s. hyoideum*), von oben und vorn. Dieser bogenförmige Knochen ist wegen seiner Verbindung mit den benachbarten Theilen von der grössten Wichtigkeit. Er befindet sich zwischen der Zunge und dem Kehlkopf, ist blos durch Bänder an die Knorpel des letztern und an den griffelförmigen Fortsatz geheftet; und der Kehldeckel (5. 5.) liegt hinter ihm.

*a. a.* Dessen Grundfläche oder Körper (*basis*).

*b. b.* Dessen grosses Horn (*cornu majus*), wie es von jeder Seite des Körpers ausgeht.

*c. c.* Verbindung desselben mit dem Körper durch Knorpel. Die kleinern Hörner (*cornua minora*), zwei länglich runde, an Grösse und Gestalt den Weizenkörnern nicht unähnliche Knochenstückchen, sind hier, um die Verbindungsstelle desto besser darstellen zu können, weggenommen worden; allein Fig. 5. und 9. kann man ihre Befestigungspunkte an den beiden Seitentheilen des Körpers sehr deutlich sehen.

Fig. 2. Schildknorpel (*cartilago thyreoidea*), der grösste und stärkste Knorpel des Kehlkopfes, welcher die übrigen kleinern nach vorn bedeckt.

*d. d.* Grosse Hör er (*cornua majora*), welche durch die hyothyreoïdeischen Seitenbänder (Fig. 6. u. 9. *h.*) mit den grossen Hörnern des Lingualknochens verbunden sind.

*e. e.* Kleine Hörner (*cornua minora*).

Fig. 3. *a.* Ringknorpel (*cartilago thyreoidea*), welcher den untern Theil des Kehlkopfes bildet, von hinten.

Fig. 3. *b.* Derselbe Knorpel, von vorne.

*f. f.* Dessen Gelenkflächen für die Aufnahme der Giesskannenknorpel.

Fig. 4. Giesskannenknorpel (*cartilagines arytaenoideae*); zwei kleine pyramidalförmige Knorpel, welche oben spitzig zulaufen und sich an ihrem spitzigsten Theil ganz mit zwei kleinen, rundlichen Knorpelstücken, den sogenannten Santorinischen Knorpeln (*cartilagines santorinianae*), verbinden. Sie sind hier gerade, wie in ihrer natürlichen Lage, einander entgegengestellt.

*g. g.* Grundfläche (*basis*) derselben, welche auf den Gelenkflächen (*f. f.*) des vorigen Knorpels aufsitzt.

Fig. 5. Kehldeckel (*epiglottis*), wie er hinter dem Körper und den kleinern Hörnern des Zungenbeins hervorragt.

5. 5. Obere, nach vorne hin sehende convexe Fläche desselben.

Fig. 6. stellt die eben beschriebenen Theile in ihrer natürlichen Verbindung und Aufeinanderfolge dar. Die sie bezeichnenden Ziffern (1. 2. 3. etc.) sind, der schnellern Uebersicht wegen, sowohl auf dieser, als auch auf allen nächstfolgenden Figuren beibehalten worden.

1. Zungenbein, wie es durch seine grossen Hörner mit den obern Enden der Hörner des Schildknorpels zusammenhängt. Diese Verbindung geschieht, wie bereits gesagt worden, mittelst der hyothyreoïdeischen Seitenbänder (*ligamenta hyothyreoidea lateralia* [*h*]). Nach vorn hingegen wird der Lingualknochen durch das mittlere hyothyreoïdeische Band (*ligamentum hyothyreoideum medium* [*i. i.*]) mit dem Schildknorpel verbunden; und der zwischen diesem und den vorigen Bändern auf beiden Seiten zurückgebliebene Raum wird von der sogenannten verstopfenden oder obturatorischen Haut (*membrana obturatoria*), einer starken, aber dünnen Membran, angefüllt.

2. Schildknorpel. Man sieht hier, wie seine beiden Seitentheile nach vorne in einen abgerundeten Rand zusammenlaufen, der eine Erhabenheit, den sogenannten Adamsapfel (*pomum Adami*) [2.], bildet.

3. Ringknorpel, welcher mit dem vorigen nach vorn durch das mittlere krikothyreoideische Band (*ligamentum cricothyreoideum medium*) (*k*) und auf beiden Seiten durch die krikothyreoideischen Lateral- oder Kapsularbänder (*ligamenta cricothyreoidea lateralia s. capsularia*) verbunden wird.

Die Giesskannenknorpel (4.) kann man hier nicht sehen; und der Kehldeckel (5. 5.) ist desswegen bei diesem Präparate weggeschnitten worden, damit die Zeichnung desto einfacher und anschaulicher werden sollte.

6. 6. Schilddrüse (*glandula thyreoidea*). Sie kommt hier nur theilweise zum Vorschein, und zwar so, wie sie die Luftröhre nach vorn und hinten gleichsam umschlingt.

7. Oberster, halbkreisförmiger Knorpel der Luftröhre (*annulus tracheae superior*).

Fig. 7. Die Knorpel des Kehlkopfes nebst dessen halbkreisförmigen Ringen, von vorne. Das Zungenbein ist hier weggeschnitten worden.

2. Schildknorpel, da, wo er vor den Giesskannenknorpeln liegt, und diese bedeckt.

3. Ringknorpel, in Verbindung mit dem ersten halbkreisförmigen Knorpel des Kehlkopfes. Man bemerkt zwischen dem obern Rand dieses und dem untern Rand des vorigen Knorpels einen fast dreieckigen Zwischenraum, welchen das mittlere krikothyreoideische Band (*k.*) ausfüllt.

4. Ringknorpel und Santorinische Knorpel, wie sie mit ihren Spitzen hinter dem obern Rand des Schildknorpels hervorragen.

Fig. 8. Die Knorpel des Kehlkopfes nebst dessen halbzirkelförmigen Ringen, von der Hinterseite.

1. 1. Zungenbein, in seiner natürlichen Lage.

2. 2. Schildknorpel, wie er sich herab erstreckt, und mit dem Ringknorpel vereinigt.

3. Hintere Wand des Ringknorpels. Man sieht hier (*k.*) den zwischen diesem und dem vorigen Knorpel befindlichen dreieckigen Zwischenraum von der Seite.

4. 4. Giesskannenknorpel, zwischen welchen sich die Stimmritze (*glottis*) befindet.

Fig. 9. Der Kehlkopf, in Verbindung mit dem Zungenbein und dem obern Theil der Luftröhre, so dass sich die Muskeln des Kehlkopfes von vorne zeigen.

1. Körper des Zungenbeins und dessen grosse Hörner (*b. b.*), wie sie sich durch das thyreohyoideische Lateralband (*h.*) mit dem folgenden Knorpel verbinden.

2. Schildknorpel.

8. Niederzieher des Kehlkopfes (*m. sterno-thyreoideus*), w e er sich an der schiefen Linie des Schildknorpels endigt. Er ist hier von seiner Insertion am Sternum losgeschnitten worden, und nur auf der linken Seite zu sehen.

9. Schildzungenbeinmuskel (*m. hyo-thyreoideus*), wie er, von der schiefen Linie des thyreoideischen Knorpels entspringend, sich sowohl am Körper, als auch am grossen Horn des Zungenbeins inserirt.

10. 10. Ring-Schildknorpelmuskel (*m. crico-thyreoideus*), wie er, auf jeder Seite vorn von der äussern Fläche (*l.*) des Ringknorpels entspringend, schief zum Schildknorpel emporsteigt, sich theils am untern Rand (*m.*), theils an der hintern Fläche desselben inserirt, und das mittlere krikothyreoideische Band (*k.*) zwischen sich hat.

Fig. 10. stellt die hintern eigenthümlichen Muskeln des Kehlkopfes dar, welche die Stimmritze erweitern und verengern und hierdurch die Stimme moduliren, d. h. höher und tiefer machen können.

1. Zungenbein.

2. Schildknorpel.

5. Zungenbein-Kehldeckelband (*ligamentum hyo-epiglotticum*), welches den Kehldeckel nach oben und vorn in seiner Lage erhält.

10. Insertion des krikothyreoideischen Muskels.

11. Querlaufender Giesskannenknorpelmuskel (*m. arytaenoideus transversus*) der rechten Seite; er erstreckt sich von der hintern Fläche des einen arytänoïdeischen Knorpels zur hintern Fläche des andern. Durch diese Annäherung der beiden Knorpel bewirkt er eine Verengerung der Stimmritze.

12. Hintere Ring-Giesskannenknorpelmuskeln (*m. m. crico-arythaenoidei postici*); zwei kleine pyramidalförmige Muskeln, welche bei ihrem Ursprung von der hintern Fläche des Ringknorpels etwas breit sind, nachher aber immer spitziger zulaufend, sich an der Grundfläche des Giesskannenknorpels befestigen. Sie entfernen die arythänoideischen Knorpel von einander, und bewirken hierdurch eine Erweiterung der Stimmritze.

Fig. 11. stellt den Kehlkopf in Verbindung mit der Zunge, mit dem Schlundkopf und den Muskeln dieser Theile dar.

1. Zungenbein.

2. Schildknorpel.

3. Ringknorpel.

6. Schilddrüse.

10. Ring-Schildknorpelmuskel (*m. crico-thyreoideus*).

13. Mittlerer Schlundkopfschnürer (*m. constrictor pharyngis medius*), welcher mit einer Portion (*cerato-pharyngeus*) vom grossen, und mit einer zweiten (*chondro-pharyngeus*) vom kleinen Horn des Zungenbeins entspringt. Diese beiden Bündel vereinigen sich nachher, und laufen strahlenförmig nach oben und unten hin, um sich am hintern Umfang des Schlundkopfes, und zwar in dessen Mitte, mit denen der andern Seite in einer Linie zu verbinden. Der untere Theil dieses Muskels wird hier vom untern Schlundkopfschnürer bedeckt, und der obere, sehr spitzige Theil desselben bedeckt wieder einen Theil des obern Schlundkopfschnürers, welchen man desshalb hier auch nicht sehen kann.

14. Unterer Schlundkopfschnürer (*m. constrictor pharyngis inferior*); er entspringt mit drei Portionen vom Ringknorpel (*crico-pharyngeus*), vom Schildknorpel (*thyreo-pharyngeus*) und vom Seitenband dieses letztern (*syndesmo-pharyngeus*). Alle diese drei Portionen erstrecken sich nun strahlenförmig zum hintern Umfang des Schlundkopfes hin, und stossen daselbst, wie die Fleischbündel des vorigen, mit denen der andern Seite unter einem spitzigen Winkel zusammen, wodurch eine senkrecht in der Mitte des Schlundkopfes herablaufende Linie gebildet wird. Die Wirkung der drei Constrictoren besteht darin, dass sich der

obere und mittlere Schlundkopfschnürer während der Aufnahme der Nahrungsmittel im Schlundkopf zusammenzieht, und zwar dermassen, dass der erstere den obern Raum des Schlundkopfes verschliesst, der letztere hingegen den Bissen in den untern Schlundkopfraum hinabtreibt; worauf wieder der untere Schlundkopfschnürer die Nahrungsmittel in die Speiseröhre hinunter drückt.

15. Speiseröhre (*oesophagus*), von länglichen und querlaufenden Muskelfasern oder der sogenannten Muskelmembran (*tunica muscularis*) umgeben.
16. Griffelzungenmuskel (*m. stylo-glossus*).
17. Griffelschlundkopfmuskel (*m. stylo-pharyngeus*).
18. Griffelzungenknochenmuskel (*stylo-hyoideus*).

*n.* Der vom harten Gaumen getrennte Gaumenvorhang (*velum palatinum*).

*o.* Das Träubchen (*uvula*).

*p.* Vorderer Bogen des Gaumenvorhanges.

*q.* Hinterer Bogen desselben.

*r.* Die zwischen diesen beiden Bogen und an der Seite der Zungenwurzel erscheinende Tonsille.

*s.* Die Zunge.

*u. u.* Ein durch den Schlundkopf und durch die Speiseröhre gezogenes Stück Holz.

*v.* Der getrennte Griffelfortsatz des Schlafbeines, von dem die styloideischen Muskeln entspringen.

*w.* Stelle, wo der mittlere Schlundkopfschnürer seinen Ursprung hat.

# Erklärung der Kupfertafel IV.

## FIG. I.

Stellt den Kopf eines alten Mannes dar, an dem die Haut des Halses lospräparirt und bis zum untern Rand des Unterkiefers weggeschnitten worden ist, so dass sich nun die über den ganzen vordern Theil des Halses verbreitenden Muskeln in ihrer natürlichen Lage und Verbindung darstellen.

*a.* Unterkiefer (*maxilla inferior*).

*b.* Ohrspeicheldrüse (*parotis*), in ihrer natürlichen Lage unter dem äussern Ohre und hinter dem Winkel des Unterkiefers.

*c.* Kinnbackendrüse (*glandula submaxillaris*), welche vom untern Rand des Unterkiefers bedeckt wird.

*d.* Aeussere Carotis (*art. carotis externa*), welche das Blut zum Kopf hinauf führt.

*e. e.* Innere Drosselvene (*vena jugularis interna*), welche das Blut wieder vom Kopf zum Herzen zurück führt.

*f.* Die mit ihren Hörnern herabgelegte Schilddrüse (*glandula thyreoidea*), welche in zwei Lappen getheilt ist, von denen der eine auf der rechten, der andere auf der linken Seite der Luftröhre zu liegen kommt. In der Mitte ist diese Drüse am dünnsten und hat gewissermaassen ein halbmondförmiges Ansehen.

*g.* Zungenbein (*os linguale*), in seiner natürlichen Lage zwischen Zunge und Kehlkopf.

*h.* Schildknorpel (*cartilago thyreoidea*), wie er mit seinen beiden Seitentheilen nach vorn den Adamsapfel bildet.

*i.* Ringknorpel (*cartilago cricoidea*), in seiner natürlichen Lage über der Luftröhre.

1. Kopfnicker (*m. sterno-cleido-mastoideus*). Er ist der grösste Halsmuskel, und zieht den Kopf vorwärts herab. Hier ist er nach hinten zurück gelegt, um die eigentlichen kleinern Halsmuskeln desto besser sehen zu können.

2. Brustzungenbeinmuskel (*m. sterno-hyoideus*). Er entspringt von der hintern Fläche des Brustbeins, steigt als ein langer, flacher, bandartiger Muskel über die Schilddrüse zur Grundfläche des Zungenbeines empor, und endigt sich daselbst. Er zieht das Zungenbein gerade herab.

3. Niederzieher des Kehlkopfes (*m. sterno-thyreoideus*). Er ist, wie der vorige, ein flacher, bandartiger Muskel, und entpsringt ebenfalls von der hintern Fläche des Brustbeines. Während seines Verlaufes bedeckt er die Luftröhre und Schilddrüse, und endigt sich am Schildknorpel. Seine Wirkung besteht im Niederziehen des Kehlkopfes.

4. Rückwärtszieher des Zungenbeins (*m. omo-hyoideus*). Er entspringt vom obern Rand des Schulterblattes, und steigt, vom Kopfnicker bedeckt, in schiefer Richtung zum untern Rand der Grundfläche des Zungenbeines empor. Während seines ganzen Verlaufes ist er schmal, flach und fleischig, in seiner Mitte aber (*k.*), wo er unter dem Kopfnicker hervorkommt und über die Drosselvene und Kopfschlagader schief hinwegschreitet, hat er eine sehnige Beschaffenheit, und ist dünn. Er zieht das Zungenbein schief nach hinten herab.

5. Breiter Zungenbeinkiefermuskel (*m. mylo-hyoideus.*). Er liegt am obern und vordern Theil des Halses, und entspringt als ein breiter, dünner und gleichsam dreieckiger Muskel von der schiefen Linie der innern Fläche des Unterkiefers. Von hieraus erstrecken sich seine schräg nach innen herabsteigenden Muskelbündel bis zum obern Rand der Grundfläche des Zungenbeines und befestigen sich daran. Die Muskeln beider Seiten laufen mit ihren Bündeln in einer geraden, sehnigen Linie (*l.*) zusammen, welche von der Mitte des Unterkiefers bis zum Zungenbein herabgeht. Die untere Fläche dieses Muskels wird vom zweibäuchigen Muskel des Unterkiefers, vom breiten Halsmuskel und von der Submaxillardrüse bedeckt; hinter seiner innern Fläche hingegen befindet sich der schmale Zungenbeinkiefermuskel, der Zungenbeinzungenmuskel und die Sublingualdrüse. Seine Wirkung besteht darin, dass er das Zungenbein hinauf, den Unterkiefer aber herabziehet, und bei dieser Bewegung die

Submaxillar- und Sublingualdrüse sanft drückt, wodurch die Se- und Exkretion des Speichels um vieles befördert wird.

6. Zweibäuchiger Muskel des Unterkiefers (*m. digastricus maxillae inferioris s. mastoido-maxillaris*); er entspringt mit seinem hintern Bauch (7.) von der Wurzel des Warzenfortsatzes, und zwar aus dem daran befindlichen Einschnitt (*incisura mastoidea*). Sodann kommt er, wie auch auf unserer Kupfertafel deutlich zu sehen, unter der Ohrspeicheldrüse zum Vorschein, wird immer schmäler und tendinöser, steigt mit seiner rundlichen Sehne gegen das Zungenbein herab, perforirt den Griffelzungenbeinmuskel und befestigt sich endlich durch ein besonderes Bändchen an diejenige Stelle des Zungenbeins, wo sich die Grundfläche dieses Knochens mit dem grossen Horn verbindet. Von hieraus steigt nun die Sehne nach vorne in die Höhe, und geht so in den vordern Bauch (8.) über, welcher sich neben dem der andern Seite an den untern Rand des Unterkieferknochens befestiget, und also mit dem hintern Bauch (7.) gewissermaassen einen Winkel bildet, in dem sich die Submaxillardrüse befindet. Die Wirkung dieses Muskels besteht theils im Hinaufziehen des Zungenbeines, theils im Herabziehen des Unterkiefers, theils aber auch in dem Druck, den sein hinterer Bauch auf die Ohrspeicheldrüse bewirkt, wodurch die Speichelsekretion unterstützt wird.

9. Griffelzungenbeinmuskel (*m. stylo-hyoideus*). Er nimmt seinen Ursprung von der Wurzel des griffelförmigen Fortsatzes, steigt dann von oben nach unten zu den Seitentheilen des obern Randes der Zungenbeingrundfläche hin, und wird von der Sehne des vorigen Muskels durchbohrt. Seine Bestimmung ist, das Zungenbein nach hinten in die Höhe zu ziehen.

10. Der Ringschildknorpelmuskel (*crico-thyreoideus*), ein kleiner Muskel, welcher vom Ringknorpel (*i.*) entspringt, und sich an den Schildknorpel (*h.*) ansetzt. Er bringt diese beiden Knorpel näher an einander, d. h. er zieht den letztern gegen den erstern herunter und umgekehrt.

## FIG. II.

Ein weiblicher Kopf mit etwas langem Hals. Die kleinen Muskeln des Zungenbeines und Kehlkopfes liegen hier ganz frei da, und sind so viel als möglich von einander lospräparirt worden. Die Schilddrüse war bei diesem Subjekte ausserordentlich gross, weit herabhängend und so angeschwollen, dass die über sie hinweggehenden Muskeln hierdurch sehr aus ihrer gewöhnlichen Lage gebracht werden mussten. Uebrigens stellt diese Zeichnung nicht nur die vorzüglichsten Muskeln des Zungenbeines, der Zunge etc., sondern auch die Ohrspeicheldrüse, die Kopfschlagader, die Drosselvene und den Lungenmagennerven in ihrer natürlichen Lage und Verbindung unter einander dar.

*a.* Linker Gelenkfortsatz des Unterkiefers.

*b.* Ohrspeicheldrüse.

*c.* Zunge.

*d. d.* Gemeinschaftliche Kopfschlagader.

*e. e.* Innere Drosselvene.

*f.* Die Schilddrüse, welche hier fast ganz von Muskeln bedeckt ist.

*k.* Der Lungenmagennerv (*nervus pneumo-gastricus*), wie er über der von Blut strotzenden und gleichsam schlauchartig erweiterten Drosselader, und neben der Carotis am Halse herabsteigt. Diese beiden Lungenmagennerven dringen mit dem Schlund durch das Zwerchfell in die Bauchhöhle ein, und verbreiten sich mit einer Menge, strahlenförmig aus einander gehender Zweige über den Magen.

1. Kopfnicker (*m. sterno-cleido-mastoideus*). Er ist hier auf die Seite gelegt worden, um eine desto bessere Ansicht von den Halsmuskeln geben zu können.

2. Der Brustzungenbeinmuskel (*m. sterno-hyoideus*), wie er, seiner ganzen Länge nach, vom Brustknochen über die Schilddrüse hin zum Zungenbein schief emporsteigt.

3. Der Niederzieher des Kehlkopfs (*m. sterno-thyreoideus*), welcher hinter und unter dem vorigen liegt, sich ebenfalls vom Brustbein über die Schilddrüse verbreitet, und am Schildknorpel endet.

4. Der Niederzieher des Zungenbeines (*m. omo-hyoideus*), wie er unter dem Kopfnicker vom Schulterblatt herkommt, und schief zum Zungenbein hinauf steigt.

5. Der zweibäuchige Muskel des Unterkiefers (*m. digastricus maxillae inferioris s. mastoido-maxillaris*), von welchem man jedoch hier nur den hintern, den stylohyoideischen Muskel durchbohrenden Bauch sieht, indem der vordere (*l.*) von seiner Insertionsstelle am Kinn losgeschnitten ist und herabhängt.

6. Der Griffelzungenbeinmuskel (*m. stylo-hyoideus*), wie er vom griffelförmigen Fortsatz entspringend, über den ihn durchbohrenden zweibäuchigen Muskel zur Grundfläche des Zungenbeines herabsteigt.

7. Der Griffelschlundkopfmuskel (*m. stylo-pharyngeus*), welcher tiefer als die übrigen styloideischen Muskeln liegt, ebenfalls vom griffelförmigen Fortsatz entspringt, und bis zum Kehlkopf herabsteigend, sich theils am hintern Rand des Schildknorpels, endiget, theils in die länglichen Muskelfasern des Schlundkopfes verbreitet. Diese beiden letztern Muskeln sind hier beinahe bis zu ihrer, von

der Parotis bedeckten Insertionsstelle am Griffelfortsatz dargestellt worden.

8. Der Griffelzungenmuskel (*m. stylo-glossus*). Er entspringt von der Spitze des Griffel-Fortsatzes, wird durch ein breites Band (*ligamentum suspensorium*) an den Winkel der Untermaxille befestiget, und erstreckt sich neben dem nächstfolgenden Muskel unter der Haut längs dem Zungenrand bis zur Zungenspitze hin. Er zieht die Zunge rückwärts hinauf.
9. Der Zungenbeinzungenmuskel (*m. hyo-glossus*); er ist hier als ein einziger breiter Muskel dargestellt, dessen Ursprung am grossen Horn und am Körper des Zungenbeins ist. Er endigt sich in der Zungenwurzel, und zieht die Zunge herunter.
10. Der Kieferzungenmuskel (*m. genio-glossus*). Er nimmt seinen Ursprung vom innern Höcker des Unterkiefers (*m.*), und seine Fleischfasern begeben sich strahlenförmig nach vorn und hinten in die Zunge und bis zur Grundfläche des Zungenbeins hin. Er bildet beinahe den grössten Theil der Zungensubstanz (*c.*), und je nachdem seine einzelnen Bündel sich bald so, bald anders bewegen, nimmt die Zunge an Volumen zu, kann ab- und vorwärts gezogen oder auch ganz zum Munde herausgestreckt werden.
11. Der schmale Zungenbeinmuskel (*m. genio-hyoideus*). er entspringt ebenfalls vom innern Mentalhöcker (*m.*), und inserirt sich am Zungenbein. Er liegt über dem breiten Zungenbeinkiefermuskel (Fig. I. 5.), und zieht gemeinschaftlich mit diesem das Zungenbein vorwärts in die Höhe.

## Erklärung der Kupfertafel V.

Muskeln des Rückens und Nackens, wie sie sich nach Hinwegnahme der allgemeinen Hautdecken in ihrer natürlichen Lage darstellen.

1. Der Mönchskappenmuskel (*m. cucullaris s. trapezius s. spinoso-acromialis*), hat die Gestalt eines ungleichseitigen Dreiecks, dessen längste Seite nach hinten, und dessen Spitze nach aussen hin sieht; betrachtet man aber beide Hälften desselben in ihrer Vereinigung, so haben sie viel Aehnlichkeit mit einem geschobenen Viereck. Jeder entspringt von den Dornfortsätzen aller Brust- und Halswirbelbeine (*b. b.*), vom Rande des Nackenbandes (*a. a.*) und von der obern halbzirkelförmigen Linie des Hinterhauptsbeins, wo seine beiden Hälften überall mit starken tendinösen Fasern zusammenstossen, und endigt sich am obern Rand der Schultergräte (*c. c.*), an der Schulterhöhe und am hintern Ende des Schlüsselbeins. Die Fleischfasern dieses Muskels haben weder eine und dieselbe Länge, noch ist ihr Verlauf stets derselbe. Die vom Hinterhauptsbein und vom obern Theil des Nackenbandes herkommenden Bündel (*a. a.*) steigen nämlich schräg von innen nach aussen herab, und endigen sich am Schlüsselbein; diejenigen hingegen, welche vom untern Theil des Nackenbandes, vom siebenten Halswirbelbein und von den ersten Brustwirbelbeinen entspringen, laufen in horizontaler Richtung von innen nach aussen hin, und inseriren sich an der Schulterhöhe und Schultergräte (*c. c.*); alle übrigen Muskelbündel aber gehen schräg von innen nach aussen und von unten nach oben hin, und endigen sich insgesammt mit tendinösen Fasern an der ganzen Länge der Schultergräte und an der Schulterhöhe. Er zieht das Schulterblatt nach hinten, so dass dieses zu gleicher Zeit eine drehende Bewegung macht, wodurch der untere Winkel desselben nach vorne gedreht, der obere aber der Rückenwirbelsäule genähert wird. Zu Folge dieser Bewegung wird der Scapularknochen in die Höhe gezogen, und kann nun eine bedeutende Last ertragen. Wirkt der Cucularmuskel gemeinschaftlich mit dem Hebemuskel des Schulterblatts, so kann er die Scapula gerade in die Höhe ziehen; wirkt er hingegen gemeinschaftlich mit dem Rautenmuskel, so zieht er sie gerade nach hinten. Ist das Schulterblatt fixirt, so zieht er den Kopf nach seiner Seite hin; und endlich trägt er auch noch viel dazu bei, dass die Rückenwirbelsäule gerade erhalten werde.
2. Der breite Rückenmuskel (*m. latissimus dorsi s. spinoso-humeralis*); er ist nicht nur der breiteste Muskel des Rückens, sondern auch des ganzen Körpers, und bedeckt sowohl den untern Theil des erstern, als auch die ganze Lendengegend. Er entspringt mit seiner breiten, flachen und glänzenden Sehne (*d. d.*) vom hintern Theil der äussern Lefze des Hüftbeinkammes, vom aufgeworfenen Rand der untern Oeffnung des Rückenmarkkanals, von den Dornfortsätzen des Heiligenbeins, der Lendenwirbelbeine, der sechs bis acht untersten Rückenwirbelbeine und mit vier abgesonderten Zacken von den vier untersten Rippen.

Seine Fleischbündel steigen nun schief vorwärts in die Höhe, laufen immer mehr zusammen; der Muskel wird dicker und schmäler, bedeckt den untern Theil des Schulterblattes, und geht nachher in eine starke Sehne über, welche sich, in Verbindung mit dem grössern runden Armmuskel, an der innern rauhen Linie des Oberarmknochens inserirt. Dieser Muskel zieht den Arm nach hinten herunter, rollt ihn nach innen, und hebt, wenn dieser in die Höhe gezogen ist, die vier untersten Rippen empor; überdiess kann er den Rumpf auch etwas nach seiner Seite hin drehen und das Schulterblatt an die Rippen andrücken.

3. Der dreieckige Armmuskel (*m. deltoideus s. acromio-humeralis*). Er entspringt von der Schultergräte, von der Schulterhöhe und vom Akromialtheil des Schlüsselbeins; mithin gerade da, wo sich der Mönchskappenmuskel (*c. c.*) endigt. Er läuft sodann mit immer schmäler werdenden Muskelbündeln an der Aussenseite des Oberarmknochens herab, und setzt sich mit einer sehr starken Sehne an der von dessen grössern Höcker herabgehenden erhabenen Linie und an der äussern Fläche desselben fest. Er hebt den Arm gerade in die Höhe.

4. Ein Stück vom grössern runden Armmuskel (*m. teres major s. scapulo-humeralis major*); gerade da, wo derselbe zwischen dem deltaförmigen Muskel und dem breiten Rückenmuskel liegt.

5. Ein Stück vom Untergrätenmuskel (*m. infraspinatus s. infra-spinato-trochitericus*), wie er die Untergrätengrube des Schulterblattes ausfüllt, und vom hintern Theil des Deltamuskels etwas bedeckt wird.

6. Ein kleiner Theil des Rautenmuskels (*m. rhomboideus s. spinoso-scapularis*), welcher vom Rande des Mönchskappenmuskels bedeckt wird.

7. Der obere Theil des grossen Gesässmuskels (*m. glutaeus major s. sacro-femoralis*), von welchem die Haut zurück präparirt worden ist.

## Erklärung der Kupfertafel VI.

Diese Tafel stellt die Muskeln des linken Armes und der Schulter, von der hintern oder äussern Seite dar.

### FIG. I.

Stellt die äussere Lage der Streckmuskeln des Arms dar, wie sie nach hinweggenommenen Hautdecken erscheinen.

### FIG. II.

Gibt eine genaue Ansicht von den tiefer liegenden und sich bis auf den Knochen erstreckenden Muskeln des Armes.

1. Ein Theil des grossen Sägemuskels (*m. serratus anticus major s. costo-scapularis*), welcher sich, wie man hier sehr deutlich sehen kann, an dem ganzen hintern oder innern Rand des Schulterblattes befestiget. Dieser Muskel zieht das Schulterblatt nach vorne hin, ist aber der Arm befestigt: so hebt er bei der Exspiration die Rippen, von welchen er mit neun Zacken entspringt, nach aussen in die Höhe.

2. Der Obergrätenmuskel (*m. supraspinatus s. supra-spinato-trochitericus*), wie er fleischig vom ganzen Umfang der obern Grube der Schultergräthe entspringt und dieselbe (Fig. I.) völlig ausfüllt. Er geht sodann unter der Verbindung des Schlüsselbeins mit der Schulterhöhe und unter dem vordern eigenthümlichen Ligament des Schulterblattes zum grössern Höcker des Oberarmknochens, welchen er in die Höhe ziehen und etwas nach aussen rollen kann. Bei Fig. II. 2. ist dieser Muskel von seiner Insertionsstelle lospräparirt worden, und die Obergrätengrube liegt ganz frei da.

3. 3. Der Untergrätenmuskel (*m. infraspinatus s. infra-spinato-trochitericus*), welcher, vom ganzen Umfang der Untergrätengrube entspringend, dieselbe nach allen Seiten ausfüllt, und sich mit einer starken Sehne ebenfalls am grössern Höcker des Oberarmknochens inserirt. Er rollt, wie der vorige, den Arm nach aussen.

4. 4. Der kleine, runde Armmuskel (*m. teres minor s. scapulo-humeralis minor*), in seiner natürlichen Lage, und fast noch gar nicht von dem vorigen, mit dem er gewöhnlich verwachsen ist, lospräparirt; dermassen, das er hier noch ganz als ein blosser Fascikel desselben erscheint. Er endigt sich jedoch mit einer eignen Sehne eben so, wie der vorige Muskel, am grossen Oberarmknochenhöcker, und rollt gleichfalls den Arm nach aussen.

5. 5. Der grössere runde Armmuskel (*m. teres major s. scapulo-humeralis major*), hat weder mit dem kleinern Aehnlichkeit, noch ist er rund, sondern vielmehr breit, flach und lang; er entspringt vom untern Winkel des Schulterblattes, und begibt sich mit einer dünnen breiten Sehne zur rauhen Linie des kleinern Oberarmknochenhöckers hin, wo er sich fast eben so tief als der Deltamuskel

inserirt. Seine Wirkung besteht darin, dass er den aufgehobenen Arm wieder herabzieht, oder ihn auch nach innen rollt.

6 .6. Der Deltamuskel, der letzte Muskel, welcher auf dieser Seite, d. h. nach hinten oder aussen, vom Schulterblatt zum Oberarmknochen hingeht. Man sieht hier, wie er (*a.*) von der Schultergräte und (*b.*) vom Acromium oder der Schultersöhe entspringt; ferner wie er sich mit seinen in einander geschobenen und immer schmäler werdenden Bündeln abwärts über das Schultergelenk begibt, und endlich mit einer starken Sehne ungefähr in der Mitte der äussern Fläche des Oberarmknochens (*c.*) endiget. Fig. I. stellt ihn in dieser, seiner natürlichen Lage dar; allein auf Fig. II. ist er von seinen Insertionsstellen am Schulterblatt losgeschnitten und aufwärts nach hinten zurückgelegt worden, um den Kopf des Oberarmknochens und den Befestigungspunkt des kleinen runden Armmuskels desto deutlicher sehen zu können.

7. 7. Der dreiköpfige Armmuskel (*m. triceps brachii s. brachialis externus s. scapulo-humero-olecraneus*); er bedeckt die hintere Fläche des Oberarmes, und besteht aus drei Köpfen. Der erste oder der längste Kopf (*caput longum s. anconaeus longus*), (*d. d.*) entspringt vom obern Theil des untern Skapularrandes, und erstreckt sich zwischen den beiden runden Armmuskeln (4 — 5.) längs der hintern Seite des Oberarmes gerade herab, um sich mit den schräg laufenden Muskelbündeln des zunächst liegenden zweiten Kopfes zu verbinden. Dieser wird auch der äussere Kopf (*caput externum s. anconaeus externus*) genannt, und entspringt (*e. e.*) gleich unter dem Oberarmknochenkopf an der äussern rauhen Linie und am äussern Intermuskularligament des Brachialknochens. Er ist zwar kürzer, als der erstere; allein seine Insertionsstelle ist beinahe eben so lang, als der ganze Oberarmknochen. Der dritte oder innere kürzeste Kopf kommt hier nicht zum Vorschein; wir sehen ihn aber ganz genau auf der nächstfolgenden Kupfertafel (9. 9.).

Alle diese drei Köpfe vereinigen sich zu einem dicken, von aussen sehnigen Muskel, welcher mit einer sehr starken, breiten Flechse über das Kapselligament des Ellbogens hinweg geht, und sich am Ellbogenknorren festsetzt. Er streckt den gebeugten Vorderarm wieder aus.

8. Der kleine Ausstreckemuskel des Vorderarmes (*m. anconaeus parvus s. epicondilo-cubitalis*). Er ist ein sehr kleiner, nicht immer leicht zu findender Muskel, der gerade auf demjenigen Theile des Ellbogens liegt, mit welchem wir uns aufstützen. Er entspringt vom äussern Gelenkhöcker des Brachialknochens, und endigt sich an der erhabenen Linie, die vom Ellbogenknorren zum Körper des Ulnarknochens herabsteigt. Seine Wirkung ist die des vorigen.

9. Der zweibäuchige Armmuskel (*m. biceps brachii s. scapulo-coraco-radialis*), von welchem jedoch auf Fig. I. nur der äussere oder hintere Theil des dicken Muskelbauches zu sehen ist, der sich unter dem Deltamuskel zum Vorderarm herab erstreckt.

Bei Fig. II. hingegen ist der Deltamuskel von seinem Insertionspunkt am Schulterblatt losgeschnitten und zurückgelegt worden; dermassen, dass nun die schmale Sehne (*f. f.*) des langen Kopfes, die über den Gelenkkopf des Brachialknochens hinweg geht, und durch eine eigene Rinne herabsteigt, deutlich zum Vorschein kommt. Die Stelle, wo diese schmale Sehne nach Durchbohrung des Kapselligaments hervortritt, ist durch ein Holzstäbchen (*g.*) angezeigt worden, welches man quer unter der Sehne hinweggezogen und dieselbe hierdurch auch etwas in die Höhe gehoben hat. Der zweiköpfige Muskel aber ist auf dieser Figur von seiner Insertion an der Tuberosität der Speiche gänzlich losgeschnitten und zur bessern Ansicht des darunter liegenden innern Armmuskels weggenommen worden.

10. 10. Der innere Armmuskel (*m. brachialis internus s. humero-cubitalis*). Man sieht ihn auf Fig. I. nur zum Theil, weil er hier noch sehr von dem vorigen Muskel bedeckt wird; allein Fig. II. stellt er sich sehr deutlich dar, und man kann hier seine Ursprungsquelle von der rauhen, erhabenen Linie des grössern Oberarmknochenhöckers unmittelbar unter dem Deltamuskel sehr gut wahrnehmen. Er bedeckt mit seinem breitern Theil die ganze Vorderseite des Ellbogengelenks, und setzt sich mit einer kurzen Sehne an die Wurzel des Kronenfortsatzes der Ellbogenröhre fest. Seine Wirkung ist die des vorigen.

11. 11. Der lange auswärts drehende Muskel (*m. supinator longus s. humero-radialis*); er entspringt vom äussern Winkel des Oberarmknochens gleich über dem äussern Gelenkhöcker, und erstreckt sich mit einer langen platten Sehne (*h.*) längs der Speiche herab, um sich am Griffelfortsatz derselben zu befestigen. Er dreht die Handwurzel nach aussen, Supination. Auf Fig. II. ist dieser Muskel weggenommen worden, und man sieht hier (11.) nur seine Insertionsstelle am Oberarmknochen.

12. Der kurze auswärts drehende Muskel (*m. supinator brevis s. epicondilo-radialis*), liegt am obern Theil des Vorderarmes in der Tiefe, und wird vom vorigen, vom langen äussern Speichenmuskel und vom gemeinschaftlichen Streckmuskel der Finger bedeckt, wesswegen er auch nur auf Fig. II. zu sehen ist. Er liegt hier dicht auf dem

Zwischenknochenband auf, und entspringt von der äussern, der Speiche zugekehrten Fläche des Ellbogenbeines, schlägt sich um das obere Ende der Speiche herum, und endigt sich oberhalb der Insertion des runden einwärtsdrehenden Muskels an der vordern Radialfläche. Er unterstützt die Wirkung des vorigen.

13. 13. Der lange äussere Speichenmuskel (*m. extensor carpi radialis longus s. humero-metacarpeus*); er entspringt dicht unter dem langen auswärts drehenden Muskel (11. 11.) vom äussern Winkel des Oberarmknochens, und hat, wie dieser, einen starken fleischigen Bauch. Seine lange platte Sehne läuft neben der des Supinators (*h.*) an der Speiche herab, und geht unter den Ausstreckern des Daumens (18. 19. 20.) zum obern Ende des zweiten Mittelhandknochens und unter dem gemeinschaftlichen Dorsalband der Handwurzel (*l.*) hin, wo er sich auch befestiget. Er streckt die Handwurzel aus, und kann die Hand hinterwärts gegen den Vorderarm hinziehen.

14. 14. Der kurze äussere Speichenmuskel (*m. extensor carpi radialis brevis s. epicondilo-metacarpeus*), hat seinen Ursprung gleich unter dem vorigen, ebenfalls am äussern Winkel des Oberarmknochens; er ist mithin auch etwas kürzer als der erstere, allein übrigens verläuft er ganz so, wie dieser, und begibt sich mit seiner langen, platten Sehne zur Handwurzel hin, wo er sich jedoch am obern Ende des dritten Mittelhandknochens (*k.*) inserirt.

Diese drei Muskeln also, nämlich der lange auswärts drehende Muskel und die beiden Extensoren der Handwurzel bedecken mit ihren fleischigen Bäuchen den grössern Theil des Vorderarmes unterhalb dem Ellbogengelenk. Auf Fig. I. sieht man sie in ihrer natürlichen Lage; bei Fig. II. aber ist der Supinator losgeschnitten worden, und man sieht (11.) weiter nichts als die Stelle, wo er über dem äussern Gelenkhöcker am Oberarm inserirt war. Die beiden äussern Speichenmuskel (13. 14.) hingegen stellen sich ganz in ihrer natürlichen Lage dar, sind aber nur etwas mehr der innern Seite des Vorderarmes zugekehrt; so dass man ihre Sehnen hier keinesweges so gut sehen kann als auf Fig. I.

15. 15. Der lange äussere Ellbogenmuskel (*m. extensor carpi ulnaris s. cubito-metacarpeus*); er entspringt gemeinschaftlich mit dem kurzen äussern Speichenmuskel und mit dem Streckmuskel der Finger vom äussern Gelenkhöcker des Oberarmknochens, läuft an der Ellbogenröhre herab, und inserirt sich am obern Ende des fünften Mittelhandknochens. Er streckt die Hand aus, und zieht sie noch ausserdem zur innern Seite des Vorderarmes hin. Auf Fig. I. befindet er sich in seiner natürlichen Lage, und ist hier noch nicht von der Ellbogenröhre lospräparirt; Fig. II. aber liegt der Knochen entblösst da, und der mittlere Theil des Muskels hängt herab.

16. 16. Der gemeinschaftliche Streckmuskel der Finger (*m. extensor digitorum communis s. epicondilo-phalangicus communis*); er entspringt vom äussern Gelenkhöcker des Oberarms, und hängt hier noch mit dem kurzen äussern Speichenmuskel und mit dem äussern Ellbogenmuskel zusammen; sodann aber begibt er sich gegen die Hand herab, wo er, in vier Sehnen getheilt, unter dem gemeinschaftlichen Dorsalband der Handwurzel zu den vier Fingern hingeht, und alle Glieder derselben ausstreckt. Auf Fig. I. ist dieser Muskel in seiner natürlichen Lage dargestellt, und seine unter dem Dorsalband hervorkommenden und sich zu den vier Fingern verbreitenden Sehnen sind hier durch (*n.*) bezeichnet; auf Fig. II. hingegen ist er von seinem Insertionspunkte am Oberarmknochen losgeschnitten und zurückgelegt worden.

17. Der Streckmuskel des kleinen Fingers (*m. extensor digiti minimi s. auricularis s. epicondilo-phalangicus digiti minimi*). Man sieht ihn blos auf Fig. II., indem er auf Fig. I. vom vorigen Muskel bedeckt wird. Gewöhnlich macht er, wie diess auch hier der Fall ist, eine abgesonderte Portion des gemeinschaftlichen Streckmuskels der Finger (*o.*): zuweilen aber fehlt er auch ganz.

18. 18. Der lange abziehende Muskel des Daumens (*m. abductur pollicis longus s. cubito-metacarpeus pollicis*); er entspringt mit zwei Spitzen theils von der äussern Fläche der Speiche, theils vom Zwischenknochenband, und setzt sich am Körper des Mittelhandknochens des Daumens fest. Seine Wirkung ist, den Daumen abzuziehen. Auf Fig. I. sind diese drei Muskeln noch nicht so von einander lospräparirt, wie auf Fig. II., wo das Gelenkband weggenommen ist, und, der bessern Ansicht wegen, die Sehnen einzeln getrennt und bis zu ihrem Insertionspunkt hin verfolgt worden sind.

19. 19. Der kurze Streckmuskel des Daumens (*m. extensor pollicis brevis s. cubito-phalangicus pollicis minor*), kommt vom untern Theil des innern Winkels der Ellbogenröhre, und befestigt sich an das obere Ende des ersten Gliedes des Daumens. Seine Sehne verbindet sich mit der des vorigen, und beide strecken den Daumen aus.

20. 20. Der grössere oder lange Streckmuskel des Daumens (*m. extensor pollicis longus s. major s. cubito-phalangicus pollicis major*), entspringt von der äussern Fläche des Ellbogenbeines und vom Zwischenknochenband, und inserirt sich an der Dorsalfläche des zweiten Gliedes des Daumens.

21. Der Streckmuskel des Zeigefingers (*m. extensor digiti indicis proprius s. cubito-phalangicus indicis*); er nimmt seinen Ursprung von der äussern Fläche der Ellbogenröhre und vom Zwischenknochenband, und seine Sehne verbindet sich am Mittelhandknochen des Zeigefingers mit der zu diesem Finger hingehenden des gemeinschaftlichen Streckmuskels der Finger. Auf Fig. I. kann er desswegen nicht zum Vorschein kommen, weil hier alle Muskeln in ihrer natürlichen Lage liegen und nur wenig von einander lospräparirt sind; allein auf Fig. II. ist er sehr deutlich dargestellt, und sorgsam präparirt worden.

# Erklärung der Kupfertafel VII.

Die Muskeln des linken Armes und der Schulter, von der vordern oder innern Seite.

### FIG. I.

Gibt eine genaue Ansicht von der äussern Lage der Beugemuskeln des Armes, wie sie nach Hinwegnahme der Haut erscheinen.

### FIG. II.

Stellt die tiefer liegenden Muskeln des Armes dar, wie sie sich, nach Losschneidung der äussern Muskelschichten, in ihrer natürlichen Lage und Verbindung mit den Knochen zeigen.

1. Der sich am innern Rand des Schulterblattes festsetzende Theil des grossen Sägemuskels, welchen man jedoch nur auf Fig. I. sehen kann.
2. 2. Ein Stück vom Obergrätenmuskel.
3. 3. Der Unterschulterblattmuskel (*m. subscapularis s. subscapulo-trochitericus*); er entspringt vom innern Rand und von der ganzen vordern ausgehöhlten Fläche des Schulterblattes, füllt diese nach allen Seiten aus, und seine nach oben spitzig zulaufenden Bündel vereinigen sich nachher insgesammt zu einer starken Sehne, die sich an dem kleinern Höcker des Oberarmknochens inserirt, und den herabhängenden Arm nach innen rollt. Auf Fig. II. ist dieser Muskel von der ausgehöhlten Fläche des Schulterblattes völlig lospräparirt worden, und der Knochen liegt ganz frei da.
4. 4. Der kleine runde Armmuskel (*m. teres minor s. scapulo-humeralis minor*), welcher jedoch auf Fig. I. nicht zu sehen ist, sondern hier noch vom Subscapularmuskel bedeckt wird; auf Fig. II. aber ordentlich von diesem lospräparirt und als ein besonderer Muskel deutlich dargestellt worden ist.
5. 5. Der grössere runde Armmuskel (*m. teres major s. scapulo-humeralis major*), von seinem Insertionspunkt am Oberarmknochen losgeschnitten und locker herabhängend.
6. Das vom Acromialtheil des Schlüsselbeins (*a.*) entspringende Stück des Deltamuskels, welches man auf der vorigen Kupfertafel nicht sehen konnte. Auf Fig. II. ist dieser Muskel vom Schlüsselbeinknochen völlig lospräparirt worden, um die Sehnen des zweibäuchigen Muskels desto besser sehen zu können.
7. Das zurückgebliebene Stück der vom Rabenschnabelförmigenfortsatz losgeschnittenen Sehne des kleinen Pectoralmuskels, welches jedoch nur auf Fig. II. zu sehen ist.
8. 8. Der Rabenschnabelmuskel des Armes (*m. coracobrachialis*). Auf Fig. I. ist er noch einigermassen mit dem kurzen Kopf des zweibäuchigen Muskels verschmolzen, und daher auch nicht so deutlich zu sehen; allein auf Fig. II. ist dieser letztere (*d.*) an seinem Insertionspunkte losgeschnitten, und der Rabenschnabelmuskel dermassen präparirt worden, dass man ihn von seinem Ursprung (*e.*) bis zu seiner Insertionsstelle am Oberarmknochen (*f.*) ganz genau sehen und verfolgen kann.
9. 9. Das zurückgebliebene Stück der, von der erhabenen Linie des grössern Oberarmknochenhöckers losgeschnittenen schmalen, aber starken Sehne des grossen Brustmuskels, welches auf Fig. II., gerade über und hinter der Krümmung des Rabenschnabelmuskels zu sehen ist.
10. 10. Zweibäuchigee Armmuskel (*m. biceps brachii s. scapulo-coraco-radialis*); er entspringt mit einem langen Kopf vom obern Rand der überknorpelten Gelenkfläche des Schulterblatts, mit einem kürzern aber vom Rabenschnabelförmigenfortsatz; und beide Portionen vereinigen sich bei ihrem Herabsteigen zu einem gemeinschaftlichen Muskelbauch, der an der Vorderseite des Oberarmknochens unmittelbar unter der Haut herabgeht, und sich mit einer starken Sehne an der Tuberosität der Speiche endiget. Er beugt den Vorderarm, und macht zugleich auch die Supination der Hand.

Auf Fig. I. befindet sich dieser Muskel in seiner natürlichen Lage. Sein längerer Kopf (*b.*) kommt unter der Clavicularportion des Deltamuskels von der Gelenkfläche des Schulterblatts her; der kürzere (*c.*) hingegen erstreckt sich vom rabenschnabelförmigen Fortsatz des Schulterblatts herab, und ist nach oben, wo ihn noch ein Stück vom Deltamuskel bedeckt, mit dem Rabenschnabelmuskel (8.) verbunden. Beide Köpfe verschmelzen nach unten in einen dicken fleischigen Muskelkörper, dessen rundliche Sehne (*d.*) sich am Radialknochen befestiget. Von dieser geht aber schräg nach innen noch eine breite Flechsenmembran aus, die sich in die Scheide des Vorderarms verliert, und im Buge des Ellbogens die Brachialarterie und den Mediannerven bedeckt. Diese Flechsenmembran ist hier von der Sehne des zweiköpfigen Muskels nicht lospräparirt, sondern der bessern Ansicht wegen in ihrer Verbindung mit diesem gelassen worden. Bei Fig. II. ist der kleinere Kopf (*c.*) vom seinem Insertionspunkt am rabenschnabelförmigen Fortsatz des Schulterblattes losgeschnitten und herabgelegt worden. Das noch am Rabenschnabel-Fortsatz hängende abgeschnittene Stück der Sehne ist mit (*d.*), der Fortsatz selbst aber mit (*e.*) bezeichnet. Die sich in die Scheide des Vorderarms verlierende und mit der Sehne dieses zweiköpfigen Muskels in Verbindung stehende Flechsenmembran ist hier völlig lospräparirt worden.

11. 11. Der innere Armmuskel (*m. brachialis internus s. humero-cubitalis*). Er ist sowohl auf Fig. I., als auch auf Fig. II. sehr deutlich zu sehen, wie er da entspringt, wo sich der Deltamuskel und der Rabenschnabelmuskel am Oberarmknochen endigen, und, grösstentheils vom zweiköpfigen Muskel bedeckt, zum Kronenfortsatz der Ellbogenröhre hingeht.

12. 12. Der dreiköpfige Armmuskel (*m. triceps brachii s. scapulo-humero-olecraneus*), von dem jedoch nur der kürzeste oder innere Kopf (*caput internum s. anconaeus internus*), (*g. g.*) und der längste oder erste Kopf (*caput longum s. anconaeus longus*) (*h. h.*), zum Vorschein kommen; der zweite oder äussere hingegen kann hier wegen der Lage des Armes nicht gesehen werden; allein er erscheint sehr deutlich auf der vorigen Kupfertafel, Fig. I. und II. (7. 7.)

13. Der auf der Speiche aufliegende Muskelbauch des langen Auswärtsdrehers der Hand, welcher eigentlich zu den Streckmuskeln gehört.

14. 14. Der runde einwärtsdrehende Muskel (*m. pronator teres s. epitrocleo-radialis*), wie er, vom innern Gelenkhügel des Oberarmknochens (*i. i.*) entspringend, sich um die Speiche herumschlägt und an der vordern Fläche derselben (*k. k.*) befestiget. Er dreht die Hand einwärts, und bewirkt also die Pronation.

15. Der viereckige einwärtsdrehende Muskel (*m. pronator quadratus s. cubito-radialis*), ist nur auf Fig. II. zu sehen, weil hier die ihn bedeckenden Sehnen der Beugemuskeln der Hand und der Finger losgeschnitten sind. Er entsprigt vom untern Ende der innern oder vordern Fläche der Ellbogenröhre, und läuft quer gegen das untere Ende der Speiche, an deren innern oder vordern Winkel er sich fest setzt. Er ist beinahe viereckig und liegt unmittelbar auf dem Zwischenknochenband (*l. l.*) auf.

16. 16. Der innere Speichenmuskel (*m. flexor carpi radialis, s. radialis internus s. epitrocleo-metacarpeus*); er ist, Fig. I., in seiner natürlichen Lage zu sehen, und entspringt, in Verbindung mit dem runden einwärtsdrehenden Muskel, ferner mit dem durchbohrten Beugemuskel der Finger und mit dem langen Handflechsenspanner, vom innern Gelenkhöcker des Vorderarmes, läuft nachher schräg gegen die Speiche hin, geht nun längs der innern Seite derselben mit seiner langen Sehne (*m.*) abwärts durch die Rinne des grossen vielwinkligen Beins, und inserirt sich am obern Ende des Mittelhandknochens des Zeigefingers. Seine Insertion am Oberarm kann auf Fig. I. desswegen nicht gesehen werden, weil ihn hier die Flechsenmembran des zweiköpfigen Muskels (*d.*) zum Theil bedeckt. Auf Fig. II. ist er ganz von seiner Insertion losgeschnitten und zurückgelegt worden. Dieser Muskel beugt die Hand im Handgelenk.

17. 17. Der lange Handflechsenspanner (*m. palmaris longus s. epitrocleo-palmaris*). Er entspringt zwischen dem vorigen und dem innern Ellbogenmuskel (18.) ebenfalls vom innern Gelenkhöcker des Oberarmknochens. Sein Muskelbauch ist dünn und kurz, und verwandelt sich bald in eine lange schmale Sehne, welche sich, wie auf Fig. I. deutlich zu sehen ist, mit dem Volarband des Handgelenkes (*n.*) innig verbindet. Dieses Band ist jedoch keinesweges eine Fortsetzung des gemeinschaftlichen Dorsalbandes, Tab. VI. Fig. I. (*l.*); sondern es ist viermehr ein breites, für sich bestehendes Ligament, welches sich schräg vom Erbsenbein zum Schiffbein erstreckt, und sich an dem stumpfen Höcker des letztern inserirt. Es ist ungleich dicker, stärker und fester als das Dorsalband der Handwurzel, hat seinen bestimmten Ursprungspunkt von zwei besondern Knochen, und kann gleichsam als eine Brücke angesehen werden, unter deren Bogen die Sehnen der Beugemuskeln hindurch gehen. Die innere Faserlage dieses Bandes kleidet die Volaroberfläche der Handwurzelknochen völlig aus, und man

nimmt an derselben eine feine, weiche Schleimhaut wahr, die alle Reibung verhindert. Auf die Beugemuskeln der Finger hat das Handwurzelband einen grossen Einfluss. — Bei Fig. II. ist es von der Handwurzel losgeschnitten und die dünne Sehne des langen Handflechsenspanners (*o.*) frei zurückgelegt worden. Man sieht hier den kurzen, feinen Muskelbauch derselben (17.) ganz deutlich. Das Ende der Sehne ist unter (*p.*) angegeben, wo sie sich in eine breite Flechse oder in die sogenannte Aponeurose der hohlen Hand verwandelt, die auf's Innigste mit dem Hautgewebe der Hand verbunden ist, und sich mit einzelnen tendinösen Fasern an jedem Finger endiget. Sie hat, wie die flache Hand, die sie ganz bedeckt, eine fast dreieckige Gestalt, und stellt sich hier im Zusammenhange mit ihrer Sehne dar. Ihr Einfluss auf die Beugemuskeln ist ebenfalls nicht unbedeutend.

18. Der innere Ellbogenmuskel (*m. flexor carpi ulnaris s. ulnaris internus s. cubito-carpeus*). Er entspringt neben dem vorigen am Oberarm, läuft an der Ellbogenröhre herab, und endigt sich mit einer starken Sehne am Erbsenbein der Handwurzel. Seine Wirkung ist die des innern Speichenmuskels.

19. 19. Der obere oder durchbohrte Beugemuskel der Finger (*m. flexor digitorum communis sublimis s. perforatus s. epitrocho-phalangicus communis*), ein sehr breiter, dickbäuchiger Muskel, welcher, Fig. I., ganz in seiner natürlichen Lage ist. Er entspringt vom innern Gelenkhöcker des Oberarmknochens, von der Ellbogenröhre und von der innern oder vordern Fläche der Speiche, spaltet sich, während seines Herablaufens am Vorderarm, in vier Portionen, und geht mit diesen, die jedoch hier noch durch Schleimscheiden innig mit einander zusammenhängen, unter dem eigentlichen Handwurzelband (*n.*) hinweg. Eine jede dieser vier Portionen stellt sich nun als eine wirkliche Sehne dar, die sich auf dem Fingergliede, wie Fig. II. (*q. q. q.*) deutlich zu sehen, in zwei Schenkel spaltet, welche die Sehnen des untern Beugemuskels durchlassen, sich nachher wieder durchkreuzen und an die beiden Seiten des zweiten Fingergliedes festsetzen. Auf Fig. I. sind die Sehnen des durchbohrenden Beugemuskels (*u. u.*) und die des durchbohrten (*r. r.*) durch zwei Holzstäbchen in die Höhe gezogen worden; und die Stelle, wo der durchbohrende Flexor am Vorderarme unter dem durchbohrten herabsteigt, ist unter (*s.*) angegeben. Auf Fig. II. hingegen ist der obere oder durchbohrte Beugemuskel von seiner Insertionsstelle losgeschnitten, und der bessern Darstellung wegen zurückgelegt worden. — Dieser Muskel beugt allemal die zweiten Glieder der Finger, mit Ausnahme des Daumens, der seine besondern Flexoren hat.

20. 20. Der untere oder durchbohrende Beugemuskel der Finger (*m. flexor digitorum communis profundus, s. perforans s. cubito-phalangicus communis*), ist zwar von seiner Insertion an der innern oder vordern Fläche der Ellbogenröhre nicht losgeschnitten: allein sein dicker Muskelbauch ist etwas zu weit nach oben getrennt worden, so dass er gleichsam als ein doppelter Muskel erscheint, von dem die eine Portion (20*) ganz allein zum Zeigefinger; die andere (20.) aber, in drei besondere Sehnen getheilt, zu den drei übrigen Fingern geht. Sowohl dieser Muskel, als auch der über ihm gelegene durchbohrte spalten sich aber allemal in der flachen Hand in vier rundliche Sehnen, und man sieht dieselben hier nur einzeln präparirt, weil das eigentliche Handwurzelband bei Fig. II. weggenommen worden ist. Die vier Sehnen des durchbohrenden Muskels durchdringen also die vier Sehnen des obern Beugemuskels, und eine jede derselben setzt sich nachher an das obere Ende des dritten Fingergliedes an, wird aber noch zuvor durch kleine Bänder (*vincula accessoria*) an die vordere Fläche des zweiten Gliedes befestiget. Dieser Muskel bewirkt die Beugung der dritten Glieder der vier Finger.

21. Der lange Beugemuskel des Daumens (*m. flexor pollicis longus s. radio-phalangicus pollicis*), ein breiter, starker Muskel, der unter der Tuberosität der Speiche von der innern Fläche dieses Knochens entspringend, mit einer ziemlich langen rundlichen Sehne zur Handwurzel hinläuft, und sich an die Grundfläche des zweiten Daumengliedes befestiget. Man sieht ihn hier in die kleinen Muskeln, die am Ballen des Daumens liegen, eindringen, und Fig. I. (*t.*) unter denselben wieder hervorkommen, um sich nachher an dem zweiten Daumenglied zu inseriren. Auf Fig. I. kann man von diesem Muskel weiter nichts als seine unter dem Daumen hinlaufende Sehne (*t.*) sehen.

22. 22. Der kurze abziehende Muskel des Daumens (*m. abductor pollicis brevis s. carpo-phalangicus pollicis externus*), ein kleiner Muskel, welcher von der Aussenssite des eigentlichen Handwurzelbandes und vom Schiffbein entspringt, und sich an der äusseren Seite des ersten Daumengliedes inserirt. Er zieht den Daumen vom Zeigefinger weg, und bewirkt zugleich die Ausstreckung desselben.

23. Der kurze Beugemuskel des Daumens (*m. flexor pollicis brevis s. carpo-phalangicus pollicis internus*); er entspringt vom eigentlichen Handwurzelband und vom grossen vielwinkligen Bein, und

befestiget sich an die beiden Sesambeine und an das erste Glied des Daumens, welches er beugt.

24. Der entgegengesetzte Muskel des Daumens (*m. opponens pollicis s. carpo-metacarpeus pollicis*); er liegt unter den beiden vorigen Muskeln, entspringt vom grossen vielwinkligen Bein und vom eigentlichen Handwurzelband, und befestiget sich am äussern Rand und am untern Ende des Mittelhandknochens des Daumens. Er zieht den Daumen nach dem kleinen Finger hin, und bewirkt hierdurch die Hohlmachung der flachen Hand. Auf Fig. II. ist er nicht zu sehen.

25. 25. Der anziehende Muskel des Daumens (*m. adductor pollicis s. metacarpo-phalangicus pollicis*); er nimmt seinen Ursprung vom Mittelhandknochen des dritten und vierten Fingers und endigt sich am obern Ende des ersten Gliedes des Daumens nach innen. Da er aber von den Sehnen der Beugemuskeln der Finger bedeckt wird: so kann man ihn hier nicht gut sehen. Er zieht, wie auch sein Name schon zeigt, den Daumen zum Zeigefinger hin.

26. Der abziehende Muskel des Zeigefingers (*m. abductor indicis s. carpo-phalangicus indicis*). Er kommt von der innern Seite des ersten Mittelhandknochens des Daumens und vom grossen vielwinkligen Bein, und befestigt sich nach aussen am obern Ende des ersten Gliedes des Zeigefingers. Man kann ihn hier nur auf Fig. II. sehen, und er ist kaum von dem dicht über ihm liegenden anziehenden Muskel des Daumens, mit dem er übrigens dieselbe flache, dreieckige Gestalt hat, zu unterscheiden. Er zieht den Zeigefinger zum Daumen hin.

27. 27. Der abziehende Muskel des kleinen Fingers (*m. abductor digiti minimi s. carpo-phalangicus digiti minimi*); er entspringt vom eigentlichen Handwurzelband und vom Erbsenbein, und setzt sich an das obere Ende des Gliedes des kleinen Fingers fest. Er bedeckt mit seinem flachen Bauche den kurzen Beugemuskel und den entgegensetzenden Muskel des kleinen Fingers, wesswegen man diese hier auch gar nicht sehen kann.

# Erklärung der Kupfertafel VIII.

Diese Kupfertafel gibt eine genaue Ansicht von den verschiedenen Lagen der Rückenmuskeln, wie sie sich nämlich vom Hinterhaupt an längs der Rückenwirbelsäule bis zum Steissbein herabstrecken, und bald den Kopf nach hinten beugen, bald das Schulterblatt bewegen, bald zur Inspiration und Exspiration beitragen, bald das Rückgrat ausdehnen.

### FIG. I.

Die erste Lage der Rückenmuskeln, nach hinweggenommener Haut; nämlich der Mönchskappenmuskel und der breite Rückenmuskel stellt sich auf der fünften Kupfertafel (1—2.) dar.

### FIG. II.

Die zweite Lage erscheint hier Fig. I., nachdem der Mönchskappenmuskel und der breite Rückenmuskel hinweggenommen worden sind. Alle hierher gehörigen Muskeln erstrecken sich in schiefer Richtung von der Rückenwirbelsäule abwärts, uud es sind deren, von oben an gerechnet, folgende:

1. Riemenmuskel des Kopfes (*m. splenius capitis s. spinoso-occipitalis*), ein an den beiden hintern Seitentheilen des Nackens liegender Muskel, der von den Dornfortsätzen der drei letzten Halswirbelbeine und der beiden ersten Rückenwirbelbeine entspringt, und schief nach aussen zu der obern halbzirkelförmigen Linie des Hinterhauptbeins und zur Wurzel des warzenförmigen Fortsatzes in die Höhe steigt. Er zieht den Kopf schief zur Seite und nach hinten hin; wirken aber beide Riemenmuskeln gemeinschaftlich, so ziehen sie den Kopf gerade nach hinten hin.
2. Kleiner Rautenmuskel (*m. rhomboideus minor s. spinoso-scapularis minor*); er liegt, wie der folgende, zwischen dem Schulterblatt und dem Rückgrat, entspringt von den Dornfortsätzen des sechsten und siebenten Halswirbelbeins, und inserirt sich an der Grundfläche des Schulterblattes.
3. Grosser Rautenmuskel (*m. rhomboideus major s. spinoso-scapularis major*); er entspringt von den Dornfortsätzen der fünf ersten Brustwirbelbeine, und begibt sich gemeinschaftlich mit dem vorigen zur Grundfläche des Schulterblattes. Beide Rautenmuskeln ziehen das Schulterblatt zurück und aufwärts.
4. Hinterer oberer Sägemuskel (*m. serratus posticus superior s. spinoso-costalis superior*). Man sieht ihn hier auf der linken Seite sehr gut, weil der ihn bedeckende Rautenmuskel weggenommen worden ist. Er entspringt mit einer flachen, hellglänzenden Sehne von den Dornfortsätzen der beiden untersten Hals- und der drei obersten Brustwirbelbeine, und befestiget sich gewöhnlich mit drei schmalen fleischigen Köpfen oder Zacken (*a. a. a.*) am obern der zweiten, dritten und vierten Rippe. Seine Wirkung besteht darin, dass er diese Rippen in die Höhe zieht, und folglich das Einathmen erleichtert.
5. 5. Hinterer unterer Sägemuskel (*m. serratus posticus inferior s. spinoso-costalis inferior*). Er wird vom breiten Rückenmuskel bedeckt, und ist in jeder Rücksicht als wirklicher Antagonist des vorigen Muskels zu betrachten. Er entspringt ebenfalls mit einer hellglänzenden, äusserst dünnen, jedoch sehr starken und breiten Aponeurose von den Dornfortsätzen der beiden untersten Brustwirbelbeine, und ist hier dermassen mit der Sehne des breiten Rückenmuskels und innern schiefen Bauchmuskels verbunden, dass er nur mit Mühe von derselben getrennt werden kann. Dann steigt er in schräger Richtung eben so zu den Rippen empor, als der vorige zu ihnen herabgeht, und inserirt sich mit vier breiten Zacken oder Dentationen am untern Rand der vier letzten Rippen, welche er herabzieht, und mithin auch zum Ausathmen beiträgt.

6. Ein Theil des Untergrätenmuskels, (*m. infraspinatus s. infraspinato-trochitericus*).
7. Der Deltamuskel, wie er den Untergrätenmuskel mit seinem hintern Theil bedeckt.
8. Grosser Sägemuskel (*m. serratus anticus major s. costo-scapularis*), welcher dem Schulterblatt angehört, dasselbe vorwärts zieht, und an der Seitenfläche der Brust liegt. Seine Dentationen sind hier zwar nur wenig sichtbar; allein (Fig. II. 9.) erscheinen dieselben ungleich deutlicher, indem das Schulterblatt der bessern Darstellung wegen, fast gänzlich vom Stamme getrennt und in eine ganz unnatürliche Lage gebracht worden ist.

## FIG. III.

Die dritte Lage besteht grösstentheils aus Muskeln, die der Länge nach laufen, und erscheint, je nachdem die Muskeln der zweiten Lage mehr oder weniger weggenommen sind, theils auf der ersten, theils auf der zweiten, theils auf der dritten Figur.

10. Durchflochtener Muskel des Nackens (*m. complexus s. cervico-occipitalis*); er liegt, Fig. I., zwischen und unter den beiden Riemenmuskeln des Kopfes, entspringt von den Querfortsätzen der letzten Hals- und der drei ersten Brustwirbelbeine, so wie auch von den Gelenkfortsätzen des zweiten bis sechsten Halswirbelbeins, und setzt sich an die obere halbzirkelförmige Linie des Hinterhauptbeins an. Fig. III. (10.) sind die beiden Riemenmuskeln losgeschnitten, und man sieht nun sowohl seine Insertion am Hinterhaupte, als auch seinen sehnigen Ursprung an den Querfortsätzen der Wirbelbeine (*b. b.*) ungleich besser.
11. Hebemuskel des Schultesblattes (*m. levator anguli scapulae s. cervico-scapularis*), welcher auf beiden Seiten des Halses mit vier Zacken oder Köpfen von den Querfortsätzen der vier obern Halswirbelbeine entspringt, und dann schief nach hinten herabsteigend, sich am obern Winkel des Schulterblattes inserirt, um dieses nach vorn in die Höhe zu heben, oder wenn es befestiget ist, den Hals nach seiner Seite hin zu ziehen. Wirken beide Muskeln zugleich, so halten sie den Hals gerade ausgestreckt. Auf der rechten Seite, Fig. I., kann man die vier dünnen fleischigen Köpfe, welche anfangs dicht neben einander liegen und dann immer fleischiger werdend in einander verschmelzen, deutlich sehen.
12. Der innere Rückgratsstrecker (*m. longissimus dorsi s. sacro-lumbo-spinalis*), und der nächstfolgende Muskel kommen auf Fig. I. blos am mittlern Theil des Rückens zum Vorschein: denn sie sind hier nach oben noch vom Rautenmuskel und obern Sägemuskel, nach unten aber vom untern Sägemuskel bedeckt. Auf Fig. II. hingegen erscheinen sowohl diese beiden Muskeln, als auch der viereckige Lendenmuskel (14.) ziemlich frei und ihrer ganzen Länge nach.
13. Der äussere Rückgratsstrecker (*m. sacrolumbalis s. sacro-lumbo-costalis*); er hat mit dem vorigen einen gemeinschaftlichen Ursprung (Fig. II. *b. c.*) von der ganzen hintern Fläche des Heiligenbeins, von den Dornfortsätzen aller Lendenwirbelbeine, und von der Tuberosität des Hüftbeins; und sein Muskelfleisch wird hier noch oberflächlich mit hellglänzenden sehnigen Bündeln bedeckt. Beide Muskeln steigen dann aufwärts, und theilen sich nun in zwei Portionen, von welchen die innere den innern (12.), die äussere aber den äussern Rückgratsstrecker (13.) bildet. Der erstere inserirt sich an dem hintern Ende der acht oder zehn untern Rippen an den Querfortsätzen aller Rückenwirbelbeine; der letztere hingegen setzt sich mit dreizehn Zacken an den untern Rand aller Rippen (*d. d. d.*) und an den Querfortsatz des siebenten Halswirbelbeins; nach vorne aber spaltet er sich wieder in acht bis zehn Spitzen, welche sich an die acht bis zehn untern Rippen befestigen. Die Dentationen des Sacrolumbalmuskels sind auf Fig. I. (*d. d. d.*) sehr gut und regelmässig dargestellt; auf Fig. II. aber sind sie etwas mehr von ihrer Insertion an den Rippen lospräparirt, und hängen zum Theil ganz frei und locker an denselben. Gewöhnlich verbindet sich der Sacrolumbalmuskel nach oben mit dem herabsteigenden Nackenmuskel (Fig. II. 15.), der äussere Rückgratsstrecker aber mit dem Quermuskel des Nackens (Fig. II. 16.) Beide Muskeln haben eine und dieselbe Bestimmung, d. h. sie richten theils das nach vorne gebogene Rückgrat auf, und strecken es, theils wirken sie als Exspirationsmuskeln.
14. Viereckiger Lendenmuskel (*m. quadratus lumborum s. ileo-costalis*); er liegt zwischen dem Becken und der letzten Rippe, und befestiget sich nach unten am hintern Theil der innern Lefze des Hüftbeinkammes, nach oben aber am hintern Theil der letzten Rippe. Auf Fig. II. ist blos der der linken Seite zu sehen, und auf der rechten ist er noch vom gemeinschaftlichen Bauch der vorigen Muskeln bedeckt.
15. Herabsteigender Nackenmuskel (*m. cervicalis descendens s. cervico-costalis*); er ist blos auf Fig. II., und zwar nur an der rechten Seite des Halses sichtbar. Er entspringt von den Querfortsätzen des vierten, fünften und sechsten Halswirbelbeins, und befestiget sich an die äussere Fläche der zweiten, dritten und vierten Rippe. Seine Bestimmung ist, den Hals nach hinten auszustrecken und ihn auf seine Seite zu ziehen.

16. Quermuskel des Nackens (*m. transversalis cervicis s. spinoso-cervicalis*); er entspringt von den Querfortsätzen der fünf ersten Rückenwirbelbeine und von den Gelenkfortsäszen des vierten bis siebenten Halswirbelbeins, um sich an die Querfortsätze der fünf ersten Halswirbelbeine fest zu setzen. Seine Wirkung ist die des vorigen. Auf dieser Kupfertafel, Fig. II., ist er nur auf der linken Seite zu sehen.

17. Stachelmuskel des Rückens (*m. spinalis dorsi s. spinoso-lumbo-spinalis*); er befindet sich zwischen dem langen Rückenmuskel (Fig. II. 12.) und zwischen den Dornfortsätzen der Rückenwirbelbeine. Man sieht ganz deutlich auf Fig. III. wie er von den Dornfortsätzen der drei untersten Rückenwirbelbeine und der beiden ersten Lendenwirbelbeine entspringt, um sich an die Dornfortsätze des dritten und achten Rückenwirbelbeins fest zu setzen. Er ist fast ganz sehnig, und seine Bestimmung besteht darin, dass er das Rückgrat streckt.

## FIG. IV.

Die vierte Lage begreift diejenigen Muskeln in sich, die das Rückgrat und die Rippen ausschliesslich berühren. Hierher gehört:

18. Der vielfach gespaltene Rückgratsmuskel (*m. multifidus spinae s. spino-spinalis*), ein fleischig-sehniger Muskel, der dick und stark genug ist, um die über den Gelenkfortsätzen und zwischen den Dorn- und Querfortsätzen der Wirbelbeine gelegene Vertiefung hinreichend auszufüllen. Man kann ihn blos Fig. III. sehen. Er besteht aus sechs und zwanzig äussern und eben so viel innern Zacken oder Dentationen, von denen sich die äussern an die Gelenkfortsätze der fünf untern Halswirbelbeine, an die Querfortsätze sämmtlicher Rückenwirbelbeine, an die Gelenkfortsätze der Lendenwirbelbeine, an die falschen Gelenkfortsätze des Sacralknochens und an die Tuberosität des Hüftbeins ansetzen. Die innern Dentationen hingegen inseriren sich an den Dornfortsätzen der Wirbelbeine und des Heiligbeins, und zwar so, dass jede Portion dieses Muskels allemal in schiefer Richtung vom Querfortsatz des untern Wirbelbeins zum Dornfortsatz des darüber gelegenen empor steigt. Seine Wirkung besteht darin, dass er theils den Rücken und Nacken seitwärts dreht, theils den Rücken streckt und hohl macht.

19. Die kurzen und langen Hebemuskeln der Rippen (*m. levatores costarum breves* und *longi s. spino-transverso-costales breves* und *longi*). Die kurzen, deren zwölfe sind, haben ihren Ursprung von den Querfortsätzen des letzten Halswirbelbeins und der eilf Rückenwirbelbeine, und befestigen sich an die zunächst gelegene Rippe; die längeren hingegen, deren dreie sind, kommen von den Querfortsätzen des achten, neunten und zehnten Rückenwirbelbeins her, befestigen sich aber nicht, wie die vorhergehenden, an die zunächst unte diesem Wirbelbeine gelegene, sondern vielmehr an die darauf folgende Rippe. Man sieht sie sehr deutlich auf Fig. II. Ihre Bestimmung ist, die Rippen in die Höhe zu heben und mithin beim Einathmen zu wirken.

20. Die Zwischenrippenmuskeln (*m. intercostales s. costo-costales*); sie füllen die Rippen aus, und werden in äussere und innere eingetheilt. Die ersteren (*externi*), die man hier nur Fig. II. sehen kann, entspringen vom untern Rand einer jeden Rippe, und gehn mit schräg laufenden, sehnig-fleischigen Fasern zum obern Rand der nächstfolgenden hin. Die letzteren (*interni*) oder die sogenannten innern Intercostalmuskeln werden von den äussern bedeckt, und differiren von diesen ganz vorzüglich darin, dass sie sich nicht so weit nach hinten erstrecken, vorn aber bis an den Brustknochen stossen, und dass sich ferner ihre Fasern mit denen der äussern kreuzen. Ein jeder Intercostalmuskel zieht die untere beweglichere Rippe zur obern hin. Sie tragen am meisten zur Inspiration bei.

21. 21. Der hintere grössere, gerade Kopfmuskel (*m. rectus capitis posticus major s. epistrophico-occipitalis*). Er entspringt vom Dornfortsatz des zweiten Halswirbelbeins, und befestigt sich an die untere halbzirkelförmige Linie des Hinterhauptbeins (Fig. IV.). Er kann den Kopf hinten herab und auf die Seite ziehen.

22. Der hintere kleinere, gerade Kopfmuskel (*m. rectus capitis posticus minor s. atlantico-occipitalis internus*); ein kleiner, vom vorigen bedeckter Muskel, der vom hintern Bogen des Atlas entspringt, und sich an die äussere Fläche des Hinterhauptbeins unter dessen unterer halbzirkelförmiger Linie fest setzt (Fig. IV.). Er zieht den Kopf rückwärts.

23. Der obere schräge Kopfmuskel (*m. obliquus capitis superior s. atlantico-occipitalis externus*); er ist hier nur an der rechten Seite zu sehen, wie er unten am Querfortsatz des Atlas entspringt und sich nachher oben an die untere halbzirkelförmige Linie des Hinterhauptbeins fest setzt (Fig. IV.). Er dreht den Kopf auf die Seite. — Der untere schräge Kopfmuskel (*m. obliquus capitis inferior s. epistrophico-atlanticus*), der vom Dornfortsatz des zweiten Halswirbelbeins zum Querfortsatz des ersten Halswirbelbeins schief empor steigt, ist hier von seiner Insertion losgeschnitten worden, weil auf dieser Zeichnung blos der Atlas zu sehen ist.

# Erklärung der Kupfertafel IX.

Allgemeine Ansicht von den Bauchmuskeln, wie sie nach hinweggenommenen Hautdecken erscheinen. Der äussere schiefe Bauchmuskel stellt sich hier in seinem ganzen Umfang von der Seite dar; in der Mitte sieht man die weisse Linie, nach unten aber den Bauchring, den Samenstrang und die grossen Schenkelgefässe.

1. Aeusserer schiefer Bauchmuskel, Rippenbauchmuskel (*m. obliquus descendens s. externus s. costo-abdominalis*). Er liegt an den vordern und seitlichen Theilen des Unterleibes, und erstreckt sich von der weissen Linie bis zur Lendengegend und von den acht untersten Rippen bis zum Darmbein herab. Seine äussere Fläche wird nach hinten von einer kleinen Portion des breiten Rückenmuskels, übrigens aber gänzlich von der Haut des Unterleibes bedeckt. Sein zackiger Ursprung von dem untern Rand und der äussern Fläche der acht untersten Rippen kann hier nur zum Theil gesehen werden, und (*a. a.*) zeigt die Zacken des vordern grossen Sägemuskels, zwischen welchen sich die obersten Köpfe dieses Muskels befinden. Hierauf steigen die Fleischbündel desselben in schräger Richtung nach innen und unten herab, und endigen sich theils an der Vorderseite der äussern Lefze des Darmbeinkammes, theils verwandeln sie sich plötzlich (*b. b.*) in eine breite, halbmondförmige Linie oder Aponeurose (*linea semilunaris* (*c. c. c.*)), welche sich mit der Aponeurose des darunter gelegenen innern schiefen Bauchmuskels verbindet, und mit ihrem konvexen Theil nach oben und vorn in die weisse Linie (∘∘∘) übergeht, nach unten aber in der Gegend des Schambeins sich in zwei Schenkel (*d. e.*) spaltet. Der obere oder innere Schenkel (*crus superius s. internum* (*e.*)) erstreckt sich vor der Vereinigung der beiden Aeste des Schambeines herab, und durchkreuzt sich mit dem der andern Seite; der untere oder äussere Schenkel (*crus inferius s. externum* (*d.*)) hingegen inserirt sich an dem stumpfen Schambeinstachel. Die zwischen beiden Schenkeln zurückbleibende dreieckige Oeffnung wird der Bauchring, Abdominalring (*f.*) *annulus abdominalis*) genannt, welcher beim männlichen Geschlecht grösser ist, und dem Samenstrang (*g.*) einen freien Durchgang gestattet; beim weiblichen Geschlecht aber enger ist, und das runde Mutterband durchlässt. Seine Richtung geht schief aufwärts und auswärts, und sein oberer Theil oder sogenannter äussere Winkel sieht gegen den Kamm des Darmbeins hin. Was die Spitze des Abdominalringes anbetrifft, so erstreckt sich die Grundfläche desselben nach unten und innen, und die seitlichen Theile, von welchen einer den äussern, der andere aber den innern bildet, laufen schief von der Spitze nach unten und innen zur Grundfläche hin. Der äussere Schenkel (*d.*) und die übrige Portion der vom vordern obern Theil des Darmbeins zum stumpfen Schambeinstachel herablaufenden und in einer geraden Linie ausgespannten Sehne dieses Muskels rollen sich gewissermassen nach innen um, und stellen auf diese Weise den sogenannten Schenkelbogen oder das *Poupart*'sche Band (*arcus cruralis s. ligamentum Poupartii*) dar, unter welchem die Schenkelgefässe und Nerven (*h.*) aus der Beckenhöhle herabsteigen. Ausserdem zeigen die Buchstaben (*c. c. c.*) auch noch die sehnigen Querstreifen an, welche die hier durch die dünne Aponeurose des äussern schiefen Abdominalmuskels durchscheinenden und deutlich von einander unterscheidbaren vier Bäuche der geraden Bauchmuskeln in gleichweite Zwischenräume von einander trennen. Auf beiden Seiten der weissen Linie befinden sich auf der Oberfläche der geraden Bauchmuskeln mehrere kleine, den Schnürlöchern nicht unähnliche rundliche Oeffnungen, die man jedoch auf einer so kleinen Zeichnung nicht gut anbringen konnte, und durch welche die grössern Abdominalhautvenen zur breiten Aponeurose des äussern und innern schiefen Bauchmuskels gehen, um das Blut von der epigastrischen Arterie zu empfangen und zurückzuführen. Die innere Fläche des äussern schiefen Bauchmuskels bedeckt den innern schiefen Bauchmuskel. Die Wirkung dieses Muskels erstreckt sich auf Brust, Unterleib und Becken.

2. 2. Oberer Theil des geraden Bauchmuskels (*m. rectus abdominis s. sterno-pubio-abdominalis*), welcher sich neben der weissen Linie an die vordere Fläche des fünften, sechsten, siebenten bis achten Rückenknorpels befestiget und bis zum schwertförmigen Knorpel hinaufreicht; er ist hier noch mit seiner Scheide umhüllt.

3. Der grosse Brustmuskel (*m. pectoralis major s. sterno-humeralis*), wo er nach vorne den vorigen Muskel, und nach unten den äussern schiefen Bauchmuskel berührt.

EGYETEMI KÖNYVTÁR DEBRECEN

* * * Die weisse Linie (*linea alba*), welche sich zwischen den beiden geraden Bauchmuskeln befindet, und vom schwertförmigen Fortsatz abwärts bis zur Vereinigung der beiden Schambeinäste steigt. Sie wird durch das Zusammenstossen der Aponeurosen der drei breiten Bauchmuskeln, nämlich durch die Sehne des äussern schiefen und des querlaufenden Bauchmuskels, so wie auch durch die beiden Platten des innern schiefen Bauchmuskels gebildet. Ungefähr in der Mitte dieser weissen Linie liegt der Nabel (*umbilicus* (*i.*)), welcher im Fötus eine Oeffnung für den Durchgang der Umbilicalgefässe hat, die aber nach der Geburt verwächst und sich zu einer Narbe umwandelt.

---

# Erklärung der Kupfertafel X.

Darstellung der unter dem äussern schiefen Bauchmuskel gelegenen Abdominalmuskeln, welche hier gleichsam als zweite Lage erscheinen. Hals und Kopf sind nach hinten zurückgelegt, um den geraden Bauchmuskel seiner ganzen Länge nach besser sehen zu können.

1. 1. Innerer schiefer Bauchmuskel oder Hüftbeinbauchmuskel (*m. obliquus ascendeus s. internus s. ilio-abdominalis*). Er stellt sich zwar, nachdem der äussere schiefe Bauchmuskel völlig weggenommen ist, auf beiden Seiten dar; allein auf der linken Seite ist er von seiner Insertion an die Rippenknorpeln lospräparirt und über den Schenkel herabgelegt worden, um seine starken, dicken Muskelbündel besser sehen zu können. Auf der rechten Seite hingegen befindet er sich in seiner natürlichen Lage, so dass man die verschiedenen Faserschichten desselben ziemlich genau von einander unterscheiden kann. Der stärkste Theil seines Muskelbauches liegt über dem Hüftbeinkamm; die Centralfasern laufen in gerader Richtung über den Unterleib zur weissen Linie hin; die obern Fleischbündel hingegen steigen schief zum Brustbein empor, und die untern erstrecken sich zum Schambein herab. Einige Fleischbündel dieses und des nächstfolgenden querlaufenden Abdominalmuskels laufen an dem Samenstrang herab, und verbreiten sich strahlenförmig auf der äussern Haut des Hodens. Sie sind genau mit einander verwachsen und tragen gemeinschaftlich zur Bildung des Cremasters oder des Aufhebemuskels der Hoden bei. Der Hode der rechten Seite ist hier aus dem Hodensack herauspräparirt und frei zurückgelegt worden, um die Verbindung des Samenstranges mit diesem innern schiefen Bauchmuskel nur einigermassen sehen zu können. (*) zeigt die Stelle, wo die Sehnen des innern schiefen Bauchmuskels den Samenstrang, der hier gleichsam eine conische Form annimmt, umgeben und den Cremaster bilden. Der Ursprung des innern schiefen Bauchmuskels ist am mittlern Theil des Hüftbeinkammes und an den Dorn- und Querfortsätzen der drei oder vier untersten Lendenwirbelbeine. Hierauf läuft er schief nach oben zu den Knorpeln der vier untersten falschen Rippen, und nach vorn verwandelt er sich in eine Aponeurose, die sich in zwei Platten spaltet, von denen sich die vordere oder äussere mit der Aponeurose des äussern schiefen, die hintere aber mit der Flechse des querlaufenden Bauchmuskels vereinigt. Zwischen beiden Platten liegt der gerade Bauchmuskel. Uebrigens bildet dieser Muskel auch noch nach hinten eine Aponeurose, die sich ebenfalls in zwei Platten theilt, und zwischen welchen sich ein Theil des breiten Rückenmuskels und des Sacrolumbalmuskels befindet. Die Wirkung desselben ist beinahe ganz die des äussern schiefen Bauchmuskels; allein ganz vorzüglich äussert er seine Thätigkeit auf den Hoden, den er wie ein natürliches Band unterstützend, zusammen presst, und hierdurch die Se- und Excretion des Samens um vieles erleichtert.

2. Querlaufender Bauchmuskel, oder Lendenbauchmuskel (*m. transversus abdominis s. lumbo-abdominalis*). Er kommt hier nur auf der linken Seite des Körpers zum Vorschein, und hat beim ersten Anblick

viel ähnliches mit dem vorigen Muskel, welcher jedoch hier über den Schenkel herabhängt. Er ist ein breiter, flacher, viereckiger Muskel, der sich an den vordern und seitlichen Theilen des Unterleibes unmittelbar unter dem vorigen und über dem Bauchfell befindet. Sein Muskelfleisch hat einen dreifachen Ursprung, und kommt theils von den Querfortsätzen aller Lendenwirbelbeine, theils nach oben mit sieben Dentationen, von denen die vier untern sich mit dem Zwerchfell verbinden, vom untern Rand und der innern Fläche der sieben untern Rippen, theils nach unten vom innern Rand des Hüftbeinkammes. Alle diese Fleischfasern laufen in transversaler Richtung nach vorn, und nur die untersten steigen abwärts, um mit zur Bildung des Cremasters beizutragen. (*a. a. a.*) zeigt die Stelle an, wo sich die querlaufenden Muskelfasern an der weissen Linie in eine bogenförmige Aponeurose verwandeln, und auf's innigste mit der innern Platte der Flechse des vorhergehenden Muskels verwachsen sind. Der Rand, wo sich die beiden Aponeurosen verbinden, um die Scheide für den geraden Bauchmuskel zu bilden, ist (..) angegeben; (*b.*) stellt die Scheide selbst dar, und (*b. b. b.*) kommt sie noch besser auf der entgegengesetzten Seite des Körpers zum Vorschein, indem hier der gerade Bauchmuskel (*d. d. d.*) lospräparirt und herabgelegt worden ist. Man sieht hier, wie die Gedärme unter der zwar dichten und festen, aber doch immer etwas dünnen und fast ganz transparenten hintern Platte dieser Scheide durchscheinen. Tiefer unten (*c.*) ist sie jedoch nicht mehr so deutlich zu sehen, oder sie fehlt hier vielmehr gänzlich, und man nimmt blos die dünne Oberfläche des Bauchfells, auf welcher die ganze innere Fläche des querlaufenden Bauchmuskels ruht, wahr. Die Wirkung dieses Bauchmuskels ist zwar fast ganz die der beiden vorigen; allein er zeichnet sich doch dadurch noch von denselben aus, dass er die Rippen näher an einander bringt, mithin noch kräftiger auf die Exspiration wirkt, und als der wirkliche Antagonist des Zwerchfelles zu betrachten ist. Uebrigens presst er den Unterleib auch noch enger zusammen und kann daher die in demselben stattfindenden Functionen gar sehr beschleunigen helfen.

3. 3. 3. 3. 3. Gerader Bauchmuskel oder Brustbauchmuskel (*m. rectus abdominis s. pubio-sterno-abdominalis*). Er ist auf der linken Seite in seiner natürlichen Lage dargestellt; die vordere Platte seiner Scheide ist weggenommen worden und man sieht nun die sehnigen Querstrecken (*inscriptiones tendineae* (*d. d. d.*)) ganz deutlich. Seine Sehne (4.), welche hinter dem Pyramidalmuskel (*e.*) hervorsieht, und sich an dem Schambein inserirt, liegt hier ganz frei da. Auf der rechten Seite hingegen ist dieser Muskel (3. 3.) völlig von der hintern Platte seiner Scheide (*b. b. b.*), welcher er überhaupt nur locker anhängt, weggenommen und über den Schenkel herabgelegt worden. Er entspringt vom Kamm und horizontalen Ast des Schambeins, und steigt an seiner Seite neben der weissen Linie in verticaler Richtung bis zur äussern Fläche des fünften, sechsten, siebenten, achten Rippenknorpels, mithin bis zum schwertförmigen Fortsatz empor, und liegt, wie bereits erwähnt worden, in einer Scheide, die von den beiden Platten der vordern Aponeurose des schiefen innern Bauchmuskels und ihrer Adhäsion mit den beiden andern breiten Abdominalmuskeln gebildet wird. Er unterstützt zwar eben auch die übrigen Bauchmuskeln in ihrer Wirkung; jedoch erstreckt sich seine Thätigkeit ganz vorzüglich auf den vordern und mittlern Theil des Unterleibes. Ausserdem kann er auch, wenn die obern Gliedmassen figirt sind, den Rücken krümmen und das Becken in die Höhe ziehen oder dem Thorax nähern.

*e.* Der pyramidenförmige Bauchmuskel (*m. pyramidalis s. pubio-subumbilicalis*); er liegt in der Scheide des geraden Bauchmuskels, und bildet ein regelmässiges Dreieck, dessen Grundfläche sich an dem horizontalen Ast des Schambeins inserirt, dessen Spitze aber in die weisse Linie übergeht. Seine Wirkung besteht darin, dass er die weisse Linie anspannt und befestiget. Zuweilen fehlt er gänzlich, und dann ist auch die Sehne des geraden Bauchmuskels (4.) stärker.

*f.* Zeigt die Vereinigungsstelle der beiden Aeste des Schambeins (*symphysis ossium pubis*) an.

# Erklärung der Kupfertafel XI.

Die untere oder concave Fläche des Zwerchfells, wie sie sich nach geöffneter Unterleibshöhle und nach Hinwegnahme der Leber, des Magens, der Milz und rechten Niere etc. in ihrer natürlichen Lage darstellt.

1. 1. 1. 1. Rippentheil (*pars costalis*), wie er theils von der innern hintern Fläche des schwertförmigen Fortsatzes und der sieben untersten Rippen, theils von der Sehnenhaut (*arcus tendineus*) und den beiden Querfortsätzen des ersten Lendenwirbels entspringend, den grössten Theil des elliptischen Umfanges des Zwerchfelles ausmacht. Man unterscheidet am Rippentheil einen vordern convexen, dem schwertförmigen Fortsatz zugekehrten Rand, ferner den Seitentheil, der gegen die Rippen gerichtet ist, und endlich einen hintern concaven, sich mit der Sehnenhaut verbindenden Rand. Die Sehnenhaut (,) geht quer über den obern Theil des viereckigen Lendenmuskels (4.) und des Psoasmuskels (5.) hinweg.

2. 2. Lendentheil (*pars lumbalis*); er nimmt den engen Raum ein, welchen der Rippentheil nach hinten zwischen den beiden Querfortsätzen des ersten Lendenwirbels zurück lässt, und entspringt mit drei Schenkeln (*crura s. appendices*) von den zwei bis drei obern Lendenwirbeln. Man kann den sehnigen Ursprung derselben auf dieser Abbildung desshalb nicht sehen, weil er noch von der herabsteigenden Aorte (*a.*) bedeckt wird; allein desto deutlicher erscheinen die Muskelfasern der innern Schenkel des Lendentheils oberhalb der Aortenspalte, wo sie sich von einander trennen und zwischen ihren innern Rändern eine längliche Oeffnung für den Durchgang der Speiseröhre zurücklassen.

3. 3. Flechsenhaut oder mittlerer sehniger Theil des Zwerchfelles (*pars tendinea*). Hier ist sie nur im Allgemeinen dargestellt; eine ungleich genauere Abbildung derselben findet man hingegen auf der nächstfolgenden Kupfertafel unter Fig. I. (3. 3. 3.).

4. 4. Der viereckige Lendenmuskel (*m. quadratus lumborum s. ilio-costalis*). Zwischen der letzten Rippe und dem Becken liegend, entspringt er vom untern hintern Theil der innern Lefze des Darmbeinkammes, steigt dann gerade in die Höhe, und endigt sich theils am untern Rand der letzten Rippe, theils an der Seitenfläche des letzten Röckenwirbelkörpers. Er zieht die letzte Rippe herab, und wirkt bei der Exspiration. Ausserdem trägt er auch noch zur Harnabsonderung bei, indem er die auf ihm ruhende Niere erschüttert.

5. 5. Der grosse Psoasmuskel (*m. psoas major s. praelumbo-trochantericus*), wie er von den Querfortsätzen des letzten Rückenwirbels und der vier ersten Lendenwirbel entspringend, in der Bauchhöhle neben der Wirbelsäule herabsteigt, und nach unten immer schmäler werdend, hinter den Stämmen der Cruralgefässe und dem *Poupart*'schen Band (*i.*) aus dem Becken hervortritt. Seine Sehne ist genau mit der des innern Darmbeinmuskels verwachsen und setzt sich an den kleinern Trochanter des Schenkelbeins fest.

6. 6. Der innere Darmbeinmuskel (*m. iliacus internus s. iliaco-acetabulo-trochantericus*). Er füllt die ganze innere oder vordere Darmbeinfläche aus, und entspringt theils von derselben, theils vom Darmbeinkamm, theils kommen auch noch einzelne fleischige Bündel vom obern Rand der Pfanne des Schenkelkopfes her. Er steigt, wie schon gesagt worden, in Verbindung mit dem vorigen Muskel unter dem *Poupart*'schen Band zur Beckenhöhle heraus, und befestigt sich mit diesem an den kleinern Trochanter.

*a.* Die Aorte des Unterleibes (*aorta abdominalis*), wie sie vor der Mitte der vordern Fläche des letzten Brust- und ersten Lendenwirbels zwischen den beiden innern Schenkeln des Lendentheils durch eine, sich von unten nach oben und vorne hin erstreckende, längliche Spalte oder Oeffnung (*hiatus aorticus, s. foramen sinistrum posterius*) herabsteigt. Die Muskelfasern der beiden innern Schenkel kreuzen sich hier, und umgeben sie gleichsam bogenförmig, um sie vor jedem Druck zu schützen. Zuweilen geht auch die gepaarte und halbgepaarte Vene durch diese Oeffnung.

*b.* Das Speiseröhrenloch (*foramen oesophageum s. sinistrum anterius*), durch welches die Speiseröhre in die Brusthöhle steigt. Diese Spalte schliesst sich nach vorne durch eine zweite Kreuzung der innern Muskelfasern des Lendentheils, und bildet nun mit der Aortenspalte gleichsam eine 8.

*c.* Das viereckige Loch (*foramen quadrilaterum, s. pro vena cava*), durch welches die untere Hohlvene in die Brusthöhle steigt, und sich hier sogleich im Hohlvenensack, der über diesem Loche liegt,

endiget. Das Loch hat keine völlig viereckige Gestalt: denn seine vier Seiten sind nicht geradlinig, sondern vielmehr durch krumme Linien umschrieben. Es liegt, wie bereits oben angeführt worden, ganz im sehnigen Theil des Zwerchfelles; und da es verhältnissmässig grösser ist, als der Umfang der Vene, so kann diese weder gedrückt, noch auf irgend eine Weise zusammengeschnürt werden.

*d.* Die linke Niere, welche auf dem viereckigen Lendenmuskel (4.) ruht.

*e.* Das mit Fett angefüllte Zellgewebe, oder die Fetthaut (*fascia renalis, s. panniculus adiposus renis*), worin die Nieren verborgen sind. Die rechte Niere ist hier herausgeschält und weggenommen worden.

*f.* Bifurcation oder Theilung der Abdominalaorte vor dem vierten oder fünften Lendenwirbelkörper in zwei grosse Hauptstämme, nämlich in die:

*g. h.* rechte und linke Hüftarterie (*arteria iliaca dextra et sinistra*).

*i.* Stelle, wo der grosse Psoasmuskel (5.) und der innere Darmbeinmuskel (6.) unter dem *Poupart*'schen Bande zur Beckenhöhle heraustreten.

# Erklärung der Kupfertafel XII.

## FIG. I.

Das Zwerchfell, von allen seinen Befestigungspuncten an den Rippenknorpeln und Wirbelbeinen losprăparirt, und ausserhalb der Bauchhöhle von seiner concaven Fläche dargestellt. Der Rippen- und Lendentheil, so wie auch die verschiedenen Spalten und Löcher sind hier ungleich genauer zergliedert und bestimmter angegeben worden, als dies auf der vorigen Kupfertafel geschehen konnte.

1. 1. 1. 1. Rippentheil (*pars costalis*).
2. 2. 2. 2. Lendentheil (*pars lumbalis*), mit seinen drei Schenkeln.
3. 3. 3. Flechsenhaut (*pars tendinea*).

*a.* Das nach vorne von der innern und hintern Fläche des schwertförmigen Fortsatzes entspringende Stück des Rippentheils.

*b. b. b. b. b.* Zungenförmige Zacken des querlaufenden Abdominalmuskels, welche von den knöchernen Enden und den Knorpeln der sieben untersten Rippen entspringend, in die Zacken des Rippentheils eingreifen, und nicht selten mit diesen auf's innigste zusammenhängen.

*c. c. c. c. c.* Zungenförmige Zacken des Rippentheils, welche sich mit ihren Fleischfasern nach der jedesmaligen Lage der Rippen, von denen sie einzeln entspringen, strahlenförmig zur Mitte des Zwerchfelles hin verbreiten und insgesammt in der Flechsenhaut desselben endigen.

*d. d. d.* Das von der Sehnenhaut oder dem sehnenförmigen Bogen (*arcus tendineus*) entspringende Stück des Rippentheils, woran der viereckige Lenden- und der grosse Psoasmuskel (Tab. XI. 4 — 5.) grenzen.

*e. e.* Die beiden innern Schenkel des Lendentheils, wie sie sich nach unten und hinten von einander entfernen, nach vorn und oben aber wieder schliessen und durchkreuzen, um mit den innern Bändern ihrer Fleischfasern die Spalte für den Durchgang der Abdominalaorta zu bilden.

*f.* Die Abdominalaorta, gleich nach dem Abgang der Baucharterie und der obern Gekrösschlagadern durchschnitten, und, zur bessern Ansicht der innern Schenkel, etwas auf die Seite gelegt.

*g.* Die, durch eine zweite Kreuzung der innern Schenkel bewirkte Oeffnung für den Durchgang der Speiseröhre (*foramen oesophageum*).

*h.* Das in der Flechsenhaut des Zwerchfelles befindliche Loch für den Eintritt der untern Hohlvene in die Brusthöhle (*forumen quadrilaterum*).

## FIG. II.

Das Zwerchfell, in seiner natürlichen Lage und Verbindung mit dem Brustbein, den Rippenknorpeln und Lendenwirbeln dargestellt. Die sechs obern Rippen der linken Seite sind vorn an ihren Knorpeln, in der Mitte und nach hinten durchsägt worden, um die obere convexe, den Eingeweiden der Brusthöhle zugekehrte Fläche besser sehen zu können.

*a* Obere, convexe Fläche des Zwerchfells, welche fast überall mit der Pleura überzogen ist, und nur da, wo der unmittelbar mit ihr durch Zellgewebe verbundene Herzbeutel auf ihr ruht, von dieser häutigen Hülle frei ist.

*b. b. b.* Der schwertförmige Fortsatz und die sieben untern Rippenknorpel, von denen die Muskelbündel des Costaltheils kurzflechsig entspringen, und sich in schiefer Richtung zum Mittelpunct des Diaphragma's heraberstrecken; indess die Fascikel des Lendentheils mit längeren Flechsen von den Körpern der Lendenwirbel kommen, und zur sehnigen Ausbreitung empor steigen.

*c.* Die sehnige Ausbreitung oder die Flechsenhaut, an welcher sich alle Muskelbündel des Zwerchfells endigen.

*d. d.* Die Sehnen des innern Schenkels des Lendentheils (*crus internum*), welche unter allen drei Schenkeln am längsten und stärksten sind, und in Verbindung mit dem vordern länglichen Wirbel-

bande von der vordern Fläche des dritten und zweiten Lendenwirbelkörpers entspringen. Dieser Schenkel steigt anfangs gerade in die Höhe, dann aber geht er etwas nach auswärts, und seine beiden Sehnen hängen bei ihrem Ursprung genau mit einander zusammen; allein nachher entfernen sie sich, und bilden die Oeffnung für den Durchgang der Aorte.

*c. c.* Der mittlere und äussere Schenkel (*crus medium et externum*); von denen der erstere kurzsehnig vom Querfortsatz des ersten oder zweiten Lendenwirbels, der letztere hingegen vom Seitentheil der vordern Fläche des vierten, dritten, zweiten oder ersten Lendenwirbels entspringt.

# Erklärung der Kupfertafel XIII.

## FIG. I.

Stellt die Muskeln des Mittelfleisches, des Afters, und der männlichen Geschlechtstheile dar, wie sie nach Hinwegnahme der allgemeinen Integumente und der Fetthaut erscheinen. Die Lage des Cadavers ist ganz die, in welche ein Kranker bei der Operation des Steinschnittes gebracht werden muss. Hände und Füsse sind zusammen gebunden und die Beine auseinander gespreizt, damit bei einer solchen Anspannung der Theile sowohl die häutigen, als auch die muskulösen Gebilde desto leichter durchschnitten werden können.

*a. a.* Sitzknorren (*tuberositas ossis ischii*).

*b.* Männliches Glied (*penis s. membrum virile*), in die Höhe geschlagen, und sich von seiner untern Fläche darstellend. Die äussere Haut ist losgetrennt und zurückgelegt, so das nun die schwammigen Körper zum Vorschein kommen.

*c.* Schwammige Körper der Ruthe (*corpora cavernosa penis*).

*d.* Schwammiger Körper der Harnröhre (*corpus cavernosum urethrae*).

*e.* Afteröffnung (*orificium ani*).

1. 1. Aufrichter der Ruthe (*m. erector sive sustentator penis s. ischio-cavernosus*). Er entspringt mit festen, tendinösen Fasern von der innern Fläche der Tuberosität des Sitzbeines, wird sodann fleischig, und umgibt nun die schwammigen Körper der Ruthe bis dahin, wo diese über der Harnröhrenzwiebel zusammentreten. Er erhält die schwammigen Körper der Ruthe während des Erectionszustandes in ihrer Richtung, und befestiget sie an das Becken. Beim weiblichen Geschlechte ist dieser Muskel zwar weit kleiner; allein er hat übrigens ganz denselben Ursprung, und endigt sich ebenfalls an den schwammigen Körpern der weiblichen Ruthe. Er wird hier der Aufrichter der weiblichen Ruthe (*m. erector clitoridis*) genannt.

2. 2. Harnschneller (*m. accelerator urinae s. bulbo-cavernosus*). Er liegt auf der Zwiebel der Harnröhre und ist ein gefiederter Muskel, dessen Fleischfasern von beiden Seiten in die, in der Mitte liegende, Sehne übergehen. Nach hinten entspringen dieselben aus der Vereinigung der Quermuskeln des Dammes und der Schliessmuskeln des Afters; nach vorne aber theilen sie sich, und gehen mit zwei schmalen Sehnen schief nach aussen zu den schwammigen Körpern der Ruthe, an denen sie sich auch endigen. Dieser Muskel presst die Harnröhrenzwiebel, und treibt sowohl den Harn, als auch den Samen, während des Beischlafes, mit grosser Schnelligkeit durch die Harnröhre.

3. 3. Quermuskeln des Dammes (*m. transversi perinaei s. ischio-perinaeales*). Es sind deren auf jeder Seite zwei, nämlich ein oberflächlicher (*superficialis s. externus*) und ein tiefliegender (*profundus s. internus*). Jener entspringt von der Tuberosität des Sitzbeins, verbindet sich mit dem Schliessmuskel des Afters, und endigt sich bei Mannspersonen am Harnschneller, bei Weibspersonen hingegen am zusammenziehenden Muskel der Mutterscheide. Dieser, der tiefliegende, hingegen fehlt sehr oft, und wenn er vorhanden ist, entspringt er vom aufsteigenden Ast des Sitzbeins, und fliesst mit dem vorigen zusammen. Sie unterstützen sowohl den vorigen, als auch den nächstfolgenden Muskel in seiner Wirkung.

4. 4. Der äussere Schliessmuskel des Afters (*m. sphincter ani externus s. coccigio-analis externus*); er entspringt hinten vom Schwanzbein, umgibt die äussere Oeffnung des Mastdarms ringförmig, und verliert sich vorn bei Mannspersonen in den Harnschneller, bei Weibspersonen aber in den Aufrichter der weiblichen Ruthe. Er schliesst die Oeffnung des Mastdarms, und gibt für die Muskeln, in welche er übergeht, den Stützpunkt ab.

### FIG. II.

Stellt ebenfalls die Muskeln des Dammes, des Afters und der männlichen Geschlechtstheile dar; allein dieselben sind hier nur genauer und in der zum Steinschnitt nothwendigen Lage präparirt worden. Die Arterien sind ihrem natürlichen Verlauf nach dargestellt worden; und überhaupt geht der Zweck dieser Abbildung ganz vorzüglich dahin, dem angehenden Wundarzt eine deutliche Vorstellung von der Gegend beizubringen, in welcher der Steinschnitt gemacht werden soll, und ihm zugleich auch eine schnelle Uebersicht und Kenntniss von den Theilen des Mittelfleisches zu verschaffen.

*a. a.* Sitzknorren (*tuberositas ossis ischii*).

*α. α.* Aufsteigender Ast des Sitzbeins (*ramus ascendens ossis ischii*).

*β. β.* Absteigender Ast des Schambeins (*ramus descendens ossis pubis*).

*γ. γ.* Das grosse untere Beckenband (*ligamentum tuberoso-sacrum*).

*b.* Männliches Glied, von der untern Fläche dargestellt.

*c. c.* Schwammige Körper der Ruthe (*corpora cavernosa penis*).

*d.* Schwammiger Körper der Harnröhre (*corpus cavernosum urethrae*).

*e.* Afteröffnung (*orificium ani*).

*f. f.* Gemeinschaftlicher Stamm der Schamarterie (*arteria pudenda communis*).

*g. g.* Dammarterie (*arteria perinaei*).

*h. h.* Die Arterie der männlichen Ruthe (*arteria penis*).

*i. i.* Die tiefliegende Arterie des männlichen Gliedes (*arteria profunda penis*).

*k. k.* Die oberflächliche Arterie des männlichen Gliedes (*arteria dorsalis penis*).

1. 1. Aufrichter des männlichen Gliedes (*m. erector penis s. ischio-cavernosus*).

2. 2. Harnschneller (*m. accelerator urinae s. bulbo-cavernosus*).

3. 3. Oberflächlicher Quermuskel des Dammes (*m. transversus perinaei superficialis s. externus s. ischio-perinaealis externus*).

4. 4. Tiefer Quermuskel des Dammes (*m. transversus perinaei profundus s. internus s. ischio-perinaealis internus*).

5. 5. Hebemuskel des Afters (*m. levator ani s. pubio-ischio-coccigeus*); ein breiter dünner Muskel, welcher die Beckenhöhle zum Theil nach unten verschliesst, von der innern Fläche des herabsteigenden Astes des Schambeins, und von der innern Fläche des Sitzbeins entspringt, und sich theils an die Spitze des Steissbeins befestiget, theils auch in die länglichen Muskelfasern des Mastdarms übergeht. Er bewirkt durch sein Einwärtsziehen des Afters die Kothausleerung. Uebrigens ist er auch bei der Harnausleerung, bei der Samenergiessung und bei der Verengerung der Scheide sehr thätig.

6. 6. Aeusserer Schliessmuskel des Afters (*m. sphincter ani externus s. coccigio-analis externus*).

7. Innerer Schliessmuskel des Afters (*m. sphincter ani internus s. coccigio-analis internus*), ein aus dicken, starken, die Afteröffnung kreisförmig umgebenden Fleischfasern bestehender Muskel, welcher mit dem vorigen vereinigt ist; allein dessen Muskelfasern höher um das Ende des Mastdarms herumgehen. Er verschliesst eben so wie der vorige die Mündung des Afters.

8. 8. und 9. 9. Grosser anziehender Schenkelmuskel (*m. adductor magnus*).

10. 10. Dünner Schenkelmuskel (*m. gracilis s. pubio-praetibialis*).

11. 11. Grosser Gesässmuskel (*m. glutaeus maximus s. sacro-femoralis*).

12. 12. Innerer verstopfender Muskel (*m. obturator internus s. pubio-ischio-trochantericus internus*).

---

# Erklärung der Kupfertafel XIV.

Muskeln der untern Extremitäten.

### FIG. I.

Muskeln des Ober- und Unterschenkels, von der Vorderseite, nach hinweggenommener Schenkelbinde.

*a. a.* Kamm des Darmbeins (*crista ilii*), mit seinem vordern obern Stachel (*spina ilii anterior superior*).

*b.* Kamm des Schambeins (*crista pubis*).

*c.* *Poupart*'sches Band (*ligamentum poupartii s. fallopii*), welches sich vom Kamm des Schambeins bis zum vordern obern Stachel des Darmbeins hinauf erstreckt.

*d.* Crural- oder Schenkelarterie (*arteria cruralis*), wie sie unter dem *Poupart*'schen Band zur Beckenhöhle heraustritt.

*e.* Kreuzbein (*os sacrum*).

*f.* Kniescheibe (*patella*).

*g.* Der rauhe Hügel oder die Tuberosität des Schienbeins (*spina s. tuberositas tibiae*).

*h.* Das kreuzförmige Ligament und das Querband des Unterschenkels.

1. 1. Gerader Schenkelmuskel (*m. rectus femoris s. ilio-rotularis*). Er entspringt theils von der untern vordern Spitze des Darmbeins, theils vom obern Rand der für den Kopf des Schenkelknochens bestimmten Pfanne und von der Kapselmembran des Schenkelgelenkes, und geht als ein gefiederter Muskel herab. Sein Verlauf an der vordern Fläche des Schenkelbeins ist ganz so wie der aller übrigen Streckmuskeln des Unterschenkels. Er liegt gleich unter der Schenkelbinde und bedeckt den Schenkelbeinmuskel, welchen man jedoch hier nicht sehen kann. Sein mittlerer Theil ist sehr breit, und hat einen weissen, hellglänzenden Sehnenstreifen der durch das Zusammenfliessen seiner, von beiden Seiten schief aufsteigenden Fleischfasern entsteht; in der Gegend des Knie's hingegen verschmälert er sich, und setzt sich in Verbindung mit den Sehnen des Schenkelbeinmuskels und der beiden dicken Schenkelmuskeln theils an die Kniescheibe fest, theils geht er über die vordere Fläche der Kniescheibe (*f.*) herab, um sich nachher an der Tuberosität des Schienbeins zu endigen.

2. 2. Aeusserer grosser Schenkelmuskel (*m. vastus externus s. femoro-rotularis externus*). Er entspringt unter dem grossen Trochanter an der rauhen Linie des Schenkelbeins, und seine an der Aussenseite des Schenkels schief nach vorne herablaufenden Fleischbündel fliessen theils mit dem Cruralmuskel zusammen, theils bilden sie eine Sehne, die sich mit der Sehne des geraden Schenkelmuskels verbindet.

3. Innerer grosser Schenkelmuskel (*m. vastus internus s. femoro-rotularis internus*). Er ist kürzer als der vorige, und entspringt unter dem kleinern Trochanter ebenfalls von der rauhen Linie des Schenkelbeins. Seine Fleischbündel nehmen die ganze innere und untere Seite des Oberschenkels ein, sie laufen schief nach vorne herab, werden dann sehnig, und verbinden sich ebenfalls mit der Sehne des geraden Schenkelmuskels.

Diese drei Muskeln sowohl, als auch der Crural- oder Schenkelbeinmuskel bilden, wie auch bereits bemerkt worden, die gemeinschaftliche Sehne aller Streckmuskeln des Unterschenkels, welche die Kapselmembran des Kniegelenks verstärkend, über die Kniescheibe hinweggeht, und sich als die stärkste Sehne unsers ganzen Körpers an die Tuberosität des Schienbeins befestigt. Alle diese vier Muskeln sind dazu bestimmt, den Unterschenkel gerade auszustrecken, und der gerade Schenkelmuskel kann noch überdies das Becken nach vorne herabziehen.

4. Schneidermuskel (*m. sartorius s. ilio-praetibialis*), ein schlanker, langer fleischiger Muskel, dessen Ursprung an dem obern vordern Stachel des Darmbeins ist, und der sich an der Vorderseite des Oberschenkels schief von aussen nach innen über die Streckmuskeln des Unterschenkels heraberstreckt. Er wird an seinem untern Ende sehnig, und inserirt sich an der inneren Fläche des Schienbeins. Die Wirkung dieses Muskels besteht darin, dass er den Unterschenkel an seiner innern Seite beugen und ihn zugleich, wie dies beim Nähen geschieht, über den Oberschenkel der andern Seite hinwegschlagen kann.

5. Schlanker Schenkelmuskel (*m. gracilis s. pubio-praetibialis*), wovon jedoch hier nur der obere, von der vordern Fläche des herabsteigenden Schambeinastes entspringende Theil zu sehen ist; die übrige sehnige Portion desselben wird noch vom Schneidermuskel bedeckt.

6. Langer anziehender Schenkelmuskel, oder erster Kopf des Triceps (*m. adductor longus s. pubio-femoralis*), welcher dem vorigen zunächst liegt, und an den innern Rand des Kammmuskels angrenzt. Man sieht hier ebenfalls nur seine obere, vom herabsteigenden Rand des Darmbeins entspringende Portion.

7. Kammmuskel (*m. pectinaeus s. pubio-trochantericus*), dessen Ursprung am horizontalen Ast des Schambeins ist, und der sich zwischen dem vorigen Muskel und den Beugemuskeln des Schenkelbeins schief von innen nach aussen herab erstreckt, um sich unter dem kleinern Trochanter an der rauhen Linie des Schenkelbeins zu inseriren. Man sieht hier, wie die grosse Schenkelarterie auf ihm liegt. Er zieht den einen Schenkel an den andern an, und beugt ihn zugleich etwas; auch kann er, wenn der Oberschenkel unbeweglich ist, das Becken nach vorne neigen.

8. Spannmuskel der Schenkelbinde (*m. tensor fasciae latae, s. ilio-aponeurotico-femoralis*), ein schmaler, an der Aussenseite des Schenkels herabsteigender Muskel, welcher gemeinschaftlich mit dem Schneidermuskel von der obern vordern Spitze des Darmbeins entspringt, und mit seinen tendinösen Fasern in die Schenkelbinde übergeht. Er ist hier von dieser letztern losgeschnitten und auf die Seite gezogen worden.

9. Zwillingsmuskel der Wade (*m. gastrocnemius s. bifemoro-calcaneus*), wovon hier nur der innere Kopf zum Vorschein kommt; Fig. III. (26.) hingegen sieht man beide Köpfe in ihrem ganzen Verlauf.

10. 10. Vorderer Schienbeinmuskel (*m. tibialis anticus s. tibio-tarseus anterior*). Er entspringt neben dem gemeinschaftlichen langen Streckmuskel der

Zehen vom obern Theil der äussern Fläche des Schienbeins und von der vordern Fläche des Zwischenknochenbandes, wird bei seinem Herabsteigen immer schmäler und verwandelt sich in eine platte Sehne, die sich schräg nach innen am Fusse herab erstreckend, unter dem vordern Querband und dem Kreuzband (*h.*) des Unterschenkels fortläuft, und sich nachher an dem ersten Keilbein und an dem hinteren Ende des ersten Mittelfussknochens inserirt. Er bewirkt die Beugung des Fusses dadurch, dass er ihn gegen den Unterschenkel hin und nach innen zieht.

11. 11. Langer Streckmuskel der grossen Zehe (*m. extensor longus hallucis s. peronaeo-phalangicus hallucis*). Er kommt zwischen dem vorigen Muskel und dem gemeinschaftlichen Streckmuskel der Zehen vom obern vordern Theil des Wadenbeins und vom Zwischenknochenband, verwandelt sich dann in eine starke Sehne, die sich mit der Sehne des kurzen Streckmuskels der Zehen verbindet, und ebenfalls unter dem vordern Quer- und Kreuzband des Unterschenkels dahin läuft, um sich über den Fussrücken hinweg zum hintern Ende des zweiten Gliedes der grossen Zehe zu begeben. Er streckt dieses zweite Glied der grossen Fusszehe aus.

12. 12. Langer gemeinschaftlicher Streckmuskel der Zehen (*m. extensor digitorum communis longus s. peronaeo-phalangicus communis*). Er entspringt von der äussern Fläche des Schienbeins, so wie auch vom Kopf und von der innern Fläche des Wadenbeins, wo er mit dem vordern Tibialmuskel verwachsen ist. Seine Sehne läuft unter dem Quer- und Kreuzband des Unterschenkels zur Fusswurzel herab, und spaltet sich in vier Portionen, von welchen jede zu einer der vier Zehen hinläuft, und von der Vaginalhaut des Fussrückens bedeckt wird. Jede dieser vier Sehnen vereinigt sich dann allemal am ersten Zehengliede mit der Sehne des kurzen Streckmuskels, und spaltet sich nun wieder in drei Schenkel, von denen sich der mittlere an dem hinteren Ende des zweiten Gliedes inserirt, die Seitenschenkel aber sich an das dritte Glied festsetzen. Er bewirkt die Ausstreckung der vier Fusszehen, und kann auch die Beugung des Fusses unterstützen.

13. Vorderer Wadenbeinmuskel (*m. peronaeus tertius s. peronaeo-metatarseus anterior*). Er ist genau mit dem vorigen verwachsen und stellt gewissermassen einen Theil desselben vor. Vom untern Theil des Wadenbeins entspringend, erstreckt sich seine Sehne dicht neben der des vorhergehenden an der vordern äussern Fläche des Unterschenkels herab, und befestigt sich an das hintere Ende des fünften Mittelfussknochens. Er kann den Fuss beugen, d. h. seine Spitze dem Unterfuss näher bringen.

14. Langer Wadenbeinmuskel (*m. peronaeus longus s. peronaeo-metatarseus longus*). Er entspringt von der obern Extremität des Wadenbeins und von der äussern Fläche des Schienbeins, bedeckt das Wadenbein gänzlich, und geht in der Mitte desselben in eine Sehne über, welche nachher durch die an der hintern Seite des Knöchels befindliche Rinne und durch die Furche an der untern Fläche des Würfelbeins läuft, um sich an die Rauhigkeit des ersten Mittelfussknochens zu befestigen. Er streckt den Fuss an seinem äussern Rand aus, und kann ihn zugleich auch nach aussen drehen.

15. Kurzer Streckmuskel der Zehen (*m. extensor digitorum brevis s. calcaneo-phalangicus-communis*). Er nimmt seinen Ursprung von der äussern Fläche des vordern Fortsatzes des Fersenbeins, und spaltet sich nun in vier, anfangs fleischige, dann aber sehnige Portionen, welche für die vier ersten Zehen bestimmt sind und sich mit den Sehnen des langen Streckmuskels vereinigen.

## FIG. II.

Der Fuss, von seiner untern Fläche.

16. Die Aponeurose der Fussohle (*aponeurosis plantaris*), eine aus starken Sehnenfasern bestehende Membran, welche sich von der Tuberosität des Fersenbeins strahlenförmig bis zu den Zehen hin ausbreitet, und die Muskeln der Fussohle sowohl, als auch die Beugemuskeln der Zehen bedeckt. Sie ist genau mit der Haut der Fusssohle verwachsen, und hängt durch dichtes Zellgewebe und durch kleine sehnige Fäserchen mit dieser zusammen. Man kann sie füglich in drei Portionen theilen, nämlich in einen mittleren dickern Theil (*a.*), ferner in einen äussern seitlichen Theil (*b.*), welcher den Beugemuskel und abziehenden Muskel der kleinen Zehe bedeckt, und endlich in einen innern seitlichen Theil (*c.*), unter welchem der Beugemuskel und abziehende Muskel der grossen Zehe liegt. Diese Aponeurose schützt die Muskeln, Blutgefässe und Nerven der Fusssohle vor äussern Verletzungen, und dient auch dem anziehenden Muskel der grossen Zehe, dem kurzen Beugemuskel der Zehen und dem Abzieher der kleinen Zehe zu mehrern Befestigungspunkten.

## FIG. III.

Muskeln des Ober- und Unterschenkels, von der Hinterseite. Der Fuss ist noch mit seiner Haut bedeckt.

*i.* Kreuzbein (*os sacrum*), vertical durchsägt.

*k.* Schambein (*os pubis*), ebenfalls vertical durchsägt.

*l.* Tuberosität des Sitzbeins (*tuber ischii*), welche man jedoch hier wegen der sich daran befestigenden Muskeln nicht deutlich sehen kann.

*m. m.* Ischiadischer Nerv (*nervus ichiadicus*).

n. Gegend der beiden überknorpelten Gelenkfortsätze des Schenkelbeins (*condyli femoris*).

o. Achillessehne (*tendo achillis*).

p. Tuberosität des Fersenbeins (*tuber calcanei*).

17. Innerer Darmbeinmuskel (*m. iliacus internus s. iliaco-acetabulo-trochantericus*).

18. Grosser Psoasmuskel (*m. psoas major s. prae-lumbo-trochantericus*), am obern Rand des Beckens.

19. Grosser Gesässmuskel (*m. glutaeus maximus s. sacro-femoralis*), flach herabhängend, und so präparirt, dass man den Verlauf seiner einzelnen Muskelbündel ganz deutlich sehen kann.

20. 20. Schlanker Schenkelmuskel (*m. gracilis s. pubio-praetibialis*). Er entspringt von der vordern Fläche des herabsteigenden Schambeinastes, läuft an der innern Seite des Schenkels herunter, wird dann immer schmäler, und verwandelt sich nun in eine dünne, rundliche Sehne, welche sich unter der Tuberosität des Schienbeins endiget. Er wirkt wie der Schneidermuskel.

21. Langer und kurzer anziehender Schenkelmuskel (*m. adductor longus et brevis s. pubio-femoralis et sub-pubio-femoralis*).

22. Halbmembranöser Muskel (*m. semimembranosus s. ischio-poplitaeo-tibialis*), von welchem jedoch hier nur der mittlere fleischige Theil zum Vorschein kommt; seinen sehnigen Ursprung hingegen und seine Insertionsstellen am innern Gelenkhügel des Schienbeins sieht man sehr deutlich auf der nächsten Kupfertafel, Fig. II. (22.).

23. 23. Halbsehniger Muskel (*m. semitendinosus s. ischio-praetibialis*). Er entspringt von der Tuberosität des Sitzbeins, ist hier aber noch genau mit dem zweiköpfigen Schenkelmuskel verbunden, und steigt von da an der innern Seite des Schenkels herab, um sich mit seiner langen rundlichen Sehne unter der Rauhigkeit des Schienbeins, und zwar an der innern vordern Fläche dieses Knochens, zu endigen. Er und der schlanke Schenkelmuskel bilden die innern Beugemuskeln des Unterschenkels.

24. 24. Zweiköpfiger Schenkelmuskel (*m. biceps femoris s. ischio-femoro-peronaeus*). Er macht den äussern Beugemuskel des Unterschenkels. Man sieht hier blos den dickern fleischigen Theil desselben, indem der lange Kopf von seiner Verbindung mit dem halbsehnigen Muskel getrennt und zurückgelegt worden ist. Drei Stäbchen halten diese beiden Muskeln von einander entfernt, um die zwischen ihnen befindliche Vertiefung, in welcher der ischiadische Nerv (*m.*) herabsteigt, besser sehen zu können.

25. Unterer Theil des innern dicken Schenkelmuskels (*m. vastus internus s. femoro-rotularis internus*).

26. Zwillingsmuskel der Wade (*m. gastrocnemius s. bifemoro-calcaneus*). Er entspringt mit einem innern und äussern Kopf von den beiden überknorpelten Gelenkfortsätzen des Schenkelbeins, und beide, durch eine sehnige Linie mit einander vereinigte Köpfe steigen nun an der hintern Seite des Fusses herab, um sich in eine dicke, starke, Sehne, die sogenannte Achillessehne (*o.*), zu verwandeln. Diese bei ihrem Herabsteigen immer schmäler werdende Sehne ist unten am allerdicksten, und endigt sich an der Tuberosität des Fersenbeines (*p.*). Die Zwillingsmuskeln strecken den Fuss aus, und drücken die Zehen auf den Boden.

27. Wadenmuskel (*m. soleus s. tibio-calcaneus*), welcher von dem vorigen bedeckt wird und ebenfalls in die Achillessehne übergeht. Man sieht hier nur einen Theil seines Muskelbauches.

28. Langer Beugemuskel der grossen Zehe (*m. flexor longus hallucis s. peronaeo-phalangicus hallucis*), wie er mit seiner starken Sehne hinter dem innern Knöchel zur grossen Zehe herabsteigt.

---

# Erklärung der Kupfertafel XV.

Muskeln der untern Extremitäten.

## FIG. I.

Die tiefer liegenden Muskeln des Ober- und Unterschenkels, von der Vorderseite.

*a.* Vorderer oberer Stachel des Darmbeins (*spina ilii anterior superior*).

*b.* Insertionsstelle des geraden Schenkelmuskels an der Knieschiebe.

*c.* Schienbien (*tibia*).

1. Grosser Psoasmuskel (*m. psoas major s. prae-lumbo-trochantericus*), wie er als ein ziemlich dicker, runder Muskel zum kleinern Trochanter des

Schenkelbeins herabsteigt, und während seines Verlaufes immer schmäler wird.

2. Darmbeinmuskel (*m. iliacus internus s. iliaco-acetabulo-trochantericus*), welcher die ganze innere oder vordere Fläche des Darmbeins bedeckend, anfangs als ein breiter, dann aber immer schmäler werdender Muskel gemeinschaftlich mit dem vorigen Muskel zum kleinen Trochanter herabgeht.

3. Grosser Gesässmuskel (*m. glutaeus maximus s. sacro-femoralis*), von seinem Ursprung losgeschnitten und zurückgelegt.

4. Mittlerer Gesässmuskel (*m. glutaeus medius s. ilio-trochantericus major*), welcher fast gänzlich vom vorigen bedeckt wird, hier aber desswegen zum Vorschein kommt, weil letzterer von seiner Ursprungsstelle losgetrennt worden ist. Er entspringt von der äussern Fläche des Darmbeins und zwar zwischen dem Kamm und der halbzirkelförmigen Linie desselben, und seine Sehne befestigt sich an den grossen Trochanter. Er streckt den Oberschenkel aus.

5. 5. Gerader Schenkelmuskel (*m. rectus femoris s. ilio-rotularis*), nahe an seinem Ursprung vom Darmbein losgeschnitten.

6. Schenkelbeinmuskel (*m. cruralis s femoro-rotularis medius*). Er erscheint hier nach Hinwegnahme des vorigen, der ihn ganz bedeckt, in seiner natürlichen Lage, und entspringt von der zwischen den beiden Rollhügeln des Schenkelbeins befindlichen länglichen Linie, so wie auch von der vordern Fläche des Schenkelbeins. Bei seinem Herabsteigen nimmt er immer mehr an Dikkigkeit zu, wird sehnig, und verbindet sich nachher mit den Sehnen der übrigen Streckmuskeln des Unterschenkels, um sich gemeinschaftlich mit ihnen an der Kniescheibe und an der Tuberosität des Schienbeins zu inseriren.

7. Aeusserer grosser Schenkelmuskel (*m. vastus externus s. femoro-rotularis externus*), ebenfalls in seinem natürlichen Verlauf.

8. Innerer grosser Schenkelmuskel (*m. vastus internus s. femoro-rotularis internus*); er ist hier kurz vor seiner Insertionsstelle an der Kniescheibe losgeschnitten worden.

9. Kammmuskel (*m. pectinaeus s. pubio-trochantericus*), wie er vom Schambein entspringend, schief nach aussen zur rauhen Linie des Schenkelbeins herabsteigt.

10. Langer anziehender Schenkelmuskel (*m. adductor longus s. pubio-femoralis*), wie er vom herabsteigenden Ast des Schambeins entspringt, und als ein dicker fleischiger Muskel ebenfalls zur rauhen Linie des Schenkelbeins hingeht. Er und der Kammmuskel bedecken hier den kurzen anziehenden Schenkelmuskel, Fig. II. (21.), gänzlich; allein vom grossen anziehenden Schenkelmuskel, Fig. II. (22.), kann man noch eine kleine Portion (11.) sehen.

12. Schneidermuskel (*m. sartorius s. ilio-praetibialis*), von seiner Ursprungsstelle am Darmbein losgeschnitten, und am Unterschenkel herabhängend.

13. Spannmuskel der Schenkelbinde (*m. tensor fasciae latae s. ilio-aponeurotico-femoralis*).

14. 14. Langer Ausstreckemuskel der grossen Zehe (*m. extensor longus hallucis s. peronaeo-phalangicus hallucis*), ein halbgefiederter Muskel, welcher sich hier in seinem natürlichen Verlauf darstellt, weil der vordere Schienbeinmuskel von seiner Insertion an dem Schienbein völlig weggenommen worden ist.

. . Langer Streckmuskel der Zehen (*m. extensor digitorum communis longus s. peronaeo-phalangicus communis*), dessen gemeinschaftliche Sehnen hier einzeln präparirt und empor gehoben worden sind, und zwar dermassen, dass der darunter liegende kurze Streckmuskel der Zehen besser zum Vorschein kommt.

16. Vorderer Wadenbeinmuskel (*m. peronaeus tertius s. peronaeo-metatarseus anterior*), wie er anfangs noch mit dem vorigen verwachsen ist, nachher aber sich von ihm entfernt, um zum hintern Ende des fünften Mittelfussknochens zu gehen.

17. Langer Wadenbeinmuskel (*m. peronaeus longus s. peronaeo-metatarseus longus*), welcher jedoch hier nur zum Theil zu sehen ist.

18. Kurzer Streckmuskel der Zehen (*m. extensor digitorum brevis s. calcaneo-phalangicus communis*), wie er mit anfangs fleischigen, dann aber sehnigen Portionen, von welchen eine jede zu einer der vier Zehen läuft, quer von aussen nach innen über den Fussrücken hinweggeht.

## FIG. II.

Die tiefer liegenden Muskeln des Ober- und Unterschenkels, von der Hinterseite.

19. Grosser Psoasmuskel, wie auf Fig. I. (1.), nur aber, dass hier der neben ihm liegende Darmbeinmuskel weggenommen ist.

20. Langer anziehender Schenkelmuskel (*m. adductor longus s. pubio-femoralis*).

21. Kurzer anziehender Schenkelmuskel (*m. adductor brevis s. sub-pubio-femoralis*), welcher ebenfalls vom untern Ast des Schambeins entspringt, und sich an der innern Lefze der rauhen Linie endiget.

22. Grosser anziehender Schenkelmuskel (*m. adductor magnus s. ischio-femoralis*). Er nimmt seinen

Ursprung von beiden Aesten des Sitzbeins, und inserirt sich fast grösstentheils an der rauhen Linie des Schenkelbeins; allein eine kleine Portion desselben geht in eine schmale Sehne über, welche sich bis zum innern Gelenkfortsatz des Schenkelbeins (*e.*) heraberstreckt und auch an denselben befestiget. Man sieht hier die Schenkelarterie (*f.*), wie sie den grossen anziehenden Muskel durchdringt, und kurz vor ihrem Eintritt in die Kniekehle durchschnitten ist.

(*) Ein Stück vom innern grossen Schenkelmuskel, Fig. I. (3.).

23. 23. Halbmembranöser Schenkelmuskel (*m. semimembranosus s. ischio-poplitaeo-tibialis*), kurz vor seinem Ursprung vom Sitzbein, und unten nicht weit von seiner Insertion am Schienbein weggeschnitten.

24. Zweiköpfiger Schenkelmuskel (*m. biceps femoris s. ischio-femoro-peronaeus*). Er entspringt mit einem langen Kopf (*g.*) von der Tuberosität des Sitzbeins, und mit einem kürzern (*h.*) von der rauhen Linie des Schenkelbeins. Beide Köpfe verbinden sich mit einander (*i.*), und laufen in eine gemeinschaftliche Sehne zusammen, welche sich am Kopf des Wadenbeins (*k.*) endiget.

25. Grosser Gesässmuskel, eben so wie auf Fig. I. (3.) von seiner Insertion am Darm-, Kreuz- und Steissbein losgeschnitten und zurückgelegt.

26. Aeusserer Kopf des Zwillingsmuskels (*m. gastrocnemius s. bifemoro-calcaaeus*) und

27. Wadenmuskel (*m. soleus s. tibio-calcaneus*). Beide von ihren Ursprungsstellen am äussern Gelenkfortsatz des Schenkelbeins und an der hintern Fläche des Tibialknochens losgeschnitten und zurückgelegt, damit die tiefer liegenden Muskeln der Kniekehle und die Beugenmuskeln der Zehen besser zum Vorschein kommen Man sieht hier die Achillessehne (*l.*), wie sie aus der Vereinigung dieser beiden Muskeln hervorgehend, sich an die Tuberosität des Fersenbeins befestiget.

28. 28. Sohlenmuskel (*m. plantaris s. femoro-calcaneus minor*); er entspringt mit einem kleinen, länglich zulaufenden Muskelbauch über dem äussern Gelenkfortsatz des Schenkelbeins, und wird hier noch vom Zwillingsmuskel bedeckt; sodann verwandelt er sich in eine sehr schmale, dünne, lange Sehne, welche zwischen dem innern Kopf des Zwillingsmuskels und dem Wadenbeinmuskel herabsteigend, theils in die Achillessehne übergeht und sich mit ihr an die Tuberosität des Fersenbeins befestiget, theils auch mit einzelnen Sehnenfasern sich in den hintern Theil des Fussgelenkkapselbandes verliert. Dieser Muskel is am Fusse das, was der lange Handflechsenspanner an der Hand ist.

29. Kniekehlenmuskel (*m. poplitaeus s. femoro-poplitaeo-tibialis*). Er wird bei seinem Ursprung am äussern Gelenkfortsatz des Schenkelbeins vom Zwillingsmuskel bedeckt, und erstreckt sich neben dem kleinen Muskelbauch des Handflechsenspanners schief zur hintern Fläche des Schienbeins herab, an dessen innern Winkel er sich auch befestiget. Seine nach unten sich immer mehr ausbreitenden Muskelfasern geben ihm gewissermassen eine dreieckige Gestalt. Er bedeckt einen Theil des Kniegelenks, und hilft das Knie beugen; übrigens kann er auch die Gelenkkapsel desselben anspannen.

30. 30. Hinterer Schienbeinmuskel (*m. tibialis posticus s. tibio-tarseus posterior*). Er entspringt als ein gefiederter Muskel mit einem starken fleischigen Bauch von der hintern Fläche des Schien- und Wadenbeins, so wie auch vom Zwischenknochenband, läuft durch die Rinne des innern Knöchels, und endiget sich an der Fusssohle theils an der Tuberosität des kahnförmigen Beins und am ersten Keilbein, theils am vordern Fortsatz des Fersenbeins, am Würfelbein und am dritten Keilbein. Seine Sehne ist hier noch mit der Haut der Fusssohle bedeckt. Er kann die Fusssohle nach innen ziehen und den Fuss an seiner innern Seite strecken.

31. 31. Langer Beugemuskel der Zehen (*m. flexor longus digitorum pedis s. tibio-phalangicus communis*). Er nimmt seinen Ursprung vom obern Theil der hintern Fläche des Schienbeins und vom Zwischenknochenband, bedeckt den vorigen Muskel zum Theil, und erstreckt sich neben dessen Sehne hinter dem innern Knöchel zur Fusssohle herab, wo er sich in vier Sehnen theilt, die für die vier letzten Zehen bestimmt sind. Man kann sie zwar hier nicht sehen, weil die Haut der Fusssohle sie bedeckt; allein auf Fig. III. (36.) kommen sie deutlich zum Vorschein.

32. 32. Langer Beugemuskel der grossen Zehe (*m. flexor longus hallucis s. peronaeo-phalangicus hallucis*). Ein halbgefiederter Muskel, welcher vom grössten Theil der hintern Fläche des Wadenbeins kommt, und ungleich dicker ist, als der vorige. Seine starke Sehne geht durch eine eigene Furche des Sprung- und Fersenbeins und zwischen den beiden Sesambeinen hindurch, sodann aber befestigt sie sich an das hintere Ende des zweiten Gliedes der grossen Zehe. Man kann diese Insertion hier ebenfalls nicht sehen; allein Fig. III. (37.) stellt sie sich genau dar.

33. Langer Wadenbeinmuskel (*m. peronaeus longus s. peronaeo-metatarseus longus*); er ist hier aus der

Verbindung mit dem vorigen Muskel lospräparirt und nach unten mit einem Faden zurückgezogen worden. Man sehe Tab. XIV. Fig. I. (14.).

## FIG. III.

Der Fuss, von seiner untern Fläche nach Hinwegnahme der Aponeurose der Fusssohle.

34. Kurzer Beugemuskel der Zehen (*m. flexor brevis digitorum pedis s. calcaneo-phalangicus communis*). Er ist hier von seinem Ursprung an der Tuberosität des Fersenbeins losgeschnitten worden, um die darunter liegenden Sehnen des langen Beugemuskels besser sehen zu können.

35. Kleiner viereckiger Muskel des Sylvius (*caro quadrata sylvii*). Ein platter Muskel, der mit zum langen Beugemuskel der Zehen gehört, und viel Aehnlichkeit mit einem geschobenen Viereck hat. Er entspringt von der untern Fläche des Fersenbeins, liegt hinter der Sehne des eben erwähnten Muskels verborgen, und endigt sich auch am äussern Rande derselben.

36. Sehnen des langen Beugemuskels der Zehen, Fig. II. (31.), welche die in den Sehnen des kurzen Beugemuskels befindlichen Spalten durchdringen, und zum dritten Gliede der vier letzten Zehen hingehen.

37. Sehne des langen Beugemuskels der grossen Zehe, Fig. II. (32.), in ihrem Verlauf zum zweiten Gliede der grossen Zehe.

38. Abziehender Muskel der grossen Zehe (*m. abductor hallucis s. calcaneo-phalangicus hallucis*). Er entspringt von der Tuberosität des Fersenbeins, wird durch Fleischfasern vom ersten Keilbein und ersten Mittelfussknochen verstärkt, und inserirt sich nachher theils an dem hintern Ende des ersten Gliedes der grossen Zehe, theils an dem innern Sesambein.

39. Abziehender Muskel der kleinen Zehe (*m. abductor digiti minimi s. calcaneo-phalangicus digiti minimi*), welcher ebenfalls von der Tuberosität des Fersenbeins entspringend, sich theils an das hintere Ende des fünften Mittelfussknochens, theils an das hintere Ende des ersten Gliedes der kleinen Zehe befestiget.

## FIG. IV.

Gibt eine Ansicht von den verschiedenen Insertionsstellen der Streck- und Rollmuskeln des Schenkelbeins.

*m. m.* Kreuz- und Steissbein, von der Seite.

*n.* Tuberosität des Sitzbeins (*tuber ischii*).

*o.* Das Tuberoso-Sacralband, welches sich vom Sitzbein zum Kreuzbein hin ersreckt.

*p. p.* Oberer Rand oder Kamm des Darmbeins (*crista ilii*).

*q.* Grosser Rollhügel oder Trochanter des Schenkelbeins (*trochanter major*).

*r.* Ein Stück vom Schenkelbein.

40. Mittlerer Gesässmuskel (*m. glutaeus medius s. ilio-trochantericus major*), von seinem Ursprung an der hintern Fläche des Darmbeins (*s. s.*) lospräparirt und heruntergelegt, um seine Insertion an der stumpfen Spitze des grossen Trochanters besser sehen zu können.

41. Kleiner Gesässmuskel (*m. glutaeus minimus s. ilio-trochantericus minor*); er liegt unter dem vorigen, entspringt von der äussern Bogenlinie des Darmbeins, und endigt sich ebenfalls am grossen Trochanter. Der grosse Gesässmuskel ist von seinen Insertionsstellen (*p. p. t.*) völlig losgeschnitten worden.

42. Birnförmiger Muskel (*m. pyriformis s. sacro-trochantericus*), welcher hinter dem kleinen Gesässmuskel liegt, und mit seinem breiten dünnen Bauch durch den Sitzbeinausschnitt aus der Beckenhöhle heraustritt, um sich mit einer schmalen Sehne in der Grube des grossen Trochanters zu endigen. Man sieht hier auch, wie der ischiadische Nerv (*u.*) unter diesem Muskel aus dem Becken herabsteigt.

43. Viereckiger Schenkelmuskel (*m. quadratus femoris s. ischio-sub-trochantericus*); ein kleiner, von der Tuberosität des Sitzbeins entspringender und sich an dem hintern Rand des grossen Trochanters inserirender Muskel.

44. Oberer und unterer Zwillingsmuskel (*m. gemellus superior et inferior s. ischio-trochantericus superior et inferior*); zwei kleine, theils vom Sitzbeinstachel, theils von der Tuberosität des Sitzbeins kommende Muskeln, die sich über dem vorigen ebenfalls an den grossen Trochanter befestigen.

45. Innerer verstopfender Muskel (*m. obturator internus s. pubio-ischio-trochantericus internus*). Er entspringt rund um den Umfang des eiförmigen Loches, welches er auch noch verschliesst, begibt sich durch die kleinere ischiadische Incisur aus der Beckenhöhle heraus, und setzt sich mit

einer starken Sehne zwischen den beiden vorigen Muskeln an den grossen Trochanter fest. Man sieht hier, wie die Sehne fast grösstentheils von den Zwillingsmuskeln bedeckt und an ihrem obern und untern Rand mit ihnen dermassen verwachsen ist, dass man sie kaum von denselben unterscheiden kann.

46. Ein Theil des dreiköpfigen oder anziehenden Schenkelmuskels.

47. Der zweiköpfige, der halbsehnige und halbmembranöse Muskel, kurz vor ihrer Insertion an der Tuberosität des Sitzbeines durchschnitten.

# Pfennig-Encyklopädie

der

# Anatomie.

## EINGEWEIDELEHRE.

## Erklärung der Kupfertafel I.

Diese Tafel enthält die Abtheilung und die Gegenden des menschlichen Körpers, welche an seinem äussern Umfange angenommen werden.

### FIG. I.

Der Kopf von der Seite mit den verschiedenen Abtheilungen und Gegenden dargestellt.

*A.* Die erste oder oberste allgemeine oder Hauptlinie, welche den Kopf von dem Rumpfe trennt (s. Fig. II und III. A.)

Der Kopf als der oberste Theil hat im Ganzen eine rundliche Gestalt, und insbesondere eine knöcherne Grundlage, deren einzelne Theile (nämlich: acht Schädelknochen und vierzehn Antlitzknochen), mit Ausnahme des Unterkiefers, unbeweglich mit einander verbunden sind, und zerfällt in den Schädel- und Antlitztheil (*B*). Das Verhältniss zwischen Schädel (*Cranium*) und Antlitz (*Facies*) unterscheidet die menschliche Bildung von allen übrigen Thieren durch das bedeutende Uebergewicht des erstern über das letztere. Der Schädel ist vorzugsweise der Behälter des Gehirnes, oder das Organ der Empfindung; das Antlitz der Sitz der Sinnesorgane, des Sehens, des Geruches und des Geschmackes; das Gehörorgan befindet sich zwar im Schädeltheil, ist aber doch von dem Gehirnbehälter zu trennen, indem der Felsentheil des Temporalknochens, worin es enthalten ist, sich in der Basis des Schädels befindet und durch die Eustachische Röhre mit den übrigen Sinneswerkzeugen zusammenfliesst. Der den obern und hintern Theil des Kopfes einnehmende Schädeltheil ist rundlich, der untere und vorn liegende Antlitztheil unregelmässig viereckig; ersterer ist immer beträchtlich grösser als letzterer.

*B.* Die quere schiefe Linie, welche dicht über der Nasenwurzel anfängt, unter dem obern Orbitalrande und dem äussern Gehörgang weg bis zur Nackengrube (*Nucha*) schief nach hinten herab- und so auf die andere Seite geführt, trennt den Schädel- und den Antlitztheil des Kopfes.

*a.* Die vordere Perpendiculär-Linie des Kopfes, gezogen von dem Unterkieferwinkel der einen Seite, vor dem Ohr herauf und in gleicher Richtung über den Schädeltheil weg, auf die andere Seite bis zu derselben Stelle herab, trennt oben: den vordern und mittlern Theil des Schädels; unten: im engern Sinn, das Antlitz oder Gesicht; worunter man auch die Stirn mit begreift, so dass das Angesicht meist eine ovale Form hat.

*b.* Die zweite oder hintere Perpendiculärlinie des Kopfes, von dem Zitzenfortsatz des Temporalknochens der einen Seite über den Kopf weg, zu denselben Fortsatz der andern Seite gezogen, scheidet den mittlern und hintern Theil des Kopfes.

*c.* Eine Horizontal-Linie von der Stelle dicht über die Glabella (3) über die Schläfe weg bis hinten dicht über den Occipitalhöcker, trennt nicht nur den obern Theil (*Culva*) und den untern Theil (*Basis cranii*) des Schädels sondern auch die drei Abtheilungen des Craniums zerfallen dadurch in mehrere Gegenden. Der Theil vor der vordern Perpendiculärlinie (*a*) und über der der untern Horizontallinie (*B*) zerfällt in:

1. Die vordere Kopfgegend (*Sinciput s. Regio sincipitalis*) an welcher man:
2. Die Stirngegend (*Regio frontalis*) und unter dieser:
3. Die Stirnglatze (*Glabella*) unterscheidet; und seitlich in:
4. 4. Die Schlafgegend, Schläfe (*Regio temporalis s. Tempora.*)

Der mittlere Theil des Kopfes zwischen der Linie *a* und *b* zerfällt in:

5. den Scheitel (*Vertex*), als den ober Theil, und auf jeder Seite in:
6. Die obere Ohrgegend (*Regio auricularis*) und
7. die untere Ohrgegend (*Regio subauricularis*).

Der hintere Theil des Kopfes hinter der Linie *b* zerfällt in:

8. Die Hinterhauptgegend (*Occiput* s. *Regio occipitalis*) und
9. Die Nackengegend (*Regio nuchae*).

Unter und hinter den sämmtlichen Gegenden über und unter der Linie *c.* mit Ausnahme der Nackengegend, liegt in der Schädelhöhle das grosse Gehirn und in der Nackengegend (9) das kleine Gehirn und verlängerte Rückenmark, umgeben von ihren bedeutenden Gefässen. Ungefähr in der Richtung der Linie *c.* fällt im vordern und mittlern Theil: der Hirnbalken (*Corpus Callosum*) und unter dieser: die zu den Hirnventrikeln gehörigen Theile. In der untern Ohrgegend (7), welche hinten und unten zwischen die Linie *A* und *B* fällt, liegt die Ohrspeicheldrüsse mit den durch diese gehenden grössern Aesten des Facialnervens; hinter dieser: die hintere Facialvene, die äussere Carotis, welche die vor dem Ohre zur Schläfe herauf steigenden Temporal-Vene und Arterie geben. Ausserdem liegen hier in dieser Gegend: der Zungenschlundkopfnerv, der Lungenmagennerv, der Willisische Beinerv, der Zungenfleischnerv und der oberste Halsknoten des Gangliennerven mit seinen Aesten.

*d.* Die perpendiculäre Antlitzlinie auf jeder Seite, vorn, unter dem äussern Winkel senkrecht herabgezogen, theilt die mittlere und die Seitengegenden des Antlitzes; und durch

*e.* Die transverselle Antlitzlinie wird der obere und untere Antlitztheil geschieden. Die mittlere Antlitzgegend zerfällt wieder in

10. Die Nasengegend (*Regio nasalis*), in diese fällt nahe neben der Perpendiculärlinie der Hervortritt der Infraorbital-Arterie und des Nerven, welche sich in dieser bis zur Mundgegend ausbreiten.
11. Die Mundgegend (*Regio oralis*).
12. Das Kinn, die Kinngegend (*Mentum* s. *Regio mentalis*). Diese Gegenden liegen in der Mitte über einander; die beiden seitlichen Gegenden zerfallen in
13. Die Augengegend (*Regio orbitalis*)
14. Die Wangengegend (*Regio jugalis* s. *Gena*), welche der grössten Breite des Antlitzes und den vorspringenden Jochknochen entspricht, und in welche hinten das Kiefergelenk fällt.
15. Die Backengegend (*Regio buccalis*), in welcher hinten nahe unter der queren Antlitzlinie (*e*): der Ausführungsgang der Parotis, die stärkern Aeste des Facialnervens, und die quere Facialarterie liegen. Unten nahe neben der perpendiculären Antlitzlinie (*d*): treten die Unterlippennerven mit einer kleinen Arterie durch das Mentalloch aus dem Unterkieferkanal hervor und ungefähr in der Mitte des untern Randes dieser Gegend, wendet sich: die äussere Maxillararterie um den Unterkiefer zum Antlitz.

## FIG. II.

Der vordere Umfang des ganzen Körpers.

*A. A.* Die erste oder obere Hauptlinie, welche Kopf und Rumpf
*B.* die zweite oder untere Hauptlinie, welche den Rumpf und die untern Extremitäten, und
*C. C.* die seitlichen allgemeinen oder Hauptlinien, die den Rumpf und die obern Extremitäten abgrenzen.

Der ganze Rumpf oder Stamm (*Truncus*), welcher in der gewöhnlichen Bedeutung zwischen die drei angegebenen Hauptlinien fällt, hat zunächst die Wirbelsäule zur knöchernen Grundlage, welche aus übereinander liegenden 29 Knochen besteht, und in ihrer ganzen Länge von Muskeln bedeckt ist, sie liegt hinten in der Mitte von oben bis unten durch alle Abtheilungen des Rumpfes, und an ihr hängen oben die Rippen und der Brustknochen, unten die Beckenknochen; die erstern sind beweglich, die letztern unbeweglich mit ihr verbunden und von übereinander liegenden Schichten breiter und langer Muskeln bedeckt. Der Rumpf zerfällt zunächst in drei Theile, den Hals, den Oberleib und den Unterleib.

*a.* Die obere Querlinie, welche den Hals von dem Oberleibe oder Brust trennt und von dem Acromion der Schulter der einen Seite über die Schlüsselknochen weg zur andern Seite gezogen wird.
*b.* Die Linie, welche den Oberleib von dem Unterleibe scheidet, verläuft am untern Ende des Brustknochens der Quere nach auf beiden Seiten hin.
*c.* Die unterste Querlinie, die das kleine oder eigentliche Becken von dem Unterleibe scheidet, geht über die Schaamknochensymphyse von einer Leistengegend zur andern herüber.

Der Hals (*Collum*), welcher zwischen die Linie *A* und *a* fällt, dessen hinterer Theil noch als Nacken oder Genick (*Cervix* s. *Nucha*) s. Fig. III.) unterschieden wird, ist der Zwischentheil, der Kopf und Oberleib in Verbindung bringt, weder dem einen noch dem andern ganz beigerechnet werden kann und sich bei manchen Menschen, im Verhältniss zu dem Kopfe als ein langer und dünner, bei andern als ein kurzer und dicker Hals auszeichnet. Am vordern Umfange ist er am rundesten, bildet mit dem Kinn fast einen rechten Winkel und geht allmälig in die Brust über; hinten ist er unter dem Hinterkopfe am breitesten und verliert sich in den Rücken; am schmälsten ist er zu beiden Seiten und geht in einem Winkel in die weit austretenden Schultern aus. An dem vordern Umfange desselben unterscheidet man:

1. Den Adamsapfel (*Pomum Adami*); er ist die stärkste Hervorragung des Kehlkopfes, welche durch die Haut deutlich fühlbar und sichtbar ist und nur beim Manne diesen Namen führt.
2. Die Kehlgrube (*Jugulum*) entsteht, indem sich die äussere Haut über dem Brustknochen zwischen den untern Enden der Kopfnicker oder in den untern Theil des mittlern Triangulärraumes (*Interstitium triangulare* s. *jugulare*) einsenkt.

In diesem Raume liegen in der Mitte die Schilddrüse, welche sich schon äusserlich über der Kehlgrube, besonders beim Weibe, als eine rundliche Anschwellung zeigt; am höchsten der Lingualknochen, der schon bezeichnete Kehlkopf (1) und die sich von diesem fortsetzende Luftröhre; hinter diesen Theilen oben der Schlundkopf; unten der Schlund; auf jeder Seite dieser Theile und hinter dem Kopfnicker (*Sternocleidomastoideus*) die gemeinschaftliche Carotis, die innere Jugularvene, umgeben von den Drüsen und Saugadern des Jugulargeflechtes; zwischen beiden der Lungenmagennerv (*N. vagus* s. *pneumogastricus*) und hinter diesen der Stamm des Gangliennerven und der lange Herznerv. Oben in der Gegend des Lingualknochens befindet sich die erste Spaltung der genannten Gefässstämme und die ersten daraus hervorkommenden grössern Aeste; unten in der Tiefe die untere Schilddrüsenarterie und der Zwergfellnerv.

3. Die seitliche Halsgrube (*Fossa supraclavicularis*) ist auf jeder Seite und entsteht, indem sich die Haut über dem mittlern Theile des Schlüsselknochens zwischen dem hintern Rande des Kopfnickers und dem vordern Rande des Cucularmuskels einsenkt; unter und hinter ihr befindet sich der äussere oder seitliche Triangulärraum (*Interstitium supraclaviculare*).

In diesem Raume liegen die quere Schulterblattarterie und Vene, die quere Halsarterie und Vene und zur Achselhöhle herabsteigend die Axillararterie und Vene umgeben von Saugadern und Drüsen, und die vordern Aeste der vier untern Halsnerven, welche sich hier zu dem Brachialgeflechte vereinigen; ausserdem wird dieser Raum durch vieles Zellgewebe und Fett ausgefüllt; daher die seitliche Halsgrube*) bei fetten Personen und Weibern weniger deutlich ist.

*) Diese Stelle ist für den Chirurg besonders wichtig, indem hier die erste Rippe fühlbar ist, auf welcher die Schlüsselknochenarterie und wenn man mit dem Finger den innern Rand der ersten Rippe vor dem vordern Rippenhalter umfasst, die innere Brustarterie (*Art. mammaria interna*) zu comprimiren sind.

Der Oberleib (*Thorax*) als der obere breite Theil des Rumpfes, fällt zwischen die Linie *a.* und *b.*, enthält die Brusthöhle als die zweite grosse Körperhöhle; man unterscheidet an ihm den vordern Umfang als eigentliche Brust (*Pectus*) und den hintern Umfang als Rücken (*Dorsum*) Fig. III.), welcher oben seitlich in die Achseln oder Schultern übergeht. Er hat die zwölf Dorsalwirbel, vier und zwanzig Rippen und den Brustknochen zur Grundlage. Die zwischen den Rippen befindlichen Räume sind durch die Intercostalmuskeln ausgefüllt, wodurch und durch das unten und innen liegende Zwergfell die Brusthöhle gebildet wird. Oben wird der mehr zusammengezogene Thorax durch die ihn umgebenden Achselknochen und die zu diesen hingehenden Muskeln verdeckt, wodurch er oben eine eigne breite Form erhält. Der weibliche Thorax ist im Allgemeinen schmäler und kürzer, besonders nach Verhältniss des breitern Beckens und das untere Ende des Brustknochens ragt nicht über die Schaamknochen Symphyse hervor, wie beim Manne. An dem vordern Umfange oder dem Sprachgebrauche nach, an der Brust unterscheidet man:

4. 4. Die Brustgegenden (*Regiones mammillares*) an welchen sich auf jeder Seite, besonders beim weiblichen Geschlechte, ungefähr in der Mitte die Milchbrust, die Zitze (*Mamma*) erhebt, auch im edlern Ausdruck der Busen genannt; im engern Sinne wird mit dem Namen
5. Busen (*sinus*), die mittlere vertiefte Gegend zwischen den Brüsten belegt.

Die Brüste, Zitzen (*Mammae* s. *Ubera*), welche dem grossen Brustmuskel, beim Manne in der Gegend der fünften, beim Weibe zwischen der dritten und sechsten auch siebenten Rippe ansitzen, erreichen ihre Bestimmung und Vollkommenheit nur beim weiblichen Geschlecht, indem sie von dem Anfange der Mannbarkeit, etwa von dem zwölften bis vierzehnten Jahre im Verhältniss stärker, als die übrigen Theile wachsen und allmälig erhabener und kugelförmiger werden. Aus der Mitte derselben tritt die Zitze oder Warze (*Papilla mammae*) als ein rundes Knöspchen von bräunlicher Farbe hervor, welche mit einem rundlichen Flecke, dem Hofe oder Ringe (*Areola*) umgeben wird; bei Männern ist dieser, so wie der mittlere Theil zwischen den Brüsten, bei Weibern selten, mit Haaren besetzt. Die Milchbrustdrüse (*Glandula mammae*), welche hinter der Papilla und Areola liegt und dem grossen Brustmuskel unmittelbar aufsitzt, bleibt bei dem Manne unentwickelt und ist das eigentliche Milch absondernde Organ.

In der Brusthöhle liegen hinter den Mammillargegenden die Lungen, welche auf beiden Seiten während der Einathmung den ganzen Raum ausfüllen und zum Theil die mittlern Theile der Brusthöhle bedecken; diese welche hinter und von dem Brustknochen nach hinten liegen, sind, oben die Thymusdrüse, die aus dem Herz-

beutel hervortretenden gemeinschaftlichen Jugularvenen, ungenannte Arterie, Carotiden und Schlüsselknochenarterien, bedeckend; unten der Herzbeutel mit dem darin enthaltenen Herzen, welches aber mit der Spitze zur linken Mammillargegend bis zur Verbindung der sechsten Rippe mit ihrem Knorpel reicht, ferner die in der Gegend des vierten Rippenknorpels hinter dem Brustknochen aus der Basis des Herzens kommenden Gefässstämme, nämlich die obere Hohlvene, die aufsteigende Aorta, die Lungen-Arterie und Venen; neben dem Brustknochen dicht hinter den Rippenknorpeln die innern Brustgefässe; tiefer zwischen dem Herzbeutel und den Brustfellsäcken die Zwergfellnerven. Hinter diesen Organen liegen oben die Luftröhre und Bronchien; weiter herab der Schlund, die Lungenmagennerven; dicht auf der Wirbelsäule rechts die Azygosvene, links die absteigende Aorta; zwischen beiden der Speisesaftgang (*Ductus thoracicus*); seitlich die Stämme des Gangliennerven.

Der Unterleib (*Abdomen*) fällt eigentlich zwischen die Linie *b.* und *B.* ist der untere und grössere Theil des Rumpfes, welcher im Allgemeinen länglich, nach vorn gewölbt, nach hinten und an den Seiten oben flach vertieft, unten weiter erscheint, sich aber in seiner Form, nicht nur nach der Stellung des Körpers, sondern auch nach verschiedentlichen Verhältnissen des Lebens, besonders vorn z. B. abwechselnd, während des Athmens, dauernder in der Schwangerschaft, beim Fettwerden u. s. w. ändert; und hat die fünf Lumbarwirbel und die Beckenknochen zur knöchernen Grundlage. Man unterscheidet aber noch den tiefsten Theil des Unterleibes, das Becken (*Pelvis*) zwischen der Linie *c.* und *B.* als einen eignen Theil des Stammes. Im engern Sinn wird unter Abdomen oder Bauch (*Venter*) blos der vordere Umfang desselben verstanden der hintere Theil, werden die Lenden (*Lumbi*) Fig. III. 3) und die seitlichen Theile, die Hüften (*Ilia*) *g.* genannt. Das Abdomen (*b* und *c*) besteht nächst der äussern Haut aus einem muskulös-aponeurotischen Apparate (*Cingulum musculo-aponeuroticum*), welcher die Abdominalhöhle als die dritte grosse Körperhöhle mit der Beckenhöhle zu einer ununterbrochenen Höhle bildet; dieser Muskelgürtel macht mit der äussern Haut die sogenannten Bauchbedeckungen aus.

Vorn am Unterleibe oder Bauch unterscheidet man drei über einander liegende Gegenden, indem wir uns:

*d.* eine Querlinie, von der untersten falschen Rippe der einen Seite zu der, der andern Seite, und

*e.* eine zweite, von dem einen obern vordern Hüftknochenstachel zum andern herüber, denken.

Der obere Theil zwischen der Linie *b.* und *d.* ist die obere Bauchgegend (*Regio epigastrica*); der mittlere zwischen *d.* und *e.* die mitttlere Bauchgegend (*Regio mesogastrica*) und zwischen *e.* und *c.* die untere Bauchgegend (*Regio hypogastrica*). — Denken wir uns noch auf jeder Seite:

*f. f.* eine senkrechte Linie, von der stärksten Biegung des letzten wahren Rippenknorpels oder des Rippenrandes bis neben die Schaamknochenvereinigung herab, so wird jede Gegend wieder in drei Abtheilungen gebracht.

Die Ober-Bauchgegend zerfällt in:

6. Die Herzgrube (*Scrobiculus cordis* s. *Regio gastrica*) ist der mittlere Theil unter dem Brustknochen, und

7. 7. Die Unterrippengegenden, Hypochondrien (*Regiones hypochondriacae* s. *Hypochondria*), die Seitentheile.

Die Mittelbauchgegend in:

8. Die Nabelgend (*Regio umbilicalis*) als ihr mittlerer Theil, worin sich der Nabel (*Umbilicus*) befindet, und in:

9. 9. Die Darm- oder Hüftengegenden (*Regiones iliacae*), welche sich auf jeder Seite der senkrechten Linie befinden und nach hinten in die Lendengegend übergehen.

Die Unterbauchgegend in:

10. Die eigentliche Unterbauchgegend (*Regio hypogastrica stricte sic dicta*) und

11. 11. Die Weichen, Leisten- oder Weichengegenden (*Regiones inguinales*) die Seitentheile derselben.

*g. g.* Die Hüften (*Ilia*), die untern seitlichen Theile des Unterleibes, da wo der Hüftkamm (*Crista ilii*) am stärksten hervortritt.

In der Umbilicalgegend (8) befindet sich ungefähr in der Mitte an dem Unterleibe überhaupt, beim Manne etwas tiefer, als beim Weibe, der Nabel, welcher bald eine erhabene, mehrentheils aber eine vertiefte, rundliche fettlose, gefaltete Narbe der Haut ist. Unten unter die Linie *c.*, wo sich diese mit der der senkrechten Linie *f.* durchkreuzt, fällt der Bauchring (*Annulus abdominalis*), durch welchen beim Manne der Saamenstrang, beim Weibe das runde Mutterband aus dem Leistenkanal hervortritt. Gleich unter die Enden der Linie *c.* fällt der Schenkelring (*Annulus cruralis*), durch welchen die Cruralgefässe unter dem Schenkelbogen, Pourpartsches Band, dessen Richtung äusserlich durch eine von den Geschlechtstheilen gegen den Hüftkamm, zwischen dem Unterleibe und Oberschenkel, aufsteigende Furche angedeutet wird, hervortreten. In der Richtung unter der angegebenen Furche, liegen deutlich fühlbar: die Leistendrüsen.

In der Bauchhöhle, welche mit dem Bauchfelle, das im Verhältniss zu den Verdauungsorganen um diese einen geschlossenen Sack bildet, ausgekleidet ist, liegen

in der Oberbauchgegend und zunächst in dem rechten Hypochondrium der rechte Leberlappen mit der Gallenblase und der obere Theil der Pfortader und der andern Lebergefässe, so wie das obere Ende der untern Hohlvene; — in der Herzgrube (6) der linke Leberlappen, der rechte Theil des Magens mit dem Anfange des Zwölffingerdarmes; hinter diesem die Bauchspeicheldrüse, welche aber von dem rechten bis zum linken Hypochondrium (7. 7.) herüberreicht; hinter und über dieser die Eingeweidearterie (*Art. coeliaca*) mit dem Anfange der linken obern Magen-, der Leber- und der Milzarterie, worin sie sich spaltet und auf welcher das Solargeflechte des Gangliensystems ausgebreitet ist; der Anfang der Pfortader und mehr links, tritt durch den hier liegenden Theil des Zwergfelles die absteigende Aorta aus der Brusthöhle hervor; — in dem linken Hypochondrium der linke und weite Theil des Magens; nach hinten und aussen die Milz, so wie das linke Ende der Bauchspeicheldrüse und Milzgefässe.

In die Richtung der Linie *d.* oder der Gränze der Ober- und Mittelbauchgegend fällt der Verlauf des Quergrimmdarmes, der jedoch Biegungen zur letztern und vor dem Dünndarm herab macht, und der Ursprung der obern Gekrösarterie. — In der rechten Hüftgegend liegen der aufsteigende Grimmdarm; oben hinter diesem der Zwölffingerdarm und die rechte Niere; in der linken Hüftgegend der absteigende Grimmdarm mit seiner S förmigen Biegung (*Flexura iliaca*) hinter diesem oben die linke Niere; — in der Nabelgegend (8) die stärksten Windungen des Dünndarmes, besonders des Leerdarmes (*Jejunum*), welche zwischen dem Grimmdarme von der einen Hüftengegend (9. 9.) zur andern herüber liegen und von dem grossen Netze bedeckt sind; hinter diesem der grösste Theil der Aorta und der untern Hohlvene umgeben von den Saugadern und Drüsen des Lumbargeflechtes, ihre Spaltung fällt ungefähr hinter die Linie *e* oder der Gränze zwischen dieser Gegend und der Unterbauchgegend, so wie in der Richtung der senkrechten Linie *f. f.* der Harnleiter und beim Weibe das runde Mutterband, und der Saamenstrang nach innen zum Becken, der letztere, beim Manne, nach aussen, sich mit ihr durchkreuzend zum Leistenkanal, herabsteigen.

In der Unterbauchgegend (10) liegen vorzüglich die Windungen des gewundenen Darmes (*Ileon*) bis in das Becken herab, die innern Genitalien bedeckend; hinter diesem der Anfang des Mastdarmes und die Hüftgefässe; in der rechten Inguinalgegend der Anfang des Blinddarmes mit seinem Wurmfortsatz; — in der linken: zum Theil die S förmige Flexur und in beiden hinter diesen Theilen die Cruralgefässe und nach aussen neben diesen der Cruralnerv.

Das eigentliche oder kleine Becken, welches vorn und hinten (Fig. III.) zwischen die Linie *c.* und *B.* fällt, von welchem sich die untern Gliedmassen, zwischen denen es sich herabsenkt, fortsetzen, ist der unterste Theil des Rumpfes. Es hat den Kreuz- und Steissknochen und die ungenannten oder Hüftknochen zur Grundlage und trägt zur Vergrösserung der Bauchhöhle bei. Es hat eine schiefe von hinten und oben nach vorn und unten gerichtete Lage, so dass der vordere tiefe oder niedrige Umfang während dem Stehen nach unten, der hintere nach oben, während dem Sitzen aber nach vorn und hinten gerichtet ist. An dem vordern Umfange unterscheidet man:

12. Die Schaamgegend (*Regio pubis*), welche den aus einem dicken Fettpolster und der mit den Schaamhaaren (*Pubes*) besetzte Haut, bestehenden Schaamberg (*Mons veneris*) und die äussern Geschlechtsorgane enthält.

Die äussern Geschlechtsorgane (*Genitalia*) sind beim Manne die Ruthe (*Penis*) und der Hodensack (*Scrotum*), in welchem sich der untere aus dem Bauchringe hervortretende Theil des Saamenstranges und der Hoden zu beiden Seiten befinden; beim Weibe die äussere Schaam (*Vulva*), welche sich von dem Schaamberg bis zum Mittelfleisch erstreckt und aus den grossen und kleinen Lefzen (*Labia externa et interna*), dem Kitzler (*Clitoris*), der Harnröhren- und der Scheidenmündung) *Orificium urethrae et vaginae* ) besteht.

In der Beckenhöhle liegen unmittelbar hinter der vordern Wand die Harnblase; unten vor und hinter derselben beim Manne die Vorsteherdrüse; hinter dieser und der Harnblase die Saamenbläschen und die Saamengänge (*Vasa deferentia*), welche hinter der letztern herabsteigen und von dem untern Theil des Bauchfelles bedeckt sind; beim Weibe die Gebärmutter, die Fallopischen Röhren und Ovarien, welche aber in dem Bauchfellsack heraufsteigen und von dem untern Theil des Dünndarmes, welcher einen Theil des Beckens ausfüllt, bedeckt sind; hinter diesen der Mastdarm, seitlich die Beckengefässe mit ihren Aesten und das ischiatische Nervengeflecht.

Die obern Gliedmassen, oder Brustglieder (*Extremitates* s. *Artus superiores*) hängen auf jeder Seite dem Rumpfe beweglich an und reichen in der gewöhnlichen Bedeutung genommen, von der Achsel *h* ungefähr mit den Fingerenden bis zur Mitte des Oberschenkels herab, und werden mit Ausschluss der Schulter, oder Achsel in den Oberarm, Unterarm und die Hand getheilt.

4. Die Schulter, Achsel *Axilla*, welche den Uebergang von dem Rumpfe zur obern Extremität macht, wird besonders durch die Vereinigung des äussern Endes des Schlüsselknochens und des Acromion des Schulterblattes gebildet.

Die dieser, unten gegenüber, zwischen dem Thorax und dem Oberarm liegende Grube, ist:

*i.* Di Achselgrube (*Fovea axillaris*), welche entsteht, indem sich die äussere Haut zwischen dem grossen Brustmuskel und dem breiten Rückenmuskel einsenkt Die Haut ist hier nach Anfange der Mannbarkeit mit kurzen Haaren, den Achselhaaren (*Glandebalae* s. *Hirci*) besetzt, und ihre Talgdrüschen sondern eine öhlig fettige Feuchtigkeit von specifischem Geruche ab.

Die eigentliche Achselhöhle liegt über dieser Grube zwischen dem grossen und kleinen Brustmuskel, dem breiten Rückenmuskel, dem Subscapularmuskel und dem grossen vordern Sägemuskel und bildet einen dreieckigen, nach vorn breiten Raum. In ihr liegen die Achselvenen und Arterien mit ihren Aesten, die erstere ist besonders mit den Saugadern und Achseldrüsen des Axillargeflechtes, und die letztere, besonders mit dem hier absteigenden Nerven-Brachialgeflechte umgeben.

*k.* Der Oberarm (*Brachium* s. *Humerus*), welcher bis zum Ellenbogen herabreicht, und an welchem man die sich hier darstellende Beuge- und die Streckfläche (Fig. III. *e*) so wie eine vordere oder abziehende und eine hintere oder anziehende Seite unterscheidet, hat den Oberarmknochen zur Grundlage.

An der Beugeseite desselben liegen unter der Haut, nach aussen die cephalische, nach innen die basilische Vene, begleitet von Saugadern, und die innern Hautnerven; nach innen unter dem innern Rande des Bicepsmuskels die Brachialarterie, und Venen und der Mediannerv längs herab; oben nahe unter der Axillarhöhle sämmtliche Nervenstämme der obern Extremität, um die Brachialarterie herum, von wo sie ihre Richtung zu den verschiedenen Seiten nehmen; am äussern und innern Rande verlaufen die Collateralgefässe.

*l.* Der Ellenbogen, die Armbiegung (*Cubitus*) die Vereinigungsstelle des Ober- und Unterarmes, an welchem man hinten den Ellenbogenknorren (Fig. III. 8.) und vorn

13. Die Armvertiefung (*Fossa* s. *Plica cubitalis*) bemerkt.

Diese entsteht, indem sich die Haut zwischen dem innern Brachialmuskel, dem langen Supinator und dem runden Pronator, zwischen welchen eine Vertiefung oder Raum (*Interstitium cubitale*) gebildet wird, etwas einsenkt; seitlich, mit ihr in gleicher Richtung stehen der äussere und noch mehr der innere Oberarmknorren hervor. In der Mitte unter der Haut dieser Vertiefung, liegt die Medianvene; unter dieser und der Aponeurose des Biceps die Brachialarterie umgeben von kleinern Venen und Saugadern; neben ihr nach innen der Mediannerv, welche in den Cubitalraum zum Unterarm treten und sich hier in grössere Aeste spalten. Nach aussen tritt hier der äussere Haut- oder Musculocutannerv an die Oberfläche; vor dem äussern Oberarmknorren liegt der Radialnerv; hinter dem innern Knorren tritt der Ulnarnerv nach vorn hervor.

*m.* Der Unter- oder Vorderarm (*Antibrachium*) hat den Radial- und Ulnarknochen zur Grundlage und man unterscheidet an ihm die innere oder Beuge- und die äussere oder Streckeseite (Fig. III. *g*) so wie den vordern oder Radialrand und den hintern oder Ulnarrand.

An der Beugeseite liegt unter der Haut ein starkes, ausgebreitetes Venennetz, Saugadern und zahlreiche Hautnerven; zwischen den Muskeln in der Richtung des Radialknochens die Radialarterie und Nerv, in der des Ulnarknochens die Ulnararterie und Nerv, welche von gleichnamigen Venen und Saugadern begleitet werden, in der Mitte zwischen den gemeinschaftlichen Fingerbeugern der Mediannerv; ganz in der Tiefe die innere Zwischenknochenarterie, Vene und Nerv; alle diese Arterien und Nerven mit Ausnahme der tiefen, kommen am untern Ende zwischen die Muskelsehnen und nahe unter der Haut zu liegen.

*n.* Die Hand (*Manus*), an welcher man die Hohlhandfläche (*Facies volaris* s. *Vola*) und die Rückenfläche (*Facies externa* s. *dorsalis*); den vordern oder Speichenrand (*Margo anterior* s. *radialis*) und den hintern oder Ellenbogenrand (*Margo posterior* s. *ulnaris*) unterscheidet, sie zerfällt in

14. Die Handwurzel (*Carpus*), die acht Handwurzelknochen,

15. Die Mittelhand (*Metacarpus*), welche fünf Mittelhandknochen zur Grundlage hat und

16. Die Finger (*Digiti*), deren fünf sind, nämlich: der Daumen (*Pollex*), der Zeigefinger (*Index*), der Mittelfinger (*Digitus medius*), der Ringfinger (*Digit. annularis*) und der Ohrfinger (*Digit. auricularis* s. *minimus*); der Daumen hat zwei, die übrigen drei einzelne Glieder (*Phalanges*).

Die angegebenen Flächen und Ränder gelten von jeder dieser Abtheilungen der Hand. Die Haut, welche in der Hohlhand dicker, fester und gespannter, als am Rücken ist, ist mit mehr oder minder tiefen Einschnitten oder gefurchten Linien versehen; sie bildet zwischen den obern Enden der Finger die Zwischenfingerfalten (*Plicae interdigitales*), wodurch dieselben untereinander verbunden werden. An der Volarfläche nach aussen, befindet sich der Ballen (*Therar*) durch kurze Muskeln für den Daumen gebildet. Unter der Haut und der Hohlhand-Aponeurose liegen: der arteriöse und venöse oberflächliche Hohl-

handbogen und die aus diesen herauskommenden und zu den Fingern verlaufenden Fingerarterien und Venen, von Saugadern begleitet; die Endäste des Mediannervens, welche als Hohlhandfingernerven zum ersten bis vierten Finger verlaufen; die Aeste des oberflächlichen Hohlhandastes des Ulnarnervens, welche als Fingernerven zur innern Seite des vierten und zum fünften Finger gehen; hinter den nun folgenden Sehnen der gemeinschaftlichen Fingerbeuger und den Lumbricalmuskeln der arteriöse und venöse tiefe Hohlhandbogen, und der tiefe Ast des Hohlhandastes des Ulnarnervens nebst den aus diesen entstehenden Aesten für die tiefern, kurzen Muskeln der Finger.

o. Der Oberschenkel (*Femur*) hat den mit der Gelenkpfanne des Hüftknochens verbundenen Oberschenkelknochen zur Grundlage, dessen grosser Trochanter oben, und die Knorren desselben unten, durch die Haut sichtbar und deutlich fühlbar sind. Aussen von der Hüfte herab, scheint er länger als innen und hinten, wegen den tiefer herabgehenden Becken, zu seyn.

Er besteht vorzüglich aus starken, dicken, von der Schenkelbinde umgebenen Muskeln; unter der Haut liegen von aussen nach innen der äussere, der mittlere und der innere vordere Hautnerv des Oberschenkels und vorn und innen die innere Rosenvene (*V. saphena magna*), begleitet von zahlreichen Saugadern; vorne und ganz oben (über der Linie *B*) die Inguinaldrüsen und hinter diesen tritt die Cruralarterie und innen neben dieser die Cruralvene aus dem Schenkelring hervor, welche von Saugadern begleitet, von hier etwas nach innen und hinten zur Kniekehle herabsteigen; nach aussen neben der Arterie, aber von einer Aponeurose geschieden, kömmt der Crural-nerv, sich sogleich in seine Aeste spaltend, unter dem Schenkelbogen aus der Bauchhöhle, so wie hinter den Cruralgefässstämmen die tiefe Schenkelarterie und Vene bald nach hinten sich wendend liegen; etwas mehr nach innen und oben, treten aus dem Hüftloche des Beckens die Hüftlocharterie, Vene und Nerv zwischen den Adductoren des Oberschenkels.

p. Das Knie (*Genu*) oder die Kniegegend bildet die Verbindung des Ober- und Unterschenkels, also den Uebergang von dem einen zum andern. An dem vordern und mittlern Umfange liegt die sehr bewegliche Kniescheibe (*Patella*), welche vorn und seitlich von der gemeinschaftlichen Sehne der vier Unterschenkelstrecker umgeben ist und so wie die Tibialknorren äusserlich deutlich fühl- und sichtbar ist; hinter ihr gegenüber befindet sich die Kniekehlgrube (Fig. III. 12.).

q. Der Unterschenkel (*Crus*), an welchem hinten und oben sich die Wade (17) befindet, reicht von dem Knie bis zum Fuss herab und hat den Tibial- und Fibularknochen zur Grundlage. Ausser den Tibialknorren und dem Kopfe des Fibularknochens in der Kniegegend, sind seitlich an dem untern Ende desselben die Knöchel (*Malleoli*) und die vordere Fläche des Tibialknochens, durch die äussere Haut deutlich fühlbar.

Unter der Haut am vordern Umfange nach aussen und unten, liegen der Fussrückennerv; innen längs herab die innere Rosenvene und Nerv (*N. saphenus*) begleitet von zahlreichen Saugadern; tief zwischen den Muskeln die vordere Tibialarterie, Vene und Saugadern, so wie der Muskel- oder tiefe Ast des Fibularnervens.

17. Die Wade (*Sura*).

18. Der innere Knöchel (*Malleolus internus*)

r. Der Fuss (*Pes*) als die unterste Abtheilung der untern Extremität, hat seine Lage so unter dem Unterschenkel, dass er nach hinten nur wenig, nach vorn aber weit hervortritt und von der abgerundeten Ferse (22) an etwas dicker, dann etwas schmäler, hierauf bis zum vordern Ende des Mittelfusses immer breiter wird, worauf er sich wieder verschmälernd, den Bogen der Nagelglieder bildet. Man unterscheidet an ihm die obere oder Rückenfläche (*Facies dorsalis* s. *Dorsum pedis*), die untere oder Fusssohle (*Facies plantaris* s. *Planta pedis*) den innern oder Schienbeinrand (*Margo tibialis*) und den äussern oder Wadenbeinrand (*Margo fibularis*). Von dem Unterschenkel an ist der Rücken des Fusses oder das Fussblatt gewölbt und nach aussen abhängig; die Fusssohle (Fig. III. *m*) von der Ferse bis zum Ballen der grossen Zehe ausgehöhlt, so dass sie den Boden nicht ganz berührt. Der Fuss wird eingetheilt in

19. Die Fusswurzel (*Tarsus*), welche die sieben Fusswurzelkochen,

20. Den Mittelfuss (*Metatarsus*), der die fünf Mittelfussknochen, und

21. die fünf Zehen (*Digiti pedis*), welche, die erste (*Halux*) nur zwei, die übrigen aber drei Zehenknochen (*Phalanges*) zur Grundlage haben.

22. Die Ferse (*Calx*), welche der durch den Fersenknochen gebildete hintere runde dicke Theil des Fusses ist.

Auf dem Fussrücken befindet sich unter der Haut ein bedeutendes Venennetz, von welchem an dem

innern Rande, die grosse und an dem äussern, die kleine Rosenvene entsteht, welche von zahlreichen Saugadern begleitet werden, und die Verbreitung der beiden Aeste des Fussrückennervens, welche als Rückennerven der Zehen auf denselben enden; ausserdem an dem innern Rande die Endzweige des innern (*N. saphenus*), und an dem äussern der äussere Hautnerv des Fusses. Unter der Fussrückenbinde liegen die Sehnen des langen, und die kurzen Zehenstrecker; innen die Sehne des vordern Tibial- und aussen die des kleinen Fibularmuskels; in der Richtung des innern Randes, die Fussarterie (*Art. pediaea*), Vene und das Ende des tiefen Muskelastes des Fibularnervens.

### FIG. III.

Der hintere Umfang des menschlichen Körpers.

*A. A.* Die erste oder obere Hauptlinie,

*B.*, die zweite oder untere Hauptlinie, und

*C. C.*, die seitlichen Hauptlinien, welche zusammen den Rumpf von dem Kopfe, den untern und den obern Extremitäten abgrenzen.

*a.* Die obere Querlinie, welche von dem Acromion der einen Seite über die Schulterblätter weg, zu dem der andern Seite geht, scheidet den Nacken (*Cervix*) von dem Rücken, an welchem man oben

1, die Nackengrube (*Fossa nuchae*) bemerkt, die dadurch entsteht, dass sich die Haut in der Gegend des ersten und zweiten Halswirbels oben zwischen die zwei bauchigten Nackenmuskeln einsenkt, und in dieser Gegend befindet sich in dem Rückenmarke die Durchkreuzung der Bündel desselben.

Der Nacken oder der hintere Theil des Halses enthält eigentlich die sieben Halswirbel als die knöcherne Grundlage desselben und wird besonders aus dicht übereinanderliegenden, zahlreichen, verhältnissmässig kleinen Muskeln gebildet, wodurch eine freiere Beweglichkeit des Halses als an den übrigen Theilen des Rumpfes bewirkt wird. In der Mitte sind die Dornfortsätze des zweiten bis siebenten Halswirbels fühlbar und der des letztern selbst bei fetten Personen sichtbar.

*b.* Die hintere zweite oder mittlere Querlinie des Rumpfes, welche von dem untern Rande der eilften linken Rippe schief gegen den der zehnten Rippe gezogen wird, scheidet hier den Rücken (*Dorsum*) als den hintern Umfang des Oberleibes von den Lenden. Sie liegt tiefer als die vordere, indem die in dem Rumpfe enthaltenen Höhlen nicht gleiche Ausdehnung gegen beide Flächen haben, daher diese Linie hinten die Gränze der Brusthöhle bezeichnet.

In der Mitte des Rückens, welcher zwischen die Linie *a* und *b* fällt, treten die deutlich fühlbaren Spitzen der Dornfortsäze der zwölf Brustwirbel oder des Brusttheiles der Wirbelsäule, und in

2. 2. den Schultergegenden (*Regiones scapulares*), die Schulterblätter hervor.

*c.* Die dritte oder untere Querlinie, über die Gesässe von einer Seite zur andern gezogen, bezeichnet hier den Anfang des kleinen Beckens und scheidet dasselbe von dem hintern Umfange des Unterleibes oder der Lenden.

Die Lenden (*Lumbi*) zwischen der Linie *b.* und *c.* ist eigentlich der hintere ausgehöhlte Umfang des Unterleibes, welcher unter dem Rücken anfängt, nach unten in den gewölbten Theil des Beckens oder das Kreuz (5), seitlich in den Bauch übergeht, von den Hüften (4. 4.) begränzt wird und die fünf Lendenwirbel, die stärksten der Wirbelsäule, zur Grundlage hat, deren Dornfortsätze ebenfalls in der Mittellinie fühlbar sind. Man unterscheidet noch an diesem Theile:

3. 3. die Lendengegenden (*Regiones lumbales* s. *renales*), vor welchen in der Bauchhöhle die Nieren am nächsten liegen; und seitlich

4. 4. die Hüften (*Ilia*).

An dem hintern Umfange des Beckens, welcher zwischen die Linie *c* und *B.* fällt, bemerken wir eine, von den Lenden zwischen den Hüften sich herabstreckende und zwischen den Gesässen spitzig endende, plane dreieckige Fläche, welche im gewöhnlichen Leben:

5. das Kreuz (*Crux pelvis*) genannt wird und den hier höher gelegenen Kreuzknochen (*Os sacrum*) und Steissknochen zur Grundlage hat, die durch die Haut deutlich fühlbar sind.

6. 6. Die Gesässe oder Hinterbacken (*Nates* s. *Clunes*), welche durch

7. die Kerbe getrennt werden, erheben sich hinter und unter den Hüften als rundliche und dicht an einander liegende Hügel, an deren unterm Ende nach innen die Sitzknorren fühlbar sind.

Zwischen den Gesässen ist der After (*Anus*) verborgen; zwischen ihm und den äussern Geschlechtstheilen befindet sich das aus Haut und Muskeln bestehende Mittelfleisch oder der Damm (*Perinaeum*), welches beim Weibe kürzer ist, als beim Manne.

*d.* Die Achsel (*Axilla*).

*e.* Der Oberarm (*Humerus*).

An der Streckseite desselben liegen unter der Haut nach innen ein Hautnerv von dem zweiten Costalnerven kommend; Venen und Saugadern wenden sich nach aussen und innen zu den Stämmen herum, welche an der Beugeseite liegen. Tief ungefähr in der Mitte, dicht auf dem Knochen, liegt der Radialnerv, die tiefe Bra-

chialarterie und Vene; am innern Rande der Ulnarnerv und ganz oben die hintere Kranzarterie und der Axillarnerv.

*f.* Der Ellenbogen (*Cubitus*), an welchem hinten

8. 8, Der Ellenbogenknorren (*Olecranon*) deutlich hervorragt.

*g.* Der Unterarm (*Antibrachium*)

Unter der Haut der Streckefläche desselben befindet sich ebenfalls ein weitmaschiges Venennetz, in welchem die Hautvenenstämme der Beugefläche ihren Anfang nehmen, so wie die angegebenen Hautnerven zum Theil mit ihren Aesten hier verlaufen. Zwischen den Muskeln liegen die äussere Zwischenknochenarterie, Vene, Saugadern und Nerv' einander begleitend.

*h.* Die Hand (*Manus*), ihre Abtheilungen sind

9. die Handwurzel (*Carpus*),

10. die Mittelhand (*Metacarpus*) und

11. die Finger (*Digiti*).

In dem durch die Haut durchscheinenden Venendorsalgeflechte des Rückens der Hand zeichnet sich nach aussen die Hautvene des Daumens, nach innen die Hautvene des kleinen Fingers (*V. salvatella*) durch Grösse aus; ausserdem sind die Verzweigungen des Dorsalastes des Radial- und des Ulnarnervens, welche als Fingerrückennerven an den Fingern enden, und die Sehnen der sämmtlichen Streckmuskeln der Finger und Hand zu bemerken.

Der hintere Umfang der untern Gliedmassen.

*i.* Der Oberschenkel (*Femur*).

An dem hintern Umfange unter der Haut liegt der gemeinschaftliche hintere Hautnerv; tief zwischen den Muskeln der Hüftnerv (*N. ischiadicus*) längs herab und die von vorn nach hinten kommenden durchbohrenden Arterien und Venen als Aeste der tiefen Schenkelarterie und Vene, von Saugadern begleitet.

*k.* Das Knie (*Genu*) an welchem hinten

12. Die Kniekehlgrube (*Fossa genu* s. *poplitaea* s *Ples*) zu bemerken ist.

Sie wird gebildet, indem sich die Haut zwischen den deutlich fühlbaren Sehnen der Beugemuskeln des Unterschenkels und dem Oberschenkelknorren einsenkt, und den Kniekehlraum (*Interstitium poplitaeum*) zwischen diesen und den obern Köpfen des Wadenmuskels bedeckt. In diesem Raume liegen die Kniekehlarterie, Vene, Saugadern und Drüsen und der innere Kniekehlnerv; dicht neben einander und nach aussen der äussere Kniekehlnerv, sämmtlich von vielem Zellgewebe und Fett umgeben.

*l.* Der Unterschenkel (*Crus*), an dessen hinterer Fläche sich

13. die Wade (*Sura*), welche besonders von dem dreiköpfigen Wadenmuskel gebildet wird, und unten und aussen, der deutlich sichtbare

14. äussere Knöchel (*Malleolus externus*) befindet.

Unter der Haut des Unterschenkels am hintern Umfange liegen die äussere oder kleine Rosenvene (*V. saphena parva*), welche durch das hintere Venennetz mit der innern Rosenvene zusammenhängt, zahlreiche Saugadern; in der Mitte der äussere oder lange Hautnerv des Fusses und aussen der äussere Hautnerv des Unterschenkels. Zwischen den tiefern Muskeln liegen längs herab die hintere Tibialarterie, Vene, Saugadern und der Tibialnerv neben einander in der Richtung des Tibialknochens; in der Richtung des Fibularknochens die Fibulararterie, Vene, Saugadern und ein langer Faden des Tibialnervens.

*m.* Der Fuss (*Pes*), an welchem die Fusssohle (*Planta pedis*) hier sichtbar ist.

15. Die Fusswurzel (*Tarsus*).

16. Die Ferse (*Calx*).

17. Der Mittelfuss (*Metatarsus*) mit den Zehen (*Digiti*).

In der Fusssohle ist die Haut, besonders an der Ferse und vorn an den Ballen, schwielig, so wie die erstere eine sehr dicke Fetthaut um den Fersenknochen bildet. Zwischen der nun folgenden Aponeurose und den Sehnen der gemeinschaftlichen Zehenbeuger und Lumbricalmuskeln liegen der kleine oberflächliche arteriöse Plantarbogen, die Aeste des innern und äussern Plantarnervens, welche als Hohlfusszehennerven (*Nervi digitales plantares*) zu den Zehen verlaufen, deren Stämme hinten zwischen dem Abzieher der grossen Zehe, dem kurzen gemeinschaftlichen Zehenbeuger und dem viereckigen Fussmuskel, von der innern und äussern Plantararterie und Vene begleitet, liegen; die Hohlfusszehenarterien treten vorn zwischen den Sehnen der Zehenbeuger aus der Tiefe hervor, wo sich der arteriöse und venöse tiefe Plantarbogen von dem tiefen Ast des äussern Plantarnerven begleitet, befindet.

# Erklärung der Kupfertafel II.

Enthält die Darstellung der Hirn- und Rückenmarkshäute.

## FIG. I.

Der Kopf, an welchem die rechte Hälfte der Schädeldecke (*Calva*) weg- und das Gehirn herausgenommen worden ist, damit man, indem man von der Seite hinein sieht, die Ausbreitung der festen Hirnhaut, besonders aber ihre Fortsätze, welche sie nach innen macht, erblickt.

*A.* Der rechte Schläfeknochen.

*B. B.* Der zersägte Stirnknochen.

*C. C.* — — Hinterhauptknochen.

*D.* — — Seitenwandknochen.

*E. E.* Der Felsentheil der beiden Schläfeknochen innerhalb der Schädelhöhle.

*F. F.* Die Orbitaltheile des Stirnknochens.

*G.* Der Kamm (*Crista galli*) des siebförmigen Knochens.

*H.* Die Vertiefung der Sattelgrube des Sphenoidalknochens, worin die Schleimdrüse des Gehirnes liegt.

*I.* Ein Theil des grossen Hinterhauptknochens.

*a. a.* Stelle, wo die wahren Fortsätze der harten Hirnhaut in einander übergehen oder der kreuzförmige Fortsatz.

*b. b.* Die grosse Hirnsichel (*Processus falciformis*).

*c. c.* Das Hirnzelt (*Tentorium*),

*d.* der vordere und

*e.* Der hintere Zipfel desselben, unter welchem der Zellblutleiter liegt.

*f. f.* Die ringförmige Falte der festen Hirnhaut, welche die Schleimdrüse des Gehirnes umgibt und worin sich der Riedleysche Blutleiter befindet.

*g.* Die kleine Hirnsichel (*Falx cerebelli*) und

*h.* der linke Schenkel derselben.

*i.* Die Oeffnung, wo die grosse Galen'sche Vene des Gehirnes in den perpendiculären Sinus (4) tritt.

1. Der grosse oder obere Längen-Blutleiter (*Sinus longitudinalis superior*).

2. Der rechte Querblutleiter (*Sinus transversus dexter*).

3. Der kleine oder untere Längenblutleiter (*Sinus longitudinalis inferior* s. *Vena falciformis*).

4. Der gerade, oder senkrechte oder Zellblutleiter (*Sinus perpendicularis* s. *tentorii*).

5. 5. Die beiden obern Felsenblutleiter (*Sinus petrosi superiores*).

## FIG. II.

Der von hinten aufgebrochene und bis auf die vordere Wand weggenommene Rückenmarkskanal und Schädelhöhle, so dass man die harte Hirn- und Rückenmarkshaut mit den Anfängen der Rückenmarknerven sieht.

*A.* Die eigentliche feste Hirnhaut (*Dura mater cerebralis*).

*B. B.* Die feste Rückenmarkshaut (*Dura mater spinalis*).

*a. a.* Die Querfortsätze des ersten Halswirbels.

*b. b. b.* Der Raum, welcher zwischen der festen Rückenmarkshaut und dem knöchernen Kanale bleibt.

*c. c. c.* Die Fäden oder kleinen Bändchen, welche unten den Sack der Rückenmarkshaut befestigen.

1 — 1. Die acht Paar Halsnerven.

2 — 2. Die zwölf Paar Rückennerven.

3 — 3. Die fünf Paar Lendennerven.

4 — 4. Die fünf Paar Kreuzbeinnerven.

5. Der in zwei Aestchen getheilte und aus der Rückenmarkshaut hervortretende Rückenmarksfaden.

6. 6. 6. Der Knoten, welcher allen Rückenmarksnerven eigen ist.

## FIG. III.

Der obere Umfang des Gehirnes mit seinen Häuten; auf der linken Seite befindet sich noch die feste Hirnhaut, welche auf der rechten weggeschnitten worden ist, um die folgende Spinnweben- und Gefässhaut zu sehen. Die vordere Hälfte des rechten Hemisphäriums ist mit der Spinnwebenhaut und der durch diese mit ihren Gefässen durchscheinenden Gefässhaut, bedeckt. Die hintere Hälfte ist ganz entblösst und man sieht hier die Windungen des Gehirnes frei.

*A. A.* Die feste Hirnhaut, welche die linke Halbkugel des Gehirnes bedeckt und durch welche

*a. a. a.* die Windungen desselben durchscheinen.

*b. b.* Drüsen der harten Hirnhaut (*Glandulae Pachioni*).

*c. c.* Eine Vertiefung der festen Hirnhaut, welche die Richtung des unter ihr liegenden obern Längenblutleiters und der grossen Hirnsichel andeutet und dadurch entsteht, dass sich die Hirnhaut etwas einsenkt.

*d.* Der an einer Stelle geöffnete obere Längensinus,

*e.* das zurückgeschlagene Stück des äussern Blattes der festen Hirnhaut.

*f. f.* Sehnigte Querbalken (*Trabeculae* Willisii) oder Falten, welche in den grossen Längensinus, von einer Seite zur andern herüber gehen, und an

*g.* den Pachionischen Drüschen ähnliche Körperchen häufig angetroffen werden.

*h. h. h.* Der Durchschnitt der harten Hirnhaut, welche auf der rechten Hemisphäre des Gehirnes weggenommen ist.

*B. B.* Der vordere Theil der rechten Hemisphäre, welche noch mit der Spinnwebenhaut und der Gefässhaut, welche durch die erste durchscheint, bedeckt ist.

*i.* Stelle, wo die Spinnwebenhaut weggenommen ist und man sieht: dass sich die Gefässhaut mit ihren Gefässen zwischen die Windungen des Gehirnes einsenkt.

*k. k.* Der Durchschnitt der Spinnweben- und Gefässhaut.

*l. l.* Arterien und

*m. m. m.* Venen des Gehirnes, welche in der Gefässhaut verlaufen.

*C.* Der hintere Theil des rechten Hemisphäriums von allen Häuten entblösst und an welchem man:

*n. n.* die einzelnen Windungen oder Wülste (*Gyri*) des Gehirnes und

*o. o.* die Furchen (*Sulci*) die zwischen den erstern liegen, wahrnimmt.

**FIG. IV.**

Ein Stück des Rückenmarkes, von dem Ursprunge des achten Halsnervens bis zum dritten Rückennerven, von hinten und in der natürlichen Grösse dargestellt. Die feste Rückenmarkhaut ist aufgeschnitten und zurückgelegt; an der rechten Seite befindet sich noch die Spinnwebenhaut, an der linken ist sie weggenommen und die hintere Wurzel des achten Halsnervens herübergelegt worden, damit man das sägeförmige Band deutlich sehen kann.

*A. A.* Die innere Fläche der festen Rückenmarkshaut.

*B. B.* Die Spinnwebenhaut des Rückenmarkes.

*a. a. a.* Das bezahnte oder sägeförmige Band (*Ligamentum denticulatum*) der rechten Seite, welches durch die Spinnwebenhaut durchscheint.

*b. b. b.* Dasselbe Band der linken Seite, ist durch die Wegnahme der Spinnwebenhaut frei und deutlich dargestellt.

*c. c. c.* Die Spitzen oder Enden dieses Bandes, welche sich an der festen Rückenmarkshaut anheften.

*d.* Gegend, wo sich die Spinnwebenhaut vom Rückenmarke am weitesten entfernt.

1. 1. 1. Die Wurzeln des achten Halsnervenpaares.
2. 2. — — des ersten Rückennervenpaares.
3. 3. — — des zweiten —
4. 4. — — des dritten —
5. 5. 5. Vordere Wurzeln dieser Nerven.

Alle diese Nerven der rechten Seite sind noch mit der Spinnwebenhaut bedeckt und scheinen durch dieselbe durch.

*C. C.* Das Rückenmark der linken Seite von der Spinnwebenhaut entblösst;

*e. e.* Der Durchschnitt desselben, an welchem man:

*f.* die kreuzförmige Ausbreitung der grauen Substanz innerhalb der Marksubstanz sieht.

## Erklärung der Kupfertafel III.

Enthält die Darstellung des Rückenmarkes und des kleinen Gehirnes.

**FIG. I.**

Der von hinten aufgebrochene und grösstentheils weggenommene Rückenmarkkanal und Schädelhöhle und die aufgeschnittene und zurückgelegte feste Rückenmarkshaut; das kleine Gehirn ist etwas nach vorn übergebogen, der mittlere Theil desselben durchschnitten und so auseinander gedehnt worden, dass man die vierte Hirnhöhle sieht.

*A.* Der Durchschnitt des Schläfeknochens.

*B.* Der Theil des Hinterhauptknochens, welcher seitlich das grosse Hinterhauptloch umgibt und noch mit der festen Hirnhaut bedeckt ist.

*C. C. C.* Die nach beiden Seiten zurückgelegte feste Rückenmarkshaut, welche mit Nadeln fest gesteckt ist.

*D. D.* Das an der rechten Seite befindliche sägeförmige Band (*Ligamentum denticulatum*).

*a.* Der Rückenmarkzapfen (*Conus medullae spinalis*).

*b. b.* Das Rückenmark (*Medulla spinalis*).

*c.* Das verlängerte Mark oder der Markknopf (*Medulla oblongata*).

*d. — d.* Die untere oder Lendenanschwellung des Rückenmarkes.

*e. — e.* Die obere oder Halsanschwellung desselben.

*f.* Die hintere Spalte des Rückenmarkes, bloss oben zu sehen, welche sich in die Rautengrube erweitert.

*g.* Die rautenförmige Grube (*Sinus rhomboideus*).

*h.* Die vierte Hirnhöhle (*Ventriculus quartus*).

*i. i.* Die strangförmigen Körper (*Corpora restiformia*) des Rückenmarkes.

*k.* Fäden, welche die Wurzel des Gehörnervens zunächst bilden.

*l.* Zwei kleine flache und längliche Erhabenheiten, welche sich auf dem Boden der Rautengrube befinden.

*m. m.* Durchschnitt des mittlern Theiles des kleinen Gehirnes oder der Wurm desselben; beide Hälften sind auseinander gezogen und man sieht die Markausbreitung desselben.

*n. n.* Die obern Schenkel des kleinen Gehirnes, welche in den Vierhügelkörper (*p*) übergehen; an diesen hängen noch Rester der durchschnittenen Hirnklappe.

*o.* Der obere Theil der Hirnklappe oder des vordern Marksegels.

*p.* Der Vierhügelkörper (*Corpora s. Eminentia quadrigemina*).

*q.* Das vordere und

*r.* das hintere Paar Hügel desselben.

1 — 1 Die hintern Wurzeln der acht Halsnerven (*Nervi cervicales*),

2 — 2. die der zwölf Rückennerven (*Nerv dorsales*).

3 — 3. die der fünf Lendennerven (*Nervi lumbales*),

4 — 4. die der fünf Kreuzknochennerven (*Nervi sacrales*).

5 — 5. Der Rückenmarksfaden.

6. 6. 6. Der Willische Beinerv (*Nervus accessorius Willisii.*)

7. Der Zungenfleischnerv (*Nervus hypoglossus*).

8. Der Lungenmagennerv (*Nervus pneumo gastricus s. vagus*).

9. Der Zungenschlundkopfnerv (*Nervus glossopharyngeus*).

## FIG. II.

Das verlängerte Mark mit dem Hirnknoten von vorn dargestellt.

*A.* Das durchschnittene obere Ende des Rückenmarkes;

*a.* die vordere Spalte desselben.

*B.* Das verlängerte Mark (*Medulla oblongata*).

*b.* Die seitliche Spalte desselben (*Fissura lateralis*), welche oben etwas nach vorn zu sehen ist.

*c.* Der strangförmige Körper oder der untere Schenkel des kleinen Gehirnes.

*d.* Die Durchkreuzung der Rückenmarksbündel.

*e.* Der pyramidenförmige Körper (*Corpus pyramidale*).

*f.* Der olivenförmige Körper (*Corpus olivare*).

*C.* Der Hirnknoten (*Pons Varoli*).

*g. g.* Die abgeschnittenen mittlern Schenkel des kleinen Gehirnes (*Crura ad pontem*).

*h.* Die Längenfurche, welche von dem Eindruck der Basilararterie entsteht.

1. Der Gehörnerv (*Nervus acusticus*).

2. Stelle, wo sich derselbe aus der vierten Hirnhöhle um den mittlern Schenkel des kleinen Gehirnes herumbiegt.

3. Der Antitznerv (*Nervus communicans faciei*).

4. Der sechste Hirnnerv (*Nervus abducens*).

5. Der fünfte oder dreigetheilte Hirnnerv (*Nervus divisus*).

## FIG. III.

Ein Stück von dem Dorsaltheile des Rückenmarkes, von vorn dargestellt.

*a. a.* Die vordere mittlere Rückenmarkspalte (*Fissura mediana anterior*).

*b.* Die hintere mittlere Rückenmarkspalte, welche unten am Durchschnitt zu sehen ist, so wie hier:

*c. c.* die Marksubstanz und

*d.* die graue Substanz des Rückenmarkes.

*e.* Die vordere und

*f.* die hintere weisse oder Markkommissur desselben.

*g. g. g. g.* Vordere Wurzeln der Rückenmarksnerven.

### FIG. IV.

Ein Theil des Rückenmarkes von der rechten Seite dargestellt, um, wie sich die vordern und hintern Wurzeln der Nerven vereinigen, deutlicher zu sehen.

*A.* Das Rückenmark.

*a.* Der Querdurchschnitt und die Marksubstanz desselben.

*b.* Die kreuzförmige graue Substanz oder Kern.

*c. c.* Das sägeförmige Band (*Ligamentum denticulatum*).

*d.* Der fünfte Dorsalnerv;

1. die hintere und
2. die vordere Wurzel desselben.

*e.* Der sechste Dorsalnerv,

3. die hintere und
4. die vordere Wurzel desselben.

Die folgenden Figuren stellen vorzüglich das kleine Gehirn nach Reil dar.

### FIG. V.

Das kleine Gehirn von dem vordern Umfange fast in der Lage wie es im Schädel liegt, dargestellt, so dass der Hirnknoten die beiden mittlern Schenkel und die äussern Enden der Lappen der obern und untern Fläche des kleinen Gehirnes, welche sich in der Horizontalfurche begegnen, zu sehen sind.

*a. a.* Die beiden abgeschnittenen grossen Hirnschenkel, welche hier den halbmondförmigen Ausschnitt (*Incisura semilunaris*) des kleinen Gehirnes bedecken.

*b.* Die tiefe Grube zwischen denselben, aus welcher

1. 1. das dritte Hirnnervenpaar hervortritt.

*c.* Der Hirnknoten.

*d. d.* Die mittlern Schenkel oder Arme des kleinen Gehirnes, die in der Horizontalfurche liegen und durch welche

2. 2. das fünfte Nervenpaar hervorkömmt.

*e.* Das abgeschnittene verlängerte Rückenmark.

*f. f. f. f.* Die grosse Horizontalfurche auf beiden Seiten.

*g. g. g. g.* Die vordern oder vierseitigen Lappen des kleinen Gehirnes, welche mit ihren Läppchen oder Windungen in der Horizontalfurche, so wie die folgenden Lappen, enden.

*h. h.* Die hintern obern Lappen des kleinen Gehirnes.

*i. i. i. i.* Die hintern untern Lappen desselben.

*k. k.* Die zarten und zweibäuchigen Lappen.

*l. l.* Die Flocken oder die Lappen der Lungenmagennerven.

### FIG. VI.

Das kleine Gehirn von seinem hintern Rande, mit welchem es an der kreuzförmigen Erhabenheit des Hinterhauptknochens anliegt, dargestellt.

*a. a.* Der hintere Rand des Hirnknotens.

*b.* Das kurz abgeschnittene verlängerte Rückenmark.

*c. c.* Die vierseitigen oder vordern Lappen, welche mit ihren hintern Windungen an den obern Wurm (*k*) stossen.

*d. d.* Die hintern obern Lappen.

*e. e.* Die grosse Horizontalfurche von hinten, welche hier sehr eng ist.

*f. f.* Die hintern untern Lappen.

*g. g.* Die zarten Lappen.

*h. h.* Die hintern Enden oder Spitzen der zweibäuchigen Lappen.

*i. i.* Die Mandeln.

*k.* Der hintere Theil des obern Wurmes.

*l.* Die einfache Quercommissur der hintern obern Lappen.

*m.* Die kurzen und sichtbaren Querbänder.

*n.* Die Pyramide.

### FIG. VII.

Die untere Fläche des kleinen Gehirnes, mit dem Hirnknoten; das verlängerte Mark ist grösstentheils weggeschnitten, um den untern Wurm in dem etwas ausgedehnten Thale deutlich zu sehen.

*A. A.* Die abgeschnittenen grossen Hirnschenkel

*a.* Die Grube zwischen diesen, in welcher

1. das dritte Hirnnervenpaar am Ursprunge aus den Hirnschenkeln zu sehen ist.

*B.* Der Hirnknoten oder Varolsbrücke.

*b. b.* Die mittlern Schenkel des kleinen Gehirnes.

2. Die kleinen vordern und
3. Die grosse hintere Portion des fünften Hirnnervenpaares.
4. Das sechste,
5. das siebente und
6. das achte Hirnnervenpaar.

*C.* Das abgeschnittene verlängerte Mark.

*c. c. c.* Die äussern vorstehenden Windungen des vierseitigen Lappen der obern Hälfte des kleinen Gehirnes.

*d. d. d.* Die hintern untern Lappen desselben.

*e. e.* Die zarten Lappen.

*f. f.* Die keilförmigen Lappen.

*g. g.* Die Mandeln.

*h. h.* Die Flocken, an welchen ihr Markstamm, der von den Mandeln herabkömmt, zu sehen ist.

*i.* Der beutelförmige Ausschnitt.

*k.* Die kurzen und sichtbaren Querbänder.

*l.* Die Pyramide, welche die versteckten und langen Querbänder bedeckt.

*m.* Der Zapfen.

*n.* Das Knötchen.

*o. o.* Das hintere Marksegel oder die vordere Wand des Zeltes der vierten Hirnhöhle.

### FIG. VIII.

Die Ansicht des verticalen Durchschnittes des kleinen Gehirnes von der linken Seite, der gerade in der Mitte von vorn nach hinten durch den obern und untern Wurm, den Vierhügelkörper und den Hirnknoten gemacht worden ist.

*A.* Das verlängerte Mark.

*B.* Der Hirnknoten.

*C.* Der linke abgeschnittene grosse Hirnschenkel.

*a.* Der Vierhügelkörper.

*b.* Die Wasserleitung des Sylvius.

*c.* Das vordere Marksegel.

*d.* Der stehende Ast und

*e.* Der liegende Ast des Wurmes; zu dem ersten gehört noch:

1. Der Centrallappen.
2. Vier kleinere und ein grösserer Zweig des liegenden Astes, welche zu dem obern Wurm gehen.
3. Die Quercommissur der hintern obern Lappen.
4. Der Zweig, welcher zu den kurzen und sichtbaren Querbändern geht.
5. Der Zweig der Pyramide,
6. der des Zapfens,
7. der des Knötchens.

*f.* Die vierte Hirnhöhle durchschnitten.

---

## Erklärung der Kupfertafel IV.

Enthält noch zum Theil die Darstellung des kleinen Gehirnes, besonders aber theils die der Basis des Encephalum's, theils die des grossen Gehirnes nach seinem äussern und innern Umfange.

### FIG. I.

Das kleine Gehirn von unten dargestellt, an welchem das verlängerte Mark stark nach vorn übergebogen ist, um besonders die Marksegel zu sehen.

*A.* Das stark nach vorn übergebogene verlängerte Mark, so dass man die obere Fläche desselben sieht.

*a. a.* Die untern Schenkel des kleinen Gehirnes, welche zu dem verlängerten Marke gehen.

*b. b.* Die mittlern Schenkel desselben, zum Hirnknoten.

*c. c.* Die innere Fläche der obern Schenkel desselben, zum Vierhügelkörper gehend.

*d.* Das vordere Marksegel, oder die Klappe des kleinen Gehirnes, dessen innere, gegen die vierte Hirnhöhle gekehrte Fläche hier zu sehen ist.

*e.* Das Knötchen.

*f. f.* Die Flocken.

*g. g.* Das hintere Marksegel; die beiden Seitentheile sind halbmondförmig, der linke, unter welchem eine Sonde steckt, ist ganz, der rechte aber nur zum Theil von den auf ihnen liegenden Mandeln entblösst; der mittlere Theil, dessen vordere Rand hier nur zu sehen ist, hängt der innern Fläche des Knötchens an. Das innere Ende der Seitentheile ist in zwei Lamellen getheilt, wovon die eine:

1. Die hintere, in die Marksubstanz des Knötchens und des Zapfens übergeht; die andere
2. die vordere, an der obern Fläche des Knötchens in die der andern Seite übergeht und an dieses angeheftet ist.

*h.* Der Zapfen.

*i.* Die Pyramide.

*k. k.* Die Mandeln; die linke ist ganz, die rechte nur zum Theil nach aussen gedrückt und aus der Lage gehoben, um das Marksegel in seiner Ausbreitung zu sehen.

*l.* Das in die Höhe gehobene stumpfrunde untere Ende der linken Mandel, welches in der Normallage die äussere Fläche der Seitentheile des hintern Marksegels bedeckt.

*m.* Das quergefurchte Band, welches von der Wurzel der Mandel zum markigen Seitentheile des Zapfens geht.

*n.* Die Marksubstanz des rechten Hemisphäriums an der Stelle, wo der zarte und zweibäuchige Lappen weggebrochen sind, damit die Mandeln mehr zur Seite gedrückt werden konnten.

## FIG. II.

Stellt die untere Fläche der verschiedenen Abtheilungen des ganzen Gehirnes im Zusammenhange oder die Grundfläche des Encephalums (*Basis encephali*) dar.

*A.* Das abgeschnittene obere Ende des eigentlichen Rückenmarkes (s. Tab. III. Fig. 1 — 4.)

*B.* Das verlängerte Rückenmark oder der Markknopf (*Medulla oblongata*) (s. Tab. III. Fig 1. u. 2.)

*a.* Die vordere Rückenmarkspalte (*Fissura mediana medullae spinalis anterior*).

*b.* Der linke Pyramidenkörper und

*c.* der Olivenkörper des verlängerten Markes.

Aus dem verlängerten Rückenmarke treten mehrere Hirn- oder Schädelnerven hervor, welche hier bloss auf der rechten Seite bezeichnet sind, nämlich:

1. Das zwölfte Hirnnervenpaar oder der Zungenfleischnerv (*Nervus hypoglossus*), welcher aus drei Bündeln, die mit mehreren Fädchen zwischen dem Pyramiden- und dem Olivenkörper hervortreten, besteht.

2. 2. Das eilfte Hirnnervenpaar oder der Willische Beinerv (*Nervus accessorius Willisii* s. *spinalis ad par vagum accessorius*) entsteht eigentlich von dem hintern Strange des Rückenmarkes über der hintern Wurzel des vierten Halsnervens (Tab. III. Fig. 1. 6. 6.) und nimmt während er zur Schädelhöhle und dem Jugularloche heraufsteigt, mehrere Wurzeln von dem Rücken- und dem verlängerten Marke auf.

3. Das zehnte Hirnnervenpaar, der Lungenmagen- oder Stimmnerv (*Nervus pneumogastricus* s. *vagus*) erscheint an dem obern Ende des verlängerten Markes und tritt in fünf bis zwölf neben einander liegenden Bündeln, aus der Furche, zwischen dem Oliven- und dem strangförmigen Körper, hervor.

4. Das neunte Hirnnervenpaar oder der Zungenschlundkopfnerv (*Nervus glossopharyngeus*) tritt über den vorigen, bloss durch eine kleine Arterie von ihm getrennt, aus derselben Furche hervor.

5. Das achte Hirnnervenpaar oder der Gehörnerv (*Nervus acusticus* s. *auditorius*) erscheint an dem hintern Rande des mittlern Schenkels des kleinen Gehirnes, entsteht aber zunächst mit breitern und schmälern weissen Streifen auf dem Boden des vierten Hirnventrikels (Tab. III. Fig. 1. *k.*), welche sich nach oben und aussen in ein Bändchen sammeln und indem sich dieses nach unten um den mittlern Schenkel des kleinen Gehirnes herumschlägt, nimmt es von diesem noch Fasern auf,

6. Das siebente Hirnnervenpaar oder der Antlitznerv (*Nervus communicans faciei* s. *facialis*) liegt an der innern Seite des vorigen und entsteht mit zwei getrennten Wurzeln, einer innern grossen, welche als ein markigtes flaches Bändchen von dem mittlern Schenkel des kleinen Gehirnes, und mit einer kleinen äussern Wurzel, die nach aussen, neben der erstern entspringt.

7. Das sechste Hirnnervenpaar oder der äussere Augenmuskelnerv (*Nervus abducens* s. *oculo-muscularis externus*) tritt aus der Furche zwischen dem obern kolbigten Ende des Pyramidenkörpers und dem hintern Rande des Hirnknotens hervor; entsteht eigentlich mit einer grössern äussern Wurzel aus dem Pyramiden- und dem Olivenkörper, und einer kleinern innern Wurzel aus dem Hirnknoten.

*C.* Der Hirnknoten oder die Varolsbrücke oder die ringförmige Erhabenheit (*Pons* Varoli s. *Protuberantia annularis*) (s. Tab. III. Fig. 2.)

*d. d.* Die mittlern Schenkel oder Arme des kleinen Gehirnes.

*e.* Die Furche des Hirnknotens, welche als Eindruck der Basilararterie erscheint.

8. Das fünfte Hirnnervenpaar oder der dreigetheilte Nerv (*Nervus trigeminu* s. *divisus*)

tritt eigentlich mit einer vordern kleinern und einer hintern grössern Portion aus einer Spalte des mittlern Schenkels des kleinen Gehirnes nahe am Hirnknoten hervor; die letztern kann man rückwärts durch den genannten Schenkel (Tab. V. Fig. 3. 1.) und seitlich durch das verlängerte Mark bis zur Durchkreuzung seiner Markbündel als eine schmälere und schmäler werdende Binde verfolgen.

9. Das vierte Hirnnervenpaar oder Rollmuskelnerv (*Nervus trochlearis* s. *patheticus*), welcher eigentlich mit ein auch zwei Fäden dicht am hintern Paare der Vierhügel (Tab. III. Fig. 1. *r.*) von der Hirnklappe und dem queren Markstreifen, welcher dieselbe begrenzt, entsteht, tritt an der Basis des Centralorganes zwischen dem Hirnknoten, dem kleinen und grossen Gehirne hervor.

*D. D.* Das kleine Gehirn (*Cerebellum*), dessen untere Fläche hier zu sehen ist;

*f.* der beutelförmige Ausschnitt, und

*g. g.* die grosse Horizontalfurche desselben.

*E. E. E. E.* Der untere Umfang des grossen Gehirnes.

*h.* Der halbmondförmige Rand oder Hilus der rechten Hemisphäre.

*i. i.* Die grossen Hirnschenkel (*Pedunculi* s. *Crura cerebri*), welche aus starken Bündeln von Nervenfasern bestehen, die am vordern Rande des Hirnknotens, eng zusammengedrängt, zum Vorschein kommen, dann nach vorn aus einander weichen und ein jedes breiter werdend, sich in dem gefalteten Theile seiner Halbkugel (*k*) verliert.

*k.* Die Ausbreitung des linken grossen Hirnschenkels.

**. *.* Schnitt, wo ein Theil der Hemisphäre weggenommen ist.

*l.* Die tiefe Grube, wodurch die grossen Hirnschenkel hinten getrennt sind; der Grund dieser Grube ist grau und von vielen Gefässen durchbohrt, bildet den Boden der Sylvischen Wasserleitung und wird auch die mittlere durchbohrte Stelle (*Substantia perforata media*) genannt.

10. Das dritte Hirnnervenpaar oder Augenmuskelnerv (*Nervus oculo-motorius*) tritt kurz vor dem vordern Rande des Hirnknotens aus der innern Fläche der grossen Hirnschenkel hervor, dessen grosse Wurzel meistens von der grauen Substanz, welche die obere Fläche der Hirnschenkel bedeckt, entspringt.

*m.* Die Markkügelchen, weisse oder brustförmige Erhabenheiten (*Corpora mammillaria* s. *candicantia*) sind kleine kugelförmige, dicht an einander liegende Körper, welche sich zwischen den beiden grossen Hirnschenkeln befinden. Vor diesen liegt

*n.* der graue Hügel oder Erhabenheit (*Tuber cinereum*), ein flacher, grauröthlicher, sehr weicher Hügel, welcher sich in

*o.* den Trichter (*Infundibulum*), einen mehr röthlichen Cylinder fortsetzt.

*p.* Die Sehnervenvereinigung (*Chiasma nervorum opticorum*) liegt vor dem grauen Hügel und entsteht aus dem Zusammentritte

*q. q.* der Sehnervenwurzeln oder Sehstreifen (*Thalami* s. *Tractus optici*), welche von

*r.* dem knieförmigen Körper (hier auf der linken Seite zu sehen) und dem vordern Paar der Vierhügelkörper entstehen, sich von hier bandartig nach vorn und innen, schmäler werdend, an der untern Fläche der grossen Hirnschenkel herumschlagen und in dem Chiasma zusammenfliessen, aus welchem

11. das zweite Hirnnervenpaar oder die Sehnerven (*Nervi optici*) entstehen.

*s. s.* Die Siebplatte (*Lamina cribrosa* s. *substantia perforata antica cerebri*) umschlingt und bedeckt vorn die grossen Hirnschenkel; sie ist von vielen zum Durchgange der Blutgefässe bestimmten Löchern siebförmig durchbohrt und geht in die Gefässgrube über.

*t. t.* Die Gefässgrube, die Sylvische Grube (*Fossa Silvii*), nach Reil das Thal des grossen Gehirnes, in einen vordern (*F.*) und hintern Lappen (*G.*) getheilt; sie fängt in der Gegend der Sehnervenvereinigung (*p*) und der Siebplatte (*s.*) an und wird in ihrem Verlaufe nach aussen eine enge tiefe Spalte; sie wird zunächst durch den scharfen Rand des kleinen Flügels des Sphenoidalknochens, hervorgebracht.

*F. F.* Der vordere Lappen ist kleiner, und liegt in der vordern Schädelgrube, ist flach ausgehöhlt und hat

*u.* eine längliche Furche, welche nahe am innern Rande desselben von hinten nach vorne geht. In dieser liegt

12. Das erste Hirnnervenpaar, der Riechnerv (*Nervus olfactorius*), der mit drei Wurzeln oder dünnen weissen Markfäden entsteht

13. einer langen, welche aus der Gefässgrube (*t*) bogenförmig von aussen nach innen geht;

14. einer mittlern und

15. einer innern Wurzel, welche sich von der Siebplatte (*s.*) aus der erstern entgegen beugen.

16. Der Riechnervenknollen (*Bulbus nervi olfactorii* s. *cinereus*).

*G. G.* Der hintere Lappen der Hemisphärien des grossen Gehirnes ist vorn, wo er an der Seite des Türkensattels die mittlere Schädelgrube einnimmt, keulenförmig, bildet nach vorn einen freien stumpfen Theil (*v*), der die Gefässgrube, nach innen einen Vorsprung, den Haken (*w*), der die Sehnervenwurzel (*q*) bedeckt; nach hinten breitet er sich mehr aus, ist concav und ruht auf dem Hirnzelte. Es wird auch der keulenförmige Theil als der mittlere und der übrige Theil als der hintere Lappen der Hemisphäre angesehn. Oeffnet man die Sylvische Grube durch Auseinanderdehnen der beiden Lappen, so sieht man in der Tiefe einen dreieckigen, mit Hirnwindungen versehenen Wulst, die Insel (*Insula*) von drei Furchen umgeben.

*v.* Das vordere stumpfe Ende oder Theil des hintern Lappens.

*w.* Der Haken des Gehirnes.

## FIG. III.

Der obere und vordere Theil des Sphenoidalknochens mit der Schleimdrüse des Gehirnes in ihrer Lage dargestellt, von einem erwachsenen Manne.

*A. A.* Obere Fläche des Körpers des Sphenoidalknochens oder der Türkensattel.

*B. B.* Der kleinen Flügel des Sphenoidalknochens.

*a. a.* Die vordere und

*b.* der hintere Lappen des Hirnanhanges oder der Schleimdrüse.

*c.* Der dicht am Gehirne abgeschnittene Trichter (*Infundibulum*).

## FIG. IV.

Die beiden Halbkugeln oder Hemisphärien des grossen Gehirnes, wie sie nach Wegnahme der Schädeldecke und der festen Hirnhaut erscheinen, von der rechten Seite dargestellt. Sie sind noch mit Gefässhaut, in welcher sich unzählige Gefässe verbreiten und der Spinnwebenhaut, die wegen ihrer Durchsichtigkeit nicht zu sehen ist, überzogen.

*a. a.* Der Durchschnitt des Schädels.

*b. b. b.* Der obere Rand der linken Hemisphäre.

*c. c. c.* Der obere Rand der rechten Hemisphäre.

*d.* Der grosse Sichelfortsatz (Tab. II. Fig. 1. *b.*) welcher sich zwischen beiden Hemisphärien einsenkt, ist zurückgelegt worden.

*e. e. e.* Die Windungen (*Gyri*) des Gehirnes, welche durch Einschnitte oder Furchen (*Sulci*) von einander geschieden werden.

## FIG. V.

Das grosse Gehirn, an welchem die Substanz von oben bis mit dem Hinterbalken in gleicher Höhe weggenommen und die linke seitliche Hirnhöhle, indem die Decke zurückgelegt worden, geöffnet worden ist.

*A.* Der vordere rechte Lappen des grossen Gehirnes.

*B. B.* Der hintere rechte Lappen desselben, welcher hier durch

*a. a.* einen tiefen Einschnitt, als die Fortsetzung der Gefässgrube geschieden ist.

*b. b.* Die vordere und hintere Spalte, welche beide Hemisphären des grossen Gehirnes trennen, und in welchen die beiden Enden der grossen Hirnsichel (Tab. II. Fig. 1. *b. b.*) liegen.

*c.* Das Hirnzelt, welches unter der hintern Spalte zu sehen ist.

*C. C.* Der Hirnbalken, der callöse Körper (*Corpus callosum*).

*d. d.* Die Nath (*Raphe* s. *Chorda longitudinalis* Lancisii) des Gehirnes.

*D.* Der rechte halbeiförmige Mittelpunct oder das Dach der Seitenhöhlen des Gehirnes (*Centrum semiovale* Vieusenii s. *Tegmentum ventriculi*).

*e. e. e.* Die Rinden- oder graue oder Ganglien-substanz (*Substantia corticalis* s. *cinerea*).

*f.* Das vordere Horn (*Cornu anterius*),

*g.* das hintere Horn (*Cornu posterius*) und

*h.* das absteigende Horn (*Cornu descendens*) des linken Seitenventrikels.

*i. i.* Das seitliche Gefässnetz (*Plexus choroideus lateralis*), ist etwas nach innen gedrückt.

*k.* Der gestreifte Körper oder das grosse vordere Hirnganglion (*Corpus striatum* s. *Ganglion cerebri anterius*).

*l. l.* Der Sehhügel oder das hintere Hirnganglion (*Thalamus* s. *Colliculus nervi optici* s. *Ganglion cerebri posterius*).

*m.* Der Hornstreif, der Grenzstreif, auch halbkreisförmige Saum (*Stria cornea* s. *Centrum semicirculare* Vieusenii).

*n.* Die fingerförmige Erhabenheit, die Vogelklaue oder der kleine Seepferdfuss (*Eminentia digitata* s. *Calcar avis* s. *Pes hippocampi minor*).

*o.* Das Ammonshorn oder der grosse Seepferdfuss (*Cornu ammonis* s. *Pes hippocampi major*).

*p.* Die Nebenerhabenheit (*Eminentia collateralis*).

*q.* Das Ende des hintern Schenkels des Gewölbes, wo dieses in das Ammonshorn und den Saum, welcher hier von dem Gefässgeflecht bedeckt ist, übergeht.

# Erklärung der Kupfertafel V.

Enthält die Fortsetzung der Darstellung des grossen Gehirnes, so wie die der Structur und Bildung des Gehirnes im Allgemeinen.

## FIG. I.

Ein senkrechter Durchschnitt des ganzen Gehirnes, welcher etwas mehr links neben der Mitte gemacht worden ist, wodurch die durchsichtige Scheidewand unverletzt und die innere Fläche des Hemisphäriums des grossen Gehirnes und der Ciliarkörper des kleinen Gehirnes sichtbar geworden sind.

*A. A.* Die innere Fläche der rechten Halbkugel oder Hemisphärium des grossen Gehirnes.

*a. a. a.* Der obere Rand derselben.

*b. b. b.* Der untere Rand derselben, welcher auf dem Hirnbalken ruht.

*c.* Ein tiefer Einschnitt, welcher sich in

*d. d.* eine vordere und

*e.* eine hintere Spalte theilt, wodurch an dieser Fläche die Hemisphäre in drei Lappen getheilt wird; in

*f. f.* einen vordern,

*g.* mittlern und

*h.* einen hintern Lappen.

*B.* Der durchschnittene Hirnbalken oder callöse Körper (*Corpus callosum* s. *Trabs cerebri* s. *Commissura magna*).

*i.* Die vordere Umbiegung oder das Knie des Hirnbalkens.

*k.* Der Schnabel desselben.

*l.* Der hintere Rand oder der aufgesetzte Wulst desselben.

*C.* Die durchsichtige Scheidewand (*Septum pellucidum*.

*D.* Das Gewölbe oder der Bogen (*Fornix*).

*m.* Stelle, wo derselbe in den Hirnbalken übergeht.

*E.* Durchschnitt des linken Sehhügels (*Thalamus nervi optici*).

*n.* Das Monroische Loch (*Foramen* Monroi).

*o.* Durchschnitt der vordern Hirncommissur.

*p.* Durchschnitt des Vierhügelkörpers (*Eminentia quadrigemina*).

*q.* Die Zirbeldrüse (*Glandula pinealis*).

*F.* Der durchschnittene Hirnknoten.

*G.* Das kleine Gehirn.

*r. r.* Die rechte Hemisphäre desselben.

*s. s.* Der innere Theil der durchschnittenen linken Hemisphäre;

1. der Markstamm mit seinen Aesten und Zweigen, und
2. der Ciliarkörper, von welchem man Fäden in

*t.* den obern Schenkel des kleinen Gehirnes, und abwärts in

*u.* den untern Schenkel desselben oder den strangförmigen Körper übergehen sieht.

*H.* Das verlängerte Mark (*Medulla oblongata*).

*v.* Der Olivarkörper und

*w.* der Pyramidalkörper der linken Seite desselben.

3. Der sechste Hirnnerv.

*x.* Der linke Mammillarkörper.

*y.* Der graue Hügel (*Tuber cinereum*).

*z.* Der Trichter (*Infundibulum*).

4. Die durchschnittene Sehnervenvereinigung.
5. Der rechte Sehnerv.

## FIG. II.

Das Gehirn, an welchem die Substanz von oben, erst bis auf dem Hirnbalken weggenommen, dann dieser

mit dem Fornix und der durchsichtigen Scheidewand, indem diese von dem Monro'schen Loche aus nach oben durchschnitten worden, zurückgelegt, und die choroideischen Geflechte entfernt worden sind; eben so ist auf der rechten Seite, so viel Hirnsubstanz weggeschnitten, dass man hier auch das absteigende Horn des seitlichen Ventrikels sieht; auf diese Weise kann man die Höhlen des grossen Gehirnes übersehen.

*A.* Der vordere Lappen des Hemisphäriums des grossen Gehirnes.

*B. B.* Der hintere Lappen desselben.

*a.* Der halbeiförmige Mittelpunct der Markausbreitung.

*b. b.* Die graue oder Rindensubstanz, welche die Marksubstanz umgibt.

*c. c.* Das vordere durchschnittene Ende des zurückgelegten Hirnbalkens, der hintere Rand desselben.

*d. d.* Die untere Fläche desselben.

*e. e.* Die durchschnittenen beiden Blätter der durchsichtigen Scheidewand (*Septum pellucidum*).

*f. f.* Die Höhle der Scheidewand (*Ventriculus septi pellucidi*).

*g. g.* Die durchschnittenen vordern Schenkel des Gewölbes (*Crura anteriora fornicis*).

*h. h.* Die hintern Schenkel desselben.

*i.* Die Leyer oder Davidsharfe (*Psalterium*).

*C.* Das vordere Horn (*Cornu anterius*).

*D.* Das hintere Horn (*Cornu posterius*) und

*E.* das absteigende Horn (*C. descendens*) der rechten seitlichen Hirnhöhle.

**. Durchschnitt des gestreiften Körpers.

*k. k.* Der gestreifte Körper oder das vordere grosse Hirnganglion (*Corpus striatum* s. *Ganglion cerebri anterius*).

*l. l.* Die Sehhügel oder die hintern Hirnganglien (*Thalami nervorum opticorum*).

*m. m.* Die knieförmigen Erhabenheiten (*Corpora geniculta*).

*n. n.* Der Hornstreifen oder halbkreisförmige Saum (*Stria cornea* s. *Centrum semicirculare* Vieussenii).

*o. o.* Der Vierhügelkörper (*Eminentia* s. *Corpora quadrigemina*).

*p.* Die Zirbel oder Zirbeldrüse (*Glandula pinealis*).

1. 1. Die Schenkel desselben (*Pedunculi glandulae pinealis*).

*q.* Die Vogelklaue oder der kleine Seepferdfuss (*Calcar avis* s. *Pes hippocampi minor*).

*r. r.* Das Ammonshorn oder der grosse Seepferdfuss (*Cornu ammonis* s. *Pes hippocampi major*).

*s.* Der markige Saum (*Taenia* s. *Fimbria*).

*t.* Die Nebenerhabenheit (*Eminentia collateralis*).

*F.* Die dritte Hirnhöhle (*Ventriculus tertius*).

*u.* Die vordere Hirncommissur (*Commissura anterior*).

2. Die Sonde, welche in dem Eingange zum Trichter (*Aditus ad infundibulum* s. *Vulva*) steckt.

*v.* Die hintere Hirncommissur (*Commissura posterior cerebri*).

3. Die Sonde, welche in dem Eingange des Sylvischen Canales (*Aditus ad aquaeductum* Sylvii) steckt.

## FIG. III.

Das Gehirn von unten dargestellt, an welchem man die Markfasern von dem Rückenmarke zu den verschiedenen Theilen des Gehirnes, welche sich aus diesem entwickeln, verlaufen sieht.

*A.* Der Durchschnitt des Rückenmarkes.

*a.* Graue Substanz oder der Kern desselben.

*b.* Die vordere und

*c.* die hintere Spalte desselben.

*d. d.* Die strangförmigen Körper des verlängerten Markes.

*e.* Der Kern oder Ciliarkörper des kleinen Gehirnes.

*f.* Die Blätter der Markausbreitung, welche dem Kern aufsitzen.

*g.* Tiefere und vordere von der Corticalsubstanz zurückkehrende Fasern, welche

*h.* den mittlern Schenkel des kleinen Gehirnes bilden und sich mit dem der andern Seite in den Hirnknoten vereinigen.

*i.* Die oberflächliche Schicht der Querfasern des Hirnknotens der rechten Seite, welche aus dem Markstamme des kleinen Gehirnes (*l.*) kommen und hier abgeschnitten sind.

*k.* Eine tiefere Schicht der Fasern des mittlern Schenkels, welche zum Hirnknoten gehen.

*l.* Der Markstamm der rechten Hemisphäre des kleinen Gehirnes, horizontal durchschnitten.

1. Das Centralende des fünften Nervenpaares, welches durch den mittlern Schenkel des kleinen Gehirnes bandartig geht.

*m.* Die Durchkreuzung der Markbündel der vordern Portionen des Rückenmarkes.

*n. n.* Die Pyramidenkörper.

*o. o.* Die Olivenkörper.

*p.* Die Längen-Fasern, welche von diesen Körpern durch den Hirnknoten gehen, und sich in

*q. q.* den grossen Hirnschenkeln ansammeln.

*r.* Die Fasern desselben, welche sich zu den hintern Lappen des grossen Gehirnes begeben.

*s.* Die Fasern, die zum vordern Lappen desselben gehen.

*t.* Der abgeschnittene rechte Sehnervenstreif.

*u.* Der linke Sehnervenstreif oder Wurzel des Sehnerven.

*v.* Die Sehnervenvereinigung.

2. Die Sehnerven.

*w.* Die Mammillarkörper.

3. Das dritte Hirnnervenpaar.

---

# Erklärung der Kupfertafel VI.

Enthält, ausser dem Gehirne, die Darstellung der äussern zu den Sinneswerkzeugen gehörigen Theile im Zusammenhange und in ihrer natürlichen Lage; ferner des geöffneten Thränensackes und der Nasenknorpel.

## FIG. I.

Der Kopf einer vierzigjährigen Weibsperson, an welchem auf der linken Seite durch die Wegnahme der äussern Haut die nächsten, und verschiedene tiefere Theile nach ihrer Lage dargestellt worden, und wodurch die äussern zu den Sinnesorganen gehörigen Theile mehr im Zusammenhange und Verhältniss zu einander zu sehen sind. Man sieht in dem geöffneten Schädel das linke Hemisphärium des grossen Gehirnes mit der Spinnweben- und der Gefässhaut umgeben; den äussern Ohrknorpel in seiner Verbindung; durch die Wegnahme der innern Lage (*Stratum internum*) des Orbicularmuskels der Augenlieder die Thränendrüsen, die Augenlidknorpel, die Thränenröhrchen, den Thränensack und zum Theil den vordern Umfang des Augapfels in der Lage; eben so die Nasenknorpel und den Theil der äussern Haut, welcher den Nasenflügel allein bildet; durch Umlegen der Unterlippe die Labialdrüsen derselben und das Zahnfleisch; die Parotis mit ihrem Ausführungsgange, so wie an dem untern Rande der Untermaxille die Submaxillardrüse und mehrere Saugaderdrüsen; ausserdem die Antlitzmuskeln und die vorzüglichsten Arterien; am Halse die oberflächlichen Muskeln, zum Theil die Schilddrüse und Arterien.

*a. a. a.* Durchschnitt der Haut von der Stirn zur linken Schläfe herum.

*b.* Durchschnitt des Stirnknochens.

*c. c. c. c.* Durchschnitt der Haut von der Nasenwurzel über die Nase und Lippen bis zum Kinn und den Hals herab.

*d. d.* Durchschnitt der Haut, genau auf dem obern Orbitalrande.

*e. e.* Der untere Orbitalrand.

*e.* Der Rand der pyriformen Oeffnung der Nasenhöhle.

*f.* Der linke Nasenknochen zum Theil zu sehen.

*g. g. g.* Der zum Theil sichtbare Oberkieferknochen.

h. Der Jochbogen (*Arcus zygomaticus*).

*i.* Eine sichtbare Stelle des Unterkieferknochens.

*k.* Das Kapselband des Unterkiefers oder das Unterkiefergelenk.

*A. A.* Die linke Hemisphäre des grossen Gehirnes mit der Gefäss- und Spinnwebenhaut überzogen und in ihrer natürlichen Lage zu sehen.

*B.* Der äussere Ohrknorpel (*Cartilago auriculae s. auris*).

1. 1. 1. Der äussere Saum oder Ohrleiste (*Helix*).

2. 2. 2. Der innere Saum oder Gegenleiste (*Anthelix*), welcher mit zwei Wurzeln anfängt, zwischen welchen sich

3. die ungenannte Grube (*Fossa innominata*) befindet.

4. 4. Eine rinnenartige Furche (*Scapha*) zwischen dem äussern und innern Saum verlaufend.

5. Die Ohrmuschel (*Concha auriculae s. auris*)

6. Der Eingang oder die Mündung des äussern Gehörganges (*Meatus auditorius externus*).

7. Die vordere Ohrklappe (*Tragus*)

8. Die hintere Ohrklappe (*Antitragus*).

9. Der Ohreinschnitt (*Incisura auriculae s. auris*).

10. Das vordere Ohrband (*Ligamentum auriculae anterius*).

*C. C.* Die Augenbraunen (*Supercilia*).

*D.* Das obere Augenlid (*Palpebra superior*) und

*E.* das untere Augenlid (*Palpebra inferior*) der rechten Seite, welche in dem innern und äussern Augenwinkel zusammenkommen und die Augenwimpern (*Cilia*) enthalten.

11. 11. Die halbmondförmige Falte (*Valvula semilunaris*) auf beiden Seiten.

12. Die Thränenkarunkel (*Caruncula lacrymalis*) der linken Seite, ist hier freier zu sehen.

13. 13. 13. 13. Die Thränenpuncte (*Puncta lacrymalia*), worin auf beiden Seiten Sonden stecken.

14. Der obere Augenlidknorpel (*Tarsus superior*) und

15. der untere Augenlidknorpel (*Tarsus inferior*) der linken Seite.

16. Das innere Augenlid oder Augenlidknorpelband (*Ligamentum palpebrale internum*).

17. Das äussere Augenlidknorpelband (*Ligamentum palpebrale* s. *tarsorum externum*) ist bloss zellig.

*l. l.* Die äussere Lage (*Stratum externum*) des Orbicularmuskels der Augenlider.

*m.* Die breite Sehne des vordern Endes des Augenlidhebers (*Levator palpebrae superioris*), welche sich an dem obern Augenlidknorpel (14) ansetzt.

*n.* Die obere und

*o.* die untere Thränendrüse (*Glandula lacrymalis superior et inferior*), welche etwas hervorgezogen sind.

18. Sonden, welche hinter dem obern Augenlidknorpel hervorkommen, bezeichnen die Gegend, wo die Ausführungsgänge der Thränendrüsen ihre Thränen ergiessen.

19. 19. Die Thränenröhrchen (*Canaliculi lacrymales* s. *Cornua limacum*) ein oberes und ein unteres.

20. Stelle, wo sich die Thränenröhrchen unter dem innern Palpebralbande in einen Vorsprung oder Fortsatz des Thränensackes einsenken.

21. Der Thränensack (*Saccus lacrymalis*), welcher in der Thränensackgrube der Orbita liegt.

*p.* Der vorn in der Augenhöhle (*Orbita*) liegende untere schiefe Augapfelmuskel (*M. obliquus inferior*).

*F.* Der obere Theil oder die Wurzel der Nase (*Radix nasi*).

*G.* Der vordere Rand oder der Rücken derselben (*Dorsum nasi*).

*H.* Der untere Theil oder die Spitze derselben (*Apex nasi*).

*I.* Die Seitentheile oder die Flügel derselben (*Pinnae* s. *Alae narium*), welche grösstentheils von der äussern Haut gebildet und hier zurück gelassen worden sind.

*K.* Die bewegliche Nasenscheidewand (*Septum mobile nasi*).

22. Der linke obere oder dreieckige Knorpel der Nase (*Cartilago triangularis* s. *superior*).

23. Der linke untere oder flügelförmige Nasenknorpel (*Cartilago inferior* s. *alae narium*).

*L.* Die obere und

*M.* die untere Lippe (*Labium superius* et *inferius*).

*e.* Das untere Lippenbändchen (*Frenulum labii inferioris*).

*q.* Der Ring- oder Schliessmuskel des Mundes (*M. Orbicularis oris*); der gemeinschaftliche Heber des Nasenflügels und der Oberlippe (*M. Levator labii superioris alaeque nasi*) ist weggenommen worden.

*r.* Der eigenthümliche Oberlippenheber (*M. Levator labii superioris proprius*).

*s. s.* Der grosse Jochmuskel (*M. Zygomaticus major*); der kleine Jochmuskel fehlt, wie hier, sehr oft.

*t.* Der Mundwinkelheber *M. Levator anguli oris*).

*u.* Der Niederzieher des Mundwinkels (*M. Depressor anguli oris* s. *triangularis menti*).

*v.* Der Niederzieher der Unterlippe (*M. Depressor labii inferioris* s. *quadratus menti*).

*N.* Das Kinn (*Mentum*).

24. Die Lippendrüsen (*Glandulae labiales*).

*O.* Die rechte Backe (*Bucca dextra*).

*w.* Der Backenmuskel (*M. Buccinator* s. *buccalis*) der linken Seite.

25. Die Backendrüsen (*Glandulae buccales*).

26. Das Zahnfleisch (*Gingiva*).

*x.* Der äussere Kaumuskel (*M. Masseter*).

*y.* Die Aponeurose des Schläfenmuskels (*Aponeurosis musculi temporalis*), wovon hier nur ein Theil zu sehen ist, und welche den Schläfenmuskel unmittelbar bedeckt.

*P. P.* Die Ohrspeicheldrüse (*Parotis*).

27. 27. Der Ausführungsgang derselben (*Ductus Stenonianus*).

*Z.* Die Nebenspeicheldrüse (*Parotis accessoria*).

*Q.* Die Unterkieferdrüse (*Glandula submaxillaris*).

28. Einige Saugaderdrüsen (*Glandulae lymphaticae*), welche immer an der Submaxillardrüse und dem Unterkieferrande liegen.

29. Saugaderdrüsen, welche unter der Parotis liegen.

30. 30. Die Antlitzarterie (*Art. maxillaris externa s. facialis*).

31. Die vordere Kaumuskelarterie (*Art. masseterica anterior*).

32. Die untere Lippenarterie (*Art. coronaria labii inferioris*).

33. Die obere Lippenarterie (*Art. coronaria labii superioris;* beide Lippenarterien sind nur an ihrem Ursprunge zu sehen.

34. 34. Die gemeinschaftliche Nasenarterie *Art. nasalis externa s. angularis*), welche einige Nasenflügeläste (*Rami pinnales*) abgibt und oben mit

35. der Augenarterie (*Art. ophthalmica*), die aus der Orbita hervortritt, zusammenfliesst.

36. Die obere und

37. die untere Augenlidrandarterie (*Art. tarsea superior et inferior*).

38. Die Schläfenarterie (*Art. temporalis*).

39. Aeste der queren Antlitzarterie (*Art. transversa faciei*).

*R.* Ein Theil der Schilddrüse (*Glandula thyreoidea*).

*S.* Der vordere Theil des Kehlkopfes (*Larynx*).

40. Der Kopfnicker (*M. Sterno-cleido-mastoideus*).

41. Der Brust-Zungenknochenmuskel oder Herabzieher des Zungenknochens (*M. Sterno-hyoideus*).

42. Der Rückwärtszieher des Zungenknochens (*M. omohyoideus*).

43. Der Schildknorpel-Zungenknochenmuskel (*M. thyreohyoideus*).

44. Die obere Schilddrüsenarterie (*Art. thyreoidea superior*).

**FIG. II.**

Der aus seiner Grube herausgenommene und geöffnete Thränensack, in welchem man

*a.* die halbmondförmige Falte (*Plica s. Valvula semilunaris*), unter welcher sich die Thränenröhrchen öffnen, sieht.

**FIG. III.**

Der geöffnete Thränensack, in welchem die halbmondförmige Falte so in die Höhe gezogen worden ist, dass man die Mündungen der Thränenröhrchen wahrnimmt.

*a.* Die halbmondförmige Falte.

*b.* Die Mündungen der Thränenröhrchen.

**FIG. IV.**

Die Nasenknorpel in ihrer Verbindung mit den Nasenknochen, von vorn dargestellt.

*a. a.* Die beiden Nasenknochen.

*b.* Der mittlere Nasenknorpel oder der Nasenscheidewandknorpel (*Cartilago media nasi s. septi narium*).

*c. c.* Die beiden obern oder dreieckigen oder seitlichen Knorpel (*Cartilagines laterales s. triangulares s. superiores*).

*d. d.* Kleine Knorpel (*Cartilagines parvae s. sesamoideae*), welche sich zwischen dem mittlern, obern und untern Knorpel befinden.

*e. e.* Die untern oder flügelförmigen Knorpel *Cartilagines alarum s. narium s. pinnae*).

*f. f.* Drei kleine Knorpel, welche dem äussern Schenkel des Nasenflügelknorpels anhängen.

**FIG. V.**

Die kleinen Knorpel (*Cartilagines sesamoideae*), welche zwischen den obern und den untern Nasenknorpeln liegen.

**FIG. VI.**

Die kleinen Knorpel, welche dem äussern Schenkel der untern oder flügelförmigen Nasenknorpel anhängen.

## Erklärung der Kupfertafel VII.

Diese Tafel enthält die Darstellung des Gehörorganes, sowohl der knöchernen als der weichen Theile.

**FIG. I.**

Ein wohlgebildetes männliches linkes Ohr, noch mit

der äussern Haut überzogen, durch welche die verschiedenen Erhabenheiten des Knorpels hervortreten.

*a. a.* Die äussere Leiste oder Saumen (*Helix*) des äussern Ohres.

*b.* Der Anfang und

*c.* das Ende derselben.

*d.* Die Gegenleiste oder der innere Saum (*Anthelix*).

*e. e.* Das obere doppelte Ende oder die beiden Schenkel desselben.

*f.* Die kahnförmige Vertiefung (*Fossa innominata*) zwischen beiden Schenkeln.

*g.* Das untere Ende des innern Saumes.

*h.* Die vordere Ohrklappe (*Tragus*).

*i.* Die hintere Ohrklappe (*Antitragus*).

*k. k.* Die rinnenartige Vertiefung (*Scapha*) zwischen der äussern und der Gegenleiste.

*l.* Die Muschel des Ohres (*Concha auriculae*).

*m.* Der Einschnitt desselben (*Incisura auriculae*).

*n.* Der Anfang des äussern Gehörganges (*Meatus auditorius*).

*o.* Das Ohrläppchen (*Lobulus auriculae*).

## FIG. II.

Stellt die wesentlichsten Theile des Gehörorganes im Zusammenhange dar, indem alle sie umgebenden Theile weggenommen sind; das äussere Ohr von vorn.

*A. A.* Das äussere Ohr (*Auris* s. *Auricula*).

*B.* Der äussere Gehörgang (*Meatus auditorius externus*).

*a.* Der Eingang desselben.

*b.* Der knorpliche Theil und

*c.* der knöcherne Theil desselben.

*d. d.* Das Ende desselben, welches mit einer Rinne versehen ist, und in welchem sich

*e.* das Paukenfell (*Membrana tympani*) befindet.

*f.* Der Hammer (*Malleus*).

1. Der lange Fortsatz (*Processus Folianus*) desselben.
2. Der Griff (*Manubrium*) desselben.

*g.* Der Amboss (*Incus*).

3. Der kurze Fortsatz, und
4. der lange Fortsatz desselben.
5. Das runde linsenförmige Knöpfchen (*Ossiculum orbiculare Sylvii*).

*h.* Der Steigbügel (*Stapes*).

*i.* Der Vorhof (*Vestibulum*) des Labyrinthes.

*k.* Der obere Bogengang (*Canalis semicircularis superior*).

*l.* Der hintere Bogengang (*Canalis semicircularis posterior*).

*m.* Der äussere Bogengang (*Canal. semicirc. externus*).

*n.* Die Schnecke (*Cochlea*).

*o.* Die Spitze oder Kuppel (*Cupula*) derselben.

Die Theile *i* bis *o* machen das Labyrinth aus und der zwischen diesem und dem Paukenfelle (*e*) und dem Ende des äussern Gehörganges (*d d*) sich befindende Raum, ist die Paukenhöhle (*Cavitas tympani*).

## FIG. III.

Der linke Schläfeknochen eines neugebornen Kindes mit dem Paukenfelle und den Gehörknöchelchen, an welchem der Felsentheil ganz weggenommen, und von innen dargestellt worden ist.

*a.* Der Schuppentheil des Schläfeknochens.

*b.* Der Jochfortsatz desselben.

*c. c.* Der Ring des Paukenfelles (*Annulus tympani*).

*d.* Das Paukenfell (*Membrana tympani*).

*e.* Der Theil des Schuppentheiles, welcher die Paukenhöhle oder das Dach derselben bilden hilft.

*f.* Der Hammer (*Malleus*).

1. Der lange Fortsatz desselben, welcher in der Glaserschen Spalte in einer eignen Furche des Ringes liegt.

*g.* Der Amboss (*Incus*).

*h.* Der Steigbügel (*Stapes*), dessen Basis hier zu sehen ist.

## FIG. IV.

Der Felsentheil des linken Schläfeknochens eines neugebornen Kindes; der Schuppentheil mit dem Paukenringe und die Gehörknöchelchen sind weggenommen worden, so dass man den Grund der Paukenhöhle übersieht.

*a. a. a.* Der Rand, an welchem der Schuppentheil und der Paukenring fest sass und welcher den Umfang der Paukenhöhle (*Cavitas tympani*) bestimmt.

*b.* Das eiförmige Loch oder Fenster (*Foramen ovale* s. *Fenestra ovalis*).

*c.* Das runde Loch oder Fenster (*Foram. rotundum*).

*d.* Das Vorgebirge (*Promontorium*).

*e.* Die kegelförmige Erhabenheit (*Eminentia papillaris*).

*f.* Eine länglich rundliche Erhabenheit, welche von dem hier über der Paukenhöhle verlaufenden Fallopischen Kanal entsteht.

*g.* Der Theil der Paukenhöhle, welcher von dem Schuppentheile bedeckt wird und in welchem sich unregelmässige Vertiefungen zeigen, die nachher als Löcher zu den Zellen des Zitzenfortsatzes gehen.

*h.* Die Rinne für den Paukenfellspanner.

*i.* Ein Theil der knöchernen Eustachischen Röhre.

*k.* Das Griffelzitzenloch (*Foramen stylomastoideum*).

*l.* Stelle, wo der Griffelfortsatz hervorwächst.

### FIG. V.

Der linke Hammer vergrössert dargestellt.

*a.* Der Kopf desselben (*Caput mallei*).

*b.* Der Hals (*Collum*).

*c.* Der Griff (*Manubrium*).

*d.* Der lange Fortsatz (*Processus Folianus*).

*e.* Der kurze Fortsatz (*Processus obtusus*) desselben.

### FIG. VI.

Der linke Amboss, ebenfalls vergrössert.

*a.* Der Körper des Ambosses.

*b.* Die Gelenkvertiefung desselben, welche den Kopf des Hammers aufnimmt.

*c.* Der kurze Fortsatz oder Schenkel und

*d.* der lange Fortsatz des Ambosses.

*e.* Das Knötchen (*Ossiculum orbiculare Sylvii*) des langen Fortsatzes des Ambosses.

### FIG. VII.

Das Linsenbein oder das Knötchen oder der runde Fortsatz des langen Fortsatzes des Ambosses, welches als ein besonderes Gehörknöchelchen (*Ossiculum orbiculare Sylvii* s. *subrotundum*) betrachtet wurde.

### FIG. VIII.

Der linke Steigbügel eines Erwachsenen und vergrössert dargestellt.

*a.* Das Köpfchen (*Capitulum*), welches mit einer rundlichen Gelenkvertiefung versehen ist.

*b.* Die Schenkel (*Crura*) des Steigbügels.

*c.* Die Basis desselben.

### FIG. IX.

Der Felsentheil des Schläfeknochens mit dem ausgearbeiteten und von unten oder der Paukenhöhle aus, geöffneten Labyrinthe.

*A.* Der Zitzentheil (*Pars mastoidea*) des Schläfeknochens.

*B.* Der Felsentheil (*Pars petrosa*) desselben.

*a.* Die halbeiförmige Vertiefung (*Recessus hemiellipticus*) des Vorhofes.

*b.* Die hemisphärische Vertiefung (*Reces. hemisphaericus*) desselben.

*c.* Die pyramidale Erhabenheit (*Eminentia pyramidalis*).

*d.* Die Mündung oder Eingang der Paukenleiter (*Scala tympani*).

*e.* Die Mündung der Vorhoftreppe (*Scala vestibuli*).

*f.* Der Theil der Scheidewand der Schnecke, welche beide Mündungen trennt.

*g.* Die Höhlung des runden Loches.

*h.* Der obere Bogengang (*Canalis semicircularis superior*).

1. Die elliptische Vertiefung des Anfanges desselben.

*i.* Der hintere Bogengang (*Canalis semicircularis posterior*).

2. Die elliptische Vertiefung des Anfanges desselben.

3. Die gemeinschaftliche Mündung des obern und hintern Bogenganges oder halbzirkelförmigen Kanales.

*k.* Der äussere Bogengang (*Canalis semicirc. externus*).

4. Die elliptische Vertiefung des Anfanges desselben.

5. Die andere Mündung oder Ausgang desselben.

6. Die Mündung des Wasserganges des Vorhofes.

*l.* Die Schnecke (*Cochlea*) des Labyrinthes.

### FIG. X.

Der linke Schläfeknochen eines neugebornen Kindes mit ausgearbeitetem Labyrinthe, von innen dargestellt.

*a.* Der Schuppentheil (*Pars squamosa*) des Schläfeknochens.

*b.* Der Zitzentheil desselben.

*c.* Der Paukenring (*Annulus tympani*) desselben.

*d.* Der Vorhof (*Vestibulum*).

*e.* Der obere Bogengang.

*f.* Der hintere Bogengang.

*g.* Der äussere Bogengang.

*h.* Die Schnecke.

*i.* Der Wassergang des Vorhofes (*Aquaeductus Cotunni vestibuli* s. *Diverticulum* MECKELI *posterius*), worein eine Sonde gebracht worden ist.

*k.* Der Wassergang der Schnecke (*Aquaeductus Cotunni cochleae* s. *Diverticul.* MECKELI *anterius*), welche ebenfalls eine Borste enthält.

*l.* Der innere Gehörgang (*Meatus auditorius internus*).

## FIG. XI.

Der linke Schläfeknochen eines neugebornen Kindes mit ausgearbeitetem Labyrinthe und aufgeschnittenem gemeinschaftlichen Nervengange oder dem innern Gehörgange.

*a.* Der innere Gehörgang (*Meatus auditorius* s. *Canalis acusticus internus*).

*b.* Die Gräte oder Leiste, welche den Grund oder Boden dieses Kanales in zwei Hälften oder Gruben theilt, in

*c.* die kleinere obere Grube, worin sich

1. die innere Mündung oder der Eingang (*Apertura interna*) des Fallopischen Kanales, und
2. eine siebförmige Vertiefung für den obern Ast des Vorhofsnerven befindet; und

*d.* die grössere untere Grube; diese enthält

3. eine rundliche Vertiefung (*Fossa cochleae*), welche die Basis des Spindel der Schnecke bezeichnet;
4. eine längliche Vertiefung (*Fossa vestibuli*), worin sich drei bis vier Löcher für den mittlern Ast des Vorhofsnerven und die Arterien befinden.
5. Die Mündung eines Halbkanales an der innern Wand des Gehörganges, für den kleinen Ast des Vorhofsnerven.

*e.* Der Vorhof oder Vestibulum.

*f.* Der obere Bogengang,

*g.* der hintere und

*h.* der äussere Bogengang.

*i.* Die Schnecke.

*k.* Der Raum des runden Fensters.

## FIG. XII.

Ein im frischen Zustande von vorn und etwas von unten und aussen dargestellter Schläfeknochen mit der knorplichen aufgeschnittenen Eustachischen Röhre, von einem erwachsenen Manne, so durchsägt und bearbeitet, dass der Grund der Paukenhöhle, der geöffnete Fallopische Kanal und die Höhle mit dem Steigbügelmuskel so wie das Labyrinth von oben und vorn, noch in der Knochenmasse zum Theil vergraben, zu sehen sind.

*A.* Der Felsentheil des Schläfeknochens.

*B.* Ein Theil des durchsägten Mammillartheiles desselben.

*a. a.* Die Paukenhöhle noch mit der Schleimhaut ausgekleidet.

*b.* Der Griffelfortsatz des Schläfeknochens.

*c.* Der nach vorn offene Theil des carotischen Kanales.

*d.* Der Steigbügel, welcher mit seiner Basis das eiförmige Loch ausfüllt.

*e.* Das runde Loch, welches durch eine dünne Membran (*Membrana tympani secundaria*) geschlossen ist.

*f.* Das Vorgebirge (*Promontorium*).

*g.* Der Halbkanal oder Rinne für den Spanner des Paukenfelles.

*h.* Der knöcherne Theil der Eustachischen Trompete (*Tuba Eustachii*).

*i. i.* Der knorpliche Theil derselben.

*k.* Der obere und

*l.* der äussere Bogengang zum Theil sichtbar gemacht.

*m.* Der obere Umfang der nicht geöffneten Schnecke.

*n. n.* Der geöffnete Fallopische Kanal.

*o.* Der Steigbügelmuskel (*M. stapetius*), welcher in einer eignen kleinen Höhle liegt, welche vorn und innen an den Fallopischen Kanal, der an dieser Stelle ganz weggenommen ist, stösst und mit ihm Zusammenhang hat.

1. Der Paukenhöhlenzweig (*Ram.* JACOBSII) von dem Felsenknoten des Schlundkopf-Zungennerven (*Nervus glossopharyngeus*).
2. Zweig, welcher aus dem carotischen Kanale von dem Gangliennerven kommt und mit dem erstern ihm entgegengehend sich verbindet.
3. Stelle, wo der erstere Zweig hinter dem Halbkanal zum Facialnerven tritt.

## FIG. XIII.

Der Schläfeknochen in Verbindung mit dem äussern Ohre und der Eustachischen Röhre von einem erwachsenen Manne von vorn und oben in natürlicher Grösse und frisch dargestellt. Der ganze äussere Gehörgang, die Paukenhöhle und die Eustachische Röhre sind in dieser Richtung durchschnitten und man sieht, dass diese von aussen nach innen, einen aufwärts gerichteten Bogen bilden. Die Bogengänge und die oben geöffnete Schnecke sind noch zum Theil von der Knochenmasse, in welcher sie liegen, umgeben. Der innere Gehörgang ist von oben so geöffnet, dass die hintere Wand des Felsentheiles des Schläfeknochens stehen geblieben ist und die in diesem liegenden

Nerven, so wie der Paukenfellspanner in seinem Halbkanale ganz in der natürlichen Lage zu sehen sind.

*A.* Ein Theil des Hinterhauptknochens, welcher zunächst mit dem Schläfeknochen verbunden ist.

*B.* Der Mammillartheil und

*C. C.* der Felsentheil des Schläfeknochens.

*D.* Der Griffelfortsatz desselben.

*a. a.* Das äussere Ohr noch mit der Haut überzogen, welche sich zum äussern Gehörgang, um diesen auszukleiden fortsetzt.

*b. b.* Der Durchschnitt des knorplichen Theiles des äussern Gehörganges.

*c. c.* Der Durchschnitt des knöchernen Theiles desselben.

*d.* Das Paukenfell, welches sich hier von der Seite schmal darstellt.

*e. e.* Die Paukenhöhle, welche sich nach vorn oder innen in die Eustachische Röhre fortsetzt.

*f.* Der knöcherne Theil, und

*g. g. g.* der knorpliche Theil der geöffneten Eustachischen Röhre.

*h.* Der äussere Hammermuskel (*M. mallei externus*), welcher mit seiner Sehne, die den langen Fortsatz des Hammers umfasst, durch die Glasersche Spalte hindurch geht und hier etwas nach hinten zurückgelegt ist.

*i* Der Kopf des Hammers.

*k.* Der sichtbare Theil des Körpers des Ambosses, in welchem der Kopf des Hammers liegt.

*l.* Der Spanner des Paukenfelles (*M. Tensor tympani*).

*m.* Die Sehne desselben, welche sich an den Hals des Hammers befestiget.

*n.* Der obere Bogengang,

*o.* der hintere und

*p.* der äussere Bogengang.

*q.* Die oben aufgebrochene Schnecke (*Cochlea*).

*r. r.* Der innere Gehörgang, in welchem man die Nerven, die durch den Eingang desselben hervortreten, in der natürlichen Lage wahrnimmt.

1. 1. Der Antlitznerv (*N. facialis*), wie er aus dem innern Gehörgange in den Fallopischen Kanal tritt, und in diesem knieförmig gekrümmt, sich unter den äussern Bogengang nach hinten begibt, um in seinem Kanale weiter zu gehen. Er bedeckt zum Theil den Gehörnerven, so, dass man von diesem nur

2. den obern Zweig des Vorhofsnerven und

3. den Nerven der Schnecke sieht.

4. Der abgeschnittene Felsen- oder oberflächliche Zweig des Vidiannerven.

5. Der Nervenfaden, welcher in den Paukenfellspanner übergeht.

6. Die durch die Paukenhöhle verlaufende Paukensaite.

7. Der Theil der Cerebralcarotis, welcher in dem nach oben offnen Theil des carotischen Kanales liegt, und

8. der Theil derselben, welcher in den Zellblutleiter heraufsteigt.

## Erklärung der Kupfertafel VIII.

Enthält Darstellungen des Gehörorganes.

### FIG. I.

Der Felsenknochen in Verbindung mit einem Theile des Sphenoidalknochens und des Oberkieferknochens von aussen und oben, und daher manche Theile verkürzt dargestellt; an ihm sind die verschiedenen Höhlen und Kanäle aufgebrochen und die darin verlaufenden Nerven und andere Theile, welche theils unmittelbar theils mittelbar zum Gehörorgan gehören, oder in dessen Nähe

sich befinden, zu sehen. Diese Figur ist nach der natürlichen Grösse eines Präparates von einem ausgebildeten Manne gezeichnet worden.

*A.* Der hintere Theil des obern Kieferknochens.

*B.* Der Körper des Sphenoidalknochens.

*C.* Der durchsägte kleine Flügel desselben.

*D.* Der vordere Sphenoidalhöcker (*Processus clinoideus anterior*).

*E.* Der hintere Sphenoidalhöcker.

*F.* Der Flügelfortsatz des Sphenoidalknochens (*Processus pterygoideus*).

*a.* Der Vidiankanal desselben.

*G.* Der Durchschnitt des Mammillartheiles des Schläfeknochens.

*H.* Der Griffelfortsatz (*Processus stylohoideus*).

*I. I.* Der Felsentheil des Schläfeknochens.

*b.* Die Cerebralcarotis in dem nach oben aufgebrochenen carotischen Kanale.

*c. c.* Der in dem Zellsinus aufsteigende Theil derselben.

1. Zweige, welche von dem ersten oder obersten Halsknoten des Gangliennerven, die Cerebralcarotis umstrickend, heraufsteigen, sich mit dem tiefen Aste des Vidiannerven (9.) zunächst verbinden, und indem sie weiter heraufsteigen, sich durch

2. Zweige mit dem

3. 3. sechsten Hirnnerven (*Nervus abducens*) vereinigen.

4. 4. Der abgeschnittene zweite Hauptast des dreigetheilten Nerven (*Nervus divisus*).

5. Der Keilknochen-Gaumnerv (*Nervus sphenopalatinus*).

6. Der Gaumnerv (*Nervus pterygo-palatinus*).

7. Der zwischen beiden und hinten anhängende Keilknochen-Gaumenknoten (*Ganglion sphenopalatinum*) und der aus ihm kommende

8. Vidiannerv (*Nervus Vidianus* s. *pterygoideus*),

9. der tiefe Ast und

10. der oberflächliche Ast desselben, welcher in das Knie (17.) des Facialnerven übergeht.

11. Der abgeschnittene hintere Zahnhöhlennerv (*Nervus alveolaris posterior*).

12. Der abgeschnittene absteigende Ast des dritten Hauptastes des dreigetheilten Nerven (*Nervus divisus* s. *trigeminus*).

13. Stelle, wo sich die Paukensaite mit dem Zungenaste desselben oder dem Geschmacksnerven (*Nervus gustatorius* s. *Ram. lingualis*) verbindet.

14. Der abgeschnittene oberflächliche Temporalnerv.

15. 15. Der abgeschnittene untere Alveolarnerv.

16. 16. Der Antlitzverv (*Nervus communicans faciei* s. *facialis*) ist in dem innern Gehörgang an seinem Eintritte in dem aufgebrochenen Fallopischen Kanale abgeschnitten, und in seinem Verlaufe durch denselben zu sehen.

17. Die knieförmige Biegung des Facialnervens gegen die Nebenmündung an der vordern Fläche des Felsenknochens, wo er den oberflächlichen oder Felsenzweig (10.) des Vidiannerven aufnimmt.

18. Die Paukensaite (*Chorda tympani*), wo sie aus dem Facialnerven entsteht, steigt von hier rückwärts durch ein eigenes Kanälchen zur Paukenhöhle, dann an dem obern Rande des Paukenfelles (h.) zwischen dem Amboss und Hammer und über der Glaserschen Spalte nach vorn, tritt durch deren inneres Ende wieder aus der Paukenhöhle heraus und geht unter einen spitzigen Winkel in den Geschmacksnerven (13.) über.

*d.* Der senkrecht durchschnittene knorpliche Theil des äussern Gehörganges; die obere Wand des knöchernen Theiles ist weggenommen worden.

*e.* Die Knorpelschicht, welche den Gehörgang nicht ganz umgibt.

*f.* Eine drüsigt zellige Schicht, welche zunächst mit einer dünnen Haut überzogen und eine Fortsetzung der äussern Haut ist.

*g.* Stelle, wo oben der knöcherne Theil des Gehörganges, mit dem Dache der Paukenhöhle weggenommen ist, wodurch hier der Gehörgang offen, und dadurch

*h.* der obere Theil des Paukenfelles und

*i.* die Paukenhöhle sichtbar geworden sind.

*k.* Der Hammer.

*l.* Der Amboss, welcher etwas aus seiner Lage und von dem Hammer losgedrängt worden ist.

*m.* Der knöcherne Theil und

*n.* der knorpliche Theil der Eustachischen Trompete, welche hier sehr verkürzt und gekrümmt erscheinen.

*o.* Der Paukenfellspanner (*M. Tensor tympani*).

*p.* Der Erschlaffer des Paukenfelles (*M. Laxator tympani*), welcher hier von dem obern Rande des Endes des äussern Gehörganges losgetrennt worden ist.

*q.* Ein sichtbarer Theil des Steigbügelmuskels (*M. stapedius*).

*r.* Der Vorhof (*Vestibulum*), dieser, so wie die folgenden Theile, die zum Labyrinthe gehören, sind dadurch geöffnet, dass der obere Theil des Felsenknochens und mit diesem der obere Bogengang weggenommen ist.

*s.* Der äussere und

*t.* der hintere Bogengang.

*u.* Die Schnecke ist bis zur zweiten Windung und bis an der Spindel geöffnet.

*v.* Der innere Gehörgang oder der Nervenkanal.

19. Der Gehörnerv (*Nervus acusticus* s. *auditorius*) tritt von der hintern Wand des Felsenknochens in den Gehörgang hervor und ist hier durch die Wegnahme des Facialnerven zu übersehen; er theilt sich, in

20. den Vorhofsnerven (*Nervus vestibuli*) und

21. den Schneckennerv (*Nervus cochleae*).

## FIG. II.

Die Ansicht von dem Grund der Paukenhöhle nach weggenommenem Paukenfelle, nach einer viermaligen Vergrösserung, um die Richtung der Arterien in der die Paukenhöhle auskleidenden Schleimhaut zu zeigen. Die Gehörknöchelchen sind ebenfalls mit einer gefässreichen Membran überzogen, wodurch sie nächst den Bändern zusammen hängen.

*a.* Der Hammer.

*b.* Der Amboss.

*c.* Der Steigbügel.

*d.* Erhöhung, welche den Anfang der Schnecke bezeichnet.

*e.* Die Vertiefung, welche zum runden Loche führt.

## FIG. III.

Die viermal vergrösserte und aufgebrochene Schnecke, so dass man die der Vorhofsleiter zugekehrte Fläche des Spiralblattes, übersieht. Man bemerkt nicht nur das federartige Ansehn der in seinem Ende verbreiteten Nerven, und die Arterienzweige, sondern auch nach Comparetti's Bemerkung, die vier Streifen, aus welchen das Spiralblatt besteht.

1. Der knöcherne Streifen.

2. Der weisse biegsame, gleichsam lederartige durchsichtige Streifen.

3. Der bläsige Streifen.

4. Der häutige schleimartige Streifen, der sich in der Kuppel dicklich endiget.

## FIG. IV.

Das viermal vergrösserte und aufgebrochene Labyrinth der linken Seite mit dem Gehörnerven, von innen oder hinten dargestellt, um den gemeinschaftlichen Sack oder Schlauch der Bogenröhrchen, so wie das Gewundene des Gehörnerven zu übersehen.

*A. A.* Die Basis der Schnecke.

*B. B.* Der Durchschnitt des Vorhofes.

*C.* Der hintere oder grösste Bogengang (*Canalis semicircularis posterior* s. *major*).

*D.* Der obere oder kleine Bogengang.

*E. E.* Der gemeinschaftliche Theil des hintern und obern Bogenganges.

*F. F.* Der äussere oder kleinste Bogengang.

*a.* Der gemeinschaftliche oder längliche Sack oder Schlauch (*Sacculus oblongus* s. *Utriculus communis*), aus welchem die häutigen Bogenröhrchen entstehen und in welchen sie wieder übergehen.

*b.* Das hintere Bogenröhrchen (*Tubulus* s. *Ductus semicircularis posterior* s. *major*).

*c.* Das elliptische Bläschen (*Vesicula elliptica* s. *Ampulla*), womit das Bogenröhrchen anfängt.

*d.* Die Endigung des Bogenröhrchens in das gemeinschaftliche Rohr (*h*).

*e.* Das obere Bogenröhrchen.

*f.* Das elliptische Bläschen desselben.

*g.* Endigung desselben in das gemeinschaftliche Rohr.

*h.* Das gemeinschaftliche Rohr (*Tubulus communis*) des hintern und obern Bogenröhrchens.

*i.* Ein Theil des äussern Bogenröhrchens.

*k.* Ein Theil des Facialnerven, welcher unten von dem Gehörnerven anfänglich bedeckt ist, worauf er sich von ihm entfernt;

*l.* Der Facialnerv, wo er sich von dem Gehörnerven entfernt und an dem Gehäuse des Labyrinthes vorbeigeht.

*m.* Der Gehörnerv (*Nervus acusticus*).

*n.* Der vordere Ast oder der Schneckennerv, welcher sich sanft wirbelförmig windet, um sich in die Löcher des Siebchens der Spindel zu begeben.

*o.* Der hintere Ast oder Vorhofsnerv theilt sich in die folgenden drei Zweige.

1. Der grosse oder obere Zweig (*Ramus superior* s. *major*) desselben, für den gemeinschaftlichen Sack (*a*).

2. Der mittlere oder kleine Zweig (*Ramus medius* s. *minor*) für das hier abgelösste runde Säckchen.

3. Der untere oder kleinste Zweig (*Ramus inferior* s. *minimus*) für das elliptische Bläschen (*c*) des hintern Bogenrohres.

## FIG. V.

Die obere Ansicht des linken geöffneten und vergrösserten Labyrinthes und die in ihm enthaltenen Theile, deutlich dargestellt. Die Zwischenwände zwischen der Schnecke und dem Vorhof sind weggenommen worden.

*A.* Die Schnecke.

*a.* Die Basis derselben.

*b.* Die Spitze oder Kuppel derselben.

1. Die erste Windung.

2. Die zweite Windung und

3. die dritte Windung der Spiralplatte; man sieht die untere (besser die innere) der Paukenleiter zugekehrte Fläche.

*c. c.* Der Saumen der Spiralplatte, welcher in die innere Beinhaut der Schnecke übergeht.

*B. B.* Der Vorhof.

*d. d.* Der grössere oder hintere Bogengang.

*e. e.* Der kleine oder obere Bogengang.

*f.* Der gemeinschaftliche Theil des hintern und obern Bogenganges.

*g. g.* Der kleine oder äussere Bogengang, nicht geöffnet.

*h.* Beide Säckchen (Fig. 6. *g. i.*) erscheinen von dieser Seite als ein gemeinschaftlicher Sack.

*i.* Das häutige Bogenröhrchen oder Rohr des hintern Bogenganges.

4. Das elliptische Bläschen desselben.

5. Das Ende des Röhrchens.

*k.* Das obere Röhrchen des obern Bogenganges.

6. Das elliptische Bläschen und

7. die Endigung desselben.

8. Das gemeinschaftliche Rohr des hintern und obern Rohres.

9. Das elliptische Bläschen des äussern Bogenröhrchens.

10. Das Ende desselben.

*l.* Der Gehörnerv (*Nervus acusticus*).

*m. m.* Der Nerv der Schnecke.

*n.* Der Nerv des Vorhofes.

11. Der grössere oder obere Ast desselben, welcher zu dem elliptischen Bläschen des obern und äussern Bogenröhrchens und dem gemeinschaftlichen Sack (Fig. 6. *i.*) geht. Die Zweige, welche sich in dem letztern verbreiten, sind hier verdeckt.

12. Der mittlere Ast desselben, geht zu dem rundlichen oder sphärischen Säckchen.

13. Der kleinere oder untere Ast desselben, für das elliptische Bläschen (4) des hintern Bogenrohres, zeigt hier die schmälere Seite.

## FIG. VI.

Die untere Ansicht des ausgearbeiteten vergrösserten und geöffneten Labyrinthes mit der Verbreitung der Nerven desselben, dargestellt.

*a. a. a.* Die erste Windung,

*b. b.* die zweite und

*c.* die dritte Windung der Spiralplatte, welche von dem Hken (*d*) an, trichter- oder tutenförmig an der Kuppel (Fig. 5. *b.*) haftet. Man sieht hier von der obern (besser äussern) der Vorhofleiter zugekehrte Fläche, auf welcher das schöne Nervengeflechte oder netzförmige Gewebe, welches sich auf der untern Fläche (Fig. 5. 1. 2. 3. so deutlich zeigt, hier kaum etwas bestimmtes.

*d.* Der Haken des Spiralblattes (*Hamulus laminae spiralis*).

*e.* Der freie Rand des Spiralblattes, wodurch beide Treppen in Verbindung stehen.

*f.* Der Mittelpunkt des Trichters, gegen welchen das Spiralblatt abhängig ist und wo die beiden Leitern oder Treppen der Schnecke zusammenkommen.

Die verschiedenen Streifen, Gürtel oder Zonen, woraus nach COMPARETTI das Spiralblatt besteht, sind:

1. der knöcherne Streifen.
2. der weisse biegsame, gleichsam lederartige, durchsichtige Streifen,
3. der bläsige Streifen und
4. der häutige, schleimartige Streifen, der in der Kuppel verdickt endiget.

*g.* Das sphärische oder rundliche Säckchen (*Sacculus rotundus*), welches in der rundlichen Grube des Vorhofes liegt und mit dem gemeinschaftlichen Sacke (*i*) in keiner Verbindung stehen soll, aber wohl nur als eine Erweiterung desselben anzusehen ist (Fig. 5. *h.*).

*h.* Raum zwischen dem rundlichen und dem gemeinschaftlichen Säckchen.

*i.* Der gemeinschaftliche oder längliche Sack oder Schlauch, mit dem die drei Bogenröhrchen durch ihre fünf Mündungen in Verbindung stehen.

Man sieht bei dieser Vergrösserung die palmartige Nervenverbreitung in diesem Sacke. Das eiförmige Loch und somit die Basis des Steigbügels, trifft also auf die Mitte zwischen dem runden und dem länglichen Säckchen und der Mündung der Vorhofstreppe der Schnecke.

*k. k.* Hinteres Bogenröhrchen,

5. elliptisches Bläschen desselben,

6. strahlige Verbreitung des Nerven in demselben.

*l. l.* Vorderes Bogenröhrchen,

7. elliptisches Bläschen desselben.

8. Die Verbreitung des Nerven in diesem gleicht bei dieser Vergrösserung einem weissen rundlichen Fleck.

*m. m.* Aeusseres Bogenröhrchen, welches wie die übrigen, sowohl durch das weite:

9. elliptische Bläschen oder Ende, als durch

10. das engere Ende mit dem gemeinschaftlichen Schlauche (*i*) in Verbindung steht.

## FIG. VII.

Das Labyrinth von hinten oder innen und oben vergrössert und zum Theil geöffnet dargestellt.

*A.* Der Vorhof.

*B. B.* Die Schnecke, deren erste Windung zur Hälfte aufgebrochen ist.

*a.* Die innere Fläche derselben, welche noch mit der Beinhaut überzogen ist.

*b.* Der knöcherne Theil des Spiralblattes der ersten Windung.

*C.* Der hintere Bogengang oder halbcirkelförmige Kanal.

*D.* Der obere Bogengang.

*E.* Der äussere Bogengang.

*c.* Die siebförmige Grube für die Schnecke.

*d.* Die obere Grube.

*e.* Die Mündung des Halbkanales für den kleinsten Zweig des Vorhofsnerven.

*f.* Die gemeinschaftliche Mündung des hintern und obern Bogenganges.

1. Die innere Gehörarterie (*Art. auditoria interna*).
2. Zwei Zweige derselben, welche sich in den Vorhof begeben.
3. Zweige, welche in die Spindel treten.
4. Zweige, welche besonders in die Paukenleiter dringen.
5. Zweige, welche sich auf dem Spiralblatte verbreiten.
6. Zweige, die sich in der Beinhaut verzweigen.
7. Aeste der Vorhofsarterien, welche mit ihren ersten Zweigen die Richtung des hintern und obern Bogenganges verfolgen.

## FIG. VIII.

Die Schnecke ist auf der, gegen die Paukenhöhle hin gerichteten Seite, von der Spitze gegen die Basis geöffnet worden.

*a.* Die Spindel (*Modiolus*).

*b. b.* Das Spiralblatt (*Lamina spiralis*).

*c.* Der Haken (*Hamulus*) derselben.

*d.* Der membranöse Theil derselben, welcher von dem Haken zur Spitze oder Kuppel der Schnecke geht.

*e.* Der Mittelpunkt des Trichters (*Scyphus Vieussenii*).

*f. f. f.* Die Paukenleiter (*Scala tympani*).

*g. g. g.* Die Vorhofleiter (*Scala vestibuli*).

*h.* Wo beide Leitern oder Treppen in dem Trichter zusammen kommen.

*i.* Die Mündung des Wasserganges der Schnecke (*Aquaeductus Cotunni cochleae*).

1. Eine Arterie, welche in der Paukenleiter in der Richtung derselben verläuft.

2. Die Arterie, welche in der Vorhofleiter auf dem Spiralblatte verläuft.

3. 3. Arterienzweige, welche an dem Umfange der Spindel hervortreten und sich in die innere Beinhaut verbreiten.

# Erklärung der Kupfertafel IX.

Enthält die Durchschnitte eines männlichen Kopfes. Dieser ist durch einen queren Perpendiculärschnitt in eine vordere und hintere Hälfte getheilt worden, wodurch nicht nur die verschiedenen Höhlen, sondern auch die darin enthaltenen Theile der Sinneswerkzeuge im Verhältniss zu einander und in ihrem Zusammenhange dargestellt sind; ausserdem noch die Thränendrüsen.

## FIG. I.

Der vordere Durchschnitt des Kopfes, an welchem die Augen- und Nasenhöhlen mit ihren Nebenhöhlen, und der Gaumen von hinten zu sehen sind und welcher auf die zweite Figur passt.

*A.* Der vordere Theil der Basis der Schädelhöhle noch mit der harten Hirnhaut bekleidet.

*a. a.* Durchschnitt des Stirnknochens.

*b. b. b.* — — Riech- oder Ethmoidalknochens.

*c.* Der Kamm (*Crista galli*) desselben.

*d. d. d.* Durchschnitt des Oberkieferknochens der rechten Seite.

*e. e.* Der Wangenfortsatz der Oberkieferknochen noch mit einem Theile des abgesägten Wangenknochens.

*f. f. f.* Die innere Fläche der Oberlippe.

*g. g.* Die durchschnittenen Backen.

*B.* Die durchschnittene rechte Augenhöhle (*Orbita dextra*), aus welcher der Augapfel entfernt worden ist und man die hintere Fläche der Augenlider, den Thränensack und die Thränendrüsen sieht.

*h.* Die obere und

*i.* die untere Thränendrüse (*Glandula lacrymalis superior et inferior*), welche etwas herausgelegt worden sind, und unter der letzteren sieht man eine Reihe von sieben zarten Mündungen, welche den Ausführungsgängen der Thränendrüsen angehören.

1. Der heraufgelegte vordere Theil des Augenlidhebers (*Levator palpebrae superioris*), welcher mit seiner breiten Sehne an dem obern Augenlidknorpel angeheftet ist.
2. Die Meibomischen oder Talgdrüschen (*Glandulae sebaceae* s. *Meibomianae*) des obern Augenlides und
3. die Meibomischen Drüsen des untern Augenlides. Beide Augenlider sind noch mit ihrem hintern oder innern Blatte überzogen.
4. Der Augenlidrand, an welchem man eine regelmässig stehende Reihe zarter Oeffnungen sieht, mit welchen die Meibomischen Drüsen enden.
5. Die Thränenpunkte (*Puncta lacrymalia*).
6. Der Thränensackmuskel (*Musc. sacci lacrymalis*).
7. Der geöffnete Thränensack (*Saccus lacrymalis*).
8. 8. Die Sonde, welche durch den Thränensack und den Thränengang (*Ductus lacrymalis*), der sich im untern Nasengange öffnet, geführt worden ist.

*C.* Die durchsägte linke Augenhöhle, welche noch den Augapfel mit den vordern Enden seiner Muskeln und die Thränendrüsen in ihrer Lage enthält.

9. Die obere und
10. die untere Thränendrüse in ihrer natürlichen Lage.
11. Das vordere Ende des obern Augenlidhebers.

*k.* Der hintere Umfang des Augapfels (*Bulbus oculi*).

12. Die Vertiefung mit dem Siebblättchen (*Lamina cribrosa*) der festen Augenhaut des Augapfels, worin sich der Sehnerv einsenkt.

13. Das vordere Ende des obern geraden Augenmuskels (*M. rectus superior bulbi oculi*),

14. des untern,

15. des innern und

16. des äussern geraden Augenmuskels.

17. Das vordere Ende des obern, schiefen oder Rollmuskels (*M. obliquus superior* s. *trochlearis*).

18 Der untere schiefe Augenmuskel (*M. obliquus inferior*) ist grösstentheils zu sehen und wie er sich um den Augapfel von unten herumschlägt.

*D. D.* Die beiden Hälften der durchsägten Nasenhöhle (*Cavum nasi* s. *narium*), noch mit der Riech- oder Schleimhaut ausgekleidet.

*l.* Die durchschnittene senkrechte Nasenscheidewand (*Septum narium*).

19. Die durchschnittene obere,

20. die mittlere und

21. die untere Nasenmuschel (*Concha superior, media et inferior*) der linken Seite.

*m.* Der obere,

*n.* der mittlere und

*o.* der untere Nasengang (*Meatus narium superior, medius et inferior*) der linken Seite.

22. 22. Die vordern Riechknochen- oder Ethmoidalzellen.

23. 23. Die Sonde, welche den Ausgang derselben bezeichnet.

*p. p.* Die Kieferhöhlen (*Sinus maxillares* s. *Antra* Highmori).

24. 24. Die Sonde, welche in den Ausgang der rechten Highmor's Höhle gebracht worden ist.

25. 25. Durchschnitt der Schleimhaut an den Conchen oder Nasenmuscheln, wo sie am dicksten ist und die in ihr liegenden Schleimdrüsen zu bemerken sind.

*q.* Der durchschnittene harte Gaumen, das Gaumengewölbe (*Palatum durum*).

*r. r.* Die Gaumenhaut, oder der weiche Gaumen (*Membrana pulposa* s. *Palatum molle*).

*s. s.* Der innere Umfang des obern Zahnfleisches.

## FIG. II.

Der hintere Durchschnitt des Kopfes von vorn dargestellt, an welchem man den hintern Theil der, bei der ersten Figur erwähnten, durchsägten Höhlen mit ihren Theilen wahrnimmt; so wie hier die Mundhöhle, nur oben durchsägt noch mit in Verbindung ist.

*A.* Ein Theil der sichtbaren Basis der Schädelhöhle noch mit der harten Hirnhaut überzogen.

*a. a.* Durchschnitt des Stirnknochens

*b. b. b.* Durchschnitt des Ethmoidalknochens.

*c.* Aeussere Fläche der Knochen, welche die Schläfegrube bilden, noch mit der Beinhaut überzogen.

*d. d. d.* Durchschnitt des Oberkieferknochens der rechten Seite.

*e.* Der durchsägte Jochbogen.

*f.* Ein Theil des knorplichten Gehörganges.

*g.* Der herabgezogene Unterkiefer.

*h.* Der Gelenkfortsatz und

*i.* der Kronenfortsatz desselben.

*B.* Die rechte Augenhöhle (*Orbita dextra*), in welcher die Räume zwischen den Muskeln und dem Sehnerven (7.) noch mit dem Zellgewebe und Fette ausgefüllt sind.

1. Der durchschnittene Augenlidheber, welcher zu weit nach aussen gezeichnet worden ist.

2. Der durchschnittene obere gerade Augenmuskel.

3. Der untere,

4. der innere und

5. Der äussere gerade Augenmuskel.

6. Der obere schiefe oder der Trochlearmuskel.

7. Der durchschnittene Sehnerv.

*C.* Die linke Augenhöhle.

8. Der durchschnittene Sehnerv derselben.

11. Das hintere Ende des obern Augenlidhebers.

13. Des obern geraden Augenmuskels.

14. Des untern,

15. des innern und

16. des äussern geraden Augenmuskels und

17. des obern schiefen oder Trochlearmuskels.

*D. D.* Die Nasenhöhle.

*l.* Die senkrechte Scheidewand derselben.

19. Die obere,

20. die mittlere und

21. die untere Nasenmuschel; ebenfalls durchschnitten.

*m.* Der obere,

*n.* der mittlere und

*o.* der untere Nasengang.

*p.* Die rechte Kieferhöhle.

22. Die hintern Ethmoidalzellen.

*k.* Die herabgelegte Unterlippe (*Labium inferius*).

*. Das Bändchen derselben (*Frenulum labii inferioris*).

*q.* Das Gaumengewölbe, durchschnitten.

*r.* Der hintere Theil der Gaumenhaut oder des weichen Gaumens.

*s. s.* Der Gaumenvorhang, auch der weiche Gaumen genannt (*Velum palatinum*).

*t.* Das Zäpfchen (*Uvula*).

23. Die vordere Gaumensäule oder Bogen oder der Zungengaumenbogen (*Arcus glosso-palatinus*).

24. Die hintere Gaumensäule oder Schlundkopfgaumenbogen (*Arcus pharyngo-palatinus*).

25. Die Mandel (*Tonsilla*) der rechten Seite.

26. Die hintere Wand des Schlundkopfes, welche man durch den Isthmus oder die hintere Oeffnung der Mundhöhle sieht.

*u.* Die Zunge (*Lingua*).

27. Der äussere Flügelmuskel (*M. pterygoideus externus*).

28. Der innere Flügelmuskel (*M. pterygoid. internus*).

29. Der Backenmuskel (*M. buccinatorius* s. *buccalis*) der rechten Seite; durchschnitten.

30. Die innere Haut des Backens, welche mit der Gaumenhaut, zwischen den Maxillen, zusammenfliesst.

### FIG. III.

Der Heber des obern Augenlides (*Levator palpebrae superioris*) in Verbindung mit dem obern Augenlidknorpel, den Thränendrüsen und deren Ausführungsgänge der rechten Seite herausgenommen und von innen dargestellt.

*a.* Der Oberaugenlidheber.

*b.* Der Augenlidknorpel (*Tarsus superior*).

*c. c.* Der freie Rand des obern Augenlides mit den Augenwimpern.

*d.* Die obere Thränendrüse mit der zelligen Hülle umgeben.

*e.* Die untere Thränendrüse.

*f.* Die zurückgelegte Membran, welche die untere Thränendrüse bedeckt;

*g.* die dadurch sichtbar gewordene Verbindungshaut (*Conjunctiva*).

1. 1. 1. Die Ausführungsgänge der obern Thränendrüse, welche als Fortsetzungen

2. 2. 2. der Ausführunsgänge der obern Thränendrüse angesehen werden müssen.

## Erklärung der Kupfertafel X.

Enthält Abbildungen der zum Sehorgan gehörigen Theile.

### FIG. I.

Die geöffnete linke Augenhöle eines männlichen Kopfes, an welcher die äussere Wand weggenommen worden ist.

*A.* Der Durchschnitt des Stirnknochens,

*B.* des kleinen Flügels des Sphenoidalknochens und

*C.* des Wangenknochens.

*D.* Der hintere Umfang des Oberkieferknochens.

*E.* Der Flügelfortsatz (*Processus pterygoideus*) des Sphenoidalknochens.

*F.* Der Augapfel (*Bulbus oculi*).

*a.* Der obere Augenlidknorpel (*Tarsus superior*), welcher durch das innere Blatt des nach innen heraufgelegten obern Augenlides durchscheint.

1. Die Verbindungshaut (*Tunica conjunctiva* s. *adnata*), welche sich als Fortsetzung des innern Blattes des obern Augenlides von oben gegen den vordern Umfang des Augapfels umschlägt.

*b.* Der nach unten und innen zurückgelegte untere Augenlidknorpel, von welchem sich:

2. die Verbindungshaut von unten gegen den vordern Umfang des Augapfels der erstern entgegen umschlägt.

3. Der zum Theil sichtbar gemachte Theil der Periorbita (Knochenhaut), welcher sich von der untern Wand der Augenhöhle zum untern Augenlidknorpel fortsetzt und sich an dessen convexem Rande befestiget.

4. Die Sonde, welche sich in dem obern Thränenröhrchen und

5. die Sonde, die in dem untern Thränenröhrchen (*Canaliculus lacrymalis superior et inferior*) steckt.
6. Die Thränenkarunkel (*Caruncula lacrymalis*).
*c.* Die durch die Hornhaut durchscheinende Regenbogenhaut (*Iris*).
7. Die Sehe (*Pupilla*) oder das Sehloch.
*d.* Die obere und
*e.* die untere Thränendrüse, welche auf den Augapfel aufgelegt sind; die kurzen Sonden, welche in der letztern stecken, bezeichnen die Ausführungsgänge der Drüsen.
*f. f.* Der obere Augenlidheber (*Levator palpebrae superioris*).
*g.* Der obere gerade Augenmuskel (*M. rectus superior*).
*h.* Das vordere Ende des abgeschnittenen äussern geraden Augenmuskels.
*i. i.* Der untere gerade Augenmuskel.
*k.* Der untere schiefe Augenmuskel.
*l. l.* Der Stamm der Augenarterie (*Art. ophthalmica*).
8. 8. Die Thränendrüsenarterie (*Art. lacrymalis*).
9. Die hintern Ciliararterien (*Arteriae ciliares posticae*).
*m.* Stamm des Sehnervens (*Nervus opticus*), welcher nahe an seinem Ursprunge aus dem Chiasma abgeschnitten worden ist.
*n.* Der dritte Hirnnerv (*Nervus oculomotorius*).
10. Der obere Ast desselben.
11. Der untere Ast desselben.
12. 12. Der lange Zweig des letztern, welcher zum untern schiefen Augenmuskel (*k*) geht.
13. Der mittlere Zweig des untern Astes, welcher zu dem untern geraden Augenmuskel (*i.*) geht; der innere Zweig ist bedeckt.
14. Der Ciliarzweig (*Ramus ciliaris*) des Augenmuskelnervens oder die kurze Wurzel des Augenknotens.
*o.* Der vierte Hirnnerv (*Nervus trochlearis*), welcher zu dem Trochlearmuskel geht.
*p.* Stamm des fünften Hirnnerven (*Nervus divisus* s. *trigeminus*).
15. Der Gasser'sche Knoten (*Ganglion Gasseri*) desselben.
16. Erster Hauptast (*Ramus ophthalmicus*) des fünften Hirnnerven.
17. Der Stirnnerv (*Nervus frontalis*).
18. 18. Der Thränendrüsennerv (*Nervus lacrymalis*).
19. Der abgeschnittene äussere Zweig desselben, welcher sich mit dem Wangenhautnerven verbindet.
20. 20. Der Augen-Nasennerv (*Nervus nasociliaris*).
21. Der Ciliarzweig desselben oder die lange Wurzel des Augenknotens (*Ramus ciliaris*).
22. Der Augen- oder Ciliarknoten (*Ganglion ciliare* s. *ophthalmicum*), die aus diesem Knoten kommenden Ciliarnervchen (*Nervuli ciliares*), welche mit den Ciliararterien verlaufen, sind leicht zu erkennen.
23. 23. Der zweite Hauptast des fünften Hirnnervens, welcher vorn abgeschnitten ist.
24. Der abgeschnittene Wangenhautnerv desselben.
25. Der abgeschnittene dritte Hauptast des fünften Hirnnerven.
*q.* Der Stamm des sechsten Hirnnerven (*Nervus abducens*).
26. Der in der Orbita abgeschnittene und zu dem äussern geraden Augenmuskel gehende Ast des sechsten Hirnnerven.

## FIG. II.

Der vordere Umfang des linken Augapfels mit seinen vier geraden Muskeln.

*a.* Die Hornhaut (*Tunica cornea*) des Augapfels.
*b. b.* Restchen der Verbindungshaut (*Conjunctiva*), welche vom Augapfel losgeschält und zurück gelegt worden ist.
*c. c.* Die feste Haut des Augapfels (*Tunica sclerotica*).
*d.* Die abgeschnittene Sehne des obern schiefen Augenmuskels.
*e.* Der abgeschnittene innere gerade Augenmuskel.
*f.* Das vordere sehnige und ausgebreitete Ende desselben, welches sich in die weisse Haut verliert.
*g.* Der obere gerade Augenmuskel.
*h.* Das vordere sehnige breite Ende desselben.
*i.* Der äussere gerade Augenmuskel.
*k.* Dessen vorderes sehniges breites Ende.
*l.* Der untere gerade Augenmuskel.
*m.* Dessen vorderes sehniges Ende; diese vier Sehnen vereinigen sich zu der weissen Augenhaut (*Tunica albuginea*).
1. Zwei Arterienzweige, welche durch die Sehne des obern geraden Augenmuskels kommen, die

sich in der Verbindungshaut, gegen die Hornhaut verlaufend verbreiten.

2. Zwei Arterienzweige, die durch die Sehne des innern geraden Augenmuskels kommen.

3. Zwei Arterienzweige, welche durch die Sehne des untern geraden Augenmuskels hervortreten.

4. Ein Arterienzweig, welcher durch die Sehne des äussern geraden Augenmuskels kommt. Alle diese Arterienzweige, welche Endzweige der sich den Muskeln verbreitenden Arterien sind; verzweigen sich gegen die Hornhaut verlaufend in die Verbindungshaut des Augapfels.

## FIG. III.

Senkrechter Durchschnitt der linken Augenhöhle und des Sehorganes bei geschlossenen Augenlidern.

*A. A.* Die durchsägte obere Wand der Augenhöhle, oben noch mit der Hirnhaut bedeckt.

*B.* Der Durchschnitt des Stirnknochens.

*C. C.* Der Augenhöhlentheil desselben.

*D.* Die linke Stirnhöhle (*Sinus frontalis*).

*E.* Der durchsägte kleine Flügel des Sphenoidalknochens, welcher die obere Wand des Sehloches für den Sehnerven bildet.

*F. F.* Die untere Wand der Augenhöhle, durchsägt.

*G. G.* Der Oberkieferknochen.

*H.* Gegend der untern Augenhöhlenspalte.

*I.* Theil des kleinen Flügels des Sphenoidalknochens, welcher die untere Wand des Sehloches bildet.

*a.* Die Periorbita (Knochenhaut), welche sich gegen den obern Augenlidknorpel fortsetzt.

*b.* Fortsetzung der Periorbita gegen den untern Augenlidknorpel.

*c.* Stelle, wo die harte Hirnhaut, theils in die Periorbita, theils in die Scheide des Sehnerven übergeht.

*d.* Die durchschnittene Lederhaut mit der Oberhaut noch bedeckt.

*e.* Die Fetthaut der Stirn.

*f.* Der durchschnittene Stirnmuskel.

*g.* Die Augenbraunen.

1. Der durchschnittene Augenbraunenrunzler (*M. Corrugator supercilii*).

*h.* Durchschnitt der äussern Haut des obern Augenlides,

2. des Augenlidschliessers (*M. Orbicularis palpebrarum*),

3. der Sehne des Augenlidhebers

4. des Knorpels des obern Augenlides (*Tarsus superior*),

5. 5. der Verbindungshaut (*Conjunctiva*);

6. Stelle, wo sich diese gegen den Augapfel umschlägt.

7. Der freie Rand des obern Augenlides, wo die äussere Haut sich in die innere desselben fortsetzt.

8. Die obern Augenwimpern (*Cilia*).

*i.* Durchschnitt des untern Augenlides und zunächst die äussere Haut desselben;

9. des Augenlidschliessers;

10. des untern Augenlidknorpels,

11. der Conjunctiva.

12. Stelle, wo sich dieselbe zum Augapfel umschlägt.

*k.* Der obere Augenlidheber (*Levator palpebrae superioris*), dessen Sehne (3.) sich an dem obern Augenlidknorpel festsetzt.

*l.* Der obere gerade Augenmuskel,

13. dessen Sehne, welche sich an dem Augapfel befestiget.

*m.* Der untere gerade Augenmuskel,

14. dessen Sehne, welche sich am Augapfel befestiget.

*n.* Durchschnitt des untern schiefen Augenmuskels.

*o.* Der Sehnerv (*Nervus opticus*), welcher noch zum Theil von Fett bedeckt erscheint.

15. Die von der harten Hirnhaut stammende Scheide des Sehnerven.

16. Die Gefässhaut des Sehnerven; beide im Durchschnitt.

17. Die durchschnittene faserige Substanz des Nerven.

18. Wo sich der Sehnerv in die feste Augenhaut (*Sclerotica*) einsenkt.

19. Durchschnitt der Augenarterie und

20. 20. der Augenvenen.

*p.* Durchschnitt der Hornhaut (*Cornea*).

21. 21. Die Verbindung derselben mit der festen Augenhaut.

*q. q.* Durchschnitt der festen Augenhaut (*Sclerotica*).

*r. r.* Der Gefässhaut (*Tunica choroidea*).

22. 22. Der Faltenkranz (*Corpus ciliare*) derselben.

*s. s.* Durchschnitt der Regenbogenhaut (*Iris*).

23. 23. Der Lichtlochrand der Iris.

*t. t.* Der Durchschnitt der Mark- oder Netzhaut (*Tunica retina*).

*u. u. u.* Die innere obere Fläche der Markhaut, welche durch den Glaskörper (*Corpus vitreum*) durchschimmert.

*v.* Die Crystalllinse (*Lens crystallina*).

*w.* Die vordere und

*x.* die hintere Augenkammer (*Camera oculi anterior et posterior*).

### FIG. IV.

Diese Figur zeigt nicht nur denUnterschied zwischen dem geschlossenen und geöffneten Auge, sondern man sieht auch manches, das erst nach Wegnahme verschiedener Theile, die in der dritten Figur erscheinen, sich darstellt.

Im Augapfel erkennt man nach weggenommener Linse, Glaskörper und Markhaut, die Gefässhaut in ihrem ganzen Umfange, ihren Faltenkranz, die zwei vorzüglichsten Wirbelvenen (*a. a.*), die innere lange Ciliararterie (*b.*); ferner ist die von der harten Hirnhaut kommende Scheide des Sehnerven (*d*) zurückgelegt und die in den Sehnerven tretende Centralarterie (*c.*) zu sehen.

*a. a.* Die zwei Wirbelvenen (*Vasa vorticosa*).

*b.* Die innere lange Ciliararterie (*Art. ciliaris longa interna*).

*c.* Die Centralarterie der Markhaut (*Art. centralis retinae*).

*d. d.* Die zurückgelegte Scheide des Sehnerven.

### FIG. V.

Der Augapfel von einem Ochsen, an welchem nach Wegnahme der Horn- und der festen Augenhaut, die Gefässhaut und die Regenbogenhaut dargestellt worden sind.

*a. a.* Die zurückgeschlagene derbe oder feste Augenhaut.

*b. b.* Die Gefässhaut.

*c. c.* Der Ciliarring (*Orbiculus ciliaris*).

*d. d.* Die Regenbogenhaut (*Iris*).

*e.* Die Sehe oder das Lichtloch (*Pupilla*).

1. 1. Die kurzen Ciliararterien (*Art. ciliares breves*).

2. 2. 2. Verbindungen derselben unter einander.

3. 3. Kleine Zweige, welche in den Kreis der Iris übergehen.

4. 4. Die zwei langen Ciliararterien (*Art. ciliares longae*).

5. 5. Die zwei Aeste, worin sich dieselben spalten und Zweige zu dem Gefässkreis der Iris geben.

6. 6. Die abgeschnittenen vordern Ciliararterien (*Art. ciliares anticae*), welche mit den vorigen den Gefässkreis bilden.

7. 7. Der grosse Gefässkreis (*Circulus arteriosus major*) der Iris, welcher an einigen Stellen doppelt ist.

8. 8. Die Arterien der Iris, welche aus diesem Kreis kommen.

9. Der unterbrochene kleine Gefässkreis der Iris (*Circulus arteriosus iridis minor*).

### FIG. VI.

Die hintere Fläche der Hornhaut, von welcher die Membran der wässerigen Augenfeuchtigkeit zurückgelegt worden ist; von einem menschlichen Auge.

*a.* Die innere oder hintere Fläche der Hornhaut (*Cornea*).

*b. b.* Der vordere Theil der festen Augenhaut (*Sclerotica*), womit dieselbe vereiniget ist.

*c.* Die losgetrennte und zurückgeschlagene Haut der wässerigen Feuchtigkeit (*Membrana humoris aquei*).

---

## Erklärung der Kupfertafel XI.

Enthält Darstellungen des Sehorganes, besonders der einzelnen Theile des Augapfels.

### FIG. I.

Ein Theil des Ochsenauges, an welchem der Fontana'sche Kanal von innen dargestellt ist.

*a.* Durchschnitt der festen Augenhaut.

*b.* Die innere Fläche der Gefässhaut.

*c.* Der Faltenkranz oder Ciliarkörper.

*d.* Die Traubenhaut (*Tunica uvea*) oder die innere Fläche der Iris.

*e.* Die Sehe (*Pupilla*).

*f.* Der Fontana'sche Kanal (*Canalis Fontanae*), welcher nach Durchschneidung des Ciliarkörpers sichtbar geworden ist.

### FIG. II.

Die vordere Hälfte des senkrecht halbirten linken Augapfels eines Mannes von mittlerm Alter, dessen hintere Hälfte die folgende Figur darstellt.

*a.* Durchschnitt der festen Augenhaut und

*b.* der Gefässhaut.

*c.* Der vordere Theil der Markhaut und ihrer Endigung an dem Ciliarkörper.

*d.* Der Faltenkranz oder Cilialkörper, der durch den Rest des Glaskörpers durchscheint.

*e.* Der Rest des Glaskörpers (*Corpus vitreum*).

*f.* Die Blendung oder die Iris durch die Linse und den Glaskörper durchscheinend.

*g.* Das Lichtloch derselben oder die Sehe.

### FIG. III.

Die hintere Hälfte des Auges der zweiten Figur.

*a.* Durchschnitt der festen Augenhaut.

*b.* Der Gefässhaut.

*c.* Der hintere Theil der Mark- oder Netzhaut, welche umgeschlagen erscheint.

*d. d.* Innere Fläche der Markhaut, welche durch den in dieser Hälfte enthaltenen Rest des Glaskörpers durchschimmert.

*e.* Runde weisse Stelle, welche den Eintritt des Sehnerven in den Augapfel bezeichnet.

*f.* Wahrer Mittelpunkt der Markhaut, in welchem mehrere Falten derselben zusammen kommen, die das mit einem gelben Saum (*Punctum luteum*) versehene Centralloch verhüllen. Diese Falten entstehen unvermeidlich durch das Zerschneiden des Augapfels.

1. Drei Aestchen der mitten durch den Sehnerven in den Augapfel dringenden, mit Blut gefüllten Centralarterie und Vene der Markhaut.

2. 2. Zwei von diesen Blutgefässen, welche um das Centralloch einen Kranz bilden.

### FIG. IV.

Der linke Augapfel eines Mannes, an welchem nach weggenommener Sclerotica, die fein injicirte Gefässhaut, von der innern oder der Nasenhöhle zugewendeten Seite, so dass man noch etwas auf die Iris sehen kann, dargestellt worden ist.

*a.* Der Sehnerv.

*b.* Der zusammengezogene Theil desselben, kurz vor seiner Ausbreitung in die Markhaut.

*c.* Der hinterste Theil der festen Augenhaut.

*d. d.* Die Gefässhaut (*Tunica vasculosa* s. *choroidea*).

*e. e.* Das Strahlenband oder Wulst der Gefässhaut (*Orbiculus ciliaris*).

*f.* Die Blendung oder Regenbogenhaut (*Iris*).

*g.* Die Sehe (*Pupilla*).

1. Die lange innere Blendungs- oder Ciliararterie, deren Zweige sich in dem Ciliarring zeigen.

2. Die lange innere Ciliarvene, deren Würzelchen aus den Enden der Arterien der Iris und des Ciliarringes entspringen.

3. Der lange innere Ciliarnerv, der sich an dem Ciliarring in Fädchen zertheilt.

4. 4. Längere und kürzere Arterien der Gefässhaut.

5. 5. Ciliar- oder Blendungsnerven, deren Anzahl, absolute und verhältnissmässige Grösse, Lage und Vertheilung aufs genaueste dem Originale nachgebildet worden sind.

6. Stämmchen der obern Wirbelvene.

7. Stämmchen der untern Wirbelvene.

8. Ein kleines Stämmchen einer Wirbelvene.

### FIG. V.

Die äussere Fläche des vordern Theiles der Gefässhaut mit der Iris des linken Augapfels; an welchem die Menge und das Ansehn der Nerven, die sich in den Ciliarring und mittelst desselben in die Iris verbreiten, dargestellt worden sind.

*a.* Die äussere,

*b.* die obere,

*c.* die innere und

d. die untere Seite der Gefässhaut.

*e. e.* Der Ciliarring.

*f. f.* Die Iris und der grosse oder äussere Kreis oder Ring derselben.

*g.* Der kleinere oder innere Ring oder Kreis der Iris.

*h. h.* Aeusserer Rand, der die Iris von der übrigen Gefässhaut absondert und etwas vertieft ist.

*i.* Das Lichtloch oder die Pupille.

1. 1. Die Blendungs- oder Ciliarnerven (*Nervuli ciliares*), welche sich kurz vor dem Ciliarringe in Aestchen theilen, deren Zweige und Fäden sich in dem Ciliarring auf eine ähnliche Art verbreiten, wie der fünfte Hirnnerv in dem Gasser'schen Knoten. Es sollte daher fast schei-

nen, dieser Ring der Gefässhaut sei ein aus dem Ciliarnerven mit untermischten Blutgefässen gebildeter Nervenknoten (*Ganglion*).

2. Die lange innere und
3. die lange äussere Ciliar- oder Blendungsarterie.

### FIG. VI.

Vorderer Theil der Gefässhaut mit der Iris und sogenannten Pupillarmembran aus dem linken Auge eines siebenmonatlichen Foetus, dessen Gefässe sehr fein injicirt worden sind, in viermaliger Vergrösserung des Durchmessers.

*A.* Die natürliche Grösse dieser Figur.

*B.* Die vergrösserte Figur.

*a. a.* Die Gefässhaut.

*b. b.* Der Ciliarring.

*c. c.* Die Iris.

*d. d.* Die Pupillarmembran (*Membrana pupillaris* s. WACHENDORFIANA), deren Arterien aus denen der Iris entstehen und deren Venen in die der Iris übergehen.

1. Die innere lange und
2. die äussere lange Ciliararterie.
3. 3. 3. 3. Verschiedene Zweige der Wirbelvenen der Gefässhaut.

### FIG. VII.

Aeussere Ansicht der Markhaut des linken Augapfels eines Mannes, welche den Glaskörper überzieht, an welchem man theils den Endigungsrand oder vordere Grenze der Markhaut und die Lage des Centralloches, theils die Verzweigung der Centralarterie und die Zusammenziehung des Sehnerven kurz vor seinem Uebergange in die Markhaut sieht.

*a.* Die Markhaut.

*b. b.* Der Endigungsrand derselben.

*c.* Das Centralloch derselben, welches von einem goldgelben Saum (*Punctum luteum*) umgeben wird.

*d.* Der Sehnerv von seiner Scheide entblösst.

*e.* Der zusammengezogene Theil desselben, kurz vor seinem Uebergange in die Markhaut.

1. Ein oberer Ast und
2. ein unterer Ast der Centralarterie, welche um das Centralloch einen Kranz bilden und noch mit Blut angefüllt waren.

*f.* Das Strahlenplättchen oder Kranz (*Lamina ciliaris* s. *Zonula ciliaris*) des Glaskörpers, der nie mit der Markhaut überzogen ist.

*g.* Die Crystallinse in ihrer Kapsel an dem Glaskörper befestiget, welche zum Theil durch die Ciliarkrone durchscheint.

### FIG. VIII.

Die unverletzte Markhaut des linken Augapfels eines jungen Mannes im vollkommensten Zustande, von hinten angesehen und so gestellt, dass ihr wahrer Mittelpunkt in die Mitte zu stehen kommt und daher wie in der Natur eine vollkommene Halbkugel darstellt.

*a.* Die Markhaut, welche über den Glaskörper glatt ausgespannt erscheint.

*b.* Das Centralloch im Mittelpunkte der Markhaut.

*c.* Der gelbe Saum oder der Rand des Centralloches, welcher gegen das Centrum hin dunkler, gegen die Peripherie hin allmälig blasser wird.

*d.* Stelle, wo der Sehnerv abgeschnitten worden und wo er durch die feste Augenhaut dringt.

*e.* Die Mündung der durchschnittenen Centralblutgefässe, welche sich durch einen schwarzen Punkt anzeigt.

1. Der obere Ast.
2. Der untere und
3. der mittlere Ast der Centralarterie.

### FIG. IX.

Die vordere Ansicht der vorigen Figur, an welcher man das Ende der Markhaut, die Linse in ihrer Kapsel auf dem Glaskörper befestiget und durch diese, das in dem Mittelpunkte sich befindende Centralloch, sieht.

*a. a.* Der vordere Theil der Markhaut.

*b.* Der vordere Endigungsrand derselben.

*c. c.* Die Ciliarkrone dicht um die Linse, welche von der Membran des Glaskörpers gebildet und noch mit dem schwarzen Pigment, welches eigentlich dem Ciliarkörper der Glashaut angehört, überzogen wird, und so auf einander passen, dass die Furchen der Ciliarkrone den Erhabenheiten des Ciliarkörpers entsprechen.

*d.* bis *c. c.* Die Krystalllinse in ihrer Kapsel (*Capsula lentis*).

*e.* Das Centralloch der Markhaut, welches von hinten her durch den Glaskörper und die Linse durchscheint.

1. 1. Zweige der Centralblutgefässe, welche man durch die Linse und den Glaskörper von vorn durchsieht.

### FIG. X.

Der Glaskörper mit der Krystalllinse, welche vermittelst der Membran der Ciliarkrone mit dem erstern verbunden und der Petit'sche Kanal durch Luft ausgedehnt worden ist.

*a.* Der Glaskörper mit seiner Membran (*Membrana hyaloidea*) umgeben.

*b.* Die Krystalllinse (*Lens crystallina*).

*c. c.* Die Ciliarkrone (*Corona ciliaris*), welche noch von dem schwarzen Pigment bedeckt wird.

*d.* Die Blasen, in welche sich die zarte Membran der Ciliarkrone durch die in den Petit'schen Kanal eingeblasene Luft erhoben hat.

*e.* Die kleine Oeffnung, durch welche die Luft eingeblasen ist.

**FIG. XI.**

Die Linse aus dem Auge eines neugebornen Kindes in der Profilansicht. Das hintere Kugelstück dieser Linse, welche durch eine punktirte Linie von dem vordern Stück unterschieden ist, beträgt fast eine halbe Kugel. Die ganze Linse hat daher ein rundes Ansehen.

**FIG. XII.**

Die Linse aus einem fast sechsjährigen Kinde in der Profilansicht. Ihr Unterschied von der vorhergehenden Figur ist auffallend. Nicht in der Dicke, aber wohl im Umfange oder hier in der Länge hat die Linse zugenommen.

**FIG. XIII.**

Die Linse aus einem erwachsenen Manne im besten Alter in der Profilansicht. Der Unterschied zwischen dem vordern und hintern Kugelstücke, aus denen die Linse besteht, ist bei weitem nicht mehr so auffallend. Die vordere Fläche der Linse zeigt die neunte Figur, die hintere Fläche die zweite Figur und die wahre Lage dieser Linse die siebente Figur.

**FIG. XIV.**

Der vergrösserte linke Augapfel, an welchem die feste Augenhaut, die Gefäss- und Markhaut zerschnitten und zurückgelegt worden ist, um den Verlauf der Centralarterie zu der Krystalllinse zu sehen.

*a. a. a.* Die zurückgelegte Sclerotica und

*b. b.* Gefässhaut,

*c.* der Ciliarring.

*d.* Die zurückgelegte Markhaut.

*e. e.* Die Markhaut, welche durch den Glaskörper durchscheint.

1. Der Stamm der Centralarterie, welcher durch den Glaskörper geht.

2. Zweige derselben, welche sich zur Markhaut verbreiten.

3. Zweige, welche sich in der Linsenkapsel excentrisch verzweigen.

## Erklärung der Kupfertafel XII.

Enthält die Darstellung der Wände der Nasenhöhle.

**FIG. I.**

Ansicht der rechten Seite der Schleimhaut der Nasenscheidewand, an welcher man die Mündungen der Schleimdrüschen in Hinsicht ihrer Form, Lage und Grösse wahrnimmt.

*a.* Durchschnitt des rechten Nasenflügels.

*b.* Die Hälfte des rechten Nasenloches.

*c.* Uebergang der Schleimhaut in die Haut der Nasenspitze und abwärts

*d.* in die Haut der Oberlippe.

*e.* Durchschnitt der Schleim- oder Riechhaut (*Membrana pituitaria*) unter dem Rücken der äussern Nase,

*f.* unter dem Nasenknochen,

*g.* unter dem Riech- oder Ethmoidalknochen und

*h. h.* den Sphenoidalknochen.

*i.* Stelle, wo die Schleimhaut der rechten Seite um den Vomer herumgeschlagen in die der linken Seite übergeht.

*k.* Durchschnitt der Schleimhaut, welche auf dem Gaumenvorhange und

*l.* die, welche auf dem knöchernen Gaumen oder dem Boden der Nasenhöhle haftet.

*m.* Die Nasenhaare (*Vibrissae*), welche die Vertiefung des Einganges der rechten Nasenhöhle besetzen.

*n.* Rundliche Erhabenheit, welche die Grenze zwischen der eigentlichen Haut im Nasenloche und der Schleimhaut bestimmt.

*o.* Mündung eines beständigen Schleimhöhlenkanales, in welchen eine Sonde eingebracht worden ist. Gemeinlich lässt sich eine solche Sonde oder Borste ganz leicht mehrere Linien lang in diesen Kanal einbringen.

*p. p.* Der durchschimmernde Rand der perpendiculären Platte des Ethmoidalknochens.

*q.* Gegend, wo die Mündungen der Schleimhöhlen grösstentheils ein rundliches Ansehen haben.

*r.* Gegend, wo sich die kleinsten Mündungen solcher Schleimhöhlen zeigen.

*s. s.* Gegend, wo die Mündungen derselben gleichsam in Linien oder Streifen geordnet erscheinen.

*t.* Gegend, wo sich die grössten Mündungen der Schleimhöhlen befinden.

### FIG. II.

Die äussere oder seitliche Wand der linken Nasenhöhle nach weggenommener Nasenscheidewand, noch mit der Schleim- oder Riechhaut überzogen.

*a.* Durchschnitt des obern Nasenknorpels und

*b.* des untern Nasenknorpels.

*c.* Das linke Nasenloch.

*d.* Vertiefung des linken Nasenflügels, mit den in ihm befindlichen Häärchen und Mündungen der Hautdrüschen.

*e. e.* Rundliche Erhabenheit, welche die Grenze zwischen der äussern Haut der Nase und der Riechhaut bestimmt.

*f. f.* Die obere Nasenmuschel,

*g. g.* mittlere und

*h. h.* die untere Nasenmuschel.

*i. i.* Der obere,

*k. k.* der mittlere und

*l. l.* der untere Nasengang (*Meatus narium superior, medius et inferior*).

*m.* Grenze zwischen der Nasenhöhle und Schlundkopfe.

*n.* Stelle, wo sich die hintere Nasenöffnung (*Choanae narium*) befindet.

*o.* Mündung der Eustachischen Röhre.

*p.* Linke Hälfte des Gaumenvorhanges.

*q. q.* Ein Theil des Schlundkopfes.

### FIG. III.

Die äussere Wand der linken Nasenhöhle und die Ausgänge der Nebenhöhlen, welche mit der erstern in Verbindung stehen. Um die Ausgänge sehen zu können, so ist von der mittlern und untern Nasenmuschel etwas weggeschnitten worden, wobei zugleich am Durchschnitte die Dicke der Riechhaut zu sehen ist.

*a.* Durchschnittsfläche der mittlern Nasenmuschel, an dieser

1. 1. die Dicke der Riechhaut,

2. der Knochentheil derselben und

3. die Lage, welche die Schleimdrüschen enthält.

*b.* Durchschnittsfläche der untern Nasenmuschel.

4. Die Dicke der Riechhaut,

5. der Knochentheil und der zwischen beiden liegende

6. drüsige Theil derselben.

*c.* Der Wulst, welcher sich über dem Ausgange der Kieferhöhle befindet, bisweilen einen halben Bogen bildet, der selten fehlt. Ueber diesem Wulst befinden sich die Mündungen der Riechknochenzellen.

*d. d.* Sonde, welche durch die Stirnhöhle gebracht, und deren Mündungen über dem Wulst, so wie

*e. e.* die Sonde auf gleiche Art die Mündung derselben unter dem Wulst andeutet.

*f. f.* Sonde, welche die hinter der obern Nasenmuschel befindliche Mündung der Sphenoidalhöhle anzeigt.

*g.* Mündung der Obermaxillar- oder Kieferhöhle, welche einen rundlichen, etwas umgebogenen Rand zu haben pflegt.

*h.* Mündung oder Ausgang des Thränenganges.

### FIG. IV.

Stellt einen Theil der Schleimhaut von der Nasenscheidewand ungefähr neunmal vergrössert dar, um die beträchtliche Menge, die verschiedene Grösse und die vorzüglichste Richtung der Schleimhöhlen-Mündungen, deutlicher als in der ersten Figur möglich war, darzustellen. Man sieht, dass bei weitem die meisten dieser Mündungen eine Richtung von vorn nach hinten oder schräg von oben nach unten haben, und dass die Riechhaut selbst eine unebene Oberfläche bildet.

### FIG. V.

Die Arterien der rechten Seite der Nasenscheidewand, welche mit der Injectionsmasse angefüllt waren.

*a.* Die hintere obere Ethmoidalarterie und

*b.* die vordere Ethmoidalarterie, welche gewöhnlich weit grösser als die hintere ist; beide kommen aus der Augenarterie.

*c.* Der obere Ast und

*d.* der untere Ast der Nasenscheidewandarterie, welche aus der innern Nasenarterie (*Art. spheno-palatina*) kömmt und sich nach oben, unten und vorn verbreiten und unter einander und mit den Ethmoidalarterien vielfach anastomosiren.

*e. e. e.* Anastomosen derselben mit den Ethmoidalarterien.

### FIG. VI.

Ein Stückchen Schleimhaut fünf und zwanzigmal vergrössert, deren Arterien und Venen vollständig ausgespritzt waren, von dem vordern Theil der Nasenhöhle genommen. Der grösste Theil dieses Netzes ist venös, der kleinere arteriös.

*a. a. a.* Mündungen dreier Schleimhöhlen, die nicht nur mit

*b. b.* einem arteriösen und

*c. c.* einem venösen Kranze umgeben sind, sondern auch in deren Tiefe das Gefässnetz erkannt wird.

# Erklärung der Kupfertafel XIII.

Diese Tafel enthält nicht nur die Darstellung der Nerven des Geruchs- und des Geschmacksorganes, sondern stellt auch in der ersten Figur den Zusammenhang dieser Organe unter sich und mit dem Gehörorgane vermittelst des Schlundkopfes dar.

## FIG. I.

Der Kopf eines jungen Mannes im Zusammenhange mit dem Schlund- und dem Kehlkopfe bis zum Anfange des Schlundes und der Luftröhre herab. Es sind von der rechten Seite die weichen Theile und die Knochen mit Zurücklassung mehrerer in der Tiefe dieser Seite liegenden Nerven, bis zur Mitte so weggenommen worden, dass der Schlundkopf, die Zunge, die knorpliche Ohrtrompete ganz gelassen und die Gaumenhaut losgetrennt und herabgelegt worden ist. Man sieht auf diese Weise die Nerven der Nasenscheidewand, des Gaumens und die der Zunge bis zum Eintritt in die Substanz derselben so wie die Muskeln der Zunge in ihrer natürlichen Lage; ausserdem die Submaxillar- und Sublingualdrüse mit ihrem Ausführungsgange.

*A.* Der untere und linke Theil der Schädelhöhle, noch mit der harten Hirnhaut ausgekleidet.

*B. B. B.* Der Durchschnitt des Schädels nach weggenommener Calva.

*a.* Der Kamm (*Crista galli*) des Ethmoidalknochens.

*C.* Der Durchschnitt des Stirnknochens abwärts.

*b.* Die Stirnhöhle (*Sinus frontalis*).

*D. D.* Durchschnitt des Siebknochens

*E. E.* des Sphenoidalknochens,

*c.* die Sattellehne und

*d.* die Höhle (*Sinus sphenoidalis*) des letztern.

*F.* Durchschnitt des Schuppentheiles und

*G.* des Mammillartheils des Schläfeknochens;

*e.* der Griffelfortsatz desselben.

*f.* Die Mündung des äussern Gehörganges.

*H.* Durchschnitt des rechten Nasenknochens,

*I.* des obern und

*K.* des untern äussern Nasenknorpels;

*L.* des Zahnhöhlenfortsatzes des obern Maxillarknochens.

*M.* Des Gaumengewölbes und

*N.* des untern Maxillarknochens.

*O.* Das Ende des grossen Hornes des Zungenknochens.

*P.* Durchschnitt der Haut und der Muskeln der Stirn,

*Q. Q.* der äussern Nase,

*R.* der Oberlippe,

*S.* der Unterlippe und

*T.* des Kinnes.

*U.* Der Kehlkopf (*Larynx*), wovon nur der vordere Rand des Schildknorpels und

*V.* der des Ringknorpels zu sehen ist.

*W.* Das obere Ende der Luftröhre.

X. X. Der Schlundkopf, welcher mit seinen leicht zu erkennenden drei Zusammenschnürern (*Constrictores pharyngis*) umgeben ist.

*Y.* Das obere Ende des Schlundes.

*g.* Die knorpliche Ohrtrompete (*Tuba* Eustachii).

*h.* Der Gaumenheber (*Levator palati*).

*i.* Die abgeschnittene Sehne des Gaumenspanners (*M. circumflexus palati*).

*k.* Der Kiefer-Zungenknochenmuskel (*M. mylohyoideus*).

*l.* Der Kinn-Zungenknochenmuskel (*M. genio-hyoideus*).

*m.* Der Kinn-Zungenmuskel (*M. genio-glossus*).

*n.* Der Zungenknochen-Zungenmuskel (*M. hyo-glossus*).

*o. o.* Der Griffel-Zungenmuskel (*M. stylo-glossus*).

*p.* Der Griffelschlundkopfmuskel (*M. stylo-pharyngeus*).

*q.* Der Schildknorpel-Zungenknochenmuskel (*M. thyreo-hyoideus*).

*r.* Der Ring-Schildknorpelmuskel (*M. crico-thyreoideus*).

*s. s. s.* Die Nasenscheidewand mit der Schleimhaut und ihren Nerven.

1. 1. 1. Durchschnitt der Schleimhaut, welche sich an den erwähnten Knochen und Knorpeln *D. E. H. I. K. L. M.* herumzieht und zwischen welchen sich der Umfang der Nasenhöhle bestimmt.

2. Stelle, wo die Schleimhaut durch das rechte Nasenloch in die äussere Haut übergeht.

3. 3. Stelle, wo dieselbe durch den Schneidezahnkanal (*Canalis incisivus*) in die Gaumenhaut übergeht. Dieser Theil geht aber als ein rundlicher, nicht hohler, Strang zur Gaumenhaut und die Nerven an ihm herab; hier ist er aber gespalten und so scheint es, als bilde auch die Schleimhaut einen Kanal.

4. Stelle, wo sich die Schleimhaut um den hintern Rand der Nasenscheidewand zur linken Seite herumschlägt.

5. Durchschnitt der Schleimhaut, welche um die innere weite Mündung der Ohrtrompete herumgeht und sich in dieselbe einsenkt.

6. Ein kleiner sichtbarer Theil der Schleimhaut der linken Seite, welcher von der hintern Nasenöffnung (*Choanae narium*) sich zum Schlundkopf dieser Seite fortsetzt.

*t.* Der weiche Gaumen oder die Gaumenhaut (*Palatum molle* s. *Membrana pulposa palati*) der linken Seite, welche das Gaumengewölbe (*M.*) überzieht.

*u.* Die von der rechten Hälfte des Gaumengewölbes losgetrennte und herabgelegte Gaumenhaut.

7. 7. Durchschnitt derselben, von dem rechten Zahnfleische.

8. Durchschnitt der Mundhaut, da wo sie rechts in den Schlundkopf übergeht.

*v.* Der Gaumenvorhang, oder der weiche Gaumen (*Velum palatinum*).

9. Das Zäpfchen (*Uvula*).

10. Der Gaumenzungenbogen (*Arcus glosso palatinus*),

11. der Gaumenschlundkopfbogen (*Arcus pharyngo palatinus*),

12. die Mandel (*Tonsilla*) und

13. die innere Fläche der Backe der linken Seite.

14. Die innere Fläche der obern und

15. der untern Lippe der linken Hälfte.

16. Die Mündung des Stenonischen Ganges, worein eine Sonde gebracht worden ist.

*w.* Die Wurzel (*Radix*),

*x.* die Spitze (*Apex linguae*) und

17. die untere Fläche der Zunge.

18. Das Zungenbändchen (*Frenulum linguae*).

*y.* Die Unterkiefer-Speicheldrüse (*Glandula submaxillaris*), und

19. ihr Ausführungsgang, der Whartonische Gang (*Ductus* Whartonianus).

*z.* Die Unterzungendrüse (*Glandula sublingualis*) und

20. ihr gemeinschaftlicher Ausführungsgang (*Ductus* bartholinianus). Die Drüse ist so heraufgelegt, dass man die innere, den Zungenmuskeln zugewandte Fläche, den untern Rand nach oben, den ober Rand nach unten gerichtet, sieht.

21. Die gemeinschaftliche Mündung der beiden Ausführungsgänge (19. 20.).

22. Die gemeinschaftliche Kopfarterie (*Carotis communis*).

23. Die innere Kopfarterie (*Carotis interna*).

24. Der Theil derselben, welcher in dem Zellblutleiter, an dem Körper des Sphenoidalknochens liegt.

25. Die äussere Kopfarterie (*Carotis externa*).

26. Stelle, wo dieselbe abgeschnitten ist.

27. Die abgeschnittene obere Schilddrüsenarterie.

28. Die Zungenarterie, welche hinter den Hyoglossus tritt.

29. Die äussere Antlitzarterie.

30. Das abgeschnittene Ende derselben.

31. 31. Die aufsteigende Gaumenarterie (*Art. palatina adscendens*).

32. Ein Ast der Facialarterie, welcher in die Submaxillardrüse geht.

33. Die Submentalarterie.

34. Ein Zweig derselben zur Submaxillardrüse.

35. 35. Die aufsteigende Schlundkopfarterie (*Art. pharyngea adscendens*).

36. Der Stamm des Riechnerven (*Nervus olfactorius*) der rechten Seite.

37. Der Riechnervenknolle (*Bulbus nervi olfactorii* s. *cinereus*).

38. 38. Die Zweige desselben, welche durch die Siebplatte des Siebknochens treten und sich in die Schleimhaut der Nasenscheidewand verbreiten.

39. Ein Zweig des Ethmoidalnerven (Fig. 2. 9.)

40. Stamm mit dem halbmondförmigen Knoten *Ganglion* Gasseri des dreigetheilten oder fünften Hirnnerven (*Nervus divisus*).

41. Der abgeschnittene erste Hauptast (*Ramus ophthalmicus*) desselben.

42. Der zweite Hauptast (*Ramus maxillaris superior*) des dreigetheilten Nerven.

43. Der Keilgaumennerv (*Nervus spheno-palatinus*) und

44. der Keilgaumenknoten (*Ganglion spheno-palatinum*) der rechten Seite, welche dadurch ganz frei und nur auf die Nasenscheidewand aufgelegt worden sind, weil die sie umgebende Knochenmasse oder die sogenannte Flügelgaumengrube weggenommen ist.

45. Der Nasenscheidewandnerv (*Nervus naso-palatinus* SCARPAE),

46. der obere und

47. der untere Zweig, welcher zu dem Schneidezahnkanal (3.) verläuft, und sich im Ausgange des Kanales mit

48. dem linken Nasenscheidewandnerven in

49. den Nasengaumenknoten (*Ganglion nasopalatinum*) vereiniget.

50. Hintere obere Nasennerven (*Nervi nasales posteriores superiores*), welche von dem Knoten kommend, zur Scheidewand gehen.

51. Der Vidiannerv (*Nervus Vidianus*) ebenfalls aus seinem Kanale herausgearbeitet;

52. sein oberflächlicher und

53. sein tiefer Ast.

54. Der grössere vordere Ast des Gaumennerven (*Nervus pterygopalatinus*), der schon nahe am Knoten in seine zwei Zweige getheilt ist, die sich in der Gaumenhaut (*u*) verbreiten.

55. Der abgeschnittene mittlere Nasennerv von demselben.

56. Der innere Ast des Gaumennerven, welcher in zwei Zweige getheilt, zum Gaumenvorhang (*v*) geht.

57. 57. Der dritte Hauptast (*Ramus maxillaris inferior*) des getheilten Nerven und der abgeschnittene oberflächliche Temporalnerv desselben.

58. Der abgeschnittene untere Alveolarnerv desselben.

59. Der Zungenast des dritten Hauptastes des getheilten Nerven oder der Geschmacksnerv (*Nervus gustatorius*).

60. Der von dem Geschmacksnerven abgehende Zweig, welcher in der GLASERschen Spalte mit der Paukensaite zusammenfliesst.

61. Zweige des Geschmacksnerven oder des Lingualastes, welche sich in

62. den Kieferknoten (*Ganglion maxillare*) vereinigen, aus welchem vier bis fünf Fädchen an den Wurzeln des WHARTONischen Ganges in die Submaxillardrüse (*y*) eindringen.

63. Ein Zweig des Lingualastes, der an der äussern Fläche der Sublingualdrüse verläuft und sich in die Haut unter der Zunge verliert.

64. Aeste, worin sich der Geschmacksnerv spaltet und die wieder gespalten zwischen den drei Zungenmuskeln in die Substanz der Zunge eindringen.

65. Ein Zweig desselben, der mit dem WHARTONIschen Gange bis zu dessen Mündung verläuft und der Sublingualdrüse Zweige giebt.

66. Der Zungenschlundkopfnerv (*Nervus glossopharyngeus*), welcher hier zwischen dem Griffelzungen- und den Griffelschlundkopfmuskel (*o* und *p*) als Lingualast desselben erscheint, diesen Muskeln und dem Schlundkopf Zweige, welche leicht zu erkennen sind, giebt.

67. Fortsetzung desselben, welche unter dem Griffelzungenmuskel zur Zungenwurzel geht.

68. Der abgeschnittene Stamm des Lungenmagennerven (*Nervus pneumogastricus s. vagus*).

69. Der Zungenfleischnerv (*Nervus hyoglossus*), dieser und der vorige liegen oben in einer gemeinschaftlichen zelligen Scheide.

70. Der abgeschnittene absteigende Ast des Zungenfleischnerven.

71. Der Zweig, welcher in den Schildknorpel-Zungenknochenmuskel geht.

72. 72. Zwei Aeste des Zungenfleischnerven, welche sich an dem Hyoglossus unter einander verbinden und in ihm sich verbreiten; sie sind zum Theil von der Submaxillardrüse bedeckt.

73. Ein Zweig desselben, welcher sich mit dem Geschmacksnerven verbindet.

74. Zweige, welche sich in den Genioglossus (*m*) und den Geniohyoideus (*l*) verbreiten.

75. Die Fortsetzung des Zungenfleischnerven, welcher zwischen den Fasern des Genioglossus in die Muskelsubstanz eintritt.

## FIG. II.

Der Durchschnitt eines Kopfes von der linken Seite, an welchem vorzüglich die äussere Wand der Nasenhöhle mit ihrer Schleimhaut und Nerven dargestellt ist. Hinten ist die Schleimhaut, wo sie in den Schlundkopf übergeht, und ein Theil des aufsteigenden Theiles des Gaumenknochens von innen, so weit weggenommen, dass man die Nerven und die Arterien in der Flügelgaumengrube zum Gaumenkanal und dem Gaumen herabsteigen sieht.

*A.* Durchschnitt des Stirnknochens.

*a.* Die Stirnhöhle.

*b.* Der Augenhöhlentheil des Stirnknochens noch mit der Hirnhaut bedeckt.

*B. B.* Durchschnitt des Siebknochens,

*C. C.* des Sphenoidalknochens und

*c.* der Höhle desselben (*Sinus sphenoidalis*),

*D.* des linken Nasenknochens und

*E. E.* des Gaumengewölbes.

*d.* Die linke seitliche Wand der Nasenhöhle mit der Schleimhaut überzogen.

*e.* Die obere,

*f.* die mittlere und

*g.* die untere Nasenmuschel.

*h. h.* Der obere seitliche Theil des Schlundkopfes.

*i.* Die innere Mündung der Eustachischen Röhre.

*k.* Der obere,

*l.* der mittlere und

*m.* der untere Nasengang.

*n.* Der weiche Gaumen.

*o.* Der bis zum Zäpfchen durchschnittene Gaumenvorhang.

1. Die Gaumenarterie (*Art. pterygopalatina*) in der Flügelgaumengrube.
2. Der äussere,
3. der innere und
4. der vordere Ast derselben.
5. Zwei Zweige des vordern Astes der Gaumenarterie welche sich in dem Gaumen verästeln.
6. 6. Die äussere Reihe der Zweige des Geruchsnerven, welche sich in die Schleimhaut der Seitenwand der Nasenhöhle verbreiten.
7. Der Ethmoidalnerv, wo er aus der Augenhöhle in die Schädelhöhle hervortritt.
8. Stelle, wo er unter dem Frontalsinus zur Nasenhöhle geht.
9. Der abgeschnittene Zweig desselben, welcher zur Nasenscheidewand (Fig. 1. 39.) geht.
10. Stelle, wo der Ethmoidalnerv hinter dem untern Rande des Nasenknochens auf den Rücken der knorplichen Nase tritt.
11. Der Keilgaumennerv (*Nervus sphenopalatinus*) in der Flügelgaumengrube sichtbar.
12. Der Keilgaumenknoten (*Ganglion sphenopalatinum*).
13. Vordere obere Nasennerven (*Nervi nasales anteriores superiores*),
14. hintere obere Nasennerven (*Nervi nasales posteriores superiores*), welche zur Nasenscheidewand gehen und hier durchschnitten sind.
15. Der abgeschnittene Nasenscheidewandnerv.
16. Der Schlundkopfast (*Ramus pharyngeus*) des Vidiannerven oder des Knotens selbst;
17. ein aus diesem kommender oberer hinterer Nasennerv.
18. Der äussere Ast des Gaumennerven, innerhalb der Flügelgaumengrube,
19. seine Fortsetzung zum innern und hintern Theil des Zahnfleisches.
20. Der innere oder mittlere Ast des Gaumennerven in der Flügelgaumengrube und Spalte,
21. seine Fortsetzung zum Gaumenvorhang.
22. Der vordere Ast oder die Fortsetzung des Gaumennerven in der Flügelgaumenspalte;
23. der mittlere hintere Nasennerv, welcher sich gewöhnlich in zwei Zweige spaltet, wovon der eine seine Richtung gegen die mittlere, der andere gegen die untere Nasenmuschel nimmt und sich in die Schleimhaut derselben verbreitet.
24. Ein mittlerer Nasennerv, welcher aus dem Keilgaumenknoten kömmt.
25. Ein unterer hinterer Nasennerv (*Nervus nasalis infimus*), der sich im untern Nasengang verbreitet.
26. Die zwei Zweige, mit welchen der vordere Ast aus seinem Kanale an den Gaumen tritt, in welchem er sich bis hinter die Schneidezähne verbreitet.

## FIG. III.

Ein um dreizehnmal vergrössertes Stück der Schleimhaut der Nasenscheidewand, um das ganz eigne Ansehn der in der Riechhaut sich verbreitenden Nerven bei dieser Vergrösserung zu versinnlichen.

*a. a.* Ein Stückchen der festen Hirnhaut, welches die Siebplatte des Siebknochens bedeckt.

*b. b.* Zurückgeschlagener Theil derselben.

*c. c.* Durchschnitt der Riech- oder Schleimhaut der Nasenscheidewand,

*d.* umgeschlagener Theil derselben,

*e. e.* Durchschnitt derselben, wo sie die obere Nasenmuschel bekleidet,

*f.* die der Nasenhöhle zugewendete Fläche.

*g. g.* Der Durchschnitt der Siebplatte des Siebknochens.

*h. h.* Löcher dieser Siebplatte.

*i.* Abgeschnittene Aestchen des Riechnerven, um den folgenden Ast deutlich darstellen zu können.

*k.* Ein Aestchen des Riechnerven.

*l.* Stelle, wo die Hirnhaut an ihn tritt und eine Scheide um ihn bildet.

*m.* Stelle, wo das Aestchen durch die Siebplatte geht.

*n. n. n.* Arterienzweige, welche sich in der Riechhaut verbreiten.

# Erklärung der Kupfertafel XIV.

Enthält die Darstellung des Geschmacksorgans, nämlich die Zunge mit ihren Arterien und Nerven, so wie den Gaumen und die Muskeln des Gaumenvorhanges.

## FIG. I.

Der heraufgelegte Gaumen mit den Muskeln des Gaumenvorhanges und der herabgelegten Zunge, von vorn dargestellt.

*A.* Der Gaumen oder Gaumengewölbe (*Palatum durum*) noch mit der Gaumenhaut (*Membrana pulposa*).

*a.* Einige Querfalten, welche die letztere bildet.

*b.* Eine etwas vertiefte Linie, welche in der Mitte der Länge nach, von vorn nach hinten verläuft.

*c. c.* Die horizontalen Theile der Gaumenknochen, welche das Gaumengewölbe bilden helfen

*d. d.* Der Haken (*Hamulus pterygoideus*) des Flügelfortsatzes des Sphenoidalknochens.

*B.* Der Gaumenvorhang oder der weiche Gaumen (*Velum palatinum*) an welchem die untere oder gegen die Mundhöhle gerichtete Schleimhaut weggenommen und daher die Muskelsubstanz zu sehen ist.

*e.* Das Zäpfchen (*Uvula*).

Der vordere Bogen oder der Zungengaumenbogen wird hier durch die in ihm liegenden

1. 1. Zungengaumenmuskeln (*M. glossopalatini*) bestimmt.

*f. f.* Der hintere oder Schlundkopfgaumenbogen (*Arcus pharyngopalatinus*).

*g. g.* Die Mandeln (*Tonsillae.*)

*h.* Die sichtbaren kleinen Gruben oder Vertiefungen, womit die Mandeln versehen sind.

2. 2. Der Gaumen-Schlundkopfmuskel (*M. pharyngopalatinus*) der beiden Seiten.

3. Fasern der Hebemuskeln des Gaumens (*Levatores palati*), welche in dem Gaumen zusammenfliessen.

4. 4. Die Anspanner des Gaumens (*M. circumflexi palati*).

*C.* Die Rückenfläche der Zunge (*Dorsum linguae*).

*i.* Ein Theil der Unterzungendrüse (*Glandula sublingualis*).

*k.* Der oberste Theil des Kehldeckels, welcher hinter der Zungenwurzel hervorragt.

*D. D.* Die quer durchsägten Seitentheile des Unterkiefers.

*l. l.* die Winkel derselben.

5. 5. Der Theil des obern Schlundkopfschnürers (*Mylopharyngeus*), welcher von dem Unterkiefer kömmt, auf beiden Seiten.

6. Der rechte Griffel-Zungenmuskel (*M. Styloglossus*) so weit als er von dem Kieferwinkel an zu sehen ist.

7. 7. Die innern Flügelmuskeln ((*M. pterygoidei*).

## FIG. II.

Eine männliche Zunge von oben oder der Rückenfläche mit den verschiedenen Zungenwärzchen dargestellt.

*a.* Die obere Mündung des Kehlkopfes oder die Stimmritze.

*b.* Das rechte und

*c.* das linke, mit der Kehlkopfhaut bedeckte Stimmritzenband (*Ligamentum thyreo - arytenoideum sinistrum*).

*d.* Der Kehldeckel (*Epiglottis*) mit der Haut, welche von der Zunge zum Kehlkopf geht, bekleidet.

*e.* Eine Falte oder Bändchen (*Ligamentum glosso-epiglotticum*) dieser Haut.

*f.* Die rechte und

*g.* die linke Vertiefung zur Seite des Bändchens.

*h. h.* Die schlaffe Haut, welche von der Zunge in die Haut des Schlundkopfes übergeht.

*i. i* Die Zungenwurzel (*Radix linguae*), welche der hintere dickere Theil der Zunge ist.

*k. k.* Die Ränder der Zunge (*Margines*).

*l.* Die Zungenspitze (*Apex linguae*).

*m.* Die Spur einer Furche, welche die Zunge in eine rechte und linke Hälfte theilt.

*n.* Das blinde Loch der Zunge (*Foramen coecum*).

1. 1. 1. Die grossen Geschmacks- oder Zungenwärzchen (*Papillae vallatae* s. *truncatae*).

2. 2. 2. Die linsen- oder pilzenförmigen Zungenwärzchen (*Papillae lenticulares* s. *fungiformes*).

3. 3. 3. Die kegelförmigen Wärzchen (*Papillae conicae* s. *villosae*).

4. 4. Die fadenförmigen Wärzchen (*Papillae filiformes*).

*o. o.* Die Schleimdrüsen an der Zungenwurzel.

## FIG. III.

Die männliche Zunge von der linken Seite dargestellt, in welcher Ansicht sich ausser der Dicke der Zunge und ihrer bogigen Beschaffenheit, noch insbesondere die Schleimdrüsen und die Geschmackswärzchen der vierten Art aufs deutlichste zeigen.

*a. a a.* Der Kehldeckel mit seinem Bändchen (*Ligamentum glossoepiglotticum*).

*b. b.* Die Wurzel der Zunge

*c.* die Spitze derselben.

*d. d.* Die Schleimdrüsen an der Wurzel der Zunge.

*e. e.* Falten und Einkerbungen am Zungenrand.

*f. f.* Die glatte untere Fläche der Zunge dieser Seite.

*g.* Ein Theil des Zungenbändchens.

1. 1. Die grossen Zungenwärzchen oder die erste Art.

2. 2. Die linsenförmigen Wärzchen oder die zweite Art.

3. 3. Die kegelförmigen Wärzchen oder die dritte Art.

4. 4. Die fadenförmigen Wärzchen oder die vierte Art, welche gleichsam die Stellen zwischen der zweiten und dritten Art ausfüllen.

## FIG. IV.

Die Geschmacks- oder Zungenwärzchen der zweiten und der dritten Art vergrössert dargestellt.

*a.* Ein linsenförmiges Wärzchen, und

*b. b. b.* kegelförmige Wärzchen, welche zackenförmig erscheinen, und aus verschlungenen Gefässen bestehen.

## FIG. V.

Ein vergrössertes Stück von der Spitze einer menschlichen Zunge von oben dargestellt.

1. 1. 1. Linsenförmige,

2. 2. kegelförmige, und

3. 3. 3. fadenförmige Wärzchen.

## FIG. VI.

Ein Stück von einer gekochten Ochsenzunge.

*a.* Die Rückenfläche der Zunge, aus deren Lederhaut die Wärzchen hervorragen.

*b.* Das Malpighische Netz, welches so viele Löcher hat, als aus der Zunge Papillen hervorgehen.

*c.* Das zurückgeschlagene Oberhäutchen, das Scheiden bildet, in welchen die Papillen stecken.

## FIG. VII.

Die Zunge Fig. III. mit ihren injicirten Arterien dargestellt.

*a. a.* Der inke Kinnzungenmuskel (*M. genioglossus*).

*b.* Die linke Zungenarterie (*Art. lingualis*); der hier abgeschnittene Ast ist die Facialarterie, welche mit dieser einen gemeinschaftlichen Stamm bildete.

1. Die Rückenzungenarterie (*Art. dorsalis linguae*).

2. Die Unterzungenarterie (*Art. sublingualis*).
2. Die tiefe Zungenarterie (*Art. lingualis pro-*

**FIG. VIII.**

Die Zunge eines zwanzigjährigen Mannes, an welcher die Nerven von unten herein verfolgt und dargestellt sind.

*a. a.* Die Wurzel der Zunge.
*b.* Dte Spitze derselben,
*o. c.* linker Seitenrand und
*d. d.* rechter Sertenrand derselben.
*e.* Der zurückgeschlagene Zungenknochen-Zungenmuskel (*M. hyoglossus*).
*f.* Rest des abgeschnittenen linken und
*g.* des rechten Kinnzungenmuskels (*Genioglossus*).
*h.* Fettiger Zellstoff zwischen beiden Muskeln.
*i.* Die Submaxillar- oder Unterkieferdrüse.
*k.* Der linke Geschmacksnerv (*Nervus gustatorius*) oder der Zungenast von dem dritten Hauptaste des fünften Hirnnerven.
1. Der Kieferknoten (*Ganglion maxillare*) desselben, von welchem Fäden in die Submaxillardrüse übergehen.
2. Abgeschnittene Zweige, welche sich zur Sublingualdrüse und zur Haut des Mundes unter der Zunge verbreiten.
3. 3. Die vier Aeste, worin sich der Geschmacksnerv spaltet, deren Zweige und Fäden in die Substanz der Zunge dringen, sich unter einander geflechtartig verbinden und in die Geschmackswärzchen übergehen.
4. Zungenhälfte Zweig zur Verbindung mit dem
5. 5. Vordere Zweige, welche in die Wärzchen der Zungenspitze gehen.
*l.* Der Zungenast des Zungenschlundkopfnerven (*Ramus lingualis nervi glossopharyngei*).
6. 6. 6. Aeste desselben, welche sich in der Wurzel der Zunge bis zu den grossen Wärzchen verzweigen.
*m.* Der rechte Geschmacksnerv, etwas mehr von aussen her angesehn;
7. abgeschnittene Zweige zur Sublingualdrüse.
8. Der Verbindungszweig zum Zungenfleischnerven.
9. 9. Die grössern Aeste des Geschmacksnerven (3. 3.) für die Zungenwärzchen der zweiten, dritten und vierten Art.
*n.* Der Zungenfleischnerv (*Nervus hypoglossus*) der rechten Seite.
10. Der Zweig desselben, welcher zu den Hyoglossus (*e*) geht.
11. Der Verbindungszweig zum eigentlichen Geschmacksnerven.
12. 12. Rest des Zungenfleischnerven, der sich theils gegen den Rand der Zunge hin, theils in die Substanz derselben verbreitet.

---

# Erklärung der Kupfertafel XV.

Diese Tafel stellt das äussere Hautsystem oder die allgemeinen Bedeckungen (*Integumenta communia*) oder das Organ des Tastsinnes dar.

**FIG. I.**

Ein Stück von der Haut der Brust einer zwei und dreissigjährigen Frau.

*a. a.* Der Theil des zurückgelegten Oberhäutchens (*Epidermis*), an welchem das Schleimnetz weggenommen ist.
*b. b.* Der Theil des Oberhäutchens, mit welchem das Schleimnetz oder das Malpighische Netz (*Rete mucosum* s. *Malpighi*) noch in Verbindung steht.
*c.* Die Lederhaut (*Corium* s. *Derma*).
*d d.* Die Fetthaut oder Zellhaut (*Panniculus adiposus*).

An der Lederhaut zeigen sich die Löcher, aus welchen die scheidenartigen Fortsätze, die an der zurückgeschlagenen Epidermis zu sehen und die Haarwurzeln umgeben,

herausgezogen sind. Diese Scheiden des Oberhäutchens dringen durch das Schleimnetz in die Lederhaut, daher kömmt es, dass sie weiss aussehen, obgleich die Farbe des Netzes gelbbraun war.

### FIG. II.

Ein abgeschnittenes und getrocknetes Stück Haut mit den Haaren, welche aus der Fetthaut hervorgehen, von der Seite dargestellt.

*a. a.* Die äussere Fläche der Haut, noch mit der Epidermis bedeckt.

*b. b.* Die innere Fläche derselben, welche mit

*c. c.* der Fetthaut noch verbunden ist.

### FIG. III.

Ein sehr kleines abgeschnittenes Stück der äussern Haut mit zwei Haaren, durch das Microscop vergrössert.

*a.* Der Theil der Haare, welcher über der Haut hervorragt.

*b.* Der dichtere Theil der Lederhaut.

*c.* Die Fetthaut.

*d. d.* Die Scheide oder Hülse der Haarzwiebel (*Involucrum bulbi crinis*).

*e. e.* Fasern, welche aus dem Haare abgehen.

### FIG. IV.

Ein Theil von einem aus der Augenbraune gezogenem Haare, wie derselbe einige Stunden nachher bei der vermittelst eines Sonnenmicroscops angestellten Vergrösserung erschien; nach LEDERMÜLLERS microscopischer Untersuchung.

*a. a.* Der Körper des Haares.

*b. b.* Der Knoten oder die Wurzel desselben.

*c. c. c.* Fäserchen, welche daran hervorkommen.

*d. d.* Der mit dem Haarsaft (*Medulla crinis*) gefüllte Theil und

*e. e.* der leere Theil des im Haar befindlichen Kanales.

### FIG. V.

Ein Stück Haut von der Brust einer Mohrin mit zurückgeschlagenem Oberhäutchen und Schleimnetz; nach ALBIN.

*a.* Das losgetrennte und zurückgeschlagene Oberhäutchen von der Fläche angesehn, welche dem Schleimnetze zugekehrt ist.

*b.* Die innere der Lederhaut zugekehrte Fläche des zurückgelegten Schleimnetzes, an welchem man hin und wieder die weissen Wurzeln der Haare, von den Scheiden des Oberhäutchens umgeben und aus der Lederhaut herausgezogen, bemerkt.

*c.* Das noch auf der Lederhaut liegende Schleimnetz, von welchem das Oberhäutchen weggenommen ist.

*d.* Die äussere Fläche der Lederhaut, welche mit dem Schleimnetz bedeckt war.

### FIG. VI.

Eine Hand von der Hohlfläche (*Vola manus*) mit einigen gebogenen Fingern, um die Nägel der Rückenfläche derselben zu sehen, dargestellt. Ausserdem nimmt man die verschiedenen Furchen oder Linien und die grössern und kleinern Runzeln oder Falten wahr.

*A.* Der Daumen (*Pollex*).

*B.* Der Zeigefinger (*Index*).

*C.* Der Mittelfinger (*Digitus medius*).

*D.* Der Ringfinger (*Digitus annularis*).

*E.* Der Ohr- oder kleine Finger (*Digit. auricularis* s. *minimus*).

*a.* Der Körper des Nagels an dem Mittelfinger,

1. die blasse oder mondförmige Stelle, oder der Mond (*Lunula*) oder der sichtbare Theil der Wurzel des Nagels.

2. Der vordere Rand oder die Spitze des Nagels.

*b.* Der Nagel des Ringfingers, welcher aus seiner Verbindung mit der Haut herausgelegt worden ist, so, dass man die innere gefurchte Fläche sieht.

3. Die Wurzel desselben, welche dünn und glatt erscheint.

4. Die Stelle, wo sich die Oberhaut von der Spitze des Fingers, hinter der Spitze des Nagels an die untere Fläche desselben ansetzt.

*c.* Die Fläche der äussern Haut unter dem Nagel noch mit dem Schleimnetze bedeckt, welche ebenfalls gefurcht erscheint, indem die Gefühlwärzchen in Reihen parallel neben einander bis zur Stelle, wo sich die Oberhaut unten am Nagel befestiget, hingehen.

5. Der weisse Fleck der Lederhaut, welcher von der Wurzel des Nagels (3.) bedeckt wurde.

6. Der Rand der Oberhaut, welcher an der untern Fläche des Nagels (4.) befestiget war.

7. Die Rinne, in welcher der Seitenrand des Nagels sass.

*d.* Die Oberfläche der Haut des kleinen Fingers, unter dem Nagel, welcher mit dem Schleimnetze weggenommen ist, und daher treten die eigentlichen Gefühlwärzchen in grössern Hügeln hervor, so wie die Rinne oder Falz, worin der Nagel steckt, rund herum zu sehen ist.

*e. e.* Grössere Runzeln oder Falten, welche sich an den Gelenken der Finger in der Hohlfläche bilden.

*f. f.* Dergleichen an der Rückenfläche der Finger.

*g. g. g.* Tiefere Furchen oder Linien der Hohlhand.

Die kleinern Furchen oder Linien (*Lineae sulcatae*), welche an der ganzen Hand sich zeigen, sind leicht zu erkennen.

### FIG. VII.

Die Brustwarze (*Papilla mammae*) mit dem Hofe oder Kreis (*Areola*), an welchem das Oberhäutchen und Schleimnetz weggenommen sind und sehr viele Hügelchen und Wärzchen, welche theils den Nervenenden, aber grösstentheils den Hautdrüschen angehören, zu sehen sind; an der Spitze der Brustwarze sieht man grössere Erhabenheiten.

### FIG. VIII.

Die Haut von der Nase einer alten Frau, von welcher das Oberhäutchen und das Schleimnetz weggenommen worden, daher die grössern und kleinern Poren der Talgdrüsen (*Cryptae sebaceae*) deutlich zu sehen sind; manche Drüsen enthalten hier eine solche Quantität Talg oder Hautschmiere, dass sie nicht nur aufgetrieben sind, sondern dass derselbe auch aus den Poren herausgequollen ist.

### FIG. IX.

Ein Theil von derselben Haut von innen dargestellt, um den Sitz der Talgdrüssen sichtbar zu machen.

### FIG. X.

Ein Stück Haut mit fein injicirten Arterien, von dem Vorderkopfe eines dreijährigen Knabens; die grössern Zweige sind von ihren Stämmchen beim Herabnehmen der Haut abgeschnitten worden; die kleinern Zweige, welche alle schlangenförmig verlaufen, sind durch unzählige Anastomosen verbunden.

### FIG. XI.

Ein Stück Haut mit Venen von der äussern Seite des Unterschenkels einer jungen Weibsperson. Die grössern Zweige verlaufen in der Fetthaut; die kleinern gehören der Lederhaut an und bilden viele Anastomosen; sie sind weiter und dicker, und verlaufen gerader als die Arterien.

### FIG. XII.

Ein Stück Haut mit den, mit Quecksilber injicirten Saugadern, von dem Oberschenkel gleich unter dem Poupartschen Bande genommen, von einer Weibsperson.

*a. a.* Die von der Fetthaut losgetrennte und nach der Schaamgegend zurückgeschlagene Lederhaut.

*b. b.* Der Rand der gegen den Schenkel gezogenen Haut.

*c. c.* Die Fetthaut oder Zellhaut.

1. Ein Saugaderästchen, welches von einem, unter der Haut heraufsteigenden Stämmchen losgeschnitten und mit der Haut zurückgelegt worden ist;
2. der äussere und
3. der innere Zweig dieses Aestchens.
4. Ein Aestchen, welches sich mit Hautzweigen durchkreuzt, und von dem äussern zum innern Zweig des erstern Aestchens geht.
5. 5. Hautzweige, in welche Quecksilber weiter eingedrungen war.
6. Ein Hautzweig, welcher ebenfalls in den äussern Zweig des erstern Saugaderästchens übergeht.
7. Stämmchen, welches durch die Vereinigung der beiden Zweige 2 und 3. entsteht, und nachdem es noch einen
8. Hauptzweig aufgenommen hat, in der Fetthaut weiter geht.

### FIG. XIII.

Die Hand eines jungen Mannes von der äussern oder Radialseite dargestellt; der Daumen ist herabgelegt, so dass man dieselbe Seite des Zeigefingers und die Dorsal- und Volarnerven desselben in ihrem Verlauf und Verhältniss gegen einander wahrnimmt.

*a. a. a.* Der Hautschnitt des Rückens der Hand und des Zeigefingers.

*b. b.* Der Hautschnitt an der Volarfläche des Zeigefingers.

*c.* Der durchschnittene Nagel desselben.

*d.* Der Durchschnitt der Haut, welche sich um die Wurzel des Nagels herumschlägt und unter diesem zur Spitze des Fingers fort- und hier in die Haut der Volarfläche übergeht.

*e. e. e.* Der Durchschnitt der Haut der Hand und des Daumens am äussern oder Radialrande derselben.

*f.* Der Durchschnitt der Haut des Daumens am innern oder Ulnarraude.

*g.* Der Nagel des Daumens und

*h.* die Wurzel desselben.

1. Der Endast des äussern Hautnerven des Armes (*Nerv. musculo-cutaneus*), welcher sich in seine

2. 2. drei Endzweige spaltet, die sich ganz oberflächlich in die Haut zwischen dem ersten und zweiten Mittelhandknochen verbreiten und mit den folgenden Nerven verbinden. (Diese Nerven sind hier vergrössert dargestellt.)

3. Der äussere Ast des Dorsalnerven von dem Radialnerven (*Ramus externus Nervi radialis dorsalis*), welcher, nachdem er die Haut der Mittelhand-Zweige gegeben und sich mit dem vorgehenden hat, sich als

4. äusserer Rückennerv des Daumens (*Nervus dorsalis radialis pollicis*) fortsetzt, und bis zur Haut, worin die Wurzel des Nagels steckt, verbreitet.

5. und 8. Zwei Aeste, worin sich der innere Ast des Dorsalnerven von dem Radialnerven (*Ramus internus Nervi radialis dorsalis*) am untern Ende des Unterarmes spaltete.

5. Der erstere oder äussere von diesen Aesten, spaltet sich, nachdem er sich mit Zweigen des Musculocutannerven verbunden und Zweige zur Haut der Mittelhand, welche sich bis über die ersten Fingergelenke verbreiten, abgegeben hat, in zwei Aeste, nämlich

6. den innern Rückennerv des Daumens (*Nervus dorsalis ulnaris pollicis*), welcher bis unter die Wurzel des Nagels verläuft, und

7. den äussern Rückennerv des Zeigefingers *Nervus dorsalis radialis indicis*), welcher sich blos in der Haut des ersten Fingergliedes bis auf das zweite Fingergelenk verbreitet.

8. Der zweite oder innere Ast des Dorsalnerven der Hand, wendet sich mehr gegen die Mitte des Handrückens und nachdem er Zweige zur Haut desselben gegeben und sich mit Zweigen des Ulnarnerven verschiedentlich verbunden hat, so spaltet er sich mit diesem in die übrigen Fingerrückennerven.

9. 9. Der äussere Hohlhandnerv des Zeigefingers (*Nervus volaris radialis indicis*), welcher hier unter dem ersten Fingergelenke aus der Hohlhand, von dem Mediannerven kommend, hervortritt.

10. Ein Ast desselben, welcher an der Seite des Zeigefingers schief abwärts zur Haut des zweiten Fingergliedes bis über das dritte Fingergelenk geht, sich hier verbreitet und sich durch

11. zwei Zweige mit dem Rückenfingernerven dieser Seite verbindet.

Ausserdem kommen aus dem Volardigitalnerven in seinem Verlaufe bis zur Fingerspitze mehrere Zweige, welche nach innen zur Hohlfläche und nach aussen zur Rückenfläche des zweiten und dritten Fingergliedes gehen, und zuletzt in zwei Zweige, und diese plötzlich in viele zarte Zweige gespalten, endet.

12. Der eine Zweig, welcher unter den Nagel tritt und sich hier in die Hautwärzchen, so wie

13. der andere Endzweig, sich in die Hautwärzchen unter dem Nagel und der Fingerspitze verbreitet.

---

# Erklärung der Kupfertafel XVI.

Enthält die Organe am Halse, in der Brust- und Unterleibshöhle nach ihrer oberflächlichsten Lage.

### FIG. I.

Der Rumpf, an welchem die Extremitäten bis auf ihre obere Hälfte abgeschnitten sind; die Haut und die Muskeln sind durchschnitten und zurückgelegt, der Brustknochen mit den vordern Enden der Rippen, so wie die vordern Muskeln am Halse sind weggenommen worden, so, dass die Halstheile, die in der Brust- und der Unterleibshöhle liegenden Theile in ihrer natürlichen Lage zu sehen sind.

*A. A.* Die durchschnittenen Schlüsselknochen,

*B.* die erste,

*C.* die fünfte und

*D.* zehnte durchschnittene Rippe.

*a.* Der mittlere Theil des Zungenknochens, noch von Sehnenfasern bedeckt.

*b.* Der Schildknorpel (*Cartilago thyreoidea*) und

*c.* der Ringknorpel (*Cartilago cricoidea*) des Kehlkopfes.

*d. d.* Die Schilddrüse (*Glandula thyreoidea*).

*e.* Die Luftröhre (*Arteria aspera*).

*f.* Die hier hinter der vorigen hervortretende Speiseröhre oder Schlund (*Oesophagus*).

1. 1. Die innere Kopf- oder Drosselvene (*Vena jugularis interna*).

2. 2. Die untere Schilddrüsenvenene (*Vena thyreoidea inferior*).

3. 3. Die gemeinschaftliche Kopfvene (*Vena cephalica communis*), auch noch innere Drosselvene genannt.

4. 4. Die Schlüsselknochenve (*Vena subclavia*).

5. Die linke gemeinschaftliche Kopfarterie (*Carotis communis*).

6. Die ungenannte Arterie (*Art. anonyma*).

7. Die rechte gemeinschaftliche Kopfarterie (*Carotis communis dextra*).

8. Die rechte Schlüsselknochenarterie (*Art. subclavia dextra*).

9. 9. Der Anfang der ungenannten oder der gemeinschaftlichen Drosselvene (*Vena anonyma* s. *jugularis communis*) beider Seiten.

*g.* Die hier mit vielem Fett umgebene und ziemlich verschwundene Brustdrüse (*Glandula thymus*).

*h.* Der Herzbeutel (*Pericardium*), welcher besonders seitlich herum mit Fett bedeckt ist.

*i.* Der obere und

*k.* der mittlere Lappen der rechten Lunge (*Lobus pulmonis superior et medius*).

*l.* Der obere und

*m.* der untere Lappen der linken Lunge.

*n. n. n.* Das vorn durchschnittene Zwergfell (*Diaphragma*).

*o.* Der rechte und

*p.* der linke Lappen der Leber (*Lobus dexter et sinister hepatis*).

*q.* Das Hängeband (*Ligamentum suspensorium*) und

*r.* das runde Band (*Lig. teres* s. *rotundum*) der Leber.

*s.* Der hervorragende Grund der Gallenblase (*Fundus vesicae felleae*).

*t.* Der Magen (*Ventriculus* s. *Stomachus*).

*u.* Der Pförtner (*Pylorus*) desselben.

*v.* Der obere horizontale Theil des Zwölffingerdarmes.

*w.* Die Milz (*Lien.* s. *Splen.*), von welcher nur der vordere Theil sichtbar ist.

*x.* Ein Theil des kleinen Netzes oder des Magenlebernetzes (*Omentum minus* s. *gastro-hepaticum*).

*y. y. y.* Das grosse Netz (*Omentum majus*) besonders ist hier das Magen-Grimmdarmnetz (*Omentum gastrocolicum*) zu sehen.

## FIG. II.

Hier sind nun die Thymusdrüse, der Herzbeutel und das Grimmdarmnetz (*Omentum colicum*) weggenommen, die von dem Herzen aufsteigenden Gefässstämme und Aeste frei dargestellt, die Leber nach rechts in die Höhe zurückgelegt worden, wodurch das Herz, der Magen, die untere Fläche der Leber, das kleine Netz und zum Theil der dünne Darm, sichtbar geworden sind.

*A.* Der zurückgelegte Schlüsselknochen.

*B.* Die erste und

*C.* die neunte Rippe.

*a*—*f* und 1—8. wie in der ersten Figur.

*g.* Der obere Lappen der rechten Lunge.

*h.* Der obere und

*i.* der untere Lappen der linken Lunge.

*k.* Der rechte arteriöse Theil des Herzens, welcher die rechte Herz- oder Lungenkammer enthält.

*l.* Der linke arteriöse Theil desselben, welcher die linke Herz- oder Aortenkammer enthält.

*m.* Das rechte Herzohr (*Auricula dextra*).

*n. n.* Das durchschnittene Zwergfell.

9. Die linke und

10. die rechte ungenannte oder gemeinschaftliche Drosselvene.

11. Die obere oder absteigende Hohlvene (*Vena cava superior* s. *descendens*).

12. Die Lungenarterie (*Art. pulmonalis*).

13. Die aufsteigende Aorta (*Aorta ascendens*).

14. Der Aortenbogen (*Arcus Aortae*).

15. Der Anfang oder der in der Brusthöhle liegende Theil der linken gemeinschaftlichen Kopfarterie;

16. der linken Schlüsselknochenarterie.

*o.* Der rechte,

*p.* der linke und

*q.* der viereckige (*Lobus quadratus*) Leberlappen.

*r.* Der kleine oder Spigelische Lappen (*Lobus* Spigelii), welcher durch das kleine Netz durchscheint.

*s.* Die Gallenblase (*Vesicula fellea*) noch mit der Bauchfellhaut bedeckt.

*t.* Die Glissonische Kapsel (*Capsula* Glissoni), welche die zur Pforte des Leber gehenden Gefässe, Nerven und Saugaderdrüsen umgibt.

*u.* Der obere Magenmund (*Cardia*).

*v.* Der Grund oder Blindsack des Magens (*Fundus* s. *saccus coecus ventriculi*).

*w.* Der Pförtner (*Pylorus*) desselben).

*x. x.* Der obere Bogen oder die kleine Krümmung (*Arcus* s. *Curvatura minor*) desselben.

*y. y.* Der grosse Bogen oder Krümmung (*Curvatura major*).

*z.* Das kleine oder Magen-Lebernetz (*Omentum gastro-hepaticum*).

17. Eine Nadel, welche in das Winslowische Loch (*Foramen* Winslowii) gebracht worden ist und durch das kleine Netz durchschimmert.

*α.* Die Milz (*Lien*), deren vorderer Theil nur zu sehen ist.

*β.* Die erste Krümmung des Zwölffingerdarmes.

*γ. γ. γ.* Der gewundene Darm (*Ileum*),

*δ.* der Theil desselben, welcher zum Blinddarm geht.

*ε.* Der rechte,

*η.* der quere und

*ϑ.* der linke Grimmdarm (*Colon*).

*κ. κ.* Ein Theil der Hüftbeinkrümmung. (*Flexura iliaca*) des Grimmdarmes.

*λ. λ.* Das Magen-Grimmdarmnetz (*Omentum gastro-colicum*) oder der obere Theil des grossen Netzes; der untere Theil oder das Grimmdarmnetz (*Omentum colicum*) ist abgeschnitten.

---

## Berichtigung.

Die 21. Lieferung schliesst mit Pag. 114, die 13. Lieferung beginnt mit Pag. 121. Dies ist ein blosser Druckfehler.

# Erklärung der Kupfertafel XVII.

Enthält die Brust- und Unterleibsorgane in der natürlichen Lage von der Seite dargestellt, so wie den seitlich geöffneten Kehlkopf und die vorn durchschnittene Luftröhre.

## FIG. I.

Der Rumpf eines neugebornen und starken Kindes, an welchem auf der linken Seite durch Wegnahme der Haut, Muskeln, des grössten Theiles der Rippen, des Rippen- und des Bauchfelles, die Brust- und Unterleibshöhle geöffnet, und die darin enthaltenen Organe, mit Ausnahme der linken Lunge, welche abgeschnitten ist, von dieser Seite dargestellt worden sind. Diese Abbildung gibt eine Ansicht von den Mittelfellen, von der Verbindung der convexen Fläche der Leber mit der vordern Bauchwand u. s. w. Der Brustknochen ist etwas in die Höhe gezogen worden, um die rechten Blätter der Mittelfelle zu sehen; daher die innere Brustarterie etwas ausgedehnt erscheint.

*A. A.* Durchschnitt der äussern Haut des Halses.
*B. B.* — — — — der Brust.
*C. C.* — — — — des Unterleibes.
*D. D.* — — — — der Bauchmuskeln.
*E. E.* — des ersten bis siebenten Rippenknorpels.
*F.* Der Schwerdtfortsatz des Brustknochens.
*G.* Der zurückgebogene Schlüsselknochen.
*H. H.* Durchschnitt der Hautdecken des Rückens.
*I. I.* — der ersten bis zwölften Rippe, welche, so wie die zwischen ihnen liegenden Intercostalmuskeln von dem Rippenfelle (*Pleura*) bedeckt sind.
*K. K.* Ein Theil der linken und zurückgelegten noch mit der Bauchhaut überzogenen Bauchmuskeln.
*L.* Der Durchschnitt des rechten Armes.
*M. M.* — der obern Schenkel.
*a. a.* Das abgeschnittene linke Blatt des vordern Mittelfelles.
*b. b.* Das rechte Blatt desselben.
*c. c.* Das abgeschnittene linke Blatt des hintern Mittelfelles.
*d. d.* Das rechte Blatt desselben.
*e.* Der vordere und
*f.* der hintere Theil des geöffneten Herzbeutels.
*g.* Die Brustdrüse, auch Milchfleisch genannt (*Thymus* s. *Glandula thymus*); die Hörner derselben sind leicht zu erkennen.
*h.* Die untere Hälfte der Schilddrüse (*Glandula thyreoidea*); hier sind beide seitliche Hälften mehr zusammengeflossen, dicker und rundlicher, als beim Erwachsenen.
*i.* Der Luftröhrenstamm (*Trachea*).
*k.* Der abgeschnittene linke Luftröhrenast (*Bronchus*).
*l. l.* Der in der Brusthöhle liegende Theil des Schlundes.
*N.* Das Herz (*Cor*).
*m.* Das linke Herzohr (*Auricula sinistra cordis*).
*n. n. n.* Das links von den Rippenknorpeln losgetrennte Zwergfell.
1. Die Pulmonalarterie.
2. Der abgeschnittene linke Ast derselben.
3. Die abgeschnittenen linken Pulmonalvenen.
4. Der Aortenbogen.
5. 5. Die absteigende Aorta, welche zum Theil von dem linken Blatte des hintern Mittelfelles (*c.*) bedeckt ist.
6. Der arteriöse Gang (*Ductus arteriosus* Botalli).
7. Die ungenannte Arterie (*Arteria anonyma*).
8. Die rechte gemeinschaftliche Carotis und

9. die rechte Subclaviculararterie sind zum Theil von den Venen bedeckt.

10. Die linke gemeinschaftliche Carotis.

11. 11. Die linke Subclaviculararterie, aus welcher

12. die untere Schilddrüsenarterie (*Art. thyreoidea inferior*) und

13. 13. die innere Brustarterie (*Art. mammaria interna*) entspringen.

14. Die linke Thymusarterie.

15. 15. Die rechte Thymusarterie kömmt hier unmittelbar aus der Subclaviculararterie.

16. Die rechte innere Jugularvene.

17. Die rechte Subclavicularvene.

18. Die rechte gemeinschaftliche Jugularvene.

19. Die oben abgeschnittene linke innere Jugularvene.

20. Die oben abgeschnittene linke Subclavicularvene.

21. Die linke gemeinschaftliche Jugularvene.

22. Ein sichtbarer Theil der obern Hohlvene.

*O.* Der linke Leberlappen.

*o.* Das Hängeband der Leber (*Lig. suspensorium hepatis*).

23. Die Nabelvene (*Vena umbilicalis*) innerhalb der Bauchhöhle, beim gebornen Menschen, das runde Band (*Lig. teres* s. *rotundum*).

24. Die Nabelvene ausserhalb der Bauchhöhle.

*P. P.* Der Magen,

*p.* der Pförtner desselben.

*Q.* Die Milz.

*q.* Der obere Theil des Zwölffingerdarmes.

*r. r. r.* Der Leer- und der gewundene Darm (*Jejunum et ileum*).

*s. s.* Der quere Grimmdarm (*Colon transversum*).

*t.* Der linke oder absteigende Grimmdarm (*Colon sinistrum* s. *descendens*).

*u.* Der Mastdarm (*Intestinum rectum*).

*R.* Die linke Niere.

*S.* Die Harnblase (*Vesica urinaria*).

*v.* Der Harnstrang (*Urachus*).

25. 25. Die beiden Nabelarterien (*Art. umbilicales*) innerhalb der Bauchhöhle.

26. Dieselben ausserhalb der Bauchhöhle.

*w.* Der cylindrische Fortsatz der Haut, durch welchen die Umbilicalgefässe hervortreten.

*T.* Die Ruthe (*Penis*).

*U.* Der Hodensack (*Scrotum*).

## FIG. II.

Der weibliche Kehlkopf mit dem Zungenknochen, an welchem, nachdem die linke Hälfte weggenommen, die Stimmritzenbänder dargestellt worden sind.

*A. A.* Ein zurückgelegter Theil des Schlundkopfes.

*B.* Der Zungenknochen (*Os hyoideum* s. *linguale*).

*C.* Ein Stück der Zungenwurzel.

*a.* Der durchschnittene Schildknorpel (*Cartilago thyreoidea*).

*b.* Der Ringknorpel (*Cart. cricoidea*).

*c.* Der Giesskannenknorpel (*Cart. arytenoidea*).

*d.* Der Santorini'sche Knorpel (*Cart.* Santoriniana).

*e.* Der Kehldeckel (*Epiglottis*).

*f.* Durchschnitt der Muskeln der Giesskannenknorpel.

*g. g. g.* Die Schleimhaut, welche die rechte Hälfte des hintern Umfanges des Kehlkopfes (*Larynx*) bedeckt.

*h.* Die Höhle des Kehlkopfes zwischen dem untern Stimmritzenband und dem Ringknorpel.

1. Das mittlere Schild-Zungenknochenband (*Lig. thyreo-hyoideum medium*).

°. Die Ausfüllungsmembran (*Membrana obturatoria*).

2. Das mittlere Ring-Schildknorpelband (*Lig. crico-thyreoideum medium*).

3. Das Ring-Luftröhrenband (*Lig. crico-tracheale*).

4. Das Schild Kehldeckelband (*Lig. thyreo-epiglotticum*).

5. Das linke obere und

6. das linke untere Schild-Giesskannenknorpelband, die Taschen- oder die Stimmritzenbänder (*Lig. thyreo-arytaenoideum superius et irferius*).

7. Das Ring-Giesskannenknorpelband (*Lig. crico-arytaenoideum*).

*D.* Das obere Ende der Luftröhre.

## FIG. III.

Die von vorn aufgeschnittene Luftröhre eines erwachsenen Mannes, an welcher man die hintere weiche Wand, deren Längenfalten und die zahlreichen Poren der Schleimdrüsen sieht.

*A.* Der Luftröhrenstamm (*Trachea*).

*B.* Die Luftröhrenäste (*Bronchi*).

*a. a. a.* Durchschnitt der Knorpelringe (*Annuli tracheales*).

*b. b. b.* Die hintere weiche Wand, in welcher sich *c. c. c.* die Längenfalten bilden; die zwischen diesen befindlichen Poren der Schleimdrüsen, sind besonders gegen das untere Ende zahlreicher und deutlicher als an dem übrigen Umfange der Luftröhre zu sehen und leicht zu erkennen.

# Erklärung der Kupfertafel XVIII.

Enthält die Organe der Respiration und des Kreislaufes aus ihrer Lage herausgenommen und von vorn dargestellt.

## FIG. I.

Die Respirationsorgane in Verbindung mit dem Herzen und noch dem Kopfe anhängend, von vorn dargestsellt. Der Kopf ist nach hinten übergelegt, so dass man dessen untern Umfang wahrnimmt; die Lungen sind nach beiden Seiten zurückgedrängt und die Lungengefässe bis in den Hilus der Lungen verfolgt und frei dargestellt worden.

*A. A.* Der Oberkiefer oder der obere Antlitztheil des Kopfes.

*B.* Der Unterkiefer,

*a. a.* die aufsteigenden Aeste desselben.

*C. C.* Der Hinterkopf (*Occiput*).

*b. b.* Der Zitzenfortsatz (*Processus mastoideus*) der Schläfeknochen. Die übrigen Theile des knöchernen Kopfes sind leicht zu erkennen.

*c.* Der Zungenknochen.

*d.* Der vordere,

*e.* der hintere Bauch und

*f.* die mittlere Sehne des zweibäuchigen Kiefermuskels (*M. digastricus* s. *biventer maxillae inferioris*).

*g. g.* Die Kiefer-Zungenknochenmuskeln (*M. mylohyoidei*).

*h. h.* Die Unterkieferdrüsen.

*D.* Der Kehlkopf (*Larynx*).

*i. k.* Die Schilddrüse (*Glandula thyreoidea*).

*i.* Der mittlere Theil oder der Isthmus und

*k. k.* die Hörner (*Cornua*) derselben.

*E.* Der Luftröhrenstamm (*Trachea*),

*l. l.* der rechte Ast (*Bronchus dexter*),

*m. m.* der linke Luftröhrenast (*Bronchus sinister*).

*F.* Der am Halse hinter der Luftröhre etwas hervortretende Schlund.

*G.* Die rechte und

*H.* die linke Lunge, deren innere Fläche sich hier darstellt.

*n. n. n. n.* Der zurückgedrängte vordere Rand des Hilus der Lungen, in welchen die Lungengefässe eintreten.

*o.—r.* Das Herz (*Cor*).

*o.* Das rechte und

*p.* das linke Herzohr.

*q.* Der arteriöse Theil der rechten und

*r.* der linken Herzhälfte.

1. Die aufsteigende Aorta.
2. Der Aortenbogen.
3. Der Anfang der absteigenden Aorta.
4. Die ungenannte Arterie.
5. Die rechte gemeinschaftliche Carotis.
6. Die rechte Schlüsselknochenarterie.
7. Die linke gemeinschaftliche Carotis.
8. Die linke Schlüsselknochenarterie.
9. 9. Die innere Drossel- oder gemeinschaftliche Kopfvene beider Seiten, oben abgeschnitten.
10. 10. Die untern Schilddrüsenvenen.

11. 11. Die Schlüsselknochenvenen.

12. Die rechte ungenannte oder gemeinschaftliche Drosselvene.

13. Die linke ungenannte Vene.

14. Die obere oder absteigende Hohlvene.

15. Die abgeschnittene untere Hohlvene.

16. Die gemeinschaftliche Lungenarterie (*Art. pulmonalis*).

17. Die linke Lungenarterie oder der linke Ast.

18. Das Pulsaderband (*Lig. arteriosum*) als Ueberbleibsel des offenen Botallischen Ganges.

19. Der obere Ast und

20. der untere Ast der linken Lungenarterie.

21. Zweige derselben im Hilus der linken Lunge.

22. Die rechte Lungenarterie.

23. Der obere und

24. der untere Ast derselben; die Zweige sind zu erkennen.

25. Die rechte obere und

26. die rechte untere Lungenvene.

27. Die linke obere und

28. die linke untere Lungenvene.

29. Eine rechte vordere oder kleine Kranzvene (*Vena minor anterior cordis*) des Herzens, begleitet von einem Zweige der rechten Kranzarterie.

30. Eine linke vordere Kranzvene, womit die grosse Kranzvene des Herzens anfängt, sie wird von dem vordern absteigenden Ast der linken Kranzarterie begleitet.

## FIG. II.

Die Knorpel des Kehlkopfes und die Knorpelringe der Luftröhre in ihrer Verbindung von vorn dargestellt; dadurch dass die Häute zwischen den letztern weggenommen worden, sind die Ringe näher an einander gerückt; so wie hie und da zwei Ringe in einem zusammenfliessen.

*a.* Daz mittlere Stück des Zungenknochens.

*b. b.* Die grossen Hörner desselben.

*c. c.* Die kleinen Hörner desselben.

*d. d.* Die beiden Seitentheile, die Flügel (*Alae*) des Schildknorpels.

°. Der stumpfe Winkel, in welchem beide Flügel vereinigt sind.

*e. e.* Die obern oder grossen und

*f. f.* die untern oder kleinen Hörner desselben.

1. 1. Die seitlichen Schild-Zungenknochenbänder (*Ligamenta thyreo-hyoidea lateralia*).

2. Das mittlere Schild-Zungenknochenband (*Lig. thyreo-hyoideum medium*).

*g.* Der vordere Theil oder der Bogen des Ringknorpels.

*h.* Die hintere Wand desselben.

*i. i.* Der von der hintern Fläche des Schildknorpels bis hinter dem Zungenknochen heraufsteigende Kehldeckel (*Epiglottis*).

*k. k.* Die knorplichen Ringe (*Annuli tracheae*) des Stammes der Luftröhre.

*l. l.* Die Ringe des einen Theiles der Luftröhrenäste.

## FIG. III.

Die Knorpel des Kehlkopfes mit dem obern Ende der Luftröhre und dem Zungenknochen in Verbindung, von hinten dargestellt.

*a.* Der mittlere Theil,

*b. b.* die grossen und

*c. c.* die kleinen Hörner des Zungenknochens.

*d. d.* Die hintere Fläche der beiden Flügel des Schildknorpels.

*e. e.* Die obern und

*f. f.* die untern Hörner des Schildknorpels.

1. 1. Die seitlichen Schild-Zungenknochenbänder.

2. 2. Die in diesen Bändern vorkommenden rundlichen Knorpel oder Knöchelchen (*Corpora triticea*).

3. 3. Die seitlichen Ring-Schild-Knorpelbänder.

*g.* Die hintere Wand des Ringknorpels.

*h. h.* Giesskannenknorpel (*Cartilagines arytaenoideae*).

*i. i.* Die rundlichen oder SANTORINISCHEN Knorpelchen (*Cartilagines* s. *Corpuscula* s. *Corniculа* SANTORINIANA).

*k.* Der Kehldeckel (*Epiglottis*).

*l.* Die hintere weiche, muskulöse und drüsige Haut der Luftröhre.

### FIG. IV.

Das untere Ende der Luftröhre mit ihren Aesten und den sie umgebenden Luftröhrendrüsen, von vorn dargestellt.

*a.* Das untere Ende des Luftröhrenstammes (*Trachea*).

*b.* Der rechte Luftröhrenast (*Bronchus*).

*c. c.* Die grössern Zweige desselben (*Bronchia*).

*d.* Der linke Luftröhrenast.

*e. e.* Die abgeschnittenen grössern Zweige desselben.

*f. f.* Die Luftröhrendrüsen (*Glandulae bronchiales*).

Die faserige Membran, welche die Ringe der Luftröhre und der Aeste untereinader verbindet und aus der Länge nach verlaufenden fleischigen und sehnigten Fasern besteht, ist leicht zu erkennen.

### FIG. V.

Die Theilung eines mit Wachsmasse injicirten grössern Astes der Luftröhre, in kleinere Aeste und Zweige.

---

# Erklärung der Kupfertafel XIX.

Enthält die auf der vorigen Tafel beschriebenen Organe der Respiration und des Kreislaufes von hinten dargestellt.

### FIG. I.

Hier sind ebenfalls, wie Fig. 1. der vorigen Tafel, die genannten Respirationsorgane mit dem Kopfe, dem Schlundkopfe und dem Schlunde in Verbindung und von hinten und in etwas grössern Maassstabe dargestellt. Der Schlundkopf und unten der Schlund, welcher nach rechts herübergelegt, sind geöffnet und die Lungengefässe bis in den Hilus der Lungen frei gemacht worden.

*A.* Der hintere Umfang des knöchernen Kopfes.

*B.* Das grosse Hinterhauptloch.

*a. a.* Die Gelenkfortsätze (*Processus condyloidei*) des Hinterhauptknochens.

*b. b.* Die zitzenförmigen Fortsätze (*Processus mastoidei*) des Schläfeknochens.

*C. C.* Das äussere Ohr (*Auris*).

*c.* Der linke, von dem Griffelfortsatz des Schläfeknochens entspringende Griffelschlundkopfmuskel (*M. stylopharyngeus*).

*d.* Der rechte Griffelschlundkopfmuskel und

*e.* der Griffel- Zungenknochenmuskel (*M. stylohioideus*).

*E. E.* Der Unterkiefer,

*f.* dessen Winkel und

*g.* Gelenkfortsatz.

*h.* Der innere Flügelmuskel (*M. pterygoideus internus*).

*i.* Der linke äussere Kaumuskel (*M. masseter*).

*F. F.* Der in der Mitte von oben nach unten durchschnittene Schlundkopf (*Pharynx*), welcher nach beiden Seiten umgelegt ist, und man sieht die sich in ihm öffnenden Höhlen.

*k. k.* Die hintern Nasenöffnungen (*Choanae narium*).

*l.* Der Gaumenvorhang (*Velum palatinum*).

*m.* Die Zungenwurzel (*Radix linguae*), zwischen dieser und dem Gaumenvorhange ist die hintere Oeffnung der Mundhöhle (*Isthmus faucium*).

*n.* Der Gaumen-Schlundkopfbogen (*Arcus pharyngo-palatinus*), zwischen diesem und dem Gaumen-Zungenbogen (*Arcus glosso-palatinus*), welcher hier bedeckt ist, liegen:

*o.* Die Mandeln (*Tonsillae*).

*p.* Der hintere Umfang des Kehlkopfes (*Larynx*).

*q.* Der Kehldeckel (*Epiglottis*).

*G. G.* Der Schlund, oder Speiseröhre (*Oesophagus*), an welchem die fleischigen Längenfasern und

*r.* die zirkelförmigen Fasern dargestellt sind; unten, wo der Schlund aufgeschnitten ist, sieht man

s. die Längenfalten, welche die Schleimhaut im Innern bildet.

*H.* Die hintere Fläche der Luftröhre (*Arteria aspera*), an welcher die drüsige und faserige Haut, die

*t.* die fleischigen Querfasern bedeckt, wahrzunehmen ist.

*u.* Der rechte und

*v.* der linke Luftröhrenast (*Bronchus dexter et sinister*).

*I.* Die rechte Lunge (*Pulmo dexter*).

*w. w.* Der hintere Rand des Hilus derselben.

*K.* Die linke Lunge.

*x. x.* Der hintere Rand des Hilus derselben.

*z.* Die Bronchialdrüsen, welche in der Spaltung der Luftröhre liegen.

*L.* Die rechte Vorkammer oder Hohlvenenkammer (*Atrium dextrum* s. *venarium cavarum*).

*M.* Die rechte Herz- oder Lungenkammer, (*Ventriculus dexter* s. *pulmonalis*).

*N. N.* Die linke Vor- oder Lungenvenenkammer (*Atrium sinistrum* s. *venarum pulmonalium*).

*O. O.* Die linke Herz- oder Aortenkammer (*Ventriculus sinister* s. *aorticus*).

1. Der rechte Ast der Lungenarterie, welcher zum Theil von den Bronchialdrüsen (*z*) bedeckt ist.

2. 2. Zweige desselben im Hilus.

3. Der linke Ast der Lungenarterie.

4. Die rechte obere und

5. Die rechte untere Lungenvene (*Venae pulmonales*).

6. Die linke obere und

7. die linke untere Lungenvene.

8. 8. Die absteigende Aorta (*Aorta descendens*).

9. Der hier sichtbare Theil der ungenannten Arterie (*Art. anonyma*].

10. Die rechte gemeinschaftliche Kopfarterie (*Carotis communis*).

11. Die rechte innere Kopfarterie (*Carotis cerebralis*).

12. Die rechte Schlüsselknochenarterie (*Art. subclavia*).

13. 13. Die linke gemeinschaftliche Kopfarterie oder Carotis.

14. Die linke Cerebralcarotis.

15. Die linke Schlüsselknochenarterie.

16. Die rechte innere Drosselvene (*Vena jugularis interna*).

17. Die rechte Schlüsselknochenvene (*V. subclavia dextra*).

°. Die rechte gemeinschaftliche Drosselvene.

18. Die linke innere Drosselvene.

19. Die linke Schlüsselknochenvene.

20. Der Anfang der linken gemeinschaftlichen Drosselvene.

21. Die obere Hohlvene (*Vena cava superior* s. *descendens*).

22. 22. Die unpaarige Vene (*V. azygos*).

23. Die abgeschnittene untere Hohlvene (*Vena cava inferior* s. *ascendens*).

24. Hintere Zweige der rechten Kranzarterie des Herzens (*Art. coronaria dextra cordis*).

25. 25. 25. Hintere Zweige der linken Coronararterie.

26. Die grosse Kranzvene (*V. coronaria magna cordis*).

27. Die mittlere Herzvene (*V. media cordis*).

28. 28. Hintere kleine Herzvenen (*Venae minores cordis*).

## FIG. II.

Die hintern Knorpel des Kehlkopfes von hinten zur linken Seite angesehen, an welchen die fette, drüsige Masse der Giesskannenknorpel, die sich aussen an den Taschen (*Ventriculi* MORGAGNI) befindet, dargestellt ist.

*a.* Der linke hintere Theil des Schildknorpels.

*b.* Der Ringknorpel.

*c. c.* Die Giesskannenknorpel.

*d.* Die Santorinischen Knorpel.

*e.* Der Kehldekel.

*f. f.* Die Giesskannen-Kehldeckelbänder (*Lig. aryepiglottica*).

*g.* Die drüsige Masse oder die Drüse des Giesskannenknorpels.

### FIG. III.

Der hinten von oben nach nnten herab durchschnittene, noch mit der Schleimhaut überzogene Kehlkopf, so dass man die innere Fläche desselben sieht.

*a. a.* Die beiden Hälften des Schildknorpels.

*b. b.* Die beiden obern Hörner desselben.

1. 1. Die Waizenkörnern ähnlichen Körperchen (*Corpora triticea*).

2. 2. Die herabgelegten seitlichen Schild-Zungenknochenbänder.

*c. c.* Der durchschnittene Ringknorpel.

*d. d.* Die Giesskannenknorpel.

3. 3. Der hintere Ring-Giesskannenmuskel (*M. crico-arytaenoideus posticus*).

*e—g.* Der Kehldeckel.

*e.* Der mittlere Theil,

*f.* die Basis und

g. die Spitze desselben.

4. Das Schildknorpel-Kehldeckelband (*Lig. thyreo-epiglotticum*).

5. Das Giesskannen-Kehldeckelband (*Lig. ary-epiglotticum*).

6. Das rechte obere Stimmritzenband (*Lig. thyreo-arytaenoideum superius*).

7. Das rechte untere Stimmritzenband.

8. Die rechte Tasche oder Morgagnische Höhle (*Ventriculus* Morgagni).

*h.* Die innere Fläche oder die Höhle des Kehlkopfes (*Cavum laryngis*).

*i. i.* Die durchschnittene muskulöse drüsige Haut der Luftröhre.

*k.* Die innere Fläche der Luftröhre.

### FIG. IV.

Die Luftröhrenäste (*Bronchi*) der vorigen Tafel Fig. 4. mit ihren Saugaderdrüsen von hinten dargestellt.

*a. a. a.* Die drüsige muskulöse Haut des untern Endes der Luftröhre und der Bronchien, mit sehr deutlichen Schleimdrüsen.

*b. b. b.* Die Saugaderdrüsen der Bronchien (*Glandulae bronchiales*)

## Erklärung der Kupfertafel XX.

Enthält die Lungen in Verbindung mit dem Herzen aus ihrer Lage herausgenommen.

### FIG. I.

Die Lungen eines achtzehnjährigen Jünglings mit dem Herzen und dem geöffneten Herzbeutel von vorn dargestellt.

*a—g.* Die rechte Lunge, deren äussere convexe Fläche zu sehen ist.

*a.* Der obere,

*b.* der mittlere und

*c.* der untere Lappen (*Lobus superior, medius et inferior*) desselben.

1. 1. Der Einschnitt (*Incisura interlobularis*), welcher den obern und mittlern Lappen trennt.

2. 2. Der Einschnitt, der den mittlern und untern Lappen scheidet.

*d.* Die untere concave Fläche oder die Basis der Lunge, welche dem Zwergfell zugekehrt ist und von

*e. e.* dem untern Rande umgeben wird.

*f. f.* Der vordere Rand und

*g.* die Spitze der rechten Lunge.

*h—k.* Die linke Lunge mit ihrer äussern Fläche.

*h.* Der obere und

*i.* der untere Lappen derselben.

3. Der Einschnitt, welcher beide Lappen trennt.

*k.* Die untere dem Zwergfell zugekehrte Fläche, die Spitze und die Ränder, wie bei der rechten Lunge.

*l.* Der geöffnete und zurückgelegte Herzbeutel.

*m.* Das Herz.

### FIG. II.

Dieselben Lungen der ersten Figur von hinten dargestellt.

*a*—*f*. Die rechte Lunge, deren äussere convexe Fläche zu sehen ist.

*a*. Der obere,

*b*. der mittlere und der untere Lappen derselben, welche hinten zusammenhängen und einen Lappen bilden.

1. Der Einschnitt, welcher den obern und den mittlern Lappen scheidet.

*c*. *c*. Der hintere und

*d*. *d*. der untere Rand der Lunge.

*e*. Die untere Fläche oder Basis und

*f*. die Spitze derselben.

*g*. Der obere und

*h*. der untere Lappen der linken Lunge.

2. Der Einschnitt oder Furche, welche hinten beide Lappen theilt; das übrige wie bei der rechten Lunge.

*i*. Der Herzbeutel, das Herz umgebend.

3. Der Eintritt der untern Hohlvene in die rechte Vorkammer des Herzens.

4. Die rechte untere und

5. die linke untere Lungenvene.

6. Die Aorta, unterhalb des Bogens abgeschnitten.

*k*. Das untere Ende des Luftröhrenstammes.

*l*. Der rechte und

*m*. der linke Luftröhrenast.

*n*. *n*. *n*. Bronchialdrüsen.

### FIG. III.

Die rechte Lunge Fig. 1. und 2. von der Seite dargestellt.

*a*. Der obere,

*b*. der mittlere und

*c*. der untere Lappen der rechten Lunge.

1. 1. Der Einschnitt zwischen dem obern und mittlern Lappen.

2. 2. Der Einschnitt zwischen dem mittlern und untern Lungenlappen.

*d*. Die untere Fläche.

*e*. *e*. *e*. Der untere Rand, welcher diese Fläche umgibt.

*f*. *f*. Der vordere Rand.

*g*. Die Spitze der Lunge.

### FIG. IV.

Ein Stückchen der rechten Lunge, an welchem die Läppchen (*Lobuli*) und die mit Luft angefüllten Lungenbläschen (*Vesiculae pulmonales*) zu sehen sind.

### FIG. V.

Die injicirten und corrodirten Gefässe der linken Lunge. Die Venen sind durch eine dunklere Schattirung von den Arterien und die Zweige der Luftröhre fast durch gar keinen Schatten unterschieden worden.

# Erklärung der Kupfertafel XXI.

Enthält das Herz nach seinem äussern und innern Umfange.

### FIG. I.

Das Herz von seiner vordern oder obern convexen Fläche, an welchem die Muskelfasern des arteriösen Theiles desselben dargestellt worden sind.

*A.* Der arteriöse Theil der rechten Herzhälfte, welcher die rechte Herz- oder die Lungenkammer (*Ventriculus dexter s. pulmonalis*) enthält.

*a — c.* Der innere oder linke Rand desselben, in derselben Richtung verläuft die obere oder vordere Lungenfurche oder die Kerbe (*Sulcus longitudinalis superior* s. *Crena*) und hinter dieser der vordere Rand der Scheidewand der Herzhöhlen, sie wird äusserlich durch die in dieser verlaufenden grössern vordern Aeste der linken Kranzarterie und Vene (Tab. XVIII. Fig. 1. 30. bezeichnet.

*a.* Das hintere oder obere Ende der Furche,

*b.* der mittlere Theil und

*c.* das vordere oder untere Ende derselben, welche die Spitzen beider Herzhälften scheidet.

*d. d.* Der äussere oder rechte Rand des rechten arteriösen Theiles.

*e. f. g.* Die Basis desselben, zwischen ihr und der rechten Vorkammer (*C.*) verläuft die Kreis- oder Vorhofkammerfurche (*Sulcus circularis* s. *atrio-ventricularis*) in deren Tiefe man:

**.* ein faseriges knorpliches Gewebe findet, welches aus mehreren Fasern besteht, und gleichsam von zwei Knötchen, die auf beiden Seiten der Aortenmündung aufsitzen, entsteht, von welchen Muskelbündel entspringen, die den arteriösen Theil des Herzens umgeben; äusserlich wird sie bezeichnet durch die in ihr liegenden Stämme der rechten Kranzgefässe.

*f.* Der Theil der Basis, wo sich die venöse Mündung der rechten Herzhöhle befindet.

*g.* Das äussere Ende der Basis, oder die Ecke der rechten Herzhöhle.

*h.* Die warzenförmige Spitze des rechten arteriösen Theiles.

Ausserdem unterscheidet man noch an diesem:

*a. e. f. i.* Den arteriösen Kegel (*Conus arteriosus*) des Herzens, welcher die arteriöse Mündung der rechten Herzhöhle enthält, und welcher von dem hinter ihm befindlichen Theile getrennt und von der mit ihm zusammenhängenden Lungenarterie herabgelegt werden kann; gewöhnlich hängt er mit seinem vordern Theile an der obern Wand der rechten Herzkammer, mit dem hintern aber an der Scheidewand an.

*a. e.* Das obere Ende oder die Spitze des Kegels und zugleich der Anfang der Lungenarterie (3.)

*f. i.* Die Basis des Kegels oder die Grenze desselben bis zu welcher er getrennt herabgelegt werden kann.

*k. l. e. a.* Der trichterförmige Theil der rechten Herzkammer oder der eigentliche arteriöse Theil derselben, welcher von gekrümmt verlaufenden Muskelfasern wie von einer grossen Binde umgeben wird; diese entstehen von dem rechten faserknorplichen Gewebe (*.), schlagen sich um den Kegel (*a. e. f. i.*) und den übrigen Theil des Trichters (*k. l.*) herum, gehen zum Theil zwischen *a.* und *i.* in den hintern Theil des Kegels, theils zwischen *i.* und *b.* brückenartig über die Längenfurche oder Kerbe weg, in die Fasern der linken Herzhälfte über. Die Muskelfasern und Bündel, welche an dem hintern Umfange von dem Streifen (Fig. 2. *f.*) entstehen und den übrigen Theil des rechten arteriösen Theiles umgeben und in die Bündel des linken

ununterbrochen gekrümmt, und spiralförmig in die linke Spitze übergehen, sind leicht zu erkennen.

*B.* Der arteriöse Theil der linken Herzhälfte, welcher die linke Herz- oder Aortenkammer (*Ventriculus sinister* s. *aorticus*) enthält.

*m. m.* Der linke oder hintere Rand desselben.

*n.* Die Basis und

*o.* die Spitze desselben.

Die an der Basis (*n.*) und in der Kreisfurche von den linken knorplichen Fasern entstehenden dicken, rundlichen, sich in Aeste theilenden und durch Fäserchen verbundenen Muskelfasern, welche sich nach unten um den linken Rand herumwenden, sich beinahe über die ganze untere Fläche der linken Herzkammer (Fig. 2. *D.*) verbreiten und schräg gegen den Streifen (*f.*) und die Spitze (*m.*) herabsteigen, wo sie sich verlieren, so wie die hie und da zwischen den Lücken sichtbaren und sich mit der oberflächlichen Schicht durchkreuzenden mittlern Schichten der Muskelfasern, sind ohne Bezifferung zu erkennen.

*C.* Die rechte Vor- oder Hohlvenenkammer (*Atrium dextrum* s. *venarum cavarum*).

*p.* Das rechte Herzrohr (*Auricula dextra*).

1. Die abgeschnittene obere Hohlvene (*Vena cava superior*).

*D.* Die linke Vor- oder Lungenvenenkammer (*Atrium sinistrum* s. *venarum pulmonalium*).

q. Das linke Herzohr (*Auricula sinistra*).

2. 2. Die abgeschnittenen linken Lungenvenen (*Venae pulmonales*).

3. Die gemeinschaftliche Lungenarterie (*Art. pulmonalis communis*).

4. Die linke Lungenarterie.

5. 5. Die rechte Lungenarterie.

6. Der Aortenbogen.

7. Die ungenannte Arterie (*Art. anonyma*).

8. Die linke Carotis und

9. die linke Schlüsselknochenarterie abgeschnitten.

10. Die abgeschnittene rechte Kranzarterie des Herzens.

## FIG. II.

Die untere oder hintere plane Fläche des Herzens, mit den oberflächlichen Muskelfasern dargestellt.

*A.* Die rechte Vor- oder Hohlvenenkammer.

1. 1. Die abgeschnittene obere Hohlvene, deren unterer Theil mit ringförmigen Muskelfasern umgeben ist.

2. 2. Die hier kurz abgeschnittene untere Hohlvene, welche zusammengefaltet liegt.

3. Die Mündung derselben.

4. Die Stelle, wo sich die grosse Kranzvene einsenkt.

*a.* Das sehnigte Faserbündel, welches hinten in der Kreisfurche, (die hierdurch bezeichnet wird) verläuft und die Hohlvenenkammer von der Lungenkammer (*C.*) scheidet. Von diesem sehnigten Bündel entstehen mehrere Muskelfasern der Vorkammer, welche bindenartig aufwärtssteigend nach aussen und dann vorn herumgehen.

*b. b.* Die Grenze zwischen beiden Vorkammern, wo sich der hintere oder rechte Rand der Scheidewand derselben befindet.

*c.* Ein Theil des rechten Herzohres, an welchem die Muskelfasern ein netzförmiges oder gegittertes Ansehn haben.

*B.* Die linke Vor- oder die Lungenkammer.

5. Die linke obere und

6. die linke untere Lungenvene.

7. Die rechte obere und

8. die rechte untere Lungenvene; alle sind an ihrem Anfange mit ringförmigen Muskelfasern umgeben.

9. Der Aortenbogen.

*d.* Der linke hintere Theil des sehnigt faserknorplichten Bündels zwischen der linken Vor- und Herzkammer, das hier die Kreisfurche bezeichnet.

*e.* Der gemeinschaftliche Stamm der beiden faserknorplichen Bündel, der von dem rechten knorplichen Knoten der Aorta entsteht, und gleichsam aus einer Höhle hervortritt.

Man sieht hier an dem hintern Umfange der linken Vorkammer Muskelfasern, theils von dem faserknorplichen Bündel (*d.*) entstehen, welche schräg nach rechts aufsteigen und sich in die Fasern der rechten Vorkammer verlängern; theils von dem vordern Umfange kommenden, sich um den freien Rand herumbiegenden Muskelfasern, welche sich hinten gekrümmt verlängern und theils in die Scheidewand der Vorkammern, theils in die der rechten Vorkammer herabsteigend übergehen.

*C.* Der rechte arteriöse Theil der rechten Herzhälfte, welche die Lungenkammer enthält, folglich ist hier die hintere Wand derselben zu sehen.

*f. f. f.* Der Streifen besteht aus Längen-Muskelfasern, welche vom Anfange der hintern verbundenen knorplichten Fäden (bei *e.*) entstehen und von da gegen die Spitze des Herzens verschiedentlich gebogen fortlaufen. Ausserdem befindet

sich in dieser Richtung die Grenze zwischen den beiden Hälften des arteriösen Theiles oder der Herzkammern, und äusserlich die untere Lungenfurche (*Sulcus longitudinalis inferior*).

*g. g.* Der freie rechte Rand des rechten arteriösen Theiles.

*h.* Die Basis und

*i.* die Spitze desselben.

Die Muskelfasern der rechten Herzhälfte entstehen theils von dem faserknorplichen Bündel oder Gewebe (*a.*), sie schlagen sich (bei *g.*) nach vorn herum und gehen in die Fasern des Trichters (Fig. 1. bei *k. l.*) über; theils und meistens von dem rechten Rande des Streifens (*f.*), und diese biegen sich um den freien Rand des Herzens (bei *g.*) herum und befestigen sich theils in die Kerbe (Fig. 1. *a. b. c.*), theils gehen sie spiralförmig in die Spitze des linken arteriösen Theiles über.

*D.* Der arteriöse Theil der linken Herzhälfte.

*k. k.* Der freie linke Rand derselben.

*l.* Die Basis und

*m.* die Spitze derselben.

Die Muskelfasern und Bündel des linken arteriösen Theiles entstehen ebenfalls, theils von dem linken faserknorplichen Gewebe (*d.*), und gehen absteigend, mehr oder weniger gekrümmt, zu den Streifen (*f.*) wo sie sich festsetzen; theils aus dem vordern linken faserknorplichen Gewebe, und diese biegen sich um den linken Rand (*k.*) herum und enden ebenfalls in den Streifen.

°. °. °. Lücken zwischen diesen Fasern, in welchen man schräg laufende Muskelfasern sieht, die hinter den erstern verlaufen und dieselben verbinden.

## FIG. III.

Das Herz, an welchem die rechte Vor- und Herzkammer von oben nach unten durchschnitten und aus einander gelegt worden sind.

*A. A.* Die durchschnittene rechte Vor- oder Hohlvenenkammer.

1. Die obere Hohlvene.

2. Die untere Hohlvene durchschnitten.

*a. a. a.* Mündungen, welche zum rechten Herzohr führen.

*b. b.* Die stärkern Muskelbündel der Vorkammer.

*c. c.* Die Scheidewand der beiden Vorkammern oder des venösen Theiles des Herzens (*Septum atriorum*).

*d.* Die eirunde Grube (*Fossa ovalis*).

*e. e.* Der Ring derselben (*Limbus fossae ovalis*).

*f.* Die Mündung der grossen Herzvene (*Ostium venae magnae cordis*).

*g.* Die vor derselben liegende Thebesi'sche Klappe (*Valvula* Thebesii).

*h.* Die noch übrig gebliebene Eustachische Klappe (*Valvula* Eustachii)

*B. B.* Die geöffnete rechte Herzhöhle oder die Lungenkammer.

*i.* Die Scheidewand der beiden Herzhöhlen (*Septum ventriculorum*).

*k. . k.* Die durchschnittene venöse Mündung der rechten Herzhöhle.

*l.* Der vordere oder obere Zipfel der dreizipflichten Klappe (*Valvula tricuspidalis*).

*m.* Der hintere oder untere und

*n. n.* der durchschnittene äussere Zipfel derselben.

*o. o.* Fleischigte Balken oder die netzförmigen Muskeln (*Trabeculae carneae*).

*p. p. p.* Die warzenförmigen Muskeln (*Musculi papillares*), welche sich mit sehnigten Fäden *Chordae tendineae*) an die Zipfel der dreizipflichten Klappe befestigen.

## FIG. IV.

Die Scheidewand der Vorkammern bis mit der Mündung der grossen Herzvene, an welcher die Thebesische Klappe siebförmig erscheint.

*a.* Die eirunde Grube.

*b.* Die siebförmige Thebesische Klappe.

## FIG. V.

Das Herz, an welchem die beiden Herzhöhlen durch Wegnahme der vordern Wand von vorn geöffnet worden sind.

*A.* Die Hohlvenenkammer oder die rechte Vorkammer.

*a.* Das rechte Herzohr.

1. Die obere Hohlvene.

*B. B.* Die Lungenkammer oder die rechte Herzkammer.

*b. b.* Die Scheidewand der Herzhöhlen (*Septum ventriculorum*).

*c.* Die venöse Mündung (*Ostium venosum*) der rechten Herzhöhle, in welche eine Sonde geführt worden ist.

*d.* Der obere oder vordere,

*e.* der äussere und

*f.* der hintere oder untere Zipfel der Tricuspidalvalvel.

*g. g. g.* Die warzenförmigen Muskeln mit ihren sehnigten Fäden (*Chordae tendineae*), womit sie sich an die Zipfel der Tricuspidalvalvel anheften.

*h.* Die arteriöse Mündung (*Ostium arteriosum*) der rechten Herzhöhle.

*i.* Die vordere,

*k.* die äussere und

*l.* die innere halbmondförmige Klappe (*Valvulae semilunares*) derselben.

2. Die gemeinschaftliche Lungenarterie.

3. Die linke und

4. die rechte Lungenarterie.

*C.* Die Lungenvenenkammer oder die linke Vorkammer.

*m.* Das linke Herzohr.

5. Die obere und

6. die untere Lungenvene, abgeschnitten.

*D. D.* Durchschnitt der Aortenkammer oder der linken Herzhöhle.

*n.* Die Sonde, welche durch die venöse Mündung derselben zur Lungenvenenkammer führt.

*o.* Der obere oder innere und

*p.* der untere oder äussere Zipfel der zweizipflichten oder mützenförmigen Klappe (*Valvula mitralis*).

*q.* Ein von der vordern Wand abgeschnittener warzenförmiger Muskel.

*r. r. r.* Die übrigen hier in der Aortenkammer ungewöhnlich vorkommenden kleinen warzenförmigen Muskeln, so wie in diesem Herzen mehrere, leicht zu erkennende sehnigte Fäden (*Chordae tendineae*) aus dem fleischigten Balken (*Trabeculae carneae*) entstehen.

*s.* Die arteriöse Mündung der Aortenkammer.

*t.* Die vordere,

*u.* Die innere und

*v.* die äussere halbmondförmige Klappe (*Valvulae semilunares*) derselben.

7. Die aufsteigende Aorta.

8. Der Aortenbogen.

9. Das obere Ende der absteigenden Aorta.

---

# Erklärung der Kupfertafel XXII.

Enthält die zu den Verdauungsorganen gehörigen Theile.

### FIG. I.

Die in der obern Bauchgegend liegenden Theile oder die obern Theile der Verdauungsorgane, nämlich: die Leber, der Magen, der Zwölffingerdarm, die Milz und die Bauchspeicheldrüse vermittelst der dargestellten Gefässe in Zusammenhang; die Leber ist in die Höhe zurückgelegt, so dass man die untere Fläche sieht; die Glissonische Kapsel ist zurückgeschlagen, wodurch die Pforte der Leber geöffnet und der Eintritt der zu ihr gehenden Gefässe, welche hier aus einander gezogen worden, zu sehen ist.

*A. A.* Der rechte Leberlappen (*Lobus dexter*).

*B.* Der linke (*Lobus sinister*).

*C.* Der viereckige (*Lobus quadratus*) und

*D.* der Spigelische Leberlappen (*Lobulus Spigelii*).

*a.* Die vordere rechte Längengrube (*Fossa pro vesicula fellea*), welche den vordern Theil der rechten Längenfurche (*Sulcus s. Fossa longitudinalis dextra*) ausmacht und am vordern Rande in den rechten Einschnitt (*Incisura dextra s. pro vesicula fellea*) ausgeht.

*E.* Die in dieser Furche liegende Gallenblase (*Vesicula fellea*);

*b.* der Grund (*Basis*) und

*c.* der Hals (*Collum*) derselben.

*d.* Die hintere rechte Längengrube (*Fossa pro vena cava*) welche:

1. 1. die untere Hohlvene (*Vena cava*), den obern Theil derselben aufnimmt, und den hintern Theil der rechten Längenfurche ausmacht.

*e.* Die vordere linke Längengrube (*Fossa pro vena umbilicali s. ligamento terete*) worin das runde Band der Leber und bei dem Fötus die

Umbilicalvene liegt, die den vordern Theil der linken Längenfurche bildet und als linker Lebereinschnitt am vordern Rande endet.

2. Das runde Band der Leber (*Lig. rotundum s. teres hepatis*).

*f.* Die hintere linke Längengrube (*Fossa pro ductu venoso*) worin ein flacher solider Strang, beim Fötus aber, der Arantische venöse Gang liegt, und die den hintern Theil der linken Längenfurche ausmacht.

3. Der solide Strang als Ueberbleibsel des Arantischen Ganges (*Ductus venosus* Arantii), welcher von dem linken Aste der Pfortader um den Spigelischen Lappen herum zur untern Hohlvene geht.

*g.* Die mittlere oder quere Furche (*Fossa transversa*) auch die Pforte (*Porta*) der Leber genannt, welche von:

*h. h.* der Glissonischen Kapsel (*Capsula* Glissonii), die hier zurückgelegt ist, geschlossen wird. Sie umgibt eigentlich sämmtliche Gefässe und Nerven, welche zur und aus der Pfotte treten.

4. Der gemeinschaftliche Gallengang (*Ductus choledochus*).

5. Der Lebergang (*Duct. hepaticus*),

6. Der Gallenblasengang (*Duct. cysticus*).

7. Die Leberarterie (*Art. hepatica*).

8. Die abgeschnittene Magen-Zwölffingerdarmarterie (*Art. gastroduodenalis*).

9. Der rechte und

10. der linke Ast der Leberarterie.

11. Die Pfortader (*Vena portae*), welche aus:

12. der grossen Gekrösvene (*V. mesenterica major*) und

13. der Milzvene (*V. lienalis*) zunächst entsteht.

14. Der rechte und

15. der linke Ast der Pfortader.

16. Die Bauch- oder Eingeweidearterie (*Art. coeliaca*).

*F.* Das untere Ende des Schlundes (*Oesophagus*).

G. Der Magen (*Ventriculus* s. *Stomachus*) an welchem die verschiedenen Muskelfasern zu erkennen sind.

*i.* Der Magenmund (*Cardia* s. *Ostium oesophageum* s. *sinistrum*).

*k.* Der Pförtner oder rechte Magenmund (*Pylorus* s. *Ostium duodenale* s. *dextrum*).

*l.* Der Blindsack oder der Magengrund (*Saccus coecus* s. *Fundus ventriculi*).

18. Die obere linke Magenkranzarterie (*Art. coronaria ventriculi sinistra superior*),

19. der vordere und

20. der hintere Ast derselben, welche in der Richtung der obern Curvatur des Magens gegen den Pförtner verlaufen und mit:

21. der Pförtnerarterie (*Art. pylorica*) (hier abgeschnitten) zusammen fliessen.

*m — o.* Der Zwölffingerdarm (*Intestinum duodenum*);

*m.* der obere horizontale Theil (*Pars horizontalis superior*)

*n.* Der absteigende Theil (*Pars descendens*) und

*o.* der untere quere oder horizontale Theil des Zwölffingerdarmes.

*p.* Der Anfang des Leerdarmes (*Jejunum*).

*H.* Die Milz (*Splen* s. *Lien*) von vorn und daher von der schwächsten Seite zu sehen.

*I.* Die Bauchspeicheldrüse (*Pancreas*), ihr mittlerer Theil oder der Körper.

*q.* Der Kopf oder der Anfang der Bauchspeicheldrüse (*Caput* s. *Pancreas minus*).

22. Die Milzarterie (*Art. lienalis*) wovon am obern Rande des Pancreas nur ein kurzer Theil zu sehen ist.

23. 23. Die unten abgeschnittene obere Gekrösarterie (*Art. mesenterica superior*).

24. 24. Die abgeschnittene grosse Gekrösvene (*Vena mesenterica major*).

## FIG. II.

Der Speisekanal (*Canalis cibarius*) von dem Schlunde (welcher unter dem Schlundkopf (Tab. XIX. Fig. 1. *F.*) abgeschnitten) an bis zum Anfange des Grimmdarmes herab, mit dem Pancreas und Milz in Verbindung und aus einander gelegt, von vorn dargestellt. Die Cardia des Magens, um den Uebergang der Speiseröhre in den Magen, und der Zwölffingerdarm, um die Pförtnerklappe und den Eintritt des Gallen- und des Bauchspeicheldrüsenganges zu sehen, sind aufgeschnitten worden; so wie der Magen präparirt, und das Gekröse dargestellt worden ist.

*A.* Der Schlund oder die Speiseröhre (*Oesophagus*).

*a.* Das aufgeschnittene obere Ende desselben, in welchem die Längenfalten und Drüschen der Schleimhaut deutlich zu erkennen sind.

*b.* Das aufgeschnittene untere Ende des Schlundes, in welchem man die Längenfalten ausgehen sieht.

*B.* Der Magen (*Ventriculus*); hier noch mit der äussern Haut umgeben.

*c.* Die aufgeschnittene rechte Magenmündung (*Cardia*), die Grenze zwischen ihr und dem

Schlunde; und man sieht wie die unregelmässigen Falten der Schleimhaut des Magens, hier sogleich ihren Anfang nehmen.

*d.* Der Blindsack des Magens.

*e.* Der Pförtnertheil desselben (*Antrum pylori*).

*f.* Die Pförtnerklappe (*Valvula pylori*) von dem Zwölffingerdarm aus, zu sehen.

*g. g.* Die Muskelhaut (*Tunica muscularis*).

*h.* Die Gefässhaut (*Tunica vasculosa* s. *propria*), in welcher Gefässverbreitung zu sehen ist.

*C. C.* Der aufgeschnittene Zwölffingerdarm (*Duodenum*).

*i.* Der obere mehr glatte Theil, in welchem man:

**.* die Brunnerschen oder die einzelnstehenden Drüsen (*Glandulae* Brunnerianae s. *solitariae*) wahrnimmt.

*k.* Die warzenförmige Erhabenheit oder der Vatersche Hügel (*Diverticulum* Vateri) in dem absteigenden Theil des Zwölffingerdarmes, auf welchem sich unter der Falte desselben, der Gallengang (1.) und der Bauchspeicheldrüsengang (2.) öffnet.

1. Die Sonde, welche in die Mündung des Gallenganges und

2. die Sonde, die in die Mündung des Bauchspeicheldrüsenganges gebracht worden ist.

*l.* Der abgeschnittene gemeinschaftliche Gallengang (*Ductus choledochus*).

*m.* Der untere horizontale Theil des Zwölffingerdarmes; in diesem so wie in dem absteigenden Theil (*v. k. a.*) sind die zusammengeneigten oder Kerkringischen Klappen (*Valvulae conniventes* s. Kerkringii) leicht zu erkennen.

*D. D.* Die Fortsetzung des Dünndarmes, der Leer- und der gewundene Darm (*Intestinum jejunum et ileum*), liegt hier sehr zusammengefaltet und daher verkürzt.

*E.* Der Anfang des Dickdarmes.

*F.* Der Wurmfortsatz (*Processus vermiformis*).

*G. G.* Das Dünndarmgekröse (*Mesenterium*) mit den durchschimmernden Blutgefässen und

*n. n. n.* den hier sehr zahlreichen Gekrösdrüsen (*Glandulae mesentericae*).

*H.* Die Bauchspeicheldrüse (*Pancreas*), der mittlere Theil oder der Körper derselben.

*o.* Der Kopf derselben, an welchem man auch noch

*p.* den Anhang oder Fortsatz (*Pancreas minus*) bemerkt.

*q.* Das linke Ende oder Schwanz (*Cauda*) des Pankreas.

3. 3. Der Ausführungsgang oder Wirsungische Gang der Bauchspeicheldrüse (*Ductus pancreaticus* s. Wirsungianus).

*I.* Die Milz (*Lien.* s. *Splen.*) von vorn und innen;

. der eingekerbte vordere Rand,

*s.* der hintere Rand,

*t.* das obere und

*u.* das untere Ende,

*v. v.* Die innere Fläche und

*w. w.* der Ausschnitt der Milz (*Hilus lienalis*).

4. 4. Die Milzarterie (*Art. lienalis*).

5. Der obere und

6. der untere Ast derselben, deren Zweige in den Hilus eintreten.

7. 7. Die Milzvene (*Vena lienalis*), deren Aeste und Zweige treten wie die der Arterie in den Hilus der Milz ein.

8. Die obere Gekrösarterie (*Art. mesenterica superior*) und

9. die grosse Gekrösvene, deren obere Zweige nicht dargestellt worden sind.

## FIG. III.

Ein kleiner Theil zweier Falten des Leerdarmes mit daran befindlichen Flocken, welche von dem Milchsaft (*Chylus*) strotzen und keulenförmig erscheinen. Das Präparat ist von einer ohngefähr vierzigjährigen Weibsperson, welche nicht lange nach genossenem Frühstück ertrank.

*a.* Die natürliche Grösse des Präparats.

*b.* Derselbe Theil durchs Mikroscop vergrössert.

## FIG. IV.

Fin Stückchen von dem Leerdarme, vertical durchschnitten, aus dem Körper eines einige funfzig Jahr alten Mannes. Alle Flocken sind cylindrisch, schwammigt, gefüllt durchs Mikroscop sehr vergrössert.

*a. a.* Die oberste Mündung, welche sich auf den Spitzen der Flocken befindet, und deren Rand weiss durchschimmerte.

*b. b.* Die Häute des Darmes, die man einzeln nicht unterscheiden konnte.

### FIG. V.

Ein Stück von dem gewundenen Darm eines Erwachsenen, das der Länge nach zerschnitten und nachdem es mit heissem Wasser übergossen, im Wasser ausgebreitet ward. Die Flocken sind äusserst klein, und die kleinen Schleimdrüsen (*Glandulae mucosae*), welche überdies sehr gross waren, treten stark hervor, ihre Mündungen sind sichtbar; die, welche in Trüppchen neben einander liegen, werden die Peyerschen Drüsen genannt.

*a. a. a.* Die zusammengesetzten oder die Peyerschen Drüsen (*Glandulae agminatae* s. Peyerianae).

---

# Erklärung der Kupfertafel XXIII.

Diese Tafel enthält ebenfalls Theile der Verdauungsorgane.

### FIG. I.

Ein Theil von dem gewundenen Darm eines Erwachsenen, dessen Arterien und Venen injicirt sind; an der Stelle, wo er mit dem Gekröse vereinigt war, ist er der Länge nach zerschnitten und die äussere Haut mit einem Theile der Muskelhaut zurückgelegt worden.

*a. a.* Die innere oder flockige Haut (*Tunica villosa*).

*b. b.* Die Nerven- oder Gefäss- oder eigenthümliche Haut (*Tunica vasculosa* s. *propria*).

*c. c.* Ein Theil der Muskelhaut (*Tunica muscularis*).

*d. d.* Das Uebrige dieser Haut, welches mit der äussern Haut losgetrennt ist und hier herabhängt; und an welchem man die zirkelförmigen Muskelfasern sieht.

*e. e.* Ein Theil des Darmes, welcher noch mit der äussern Haut bedeckt ist.

1. 1. 1. Drei Arterien mit ihren Venen, welche von dem Gekröse kommen und von der einen Seite des Darmes, erst zwischen der äussern und der Muskelhaut, dann zwischen dieser und der Gefässhaut verlaufen und sich verzweigen und mit ihren kleinsten Haarzweigen in die flockige Haut dringen.

2. 2. 2. Die drei Arterien und Venen, welche von der andern Seite sich den erstern entgegen verzweigen, und in der Mitte mit ihnen anastomosiren.

3. 3. 3. Zweige dieser Aeste, welche für die innere Haut bestimmt sind.

4. 4. Aestchen, welche zwischen den Muskelfasern verliefen, mit der äussern Haut abgeschnitten worden und sich in dieser verbreiten.

5. 5. 5. Aestchen der Gefässe 1., welche an die äussere Haut gehen; sie fliessen, ehe letztere (1.) in die Muskelhaut übergeht, theils unter sich, theils mit den Aestchen 4. zusammen.

6. 6. Aehnliche Aestchen der Gefässe 2., welche für die andere Seite des Darmes bestimmt sind.

### FIG. II.

Ein kleiner, durch das Mikroscop sehr vergrösserter Theil des Dünndarmes, dessen Arterien mit rother, die Venen mit grüner Wachsmasse injicirt worden sind.

*a. a. a.* Die Flocken (*Villi*) sind durch gelindes Andrücken an einem Glase von einander entfernt und umgebogen, wodurch die Gefässe deutlich gemacht worden sind. Die Venen, welche dicker sind als die Arterien, sind etwas mehr schattirt.

### FIG. III.

Die Schleimdrüsen und Flocken des Dünndarmes sehr vergrössert; die erstern sind leicht von den herab- und auf die Seite gedrückten Spitzen und Gefässen der Flocken, auf die das Auge senkrecht sieht, zu unterscheiden.

### FIG. IV.

Diejenige Fläche der innern Haut des Dünndarmes (*Tunica villosa*), welche an der Gefässhaut liegt.

Die runden weiss aussehenden Körperchen sind Schleimdrüsen. Die Venen, welche dicker als die Arterien sind, zeichnen sich durch ihre dunklere Schattirung aus. Die grösseren Aeste, welche die Abbildung darstellt, gehören der Gefässhaut an, die kleinern aber gehen in die Flocken über. In die Flocken gehen bei weitem mehr Arterien als Venen.

### FIG. V.

Ein Stück Dünndarm zur Erklärung der Art der Fortbewegung des Speisebreies (*Chymus*).

1. Der in diesem Winkel eingeschlossene Theil des Darmes, treibt durch seine Zusammenziehung dasjenige, was in ihm enthalten ist nach

2; dieses Stück schickt durch seine Zusammenziehungen die Stoffe, welche es enthält, zum Theil rückwärts nach 1., doch in grösserer Quantität nach 3.

### FIG. VI.

Der Dickdarm mit seinem Gekröse und den durch diesen durchschimmernden Gefässen ausgebreitet; das Dünndarmgekröse ist zusammengefaltet herabgelegt. Der Blinddarm und der untere Theil des Mastdarmes sind aufgeschnitten, um im erstern die Bauhinische Klappe und die Mündung des Wurmfortsatzes zu sehen.

*a.* Ende des Zwölffingerdarmes, wo er hinter dem Dickdarmgekröse aus dem obern in den untern Theil der Bauchöhle tritt und nun den Namen Leerdarm erhält.

*b. b. b.* Das zusammengefaltete Dünndarmgekröse (*Mesenterium*).

*c.* Das Ende des gewundenen Darmes (*Ileon*).

*d.* Der Wurmfortsatz (*Processus appendicularis*).

*A.* Der aufgeschnittene Blinddarm (*Intestinum coecum*); die in diesem sich befindlichen dicken und breiten Querfalten sind leicht zu erkennen.

*e.* Die Blind- oder Grimmdarm- oder Bauhinische Klappe (*Valvula coeci* s. *coli* s. Bauhini).

*1. 1.* Die Lefzen derselben (*Frenula* Morgagni).

*f.* Die Mündung des Wurmfortsatzes, an welcher sich ebenfalls eine klappenartige Falte bildet.

*B.* Der rechte oder aufsteigende Grimmdarm (*Colon dextrum* s. *adscendens*).

*C.* Der Quergrimmdarm (*Colon transversum*).

*D.* Der linke oder absteigende Grimmdarm (*Colon sinistrum* s. *descendens*).

*E.* Der Mastdarm (*Intest. rectum*).

*g. g. g.* Das aus Längenmuskelfasern bestehende innere Band des Dickdarmes (*Lig. coli*), welches an der innern freien Fläche des Dickdarmes liegt; übrigens befindet sich noch ein ähnliches Band hinten, an der Insertionsstelle des Dickdarmgekröses und vorn unter der Insertion des grossen Netzes.

*h.* Das hintere und

*i.* das vordere Grimmdarmband, deren Fasern an dem Mastdarm (*E.*) wieder zusammentreten und die Längenmuskelfasern desselben bilden.

*k. k.* Die Längenfalten der Schleimhaut im untern Theile des Mastdarmes, welche in kurze abgestumpfte Säulchen ähnliche Falten (*Columnae rectae* Morgagni) übergehen.

*l. l.* Der Uebergang der Schleimhaut in die äussere Haut des Afters

*m. m. m.* Die Vertiefungen hinter und zwischen den Morgagnischen Säulchen, gleich über der Aftermündung.

*F. F. F.* Das Grimmdarmgekröse (*Mesocolon*), welches nach der Eintheilung des Grimmdarmes: in das rechte, quere und linke Grimmdarmgekröse und das Mastdarmgekröse (*Mesorectum*) eingetheilt wird.

### FIG. VII.

Der After (*Anus*) von einem erwachsenen Manne, an welchem man, an der Uebergangsstelle der äussern Haut, in die Schleimhaut des Mastdarmes, die zusammengezogene eigentliche innere Mündung des Afters, die gleichsam vier Winkel bildet, sieht.

*a. a. a.* Der bei Männern behaarte Theil der äussern Haut, um den After herum; noch unverändert.

*b. b.* Der Theil der Haut, welcher sich gegen die Aftermündung umschlägt, und eigentlich die äussere oder untere Mündung bildet; hier ist die Haut unbehaart, dünner, zarter und röther, und macht den Uebergang zur Schleimhaut.

*c.* Die eigentliche, die innere Aftermündung, in welche sich die äussere Haut (*b.*) hereinzieht und an deren Umfange:

*d. d.* die vier bogenförmigen Falten, welche mit dem freien convexen Rande gegen den Mastdarm sehen, mit welchem die Längenfalten (Fig. 6. *k.*) in Verbindung stehen und hinter welchen sich die Vertiefungen (*m.*) befinden, zu sehen sind.

**FIG. VIII.**

Die aufgeschnittene Gallenblase (*Vesicula fellea*), die glatte äussere, oder Bauchfellhaut, welche von der Leber an ihre freie untere Fläche über sie hingeht, ist weggenommen, so dass man zunächst seitlich die Gefäss- oder Nervenhaut und in ihr, die innere netzförmige Haut, sieht.

*a. a. a.* Die Gefäss- oder eigenthümliche Haut, deren grössere Blutgefässe losgetrennt und abgeschnitten, und nur die in ihrem Gewebe sich verbreitenden Zweige zu sehen sind.

*b. b.* Die innere Haut, welche mit unzähligen netzförmig verbundenen Fältchen versehen ist.

*c. c. c.* Klappen, welche in den Gallenblasengang vorkommen.

*d. d. d.* Mündungen kleiner Schleimsäcke des Gallenblasenhalses und Ganges.

---

# Erklärung der Kupfertafel XXIV.

Enthält die Gefässverbreitung in der Leber, dem Magen, der Milz und dem grossen Netze.

**FIG. I.**

Die injicirten Blut- und Gallengefässe der Leber etwas aus einander gedehnt, in Verbindung mit der Gallenblase, dem Zwölffingerdarme, den Gallengängen, dem Pankreas und der Milz von hinten dargestellt.

*A.* Der abgeschnittene Pförtnertheil des Magens.

*B. B.* Der Zwölffingerdarm und zwar der obere und untere Horizontaltheil.

*a.* Der absteigende Theil desselben.

*C.* Die Bauchspeicheldrüse (*Pancreas*).

*b.* Der Kopf derselben.

*D.* Die Milz (*Lien*).

*E.* Die Gallenblase (*Vesicula fellea*).

*c.* Der Stamm der Pfortader (*Vena portae*).

1. Der rechte Ast (*Ram. dexter*) und

2. der linke Ast (*Ram. sinister*) derselben.

*d.* Die Leberarterie (*Art. hepatica*),

3. der rechte Ast und

4. der linke Ast derselben.

5. Die Gallenblasenarterie (*Art. cystica*).

6. Die Bauchspeicheldrüsen-Zwölffingerdarmarterie (*Art. pancreatico-duodenalis*) welche mit einem Zweige der obern Gekrösarterie in einen Bogen zusammenfliesst.

*e.* Der Lebergang (*Ductus hepaticus*).

7. Der rechte Ast und

8. der linke Ast derselben. Diese drei Arten von Gefässen (1 — 4. 7. 8.) begleiten einander durch die ganze Substanz der Leber.

*f.* Der Gallenblasengang (*Ductus cysticus*).

*g.* Der gemeinschaftliche Gallengang (*Ductus choledochus*).

*h.* Der Theil der untern Hohlader (*Vena cava adscendens*) welche in der rechten hintern Furche (*Fossa pro vena cava*) der Leber liegt und die folgenden Venen aufnimmt.

9. Die grosse rechte und

10. die grosse linke Lebervene (*vena magna dextra et sinistra hepatica*) und

11. 11. 11. die kleinen Lebervenen (*Venae hepaticae minores*); sie verzweigen sich den vorigen entgegen.

*i.* Der Ausführungsgang der Bauchspeicheldrüse (*Ductus pancreaticus* s. WIRSUNGIANUS).

*k.* Stelle, wo sich dieser mit dem Gallengang vereinigt in den absteigenden Theil des Zwölffingerdarmes einsenkt.

12. Die abgeschnittene Eingeweidearterie (*Art. coeliaca*).

13. Die abgeschnittene linke obere Magenkranzarterie (*Art. coronaria ventriculi sinistra*).
14. Die Milzarterie (*Art. lienalis*).
15. Die abgeschnittene obere Gekrösarterie (*Art. mesenterica superior*).
16. Die grosse Gekrösvene (*Vena mesenterica major*).
17. Die Milzvene (*Vena lienalis*)

### FIG. II.

Ein Zweig der Leberarterie, welcher sich in der Leber verästelt.

### FIG. III.

Ein Zweig der Pfortader, welcher sich in der Leber sehr fein verästelt.

### FIG. IV.

Ein Ast der Milzarterie mit der Verästelung eines Zweiges in der Milz.

### FIG. V.

Die abgeschnittene Milzvene mit ihren Aesten und ihre Verzweigung in der Milz.

1. Der abgeschnittene Stamm der Milzvene (*Vena lienalis*).
2. 2. 2. Aeste derselben vor und in dem Hilus der Milz.
3. 3. Die Verzweigung derselben in der Milzsubstanz.
4. Eine abgeschnittene kurze Vene des Magens und
5. des Gekröses.
6. Ein kleiner Saugaderstamm.

### FIG. VI.

Die kleinsten Zweige der Milzarterie und Vene.

1. Ein Aestchen der Milzarterie,
2. 2. 2. Zweige derselben, welche sich pinselförmig enden.
3. Ein Aestchen der Milzvene.

Sie sind von einander entfernt worden, um sie deutlicher zu machen.

### FIG. VII.

Der Magen mit dem grossen Netze eines Kindes, an welchem die Arterien fein injiciret sind.

*a.* Der grösste Theil des Körpers des Magens.
*b.* Der Pförtner (*Pylorus*) desselben.
*c. c. c.* Das grosse Netz (*Omentum majus*).
1. Die rechte Magen-Netzarterie (*Art. gastro-epiploica dextra*).
2. 2. 2. Aeste der linken Magen-Netzarterie.
3. Aeste der obern linken Kranzarterie (*Art. coronaria sinistra*).

# Erklärung der Kupfertafel XXV.

Enthält die Darstellung der Harnwerkzeuge und der männlichen Geschlechtstheile.

### FIG. I.

Der männliche Rumpf, an welchem die Bauchmuskeln, die Verdauungsorgane, die vordere Wand des Beckens, so wie die Haut der Ruthe und des Hodensackes von hinter der Vorhaut bis zum Oberschenkel weggenommen und die Harnwerkzeuge mit den Geschlechtstheilen im Zusammenhange in ihrer Lage dargestellt worden sind.

*A. A.* Die durchschnittene sechste bis eilfte Rippe, die zwölfte ist bedeckt.

*B.* Der Hüftkamm (*Crista ilei*).

*C.* Durchschnitt des Schaamknochens.

*D.* Durchschnitt des Sitzknochens.

*E. E.* Das vorn durchschnittene Zwergfell (*Diaphragma*),

*a.* das viereckige Loch (*Foramen quadilaterum*) und

*b.* das Schlundloch (*Foramen oesophageum*) desselben;

*c. c.* Die innern Schenkel des Zwergfelles, zwischen welchen sich der Aortenschlitz zum Durchgang der Aorta (1.) befindet.

*F.* Der viereckige Lendenmuskel (*M. quadratus lumborum*).

*G.* Der runde Lendenmuskel (*M. Psoas major*).

*H.* Der innere Hüftknochenmuskel (*M. Iliacus internus*).

*I.* Der durchschnittene Oberschenkel.

*d.* Durchschnitt der äussern Haut in der Richtung des Schenkelbogens oder des Poupartschen Bandes.

*e.* Derselbe nach dem Hodensacke zu.

*f.* Durchschnitt des Hodensackes, vorn und oben ist die Haut der Ruthe bis hinter die Vorhaut weggenommen worden.

*g.* Die Vorhaut der Ruthe (*Praeputium*).

*K.* Der untere Theil des Hodensackes (*Scrotum*), welcher hier etwas herabgesunken oder verlängert erscheint.

*L.* Die rechte Nebenniere oder Nierendrüse (*Ren succenturiatus* s. *Glandula suprarenalis dextra*).

*M.* Die rechte Niere (*Ren*), noch grösstentheils mit

*h.* der Fetthaut oder Nierenkapsel (*Panniculus adiposus*) umgeben.

*N.* Die linke Nebenniere.

*O.* Die linke Niere ganz frei.

*i.* Der Nierenausschnitt (*Hilus renalis*).

*k. k.* Die Harnleiter (*Ureteres*) derselben.

*P.* Die Harnblase (*Vesica urinaria*) mit den Muskelfasern,

*l.* der Harnstrang (*Urachus*) und

*m.* die seitlichen Bänder (*Ligamenta lateralia*) derselben.

*Q.* Der abgeschnittene Mastdarm (*Intestinum rectum*).

*n. n.* Die oben abgeschnittene gemeinschaftliche Scheidenhaut des Saamenstranges und des Hodens (*Tunica vaginalis communis funiculi spermatici et testis*) der rechten Seite.

*o.* Die eigenthümliche Scheidenhaut des Saamenstranges (*Tunica vaginalis propria funiculi spermatici*).

*p.* Die aufgeschnittene eigenthümliche Scheidenhaut des Hodens (*Tunica vaginalis propria testis*).

*R.* Der linke Hode (*Testiculus* s. *testis*).

**.* Der Nebenhode (*Epididimis*).

*q.* Der Saamenausführungsgang (*Vas deferens*).

*r.* Die Vorsteherdrüse (*Prostata*).

*S.* Der gemeinschaftliche Zellkörper der Ruthe (*Corpus cavernosus communis*).

*s. s.* Die Zellkörper oder die Wurzeln desselben (*corpora cavernosa*), welche von den Schaamknochen losgetrennt herabgelegt sind, und ihrem Muskel (*Ischiocavernosus*) noch anhängen.

*t.* Die Eichel der Ruthe (*Glans penis*).

*u.* Der Isthmus der Harnröhre (*Isthmus urethrae*).

1. Die Aorta des Unterleibes (*Aorta abdominalis*).

2. Die abgeschnittene Eingeweidearterie (*Art. coeliaca*).

3. Die abgeschnittene obere Gekrösarterie (*Art. mesenterica superior*).

4. 4. Die Nebennierenarterien (*Art. suprarenales*), welche aus der Aorta kommen.

5. 5. Desgleichen, die aus den Nierenarterien kommen.

6. 6. Die beiden Nierenarterien (*Art. renales*) deren Aeste, welche in den Hilus der Nieren treten, zu erkennen sind.

7. Die beiden innern Saamenarterien (*Art. spermaticae internae*).

8. 8. Die gemeinschaftlichen Hüftarterien (*Art. iliacae communes*) worin sich die Aorta spaltet.

9. 9. Die gemeinschaftliche Schenkelarterie (*Art. cruralis communis*) der rechten Seite.

10. Die umschlagene Hüftarterie (*Art. circumflexa ilei*).

11. Die abgeschnittene Baucharterie (*Art. abdominalis*).

12. Die abgeschnittene untere Bauchdeckenarterie (*Art. epigastrica*).

13. Die Beckenarterie (*Art. hypogastrica*).

14. Die Nabelarterie (*Art. umbilicalis*), von welcher das seitliche Band der Harnblase eine Fortsetzung ist.

15. Eine untere Harnblasenarterie (*Art. vesicalis intima*).

16. Die Rückenarterie der Ruthe (*Art. dorsalis penis*), die der linken Seite entsteht schon oben aus der Beckenarterie und giebt die untere Harnblasenarterie ab.

17. Die oben abgeschnittene untere Hohlader (*Vena cava inferior*).

18. Die untere Hohlader.

19. Zwei rechte Nebennierenvenen (*Venae suprarenales dextrae*).

20. Die linke Nebennierenvene.

21. Die linke Nierenvene (*Vena renalis*).

22. Die rechte Nierenvene.

23. 23. Die rechte und

24. die linke innere Saamenvene (*Vena spermatica interna dextra et sinistra*).

25. Die linke und

26. die rechte Hüftvene (*Vena iliaca dextra et sinistra.*)

## FIG. II.

Das männliche Becken, welches von der Seite durch Wegnahme des linken Hüftknochens, geöffnet und die darin enthaltenen Theile, so wie die äussern Geschlechtstheile dargestellt worden sind.

*A. A.* Der dritte bis fünfte Lendenwirbel.

*B.* Durchschnitt des Kreuzknochens, die vordere Fläche ist noch mit ihrer Faserhaut bedeckt.

*C.* Durchschnitt des linken Schaamknochens nahe an der Schaamknochenvereinigung.

*a.* Der viereckige Lendenmuskel.

*b.* Ein Theil des gemeinschaftlichen Rückgratsstreckers.

*c.* Der abgeschnittene Steissknochenmuskel (*M. coccygeus*).

*d.* Der äussere Afterschnürer (*Sphincter ani externus*).

*e.* Ein auf der linken Seite zurückgelegter Theil der Haut des Gesässes,

*f.* des Mittelfleisches und

*g.* des Hodensackes, welcher in die Vorhaut übergeht.

*D. D.* Der Mastdarm (*Intestinum rectum*).

*E.* Die Harnblase (*Vesica urinaria*).

*h. h.* Die Längenmuskelfasern, welche den Harnpresser (*Detrusor urinae*) bilden; die schiefen und andere Fasern sind leicht zu erkennen.

*i.* Der abgeschnittene Harnstrang (*Urachus*).

*k. k.* Das seitliche Harnblasenband (*Lig. laterale vesicae*).

*l.* Der abgeschnittene Harnleiter (*Ureter*).

*m. m.* Durchschnitt des Bauchfelles, welches an der Harnblase herab- und an dem Mastdarm wieder heraufsteigt.

*F.* Die Vorsteherdrüse (*Prostata*).

*G.* Das linke Saamenbläschen (*Vesicula seminalis sinister*).

*n.* Der Saamenstrang (*Funiculus spermaticus*) mit der Scheidenhaut umgeben.

*o.* Der Saamenausführungsgang (*Vas deferens*).

*H.* Der Hodensack (*Scrotum*), welcher noch die Hoden enthält.

*p.* Die Scheidewand desselben (*Septum scroti*), die von der Dartos gebildet wird.

*l.* Die Ruthe (*Penis* s. *Membrum virile*).

*q.* Die Eichel (*Glans penis*) derselben.

*r.* Die Vorhaut (*Praeputium*).

*s.* Der abgeschnittene linke Zellkörper (*Corpus cavernosus penis*) der Ruthe.

*t.* Die Harnröhre (*Urethra*) umgeben von ihrem Zellkörper (*Corpus covernosum urethrae*).

*u.* Die Zwiebel (*Bulbus cavernosus*) umgeben mit dem Harnschneller (*Accelerator urinae* s. *M. bulbocavernosus*).

*v.* Der Isthmus der Harnröhre.

*w.* Das Aufhängeband der Ruthe (*Lig. suspensorium penis*).

1. Der untere Theil der Bauchaorta (*Aorta abdominalis*).
2. Die abgeschnittene rechte gemeinschaftliche Hüftarterie.
3. Die linke gemeinschaftliche Hüftarterie (*Art. iliaca communis*).
4. Die abgeschnittene linke Schenkelarterie.
5. Die Beckenarterie (*Art. hypogastrica*).
6. Die abgeschnittene obere Gesässarterie (*Art. glutaea superior*).
7. Fortsetzung der Beckenarterie, welche sich spaltet in
8. die ischiadische (*Art. ischiadica*) und
9. 9. die gemeinschaftliche Schaamarterie (*Art. pudenda communis*).
10. Die Nabelarterie (*Art. umbilicalis*).
11. Die mittlere Mastdarmarterie (*Art. haemorrhoidalis media*).
12. Die untere Harnblasenarterie (*Art. vesicalis infima*).
13. Die obere Harnblasenarterie (*Art. vesicalis superior*).
14. Kleine Hämorrhoidalarterien.
15. Die Dammarterie (*Art. perinaea*).
16. Die hintere Hodensackarterie (*Art. scrotalis posterior*).
17. Die Arterie der Ruthe (*Art. penis*).
18. Die Zellarterie der Harnröhre (*Art. cavernosa urethrae*).
19. Die Rückenarterie der Ruthe (*Art. dorsalis penis*).

## FIG. III.

Die linke Niere von einem erwachsenen Manne, an welcher die Arterien sehr fein injiciret sind, so dass die rothe, vorausgeschickte dünnere Masse bis in einzelne Nierengänge eingedrungen war. Die Arterien sind von dem Hilus aus nach und nach verfolgt und dabei der vordere Theil der Substanz, die Nierenkelche bis nahe an ihrem Ursprung abgeschnitten und zurückgelegt worden, so dass man sämmtliche Nierenwärzchen sieht.

*A.* zurückgelegter vorderer Theil der Niere.

*a. a.* Die beiden Hälften einer durchschnittenen Malpighischen Pyramide (*Pyramis* Malpighiana).

*b. b. b. b.* Die Nierenwarzen (*Papillae renales*), welche in den Nierenkelchen hervorragen.

*c. c. c. c. c.* Die abgeschnittenen Nierenkelche (*Calices*), welche die Basis der Nierenwarzen umgeben.

*d.* Aeussere vordere Fläche der Niere.

1. Die Nierenarterie (*Art. renalis*).
2. 2. 2. Die erste Ordnung der Aeste, worin sich dieselbe spaltet.
3. 3. 3. Die zweite Ordnung der Aeste, worin sich die vorigen im Hilus spalten und in die Substanz der Niere treten.
4. 4. Ein durchschnittener oberer Ast für den vordern Theil der Niere.
5. 5. Desgleichen ein unterer Ast.
6. 6. Zweige, welche in der Substanz zwischen und um die Pyramiden hin, verlaufen und reiserartig gegen die Oberfläche sich verzweigen.

Die übrigen Zweige, so wie die Knötchen (*Glomeruli*), welche den Reisern gleichsam anhängen und roth erscheinen, und zwischen welchen sich eine braune eigenthümliche Substanz befand, die zusammen die Corticalsubstanz ausmacht, sind leicht zu erkennen.

## FIG. IV.

Die Niere eines achtzehnjährigen jungen Mannes, an welcher die Venen und die Arterien mit feiner Wachsmasse injicirt und von dem Hilus und der vordern Fläche aus verfolgt worden sind, um die Venenbogen zu zeigen, welche regelmässig die Pyramiden über der Stelle, wo die Nierenkelche ihren Anfang nehmen, umgeben, und welchen keine Arterienbogen entsprechen; daher, um die Bogen zu erhalten, sind die Pyramiden, welche mit ihrer Basis gegen die vordere Fläche gerichtet sind, nahe an dem Anfange der Warzen quer durchschnitten worden, so dass man hier die Nierenwarzen in ihren Nierenkelchen noch versteckt sieht.

*a. a. a. a. a.* Die quer durchschnittenen Pyramiden (*Pyramides* Malpighianae).

*b.* Eine der Länge nach durchschnittene Pyramide.

*c. c. c. c.* Die Basis der Nierenkelche (*Calices*) oder Anfang derselben.

*d.* Der durchschnittene Nierenkelch der Pyramide *b.*

1. Die abgeschnittene Nierenvene (*Vena renalis*).

2. 2. Aeste derselben im Hilus der Niere.

3. 3. 3. Zweige, welche in die Substanz treten und um die Pyramiden Bögen bilden.

4. 4. 4. 4. Die Bogen oder Kreise, aus welchen sich nun die Zweige gegen die Oberfläche hin verästeln.

5. Der Zweig, welcher hier in querer Richtung hinter die Pyramide *b.* tritt und mit

6. dem Zweig, der ihm von der andern Seite entgegen kommt, den Bogen bildet; denken wir uns nun

7. den Zweig, welcher von vorn an der Pyramide *b.* heraufsteigt, so haben wir, wie bei den übrigen, den geschlossenen Kreis.

8. 8. Aeste der Nierenarterie.

9. 9. 9. Zweige derselben, welche an den Venen, sie umschlingend und zwischen durchgehend, zur körnigten oder drüsigten Substanz gehen.

### FIG. V.

Ein Theil einer durch Corrosion präparirten Niere, deren Arterien mit Wachsmasse ausgespritzt sind.

1. Der Stamm der Nierenarterie (*Art. renalis*).

2. 2. Ein Theil des Umfanges der Niere, welcher die Rindensubstanz bildet.

### FIG. VI.

Die linke Niere eines jungen Menschen der Länge nach durchschnitten, in welcher man die zwei verschiedenen Substanzen, die Nierenwarzen, die Nierenkelche, das Nierenbecken und den Anfang des Harnleiters sieht; die Nierenkelche und das Becken sind aufgeschnitten.

*a.* Das untere, und

*b.* das obere Ende der Niere.

*c. c.* Der Nierenausschnitt (*Hilus renalis*).

*d. d. d.* Die Rinden- oder Drüsensubstanz (*Substantia corticalis* s. *glandulosa*).

*e. e.* Die Mark- oder Röhrensubstanz (*Subst. medullaris* s. *tubulosa* s. *fibrosa*); jede Abtheilung wird auch: Malpighische Pyramide (*Pyramis* Malpighiana) genannt.

*f. f.* Die Nierenwarzen (*Papillae renales*).

*g. g.* Kleinere Nierenkelche oder Trichter (*Calices minores* s. *Infundibula*).

*h. h. h.* Drei grössere Nierenkelche (*Calices majores*).

*i.* Eine von innen her sichtbare Nierenpapille, deren Nierenkelch in einen grossen Trichter übergeht.

*k.* Das Nierenbecken (*Pelvis renalis*).

*l. l.* Das obere Ende des Harnleiters (*Ureter*)

---

## Erklärung der Kupfertafel XXVI.

Enthält einen Theil der Harnwerkzeuge und der männlichen Geschlechtstheile.

### FIG. I.

Eine von der Oberfläche der Niere bis an ihre Spitze zerrissene Malpighische Pyramide, an welcher nur sechs Ferreinische Pyramiden dargestellt, und um zwanzigmal vergrössert sind.

*a. a.* Ein Theil des Umfanges der Niere.

*b. b.* Die Rindensubstanz, welche sich von *a.* bis *b.* erstreckt.

*c. c.* Die Röhren- oder Marksubstanz, die sich von *b.* bis *c.* erstreckt.

*d.* Die kleine Grube an der Spitze der Nierenwarze, welche hier getheilt ist.

1. 1. Eine strahlenförmige, geästelte Arterie.

2. 2. Eine strahlenförmige Vene, welche zu beiden Seiten der Figur mit ihren Aestchen gezeichnet ist. Die Aestchen der übrigen strahlenförmigen Venen sind aus Mangel an Raum weggelassen worden.

3. Ein Arterienast mit seinen Stielchen und Knötchen, welche beinahe die Figur einer Traube bilden.

4. 4. 4. 4. Zottige Enden der Venen, durch welche sie sich mit ihren kleinen Arterien vereinigen.

5. Gewundene Enden einer kleinen Arterie, welche zuletzt nach innen gehen.

*e. e.* Die Basis der Ferreinischen Pyramiden, welche bis *d.* herabgehen.

*f.* Die Abtheilung derselben durch die Rindensubstanz.

*g.* Schlangenförmige Nierengänge (*Canales corticales* Ferreinii).

*h.* Gerade laufende Harnröhrchen oder Nierengänge (*Tubuli uriniferi* Bellinii).

*i. i.* Ferreinische Pyramiden, welche aus den geraden Nierengängen bestehen.

*k. k.* Zwischenräume zwischen Bündeln oder den Ferreinischen Pyramiden zur Aufnahme kleiner Blutgefässe, welche nicht ausgedrückt werden konnten.

*l. l. l.* Gabelförmige Theilung der geraden Nierengänge.

*m. m.* Theile von zerrissenen Nierengängen, welche die Nierenwarze bilden helfen.

*n. n.* Mündungen dieser kleinen Rörhchen.

## FIG. II.

Ein Theil der Oberfläche der Niere durchs Mikroscop vergrössert.

1. 1. Oberflächliche Venen, welche sich überall auf der Oberfläche unter einander verbinden, um ein Venengeflecht zu bilden.

2. 2. Aeusserst feine Wurzeln, welche sie aus der Rindensubstanz bekommen.

3. 3. Kleine Räume (*Areolae*) welche die oberflächlichen Venen umschiessen, oder die Basen der Ferreinischen Pyramiden.

4. Eine kleine strahlenförmige Vene, welche sich auf der Oberfläche durch fünf Aestchen endiget und das Verheynische Sternchen (*Stellula* Verheynii) vorstellt.

## FIG. III.

Das aufgeschnittene Nierenbecken mit den Nierenkelchen.

*a.* Drei kleinere obere Nierenkelche oder Trichter (*Calices minores* s. *infundibula*).

*b.* Der obere grosse Nierenkelch, welcher aus den vorigen entsteht.

*c.* Die Mündung desselben in dem Nierenbecken.

*d.* Zwei mittlere, die sich mit:

*e. e.* drei untern Nierenkelchen zu dem

*f.* untern grossen Nierenkelch (*Calix major*) vereinigen.

*g.* Die Mündung desselben im Nierenbecken.

*h.* Die Mündung eines grossen Nierenkelches, welcher von hintern kleinern Nierenkelchen gebildet wird.

*i.* Das aufgeblasene und aufgeschnittene Nierenbekken (*Pelvis renalis*).

*k.* Der Anfang des Harnleiters (*Ureter*).

## FIG. IV.

Die von vorn dargestellte linke Nebenniere (*Glandula suprarenalis*) eines Mannes, an welcher die Läppchen (*Lobuli*) durch die sie umgebende Zellhaut durchscheinen.

*a.* Das obere,

*b.* das äussere und

c. das innere oder untere Ende.

## FIG. V.

Dieselbe Nebenniere von hinten.

*a.* Das obere,

*b.* das äussere und

*c.* das innere Ende.

*d.* Die schmale Furche oder der Hilus, welcher gegen das obere Ende der Niere gerichtet ist.

*e.* Eine Höhle, welche sich im Innern über dem Hilus befindet.

1. Eine untere Nebennierenarterie (*Art. suprarenalis inferior*); welche sich in der Richtung des Hilus verzweigt.

2. 2. Aeste derselben.

## FIG. VI.

Die Niere und Nebenniere eines siebenmonatlichen Foetus.

*a.* Die Niere (*Ren*).

*b. b.* Die Läppchen (*Lobuli* s. *Renculi*) derselben.

*c.* Die Nebenieren (*Glandula suprarenalis*).

## FIG. VII.

Eine aufgeschnittene Harnblase, mit der durchschnittenen männlichen Ruthe und Harnröhre.

*A.* Die aufgeschnittene Harnblase (*Vesica urinaria*) in welcher man die gefaltete Schleimhaut sieht.

*a. a. a. a.* Die zurückgelegten Lappen der Harnblase.

*b.* Der rechte Harnleiter (*Ureter*).

1. Die Mündung desselben in der Harnblase.

*c.* Der linke Harnleiter.

2. Die Mündung desselben.

*d.* Die Basis des dreieckigen Körpers oder des Lieutaudschen Dreiecks (*Corpus trigonum* s. *Trigonum* Lieutaudii).

*e.* Die Spitze desselben.

*B.* Die Vorsteherdrüse (*Prostata*).

*f.* Die äussere Fläche und

*g.* die Substanz derselben.

*C. C.* Die durchschnittenen Zellkörper oder schwammigen Körper der Ruthe (*Corpora cavernosa penis*).

*h. h.* Die abgeschnittenen Aufrichter der Ruthe (*M. Sustentatores* s. *Ischiocavernosi*).

*D. D.* Die nach vorn oder oben aufgeschnittene Harnröhre (*Urethra*).

*E. E.* Der rechte und linke Saamenausführungsgang (*Vas deferens*) abgeschnitten.

*i.* Der Schnepfenkopf (*Caput gallinaginis* s. *Verumontanum*).

*h.* Die Spitze desselben, welche sich in die Harnröhre verliert.

3. Eine kleine in der Mitte liegende Furche, die auf beiden Seiten, neben dieser, liegende kleine Mündung der Ausspritzungskanäle (*Ductus ejaculatorius dexter et sinister*) ist leicht zu erkennen.

4. 4. Die Mündungen der Ausführungsgänge der Vorsteherdrüse.

*l. l.* Der Isthmus der Harnröhre (*Isthmus urethrae*).

*m. m.* Die Zwiebel der Harnröhre (*Bulbus cavernosus urethrae*).

*n. n.* Der schwammige oder Zellkörper der Harnröhre (*Corpus cavernosum urethrae*).

*F.* Die durchschnittene Eichel (*Glans penis*).

*G.* Die Vorhaut (*Praeputium*).

*o. o.* Die Cowperschen Drüsen (*Glandulae* Cowperi).

5. 5. Die Ausführungsgänge derselben.

6. 6. Die Mündungen, mit welchen sich die Gänge dieser Drüsen in die Harnröhre öffnen.

Die übrigen Löcher, welche den Schleimhöhlen (*Sinus mucosi* Morgagnii) angehören, sind ohne Bezifferung zu erkennen.

## FIG. VIII.

Die untere Hälfte des Rumpfes eines Knaben von 15 Jahren, an welchem die äussere Haut bis zu den obern Schenkeln herabgelegt worden ist; der Hodensack und die Scheidenhäute der rechten Seite und der Leistenkanal der linken Seite sind geöffnet, so wie der innere schiefe und quere Bauchmuskel eine kurze Strecke durchschnitten, um den aus der Bauchhöhle hervortretenden Saamenstrang zu sehen. Der Hode und Saamenstrang sind etwas nach innen gewendet und der Saamenausführungsgang von hinten nach aussen gezogen.

*A. A.* Die unten etwas umgelegte äussere Haut der Oberschenkel.

*B.* Die Aponeurose des rechten äussern schiefen Bauchmuskels (*M. obliquus externus* s. *descendens abdominis*).

*a.* Die weisse Bauchlinie (*Linea alba abdominis*).

*b.* Der zurückgelegte Theil der Aponeurose des linken äussern schiefen Bauchmuskels, welcher den Leistenkanal (*Canalis inguinalis*) von vorn bedeckt oder bildet.

*c.* Der innere Schenkel (*Crus internum*) der genannten Aponeurose.

*d. d. d.* Der Schenkelbogen oder das Poupartsche Band beider Seiten, welcher nach innen und unten den Boden des Leistenkanales bildet, und als

*e.* äusserer Schenkel (*Crus externum*) der Aponeurose an dem Schaamknochenhöcker endet.

*f.* Die innere Mündung (*Apertura interna*) des Leistenkanales.

*g.* Die äussere Mündung desselben oder der Bauchring (*Annulus abdominalis*).

°. Der durchschnittene innere schiefe Bauchmuskel (*M. adscendens abdominis*).

°. °. Der quere Bauchmuskel (*M. transversus abdominis*).

*C.* Der linke Theil des Hodensackes (*Scrotum*).

*h.* Der Grund des rechten Theiles desselben, welcher aufgeschnitten und von den auseinandergelegten Scheidenhäuten bedeckt ist.

*i.* Der in dem Leistenkanale liegende Theil des linken Saamenstranges (*Funiculus spermaticus*) und

*k.* der ausserhalb desselben liegende, noch mit den Scheidenhäuten eng umgebene Theil, welcher die innere Saamenarterie und Vene durchscheinen lässt.

1. Der äussere Saamen- oder Inguinalnerv (*Nervus spermaticus externus* s. *inguinalis*), der aus dem Bauchring hervortritt.

*l. l.* Die von oben nach unten durchschnittene gemeinschaftliche Scheidenhaut des Saamenstranges und des Hodens (*Tunica vaginalis communis funiculi spermatici et testis*), welche mit dem sie umgebenden Hodenmuskel (*Cremaster*) und dem umgebenden dichten Zellgewebe, ausgebreitet ist; dieses Zellgewebe hängt dem Rande des Bauchringes fest an; daher scheint diese muskulöse-seröse Haut von dem Bauchringe zu enstehen.

*m. m.* Die eigenthümliche Scheidenhaut des Saamenstranges (*Tunica vaginalis propria funiculi spermatici*) umgiebt die Saamenblutgefässe genauer, den Saamenausführungsgang (*t.*) nur locker durch eine Falte, daher derselbe leicht getrennt werden kann.

*n.* Die eigenthümliche Scheidenhaut des Hodens (*Tunica vaginalis propria testis*) aufgeschnitten.

*o. o.* Ein solider Strang, das Riemchen (*Habenula*) genannt, von welchem die letztere Scheidenhaut eine Fortsetzung ist, und als Ueberbleibsel des ehmaligen Scheidenkanales (s. Tab. XVII. Fig. 3. *l. m.*) erscheint.

*p.* Der Hode (*Testis* s. *Testiculus*).

*q.* Der Kopf (*Caput*) und

*r.* der Schwanz des Nebenhodens (*Cauda epididimidis*).

*s.* Das untere noch geschlängelte Ende des Saamenausführungsganges (*Vas deferens*).

*t.* Der obere Theil desselben, welcher an dem Saamenstrang durch den Leistenkanal in die Bauchhöhle tritt.

2. 2. Zweige der äussern Saamenarterie (*Art. spermatica externa*), welche sich vorzüglich in den Scheidenhäuten verbreiten.

*D.* Die Ruthe (*Penis*) mit der äussern Haut umgeben.

*u.* Die Vorhaut (*Praeputium*), welche etwas über die Eichel zurückgeschoben ist.

*v.* Die Eichel der Ruthe (*Glans penis*).

*w.* Das Aufhängeband derselben (*Lig. suspensorium*).

*x.* Die Wurzel der Ruthe (*Radix penis*).

3. 3. Das obere Ende der grossen Rosenader (*Vena saphena magna*) auf beiden Seiten, welche hinter das vordere Blatt der Schenkelbinde tritt und hier in den Stamm der Schenkelvene übergeht.

*E. E.* Das obere, mit der Schenkelbinde umgebene Ende des Oberschenkels.

### FIG. IX.

Ein durch Maceration entwickelter Hode, an welchem man die Saamenröhrchen (*Canaliculi seminales*) deutlich sieht.

### FIG. X.

Ein mit Quecksilber ausgespritzter menschlicher Hode.

*a. a. a.* Die weisse oder fibröse Haut desselben (*Tunica albuginea*).

1. 1. 1. Die Saamenröhrchen (*Canaliculi seminales*).

2. 2. Das Saamengefässnetz des Hodens (*Rete vasculosum* HALLERI).

3. Bläschen, welche das Quecksilber gebildet hatte.

4. Die Ausführungsgänge des Hodens (*Vasa* s. *vascula efferentia testis*).

5. 5. 5. Die kegelförmigen Stränge (*Coni vasculosi*), welche den Kopf des Nebenhodens bilden.

6. 6. Der Körper oder das mittlere Stück und

7. der Schwanz (*Cauda*) des Nebenhodens, welcher ganz aus einem sehr eng gewundenen Kanal (*Canalis epididimidis*) besteht, und aus welchem

8. 8. der Saamenausführungsgang (*Vas* s. *Ductus deferens*) hervorgeht.

## Erklärung der Kupfertafel XXVII.

Enthält die zu den äussern und innern männlichen Geschlechtstheilen gehörigen Theile, und stellt besonders die Lage der Hoden vor und gleich nach der Geburt dar.

### FIG. I.

Die untere Hälfte des Rumpfes eines sechsmonatlichen Fötus, aus welchem die Verdauungsorgane entfernt worden sind, so dass die hintere Wand des Bauchfelles noch die hinter derselben liegenden Theile bedeckt und diese durchscheinen. Die Harnblase und die Nabelarterien sind mit den Bauchbedeckungen nach vorn herabgelegt, und links ist der Hodensack und der Scheidenfortsatz geöffnet.

*A. A.* Die Nieren (*Renes*),

*a.* Der Harnleiter (*Ureter*) der rechten Seite.

*B.* Die Harnblase (*Vesica urinaria*).

1. Der Harnstrang (*Urachus*).

2. 2. Die Nabelarterien (*Art. umbilicales*).

*b.* Der abgeschnittene Mastdarm (*Intest. rectum*).

*c.* Der abgeschnittene Nabelstrang (*Funiculus umbilicalis*).

3. Die Aorta (*Aorta abdominalis*).

4. Die untere Hohlvene (*Vena cava inferior*).

5. 5. Die Nierenvenen (*Venae renales*), welche die Arterien bedecken.

6. 6. Die innern Saamenarterien (*Art. spermaticae internae*).

7. 7. Die innern Saamenvenen (*Venae spermaticae internae*).

8. 8. Die Saamenausführungsgänge (*Vasa deferentia*).

Diese Theile sind durch das Bauchfell durchscheinend.

*d. d.* Die beiden Hoden (*Testes*) und

*e. e.* die Nebenhoden (*Epididimides*), welche frei in dem Bauchfellsacke liegen; der linke Hode ist nach innen etwas herumgelegt.

*f.* Ein rundlicher gefaserter Strang, das Leitband des Hodens (*Gubernaculum* HUNTERI), welches (rechts) von

*g.* einer Falte oder Fortsatz des Bauchfelles, der HALLERSchen Scheide (*Vagina* HALLERI) umgeben wird und sich am untern Ende des Hodens und Nebenhodens befestiget.

*h.* Die links zurückgelegte Scheide, wodurch das Leitband frei geworden ist.

## FIG. II.

Der Rumpf eines noch nicht ganz achtmonatlichen Fötus, wie in der vorigen Figur dargestellt, nur dass die Hoden schon halb durch die innere Apertur in den Leistenkanal getreten sind.

*A.* bis *e.* wie in der vorigen Figur.

9. Die innerhalb der Bauchhöhle abgeschnittene Nabelvene.

*f.* Die herabgelegte Aponeurose des äusseren schiefen Bauchmuskels (*M. obliquus externus abdom*).

*g.* Durchschnitt des innern schiefen und des queren Bauchmuskels.

*h.* Der auf der linken Seite geöffnete Hodensack (*Scrotum*).

*i.* Der in dem Leistenkanale liegende und herabgeschobene Theil des Leitbandes, welches hier dick, gefaltet und mit einzelnen umgebenden Muskelfasern erscheint, und von welchem

*k.* ein stumpfspitziges Ende durch den Bauchring zum obern Theil des Hodensackes herabgeht und zum Theil frei endet.

## FIG. III.

Der Rumpf eines neun monatlichen Fötus, an welchem auf der linken Seite die Bauchmuskeln gelassen, übrigens die Verdauungsorgane und grösstentheils das Bauchfell weggenommen worden sind. Auf der rechten Seite sieht man die Verlängerung des Bauchfelles, welche den Scheidenkanal bildet, worin der bis auf den Grund des Hodensackes herabgestiegene Hode sich befindet, auf der linken Seite ist der Scheidenkanal geöffnet, so dass der noch näher am Bauchringe liegende Hode und Nebenhode zu sehen ist; eben so sieht man den Saamenstrang durch die hintere Wand des Kanales durchscheinen.

*a.* Der viereckige Lendenmuskel (*M. quadratus lumborum*).

*b. b.* Der runde Lendenmuskel (*M. psoas major.*)

*c.* Der innere Hüftknochenmuskel (*M. iliacus internus*).

*d.* Der äussere schiefe Bauchmuskel (*M. descendens abdominis*).

*e.* Der Bauchring (*Annulus abdominis*) der linken Seite.

*f.* Der unterste und unter einander verwachsene Theil des innern schiefen und des queren Bauchmuskels.

*g.* Die herabgelegte Aponeurose des äussern schiefen Bauchmuskels.

*A.* Die rechte Niere (*Ren*).

*h. h.* Der rechte Harnleiter (*Ureter*).

*B.* Die Harnblase (*Vesica urinaria*)

*i.* Der abgeschnittene Mastdarm (*Rectum*).

1. Die abgeschnittene und herabgelegte rechte Nabelarterie (*Art. umbilicalis*).

2. 2. Die Aorta (*Aorta abdominalis*).

3. Abgeschnittene Nebennierenarterien (*Art. suprarenales*).

4. 4. Die Nierenarterien (*Art. renales*) zum Theil von den Venen bedeckt.

5. Die rechte Hüftarterie (*Art. iliaca*).

6. Die gemeinschaftliche Schenkelarterie (*Art. cruralis communis*).

7. Die Beckenarterie (*Art. hypogastrica*).

8. 8. Die untere Hohlvene (*Vena cava inferior*).

9. 9. Die Nierenvenen (*Venae renales*).

10. Die abgeschnittene linke Nebennierenvene (*Vena suprarenalis*).

11. 11. Die beiden innern Saamenarterien (*Art. spermaticae internae*).

12. 12. Die rechte innere Saamenvene (*Vena spermatica interna dextra*).

BIBLIOTECA DEBRECEN

13. Die linke innere Saamenvene, welche hier ungewöhnlich hinter der Aorta weggehend, zur untern Hohlvene gelangt.

14. Der Saamenausführungsgang (*Vas deferens*); dieser so wie die spermatische Arterie (11.) und Vene (12.) gehen hinter dem Bauchfelle (*k.*) herab.

*k. k.* Der untere Theil des Bauchfelles (*Peritonaeum*) von welchem sich:

*l.* der Scheidenkanal (*Canalis vaginalis*) durch den Leistenkanal fortsetzt, worin der Hode mit dem Nebenhoden herabsteigt und mit Muskelfasern, dem Cremaster, umgeben ist.

*m.* Die Sonde, welche von der Bauchhöhle aus in den Scheidenkanal gebracht worden ist.

*n.* Der geöffnete Scheidenkanal auf der linken Seite.

*o. o.* Die gemeinschaftliche Scheidenhaut (*Tunica vaginalis communis*).

*p.* Die Verbindung derselben mit der Dartos des Hodensackes.

*q q.* Der Fortsatz des Bauchfelles, welcher eigentlich den Scheidenkanal bildet.

*r.* Der Saamenstrang, der durch die hintere Wand desselben durchscheint und an ihm durch Zellgewebe angeheftet ist.

*s.* Der Hode (Testis) und

*t.* Der Nebenhode (*Epididimis*).

*u.* Der Anfang des Saamenausführungsganges (*Vas deferens*).

*C.* Die Ruthe (*Penis*).

*v.* Das Aufhängeband (*Lig. suspensorium*) desselben.

*D.* Der Hodensack (*Scrotum*), welcher oben, so wie die Haut der Ruthe weggeschnitten ist.

## FIG. IV.

Die Partie des Bauchfelles (*k. l.*) mit den Saamengefässen (11. 12. 14.) der vorigen Figur, herausgenommen und von hinten dargestellt; der Scheidenkanal ist unten aufgeschnitten und eine Sonde durchgeführt, und der Hoden und Nebenhoden ist sichtbar geworden.

*a.* Das Bauchfell der vorigen Figur *k.*

*b.* Der Scheidenkanal (*Canalis vaginalis*), unten aufgeschnitten, l.

*c. c.* Die Sonde, welche durch denselben geführt worden ist *m.*

*d.* Der Hode und

*e.* der Nebenhode.

*f.* Dessen unteres Ende oder der Schwanz (*Cauda*).

*g. g.* Der Saamenausführungsgang (*Vas deferens*) 14.

1. Die innere Saamenarterie (*Art. spermatica interna*) 11.

2. Die innere Saamenvene (*Vena spermatica interna*) 12.

## FIG. V.

Die Saamenbläschen mit der Harnblase und der Vorsteherdrüse; das linke ist im natürlichen Zustande, das rechte aber ist mit Wachsmasse angefüllt und entwickelt worden.

*a. a.* Der hintere Umfang der Harnblase.

*b.* Die Vorsteherdrüse (*Prostata*).

*c.* Die abgeschnittene Harnröhre.

*d. d.* Die beiden Harnleiter (*Ureteres*).

*e.* Der linke Saamenausführungsgang (*Vas* s. *Ductus deferens*).

*f.* Das linke Saamenbläschen (*Vesicula seminalis*).

*g.* Der Ausspritzungsgang (*Ductus ejaculatorius*) derselben Seite.

*h.* Der rechte Saamenausführungsgang.

*i. i.* Das rechte entwickelte und daher sehr verlängerte Saamenbläschen.

*k. k.* Blinde Anhänge und

*l. l.* andere ästige Anhänge desselben.

*m.* Der rechte Ausspritzungsgang.

## FIG. VI.

Die Saamenbläschen, Saamenausführungs- und Ausspritzungsgänge aufgeschnitten in Verbindung mit der Harnblase und der Vorsteherdrüse dargestellt.

*a. a. a.* Hinterer Umfang der Harnblase.

*b.* Der abgeschnittene rechte Harnleiter.

*c. c.* Die Vorsteherdrüse.

*d.* Der abgeschnittene linke Saamenausführungsgang und

*e.* linke Saamenbläschen;

*f.* der aus beiden entstehende linke Ausspritzungsgang.

*g.* Das rechte Saamenbläschen und

*h.* der rechte Saamenausführungsgang;

*i.* die Stelle, wo sich beide vereinigen und

*k.* der Ausspritzungsgang hervorgeht.

## FIG. VII.

Die männliche Ruthe, an welcher die äussere häutige Hülle zurückgelegt, die zellige Hülle und die Substanz aufgeblasen und getrocknet, und von unten dargestellt worden ist.

*a. a.* Die innere Fläche der äussern zurückgelegten Haut.

*b. b.* Die lockere zellige Hülle.

*c. c.* Die Dicke dieser aufgeblasenen Schicht.

*d. d.* Durchschnitt der fibrösen Haut.

*e. e.* Das schwammige Gewebe oder die innere Substanz der Zellkörper (*Corpora cavernosa penis*).

*f.* Die Scheidewand, welche den rechten und linken fächerigten oder Zellkörper der Ruthe scheidet.

*g.* Die durchschnittene Harnröhre (*Urethra*).

*h.* Ihr Zellkörper (*Corpus cavernosum urethrae*).

*i. i.* Die Hügel der Eichel (*Colliculi*), welche an der hintern Fläche durch eine Furche geschieden werden.

## FIG. VIII.

Ein Scheibchen von einer aufgeblasenen und getrockneten männlichen Ruthe geschnitten; die zellige Hülle ist nicht aufgeblasen und hängt mit der fibrösen Haut innig zusammen.

*a.* Die feste oder fibröse Haut, noch mit der zelligen Hülle bedeckt.

*b.* Die Scheidewand zwischen beiden Zellkörpern.

*c. c.* Die Fächer oder Zellen der schwammigen Körper.

*d. d.* Fäden, welche von der Scheidewand zur fibrösen Haut gehen.

*e.* Mündung der durchschnittenen Harnröhre.

*f.* Der Zellkörper der Harnröhre.

*g.* Die Mündungen der durchschnittenen zwei Aeste der Rückenvene der Ruthe.

## FIG. IX.

Die aufgeblasene und getrocknete männliche Ruthe, an welcher die Arterie injiciret und die Scheidewand dargestellt ist, indem grösstentheils der fächerigte Theil weggenommen worden ist.

*a. a.* Die Harnröhre.

*b.* Die Eichel.

*c.* Der hintere dichte Theil der Scheidewand.

*d. d.* Der vordere mehr kammförmige Theil derselben.

1. Die Ruthenarterie (*Art. penis*) abgeschnitten.
2. 2. Die Rückenarterie der Ruthe (*Art. dorsalis penis*).
3. Die tiefe Ruthenarterie (*Art. profunda penis*), welche in dem Zellkörper längs der Scheidewand verläuft und kurz auf einander folgende Quer-äste giebt.
4. Die Arterie des Zellkörpers der Harnröhre (*Art. cavernosa urethrae*).
5. Der vordere Theil der Rückenvene der Ruthe (*Vena dorsalis penis*), welche sich nach hinten, hinter der Arterie und dem Zellkörper verbirgt.

## FIG. X.

Die aufgeblasene und getrocknete Ruthe, der rechte Zellkörper derselben ist geöffnet und die Gefässe sind injiciret worden.

*a. a.* Die Harnröhre.

*b.* Die Eichel der Ruthe.

1. Die Dorsalarterie der Ruthe.
2. Ein Zweig, welcher aus ihr von oben in den Zellkörper dringt.
3. Ein Zweig der eigentlichen tiefen Ruthenarterie.
4. Die Dorsalvene der Ruthe.

# Pfennig-Encyklopädie
der
# Anatomie.

## SCHLAGADERLEHRE.

### Erklärung der Kupfertafel I.

Das Herz von seiner Vorder- und Hinterseite.

**FIG. I.**

Eine Ansicht vom Herzen, ungefähr in derjenigen Lage, in welcher es sich nach Oeffnung der Brusthöhle dem Auge darstellt.

*A.* Die obere Hohlvene (*Vena cava superior*) welche das Blut aus dem Kopf und den Armen zurückführt.

*B.* Die untere Hohlvene, (*Vena cava inferior*) da, wo sie, um das Blut aus den untern Theilen des Körpers ins rechte Herzohr zu ergiessen, das Zwergfell durchbohrt. Die drei Blutgefässe, welche hier in die Hohlvene einmünden, sind die Lebervenen (*Venae hepaticae*).

*C.* Der Hohlvenensack, oder das rechte Herzohr (*Atrium dextrum*).

*D.* Der rechte Ventrikel, oder die Lungenkammer (*Ventriculus dexter*).

*E.* Die Lungenschlagader (*Art. pulmonalis*), wie sie sich hier in zwei Zweige theilt, deren einer unter dem Aortenbogen zu der Lunge der rechten Seite hingeht, der andere aber einen stumpfen Winkel bildet, und seinen Weg zur linken Lunge hin nimmt.

*F.* Der Lungenvenensack, oder das eigentliche linke Herzohr (*Auricula atrii sinistri.*

*G.* Der linke Ventrikel, oder die Aortenkammer (*Ventriculus sinister*); sie zeigt sich (Fig. II. *A.*) von hinten.

*H.* Der Aortenbogen (*Arcus aortae*).

*I.* Die ungenannte Arterie (*Art. innominata* s. *anonyma*) welche die Schlüsselbeinarterie und Kopfschlagader der rechten Seite abgibt.

*K.* Die Kopfschlagader der linken Seite (*Carotis sinistra*).

*L.* Die Schlüsselbeinarterie der linken Seite (*Art. subclavia sinistra*).

*M.* Die Wirbelarterie derselben Seite (*Art. vertebralis sinistra*).

*N.* Die Speisesaftröhre (*Ductus thoracicus*) wo sie nahe beim Aortenbogen und hinter der gemeinschaftlichen Drosselvene der linken Seite (*Vena jugularis communis sinistra*) liegt.

*O.* Die Speisesaftröhre in ihrem horizontalen Lauf am Halse.

*P.* Das Ende des Verlaufs der Speisesaftröhre und ihre Einsenkung in die Schlüsselbeinvene der linken Seite, neben der innern Drosselvene.

*Q.* Zweige der rechten Kranzarterie des Herzens. (*Art. coronaria cordis dextra*).

*R.* Herabsteigender Zweig der linken Kranzarterie (*Ramus descendens arteriae coronariae sinistrae*).

**FIG. II.**

Das Herz mit seinen Blutgefässen, von der Hinterseite.

*A.* Der linke Ventrikel, oder die Aortenkammer.

*B.* Der Stamm der Lungenschlagader.

*C.* Der rechte Zweig der Lungenschlagader.

*D.* Der linke Zweig der Lungenschlagader.

*E. E.* Die Lungenvenen der linken Seite, wie sie in den Lungensack eindringen.

*F.* Die Lungenvenen der rechten Seite.

*G. G.* Die ungepaarte Vene (*Vena Azygos*) welche auf der Rückenwirbelsäule liegt, das Blut vom hintern Theile des Brustkastens aufnimmt, und zur obern Hohlvene hinführt.

*H. H.* Die obere und untere Hohlvene.

*I.* Die Aorta, wo sie zuerst die Rückenwirbelsäule berührt.

*K.* Eine hintere Bronchialarterie, wie sie aus der Aorta zur Ergänzung des Lungensystems ausmündet, indem sie dem häutigen Theil der Luftröhrenzweige angehöret.

*L.* Die linke Schlüsselbeinarterie (*Art. subclavia sinistra*).

*M.* Die linke Kopfschlagader (*Carotis sinistra*).

*N.* Die ungenannte Arterie (*Art. innominata*) oder der gemeinschaftliche Ursprung der Schlüsselbeinarterie und Kopfschlagader der rechten Seite.

*O.* Die Speisesaftröhre, wo sie auf der Rückenwirbelsäule und neben der Aorta liegt.

*P.* Der oberste Theil der Speisesaftröhre.

*Q.* Dieselbe Speisesaftröhre, welche nun zum gemeinschaftlichen Stamm des absorbirenden Gefässsystems geworden ist, und zwischen dem gemeinschaftlichen Stamm der Kopf- und Schlüsselbeinarterie und dem Hauptzweig der obern Hohlvene zu liegen kommt.

*R.* Der Stamm der absorbirenden Gefässe, bei seinem Eintritt in die linke Schlüsselbeinvene.

## FIG. III.

Das Herz eines neunmonatlichen Fötus von der rechten Seite und in der Richtung nach links in die Höhe gehoben dargestellt; die rechte Vor- oder Hohlvenenkammer ist durch Wegnahme der vordern Wand geöffnet worden.

*A.* Die geöffnete rechte Vorkammer (*Atrium dextrum*).

*a.* Das rechte Herzohr (*Auricula dextra*).

*b.* Die Scheidewand der Vorkammern (*Septum atriorum*).

*c.* Das eirunde Loch (*Foramen ovale*).

*d.* Die Klappe des eirunden Loches (*Valvula foraminis ovalis*), welche etwas herabgezogen ist, um das Loch zu sehen.

*e.* Die venöse Mündung, oder Eingang zur Lungenkammer.

*f.* Die Mündung der obern, und

*g.* die Mündung der untern Hohlvene.

1. Die obere Hohlvene (*Vena cava descendens*).
2. Die untere Hohlvene (*Vena cava adscendens*).
3. Die beiden rechten Lungenvenen.

*B.* Die nicht geöffnete rechte Herzhöhle oder Lungenkammer.

4. Die gemeinschaftliche Lungenarterie.
5. Die rechte, und
6. die linke Lungenarterie.
7. Der arteriöse Gang.
8. Die Aorta.

## FIG. IV.

Das Herz, verkleinert dargestellt, an welchem die beiden Herzhöhlen durch die Wegnahme der vordern Wand von vorn geöffnet worden sind.

*A.* Die nicht geöffnete Hohlvenenkammer, rechte Vorkammer (*Atrium venarum cavarum* s. *dextrum*).

*a.* Das rechte Herzohr (*Auricula dextra*).

1. Die obere oder absteigende, und
2. Die untere oder aufsteigende Hohlvene (*Vena cava superior* s. *descendens et inferior* s. *adscendens*).

*B.* Die geöffnete rechte Herzhöhle oder Lungenkammer (*Ventriculus dexter* s. *pulmonalis*).

*b.* Die Scheidewand der Herzhöhlen (*Septum ventriculorum*).

*c.* Die dreizipfligten Klappen (*Valvulae tricuspidales*), welche von der venösen Mündung (*ostium venosum*) der rechten Herzhöhle herabgehen.

*d.* Die Warzenmuskeln (*Musculi papillaris*) mit ihren sehnigten Fäden (*Chordae tendineae*).

*e. e.* Die halbmondförmigen Klappen (*valvulae semilunares*), welche sich vor der arteriösen Mündung (*Ostium arteriosum*) oder vor dem Eingange in die Lungenarterie befinden.

3. Die gemeinschaftliche Lungenarterie (*Art. pulmonalis communis*).
4. Die rechte, und
5. die linke Lungenarterie (*Art. pulmonalis dextra* et *sinistra*).
6. Der arteriöse Gang (*Ductus arteriosus Botalli*), welcher von der Lungenarterie in den Aortenbogen übergeht.

*f.* Das linke Herzohr (*Auricula sinistra cordis*); von diesem dehnt sich nach hinten herum die linke Vorkammer oder Lungenvenenkammer (*Atrium sinistrum* s. *venarum pulmonalium*) aus.

7. Die abgeschnittenen linken, und
8. die rechten Lungenvenen (*Venae pulmonales sinistrae et dextrae*).

*C.* Die geöffnete linke Herzhöhle oder Aortenkammer (*Ventriculus sinister* s. *aorticus*).

*f.* Die zweizipfligten oder mützenförmigen Klappen (*Valvulae mitrales*), welche von der venösen Mündung dieser Höhle herabhängen.

*h.* Ein von der vordern Wand der Höhle abgeschnittener Warzenmuskel (*Musculus papillaris*).

*i. i.* Die übrigen hier ungewöhnlich vorkommenden kleinen Warzenmuskeln, so wie die sehnigten Fäden (*Chordae tendineae*) aus den Balkenmuskeln (*Trabeculae carneae*) sind leicht zu erkennen.

*k.* Die halbmondförmigen Klappen (*Valvulae semilunares*), welche vor der arteriösen Mündung oder dem Eingange in die Aorta liegen.

9. Die aufsteigende Aorta (*Aorta adscendens*).
10. Der Aortenbogen (*Arcus aortae*).
11. Der obere oder Brusttheil der absteigenden Aorta (*Pars thoracica aortae descendentis*).
12. Die abgeschnittene ungenannte Arterie (*Art. anonyma*).
13. Die abgeschnittene linke gemeinschaftliche Kopfschlagader (*Carotis communis sinistra*)
14. Die abgeschnittene linke Schlüsselknochenarterie (*Art. subclavia sinistra*). (Diese Gefässstämme sind hier etwas auseinandergezogen worden).

# Erklärung der Kupfertafel II.

## AORTENSYSTEM.

| *Hauptheilungen der Arterien.* | *Zweige der Arterien.* |
|---|---|
| *A.* Klappen der Aorta. | |
| *B.* Der aufwärtssteigende Theil der Aorta. | 1. Die linke Kranzarterie des Herzens (*Art. coronar. cordis sinistra.*<br>2. Die rechte Kranzarterie des Herzens (*Art. coronar. cordis dextra*). |
| *C.* Die ungenannte Arterie, *Art. anonyma* s. *innominata.* | |
| *D. D.* Die Schlüsselbeinarterien (*Art. subclaviae*). | 1. Die Wirbelbeinarterie (*Art. vertebralis*).<br>2. Die innere Brustarterie (*Art. mammar. interna*).<br>3. Die untere Schilddrüsenarterie (*Art. thyreoidea inferior.*<br>4. Der aufwärtssteigende Zweig der Schilddrüsenarterie (*Ramus Art. thyreoid. adscendens*).<br>5. Die querlaufende Halsarterie (*Art. transversa colli*).<br>6. Die querlaufende Schulterblattarterie (*Arteria transversa scapulae*).<br>7. Die erste und zweite Intercostalarterie.<br>8. Die obere Schulterblattarterie (*Art. suprascapularis*). |

| *Hauptheilungen der Arterien.* | *Zweige der Arterien.* |
|---|---|
| *E. E.* Achselarterie (*Arteria axillaris*). | 1. Die obere Brustarterie (*Art. thoracica superior.*<br>2. Die längere Brustarterie (*Art. thoracica longior.*<br>3. Die Brustarterie des Oberarmknochens (*Art. thoracica humeraria* s. *acromialis*).<br>4. Die Unterschulterblattarterie (*Art. subscapularis*).<br>5. Die hintere herumgebeugte Oberarmarterie (*Art. circumflexa humeri posterior*).<br>6. Die vordere herumgebeugte Oberarmarterie (*Art. circumflexa humeri anterior*). |
| *F. F.* Armarterie (*Arteria brachialis*). *) | 1. Die tiefliegende Oberarmarterie (*Art. humeri profunda*).<br>2. Der zur Speichenarterie hinlaufende Collateralzweig (*Art. collateralis radialis*).<br>3. Der zur Ellbogenarterie hinlaufende Collateralzweig (*Art. collateralis ulnaris*). |

*) Am linken Arm dieses Arterienskeletts ist die Bifurkation der Armschlagader sehr hoch.

| *Hauptheilungen der Arterien.* | *Zweige der Arterien.* |
|---|---|
| *G.* Speichenarterie (*Arteria radialis*). | 1. Der vordere zurücklaufende Ast der Speichenarterie (*Art. recurrens radialis anterior*).<br>2. Der Volarzweig der Hand (*Ram. volaris* s. *superficialis volae*) welcher den obern Gefässbogen bilden hilft.<br>3. Der Dorsalzweig der Hand (*Ram. dorsalis*) welcher die eigentliche Fortsetzung der Speichenarterie ist; und sich auf dem Handrücken in zwei Zweige spaltet, von denen der kleinere zum *Rete carpeum dorsale* geht, der grössere aber in die hohle Hand eindringt, und daselbst den untern Gefässbogen hervorbringen hilft. |
| *H.* Ellbogenarterie (*Art. ulnaris*). | 1. Der vordere zurücklaufende Ast der Ellbogenarterie (*Art. recurrens ulnaris anterior.*<br>2. Der hintere zurücklaufende Ast der Ellbogenarterie (*Art. recurrens ulnaris posterior.*<br>3. Der Dorsalzweig der Hand (*Ramus dorsalis*) welcher sich zum *Rete carpeum dorsale* begibt.<br>4. Der Volarzweig der Hand (*Ram. volaris*) oder die eigentliche Fortsetzung der Ellbogenarterie, welche sich in zwei Zweige spaltet, von denen der eine (*Ram. sublimis*) den obern, der andere aber (*Ram. profundus*) den untern Gefässbogen bilden hilft. |
| *I.* Die Zwischenknochenarterie (*Arteria interossea*). | 1. Die äussere Zwischenknochenarterie (*Art. interossea interna* s. *superior perforans*).<br>2. Die innere Zwischenknochenarterie (*Art. interossea interna* s. *recurrens*). |
| *K.* Kopfschlagader (*Arteria Carotis*). | |
| *L.* Aeussere Kopfschlagader (*Arteria carotis externa*). | 1. Die obere Schilddrüsenarterie (*Art. thyreoidea superior*).<br>2. Die Zungenarterie (*Art. Lingualis*).<br>3. Die Lippen- oder Gesichtarterie (*Art. labialis* s. *facialis*). |

| *Hauptheilungen der Arterien.* | *Zweige der Arterien.* |
|---|---|
| *L.* Aeussere Kopfschlagader (*Arteria carotis externa*). | 4. Die Hinterhauptarterie (*Art. occipitalis*).<br>5. Die hintere Ohrarterie (*Art. auricularis posterior*).<br>6. Die innere Kinnladenarterie (*Art. maxillaris interna*).<br>7. Die querlaufende Gesichtarterie (*Art. transversalis faciei*).<br>8. Die Schläfenarterie (*Art. temporalis*). |
| *M.* Innere Kopfschlagader (*Art. carotis interna*). | 1. Die vordere Gehirnarterie (*Art. cerebri anterior* s. *corp. callosi*).<br>2. Die mittlere Gehirnarterie (*Art. cerebri media* s. *fossae sylvii*).<br>3. Der Verbindungszweig der innern Carotis (*Art. communicans*). |
| *N.* Wirbelbeinarterie (*Art. vertebralis*). | Die hintere und vordere Arterie des kleinen Gehirns (*Art. cerebelli posterior et anterior*). |
| *O.* Die Grund- oder Basilararterie (*Arteria basilaris*). | 1. Der Verbindungszweig der Basilararterie (*Art. communicans*).<br>2. Die hintere Gehirnarterie (*Art. cerebri posterior.* |
| *P.* Brust-Theil der Aorta, 1, 2, 3, 4, 5, 6, 7, 8, 9. 10, Intercostalarterien.*) | |
| *Q.* Aorta des Unterleibs (*Aorta abdominalis*). | 1. Die Zwerchfellarterie (*Art. phrenica*).<br>2. Die Baucharterie (*Arteria coeliaca*). — 3. Die Kranzarterie des Magens (*Art. coronaria ventriculi.* — 4. Die Leberarterie *Art. hepatica.*) — 5. Die Milzarterie (*Art. splenica*).<br>6. Die obere Gekrösarterie (*Art. mesenterica superior*).<br>7. Die Nierenkapsel-Arterien (*Art. suprarenales* s. *capsulares*). |

*) Die Aorta gibt hinter den Lungen drei bis vier Arterien für die Ernährung des Parenchyms dieser Organe ab, und man nennt dieselben Bronchialarterien. Ferner sendet sie auch noch während ihres Verlaufs längs der Speiseröhre einige Aestchen in das Innere dieses Kanals, welche die Speiseröhrenarterien genannt werden.

| *Haupttheilungen der Arterien.* | *Zweige der Arterien.* |
|---|---|
| *Q.* Aorta des Unterleibs (*Aorta abdominalis*). | 8. Die Nierenarterien (*Art. renales s. emulgentes*).<br>9. Die Saamenarterien (*Art. spermaticae*).<br>10. Die untere Gekrösarterie (*Art. mesenterica inferior*).<br>11. Die Lendenarterien (*Art. lumbales*).<br>12. Die mittlere Heiligenbeinarterie (*Art. sacra media*). |
| *R.* Der gemeinschaftliche Stamm der Hüftarterie (*Art. iliaca communis.* | |
| *S.* Beckenarterie oder innere Hüftarterie (*Art. iliaca interna s. hypogastrica*). | 1. Hüftlocharterie (*Art. obturatoria*).<br>2. Gesässarterie oder hintere Bekkenschlagader (*Art. glutaea s. iliaca poster.*).<br>3. Ischiadische Arterie (*Art. Ischiadica.*<br>4. Schaamarterie (*Art. pudenda communis*). |
| *T.* Schenkelarterie, oder äussere Hüftarterie (*Art. iliaca externa, cruralis s. femoralis*). | 1. Epigastrische Arterie (*Art. Epigastrica.*<br>2. Gewundene Hüftbeinarterie (*Art. circumflexa ilei*). |

| *Haupttheilungen der Arterien.* | *Zweige der Arterien.* |
|---|---|
| *U.* Schenkelarterie (*Art. femoralis s. cruralis*). | 3. Tiefliegende Schenkelarterie (*Art. femoris profunda.* 1. Gewundene äussere Schenkelarterie (*Art. circumflexa femoris externa*).<br>2. Gewundene innere Schenkelarterie (*A. circumflexa femoris interna*).<br>3. *Arteriae perforantes.* |
| *V.* Kniekehlenarterie (*Art. poplitaea*). | 1. Obere und äussere Kniegelenk- (*Art. articularis superior externa*).<br>2. ——— innere ——— ——— (*superior interna*).<br>3. Mittlere Kniegelenkarterie (*Art. Articularis media*).<br>4. Untere und äussere Kniegelenkarterie (*Art. artc. inferior externa*).<br>5. ——— innere ——— (*Inferior interna*). |
| *W.* Vordere Schienbeinröhrenarterie (*Art. tibialis anterior*). | 1. Zurücklaufende vordere Schienbeinröhrenarterie (*Art. tibialis antica recurrens*).<br>2. Innere Knöchelarterie (*Art. malleolaris interna*). |
| *X.* Hintere Schienbeinröhrenarterie (*Art. tibialis posterior*). | 1. Aeussere Fussblattarterie (*Art. plantaris externa*).<br>2. Innere ——— ——— (*Interna*). |
| *Y.* Wadenbeinarterie (*Art. Peronaea s. Fibularis.* | |

# Erklärung der Kupfertafel III.

## KOPFSCHLAGADERN.

Auf dieser Kupfertafel sind die Schlagadern des Gesichts dargestellt.

### FIG. I.

Stellt das Gesicht, nach hinweggenommenen Hautdekken, von der Seite dar.

*A.* Die Kinnbackendrüse (*Glandula submaxillaris*).

*B.* Eine Lymphdrüse, welche stets in dieser Gegend angetroffen wird, und neben der Unterkinnbackendrüse gerade auf der Gesichtsarterie zu liegen kommt.

*C.* Die Ohrspeicheldrüse (*Glandula parotis*), die grösste unter den Speicheldrüsen. Man sieht hier, wie sie sich vor dem Ohr ausbreitet, und zwischen dem Warzenfortsatz des Schlafbeins und hintern Ast des Unterkiefers herabsteigt.

*D.* Die kleinere Ohrspeicheldrüse (*Parotis accessoria* s. *socia*). Eine kleine, aber ebenfalls zum Salivationsapparat gehörende Drüse, deren Ausführungsgang in den grössern stenonischen Gang übergeht.

*F.* Der Ausführungsgang der Ohrspeicheldrüse (*Ductus glandulae parotidis*), welcher den Backenmuskel durchbohrt, und sich im Mund öffnet.

*F.* Kaumuskel (*Masseter*).

*G.* Niederzieher des Mundwinkels (*Depressor anguli oris* s. *triangularis menti*).

*H.* Hebemuskel des Mundwinkels (*Levator anguli oris*).

1. Die Gesichtarterie (*Art. facialis*, s. *maxillaris externa*) wie sie über die Basis der untern Kinnlade zum Gesicht hinaufsteigt, wo sodann folgende Zweige von ihr abgehen:

   2. Die *Art. masseterica*, zum Kaumuskel;
   3. — — *coronaria labii inferioris*, zur Unterlippe;
   4. — — — — — *superioris*. zur Oberlippe;
   5. — — *nasalis lateralis*, zu den Seitentheilen der Nase;
   6. — — *angularis*, welche hernach mit der Augenschlagader anastomosirt.

7. Die querlaufende Gesichtarterie (*Art. transversa faciei*). Sie kommt vom untern Theil der Ohrspeicheldrüse her, und gibt sowohl den Muskeln, als auch der Fetthaut des Backens Zweige ab.

8. Die Hinterhauptarterie (*Art. occipitalis*). Sie macht, wie alle am Kopf entspringenden Schlagadern, mehrere bogenförmige Krümmungen, und gibt folgende Zweige her:

   die hintere Hirnhautschlagader (*Art. meningea posterior*) welche jedoch hier nicht gesehen werden kann;
   9. die herabsteigende Nakkenarterie (*Art. cervicalis descendens*);

10. einen Zweig zur Verbindung mit der Wirbelarterie (*Art. Vertebralis*).
11. die hintere Ohrarterie (*Art. auricularis posterior*) die aber oft auch unmittelbar aus der äussern Maxillararterie entspringt;
12. die heraufsteigende Hinterhauptschlagader (*Art. occipitalis adscendens*) die Fortsetzung des Stammes.

13. Die Schläfenarterie (*Art. temporalis*).
14. Vordere Schläfenarterie (*Art. temporalis anterior*) oder Stirnast (*Ramus frontalis*).
15. Hintere Schläfenarterie (*Art. temporalis posterior*) oder Hinterhauptast (*Ramus occipitalis*).
16. Aeussere obere Augenliderarterie (*Art. palpebralis externa superior*) ein Zweig der Augenarterie, welche aus der *Carotis cerebralis* entspringt.
17. Stirnarterie (*Art. frontalis*) ebenfalls ein Zweig der Augenarterie.
18. Untere Augenhöhlenarterie (*Art. infraorbitalis*) ein Zweig der innern Maxillararterie.

## FIG. II.

Eine Ansicht vom Verlauf der innern Maxillarterie, wobei der Unterkiefer hinweggenommen, die Ohrspeicheldrüse emporgehoben, und die Verzweigungen der äussern Kinnladenschlagader genau dargestellt worden sind.

*A.* Der Gaumen (*Palatum*).

*B.* Die Ohrspeicheldrüse (*Glandula parotis*) welche hier zurückgelegt worden ist.

1. Der gemeinschaftliche Stamm der Kopfschlagader (*Carotis communis*).
2. Die obere Schilddrüsenarterie (*Art. thyreoidea superior*) als erster Zweig der Kopfschlagader.
3. Der gemeinschaftliche Ursprung der Zungenarterie (*Art. lingualis*) und der Gesichtschlagader (*Art. facialis*).
4. Der fortgesetzte Stamm der äussern Kopfschlagader (*Carotis externa*).
5. Die Rachenarterie (*Art. pharyngea adscendens*).
6. Die innere Kopfschlagader (*Carotis interna*)
7. Die vordere Ohrarterie (*Art. auricularis anterior*).
8. Die querlaufende Gesichtarterie (*Art. transversa faciei*).
9. Die Schläfenarterie (*Art. temporalis*).
10. Die innere Maxillararterie (*Art. maxillaris interna*).

Die Hauptzweige der innern Maxillararterie sind folgende:

11. die untere Maxillar- oder Alveolararterie (*Art. maxillaris* s. *alveolaris inferior*°);
12. die tiefer gelegene Schläfenarterie (*Art. temporalis profunda*);
13. die mittlere harte Hirnhautarterie (*Art. meningea media*);
14. die zur Oberkinnlade hingehende Alveolararterie (*Art. alveolaris superior* s. *posterior*);
15. die untere Augenhöhlenarterie (*Art. infraorbitalis*);
16. die Backenarterie (*Art. buccalis*);
17. die Nasenarterie (*Art. nasalis*);

°) Untere Maxillar- oder Alveolararterie. Sie dringt in das hintere Loch des Unterkiefers ein, läuft durch den Kinnladenkanal zum vordern Kinnloch hin, geht durch dieses durch, und kommt endlich am äussern Kinn und dessen Muskeln wieder zum Vorschein. Wenn beim Herausnehmen des letzten Backzahns aus der Unterkinnlade die innere Platte dieses Knochens mit weggebrochen und die Schlagader im Knochengewebe zerrissen worden ist, so kann der Kranke leicht an Verblutung sterben.

# Erklärung der Kupfertafel IV.

Die linke Seite des Kopfes und Halses. Die äussere Haut ist zum grössten Theil, so wie die Ohrspeicheldrüse, einzelne Knochenparthieen und Muskel sind weggenommen worden, um die Arterien des Gesichtes darzustellen.

*a. a. a.* Hautschnitt des Schädels.

*b.* Stirnmuskel (*Musc. frontalis*).

*c. c.* Sehnenhaube (*Galea aponeurotica*).

*d.* Ohrheber (*Musc. attollens auriculae*).

*e.* Durchschnitt der Schädeldecke.

1. Arterienzweige, welche von den zwischen den Windungen des Gehirnes verlaufenden Aesten der Hirnarterie auf die Oberfläche hervortreten.
2. Zweige der Stirnarterie.
3. Vorderer Ast (*Ramus frontalis*) und
4. hinterer Ast der Schläfenarterie (*Ramus occipitalis arteriae temporalis*).
5. Nasenrückenarterie (*Arteria dorsalis nasi*).
6. Winkel oder gemeinschaftliche Nasenarterie (*Arteria angularis*).
7. Nasenscheidenwandarterie (*Arteria septi narium*).
8. Kranzarterie der Oberlippe (*Arteria coronaria labii superioris*).
9. Kranzarterie der Unterlippe (*Arteria coronaria labii inferioris*).
10. Fortsetzung der äussern Kiefer- oder Antlitz-Arterie.
11. Aeussere Kiefer-Arterie (*Arteria maxillaris externa*).
12. Innere Kiefer-Arterie (*Arteria maxillaris interna*).
13. Schläfen-Arterie (*Arteria temporalis*).
14. Aeussere Kiefer-Arterie (*Arteria maxillarts externa*).
15. Obere Schilddrüsenarterie (*Arteria thyreoidea superior*).
16. Aeussere Kopfschlagader (*Art. carotis externa*)
17. Innere Kopfschlagader (*Arteria carotis interna*).
18. Gemeinschaftliche Kopfschlagader (*Arteria carotis communis*).
19. Quere Halsarterie (*Arteria transversa colli*).
20. Schlüsselbeinarterie (*Arteria subclavia*).
21. Wirbelarterie (*Arteria vertebralis*).
22. Abgeschnittene obere Schilsdrüsenvene (*Vena thyreoidea superior*).
23. Abgeschnittene untere Schilddrüsenvene (*Vena thyreoidea inferior*).
24. Innere Drosselvene oder gemeinschaftliche Kopfvene (*Vena jugularis interna s. cephalica communis*).
25. Schlüsselbeinvene (*Vena subclavia*).

*f.* Schläfenmuskel (*Musc. temporalis*), an welchem der oberflächliche Theil durchschnitten und unten weggenommen worden ist.

*g.* Backenmuskel (*Musc. buccinator*).

*h.* Unterer Theil des äussern Kaumuskels (*Musc. masseter*).

*i.* Durchschnitt der Muskeln des Rückwärtsziehers des Zungenbeins (*Musc. omohyoideus*), des Herabziehers des Zungenbeins (*Musc. sternohyiodeus*) und des Herabziehers des Kehlkopfes (*Musc. sternothyreoideus*).

*k.* Durchgeschnittener und zurückgelegter Kopfnicker (*Musc. sternocleidomastoideus*).

*l.* Zusammendrücker der Nase (*Musc. compressor nasi*).

*m.* Gemeinschaftlicher Heber des Nasenflügels und der Oberlippe (*Musc. levator labii superioris alaeque nasi*).

**.* Eigenthümlicher Oberlippenheber (*Musc. levator labii superioris proprius*).

*n.* Schliessmuskel des Mundes (*Musc. orbicularis oris*).

*o.* Herabzieher der Unterlippe (*Musc. quadratus menti*).

*p.* Niederzieher des Mundwinkels (*Musc. depressor anguli oris*).

*q.* Griffelzungenbeinmuskel (*Musc. stylohyoideus*).

*r.* Ringschildknorpelmuskel (*Musc. cricothyreoideus*).

*s.* Oberer Theil der Luftröhre (*Trachea*).

*t.* Schilddrüse (*Glandula thyreoidea*).

*u.* Sechster und

*v.* Fünfter Halswirbelnerv (*Nervus cervicalis sextus et quintus*).

*w.* Durchschnitt des Wangenknochens (*Os zygomaticum*).

*x.* Durchschnitt des Jochbogens (*Arcus zygomaticus*).

*y.* Aeusseres Ohr, wovon zur Hälfte die allgemeinen Bedeckungen lospräparirt sind; das Ohr ist etwas zurückgezogen worden.

*z.* Durchschnitt des aufsteigenden Astes des Unterkiefers.

*A.* Oberes Ende der Speisesaftröhre (*Ductus thoracicus*).

---

# Erklärung der Kupfertafel V.

Eine Ansicht vom Verlauf der innern Kopfschlagader und Wirbelarterie, wie sie sich nach einem senkrechten Durchschnitt des Kopfes darstellen.

### FIG. I.

*A.* Der Oberkiefer (*Os maxillare superius*); wovon jedoch ein Theil hinweggenommen worden ist.

*B.* Der Unterkiefer, dessen rechte Hälfte ebenfalls ganz weggesägt worden ist.

*C.* Die Zunge.

*D.* Die geöffnete Kieferhöhle (*Antrum Highmori*).

*E.* Die Halswirbelbeine (*Vertebrae colli*) welche hier aufgesägt worden sind, um den Durchgang der Wirbelarterie durch die Löcher ihrer Querfortsätze desto leichter sehen zu können.

*F. F.* Die Hirnschale in paralleler Richtung mit dem obern langen Blutleiter (*Sinus longitudinalis superior*) durchsägt.

*G. G.* Die Gehirnsichel (*Falx cerebri*) welche die beiden Hemisphärien des Gehirns theilt.

*H.* Der obere lange Blutleiter (*Sinus longitudinalis superior*).

*I.* Der vierte oder senkrechte Blutleiter (*Sinus perpendicularis* s. *quartus*), welcher das Blut aus dem untern Blutleiter der Gehirnsichel (*Sinus falciformis* s. *longitudinalis inferior*) und der grossen Vene des *Galen's* wieder zurückführt.

*K.* Der Seitenblutleiter oder querlaufende Blutleiter der rechten Seite (*Sinus transversus* s. *lateralis dexter*).

*L.* Das Zelt des kleinen Gehirns (*Tentorium cerebelli*), welches das kleine Gehirn bedeckt, und die hintern Lappen des grossen trägt.

1. Der gemeinschaftliche Stamm der Kopfschlagader (*Art. carotis communis*).

2. Die innere Kopfschlagader (*Art. carotis interna*).

3. Die äussere Kopfschlagader (*Art. carotis externa*).

4. Die Wirbelarterie (*Art. vertebralis*) die hier sichtbar ist, weil die Querfortsätze der Wirbelbeine weggesägt worden sind.

5. Die letzte starke Krümmung der Wirbelarterie, welche sie noch vor ihrem Eintritt in das grosse Hinterhauptloch macht.

6. Die grossen bogenförmigen Krümmungen, die man an der innern Kopfschlagader noch vor ihrem Eintritt in die Schädelhöhle bemerkt.

7. Diejenige Stelle, wo sich die innere Kopfschlagader mit ihren Krümmungen durch die Schädelknochen windet, und dann an der Seite der obern Fläche des Keilbeinkörpers oder sogenannten Pferdesattels zum Vorschein kommt.

8. Die Augenarterie (*Art. ophthalmica*) welche aus der innern Carotis entspringt.

9. Die obere Schilddrüsenarterie (*Art. thyreoidea superior*).

10. Die Zungenarterie (*Art. lingualis*)

11. Die Facialarterie (*Art. maxillaris externa* s. *facialis*), ist hier kurz abgeschnitten.

12. Der fortgesetzte Stamm der äussern Kopfschlagader (*Art. carotis externa*) gerade da, wo er sich in die Schläfenarterie und die innere Kieferarterie theilt.

13. Die Schläfenarterie (*Art. temporalis*) kurz abgeschnitten.

14. Die innere Kinnbackenarterie (*Art. maxillaris interna*).

15. Der zum Unterkiefer herabsteigende Zweig der innern Kinnbackenarterie.

16. Die grosse oder mittlere Schlagader der harten Hirnhaut (*Art. meningea media*) welche ein Zweig der innern Kinnladenarterie ist.

# Erklärung der Kupfertafel VI.

Stellt die Arterien des Gehirns dar.

## FIG. I.

*A. A.* Die vordern Lappen des grossen Gehirns.

*B. B.* Die mittlern Lappen des grossen Gehirns.

*C. C.* Die hintern Lappen des grossen Gehirns, welche auf dem Zelt des kleinen Gehirns ruhen.

*D.* Die rechten und linken Halbkugeln des kleinen Gehirns.

*E.* Das verlängerte Rückenmark (*Medulla oblongata*).

*F.* Die Sehnerven (*Nervi optici*) nahe an ihrem Ursprung abgeschnitten.

*. *. Riechnerven (*Nervi olfactorii*).

*G.* Die Markkügelchen (*Corpora albicantia* s. *mammillaria*). Man sieht zwischen ihnen und den Sehnerven den Trichter (*Infundibulum*) liegen.

*H. H.* Die Schenkel des grossen Gehirns (*Crura cerebri*).

*I.* Die Brücke des Varol's (*Pons Varolii*) oder der ringförmige Hügel (*Tuberculum annulare*).

*K.* Die Hervorragungen des verlängerten Rückenmarkes, oder die sogenannten Pyramidenkörper (*Corpora pyramidalia*).

*L.* Die Olivenkörper (*Corpora olivaria*).

1. 2. Rechte und linke Kopfschlagader des Gehirns (*Art. carotis interna* s. *cerebralis dextra et sinistra*) welche zugleich mit der Gehirnmasse emporgehoben, und da abgeschnitten worden sind, wo sie neben dem Pferdesattel des Keilbeins entspringen.

3. 4. Rechte und linke Wirbelarterie (*Art. vertebralis dextra et sinistra*).

5. Grundbeinarterie (*Art. basilaris*) welche aus der Vereinigung der beiden Wirbelarterien hervorgeht.

6. Verbindungszweig oder Anastomose zwischen der Grundbeinarterie und Kopfschlagader des Gehirns (*Ramus communicans arteriae basilaris atque carotidis*).

7. Der grosse Gefässbogen des Willisius (*Circulus Willisii*) oder die Vereinigung der beiden innern Carotiden unter sich durch die vordere Gehirnarterie, und ihre Anastomose mit der Grundbeinarterie durch den so eben (6.) angezeigten Verbindungszweig.

8. Die mittlere Gehirnarterie (*Art. cerebri media* s. *Fossae Sylvii*) dringt in den Quereinschnitt oder Zwischenraum der beiden Hemisphärien des grossen Gehirns ein, und verästelt sich daselbst mit vielfachen Zweigen.

9. Die vordere Gehirnarterie (*Art. cerebri anterior* s. *corporis callosi*.

10. Die aus den Wirbelarterien kommende hintere Schlagader des kleinen Gehirns (*Art. cerebelli posterior*).

11. Ein sehr bedeutender Zweig der Grundbein- oder Basilarterie, welcher zur Brücke des Varol's und zum kleinen Gehirn geht, jedoch keinen besondern Namen hat.

12. Die vordere Schlagader des kleinen Gehirns (*Art. cerebelli anterior* s. *cerebri profunda*).

13. Die hintere Schlagader des grossen Gehirns (*Art. cerebri posterior*).

## FIG. II.

Die untere Fläche des zwischen den Adergeflechten liegenden Arteriengewebes.

1. Die Zirbeldrüse (*Glandula pinealis*).
2. Die Stelle, wo die Venen des Galen liegen.
3. 3. 4. 4. Die mittleren Adergeflechte (*Plexus choroidei medii*) oder die Geflechte der dritten Gehirnhöhle.
5. Die Stelle, an welcher sich diese Adergeflechte verbinden und einen kleinen Aderstrang (*Funiculus choroideus*) bilden.
6. Das vordere Ende dieses Aderstranges, welches sich in beiden Seiten-Adergeflechte endigt.
7. 7. 8. 8. 9. 9. Das Seiten-Adergeflecht der rechten und linken Seite. 7. Das vordere dünne Ende. 9. Das hintere dickere Ende, welches aus dem absteigenden Horn der Seitenhöhle des Gehirns hervorkommt.
10. 10. 11. 11. Das Arteriengewebe, welches zwischen diesen Adergeflechten liegt.

## FIG. III.

Das zwischen den Adergeflechten liegende Arteriengewebe. Ein grosser Theil der Gehirn-Substanz ist weggenommen, und die Seitenhöhlen des Gehirns (*Ventriculi laterales*) sind geöffnet.

1. 1. Die abgeschnittenen Arterien des schwielichten Körpers.
2. 2. Die abgeschnittenen vorderen Schenkel des Gewölbes.
3. 4. 5. Die halbzirkelförmige Binde (*Taenia semicircularis*).
6. 7. 8. Das hintere Horn der Seitenhöhle des Gehirns.
9. Der gemeinschaftliche Stamm der Venen des Galen.
10. 10. Die beiden Venen des Galen.
11. 11. 11. 11. Der gestreifte Körper (*Corpus striatum*).
12. 12. Der hintere Lappen des grossen Gehirns, welcher dergestalt abgeschnitten ist, dass man den mittleren Theil des kleinen Gehirns zu sehen bekommt.
13. Der Wurm (*Vermis*) des kleinen Gehirns.
14. 14. Der hintere Theil des kleinen Gehirns.
15. 15. 15. Die grösseren und mittleren Aeste der obern Arterien des kleinen Gehirns, welche sich in viele kleine Zweige theilen und auf mancherlei Weise unter einander verbinden.
16. 16. Das Seiten-Adergeflecht (*Plexus choroideus lateralis*).
17. 17. Das Arteriengewebe, welches zwischen diesen Adergeflechten liegt und die Sehehügel bedeckt. Es besteht aus den kleinen Aesten der tiefen Gehirn-Arterien, welche sich nicht allein unter sich, sondern auch mit Zweigen der oberen Arterie des kleinen Gehirnes vielfältig verbinden und mancherlei Arten von Netzen bilden.

## FIG. IV.

Das Seiten-Adergeflecht.

1. Die innere Kopfarterie.
2. Die Arterien des schwielichten Körpers.
3. Die Arterien des Sylvischen Grabens.
4. Die untere und vordere Arterie des Adergewebes.
5. Die vereinigende Arterie, welche zum Cirkel des Willis gehört.
6. Die tiefe Gehirnarterie, welche aus der Basilararterie entsteht.
7. Ein Ast der Basilararterie.
8. Die untere und hintere Arterie des Adergeflechtes.
9. 9. Das Ammonshorn.
10. — 14. Das Seitenadergeflecht 10. 11. ist der vordere und obere Theil. 11. 12. ist der obere und horizontale Theil. Zwischen 12. und 13. ist der hintere und gebogene Theil. 13. 14. ist der schräge und untere Theil. (Der untere Theil dieses Adergeflechtes ist etwas nach hinten und in die Höhe gezogen; daher sieht er hier etwas schmäler aus, als er sein sollte).
15. 15. Der innere Rand dieses Adergeflechtes.
16. Der mittere und etwas weissere Theil des Sehehügels.
17. 17. In dieser Gegend ist die Substanz des Sehehügels etwas grauer, die ganze Oberfläche ist aber mit einer weissen Substanz bedeckt.
18. Das vordere Querbändchen (*Commissura anterior*) des Gehirns.
19. Der angrenzende Theil des Gewölbes.
20. Ein Theil des hinteren Horns der Seitenhöhle des Gehirns. Ein Theil des rechten Sehehügels ist der Länge nach in schräger Richtung abgeschnitten worden, daher sieht man die innere Substanz desselben.

# Erklärung der Kupfertafel VII.

Männlicher Rumpf nebst den obern Theilen der obern und untern Gliedmassen von vorn dargestellt.

*A.* Das äussere Ende des durchgesägten rechten Schlüsselbeins (*Pars claviculae acromialis*).

*B.* Das innere Ende des durchgesägten rechten Schlüsselbeins (*Pars claviculae sternalis*).

*C.* Das linke Schlüsselbein.

*D. D. D. D. D. D.* Die Rippen mit ihren Knorpeln beider Seiten.

*E.* Das Brustbein (*Sternum*).

*F.* Schildknorpel (*Cartilago thyreoidea*).

*G. G.* Schilddrüse (*Glandula thyreoidea*).

*H. H.* Der dreieckige Armmuskel (*Musc. deltoideus*).

*I.* Grosser Brustmuskel (*Musc. pectoralis major*).

*K.* Kleiner Brustmuskel (*musc. pectoralis minos*).

*L.* Der abgeschnittene grosse Brustmuskel.

*M. M* Der vordere Rippenhalter (*Musc. scalenus anterior*).

*N. N.* Aeusserer schiefer Bauchmuskel (*Musc. abdominis obliquus externa s. descendens*).

*O. O.* Weisse Bauchlinie (*Linea alba*).

*P. P.* Flechsige Querstreifen (*Inscriptiones tendineae*).

*Q.* Flechsenhaut des äussern schiefen Bauchmuskels, welche hier durchschnitten und umgeschlagen ist, bildet das Poupart'sche Band.

*R.* Der innere Schenkel desselben.

*S.* Der äussere Schenkel desselben.

*T.* Schenkelbogen oder Poupart'sches Band.

*U.* Saamenstrang (*Funiculus spermaticus*) noch umgeben von der gemeinschaftlichen Scheidenhaut des Saamenstranges und des Hodens, bedeckt vom Hodenmuskel (*Cremaster*).

*V.* Ruthe (*Penis*).

*W.* Hodensack (*Scrotum*).

*X.* Der Hode (*Testis s. testiculus*).

*Y.* Nebenhode (*Epididymis*).

*Z.* Eigenthümliche Scheidenhaut des Hodens (*Tunica vaginalis propria testis*).

1. 1. Gemeinschaftliche Kopfschlagader (*Art. carotis communis*).

2. 2. Schlüsselbeinarterie (*Art. subclavia*).

3. Achselarterie (*Art. axillaris*).

4. Armarterie (*Art. brachialis*).

5. Aeussere Brustarterie (*Art. thoracicae externae*).

6. Erste Zwischenrippenarterie (*Art. intercostalis prima*).

7. Innere Brustarterie (*Art. mammaria interna*).

8. Ein Ast der Gräteneckenarterie (*Ramus arteriae acromialis*).

9. Aeussere Hautvene des Armes (*Vena cephalica brachii*).

10. Zwischenrippenarterien (*Art. intercostales*).

11. Unterschulterblattarterie (*Art. subscapularis*).

12. Unterschulterblattsvene (*Vena subscapularis*).

13. Vordere äussere Oberleibsarterie (*Art. thoracica externa anterior*), welche hier ungewöhnlich stark ist, so dass sie die untere Brustarterie mit ersetzt.

14. Hautarterien des Unterleibes, welche von den Zwischenrippenarterien kommen.

15. Bauchdeckenast der innern Brustarterie (*Ramus epigastricus arteriae mammariae internae*).

16. 16. Bauchdeckenarterie (*Art. epigastrica*).

17. Aeussere Kranzarterie des Oberschenkels (*Art. circumflexa femoris externa*).

18. Aeussere umgeschlagene Hüftarterie (*Art. circumflexa ilei externa*).

19. Aeussere Saamenarterie (*Art. spermatica externa*).

20. Innere Saamenarterie (*Art. spermatica interna*).

21. Gemeinschaftliche Schenkelarterie (*Art. cruralis communis*) welche sich spaltet in die

22. tiefe Schenkelarterie (*Art. femoris profunda*) und

23. oberflächliche Schenkelarterie (*Art. femoris superficialis*).

24. Schenkelarterie (*Art. cruralis*).

25. Schenkelvene (*Vena cruralis*).

26. Tiefe Leistendrüse, welche nach innen den Schenkelring ausfüllt.

# Erklärung der Kupfertafel VIII.

Stellt den Rumpf eines weiblichen Körpers dar, welchem an seinem hintern Umfange alle Theile vom zweiten Brustwirbel an bis zum Steissknochen weggenommen worden sind.

*A.* Körper des ersten Brustwirbels (*Corpus vertebrae dorsi primae*).

*B.* Dornfortsatz (*Processus spinosus*) desselben.

*C. C.* Querfortsatz (*Processus transversus*).

*D. D.* Erste Rippe.

*E. E. E. E.* Schulterblatt (*Scapula*).

*F. F.* Hüft- oder Darmknochen (*Os ilei*).

*G.* Spitze der rechten Lunge.

*H. H. H. H.* Brust- oder Rippenfellsack (*Saccus pleurae*).

*I. I.* Die Niere (*Ren*).

*K. K.* Zwerchfell (*Diaphragma*), von dem unten die drei Schenkel abgeschnitten sind.

*L. L.* Innerer Hüftknochenmuskel (*Musc. iliacus internus*).

*M. M.* Grosser runder Lendenmuskel (*Musc. psoas major*).

*N.* Beckentheil des Bauchfellsackes.

*O.* Mastdarm (*Intestinum rectum*).

*P. P.* Durchschnitt des birnförmigen Muskels (*Musc. pyriformis*).

*Q. Q.* Knorren-Kreuzknochenband (*Ligamentum tuberoso-sacrum*).

*R.* Hinteres Ende des Afterschliessers (*sphincter ani externus*).

*S. S.* Afterheber (*Musc. levator ani*).

1. Brustaorte (*Aorta thoracica*).
2. Schlüsselbeinarterie (*Art. subclavia*) der linken Seite.
3. Ungenannte Arterie (*Art. anonyma*).
4. Schlüsselbeinarterie (*Art. subclavia*) der rechten Seite.
5. Innere Brustarterie (*Art. mammaria interna*).
6. Erste Rippenarterie und Vene (*Art. et vena costalis prima*).
7. Wirbelarterie (*Art. vertebralis*).
8. Rechte gemeinschaftliche Kopfschlagader (*Art. carotis communis dextra*).
9. Speisesaftgang (*Ductus thoracicus*).
10. Gemeinschaftliche Kopfschlagader (*Carotis communis*).
11. Wirbelarterie (*Art. vertebralis*).
12. Erste Rippenarterie und Vene (*Art. et Vena costalis prima*).
13. 13. Durchschnittene Rückenschulterblattarterie und Vene (*Art. et vena dorsalis scapulae*).
14. Obere Hohlvene (*Vena cava superior s. descendens*).
15. Unpaarige Vene (*Vena azygos*).
16. Erste Rippenarterie abgeschnitten (*Art. costalis prima*).
17. 17. 17. 17. Zwischenrippenarterien (*Art. intercostales*).
18. Rechte und linke Nierenarterie (*Art. renalis dextra et sinistra*).
19. Untere Hohlvene (*Vena cava inferior s. adscendens*).
20. Halbunpaarige Vene (*Vena hemi-azygos*).
21. 21. Rechte und linke innere Saamenarterie (*Art. spermatica interna dextra et sinistra*).
22. 22. Rechte und linke innere Saamenvene (*Vena spermatica interna dextra et sinistra*).
23. Erste und zweite Lendenvene (*Vena lumbalis*).
24. 24. Rechte und linke gemeinschaftliche Hüftvene (*Vena iliaca communis dextra et sinistra*).
25. 25. Rechte und linke gemeinschaftliche Hüftarterie (*Art. iliaca communis dextra et sinistra*).
26. Schenkelarterie (*Art. cruralis*).
27. Schenkelvene (*Vena cruralis*).
28. Beckenarterie und Vene (*Art. et vena hypogastrica*).
29. Abgeschnittene seitliche Kreuzbeinarterie und Vene (*Art. et vena sacralis lateralis*).
30. Mittlere Kreuzknochenarterie und Vene (*Art. et vena sacra media*).
31. Eine mittlere Mastdarmarterie (*Art. haemorrhoidalis media*).
32. Scheidenarterie (*Art. vaginalis*).
33. Obere Gesässarterie (*Art. glutaea superior*).
34. Hüft- oder Sitzknochenarterie (*Art. ischiadica*).
35. Ende der innern Mastdarmarterie (*Art. haemorrhoidalis interna*).

# Erklärung der Kupfertafel IX.

Diese Tafel stellt die innere Baucharterie und die Gekröss-Arterien dar.

## FIG. I.

1. Der rechte Lappen der Leber, und zwar dessen ausgehöhlte Fläche, welche über dem Grimmdarme liegt.
2. Die Aushöhlung, welche über der Niere liegt.
3. Der viereckige Lappen.
4. Der linke Lappen, welcher hier etwas verzogen ist, und daher nicht in der natürlichen Richtung erscheint.
5. Der Spigelsche Lappen.
6. Der geschwänzte Fortsatz.
7. Die Gallenblase.
8. Die Furche der Nabelvene.
9. Eine fast beständig vorkommende Brücke, welche einen Theil dieser Furche bedeckt.
10. Die Nabelvene.
11. Die Furche des venösen Ganges.
12. 13. Der Magen, welcher aus seiner natürlichen Lage gebracht ist, um einen Theil der Bauchspeicheldrüse sichtbar zu machen.
12. Der Theil, welcher an den obern Magenmund gränzt.
13. Der Pförtner.
14. Die Krümmung des Zwölffingerdarmes, welcher dergestalt zurückgelegt ist, dass der hintere Theil des herabsteigenden und querlaufenden Zwölffingerdarms vorn liegt.
15. Ein Theil der Bauchspeicheldrüse.
16. Ein anderer Theil dieser Drüse, welcher zwischen dem herabsteigenden und querlaufenden Zwölffingerdarm liegt.
17. Die rechte Niere.
18. Das Magen-Grimmdarm-Netz, welches nur obenhin angegeben ist.
19. Ein Theil des Gekröses.
20. Ein Theil des Bauchfells, mit welchem die Gekröss-Gefässe bedeckt sind.
21. Der Stamm der innern Baucharterie (*Art. coeliaca*).
22. Die linke Leberarterie (*Art. hepatica sinistra*).
23. Die Kranzarterie des Magens (*Art. coronaria ventriculi*).
24. Die linke Zwergfellarterie (*Art. phrenica sinistra*), welche aus der obern Kranzarterie entsteht.
25. Die Arterie des obern Magenmundes (*Art. cardiaca*).
26. Die grosse Milzarterie (*Art. splenica*).
27. Die rechte Leberarterie (*Art. hepatica dextra*).
28. Die Arterie der Bauchspeicheldrüse und des Zwölffingerdarms (*Art. pancreatico-duodenalis*).
29. Die rechte Magen-Netz-Arterie (*Art. gastro-epiploica dextra*).
30. Die Arterie des gewundenen Darms und des Grimmdarmes (*Art. ileocolica*).
31. Hohlader (*Vena cava*).
32. Die Pfortader (*Vena portarum*).
33. Die linke Nierenvene (*Vena emulgens sinistra*).
34. Die Nierenarterien.
35. Die Saamengefässe.

## FIG. II.

1. Der rechte Lappen der Leber.
2. Der viereckige Lappen.
3. Der linke Lappen.
4. Der Spigelsche Lappen.
5. Die Gallenblase.
6. Die rechte Niere.
7. Der Magen, welcher so liegt, dass seine beiden Oeffnungen nach hinten gerichtet sind, in welcher Lage er sich zu befinden pflegt, wenn er sehr angefüllt ist.
8. Der obere Magenmund.
9. Der Pförtner.
10. Die zweite Krümmung des Zwölffingerdarms oder der herabsteigende Theil desselben.
11. Die dritte Krümmung dieses Darms.
12. Der Leerdarm.
13. Die linke Niere.
14. Die Milz.
15. Die Bauchspeicheldrüse.

16. Die obere Gekrösarterie (*Art. mesenterica superior*), welche hinter dem Zwölffingerdarm und vor der Bauchspeicheldrüse läuft.
17. Die Kranzarterie des Magens (*Art. coronaria ventriculi*).
18. Die innere Baucharterie (*Art. coeliaca*).
19. Die rechte Magen-Netz-Arterie (*Art. gastroepiploica dextra*), welche längs der grossen Krümmung des Magens läuft.
20. Die Milzarterie (*Art. splenica*).
21. Die linke Magen-Netz-Arterie (*Art. gastro-epiploica sinistra*).
22. Die Pfortader.
23. Gekrösäste der Pfortader.

## FIG. III.

1. Das rechte Grimmdarmgekröse.
2. 3. 4. Das querlaufende Grimmdarmgekröse.
5. Der Theil des linken Grimmdarmgekröses, welcher zwischen der Milz und Niere befindlich und am schmalsten ist.
6. 6. Das Gekröse der Krümmung des linken Grimmdarmes, welches sehr breit ist. Die Häute sind hier zwischen den Gefässen grösstentheils weggenommen worden, um die dahinter liegenden Theile sichtbar zu machen.
7. Der Theil dieses Gekröses, welcher an den Mastdarm hinabsteigt.
8. 8. Ein Theil des gewundenen Darmes.
9. 9. Das Ende des Gekröses der dünnen Därme, wo es in das rechte Grimmdarmgekröse übergeht.
10. Der rechte Theil des Gekröses der dünnen Därme, wovon das Meiste zwischen den Gefässen weggeschnitten ist, um die benachbarten Theile sichtbar zu machen.
11. Der Blinddarm.
12. 12. Der Quergrimmdarm.
13. Der linke Grimmdarm.
14. Die Krümmung des linken Grimmdarmes.
15. Die linke Niere.
16. Der letzte Zwischenknorpel der Lendenwirbel.
17. Der Anfang des Leerdarmes, welcher unter dem querlaufenden Grimmdarmgekröse hervorkommt.
18. Ein Theil der rechten Niere.
19. Der querlaufende Theil des Zwölffingerdarmes.
20. Der rechte Theil oder Kopf der Bauchspeicheldrüse.
21. Die linke Hüftarterie und Vene (*Art. iliaca et vena sinistra*).
22. Die rechte Hüftarterie und Vene (*Art. iliaca et vena dextra*).
23. Die mittlere Heiligbeinarterie (*Art. sacra media*).
24. Der Stamm der Pfortader.
25. Die obere Gekrösarterie (*Art. mesenterica superior*).
26. Die obere Gekrösvene (*Vena mesenterica superior*).
27. Die Magen-Grimmdarmvene.
28. Die untere Gekrösarterie (*Art. mesenterica inferior*).
29. Die rechte Grimmdarmarterie (*Art. colica dextra*).
30. Die mittlere Grimmdarmarterie (*Art. colica media*).
31. Die kleinere Gekrösvene, oder die innere Hämorrhoidalvene.

# Erklärung der Kupfertafel X.

Stellt die untere Becken- und Leisten-Gegend dar.

### FIG. I.

*A.* Unterer Theil des Unterleibes.

*B.* Zurückgelegte Ruthe.

*C. C.* Hodensack mit den beiden Hoden.

*D. D.* Oberschenkel.

*E. E.* Gesässe.

*a. a.* Hautschnitt.

*b. b.* Sitzknorren (*Tuber ischii*).

*c. c.* Aufsteigender Ast des Sitzknochens (*Ramus adscendens ossis ischii*).

*d. d.* Absteigender Ast des Schaamknochens (*Ramus descendens ossis pubis*).

*e. e.* Knorrenkreuzknochenband (*Ligamentum tuberoso-sacrum*).

*f.* Aftermündung (*Orificium ani*).

1. 1. Ursprung des langen Anziehers (*Musc. adductor longus*).

2. 2. Ursprung des schlanken Muskels (*Musc. gracilis*).

3. 3. Ursprung des grossen Anziehers (*Musc. adductor magnus*).

4. 4. Innerer Theil des grossen Gesässmuskels (*Musc. glutaeus maximus*).

5. 5. Afterheber (*Musc. levator ani*).

6. 6. Aeusserer Afterschliesser (*Musc. sphincter ani externus*).

7. Ruthenheber (*Musc. ischio-cavernosus*).

8. Oberflächlicher und

9. tiefer querer Dammmuskel (*Musc. transversus perinaei*).

10. Harnschneller (*Musc. bulbo-cavernosus*).

11. Linke Cowpersche Drüse (*Glandula Cowperi*).

12. Durchschnittener linker Zellkörper der Ruthe (*Corpus cavernosum penis*).

13. 13. Gemeinschaftliche Schaamarterie (*Art. pudenda communis*).

14. 14. Aeussere Hämorrhoidalarterie (*Art. haemorrhoidalis externa*).

15. 15. Damm- oder Mittelfleischarterie (*Art. transversa perinaei*).

16. Ruthenarterie oder Fortsetzung der Schaamarterie (*Art. penis*).

17. Linke Zellkörperarterie der Harnröhre (*Art. cavernosa urethrae*).

18. 18. Gemeinschaftlicher Schaamnerv (*Nervus pudendus communis*).

### FIG. II.

*A. A.* Der gerade Schenkelmuskel.

*B. B.* Der Schneidermuskel.

*C.* Der Schenkelbogen der rechten Seite; Fortsetzung der Sehne des äussern schiefen Bauchmuskels der rechten Seite.

*D.* Der Schenkelbogen der linken Seite.

*E.* Die hintere Wand der sehnigten Scheide, welche den geraden Bauchmuskel einschliesst.

*F.* Der äussere schiefe Bauchmuskel.

*G.* Der gerade Bauchmuskel der linken Seite.

1. 1. Die Schenkelarterie von beiden Seiten.

2. 2. Die Schenkelvene.

3. 3. Der Schenkelnerv.

4. Zweig der Schenkelarterie für die Muskeln.

5. 5 Oberbauchschlagader (*Art. epigastrica*) von beiden Seiten; auf der rechten Seite sieht man ihren Verlauf gegen den geraden Bauchmuskel derselben Seite.

6. Die äussere Unterleibsschlagader (*Art. circumflexa ilei externa*).

---

# Erklärung der Kupfertafel XI.

*A.* Das Schlüsselbein (*Clavicula*).

*B.* Der rabenschnabel- oder hakenförmige Fortsatz des Schulterblattes (*Processus coracoideus*).

*C.* Der kleine Brustmuskel (*Pectoralis minor*).

*D.* Der grosse Brustmuskel (*Pectoralis major*).

*E.* Der dreieckige Armmuskel (*Deltoideus*).

*F.* Das Brustbein (*Sternum*).

*G.* Die weibliche Brust der linken Seite, auf den Rippen liegend.

*H.* Der breite Rückenmuskel (*Latissimus dorsi*).

*I.* Der dreiköpfige Armmuskel (*Anconaeuus* s. *triceps brachii*; er streckt den Vorderarm aus.

*K.* Der Muskel des Hakenfortsatzes oder *Coracobrachialis.*

*L.* Der zweibäuchige Armmuskel (*Biceps brachii*) er beugt den Vorderarm.

*M.* Der innere Armmuskel (*Brachialis internus*); er hat die Wirkung des vorigen.

*N.* Der hintere oder innere Gelenkhöcker des Oberarmknochens (*Condylus humeri interuus*).

*O.* Der runde einwärts drehende Muskel (*Pronator teres*).

*P.* Der lange auswärts drehende Muskel (*Supinator longus*).

*Q.* Der grösste, dickste Theil der Beugemuskeln der Finger, von seiner Sehne losgeschnitten und zurückgelegt.

*R.* Der innere Ellbogenmuskel (*Flexor carpi ulnaris* s. *ulnaris internus*).

*S.* Das Erbsenbein (*Os pisiforme* s. *orbiculare*).

*T.* Die Beugesehnen der Finger, gleich vor dem *Ligamentum carpi volar. propr.* abgeschnitten.

1. Die Schlüsselbeinarterie (*Art. subclavia*).

Der Verlauf der Achselarterie (*Arteria axillaris*) erstreckt sich von 1. bis 9.

2. Drei Brustarterien (*Art. thoracicae*).

3. Die lange äussere Brustarterie (*Art. mammaria externa*).

4. Die Unterschulterblattsarterie (*Art. subscapularis*).

5. Zweige der innern Brustarterie (*Art. mammaria interna*) welche aus den Zwischenräumen der Rippenknorpel hervortreten.

6. Zweige der Unterschulterblattsarterie, welche sich an den Brüsten verästeln.

7. Die hintere herumgebeugte Oberarmarterie (*Art. circumflexa humeri posterior*); sie kommt bei diesem Subjekt aus der Unterschulterblattsschlagader.

8. Die vordere herumgebeugte Oberarmarterie (*Art. circumflexa humeri anterior*).

9. 9. Der Stamm der Armarterie (*Art. brachialis* s. *humeralis*).

10. Die obere tiefgelegene Armarterie (*Art. humeri profunda superior*).

11. Die untere oder kleinere tiefgelegene Armarterie (*Art. humeri profunda inferior* s. *minor*).

12. Der grosse anastomosirende Zweig der Armarterie (*Ramus anastomoticus magnus* s. *collateralis ulnaris*).

13. Bifurkation des Stammes der Armarterie.

14. Die Ellbogenarterie (*Art. ulnaris*).

15. Die Speichenarterie (*Art. radialis*).

16. 16. Verlauf der Speichenarterie.

17. Der oberflächliche Volarzweig der Speichenarterie (*Ramus volaris s. superficialis arteriae radialis*).

18. Der Dorsalzweig (*Ram. dorsalis*) oder die Fortsetzung der Speichenarterie, wie sie unter den Sehnen der Streckmuskeln des Daumens zum Handrücken hinläuft.

19. Der tiefliegende oder untere Gefässbogen der hohlen Hand (*Arcus volaris s. plantaris profunda*) welcher ganz vorzüglich vom Dorsalzweig der Speichenarterie gebildet wird.

20. Die grosse Daumarterie (*Art. magna pollicis*) ein Zweig der Speichenarterie.

21. Die Ellbogenarterie (*Art. ulnaris*) deren Verlauf hier an der innern Seite des *Flexor carpi ulnaris* zu sehen ist.

22. Der, durch die Ellbogenarterie gebildete, obere Gefässbogen der hohlen Hand (*Arcus volaris sublimis s. superficialis*).

23. Die aus dem oberflächlich gelegenen Gefässbogen der hohlen Hand hervorgehenden Fingerarterien (*Art. digitales*).

24. Der tiefligende, anastomosirende Zweig der Ellbogenarterie (*Ramus volaris profundus arteriae ulnaris*) welcher unter den Beugesehnen der hohlen Hand hinwegläuft, und durch Vereinigung mit dem Dorsalzweig der Speichenarterie den untern oder tiefliegenden Gefässbogen (*Arcus volaris profundus*) bilden hilft.

25. Die Zwischenknochenarterie (*Art. interossea*) ein Zweig der Ellbogenarterie. (14.)

---

# Erklärung der Kupfertafel XII.

Stellt die rechte obere Gliedmaasse von der äussern und innern Seite dar.

### FIG. I.

*A.* Oberarmknochen (*Os humeri*).

*B.* Innerer und

*C.* Aeusserer Oberarmknorren (*Condylus humeri internus et externus*).

*D.* Ellbogenknochen (*Os ulnare s. ulna s. focile majus*).

*E.* Ellbogenknochen (*Os ulnare*).

*F. F.* Speichenknochen (*Radius*).

*G.* Durchschnittene Oberarmbinde (*Fascia humeri*).

*H.* Langer Kopf des dreiköpfigen Armmuskels (*Musc. triceps*).

*I.* Aeusserer Kopf des dreiköpfigen Armmuskels (*Musc. triceps*).

*K.* Unterer Theil des Deltamuskels (*Musc. deltoideus*).

*L.* Innerer Kopf des dreiköpfigen Armmuskels (*Musc. triceps*).

*M.* Ein Theil des gemeinschaftlichen Bauches der drei (*H. I. L.*) Köpfe.

*N.* Innerer Armmuskel (*Musc. brachialis internus*).

*O.* Aeussere Seite des zweiköpfigen Armmuskels (*Musc biceps*).

*P.* Sehne des dreiköpfigen Armmuskels, welche am Ellbogen angeheftet ist.

*Q.* Langer Rückwärtswender (*Musc. supinator longus*).

*R.* Langer und

*S.* Kurzer Speichenhandstrecker (*Musc. extensor carpi radialis longus et brevis*).

*T.* Kurzer Rückwärtswender (*Musc. supinator brevis*).

*U.* Unteres Ende des kleinen Knorrenmuskels (*Musc. anconaeus parvus*).

*V.* Ellbogenhandbeuger (*Musc. flexor carpi ulnaris*).

*W.* Ein Stück des gemeinschaftlichen Fingerstreckers (*Musc. extensor digitorum communis*).

*X.* Ein Stück des Ellbogenhandstreckers (*Musc. extensor carpi ulnaris*). (Beide Muskeln sind nach der innern Seite herübergelegt).

*Y.* Langer Abzieher (*Musc. abductor longus*).

*Z.* Kurzer und

*a.* Langer Ausstrecker des Daumens (*Musc. extensor pollicis brevis et longus*).

*b.* Eigenthümlicher Strecker des Zeigefingers (*Musc. extensor proprius digiti indicis*).

1. 1. Ein oberflächlicher Ast der Armarterie, welcher nicht nur an der Oberfläche der Muskeln hinläuft, sondern auch zur Haut vordringt.

2. Oberflächlicher Zweig von der Armarterie und Vene.

3. Fortsetzung der tiefen Armarterie und Vene (*Art. et Vena profunda brachii*).

4. Ein Ast der tiefen Armarterie.

5. Speichennebenarterie (*Art. collateralis radialis*), in welche sich die tiefe Armarterie endigt.

6. Untere Ellbogennebenarterie (*Art. collateralis ulnaris*).

7. Hinterer Ast derselben.

8. Endzweig der Speichennebenarterie (*Art. collateralis radialis*).

9. 9. Zurücklaufende Zwischenknochenarterie (*Art. recurrens interossea*).

10. Aeussere Zwischenknochenarterie (*Art. interossea externa*).

11. 11. Rückenast der Ellbogenarterie (*Ramus dorsalis arteriae ulnaris*).

12. Speichenarterie (*Art. radialis*).

13. Rückenspeichenarterie des Daumens (*Art. dorsalis radialis pollicis*).

14. Ellbogenrückenarterie des kleinen Fingers (*Art. dorsalis ulnaris digiti minimi*).

15. Rückenspeichenarterie der Handwurzel, welche in querer Richtung mit einem Zweige des Rückenastes von der Ellbogenarterie zum

16. Rückenbogen der Handwurzel zusammenfliesst. Die aus diesem Bogen rückwärts laufenden Zweige bilden mit Aesten der Speichenarterie und der untern durchbohrenden Arterie ein Arteriennetz auf der Handwurzel (*Rete carpeum*).

17. Erste, zweite, dritte und vierte äussere Mittelhandarterie (*Art. interossea externa*).

## FIG. II.

*A.* Oberarmknochen (*Os humeri*).

*B.* Speichenknochen (*Radius*).

*C.* Ellbogenknochen (*Ulna*).

*D. D.* Oberarmbinde (*Fascia humeri*).

*E.* Unteres Ende des Deltamuskels (*Musc. deltoideus*).

*F.* Langer und

*G.* Kurzer Kopf des zweiköpfigen Armmuskels (*Musc. biceps brachii*).

*H.* Dreiköpfiger Armmuskel (*Musc. triceps brachii*) von seiner innern Seite gesehen.

*I.* Innerer Armmuskel (*Musc. brachialis internus*).

*K. K.* Unterer Theil des innern Armmuskels.

*L.* Oberer Theil des langen Rückwärtswenders (*Musc. supinator longus*).

*M.* Bauch des zweiköpfigen Armmuskels (*Musc. biceps*).

*N. N.* Durchschnittsflächen des langen Rückwärtswenders (*Musc. supinator longus*).

*O.* Aeusserer langer Handstrecker (*Musc. extensor carpi radialis longus*).

*P. P.* Runder Vorwärtsdreher (*Musc. pronator teres*).

*Q.* Innerer Speichenmuskel (*Musc. flexor carpi radialis*)

*R.* Langer Hohlhandmuskel (*Musc. palmaris longus*).

S. Oberflächlicher gemeinschaftlicher Fingerbeuger (*M. flexor digitorum communis superficialis* s. *perforatus*).

*T.* Der nach innen herumgelegte innere Ellbogenmuskel (*Musc. flexor carpi ulnaris*).

*U.* Tiefer gemeinschaftlicher Fingerbeuger (*Musc. flexor digitorum communis profundus*).

*V.* Langer Daumenbeuger (*Musc. flexor pollicis longus*).

*W.* Tiefer gemeinschaftlicher Fingerbeuger (*Musc. flexor digitorum communis profundus*).

*a.* Sehne des innern Speichenmuskels (*Musc. flexor carpi radialis*).

*b.* Sehne des langen Hohlhandmuskels (*Musc. palmaris longus*).

*c.* Sehne des Hohlhandmuskels (*Musc. pulmaris longus*).

*d.* Sehne des oberflächlichen gemeinschaftlichen Fingerbeugers (*Musc. flexor digitorum communis superficialis.*)

*e* Durchschnitt des kurzen Daumenabziehers (*Musc. abductor pollicis brevis*) und Durchschnitt des

*f.* kurzen Beugers (*Musc. flexor pollicis brevis.*).

*g.* Abzieher des kleinen Fingers (*Musc. abductor digiti minimi*).

*h.* Eigenthümliches Hohlhandband der Handwurzel (*Ligamentum carpi volare proprium*).

*i.* Flechse des zweiköpfigen Muskels (*Aponeurosis musculi bicipitis*).

*k.* Entgegenstellender Muskel des Daumens (*Musc. opponens pollicis*).

1. 1. Armarterie (*Art. brachialis*).

2. Aeussere grosse Armvene (*Vena brachialis externa*).
3. Obere Ellbogennebenarterie (*Arteria collateralis ulnaris*).
4. Untere Ellbogennebenarterie (*Arteria collateralis ulnaris secunda*).
5. Verbindung derselben mit der obern.
6. Spaltung der Armarterie in die Ellenbogen- und Speichen-Arterie.
7. Aeussere grosse und innere kleine Armvene.
8. Speichenarterie (*Art. radialis*).
9. Ellbogenarterie (*Art. ulnaris*).
10. Innere Zwischenknochenarterie (*Art. interossea*).
11. Oberflächlicher Hohlhandast (*Ramus volaris superficialis arteriae radialis*).
12. Oberflächlicher und tiefliegender Hohlhandast (*Ramus volaris superficialis et profundus arteriae ulnaris*).
13. Oberflächlicher Arterienbogen der Hohlhand (*Arcus volaris superficialis*).
14. Verbindung desselben mit der oberflächlichen Hohlhandarterie der Speichenarterie, wodurch der Bogen geschlossen wird.
15. Innere Hohlhandarterie des kleinen Fingers (*Art. volaris ulnaris digiti minimi*).
16. Erste grosse Fingerarterie (*Art. volaris magna prima*).
17. Zweite grosse Fingerarterie (*Art. volaris magna secunda*).
18. Dritte grosse Fingerarterie (*Art. volaris magna tertia*).
19. Ellbogenarterie des Daumens (*Art. volaris ulnaris pollicis*).
20. Ellbogenarterie des Daumens (*Art. volaris ulnaris pollicis*).

# Erklärung der Kupfertafel XIII.

Die Arterien der Hand.

*A.* Die Beugesehnen der Finger (*Tendines flexorum digitorum*).

*B.* Der erste, zweite und dritte Streckmuskel des Daumens (*Extensor pollicis major, minor et abductor pollicis longus*).

*C.* Die Sehne des kurzen äussern Speichenmuskels (*Tendo extensoris carpi radialis brevis*).

*D.* Die Sehne des langen äussern Speichenmuskels (*Tendo extensoris carpi radialis longi*).

1. Die Speichenarterie, noch ehe sie sich am Handgelenk in den sogenannten Volar- und Dorsalzweig spaltet.
2. Der Volarzweig der Speichenarterie (*Ramus volaris arteriae radialis s. superficialis volae*) welcher zur hohlen Hand hingeht, und dann mit dem oberflächlichen Volarzweig der Ellbogenarterie den obern Gefässbogen hervorbringen hilft.
3. Der Dorsalzweig der Speichenarterie, oder die eigentliche Fortsetzung dieses, unter den Ausstreckesehnen des Daumens zum Handrücken hinlaufenden Blutgefässes (*Ramus dorsalis arteriae radialis*).
4. Der zur Handwurzel hingehende Ast des Dorsalzweiges (*Art. dorsalis carpi*).
5. Der über die Mittelhandknochen sich verbreitende Ast dieses Gefässes (*Art. dorsalis metacarpi*).
6. Der zum Daumen hinlaufende Zweig der Dorsalarterie (*Art. dorsalis pollicis*).
7. Die grosse Daumarterie (*Art. magna pollicis*).

8. Die Fortsetzung dieser Arterie, längs dem untern Theil des Daumens.

9. Die tiefe Spaltung des Dorsalzweiges der Speichenarterie, wodurch mit dem tiefliegenden Volarzweig der Ulnararterie eine Anastomose und hierauf der sogenannte untere Gefässbogen (*Arcus volaris profundus*) gebildet wird.

10. Der zum Zeigefinger hingehende Zweig der Dorsalarterie (*Art. digitalis indicis*).

11. Ein anderer, aus der grossen Daumarterie entspringender, kleinerer Gefässzweig dieses Gliedes, welcher jedoch auch zuweilen ungleich stärker ist, als der vorhergehende.

# Erklärung der Kupfertafel XIV.

Eine Ansicht von den Schlagadern der vordern Seite des Oberschenkels.

*A.* Der obere und vordere Stachelfortsatz des Darmbeins (*Processus s. spina ilei superior anterior*).

*B.* Die Schaam (*Pubes*).

*C.* Die Sehne des äussern schiefen Bauchmuskels (*Tendo s. aponeurosis musc. obliqui externi s. descendentis abdominis*).

*D.* Der sogenannte Bauchring (*Annulus abdominalis*).

*E.* Der Saamenstrang (*Funiculus spermaticus*).

*F.* Der Schneidermuskel (*Musc. sartorius*), etwas zurückgelegt.

*G.* Der dreiköpfige oder anziehende Schenkelmuskel (*Musc. triceps s. adductor longus, brevis et magnus*).

*H.* Der schlanke Schenkelmuskel (*Gracilis*).

*I.* Der mittlere Gesässmuskel (*Glutaeus medius*).

*K.* Der gerade Schenkelmuskel (*Rectus femoris*).

*L.* Der innere, dicke Schenkelmuskel (*Vastus internus*).

*M.* Der äussere, dicke Schenkelmuskel (*Vastus externus*).

*N.* Der vordere Crural- oder Schenkelnerv, (*Nervus cruralis*). Er hat seinen Verlauf an der äussern Seite der grossen Schenkelarterie, und liegt eben so oberflächlich als diese.

1. Aeussere Hüft- oder Darmbeinarterie, gewöhnlich Cruralarterie genannt (*Art. iliaca externa s. cruralis.**)

Ihre Zweige sind:

2. die epigastrische Arterie (*Art. epigastrica*) welche gleich unter dem Poupart'schen Band vom Stamm der Cruralarterie abgeht, und zuweilen auch die folgende Arterie hergibt;
3. die Beckenlocharterie (*Art. obturatoria*);
4. die gewundene Darmbeinarterie (*Art. circumflexa ilei*).

5. Schenkelarterie (*Art. cruralis*). Ihre Zweige sind folgende:

6. 6. Die Iguinalarterien, (*Rami inguinales*);
7. der grössere Zweig (*Ramus major*);
8. die Schaamarterien (*Art. pudendae*);
9. die äussere gewundene Schenkelarterie (*Art. circumflexa femoris externa*).

Diese letztere Arterie kommt hier aus dem Stamm der Schenkelarterie.

*) Um diese Arterie besser anschaulich zu machen, haben wir die Sehne der Bauchmuskeln aufgeschnitten.

10. Die eigentliche äussere gewundene Schenkelarterie (*Art. circumflexa femoris externa* s. *propria*).

11. Die tiefliegende Schenkelarterie (*Art. femoris profunda*). Sie ist der allerdickste Zweig des ganzen Stammes, und aus ihr gehen wieder hervor.

*a.* einige unregelmässig laufende Zweige;

*b.* 12. die innere gewundene Schenkelarterie (*Art. circumflexa femoris interna*);

*c.* 13. der fortgesetzte grosse Zweig, welcher am innern Schenkel neben der Cruralarterie herabsteigt;

*d.* die Querspaltung oder äussere Theilung der *Profunda*, die bei diesem Subjekt schon am Hauptstamm der Schenkelarterie (9.) vor sich geht, und daher auch den

*e.* herabsteigenden äussern Zweig (*Ramus descendens externus*) hergibt;

*f.* die äussere gewundene Schenkelarterie (*Art. circumflexa femoris externa*) und endlich

14. 15. 16. die sogenannten durchbohrenden Arterien (*Art. perforantes*) welche insgesammt aus der unter (13) angezeigten Spaltung oder Theilung der *Profunda* entspringen, den dreiköpfigen Schenkelmuskel durchbohren, und endlich an den Sehnen der Kniekehle wieder zum Vorschein kommen.

17. Der fortgesetzte Stamm der grossen Schenkelarterie oder die sogenannte *Art. femoris superficialis*. Sie gibt während ihres ganzen Verlaufes nur wenige, äusserst unbedeutende und unregelmässig laufende Zweige an die benachbarten Theile ab. Der Stamm liegt zwischen den Sehnen des dreiköpfigen Muskels (*G*) und dem grossen innern Schenkelmuskel (*L*), nimmt seine Richtung nach hinten und innen, und perforirt endlich die Sehne des so eben genannten anziehenden Schenkelmuskels.

Die grosse Schenkelarterie giebt drei Zweige her.

1. mehrere unregelmässige Zweige für die benachbarten Theile;

2. den anastomosirenden Zweig (*Ramus anastomoticus*). Er ist der erste und bedeutendste Zweig, den die Schenkelarterie, so lange sie nämlich noch unter der Sehne des dreiköpfigen Muskels verborgen liegt hergibt. Hat sie einmal den vordern Theil des Schenkels verlassen, und ihre Richtung noch nicht völlig nach hinten zu genommen, oder die Kniekehle ganz erreicht: so gehen von ihr mehrere Zweige ab, welche man uneigentlich perforirende nennt. Wir führen sie hier unter der Benennung der

3. unregelmässigen Kniekehlenzweige an, welche hier zu den Muskeln und Sehnen des Knies und Unterschenkels laufen.

# Erklärung der Kupfertafel XV.

Eine Ansicht von den Seitenwänden des Beckens und dem hintern Theil des Oberschenkels.

*A.* Das heilige oder Kreuzbein (*Os sacrum*).

*B.* Das Steissbein (*Os coccygis*).

*C.* Das Darmbein (*Os ilei*).

*D.* Das Sitzbein (*Os ischii*).

*E.* Das *Ligamentum tuberoso-sacrum.*

*F.* Der grosse Rollhügel des Schenkelbeins (*Trochanter major*).

*G.* Der Mastdarm (*Intestinum rectum*).

*H.* Die Harnblase (*Vesica urinaria*).

*I.* Die Vorsteherdrüse (*Glandula prostata*).

*K.* Die Zwiebel der Harnröhre (*Bulbus cavernosus urethrae*).

*L.* Die Schenkel des männlichen Gliedes (*Crura penis*).

Streckmuskeln des Schenkelbeins.

*M.* Der grosse Gesässmuskel (*Glutaeus Maximus*).

*N.* Der mittlere Gesässmuskel (*Glutaeus medius*).

*O.* Der kleine Gesässmuskel (*Glutaeus minimus*).

Beugemuskeln des Unterschenkels.

*P.* Der zweiköpfige Schenkelmuskel (*Biceps femoris*).

*Q.* Der halbmembranöse Schenkelmuskel (*Semimembranosus*).

Genannt der dreiköpfige Muskel (*Musc. triceps*).

*R. R.* Der lange anziehende Muskel (*Adductor longus*);

— Der kurze anziehende Muskel (*Adductor brevis*);

— Der grosse anziehende Muskel (*Adductor magnus*).

*S.* Der schlanke Schenkelmuskel (*Gracilis*).

*T.* Der äussere grosse Schenkelmuskel (*Vastus externus*).

*W.* Der ischiadische Nerv (*Nervus ischiadicus* s. *sacro-ischiadicus*).

*X.* Der halbsehnige Muskel (*Musculus semitendinosus*).

*Y.* Der kurze Kopf des zweiköpfigen Schenkelmuskels.

*Z. Z.* Zwillingsmuskeln der Wade (*Gastrocnemii*).

1. Die Gesässarterie (*Art. glutaea sive iliaca posterior*). Man sieht, wie sie hier aus dem Hüftausschnitt (*Incisura ischiad. major*) heraustritt, und sich sogleich in folgende Zweige theilt:

   *a.* in Muskelzweige, welche sich theils noch innerhalb der Beckenhöhle, theils an deren Ausgang befinden;

   *b.* in einen oberflächlichen, unter dem grossen Gesässmuskel liegenden Zweig (*Ramus superficialis*);

   *c.* in einen aufwärts steigenden, unter dem mittleren Gesässmuskel liegenden Zweig, (*Ram. adscendens*);

   *d.* in einen querlaufenden Zweig (*Ramus transversalis*) welcher sich zwar ebenfalls unter dem mittleren Gesässmuskel befindet; allein mehr nach vorne hin geht.

2. Die Sitzbeinarterie (*Art. ischiadica*).

Innerhalb des Beckens gibt diese Schlagader Zweige zur Harnblase, zum Mastdarm und den benachbarten Muskeln; ausserhalb demselben aber sendet sie in vielfachen Verzweigungen mehrere Aeste nach hinten zu den Gesässmuskeln, zum grossen Hüftnerven und den kleinern, unbedeutendern Muskeln des Oberschenkels.

3. Gemeinschaftlicher Stamm der Schamarterie (*Art. pudenda communis*) wie er an der Rückenseite des Beckens erscheint, und unter dem ischiadischen Band wieder in dasselbe zurückgeht.

4. Der gemeinschaftliche Stamm der Schamarterie (*Art. pudenda communis*) wie er an der innern Seite des Sitzbeines fortgeht und folgende Zweige abgibt:

*a.* die äussere Mastdarmarterie (*Art. haemorrhoidalis externa*);
*b.* die oberflächliche Damm- oder Mittelfleischarterie (*Art. perinaei superficialis*);
*c.* die querlaufende Dammarterie (*Art. perinaei transversalis*).
*d.* die tiefliegende Arterie des männlichen Gliedes (*Art. profunda penis*);

aus dieser letzteren kommen wieder hervor:

*e.* die oberflächliche Arterie des männlichen Gliedes (*Art. dorsalis s. superficialis penis*).
*f.* die Arterie der Harnröhren-Zwiebel (*Art. bulbi cavernosi urethrae*).
*g.* die tiefliegende Arterie der schwammigen Substanz (*Art. profunda corporis cavernosi.*

5. Ist die in die Zwiebel der Harnröhre und in das schwammige Gewebe des Gliedes eindringende Arterie zu sehen.

6. Ein Zweig der gewundenen Schenkelarterie wie solcher mit der Gefässschlagader anastomosirt.

7. Ein Zweig der Becken- oder Hüftlocharterie, und dessen Anastomose mit der Sitzbeinschlagader.

8. Ein starker Zweig der tiefliegenden Schenkelarterie, welche den grossen Gesässmuskel durchbohrt.

9. Ein anderer Zweig der tiefliegendon Schenkelarterie, der aber den zweiköpfigen Beugemuskel des Unterschenkels perforirt.

10. Ein dritter, den dreiköpfigen Muskel durchbohrender Zweig.

11. Die Kniekehlenarterie (*Art. poplitaea*). Sie ist der grösste Zweig der, durch die Sehne des dreiköpfigen Muskels durchgedrungenen Cruralarterie, liegt in der Kniekehle, und spaltet sich an deren unterm Theil in eine vordere und hintere Schienbeinröhrenarterie, welche am Unterschenkel herablaufen.

---

# Erklärung der Kupfertafel XVI.

### FIG. I.

Vordere Fläche einer unteren rechten Gliedmaasse.

*a.* Schenkelbinde (*Fascia lata*).
*A.* Schenkelknochen (*Os femoris*).
*B. B.* Schienbein (*Tibia*).
*C.* Wadenknochen (*Fibula*).
*D.* Innerer Knöchel (*Malleolus internus*).
*E.* Aeusserer Knöchel (*Malleolus externus*).
*F.* Schiffknochen (*Os naviculare*).
*G. G.* Aeusserer grosser Schenkelmuskel (*Musc. vastus externus*), aus welchem ein Stück herausgeschnitten ist.
*H. H.* Gerader Schenkelmuskel (*Musc. rectus femoris*), aus dem das mittlere Stück herausgeschnitten ist.
*I. I.* Tiefer Schenkelmuskel (*Musc. cruralis*).

*K. K.* Schneidermuskel (*Musc. sartorius*).

*L.* Grosser Schenkelanzieher (*Musc. adductor magnus*).

*M.* Innerer grosser Schenkelmuskel (*Musc. vastus internus*).

*N.* Halbhäutiger Schenkelmuskel (*Musc. semimembranosus*).

*O.* Sehne des zweiköpfigen Schenkelmuskels (*Musc. biceps femoris*).

*P.* Langer Wadenbeinmuskel (*Musc. peronaeus longus*).

*Q.* Gemeinschaftlicher langer Zehenstrecker (*Musc. extensor digitorum communis longus*).

*R. R.* Vorderer Schienbeinmuskel (*Musc. tibialis anticus*).

*S.* Langer Strecker der grossen Zehe (*Musc. extensor hallucis longus*).

*T.* Mittlerer Theil des langen gemeinschaftlichen Zehenstreckers (*Q.*).

*U.* Zurückgelegter Theil des langen Wadenbeinmuskels (*P*).

*V.* Aeusserer Zwillingsmuskel (*Pars musculi gastrocnemii externa*).

*W.* Sohlenmuskel (*Musc. soleus*).

*X.* Innerer Zwillingsmuskel (*Pars musculi gastrocnemii interna*).

*Y.* Hervorstehender Theil des hinternSchienbeinmuskels (*Musc. tibialis posticus*).

*Z.* Kurzer gemeinschaftlicher Zehenstrecker (*Musc. extensor digitorum communis brevis*).

*b.* Kurzer Strecker der grossen Zehe (*Musc. extensor hallucis brevis*).

*c.* Drei Bäuche des gemeinschaftlichen kurzen Zehenstreckers (*Musc. extensor digitorum communis brevis*).

1. Schenkelarterie (*Art. cruralis*).

2. Arterienast von der äusseren Kranzarterie des Oberschenkels für den grossen Schenkelmuskel.

3. Innere obere Gelenkarterie (*Art. articularis interna superior*).

4. Innere untere Gelenkarterie (*Art. articularis interna inferior*).

5. Aeussere obere Gelenkarterie (*Art. articularis externa superior*).

6. Aeussere untere Gelenkarterie (*Art. articularis externa inferior*).

7. Zurücklaufender Ast der vorderen Schienbeinarterie (*Ramus recurrens arteriae tibialis*).

8. 8. Vordere Schienbeinarterie (*Art. tibialis antica*).

9. Innere Knöchelarterie (*Art. malleolaris interna*).

10. Ein vorderer Ast der Wadenbeinarterie, welcher durch das Zwischenknochenband nach vorn hervorkommt.

11. Fusswurzelarterie (*Art. tarsea*).

12. Mittelfussarterie (*Art. metatarsea*).

## FIG. II.

Rechte untere Gliedmaasse von der hinteren Seite.

*A.* Schlanker Schenkelmuskel (*Musc. gracilis*).

*B. B.* Halbsehniger Muskel (*Musc. semitendinosus*).

*C. C.* Halbhäutiger Muskel (*Musc. semimembranosus*).

*D.* Langer Kopf des zweiköpfigen Schenkelmuskels.

*E.* Grosser Schenkelanzieher (*Musc. adductor magnus*).

*F.* Aeusserer grosser Schenkelmuskel (*Musc. vastus externus*).

*G.* Innerer grosser Schenkelmuskel (*Musc. vastus internus*).

*H.* Innerer Kopf des Wadenmuskels (*Musc. gastrocnemius*).

*I.* Langer Sohlenmuskel (*Musc. plantaris longus*).

*K.* Aeusserer Zwillingswadenmuskel (*Musc. gemellus externus*).

*L.* Kniekehlenmuskel (*Musc. popliteus*).

*M.* Abgeschnittener grosser Sohlenmuskel (*Musc. soleus*).

*N.* Langer Wadenbeinmuskel (*Musc. peronaeus longus*).

*O.* Achilles-Sehne (*Tendo Achillis*).

*P.* Langer gemeinschaftlicher Beuger der Zehen (*Musc. flexor digitorum pedis longus*).

*Q.* Hinterer Schienbeinmuskel (*Musc. tibialis posticus*).

*R.* Langer Beuger der grossen Zehe (*Musc. flexor hallucis longus*).

*S.* Abgeschnittener kleiner gemeinschaftlicher Zehenbeuger (*Musc. flexor digitorum communis brevis*).

*T.* Abgeschnittener Abzieher der kleinen Zehe (*Musc. abductor digiti minimi*).

*U.* Abzieher der grossen Zehe (*Musc. abductor hallucis*).

*V.* Vorderer Theil des Abziehers der kleinen Zehe (*Musc. abductor digiti minimi*)

*W.* Die vier Bündel des kleinen Zehenbeugers zu den vier letzten Zehen.

1. Kniekehlenarterie (*Art. poplitea*).
2. Kniekehlenvene (*Vena poplitea*).
3. Hüftnerv (*Nervus ischiadicus*).
4. Hintere Schienbeinarterie (*Art. tibialis postica*).
5. Hintere Schienbeinvenen (*Venae tibiales posticae*).
6. Schienbeinnerv (*Nervus tibialis*).
7. Wadenbeinarterie (*Art. peronaea*).
8. Aeussere Hohlfussarterie (*Art. plantaris externa*).
9. Oberflächlicher Ast der innern Hohlfussarterie (*Ramus superficialis arteriae plantaris internae*).
10. Oberflächlicher Ast der äussern Hohlfussarterie (*Ramus superficialis arteriae plantaris externae*).

# Pfennig-Encyklopädie

der

# Anatomie.

## BLUTADERLEHRE.

### Erklärung der Kupfertafel I.

Auf dieser ist das Herz mit den aus ihm entspringenden Gefässstämmen, seinen ernährenden Gefässen in der vordern und hintern Ansicht, und ein Theil einer Vene mit den Klappen dargestellt worden.

#### FIG. I.

Ein Stückchen aufgeschnittene Schenkelvene, an welchem man Klappen und Mündungen von sich hier einsenkenden Venen sieht.

*a. a. a.* Die Mündungen von den Venenästen.

*b. b.* Zwei Paar Klappen in dem Venenstamm.

*c.* Ein sich mit dem Stamme vereinigender abgeschnittener Ast, und

*d.* die darin enthaltenen Klappen, nahe an der Einmündung desselben.

#### FIG. II.

Die vordere Ansicht des Herzens mit seinen Gefässen.

*A.* Der arteriöse Theil des Herzens, in welchem die eigentlichen Herzkammern enthalten sind.

*B.* Die rechte Vorkammer oder Hohlvenenkammer (*Atrium dextrum s. venarum cavarum*).

*a.* Das rechte Herzohr (*Auricula dextra*).

*b.* Das linke Herzohr (*Auricula sinistra*).

*c.* Die aufsteigende Aorta (*Aorta adscendens*).

*d.* Die aus ihrem Bogen hervorkommende ungenannte Arterie (*Art. anonyma*).

*e.* Die abgeschnittene linke Kopfschlagader (*Carotis sinistra*).

*f.* Die abgeschnittene linke Schlüsselknochenarterie (*Art. subclavia sinistra*).

*g.* Die unten hervortretende und abgeschnittene absteigende Aorta (*Aorta descendens*).

*h.* Die Lungenarterie (*Art. pulmonalis*),

*i.* der linke Ast derselben, und

*k. k.* Zweige derselben, welche sich in den Lungen verzweigen.

*l.* Der rechte Ast der Lungenarterie (*Ramus dexter arteriae pulmonalis*), welcher hinter der obern Hohlvene hervorkommt, dessen oberer Ast abgeschnitten ist.

*m. m.* Zweige desselben.

*n. n.* Zweige der rechten Kranzarterie des Herzens.

*o.* Der vordere oder absteigende Ast der linken Kranzarterie.

*p.* Die obere Hohlvene (*Vena cava superior*).

*q.* Die abgeschnittene untere Hohlvene (*Vena cava inferior*).

1. 1. Die zwei rechten Lungenvenen (*Venae pulmonales dextrae*).

2. 2. Aeste derselben.

3. 3. Die linken Lungenvenen (*Venae pulmonales sinistrae*) mit ihren Aesten und Zweigen.

4. Der vordere aufsteigende Ast der grossen Herzvene (*Ram. anterior venae magnae cordis*).

5. 5. Kleine vordere Herzvenen (*Venae anteriores minores cordis*).

6. 6. Kleinste Herzvenen (*Venae minimae*).

## FIG. III.

Die hintere Ansicht des Herzens mit den Gefässen; die letztern sind etwas aus einander gezogen worden.

*A. A.* Der arteriöse Theil des Herzens.

*B.* Die rechte Vor- oder Hohlvenenkammer.

*C.* Die linke Vorkammer oder Lungenvenenkammer. (*Atrium sinistrum* s. *venarum pulmonalium*).

*a. a.* Die abgeschnittene Aorta.

*b.* Die Lungenarterie (*Art. pulmonalis* s. *Vena arteriosa*).

*c. c. c. c.* Zweige der linken Kranzarterie, welche von der grossen Herzvene bedeckt ist.

*d.* Die obere oder absteigende Hohlvene (*Vena cava descendens*).

*e.* Die untere oder aufsteigende Hohlvene (*Vena cava adscendens*).

1. 1. Die zwei linken Pulmonalvenenstämme und

2. 2. 2. Die drei rechten Stämme der Lungenvenen, an welchen die Zweige abgeschnitten worden.

3. Die grosse Kranzvene des Herzens (*Vena coronaria maxima cordis*);

4. Stelle, wo sich dieselbe von hinten in die Hohlvenenkammer einsenkt.

5. 5. 5. Hintere Aeste der grossen Herzvene.

6. Die mittlere oder die kleine Herzvene (*Vena media cordis*).

7. Ast, welcher sich zur erstern vordern Herzvene (Fig. II. 5.) begibt.

# Erklärung der Kupfertafel II.

Stellt die obere Körperhälfte mit geöffneter Brusthöhle dar, an welcher die obern Extremitäten unter der Achsel, die vordern Halsmuskeln bis auf den Kehlkopf und die Schilddrüse, und die Lungen weggenommen sind. Sie zeigt vorzüglich den Verlauf der oberflächlichen Venen des Kopfes und des Halses, und die Bildung des zweiten Venenstammes des grossen Kreislaufes.

*A. A. A. A.* Die durchsägten Rippen.

*B.* Der Herzbeutel (*Pericardium*).

*C.* Die Thymusdrüse.

*D.* Die Schilddrüse (*Glandula thyreoidea*).

*E.* Die Gegend des Zungenknochens.

*a.* Die Luftröhre;

*b.* der rechte Ast derselben (*Bronchus dexter*).

*c.* Der Stirnmuskel.

*d.* Der Hinterhauptmuskel.

*e.* Der Aufheber des Ohres (*Attollens*).

*f.* Die beiden Jochmuskeln (*Musc. zygomatici*).

*g.* Der Herabzieher des Mundwinkels (*Depressor anguli oris*).

*h.* Der Herabzieher der untern Lippe (*Quadratus menti*).

*i.* Der Kaumuskel (*Masseter*).

*k.* Die Ohrspeicheldrüse (*Parotis*).

*l.* Der Subscapularmuskel.

*m.* Der zurückgelegte kleine Brustmuskel.

*n.* Die oberflächlichen Nackenmuskeln.

*o.* Die etwas zurückgezogene Submaxillardrüse.

*p.* Ein Theil des Aortenbogens.

*q.* Die ungenannte Arterie (*Art. anonyma*).

*r.* Die rechte Kopfschlagader.

*s.* Die linke Kopfschlagader.

*t.* Die linke Schlüsselknochenarterie (*Art. subclavia*).

*u.* Die linke Lungenarterie.

1. 1. 1. Das Kopfhautgeflecht (*Plexus venosus s. subcutaneus capitis*), befindet sich in der behaarten Hautdes Kopfes; aus ihm entstehen auf jeder Seite mehrere Aeste, und bilden die Anfänge für Venen.

2. 2. Die äussere Drossel- oder Halsvene (*Vena jugularis externa*) nimmt eigentlich ihren Anfang (3) in der Gegend des Winkels des Unterkiefers, entweder aus der hintern Facialvene oder der innern Jugularvene unter der Parotis hervortretend, oder sie ist eine unmittelbare Fortsetzung der hintern Facialvene. Von hier steigt sie senkrecht, zwischen dem breiten Halsmuskel und dem Kopfnicker, die Aeste des oberflächlichen Hals- und des Nackengeflechtes aufnehmend, herab, tritt unten hinter dem Kopfnicker mehr in die Tiefe, und senkt sich als ein kurzer dicker Stamm, entweder in den Winkel der innern Jugular- und Subclaviculavene, oder in letztere allein (4.) ein.

3. Der Anfang der äussern Jugularvene.

4. Das Ende derselben.

5. 5. Quere Aeste, und

6. 6. herabsteigende Aeste des oberflächlichen Halsgeflechtes (*Venae subcutaneae colli*) welche zum Theil unter dem breiten Halsmuskel verlaufen.

7. Die kleine untere Lippenvene (*Vena labii inferioris minor*) welche aus dem Kinnhautgeflecht entsteht.

Diese letztern Aeste (5. 6. 7.) bilden eigentlich am vordern Umfange des Halses, ein aus starken Aesten bestehendes Geflecht, das oberflächliche oder Hautgeflecht des Halses (*Plexus subcutaneus s. superficialis colli*), welches von der Gegend des Zungenknochens bis über die Schlüsselknochen, wo es aus zwei, von zwei Seiten zusammenlaufenden queren Halsvenen begränzt wird, herabreicht.

8. Die oberflächliche Hinterhauptsvene (*Vena superficialis occipitis*) welche aus dem Kopfhautgeflechte entsteht und in den Stamm der äussern Jugularvene übergeht.

9. 9. Oberflächliche Nackenvenen (*Venae subcutaneae cervicis*).

10. Die oberflächliche Schulterblattvene (*Vena superficialis scapulae*).

Diese Aeste (8. 8. 10), welche hier nur zum Theil zu sehen sind, bilden, indem sie sich unter einander verbinden, unter der Haut des Nackens, das Nackenhautgeflechte (*Plexus superficialis cervicis*), welches oben mit dem Kopfhautgeflechte zusammen hängt, und unten durch lange Queräste, die oberflächlichen Schulterblattvenen, begränzt wird; es nimmt Zweige aus den oberflächlichen Muskeln auf, und anastomosirt mit dem tiefen Nackengeflechte.

11. Die linke äussere Jugularvene.

Die gemeinschaftliche Kopfvene oder innere Drosselvene (*Vena cephalica communis s. jugularis interna*) entsteht in der Gegend des Zungenknochens durch den Zusammenfluss der vordern und der hintern oder innnre Kopfvene. Die vordere wird wieder aus oberflächlichen und tiefen Venen zusammengesetzt, die erstern bilden in der Haut des Antlitzes eigentlich ein zusammenhängendes Netz, dessen Zweige aber zarter sind, als die des Kopfhautgeflechts, mit welchem es verbunden ist. Man kann eben so viele Netze als sich besondere Theile im Antlitze darbieten, annehmen, nämlich: das Netz des obern und des untern Augenlides; der Nase; der obern und untern Lippe, welche am Mundwinkel zusammenhängen, des Kinnes; alle aber stehen mit dem Backengeflechte in Verbindung. Aus diesen Geflechten entstehen kurze oberflächliche Aeste, welche sich in zwei Stämme sammeln: in die vordere und die hintere Antlitzvene, die dann die tiefern Aeste von hinten und innen aufnehmen.

12. Die Stirnvene (*Vena frontalis*), welche in dem vordern Theil des Kopfhautgeflechtes, gewöhnlich für beide Seiten nur einfach, entsteht, steigt in der Mitte der Stirn gegen die Nasenwurzel herab, theilt sich hier rechts und links, um sich mit der folgenden Vene zu vereinigen.

* Theilungsstelle der Stirnvene.

13. Die oberste oder erste Rückenvene der Nase (*Vena dorsalis nasi superior*), welche aus dem Nasengeflechte kömmt.

14. Stelle, wo die Augen-Hirnvene hinter dem Orbicularmuskel der Augenlider aus der Orbita tritt, und mit den vorigen (12. 13.) den eigentlichen Anfang der vordern Facialvene bildet; diese nimmt noch folgende Venen auf:

15. Die obere innere Augenlidvene (*Vena palpebralis interna superior*) welche aus dem obern, und

16. Die untere innere Augenlidvene (*Vena palpebralis inferior*) die aus dem untern Augenlidnetz entsteht.

17. Die untere Nasenrückenvene (*Vena dorsalis nasi inferior*).

18. Die obere und

19. Die untere Nasenflügelvene (*Vena alaris nasi superior et inferior*) kommen aus dem Venennetze, das über der ganzen äussern Nase ausgebreitet ist.

20. Die grosse und

21. Die kleine Oberlippenvene (*Vena labii superioris major et minor*), entstehen aus dem obern Lippengeflechte, und hängen mit dem vorigen zusammen.

22. Die absteigende Augenlidervene (*Vena palpebralis descendens*) geht von dem äussern Umfange des untern Augenlides vor dem Malarknochen herab, und senkt sich hinter den Jochmuskeln in die vordere Facialvene ein.

Der tiefe Ast der vordern Facialvene oder die obere innere Kiefervene, welche unter dem Jochbogen von der vordern Facialvene aufgenommen wird.

23. Die mittlere Lippenvene (*Vena labialis media*) entsteht an dem Mundwinkel von dem obern und untern Lippengeflechte.

24. Die obere, und

25. die untere Unterlippenvene (*Vena labii inferioris superior et inferior*) entstehen aus dem Unterlippen- und dem Kinngeflechte.

26. Die obere und

27. die untere Backenvene (*Vena buccalis superior et inferior*) kommen aus dem Backengeflechte und dem Backenmuskel.

28. Die innere,

29. die mittlere, und

30. die äussere Kaumuskelvene (*Vena masseterica interna, media et externa*) entstehen aus dem Backengeflechte und dem Kaumuskel, und anastomosiren mit Aesten der hintern Facialvene.

31. Die Unterkinnvene (*Vena submentalis*) liegt am untern Rande der Untermaxille, und erhält ihre Zweige aus der Haut und den Muskeln unter dem Kinne.

32. Stamm der vordern Facialvene (*Vena facialis anterior*), welche noch Aeste von der Submaxillardrüse (*Rami glandulares*) aufnimmt, und mit den Hautvenen des Halses anastomosirt.

Die hintere Antlitzvene (*Vena facialis posterior*), welche ebenfalls aus oberflächlichen und tiefen Aesten entsteht, und zunächst, hinten und gleich über der Wurzel des Jochbogens, durch den Zusammenfluss der oberflächlichen und der tiefen Temporalvene gebildet wird, steigt dann vor dem Ohre an der äussern Carotis durch die Parotis bis unter den Winkel der Untermaxille herab, und fliesst mit der vordern Facialvene zu einem kurzen Stamm, der gemeinschaftlichen Facialvene oder vordern Kopfvene zusammen.

33. Die oberflächliche Schläfenvene (*Vena temporalis superficialis*) entsteht in der Temporalgegend aus dem Kopfhautgeflechte, steigt zwischen der Haut und der Aponeurose des Temporalmuskels und vor dem Ohre herab und nimmt:

34. Die obere Ohrvene (*Vena auricularis superior*) von dem Hautgeflechte des äussern Ohres auf.

35. Die tiefe Schläfenvene (*Vena temporalis profunda*) entsteht aus einem zusammengedrängten und dicken Geflechte,

36. dem Schläfengeflechte (*Plexus temporalis*), welches zwischen der Aponeurose und dem Temporalmuskel liegt und

37. eine obere und

38. untere äussere Augenlidvene (*Vena palpebralis externa superior et inferior*) aus den Augenlidernetzen aufnimmt.

39. Die vordere Ohrvene (*Vena auricularis anterior*) kömmt vorn aus dem Ohrnetze und ist zuweilen doppelt und dreifach.

40. Die hintere Ohrvene (*Vena auricularis posterior*) entsteht hinten aus dem Ohrnetze und den Rückwärtsziehe-Muskeln des Ohres, und geht zuweilen in die äussere Jugularvene über.

41. Die vordere Gelenkvene (*Vena articularis anterior*), kommt vorn und aussen aus dem Venennetze (*Plexus venosus articularis*) das sich um das Kiefergelenk bildet, und mit den benachbarten Venen anastomosirt.

42. Die quere Antlitzvene (*Vena transversa facialis*), nimmt Zweige von dem Backengeflechte, den Jochmuskeln, dem Masseter, der Parotis und dem Stenonischen Gang auf.

Ausserdem nimmt die hintere Facialvene: Ohrspeicheldrüsenvenen von innen und unten aus der Parotis, und die innere, untere Kiefervene, auch den tiefen Ast der hintern Facialvene auf.

43. 43. Stamm der hintern Facialvene, welche sich mit der vordern Facialvene zur

44. gemeinschaftlichen Facialvene oder vordern Kopfvene (*Vena facialis communis* s. *cephalica anterior* s. *externa*) vereinigen, die noch verschiedentlich: die obere Schlundkopfvene, die Zungen- und die obere Schilddrüsenvene aufnimmt, oder die eine oder die andere dieser Venen senkt sich unmittelbar in die gemeinschaftliche Kopfvene ein, welche aus der vordern und hintern Kopfvene entsteht.

45. Die hintere oder innere Kopfvene (*Vena cephalica posterior* s. *interna*), wird auch als das obere Ende der innern Drosselvene angesehn.

46. Die gemeinschaftliche Kopfvene oder innere Jugularvene (*Vena cephalica communis* s. *jugularis interna*), welche aus den beiden vorigen Venen zusammengesetzt wird, steigt an der äussern Seite der gemeinschaftlichen Carotis herab, und nimmt gewöhnlich folgende Venen noch auf:

47. Die obere Schilddrüsenvene (*Vena thyreoidea superior*); zuweilen,

48. eine mittlere Schilddrüsenvene, und beständig,

49. die untere Schilddrüsenvene (*Vena thyreoidea inferior*). Dicse drei Venen kommen aus einem, sich an der Oberfläche der Schilddrüse bildenden Geflechte, dem Schilddrüsengeflechte (*Plexus venosus thyreoideus*), die erstere steigt an der gleichnamigen Arterie, die obere Schlundkopfvene oft aufnehmend, in die Höhe; die letztern gehen als kurze Aeste quer vor der Carotis zur gemeinschaftlichen Kopfvene herüber.

49.* Die abgeschnittene Speichenhautvene (*Vena cephalica*).

50. Die abgeschnittene rechte Ellenbogenhautvene (*Vena basilica*).

51. Die abgeschnittene rechte Armvene (*Vena brachialis*).

52. Aeussere Brustkastenvenen (*Venae thoracicae externae*).

53. Die linke Axillarvene (*Vena axillaris.*)

54. Die rechte Axillarvene.

55. Die quere Schulterblattvene (*Vena transversa scapulae*).

56. Die Schlüsselknochenvene (*Vena subclavia*) als der dritte Stamm zur Bildung der gemeinschaftlichen Drosselvene.

57. Die abgeschnittene linke Ellbogenhautvene.

58. Die abgeschnittene linke quere Schulterblattvene.

59. Die linke abgeschnittene innere Brustvene.

60. Stelle, wo sich die drei Stämme, die äussere und die innere Jugularvene und die Subclaviculavene zu der gemeinschaftlichen Jugularvene oder ungenannten Vene vereinigen.

61. Die rechte ungenannte oder gemeinschaftliche Drosselvene (*Vena anonyma* s. *jugularis communis dextra*) senkt sich in der Brusthöhle beinahe senkrecht herab, und vereinigt sich mit der folgenden.

62. Die linke ungenannte Vene, welche länger ist, indem sie von der linken Seite schief vor den Aesten des Aortenbogens zur rechten Seite herübergeht, und mit der erstern den Anfang der obern Hohlvene bildet. Sie nimmt folgende Venen auf:

63. Die absteigende oder unterste Schilddrüsenvene (*Vena thyreoidea descendens s. ima*) entsteht aus dem Venennetze des untern Umfanges der Schilddrüse, die untere Kehlkopfvene aufnehmend; zuweilen senkt sie sich in die rechte ungenannte Vene ein und ist auch doppelt, wo dann bisweilen die eine in die rechte, die andere in die linke ungenannte Vene übergeht.

* Eine zweite absteigende Schilddrüsenvene.

64. Die Brustdrüsenvene (*Vena thymica*) ist hier doppelt, aber oft einfach, entsteht aus den beiden Hälften der Thymusdrüse, und endet in die linke ungenannte Vene; zuweilen, besonders wenn sie doppelt sind, gehen sie in die innere Brustvene über.

65. Die abgeschnittene rechte innere Brustvene (*Vena mammaria interna dextra*). Sie wird aus den doppelten Venenzweigen gebildet, welche aus dem obern Theile der Abdominalmuskeln, dem Zwergfelle, den Pectoral- und Intercostalmuskeln dem mittlern Theil des Brusthautgeflechtes kommen, und genau den Aesten der gleichnamigen Arterien entsprechen, worauf, sowohl diese, als auch die linke innere Brustvene, die auf ähnliche Weise entsteht,

66. die vordere Herzbeutelvene (*Vena pericardiaca anterior* s. *suprema*) und

67. die obere Zwergfellvene (*Vena pericardiacophrenica*) aufnimmt, welche zuweilen in die ungenannte Vene übergehen.

* Die oberste Intercostalvene, so wie die Vertebralvene, sind zuweilen ebenfalls Aeste der ungenannten Vene.

68. Die obere oder absteigende Hohlvene (*Vena cava superior* s. *descendens*) welche in der Gegend des zweiten rechten Rippenknorpels etwas über dem Aortenbogen zunächst durch den Zusammenfluss der beiden ungenannten Venen gebildet wird; sie steigt dann rechts neben der aufsteigenden Aorte ziemlich senkrecht, die unpaarige Vene aufnehmend herab, und mündet in der rechten Vorkammer des Herzens der untern Hohlvene gegenüber.

69. 69. Die grosse unpaarige Vene (*Vena azygos*) und

70. 70. 70. die Intercostalvenen, welche in diese übergehn.

---

# Erklärung der Kupfertafel III.

Enthält die Darstellung der Venen des Augapfels und der in der Augenhöhle liegenden Theile.

### FIG. I.

Stellt ein Segment des Kopfes dar, an welchem die rechte Augenhöhle durch Wegnahme der obern und äussern Wand so geöffnet ist, dass man den Augapfel mit seinen Muskeln, welche zum Theil durchschnitten sind, so wie die Thränendrüse, die herabgelegt worden, sieht.

*A.* Der mittlere untere Theil des Stirnknochens.

*a.* Die Stirnhöhle.

*B.* Der Körper des Sphenoidalknochens.

*b.* Der obere durchsägte Theil des Flügelgaumfortsatzes desselben.

*c.* Die von dem Sphenoidalknochen zurückgelegte feste Hirnhaut.

*d. d.* Die hintern Keilknochenhöcker (*Processus clinoidei posteriores*).

*C.* Der durchsägte Wangenknochen.

*e.* Der Augapfel.

*f.* Der Sehnerv.

*g. g.* Das durch die Conjunctiva mit dem Augapfel verbundene und hervorgezogene obere Augenlid.

*h. h.* Der durchschnittene obere Augenlidheber.

*i. i.* Der Trochlearmuskel.

*k.* Der obere gerade Augapfelmuskel.

*l. l.* Der durchschnittene äussere gerade Augapfelmuskel.

*m.* Der untere gerade Augenmuskel, welcher vorn von dem Augapfel abgeschnitten und herabgelegt worden ist.

*n.* Der innere gerade Augenmuskel.

*o.* Der untere schiefe Augapfelmuskel.

*p.* Die herabgelegte Thränendrüse.

*q.* Der Zellblutleiter der festen Hirnhaut neben dem Sattel des Sphenoidalknochens.

1. 1. Die Gehirn-Augenvene (*Vena ophthalmica cerebralis*).

2. Stelle, wo dieselbe aus dem cavernösen Sinus, durch die obere Orbitalfissur in die Orbita tritt, und dann in dem angegebenen Verlaufe, nachdem sie einen mit der Gesichts-Augenvene anastomosirenden Ast aufgenommen hat, noch folgende Venen aufnimmt.

3. Zweig, welcher aus dem Levator des obern Augenlides, dem Trochlearmuskel und dem obern geraden Augenmuskel entsteht, über den Augapfel herabläuft, und in die Lacrymalvene übergeht;

4. 4. Zweige (*Venae musculares*) aus dem Levator des obern Augenlides, und dem innern geraden Augenmuskel;

5. die Thränendrüsenvene (*Vena lacrymalis*), welche mit mehreren Zweigen aus der obern und untern Thränendrüse entsteht, den Muskelzweig (3.) aufnimmt, und mit der obern Ciliarvene anastomosirt;

6. die Anastomose zwischen der Lacrymal- und der obern Ciliarvene;

7. 7. Aeste, welche aus der Thränendrüse kommen;

8. 8. die obere Ciliarvene (*Vena ciliaris superior*) entsteht wie die übrigen Ciliarvenen, aus den büschelförmigen Venen der Gefässhaut des Augapfels, nimmt Zweige von der Conjunctiva und einen Zweig von dem obern geraden Augenmuskel auf, anastomosirt mit der Lacrymalvene, und senkt sich in die Gehirn-Augenvene ein.

9. Ein absteigender Ast der Gehirn-Augenvene, welcher sich an der innern Seite des Sehnervens herabbiegt, und mit einem ihm entgegen kommenden Ast der Gesichts-Augenvene (18) zusammenfliesst.

Nachdem die Gehirn-Augenvene diese Venen aufgenommen hat, wendet sie sich zum innern Winkel der Orbita, und nimmt: die vordere Ethmoidalvene, welche aus der Schleimhaut der Nase entsteht; Venen aus dem Thränensacke; innere Augenlidvenen und die Supraorbitalvene auf.

10. Die hintere obere innere Kiefervene oder der tiefe Ast der vordern Antlitzvene.

11. Die innere hintere Nasenvene, abgeschnitten.

12. 12. Die Gesichts-Augenvene (*Vena ophthalmica facialis*) entsteht eigentlich aus dem cavernösen Sinus unter der Gehirn-Augenvene, geht hinten in der Orbita mit einigen Krümmungen herab und durch die untere Orbitalfissur heraus, und vereiniget sich mit der innern Nasenvene zu der obern innern Kiefervene. Sie nimmt auf diesen Wegen folgende Venen auf:

13. eine kleine Vene, welche aus der Kieferhöhle kommt;

14. Die untere Augenhöhlvene (*Vena infraorbitalis*) welche in dem Infraorbitalkanal verläuft und mit der vordern Facialvene anastomosirt.

15. einen Ast, welcher die äussere untere Ciliarvene aufnimmt,

16. einen Ast, welcher mit der Augen-Gehirnvene verbunden ist, und

17. eine äussere Ciliarvene (*Vena ciliaris anterior*) von dem Augapfel, mit welcher sich Zweige des äussern geraden Augenmuskels vereinigen, aufnimmt;

18. den aufsteigenden Ast, welcher mit dem absteigenden der Gehirn-Augenvene zusammenfliesst, und durch

19. einen Zweig mit der äussern Ciliarvene verbunden ist.

20. Die Netzhautvene (*Vena centralis retinae*) entsteht in der Netzhaut oder Markhaut des Augapfels mit drei Aesten, verläuft neben der Arterie durch den Sehnerven, nimmt:

21. einen Zweig von dem Sehnerven auf, und geht entweder in den cavernösen Sinus oder in die Gesichts-Augenvene über.

22. Stelle, wo die Gesichts-Augenvene, hinter dem hintern zurückgelegten Ende des äussern geraden Augenmuskels, aus dem cavernösen Sinus hervortritt, und

23. einen Zweig von dem untern geraden Augenmuskel, der mit der Centralvene in Verbindung steht, aufnimmt.

24. Die hintere Siebknochenvene (*Vena ethmoidalis posterior*), wo sie aus dem hintern Ethmoidalloch hervortritt, dann geschlängelt unter dem Sehnerven und auf dem Boden der Orbita nach aussen und wieder in die Höhe steigend, verläuft, und sich nahe am Ursprunge der Gesichts-Augenvene in dieselbe einsenkt.

25. Das äussere Ende der hintern Ethmoidalvene.

26. Die abgeschnittene Frontalvene.

27. Die vordere Facialvene.

## FIG. II.

Der Augapfel, an welchem die Hornhaut mit der festen Augenhaut (*Sclerotica*) zurückgelegt worden, und die Venen der Gefässhaut und der Iris dargestellt worden sind.

*a. a. a. a.* Die in vier Lappen zurückgelegte feste Augenhaut.

*b. b. b.* Die Hornhaut.

*c.* Der Sehnerv.

*d. d.* Die aufgeschnittene und zurückgeschlagene Scheide desselben.

*e.* Die zerschnittene und zurückgeschlagene Regenbogenhaut (*Iris*).

*f.* Die Sehe (*Pupilla*).

*g. g.* Die Löcher zum Durchgang der Ciliarvenen.

1. Die Markhautvene (*Vena centralis retinae*) in dem Sehnerven liegend.

2. 2. Zwei grosse Ciliarvenen, welche besonders aus den Wirbel- oder Strudelgefässen entstehen.

3. 3. Einige kleine Venen, welche sich mit den Strudelgefässen verbinden, und neben den Ciliararterien dicht an dem Sehnerven, die Sclerotica durchbohren.

4. Eine kleine Ciliarvene, welche zwischen den Strudelgefässen entsteht, von der Iris Zweige aufnimmt, und mit der langen Ciliarvene anastomosirt.

5. Eine kleine Ciliarvene, welche aus kleinern Strudelgefässen zusammengesetzt wird.

6. 6. Venen der Iris, welche in die Strudelgefässe übergehen.

7. Eine lange Ciliarvene, welche aus Venen der Iris entsteht, und gewöhnlich von

8. einem Ciliarnerven begleitet wird.

9. Zwei abgeschnittene vordere Ciliarvenen, welche aus der Iris entstehen und vorn die Sclerotica durchbohren.

10. Venen der Iris, welche schlangenförmig und parallel neben einander in die lange Ciliarvene und die Strudelgefässe übergehen.

### FIG. III.

Das vergrösserte Auge eines zweijährigen Kindes, welches so geöffnet ist, dass man die innere Fläche der ausgebreiteten Markhaut, und zum Theil die Gefässhaut mit der Iris übersieht, der Glaskörper ist nach vorne übergelegt, so dass sein vorderer Umfang nach unten liegt.

*a. a.* Die aufgeschnittene und zurückgelegte Scheide des Sehnerveus.

*b.* Der aufgeschnittene Sehnerv, worin man die Centralvene sieht.

*c. c.* Die ausgebreitete Mark- oder Netzhaut, welche zum Theil mit dem Glaskörper noch zusammenhängt.

*d.* Der Glaskörper.

*e. e.* Die Gefässhaut (*Choroidea*).

*f. f.* Der Ciliarkörper derselben.

*g. g.* Die Regenbogenhaut (*Iris*).

1. 1. Die drei Venenäste, welche aus den Zweigen der Markhaut entstehen, und an dem Eintritt der Sehnervenfäden:

2. den Stamm der Netzvene (*Vena centralis retinae*) bilden. Diese dringt an der Centralarterie durch den Sehnerven und senkt sich, wie Fig. I. 20. 21. angegeben ist, in die Gesichts-Augenvene oder den cavernösen Sinus ein.

3. 3. Die Venen der innern Fläche der Gefässhaut, welche mehr in paralleler Richtung verlaufen und sich mit:

4. 4. den Venen des Ciliarkörpers vereinigen und mit Venen der Iris in keiner Verbindung stehen.

---

## Erklärung der Kupfertafel IV.

Enthält die Darstellung der Blutleiter der harten Hirnhaut, der innern Venen des Gehirnes, und der Bauchdeckenvenen mit ihren Verbindungen.

### FIG. I.

Ein Perpendiculär-Durchschnitt des Kopfes, an welchem von innen die Blutleiter, die mittlere Hirnhaut- und die untere innere Kiefervene dargestellt sind.

*a. a.* Die rechte Hälfte der Schädelhöhle, mit der festen Hirnhaut ausgekleidet.

*b.* Durchschnitt des Stirnknochens.

*c.* Durchschnitt des Ethmoidalknochens

*d.* Durchschnitt des Sphenoidalknochens.

° Der Flügelfortsatz desselben.

*e. e.* Durchschnitt des Occipitalknochens.

*f.* Durchschnitt des grossen Occipitalloches.

*g. g.* Der innere Umfang des Temporalknochens.

*h.* Der innere Gehörgang.

*i.* Durchschnitt des Obermaxillarknochens.

*k.* Durchschnitt des linken Nasenknochens.

*l.* Die Nasenscheidewand mit der Schleimhaut überzogen.

*m.* Der Gaumen.

*n.* Die rechte Hälfte des Unterkiefers.

*o.* Der Eingang des Kieferkanales.

1. 1. Die doppelte mittlere Hirnhautvene (*Vena meningea media*), welche die gleichnamige Arterie durch das Spinalloch des Sphenoidalknochens begleitet, und in das venöse Flügelgeflechte übergeht. Ausserdem gehen mehrere Hirnhautvenen in die benachbarten Blutleiter über.

Die Blutleiter der festen Hirnhaut (*Sinus durae matris*) sind die zwischen den beiden Blättern der festen Hirnhaut befindlichen dreieckigen Räume, welche die Venen des Gehirnes aufnehmen, in einander und in die Venen des Halses übergehen.

2. Das hintere oder untere Ende des obern Längensinus (*Sinus longitudinalis superior*). Dieser verläuft in dem obern Rande der grossen Hirnsichel, fängt eigentlich vorn an dem blinden Loche des Stirnknochens, zuweilen mit einer kleinen Vene, welche aus der Nasenhöhle durch dasselbe kommt, an, und endiget, nach hinten immer weiter werdend, gewöhnlich in den rechten, selten in den linken oder in beide Quersinus. Ausser dass er die obern äussern Hirnvenen aufnimmt, hängt er durch kurze Zweige (*Emissaria Santorini*) durch die Parietallöcher mit den äussern Kopfvenen zusammen.

Der untere Längensinus liegt im untern Rande der grossen Hirnsichel.

3. 3. Der rechte Querblutleiter (*Sinus transversus*) nimmt seinen Anfang von dem Zusammenfluss des obern Längen- und Perpendiculär-Sinus, vor der kreuzförmigen Erhabenheit des Hinterhauptknochens, verläuft im hintern Rande des Hirnzeltes nach vorn bis hinter dem Winkel des Felsenknochens, hier den obern Felsensinus aufnehmend, dann gekrümmt abwärts zum Jugularloch und endiget in die hintere Kopfvene, nachdem er den untern Felsensinus aufgenommen hat. Durch das Mammillarloch hängt er mit den Kopfvenen, durch das hintere Gelenkloch mit den tiefen Nackenvenen zusammen.

4. Stelle, wo der Quersinus in das Jugularloch tritt.

5. Ein Theil des geraden oder Zeltblutleiters (*Sinus perpendicularis* s. *quartus*). Dieser geht auf der Mitte des Hirnzeltes (*Tentorium*), da wo sich die grosse Hirnsichel mit dem Hirnzelte vereiniget, schief von oben und vorn, nach hinten, gewöhnlich zum linken Quersinus herab. Er nimmt den untern Längensinus, und den Stamm der innern Hirnvenen auf.

6. Herophilus Kelter (*Torcular Herophili*) wird die Vereinigungsstelle genannt, wo der perpendiculäre, der obere Längen- und die Quersinus zusammentreten.

7. Der rechte obere Felsenblutleiter (*Sinus petrosus superior*) entsteht, wo der cavernöse und der untere Felsensinus sich vereinigen, verläuft auf dem obern Winkel des Felsenknochens, und geht in den Quersinus über.

8. Der rechte untere Felsenblutleiter (*Sinus petrosus inferior*) entspringt an der Stelle des vorigen, steigt in einer Furche, zwischen dem innern Ende des Felsenknochens und dem Basilartheil des Hinterhauptknochens, zum Jugularloch herab und endet in dem Quersinus.

9. Stelle, wo die beiden Felsensinus mit dem cavernösen Sinus in Verbindung stehn.

10. Der Blutleiter des Hirnanhanges (*Sinus circularis Ridleyi*) liegt zwischen den beiden Zellsinus auf dem Sattel des Sphenoidalknochens, den Hirnanhang (*Glandula pituitaria*) umgebend, und von diesem Venen aufnehmend, und geht auf beiden Seiten in die Zellsinus über, (hier ist der linke Theil durchschnitten.)

11. Der obere Zapfenblutleiter (*Sinus basilaris superior*) liegt auf der Vereinigungsstelle des Sphenoidalknochens und des Basilartheiles des Hinterhauptknochens und geht quer, von einem untern Felsensinus zum andern, herüber.

12. Der untere Zapfenblutleiter (*Sinus basilaris inferior* s. *occipitalis anterior inferior*) geht quer, von der Stelle des Zusammenflusses des untern Felsen- und des Quersinus, von der einen Seite zu der andern herüber, und fliesst durch einen absteigenden Ast mit dem hintern Occipitalsinus zu dem Kreisblutleiter des Hinterhauptloches zusammen.

13. Der Hinterhauptblutleiter (*Sinus occipitalis* s. *posterior*) entsteht von dem innern Ende der Querblutleiter oder dem Herophilus Kelter und steigt einfach, oft doppelt in der kleinen Hirnsichel herab, spaltet sich in zwei Schenkel und geht in den folgenden Sinus über.

14. Der Kreisblutleiter des grossen Hinterhauptloches (*Sinus circularis foraminis magni*) liegt im Umfange des grossen Hinterhauptloches, wird als eine Fortsetzung des vorigen und des untern Basilarsinus angesehn; (die Sinus 11—14 sind an ihrem linken Ende durchschnitten).

15. Der Anfang der Vertebralvene, von dem letztern Sinus entstehend.

16. Die hintere Kopfvene oder innere Jugularvene, welche von dem Querblutleiter entspringt.

17. Die hintere Facialvene.

18. Der tiefe Ast derselben oder die innere untere Kiefervene, welche zunächst aus dem Flügelgeflechte entsteht.

19. Die hintere Gelenkvene, welche aus dem Articulargeflechte kömmt.

20. Die untere Zahnhöhlenvene (*Vena alveolaris inferior*) tritt, nachdem sie die Venen der Zähne und des Knochens aufgenommen hat, neben der Alveolarterie aus dem Kieferkanal hervor und senkt sich in den tiefen Ast der Facialvene ein.

## FIG. II.

Das Gehirn, welches auf beiden Seiten mit Zurücklassung der grossen Hirnsichel, bis zu den seitlichen Höhlen (*Ventriculi laterales*) weggenommen worden ist; von der linken Seite und oben dargestellt; wodurch die innern, und zum Theil die äussern Hirnvenen sichtbar geworden sind.

*a. a.* Der untere Theil des grossen Gehirns.

*b. b.* Die grosse Hirnsichel.

*c.* Hinten etwas anhängende Hirnhaut,

*d. d.* der halbeiförmige Mittelpunkt des Gehirns (*Centrum semiovale Vieussenii*).

*e.* Das vordere Ende, und

*f.* das hintere Ende des weggenommenen Hirnbalkens (*Corpus callosum*).

*g.* Stelle, wo sich der linke seitliche Ventrikel in das absteigende Horn (*Cornu descendens*) fortsetzt.

*h. h.* Die gestreiften Körper (*Corpora striata*).

*i. i.* Die Sehhügel (*Thalami nervi optici*).

*k. k.* Die seitlichen Gefässnetze (*Plexus choroidei laterales*).

1. 1. Der obere longitudinale Sinus.

2. 2. Der untere Längenblutleiter, die untere Sichelblutader (*Sinus longitudinalis inferior s. Vena falciformis*) ist rundlich, liegt im untern Rande der grossen Hirnsichel und endigt in dem folgenden.

3. Der perpendiculäre Sinus.

Die Venen des Gehirnes sind eigentlich äussere und innere; die erstern sammeln sich in der Gefässhaut an dem Umfange und der Oberfläche des Gehirnes und senken sich als grosse weite Aeste überall in die benachbarten Blutleiter der festen Hirnhaut ein. Die innern Hirnvenen verlaufen in den Höhlen des Hirnes, und sind:

4. 4. Die Vene des gestreiften Körpers (*Vena corporis striati*), welche in der Furche zwischen dem gestreiften Körper und dem Sehhügel nach vorn verläuft, aus diesen Zweige aufnimmt, und mit der folgenden sich vereiniget.

5. 5. Die Adernetzvene (*Vena choroidea*) geht in dem choroideischen Geflechte, längs dem Ammonshorn (*Pes hippocampi major*) und dem Sehhügel, Zweige aus diesen aufnehmend, aus dem absteigenden Horn hervortretend nach vorn, und vereiniget sich an dem vordern Ende des Sehhügels mit der vorigen, wodurch:

6. Die Galenische Vene (*Vena magna Galeni*) gebildet wird. Diese geht von hier unter dem Gewölbe (*Fornix*) des Hirnes, in dem Gefässvorhang (*Tela choroidea*) rückwärts hin, gewöhnlich eine vordere obere kleine Hirnvene aufnehmend, und senkt sich, entweder dicht neben der der andern Seite oder mit dieser, zu einem kurzen Stamm vereinigt, in das vordere Ende des perpendiculären Sinus, ein.

7. Der Stamm, welcher durch die beiden Galenischen Venen gebildet wird.

8. 8. 8. Untere äussere Gehirnvenen, welche in den Zell- und Quersinus ihrer Seite übergehen.

## FIG. III.

Die hintere oder innere Ansicht des Brustknochens mit den vordern Enden der Rippen und den Bauchmuskeln, an welchen der Verlauf der innern Brust- und der Bauchdeckenvenen zu sehen ist.

*a.* Der Griff des Brustknochens,

*b.* der Körper, und

*c.* der Schwerdtfortsatz desselben.

*d.* Das vordere Ende der ersten Rippe und Knorpel.

*e.* Das der neunten Rippe,

*f. f.* der quere Bauchmuskel,

*g. g.* der gerade Bauchmuskel,

*h. h. h.* dessen sehnigte Streifen (*Inscriptiones tendineae*),

*i. i.* die weisse Bauchlinie (*Linea alba*),

*k.* Die Gegend des Nabels.

1. Der doppelte äussere oder Muskel-Zwergfellast der innern Brustvene (*Ramus s. Vena musculo-phrenica*) entsteht mit Zweigen aus dem vordern und äussern Theil des Zwergfelles und den untern Intercostalästen, verläuft längs der Insertion des Zwergfelles an den falschen Rippenknorpeln nach innen und vereiniget sich mit dem Bauchaste zum Stamme der innern Brustvene.

2. Die Muskel-Zwergfellarterie.

3. Der doppelte innere Ast oder die obere Bauchdeckenvene (*Ramus s. Vena epigastrica superior*) nimmt besonders Zweige von dem obern Theile des geraden Abdominalmuskels, und dem Bauchfelle, auf, und fliesst mit dem äussern Aste zu dem Stamme der innern Brustvene zusammen.

4. Die obere Bauchdeckenarterie (*Art. epigastrica superior*).

5. 5. 5. Die Zwischenrippenäste (*Rami intercostales*) welche von den Intercostalmuskeln, und

6. 6. Die Brustknochenäste, (*Rami sternales*) welche von der hintern Membran des Brustknochens entstehn, sind leicht zu erkennen.

7. 7. Der Stamm der innern Brustvene (*Vena mammaria interna*) welcher zunächst aus dem Zusammenfluss der Aeste 1. und 3. entsteht, ist anfänglich doppelt, nimmt noch, indem sie an der Seite des Brustknochens von ihrer Arterie begleitet, in die Höhe steigt, von aussen her: Aeste aus dem Brusthautgeflechte, und oben, die vordere Herzbeutel-Zwergfellvene auf, und senkt sich dann in die gemeinschaftliche Jugularvene ein.

8. 8. Die innere Brustarterie (*Art. mammaria interna*).

9. Die doppelte innere untere Bauchdeckenvene (*Vena epigastrica interna inferior* s. *epigastrica*) entsteht an der innern Fläche des geraden Bauchmuskels dem Aste 3. gegenüber, nimmt kleinere Zweige aus dem Bauchfelle auf, steigt an ihrer Arterie herab, tritt dann unter der innern Apertur des Leistenkanales sich hinbiegend, und die äussere Saamenvene (*Vena spermatica externa*) aus dem Rautengeflechte aufnehmend und einfach werdend, in die gemeinschaftliche Schenkelvene.

10. Die innere untere Bauchdeckenarterie.

11. Der innere Ast der äussern Bauchdeckenvene, oder die Bauchvene (*Vena abdominalis*) entsteht vorzüglich zwischen dem innern schiefen und dem queren Bauchmuskel, von Zweigen derselben, und geht in die äussere Bauchdeckenvene über.

12. Die Baucharterie (*Art. abdominalis*) welche jene Venen begleitet.

---

# Erklärung der Kupfertafel V.

Enthält die Darstellung der tiefen Venen des Kopfes, des Halses und der Wirbelsäule.

## FIG. I.

Der Kopf mit der Wirbelsäule bis zum zweiten Bauchwirbel, und den tiefern Theilen des Halses und der Brusthöhle; die rechte Hälfte der Calva, die äussere Wand der Orbita und der Unterkiefer, sind weggenommen worden.

*a. a.* Die geöffnete Schädelhöhle.

*b.* Die geöffnete Augenhöhle.

*c.* Das hintere Ende des Jochbogens.

*d.* Die Mündung des knöchernen äussern Gehörganges.

*e.* Der Gelenkfortsatz des abgesägten Unterkiefers.

*f.* Der Oberkiefer.

*g.* Der durchsägte Wangenknochen.

*h. h.* Die Halswirbel.

*i. i.* Die Brustwirbel.

*k. k.* Die zwei ersten Bauchwirbel.

*l. l.* Das durch die Gefäss- und Spinnwebenhaut durchscheinende Gehirn.

*m.* Der Augapfel.

*n.* Die Zunge.

*o.* Der Kiefer-Zungenknochenmuskel (*M. genio-hyoideus*).

*p.* Der Zungenknochen.

*q.* Der Kehlkopf.

*r.* Die Schilddrüse.

*s.* Die Luftröhre.

*t. t.* Die Luftröhrenäste oder Bronchien.

*u. u.* Der Schlundkopf.

*v. v.* Der Schlund (*Oesophagus*).

*w.* Stelle, wo sich derselbe in den Magen erweitert.

1. Die aufsteigende Aorta.

2. Die ungenannte Arterie (*Art. anonyma*).

3. Die rechte Kopfschlagader.

4. Die rechte abgeschnittene Schlüsselknochenarterie.

5. 5. Der obere Longitudinal-Sinus.

6. 6. 6. Die obern äussern Gehirnvenen, welche sich, sieben bis neun auf jeder Seite in den vorigen Längensinus ergiessen.

7. Die durch die Augenhöhle verlaufende Gehirn-Augenvene (*Vena ophthalmica cerebralis*);
8. Stelle, wo dieselbe durch die obere Orbitalfissur aus der Schädelhöhle tritt; und
9. Stelle, wo sie mit der Stirn- und der obersten Nasenvene zum Anfang der vordern Facialvene zusammenfliesst.
10. Die Oberaugenhöhlen-Vene (*Vena supraorbitalis*), welche besonders aus dem Stirnmuskel und Augenbraunenrunzler entsteht, und in die Gehirn-Augenvene übergeht.
11. Die Augen-Gesichtsvene (*Vena ophthalmica facialis*).
12. Die innere obere Oberkiefervene oder der tiefe Ast der vordern Antlitzvene (*Vena maxillaris interna superior* s. *Ram. profundus venae facialis anterior*) entsteht unter der untern Orbitalfissur durch den Zusammenfluss der Augen-Gesichtsvene, und der innern Nasalvene, welche aus der Flügelgaumengrube kommt, und die gleichnamigen Aeste der innern Maxillararterie aufnimmt, nimmt noch Zweige aus dem Flügelgeflechte auf, und steigt an dem äussern Umfange des Oberkiefers von hinten nach vorn und unter dem Jochbogen zur vordern Facialvene herab.
13. 13. Die durchschnittene vordere Facialvene.
14. Die Sublingualvene, welche in die vordere Facialvene übergeht, Zweige aus dem Kieferzungenknochen-, dem Zungenknochen-Zungenmuskel, und der Sublingualdrüse aufnimmt.
15. Die abgeschnittene Temporalvene.
16. Die vordere Gelenkvene.
17. Die tiefen Schläfenäste (*Rami temporales profundi*) kommen von dem Temporalmuskel und gehen in
18. das venöse Flügelgeflecht (*Plexus venosus pterygoideus*) über. Dieses liegt zwischen dem äussern und innern Flügelmuskel und dem obersten Theil des Schlundkopfes, die innere Maxillararterie umgebend, wird von den Temporalzweigen, und den Zweigen genannter Muskeln gebildet, nimmt Zweige von der Nasenhöhle, dem Gaumen, und Schlundkopfe auf, hängt mit der obern innern Oberkiefervene zusammen, und geht in die folgende Vene über.
19. Die untere oder hintere innere Kiefervene oder der tiefe Ast der hintern Antlitzvene (*Vena maxillaris interna inferior* s. *Ramus profundus venae facialis posterioris*) entsteht aus dem Flügelgeflechte, tritt hinter den Gelenkfortsatz des Unterkiefers, nimmt die hintere Gelenkvene und die untere Alveolarvene auf, und geht in die hintere Facialvene über.
20. Die hintere Ohrvene (*Vena auricularis posterior*).
21. Stamm der hintern Facialvene.
22. Die vordere Kopf- oder gemeinschaftliche Facialvene.
23. Das Schlundkopfgeflecht (*Plexus venosus pharyngeus*) bildet sich aus den Venenzweigen des Schlundkopfes an der Oberfläche desselben, anastomosirt mit dem Flügelgeflechte, dem tiefen Aste der hintern Facialvene und der hintern Kopfvene und geht vorzüglich in die folgende Vene über.
24. Die Schlundkopfvene (*Vena pharyngea*) entsteht aus dem Schlundkopfgeflechte, und senkt sich verschiedentlich in die vordere Kopf- oder in die obere Schilddrüsenvene oder in beide zugleich ein.
25. Die Zungenvene (*Vena lingualis*) entsteht mit mehreren Zweigen in der Substanz der Zunge, welche die tiefe Lingualarterie geflechtartig umgeben, tritt dann an dieser, die Dorsaläste der Zunge aufnehmend, durch den Zungenknochen-Zungenmuskel hervor, und vereiniget sich verschiedentlich mit der vorigen, und der obern Schilddrüsenvene, oder geht unmittelbar in die gemeinschaftliche Kopfvene über.
26. Das Schilddrüsengeflecht (*Plexus thyreoideus*).
27. Die obere Schilddrüsenvene (*Vena thyreoidea superior*).
28. Die hintere Kopfvene oder innere Drosselvene (*Vena cephalica posterior* s. *interna* s. *jugularis interna*), nimmt ihren Anfang in dem Jugularloche von dem untern Ende des Quersinus, steigt an der äussern Seite der Cerebralcarotis bis zur Gegend des Zungenknochens herab und vereinigt sich mit der vordern Kopfvene zu
29. der gemeinschaftlichen Kopfvene (*Vena cephalica communis*) auch die eigentliche innere Jugularvene genannt.
30. Die untere Schilddrüsenvene (*Vena thyreoidea inferior*).
31. 31. Die äussere Drosselvene (*Vena jugularis externa*) mit abgeschnittenen oberflächlichen Aesten und etwas zurückgezogen.
32. Die oberflächliche Hinterhauptvene.
33. Die tiefe Hinterhauptvene (*Vena occipitalis profunda*) entsteht aus dem Hinterhauptmuskel, und dem Kopfhautgeflechte, begleitet die Hinterhauptarterie und geht in das tiefe Nackengeflechte über.
34. Das obere Ende der Wirbelvene (*Vena vertebralis*) entsteht aus dem Kreisblutleiter des grossen Hinterhauptloches, tritt dann in den Wirbelkanal, in welchem die Wirbelvene neben der Ar-

terie, von aussen her: Zweige von dem tiefen Nackengeflechte, und von innen: die obern Zweige des Rückenmarkes und aus dessen Häuten aufnehmend, herabsteigt, und nachdem sie durch den Querfortsatz des sechsten oder siebenten Halswirbels aus dem Vertebralkanal hervorgetreten ist, entweder in die Schlüsselknochenvene oder die ungenannte Vene übergeht.

35. Das untere Ende der Vertebralvene.

36. 36. Das tiefe Nackengeflecht (*Plexus cervicalis profundus*) ist ein starkes Geflechte, das die Bögen der Halswirbel umgiebt, durch die tiefe Hinterhauptvene mit dem Kopfhautgeflechte, und durch andere an den Dornfortsätzen, die Muskeln durchdringende Zweige mit dem oberflächlichen Nackengeflechte in Verbindung steht. Aus diesem Geflechte dringen Zweige zwischen den Querfortsätzen der Cervicalwirbel in die Vertebralvene; besonders aber entsteht in diesem Geflechte:

37. die tiefe Nackenvene (*Vena cervicalis profunda*), welche gewöhnlich anfänglich doppelt ist, die gleichnamige Arterie begleitend; schief von hinten nach vorn herabsteigt; und sich entweder in die folgende Vene oder in den hintern Umfang der Schlüsselknochenvene einsenkt.

38. 38. Die oberste oder erste Rippen- oder Costalvene (*Vena costalis* s. *intercostalis prima* s. *suprema*) entsteht mit hintern Aesten oben aus dem tiefen Dorsalgeflechte und mit vordern Aesten, welche auf der rechten Seite in dem ersten und zweiten, auf der linken Seite: noch in dem vierten, fünften, und sechsten Intercostalraume verlaufen; Zweige aus den obern Muskeln des Rückens und den Intercostalmuskeln aufnehmen, mit Aesten der Azygosvene und Hemiazygosvene anastomosiren, und sich mit den erstern Aesten zu dem Stamme der Costalvene vereinigen; dieser steigt neben der Wirbelsäule auf den Köpfen der Rippen herauf, und senkt sich von hinten, die tiefe Nackenvene aufnehmend, entweder in die Schlüsselknochen- oder die ungenannte Vene ein.

39. Die rechte abgeschnittene Schlüsselknochenvene.

40. Die rechte ungenannte oder gemeinschaftliche Drosselvene (*Vena anonyma* s. *jugularis communis dextra*).

41. Die linke ungenannte oder gemeinschaftliche Jugularvene, abgeschnitten.

42. Die absteigende oder unterste Schilddrüsenvene (*Vena thyreoidea descendens* s. *ima*).

43. Eine untere Luftröhrenvene (*Vena trachealis inferior*) welche in die ungenannte Vene übergeht.

44. Ein Zweig, welcher mit der untern Hohlvene, oder der Nierenvene in Verbindung steht, und

45. ein Ast der rechten obersten Lendenvene, womit die Azygosvene gewöhnlich ihren Anfang nimmt.

46. Die erste und

47. die neunte Rippenvene (*Vena costalis* s. *intercostalis*), die übrigen sind leicht zu erkennen.

Alle Costalvenen werden zunächst aus einem hintern und vordern Aste gebildet; der erstere (*Ram. dorsalis*) entsteht aus dem tiefen Rückengeflechte, wendet sich zwischen den Querfortsätzen der Brustwirbel nach vorn, und vereiniget sich mit dem vordern Aste (*Ram. intercostalis*); dieser entsteht bei den obern: aus Zweigen, welche aus dem Hautbrustgeflechte und den Brustmuskeln, bei den untern: aus dem Bauchhautgeflechte und den Bauchmuskeln kommen; er durchbohrt dann den äussern Intercostalmuskel, und verläuft zwischen diesem und dem innern, von diesem Zweige aufnehmend, nach hinten und vereiniget sich zwischen den Köpfen zweier Rippen mit dem hintern Aste zur Costalvene. Die obern rechten Costalvenen gehen an dem Wirbelkörper nach innen etwas absteigend; die folgenden mehr quer, an der Arterie, zu ihrem Stamme der Azygosvene und die untern linken zur Hemiazygosvene hin, und senken sich in diese ein.

48. 48. Die unpaarige Vene (*Vena azygos* s. *sine pari*) entsteht, auf der rechten Seite aus den Aesten 44. 45., tritt dann entweder durch den Aortenschlitz oder zwischen dem innern und mittlern Schenkel des Zwergfelles zur Brusthöhle; hier steigt sie neben und hinter dem Schlunde, die neun rechten Costalvenen und die halbunpaarige Vene aufnehmend, allmählig stärker werdend, bis in die Gegend des dritten Brustwirbels in die Höhe, biegt sich über den rechten Luftröhrenast nach vorn, und senkt sich in den hintern Umfang der obern Hohlvene ein. Sie nimmt ausser diesen Venen noch: hintere Mittelfellvenen (*Venae mediastinae posteriores*); die hintern Herzbeutelvenen (*Venae pericardiacae posteriores*);

49. 49. 49. die Schlundvenen (*Venae oesophageae*) und die Bronchialvenen (*Venae bronchiales*) auf.

Die Bronchialvenen gehen in den Lungen, meistens in die Lungenvenen über; daher nur kleine Venen an den Bronchien hervortreten und sich in die Azygosvene einsenken.

50. Eine Bronchialvene,

51. die abgeschnittene obere Hohlvene.

## FIG. II.

Die Wirbelsäule mit den tiefen Venengeflechten, welche längs herab die Bögen der Wirbelknochen umgeben.

*a.* Der untere und hintere Theil des Hinterhauptknochens.

° Das Zitzenloch (*Foramen mastoideum*).

*b.* Der erste Halswirbel.

*c.* Der siebente Hals- oder Cervicalwirbel.

*d.* Der erste Brustwirbel.

*e.* Der zwölfte Brustwirbel; die hintern Theile der Rippen sind nicht zu verkennen.

*f.* Erster Lenden- oder Bauchwirbel.

*g.* Fünfter Lendenwirbel.

*h. h.* Der Kreuz- oder Sacralknochen.

*i.* Der Steissknochen.

Längs der ganzen Wirbelsäule herab, befindet sich auf jeder Seite zwischen den Dorn- und den Querfortsätzen ein die Wirbelbögen umgebendes, dichtes und zusammengedrängtes Geflecht, das nach der Abtheilung der Wirbelsäule: in das tiefe Nacken- Rücken-, Lenden-, und Kreuzgeflecht abgetheilt werden kann, und mit den oberflächlichen oder Hautgeflechten in Verbindung steht. Aus diesen Geflechten entstehen zunächst die hintern Aeste der Venen, welche sich längs der Wirbelsäule bilden, und in die, in den Höhlen liegenden Venenstämme übergehen:

1. Venengeflecht, zwischen dem hinten Umfange des grossen Hinterhauptloches und des ersten Halswirbels.
2. Die Vertebralvene, zwischen dem ersten und zweiten Halswirbel.
3. Ein Venenast, welcher aus dem Mammillarloch von dem Querblutleiter kommt, und in das Nackengeflechte übergeht.
4. 4. Das tiefe Nackengeflecht, (*Plexus cervicalis profundus*) in welchem
5. eine doppelte tiefe Nackenvene entsteht, und Aeste in die Vertebralvene übergehen.
6. 6. Das tiefe Rückengeflecht (*Plexus dorsalis profundus*).
7. 7. Hintere Aeste der Costalvenen, welche aus demselben entstehen.
8. 8. Vordere Aeste der Costalvenen.
9. 9. Das tiefe Lendengeflecht (*Plexus lumbalis profundus*) aus welchem:
10. 10. die hintern Aeste der Lendenvenen entstehen.
11. 11. Das tiefe Sacralgeflecht (*Plexus sacralis profundus*) hängt theils durch Zweige (hier nicht bezeichnet) mit den oberflächlichen oder Hautvenen des Gesässes zusammen, theils dringen von demselben:
12. 12. Aeste durch die hintern Sacrallöcher in den Sacralcanal, welche mit den Venen des Rückenmarkcanales und den seitlichen Sacralvenen anastomosiren.

# Erklärung der Kupfertafel VI.

Stellt die Venen der festen Rückenmarkhaut und des Rückenmarkes von hinten dar, nachdem die Wirbelbögen weggenommen worden sind.

### FIG. I.

Das obere Stück der hinten aufgebrochenen Wirbelsäule bis zum dritten Rückenwirbel, in welchem man die feste Rückenmarkhaut mit ihren Venen sieht.

*a.* Ein Theil des Hinterhauptknochens

*b.* der Zitzenfortsatz des Schläfeknochens.

*c.* Das Zitzenloch (*Foram. mastoideum*).

*d.* Der erste Halswirbel.

*e.* Der erste Brustwirbel; die übrigen Wirbelknochen sind leicht zu erkennen.

*f.* Die erste abgeschnittene Rippe.

1. 1. Das Venennetz der festen Rückenmarkhaut befindet sich in der ganzen Oberfläche der Rückenmarkhaut; aus diesem entstehen:

2. 2. 2. Zweige, welche sich von hinten theils in den Sinus der Wirbelsäule, theils an jedem Nerven in die nach aussen dringenden Zweige derselben einsenken.

3. 3. Venen, welche in der Haut und den Muskeln des Hinterkopfes entstehen.

4. Ein Zweig, welcher von der tiefen Nackenvene durch das Zitzenloch mit dem Quersinus (Tab. IV. Fig. 1. 3.) anastomosirt.

5. Ein Zweig, welcher durch das hintere Gelenkloch des Hinterhauptknochens zu demselben Sinus geht.

6. 6. Der äussere Ast der Vertebralvene oder die eigentliche tiefe Nackenvene (Tab. V. Fig. 1. 36.) etwas nach aussen gelegt, anastomosirt nicht nur durch die Aeste 3. 4. 5. sondern auch zwischen je zwei Wirbeln durch

7. 7. 7. einen Verbindungszweig mit der Vertebralvene und geht in die oberste Costalvene (Tab. V. Fig. 1. 34 und 38) über.

8. Stelle, wo die tiefe Nackenvene mit der obersten Costalvene zusammenfliesst.

9. Stelle, wo die Vertebralvene aus dem Kreisblutleiter des grossen Hinterhauptloches entsteht, mit einer Biegung

10. durch das Loch des Querfortsatzes des Trägers, und einer zweiten Biegung

11. durch das Loch des Querfortsatzes des zweiten Halswirbels in den Vertebralkanal tritt, und nun in diesem senkrecht herabsteigt.

### FIG. II.

Ist der untere Theil der vorigen Abbildung;

*a.* Der aufgebrochene fünfte Lendenwirbel.

*b. b.* Der aufgebrochene Sacralknochen.

*c.* Der Steissknochen.

*d. d.* Die Sacralnerven.

1. 1. Das Venennetz der festen Rückenmarkhaut, welches sich bis zum Ende des Sackes der Rückenmarkhaut fortsetzt.

2. 2. 2. Zweige, welche von diesem Netze, theils in die Sinus der Wirbelsäule, theils an den Sacralnerven, in die seitlichen Sacralvenen übergehen.

### FIG. III.

Dasselbe (Fig. 1.) von hinten aufgebrochene Stück der Wirbelsäule; die feste Rückenmarkhaut ist weggenommen, und Venen des Rückenmarkes dargestellt worden.

*a.* Der Zitzenfortsatz des Schläfeknochens.

*b.* Gegend des hinten geöffneten grossen Hinterhauptloches.

*c.* Der Querfortsatz des ersten Halswirbels.

*d.* Der Querfortsatz des ersten Brustwirbels.

*e. e.* Die Hemisphärien des kleinen Gehirnes, etwas in die Höhe gezogen.

*f.* Die geöffnete vierte Hirnhöhle.

*g. g. g.* Nerven, welche von dem Rückenmarke durch die Vertebrallöcher aus dem Rückenmarkkanale treten.

*h.* Der Willisische Beinerv (*Nerv. accessorius* Willisii).

1. 1. Die hintere Rückenmarkvene (*Vena spinalis posterior*) welche mit einem langen Zweig, der an dem Rückenmarkfaden (Fig. 4. *f.*) verläuft, anfängt, dann der Länge nach, mitten auf dem Rückenmarke, Zweige (2.), welche an den Nerven die Hüllen durchbohren, abgebend, in die Höhe steigt, und sich oben in den rechten und linken Ast (3. 3.) theilt. Ein jeder Ast verbindet sich mit der untern, hier nicht sichtbaren, Vene des kleinen Gehirnes, und durch einen absteigenden Zweig (4.) mit der Vertebralvene.

2. 2. Zweige, welche an den Nerven, die Häute des Rückenmarkes durchbohren, und in die Aeste der Blutleiter der Wirbelsäule endigen.

3. 3. Der rechte und linke Ast der hintern Spinalvene (1. 1.) und

4. 4. der absteigende Verbindungszweig derselben.

## FIG. IV.

Der untere Theil der vorigen Abbildung.

*a.* Der Querfortsatz des fünften Lumbalwirbels.

*b. b.* Der Sacralknochen.

*c.* Der Steissknochen.

*d.* Der fünfte Lumbalnerv.

*e. e.* Der erste und der fünfte Sacralnerv.

*f.* Der Rückenmarkfaden.

1. Der Venenzweig, welcher an dem Rückenmarkfaden heraufsteigt, und den Anfang der hintern Spinalvene (Fig. 3. 1. 1.) macht.

2. 2. 2. Zweige, welche an den Nerven nach aussen verlaufen.

# Erklärung der Kupfertafel VII.

Stellt die Blutleiter der Wirbelsäule, die Beckenvenen mit der untern Hohlvene und dem Anfang der unpaarigen Vene dar.

## FIG. I.

Die Wirbelsäule eines Kindes von hinten aufgebrochen; das Rückenmark mit seinen Häuten ist weggenommen worden, und man sieht die hintere Fläche der Wirbelkörper oder vordere Wand des Rückenmarkkanals, und die an diesen heraufsteigenden Blutleiter.

*a. a.* Der hinten aufgesägte hintere, und untere Theil des Kopfes.

*b.* Ein Theil des Stirn- und des Riechknochens oder der vordern Schädelgrube.

*c.* Die rechte obere Orbitalfissur.

*d.* Die Sattellehne des Sphenoidalknochens.

*e.* Der Felsentheil des Schläfeknochens.

*f.* Der linke innere Gehörgang.

*g.* Der Zitzenfortsatz des rechten, und

*h.* der Griffelfortsatz des linken Schläfeknochens.

*i.* Das vordere Gelenkloch der rechten Seite des Hinterhauptknochens.

*k. k.* Der erste und der siebente Halswirbel.

*l. l.* Der erste und der letzte Brustwirbel mit kurzen Enden der Rippen.

*m. m.* Der erste und der fünfte Bauchwirbel.

*n. n.* Der Sacral- oder Kreuzknochen.

*o.* Der Steissknochen.

1. 1. Die Grundbein- oder Zapfenblutleiter (*Sinus basilares* s. *occipitales anteriores*) (s. Tab. IV. Fig. 1. 11. 12).

2. 2. Die untern Felsenblutleiter (s. daselbst.)

3. Ein Theil des Kreisblutleiters des grossen Hinterhauptloches.

4. 4. Die Vertebralvenen, frei dargestellt.

5. 5. 5. Der rechte Blutleiter der Wirbelsäule (*Sinus columnae vertebralis*). Es sind zwei seitliche lange Stämme, welche durch eine ansehnliche Menge querer Verbindungszweige vereiniget werden. Sie entspringen zunächst unten im Sacralkanale in dem, die feste Rückenmarkhaut umgebenden Fett, mit dünnen Zweigen (6. 6.) welche um den Steissknochen herum mit Zweigen der mittlern Sacralvene (Fig. 3. 20.) und Aesten der ischiadischen Vene anastomosiren, und unter den Bändern des Sacral- und Steissknochens in den Sacralkanal dringen; steigen dann auf beiden Seiten zwischen der hintern Fläche der Wirbelkörper und dem vordern Umfange der festen Rückenmarkhaut sich vergrössernd in die Höhe, anastomosiren oben mit dem untern Basilarsinus (1.), dringen dann aus dem Spinalkanal durch das vordere Gelenkloch (*i.*) und gehen in die Vertebralvene über. Auf jedem Wirbelkörper schwellen sie mehr an und fliessen durch einen, auch mehrere beträchtliche, sehr gewundene Querzweige (*Circelli venosi*) (8. 8. 8.) zusammen, wodurch für jeden Wirbel ein eigener Venenkranz, welcher von hinten her, Zweige der festen Rückenmarkhaut (Tab. VI. Fig. 1.) aufnimmt, gebildet wird, und sich, zwischen je zwei Wirbelknochen durch das Vertebralloch nach aussen gehend, mit einem Zweig in die benachbarten Venen, (9. 9.) in die Vertebralvene, (10. 10.) in die Costalvene, (11. 11.) die Lumbarvenen, (12. 12.) und die Sacralvenen, öffnet.

6. 6. Zweige, welche um den Steissknochen herum, mit der mittlern Sacralvene und der ischiadischen Vene anastomosiren.

7. Das obere Ende des Blutleiters, welches durch das vordere Gelenkloch (*i.*) tritt.

8. 8. 8. Venenkränze der Wirbelknochen (*Circelli venosi*).

9. 9. Der oberste und unterste Zweig, welche in die Vertebralvene ihrer Seite,

10. 10. Aeste, die in die Costalvenen,

11. 11. dergleichen, die in die Lumbarvenen, und

12. 12. die durch die vordern Sacrallöcher in die Sacralvenen übergehen.

## FIG. II.

Zwei Lendenwirbel mit ihrem Theil der Blutleiter in natürlicher Grösse dargestellt.

## FIG. III.

Die rechte Hälfte des Beckens mit der Wirbelsäule bis zum zehnten Brustwirbel herauf; an welchem die Venen des Beckens, die untere Hohlvene, und der Anfang der Azygos- und Hemiazygosvene dargestellt worden sind.

*a.* Der zehnte, und

*b.* der zwölfte Brustwirbel.

*c. c.* Die eilfte und zwölfte abgesägte Rippe.

*d.* Der erste, und

*e.* Der fünfte Bauch- oder Lendenwirbel.

*f.* Der Sacralknochen.

*g.* Die ohrförmige Fläche desselben.

*h.* Der Steissknochen.

*i. i.* Der Hüftknochenkamm.

*k.* Der vordere obere Stachel desselben.

*l.* Der durchschnittene Knorpel der Schaamknochen.

*m.* Die Tuberosität des Sitzknochens.

*n.* Der Sitzknochenstachel.

*o.* Die grosse ischiadische Incisur.

*p.* Die kleine ischiadische Incisur.

*q.* Das Tuberoso-sacralband.

*r.* Das Spinoso-sacralband.

*s.* Die durchschnittenen und zurückgeschlagenen Bauchbedeckungen.

*t. t.* Der innere Hüftknochenmuskel.

*u. u.* Der birnförmige Muskel.

*v.* Eine grosse Lymphdrüse, welche an der Schenkelvene liegt.

1. Die untere Bauchdeckenvene (*Vena epigastrica*) welche aus dem geraden Bauchmuskel doppelt entsteht, (s. Tab. IV. Fig. 3. 9.) und sich in die Cruralvene einfach einsenkt.

2. Die Kranzvene des Hüftknochens (*Vena circumflexa ilei*) entsteht doppelt, theils aus den breiten Bauchmuskeln, als Abdominalvene (s. daselbst 11.) theils aus dem innern Hüftknochenmuskel, und geht einfach in die Schenkelvene über.

3. Die rechte gemeinschaftliche Schenkelvene (*Vena cruralis communis dextra*) welche, nachdem sie durch oberflächliche und tiefe Venen der untern Extremität gebildet worden ist, an der innern Seite der Arterie durch den Schenkelring, die vorigen Venen aufnehmend, in die Bauchhöhle tritt, dann schief aufwärts, und neben dem runden Lendenmuskel (*Psoas*), Zweige von diesem und dem Hüftknochenmuskel aufnehmend, in die Höhe steigt, und sich mit der Beckenvene vereiniget.

4. Die rechte Vene des eiförmigen Loches (*Vena obturatoria dextra*) entsteht aus den Adductoren des Oberschenkels, tritt durch das eiförmige Loch, die Zweige der obturatorischen Muskeln aufnehmend, in das Becken, ist durch:

5. einen Verbindungsast mit der Cruralvene vereiniget, und nimmt

6. Zweige aus dem Hämorrhoidalgeflechte, welche hier abgeschnitten sind, auf.

7. Ein gemeinschaftlicher Stamm, der aus den Venen 4. 5. 6. entsteht, mit der ischiadischen Vene (8) anastomosirt, Zweige aus der Drüse (*v.*) aufnimmt, und in die Beckenvene (17) übergeht.

8. Die rechte ischiadische Vene (*Vena ischiadica dextra*), entsteht zunächst aus Zweigen der Haut des Oberschenkels, des grossen Gesässmuskels, der Rollmuskeln des Oberschenkels, tritt unter dem birnförmigen Muskel durch die grosse ischiadische Incisur in das Becken, und geht hier, nachdem sie die zweite und dritte Sacralvene (10 und 11.) aufgenommen, und sich verschiedentlich mit der gemeinschaftlichen Schaamvene und der Gesässvene verbunden hat, in die Beckenvene (17.) über.

9. Die rechte erste Sacralvene (*Vena sacralis prima*) tritt aus dem ersten vordern Sacralloch hervor, und geht mit der Gesässvene, welche besonders von den Gesässmuskeln entsteht, und über dem birnförmigen Muskel durch die grosse ischiadische Incisur in das Becken tritt, vereinigt in die Beckenvene übe.

10. Die rechte zweite, und

11. die rechte dritte Sacralvene, welche aus dem zweiten und dritten Sacralloche hervortreten, gehen in die ischiadische Vene über.

12. Die rechte vierte, und

13. die fünfte Sacralvene, welche aus dem vierten und fünften Sacralloch treten, gehen in die mittlere Sacralvene (20) über. Alle diese Sacralvenen (9 — 13) entstehen von den Venen des Rückenmarkes, der Häute desselben (Tab. VI. Fig. 2 und 4.), dem Sinus der Wirbelsäule und anastomosiren durch die hintern Sacrallöcher mit dem tiefen Sacralgeflechte (Tab. V. 11.).

14. Die linke dritte,

15. die vierte und

16. die fünfte Sacralvene, welche auf ähnliche Weise wie die vorigen entstehen, und mit ihnen und der mittlern Sacralvene vielfach unter einander anastomosiren.

17. Die Beckenvene (*Vena hypogastrica*), welche aus dem Zusammenfluss des gemeinschaftlichen Stammes der Venen 4. 5. 6. 7., der Vene 9., und gewöhnlich der ischiadischen und gemeinschaftlichen Schaamvene entsteht, vereiniget sich dann mit der Cruralvene zu

18. der rechten gemeinschaftlichen Hüftvene (*Vena iliaca communis*). Diese nimmt nun noch auf

19. die rechte Lenden-Hüftknochenvene (*Vena iliolumbalis*) sie entsteht doppelt aus dem Hüftknochenmuskel, dem gemeinschaftlichen Rückgratsstrecker, und dem viereckigen Lumbarmuskel, anastomosirt mit der Kranzvene des Hüftknochens (2) und senkt sich gewöhnlich einfach in die Hüftvene ein.

20. Die mittlere Sacralvene (*Vena sacra media*) entsteht vor dem Steissknochen durch Zweige, welche von dem hintern Theile des Afters und den Steissknochenmuskeln kommen, und den untern seitlichen Sacralvenen (12. 13.), steigt auf der Mitte des Sacralknochens, von ihm Zweige aufnehmend, und mit den übrigen Sacralvenen anastomosirend in die Höhe, und endigt meistens in der linken Hüftvene (26).

21. Die linke Beckenvene.

22. Die linke Schenkelvene, abgeschnitten und zurückgebogen.

23. Ein gemeinschaftlicher Stamm

24. der linken Ileolumbalvene, und

25. der fünften Lumbarvene.

26. Die linke gemeinschaftliche Hüftvene.

27. Ein Verbindungszweig zwischen der linken Hüftvene (26) und der untersten Lendenvene (25).

28. 28. Die untere oder aufsteigende Hohlvene (*Vena cava inferior s. adscendens*), entsteht zunächst in der Gegend des fünften Lumbarwirbels, aus dem Zusammenfluss der beiden gemeinschaftlichen Hüftvenen (18 und 26.), steigt auf der Wirbelsäule rechts neben der Aorta bis zur Leber ziemlich senkrecht herauf, biegt sich dann etwas nach vorn in eine eigne Furche des hintern Randes der Leber, und tritt durch das viereckige Loch des Zwergfelles zur rechten Vorkammer des Herzens (Tab. I. Fig. 1 und 2. *B*). Sie nimmt in diesem Verlaufe folgende Venen auf:

29. die linke vierte,

30. die dritte, und

31. die zweite Lendenvene (*Vena lumbalis*); die erste ist hinter der Renalvene (33.) versteckt.

Alle Lendenvenen (*Venae lumbales*) werden aus einem hintern und vordern Ast gebildet; der erstere entsteht aus dem tiefen Lendengeflechte (Tab. V. Fig. 2. 9. 10.), nimmt den benachbarten Spinalast (Fig. 1. 11.) aus dem Rückenmarkkanale auf und vereiniget sich vor dem Querfortsatz mit dem vordern Ast. Dieser entsteht aus Zweigen, welche von dem hintern Theile der Haut, und den breiten Muskeln des Bauches, und von dem viereckigen Lumbarmuskel kommen. Hierauf gehen die Lumbalvenen hinter dem runden Lendenmuskel (*Psoas*), Zweige von ihm aufnehmend in die Vertiefung der Lumbarwirbelkörper nach innen, und senken sich unter rechtem Winkel in die untere Hohlvene ein. (Die rechten Lumbalvenen haben denselben Ursprung und Verlauf.)

32. Die rechte innere Saamenvene (*Vena spermatica interna*) welche beim Manne aus dem Rautengeflechte des Saamenstranges entsteht, steigt durch den Leistenkanal zur Bauchhöhle, und in dieser zur obern Hohlvene, auch zur Renalvene in die Höhe; hier aber senkt sie sich widernatürlich mit zwei Enden und tief in die Hohlvene (28) ein.

33. Die linke Nierenvene (*Vena renalis sinistra*), entsteht, so wie die rechte, aus der Nierensubstanz mit mehreren Zweigen, welche aus dem Hilus der Niere hervortretend sich zu der Nierenvene vereinigen; indem dieselbe zum Hauptstamm (28) herübergeht, nimmt sie noch folgende Venen auf:

34. Eine kleine Vene aus der Fettkapsel der Niere;

35. die Nebennierenvene (*Vena suprarenalis*). Diese drei letztern Venen sind da, wo sie aus den Organen hervortreten, abgeschnitten.

36. Die abgeschnittene linke Saamenvene. Ausser diesen Venen nimmt die untere Hohlvene noch die Lebervenen auf.

37. 37. Der untere Theil der Azygosvene.

38. Ein Stämmchen, welches

39. die zwölfte und

40. die eilfte Costalvene aufnimmt, und mit der linken Renalvene und dem Stamme der Azygosvene verbunden ist.
41. Die zehnte Costalvene.
42. Die halbunpaarige Vene (*Vena hemiazygos*). welche hier durch die eilfte und zehnte Costalvene mit dem Stamm der Azygosvene zusammen hängt und hier ihren Anfang nimmt; gewöhnlich entsteht sie auf der linken Seite von der ersten Lendenvene, steigt dann links neben und hinter der Aorta, gewöhnlich nur bis zum siebenten Brustwirbel in die Höhe, nimmt die untern linken Costalvenen auf, biegt sich hinter die Aorta und senkt sich in die Azygosvene, zuweilen mit einem doppelten Ende ein, und anastomosirt immer mit der linken obersten Costalvene.

---

# Erklärung der Kupfertafel VIII.

Die innern Aeste der Beckenvene, welche an den in der Beckenhöhle liegenden Organen Geflechte bilden, und die der äussern Genitalien.

## FIG. I.

Die seitliche Ansicht der Venen des männlichen Beckens, der Harnblase und der Genitalien, nachdem der linke Hüft- oder Beckenknochen weggenommen worden ist.

*a. a.* Der Kreuz- oder Heiligeknochen (*Os sacrum*).
*b.* Die ohrförmige Fläche desselben.
*c.* Der Steissknochen (*Os coccygis*).
*d.* Der durchschnittene Knorpel der Schaamknochen.
*e. e.* Der zum Theil durchschnittene Mastdarm.
*f.* Der durchschnittene After.
*g. g.* Die angefüllte Harnblase.
*h.* Der Anfang der Harnschnur (*Urachus*).
*i.* Der abgeschnittene Harnleiter.
*k.* Das linke Saamenbläschen.
*l. l.* Der linke Saamen-Austührungsgang (*Ductus s. Vas deferens*).
*m.* Die Vorsteherdrüse (*Prostata*).
*n.* Der abgeschnittene linke Ruthenheber (*M. ischiocavernosus*).
*o.* Der Harnschneller (*M. bulbocavernosus*).
*p. p.* Die Ruthe (*Penis*).
*q.* Der linke Zellkörper (*Corpus cavernosum*).
*r.* Die Harnröhre, und
*s.* die Eichel derselben.
*t.* Das rechte Gesäss.
*u.* Der untere Theil der Rückenmuskeln.
*v.* Der obere Theil des rechten Schenkels.
1. 1. Die Rückenvene der Ruthe (*Vena dorsalis penis*) entsteht hinter der Eichel aus mehreren Aesten (2.) welche, theils aus dieser, theils aus dem Zellkörper der Harnröhre kommen, und sich von beiden Seiten zu einer einfachen Vene vereinigen. Diese geht nun in einer Furche auf dem Rücken der Ruthe, zwischen den beiden Rückenarterien, Aeste (3. 3.) aus dem Zellkörper der Ruthe und der Harnröhre, aufnehmend, bis unter die Schamfuge, hier spaltet sie sich in zwei Aeste, welche auf jeder Seite in die innere Schaamvene und das Schaamvenengeflechte (6.) übergehen.
2. Venenzweige, welche aus der Eichel kommen.
3. 3. Venenzweige, die aus dem Zellkörper der Harnröhre und dem der Ruthe, zwischen beiden hervortretend, kommen, den letztern umfassend, und sich untereinander nahe an der Dorsalvene, in welcher sie enden, zu einem gedrängten Netze

4. 4. dem Venennetze der Ruthe (*Plexus venosus penis*) vereinigen.

5. Die Kranzvene des Beckens, entsteht aus der Crural- oder epigastrischen Vene, nimmt Zweige aus den Beckendrüsen auf, steigt hinter dem Schaamknochen herab, und geht in das Harnblasengeflechte oder in die Ruthenvene über.

6. 6. Das Schaam-Venengeflecht (*Plex. pudendalis* s. *pudendalis internus*) umgiebt die Vorsteherdrüse und die Saamenbläschen, nimmt von diesen Zweige, und den einen Ast der Dorsalvene der Ruthe (1. 1.) auf, und verbindet sich mit dem folgenden.

7. Das Hämorrhoidalgeflecht (*Plex. haemorrhoidalis*), welches besonders den untern Theil des Mastdarmes umgibt, Zweige von demselben aufnimmt, und mit dem vorigen zusammenhängt.

8. 8. Das Harnblasengeflecht (*Plex. vesicalis*) umgiebt den untern Theil der Harnblase die Venen derselben aufnehmend, und hängt mit dem Schaamgeflechte und der Ruthenvene zusammen.

9. Die gemeinschaftliche Schaamvene (*Vena pudenda communis*) entsteht zunächst von der Dorsalvene der Ruthe (1.), dem innern Pudendalgeflechte (6.) von Aesten des äussern Pudendalgeflechtes, welches sich in der Haut des Dammes von Aesten des hintern Umfanges des Hodensackes bildet, nimmt nun Zweige von den Muskeln der Genitalien, des Perinäums, und des Afters auf, und steigt dann zwischen dem Tuberoso- und dem Spinososacralbande, hierauf durch die grosse ischiadische Incisur in das Becken in die Höhe, nimmt Zweige von dem Hämorrhoidal- (7.) und dem Vesicalgeflechte (8. 8.) auf, und fliesst mit dem

10. gemeinschaftlichen Stamme der ischiadischen und der Gesässvene (hier abgeschnitten) zusammen, woraus

11. die Beckenvene (*Vena hypogastrica*) zunächst erwächst (s. Tab. VII. Fig. 3. 17.).

12. Die abgeschnittene linke Cruralvene.

13. Die linke Hüftvene.

## FIG. II.

Die nämliche Ansicht des weiblichen Beckens und dessen Theile mit ihren Venen, wie Fig. 1.

*a.* bis *i.* wie in der vorigen Abbildung.

*k.* Die Gebärmutter.

*l.* Die linke Muttertrompete oder Fallopische Röhre.

*m. m.* Die Mutterscheide.

*n.* Der linke Schenkel oder Wurzel der weiblichen Ruthe (*Clitoris*).

*o.* Der linke Erector der Clitoris (*M. ischiocavernosus*).

*p.* Der rechte Schenkel der weiblichen Ruthe, zum Theil sichtbar.

*q.* Die linke grosse Schaamlefze.

*r.* Der Schaamberg.

*s.* Der rechte abgeschnittene Oberschenkel.

*t.* Das rechte Gesäss.

*u.* Der unterste Theil der Rückenmuskeln.

1. Die Kranzvene des Beckens (Fig. 1. 5.).

2. Die Rückenvene der Ruthe (*Vena dorsalis clitoridis*) ist beim Weibe weit kleiner als bei dem Manne, und nimmt Zweige von dem Schaamberg auf.

3. Die Vene, welche aus dem Zellkörper und dem Erector der Clitoris kömmt.

4. Die abgeschnittene und zurückgelegte Vene, welche die Zweige hinten aus den äussern Schaamtheilen (5.) und dem Mittelfleische oder Damm (6) aufnimmt.

5. Kleine Zweige aus dem Scheidenverenger (*Constrictor Cunni*).

6. Die Mittelfleischvene (*Vena perinaei*), welche Zweige aus den Muskeln des Dammes und dem vordern Theil des Afters aufnimmt.

7. Die äussere Hämorrhoidalvene (*Vena haemorrhoidalis externa*) entsteht aus dem untern Ende des Mastdarmes.

8. Ein gemeinschaftlicher Stamm, der aus dem Zusammenfluss der Venen 4. 5. 6. 7. entsteht, eigentlich den Anfang der gemeinschaftlichen Schaamvene macht, und

9. einen Ast aus dem Vaginalgeflechte aufnimmt, welcher als die Fortsetzung der Kitzlervene (2. 3.) angesehen werden kann.

10. Spaltung des Stammes 8. in zwei Aeste, durch welche er in die ischiadische Vene (18) übergeht.

11. 11. 11. Das Scheidengeflechte (*Plexus vaginalis*) liegt um die Mutterscheide herum, und steht mit

12. 12. 12. dem Harnblasengeflecht (*Plex. vesicalis*) in Verbindung.

13. 13. Venen der Harnblase, welche in das Vaginalgeflechte übergehen.

14. Eine Vene der Harnblase, welche in das Gebärmuttergeflecht endet.

15. Die Gebärmuttervene (*Vena uterina*) entsteht unten aus dem Gebärmuttergeflechte, (Fig. 3.) und ist mit dem Vesical- und Vaginalgeflechte verbunden.

16. Eine kleine Vene, welche von der Fallopischen Röhre kömmt, und in die Uterinvene übergeht.
17. Die gemeinschaftliche Schaamvene (*Vena pudenda communis*) entsteht aus den Venen des Vaginal-, des Vesical- und des Uteringeflechtes, und nimmt gewöhnlich den Stamm 8. und 10. auf.
18. Der abgeschnittene linke gemeinschaftliche Stamm der ischiadischen und der Gesässvene.
19. Die linke Beckenvene (*Vena hypogastrica*).
20. Die abgeschnittene Cruralvene.
21. Die linke, und
22. die rechte gemeinschaftliche Hüftvene.
23. Der Anfang der untern Hohlvene.

## FIG. III.

Die injicirte und getrocknete Gebärmutter von einer Frau, welche 24 Stunden nach der Geburt verstorben war; die Arterien sind nur wenig, dagegen die Venen sehr stark durch Injectionsmasse ausgedehnt; die äussere Haut derselben ist weggenommen worden, um die Gefässe deutlicher darzustellen.

*a.* Das linke runde Mutterband (*Ligamentum uteri rotundum*).
*b.* Das rechte runde Mutterband.
1. Die innere linke, und
2. die innere rechte Saamenarterie (*Art. spermatica interna*).
3. Die linke, und
4. die rechte Gebärmutterarterie (*Art. uterina*).

Das Gebärmuttergeflecht (*Plex. uterinus*) umgiebt die ganze Gebärmutter, jedoch so, dass die Aeste desselben seitlich freier liegen, unten mit dem Vaginalgeflechte, (Fig. 2. 11.) oben durch starke, zwischen den Blättern des breiten Mutterbandes verlaufende Aeste, mit dem Rautengeflechte (5. 5. 6. 6.) und der innern Saamenvene verbunden sind; andere Aeste (7.) verlaufen an dem runden Mutterbande, und vereinigen sich in die äussere Saamenvene, die sich in die epigastrische Vene einsenkt.

5. 5. 5. 5. Aeste der innern linken Saamenvene (*Vena spermatica interna*), welche durch ihre Vereinigung an dem Ovarium, aus welchem sie zunächst entstehen, das Rautengeflecht (*Plex. pampiniformis*) bilden, und mit dem Uteringeflechte zusammenhängen.
6. 6. 6. 6. Aeste der rechten innern Saamenvene.
7. Aeste der äussern linken Saamenvene.
8. Aeste der rechten äussern Saamenvene.
9. Aeste der linken Gebärmuttervene (Fig. 2. 15.) in welche das Uteringeflecht grösstentheils übergeht.
10. Aeste derselben Vene der rechten Seite.

# Erklärung der Kupfertafel IX.

Die hintere Ansicht der rechten Hälfte des Oberleibes und der mit der Armbinde umgebenen obern Extremität, woran die oberflächlichen Venen, die meistens netzartig verlaufen, dargestellt sind.

*A.* Ein Theil des Halses.

*B. B.* Die hintere Fläche des Oberleibes oder der Rücken.

*C.* Die Achsel.

*D.* Der Oberarm.

*E.* Der Unterarm.

*F.* Die Hand.

*a. a. a.* Spitzen der Dornfortsätze der Brustwirbel.

*b. b.* Der durch die Zellhaut durchscheinende Cucularmuskel.

*c. c.* Der obere Theil des breiten Dorsalmuskels.

*d. d.* Der Deltamuskel.

*e.* Ein kleiner Theil des untern Rautenmuskels.

*f.* Der Untergrätenmuskel (*M. infraspinatus*).

*g.* Der kleine, und

*h.* der grosse runde Armmuskel (*Musc. teres minor et major.*

*i.* Der Ellbogenknorren.

1. Der untere Theil des oberflächlichen Nackengeflechtes, welches vermittelst der oberflächlichen Schulterblattvene (3) mit dem folgenden Geflechte zusammenhängt.

2. 2. 2. Das Haut- oder oberflächliche Rückengeflecht (*Plexus superficialis s. subcutaneus dorsalis*) befindet sich in der Haut des ganzen Rückens und hängt über und unter der Achsel hin, mit den Hautvenen der obern Extremität, und dem Brusthautgeflechte zusammen. Die Zweige desselben gehen oben in

3. die oberflächliche Schulterblattvene (*Vena superficialis scapulae*), unten und aussen, hinter dem Deltamuskel weg: in die Subscapularvene und thoracischen Venen über: theils dringen Zweige (4. 4.) aus der mittlern Gegend des Geflechtes an den Dornfortsätzen durch die Muskeln mit Zweigen derselben vereiniget, in das tiefe Dorsalgeflechte (Tab. V. Fig. 2. 7. 7.) und die Costalvenen (Tab. V. Fig. 1. 46.).

4. 4. 4. Zweige, welche zum tiefen Dorsalgeflechte gehen.

5. 5. Zweige, welche in die thoracischen Venen übergehen.

6. 6. Hautzweige der Achsel, welche in die Subscapularvene endigen.

7. 7. Hautzweige über dem Deltamuskel, welche nach vorn in die cephalische Vene übergehen.

8. 8. Aeussere oder hintere Hautvenen des Oberarmes, welche ebenfalls in die cephalische Vene endigen.

Ueberhaupt entstehen die Venen der obern Extremität aus Geflechten, welche sich besonders in der Fetthaut, bis zum Vorderarm herauf, befinden und im Allgemeinen an der Streckefläche stärker als an der Volarfläche sind.

9. 9. 9. Das Finger-Rückengeflecht (*Plex. venosus digitalis dorsalis*) wird auf der Dorsalfläche eines jeden Fingers durch verschiedene verschlungene Venenzweige, Zweige von der Volarfläche aufnehmend, gebildet, woraus eine äussere und innere Rückenvene des Fingers entsteht. Diese Aeste aller Fingergeflechte bilden, in die Höhe steigend und sich vereinigend

10. das Rückenhandgeflecht (*Plex. dorsalis manus*). Dieses ist über der Mittelhand und Handwurzel verbreitet, und schimmert verschiedentlich durch die Haut des Handrückens durch. In diesem zeichnen sich zwei Aeste aus: der eine ist,

11. die oberflächliche Daumenvene (*Vena cephalica pollicis*), welche von dem Daumen, dem Zeigefinger und dem Handgelenke entsteht; der andere

12. die Hautvene des kleinen Fingers (*Vena salvatella*) nimmt ihren Anfang von den Venen des vierten und fünften Fingers.

13. Ein grosser anastomosirender Ast, welcher von dem Dorsalgeflechte der Hand (10) in die Höhe steigt und in die cephalische Vene übergeht.

14. 14. Die Speichenhautvene (*Vena cephalica* s. *brachialis radialis cutanea*) ist eine Fortsetzung der Hautvene des Daumens (11.) verläuft erst eine Strecke an der Rückenfläche nahe an dem Radialrande des Unterarmes, Hautzweige aufnehmend, und mit dem vorigen und folgenden Aste anastomosirend, nach oben, wendet sich dann an die innere oder Beugefläche, und steigt an dem vordern Rande des Oberarmes bis zur Subclaviculervene in die Höhe.

15. Die äussere Ellbogenvene (*Vena ulnaris externa*) ist ein grosser anastomosirender Ast, welcher mehr längs dem Ulnarrande des Unterarmes die cephalische und basilische Vene verbindend in die Höhe steigt, und oben, sich nach vorn wendend in die cephalische Vene übergeht.

16. Stelle, wo die Ellbogenhautvene (*Vena basilica*) als eine Fortsetzung der Hautvene des kleinen Fingers (12.) abgeht, und sich von hier an die Beugefläche des Unterarmes wendet.

17. 17. Das äussere oder Rückengeflecht des Unterarmes (*Plex. venosus externus antibrachii*) ist ein sich in der Haut der Streckefläche des Unterarmes befindendes, weitmaschiges Venennetz, welches aus sich vielfach untereinander und mit den erwähnten Hautvenen (13. 14. 15. 16.) verbindenden Aesten besteht.

18. Ein Ast, welcher von dem äussern Unterarmgeflechte in die basilische Vene übergeht.

# Erklärung der Kupfertafel X.

Die vordere Ansicht der rechten Hälfte des Oberleibes mit der obern Extremität, woran die oberflächlichen Venen, welche sich, besonders an der Brust, Hand und Unterarm netzartig verbreiten, und deren Stämme zwischen der Haut und der Armbinde verlaufen, zu sehen sind.

*A. A.* Der untere Theil des Halses.

*B. B.* Die rechte Hälfte des Oberleibes (*Thorax*).

*C.* Die Achsel.

*D.* Der Oberarm.

*E.* Der Unterarm.

*F.* Die Hand.

*a.* Der Schlüsselknochen.

*b.* Die Brustwarze.

*c. c.* Der durch die Zellhaut durchscheinende grosse Brustmuskel.

*d. d.* Der vordere Theil des Deltamuskels.

*e.* Der Ellenbogenbug (*Plica cubiti*).

*f.* Das gemeinschaftliche innere Handwurzelband (*Lig. commune volare carpi*).

*g.* Die Aponeurose der Hohlhand.

Sämmtliche Muskeln des Armes sind von der aponeurotischen Armbinde umgeben.

1. 1. 1. Die Speichenhautvene (*Vena cephalica*) biegt sich von der Streckenfläche, als eine unmittelbare Fortsetzung der Hautvene des Daumens (Tab. IX. 11.) nach oben verlaufend, erst an die Beugefläche des Radialrandes des Unterarmes (2.), steigt dann an dem vordern Rande des Oberarmes, äussere (3. 3.) und innere Hautzweige (4. 4.) aufnehmend, in der Richtung des zweiköpfigen Armmuskels, dann zwischen dem Delta- und dem grossen Brustmuskel in die Höhe und senkt sich nahe unter dem Schlüsselknochen (5.) in die Axillarvene, zuweilen über diesen Knochen weggehend, in die äussere Jugular- (16) oder Subclaviculavene ein.

2. Stelle, wo sich die cephalische Vene, von der Streckezur Beugefläche des Unterarmes wendet.

3. 3. Aeussere Hautzweige des Oberarmes, und

4. 4. innere Hautzweige desselben, welche in die cephalische Vene endigen.

5. Stelle, wo sich die cephalische Vene in die Axillarvene einsenkt.

6. 6. Die Ellbogenhautvene oder Königsader (*Vena basilica* s. *brachialis ulnaris cutanea*) ist die Fortsetzung der Hautvene des kleinen Fingers (Tab. IX. 12.) welche sich, von der Dorsalfläche der Hand heraufsteigend, um den Ulnarrand (7) zur Beugefläche des Unterarmes wendet, dann bis zum Oberarm, innere Hautzweige desselben (8. 8.) aufnehmend, am innern Rande des Bicepsmuskels hinter die Armbinde (9) tretend, zur Achselhöhle heraufgeht und sich in das untere Ende der Axillarvene einsenkt.

7. Stelle, wo die basilische- oder Königsvene von der Streckefläche kommt.

8. 8. Innere Hautzweige des Oberarmes.

9. Stelle, wo die Königsader hinter die Armbinde tritt.

10. 10. 10. Die oberflächlichen Hohlhandfingernetze (*Plex. venos. digitales volares*), stehen theils mit den Rücken-Fingernetzen (Tab. IX. 9. 9.) und den tiefern Digitalvenen in Verbindung, theils gehen sie in das folgende Netz über.

11. 11. 11. Das oberflächliche Hohlhand-Venengeflecht (*Plex. venosus volaris manus*) befindet sich zwischen der Haut und der Aponeurose der Hohlhand, und entsteht zunächst aus den vorigen Geflechten, anastomosirt durch in

die Tiefe dringende Zweige mit den tiefern Venenbögen, und geht in das innere Unterarmgeflecht über.

12. 12. Das innere Unterarmgeflecht (*Plex. venosus antibrachii internus*), besteht aus sich vielfach unter einander und mit den beiden Venenstämmen (1. und 6.) verbindenden Aesten, wodurch ein weites Netz an der innern oder Beugefläche des Unterarmes gebildet wird, das mit den tiefern Venen in Verbindung steht.

13. 13. Die Mittelarmvene (*Vena mediana*) ist der grösste anastomosirende Ast zwischen der cephalischen und basilischen Vene, welche bald länger, bald kürzer oder doppelt erscheint, von der cephalischen Vene (1.), schief von unten nach oben, über die Aponeurose des zweiköpfigen Armmuskels hinweg, zur basilischen Vene emporsteigt. Zuweilen steigt dieselbe, als

14. 14. gemeinschaftliche Mittelarmvene (*Vena mediana communis*) an der Beugeseite des Unterarmes in dem Unterarmgeflechte, von unten, zwischen der cephalischen und basilischen Vene, sich durch zahlreiche kleinere Aeste mit ihnen verbindend, ziemlich gerade in die Höhe, und geht in zwei Aeste gespalten, in die beiden Venenstämme (1. und 6,) über.

15. 15. 15. Das Brust-Hautvenengeflecht (*Plex. venosus subcutaneus pectoris*), befindet sich in der Haut auf beiden Seiten des vordern Umfanges der Brust, scheint besonders auf vollkommenen weiblichen Milchbrüsten, durch die Haut durch, und verbindet sich oben mit dem Halsgeflechte, unten mit dem Bauchgeflechte. Aus diesem Geflechte entstehen auf beiden Seiten Aeste, welche sich mit denen der Milchbrustdrüse und denen der Brustmuskeln vereinigen, und theils nach innen neben dem Brustknochen die Intercostalmuskeln durchbohrend in die innere Brustvene (Tab. IV. Fig. 3. 7.), theils nach aussen: in die äussern Brustkastenvenen übergehen.

16. Die abgeschnittene äussere Jugularvene (s. Tab. 2. 2.))

17. Die innere Jugularvene oder gemeinschaftliche Kopfvene (s. Tab. II. 46.), abgeschnitten.

---

## Erklärung der Kupfertafel XI.

Die hintere Ansicht der linken Hälfte des Oberleibes und der obern Extremität, an welchen die tiefer liegenden und die mehr mit den Arterien verlaufenden Venen zu sehen sind. Die erste Lage der Rückenmuskeln ist weggenommen und an der Extremität sind mehrere Muskeln durchschnitten worden.

*A.* Der untere Theil des Halses.

*B. B.* Der Oberleib.

*C.* Die Achsel.

*D.* Der Oberarm.

*E.* Der Unterarm.

*P.* Die Hand.

*a.* Der Schlüsselknochen.

*b.* Das Schulterblatt.

*c.* Der Dornfortsatz des siebenten Halswirbels.

*d. d. d.* Die Dornfortsätze der Brustwirbel.

*e.* Der Schulterblattheber (*Levator anguli scapulae*).

*f. f.* Die Rautenmuskeln (*M. rhomboidei*).

*g. g.* Der untere hintere sägeförmige Muskel (*Serratus posticus inferior*).

*s.* Der zwischen beiden letztern Muskeln (*f.* und *g.*) sichtbare Theil des äussern Rückgratstreckers (*Musc. sacro-lumbalis*),

*i.* des innern Rückgratstreckers (*Longissimus dorsi*),

*k.* des Dornmuskels des Rückens (*Spinalis dorsi*).

*l. l.* Der durchschnittene und zurückgelegte Deltamuskel.

*m.* Der oben abgeschnittene lange Kopf, und

*n.* der äussere Kopf des Tricepsmuskels, und

*o.* die Sehne desselben Muskels.

* Der kleine runde Armmuskel (*Teres minor*).

*p.* Der Knorrenmuskel (*Anconaeus quartus*).

*q.* Der lange Rückwärtswender (*Supinator longus*), oben abgeschnitten.

*r.* Der lange und kurze äussere Speichenmuskel (*Extensor carpi radialis longus et brevis*).

*s.* Der äussere Ellbogenmuskel (*Extens. carpi ulnaris*).

*t.* Der unten abgeschnittene eigenthümliche Muskel des Zeigefingers (*M. extens. indicis proprius*).

*u.* Der grosse Strecker des Daumens (*Extens. pollicis longus* s. *magnus*).

*v.* Der kleine Strecker des Daumens, und der lange Abductor desselben.

*w. w. w.* Die äussern Mittelhandmuskeln (*M. interossei dorsales* s. *externi*).

*x.* Der Abductor des kleinen Fingers.

1. 1. 1. Die aus ihren Netzen entstehenden Finger-Rückenvenen (Tab. IX. 9. 9.) welche theils in das Dorsalnetz, theils, nachdem sie untere durchbohrende Venen von der Volarfläche der Hand aufgenommen haben, in

2. 2. die Rücken-Mittelhandvenen (*Venae interosseae dorsales* s. *externae*) übergehen. Diese nehmen ihre Zweige aus den Mittelhandmuskeln, und obere durchbohrende Venen, wodurch sie mit den tiefen Venen der Hohlhand anastomosiren, auf, und gehen in

3. das tiefe Rückengeflecht der Handwurzel (*Plex. venosus dorsalis carpi*) über.

4. Die abgeschnittene oberflächliche Daumvene, und

5. Stamm der Speichenhautvene (Tab. IX. 11. und 14.)

6. Der doppelte Rückenast der innern Zwischenknochenvene, welcher die Zwischenknochenmembran des Unterarmes nach innen durchbohrt.

7. 7. Die doppelte äussere Zwischenknochenvene (*Vena interossea externa*) entsteht aus Zweigen der Muskeln der Streckefläche des Unterarmes, welche sich zu doppelten Stämmen vereinigen, neben ihrer Arterie verlaufen, und theils oben durch die Zwischenknochenmembran dringen, um sich mit der innern Zwischenknochenvene zu vereinigen; theils mit der Speichencollateralvene anastomosiren.

8. 8. Die äussere Zwischenknochenarterie (*Art. interossea externa*).

9. 9. 9. Venenäste, welche von den Muskeln der Streckefläche des Unterarmes kommen.

10. Stamm der durchschnittenen Speichenhautvene oder cephalischen Vene.

11. Aeste derselben, welche mit der äussern Zwischenknochenvene (7) und der folgenden in Verbindung stehen.

12. Die Speichen-Collateralvene (*Vena collateralis radialis*) welche ihre Zweige von dem innern Brachialmuskel, dem Tricepsmuskel und dem Ellbogengelenke aufnimmt, und in

13. die tiefe Armvene übergeht, welche sich, nachdem sie Aeste von dem Tricepsmuskel aufgenommen hat; in

14. die basilische Vene einsenkt.

15. Die Armvene (*Vena brachialis*), welche hier hinter dem Oberarmknochen hervortritt, vereiniget sich mit der vorigen zur Axillarvene (19).

(NB. Die erstere (14.) ist zu stark, und die zweite (15.) ist zu schwach dargestellt worden.)

16. Die äussere Kranzvene des Armes (*Vena circumflexa humeri posterior*) entsteht vorzüglich aus dem Deltamuskel und dem langen Kopf des Tricepsmuskels, und nimmt auch Zweige aus dem Oberarmgelenke auf.

17. Die Unterschulterblattvene (*Vena subscapularis*), nimmt Aeste aus den grossen vordern Sägemuskeln, den Schulterblattmuskeln und den runden Armmuskeln auf, und anastomosirt mit der folgenden Vene.

18. Die Kranzvene des Schulterblattes (*Vena circumflexa scapulae*) verbreitet sich vorzüglich auf dem Schulterblatte, indem sie in der Tiefe des Untergrätenmuskels entsteht; sie anastomosirt mit der queren Schulterblattvene (21.) und geht wie die Venen 16. 17. in

19. die Achselvene (*Vena axillaris*) über, welche nun vor dem Schulterblatt neben ihrer Arterie, in die Höhe steigt.

20. Die Achselarterie (*Art. axillaris*).

21. Die quere Schulterblattvne (*Vena transversa scapulae*) bildet mit der Kranzvene des Schulterblattes (18.) an dem Hals desselben eine grosse Anastomose, nimmt Zweige aus dem Obergrätenmuskel, dem Subclavicularmuskel und dem Cucularmuskel auf, und bildet hier mit der Rückenvene des Schulterblattes (23.) und der queren Halsvene (26.) einen gemeinschaftlichen Stamm.

22. Eine Vene, welche von den Nackenmuskeln und dem Levator des Schulterblattes herabsteigt und in den gemeinschaftlichen Stamm der Venen 21. 23. 26. übergeht.

23. Die Rückenvene des Schulterblattes (*Vena dorsalis scapulae*) verläuft längs dem hintern Rande des Schulterblattes, nimmt Zweige von der zweiten und dritten Lage der Rücken- und Nackenmuskeln auf, anastomosirt mit der Subscapularvene (17.) und dem oberflächlichen Rückengeflechte (Tab. IX. 2. 2.) und geht in die quere Halsvene (26.) über.

24. 24. 24. Venen, welche von den Haut- und Muskelzweigen des untern Theiles des Oberleibes gebildet sind, und sich zu den Intercostalvenen (Tab. V. Fig. 1. 46. 47.) begeben.

25. 25. Dergleichen Venen, die in das tiefe Rückengeflechte (Tab. V. Fig. 2. 6. 6.) endigen.

26. Die quere Hals- oder oberflächliche Nackenvene (*Vena transversa colli* s. *cervicalis superficialis*) entsteht hier zunächst aus der Vene 21. und 23., nimmt aber besonders Zweige von dem Cucularmuskel, dem Levator des Schulterblattes, und den Rippenhaltern auf, und senkt sich nach innen verlaufend, in die Subclaviculavene (Tab. II. 56) ein.

---

# Erklärung der Kupfertafel XII.

## FIG. I.

Die vordere tiefere Ansicht der rechten Hälfte des Oberleibes und der obern Extremität; die Brustmuskeln sind nach aussen zurückgelegt, und an der Extremität verschiedene Muskeln abgeschnitten worden, um den Verlauf der tiefern Venen zu sehen.

*a. a.* Der Brustknochen.

*b. b. b.* Die durchscheinenden Rippen.

*c.* Der nach oben zurückgelegte Schlüsselknochen.

*d.* Die Schilddrüse.

*e. e.* Der vordere grosse Sägemuskel.

*f.* Der grosse runde Armmuskel (*Teres major*).

*g.* Der zurückgelegte kleine, und

*h.* der grosse Brustmuskel.

*i. i.* Der Deltamuskel.

*k. k.* Der Subscapularmuskel.

*l.* Der lange, und

*m.* der innere Kopf des Tricepsmuskels.

*n. n.* Der zweiköpfige Armmuskel (*Biceps brachii*) etwas nach aussen aus der Lage gezogen.

*o.* Der innere Armmuskel (*Brachialis internus*).

*p.* Das zurückgelassene obere Ende des weggenommenen runden Pronators. Ausserdem sind: der oberflächliche gemeinschaftliche Fingerbeuger und der innere Speichenmuskel weggenommen worden.

*q.* Der gemeinschaftliche tiefe Fingerbeuger.

*r.* Der lange Beuger des Daumens.

*s.* Der innere Ellbogenmuskel oder Ulnarmuskel.

*t.* Der lange Supinator.

*u.* Der viereckige Pronator.

*v.* Das Kapselband des Handgelenkes.

*w.* Der kurze Beuger des Daumens.

*x.* Der Abductor des Daumens.

*y.* Der Abductor des Zeigefingers.

*z.* Der Abductor des kleinen Fingers.

* * * * Die abgeschnittenen Sehnen der gemeinschaftlichen Fingerbeuger.

1. 1. 1. 1. 1. Die äussern oder Speichen-Volarvenen der Finger (*Venae digitales volares radiales*) und

2. 2. 2. 2. 2. die innern oder Ellbogen-Volarvenen der Finger (*Venae digitales volares*

*ulnares*), stehen mit den Rücken-Venennetzen der Finger (Tab. IX. 9. 9.) in Verbindung, bilden an den Nagelgliedern, den venösen Nagelbogen (*Arcus unguicularis venosus*) und gehen in

3. 3. 3. die gemeinschaftlichen Fingervenen (*Venae digitales communes*) über; indem sich immer die Ulnar-Fingervene des ersten mit der Radial-Fingervene des zweiten Fingers vereiniget, werden diese Venen gebildet, welche durch

4. 4. Verbindungszweige, die in die Tiefe dringen, mit den tiefen Volar-Venenbogen (Fig. 2. 4.) anastomosiren, und in den

5. doppelten oberflächlichen Volarbogen der Hand (*Arcus volaris superficialis manus*) übergehen.

6. Das tiefe Venennetz der Handwurzel (*Plex. s. rete carpeum volare*), hängt mit dem oberflächlichen und dem tiefen Volarbogen zusammen.

7. Der doppelte Dorsalast der tiefen Speichenvene, entsteht aus dem tiefen Rückengeflechte der Hand (Tab. XI. 3.) und

8. der Volarast desselben, aus dem oberflächlichen Volarbogen der Hand (5); aus diesen geht nun

9. 9. die doppelte tiefe Speichenvene (*Vena radialis profunda*) hervor, welche an der gleichnamigen Arterie (10.), Aeste von dem langen Supinator, dem oberflächlichen und tiefen gemeinschaftlichen Fingerbeuger, und dem runden Pronator aufnehmend, in die Höhe steigt und sich mit einem gemeinschaftlichen Stamme (21.) der innern Zwischenknochenvene (19.) und der Ulnarvene (14.) vereiniget.

10. Die Speichenarterie (*Art. radialis*).

11. Das obere Ende der tiefen Radialvene (9.)

12. Der Dorsalast, welcher aus dem Rückenhandgeflechte (Tab. XI. 3.) und

13. der doppelte Volarast der tiefen Ulnarvene, welcher aus dem oberflächlichen Volarbogen (5.) entsteht.

14. Die doppelte tiefe Ellbogenvene (*Vena ulnaris profunda*) entsteht zunächst aus dem Aste 12 und 13., steigt, die Ulnararterie (15.) zwischen sich nehmend, in die Höhe, nimmt Zweige von dem innern Ulnarmuskel, dem oberflächlichen und tiefen gemeinschaftlichen Fingerbeuger auf, und vereiniget sich mit der innern Zwischenknochen- und der Ulnar-Collateralvene (29).

15. Die Ellbogenarterie (*Art. ulnaris*).

16. Der doppelte Volarast der innern Zwischenknochenvenen, welcher mit einem

17. Verbindungsast von der tiefen Radialvene (9.) und einem

18. dergleichen von der Ulnarvene (14.) anfängt, hinter dem viereckigen Pronator (*n.*) heraufgeht, und sich mit dem Dorsalaste (Tab. XI. 6.) vereinigend,

19. die doppelte innere Zwischenknochenvene (*Vena interossea interna cubiti*) bildet. Diese steigt dicht auf der Zwischenknochenmembran an ihrer Arterie (20), Zweige von dem tiefen gemeinschaftlichen Fingerbeuger, dem langen Daumenbeuger aufnehmend in die Höhe, und vereiniget sich hinter dem runden Pronator mit der äussern Zwischenknochenvene (Tab XI. 7.) und der tiefen Ulnarvene (14.) zu einem gemeinschaftlichen Stamm.

20. Die Zwischenknochenarterie (*Art. interossea interna*).

21. Der gemeinschaftliche Stamm der Zwischenknochen- (19.) und der tiefen Ulnarvene (14.), welcher sich mit der tiefen Radialvene (11.) vereiniget; woraus die Brachialvenen entstehen, und mit der basilischen Vene (28) anastomosiren.

22. Die doppelte zurücklaufende Ellbogenvene (*Vena recurrens ulnaris*) entsteht von der innern tiefen Ulnarvene, und fliesst mit den beiden Ulnar-Collateralvenen (29. 30.) und der basilischen Vene (28) zusammen.

Die Armvene (*Vena brachialis*) ist eigentlich doppelt; sie entsteht aus dem Zusammenfluss der Radial- der Zwischenknochen- und der Ulnarvene (10. 14. 19), und verläuft daher in zwei Stämmen, einen grösseren und einen kleineren:

23. 23. die grosse Armvene (*Vena brachialis major*) steigt mehr an der äussern Seite der Brachialarterie (25.) Zweige von dem Biceps, dem Coracobrachialmuskel, und die vordere Kranzvene des Oberarmes aufnehmend, in die Höhe, und endet in der Axillarvene (31.);

24. 24. die kleine Armvene (*Vena brachialis minor*), verläuft mehr an der innern Seite der Brachialarterie, nimmt Zweige aus dem innern Brachialmuskel und dem Triceps auf, und endet in der basilischen Vene (28).

25. Die Armarterie (*Art. brachialis*).

26. Anastomose zwischen den Brachialvenen und der basilischen Vene.

27. Der abgeschnittene Theil der basilischen Vene, welcher oberflächlich verläuft (Tab. X. 6. 6.);

28. 28. die Fortsetzung derselben, welche an dem hintern Rande des Oberarmes von der Armbinde bedeckt zur Axillarvene in die Höhe steigt.

29. Die erste Ellbogen-Nebenvene (*Vena collateralis ulnaris prima*), und

30. die zweite Ellbogen-Collateralvene entstehen aus der innern recurrenten Vene (22), nehmen Zweige von dem innern Brachial- und dem Tricepsmuskel, und dem Ellenbogengelenke auf, und gehen in die basilische Vene, auch mit einem kleinern Ast, in die kleine Brachialvene (24.) über.

31. Die Achselvene (*Vena axillaris*) entsteht aus dem Zusammenfluss der grossen Brachialvene (23.) und der basilischen Vene (28), steigt in der Axillarhöhle, die folgenden Venen aufnehmend, bis zum obern Ende des grossen Sägemuskels in die Höhe, und wird nun Schlüsselknochenvene genannt.

32. Die Unterschulterblattvene (*Vena subscapularis*) nimmt Venen von den grossen Sägenmuskeln und den Muskeln des Schulterblattes auf (s. Tab. XI. 17. wo sie sich tiefer als hier, in die basilische Vene einsenkt).

33. 33. 33. Die äussern Brustkastenvenen (*Venae thoracicae externae*) kommen von dem grossen vordern Sägemuskel, dem kleinen und dem grossen Brustmuskel, und gehen theils in die Axillarvene, theils in die Subscapularvene über.

34. Der obere Theil der durchgeschnittenen cephalischen Vene, und

35. der untere Theil derselben (s. Tab. X. 1. 1.).

36. Die Schlüsselknochenvene (*Vena subclavia*), biegt sich vor dem vordern Rippenhalter, durch diesen von der Arterie getrennt, über die erste Rippe nach innen und fliesst mit der Vene 38. und 39. zu der ungenannten Vene (40.) zusammen (s. Tab. II. 60).

37. Die quere Schulterblattvene (*Vena transversa scapulae*) welche hier mit der cephalischen Vene zusammenfliesst (s. Tab. XI. 21.).

38. Die abgeschnittene äussere Jugularvene.

39. Die gemeinschaftliche Kopfvene.

40. Der Anfang der ungenannten Vene (s. Tab. II).

## FIG. II.

Die Hohlhand mit dem tiefen Venenbogen derselben, an welcher alle Muskeln bis auf die Mittelhandmuskeln weggenommen worden sind.

*a.* Das eigenthümliche Volarband der Handwurzel.

*b.* Der Opponens des Daumens.

*c. c. c. c.* Die zurückgelassenen Sehnen der abgeschnittenen gemeinschaftlichen Fingerbeuger.

*d. d. d. d.* Die Mittelhandmuskeln (*Musc. interossei*).

1. 1. 1. Die Volar-Zwischenknochenvenen (*Venae interossea volares*) sind doppelt, indem

2. 2. 2. die eine, zwischen je zwei Mittelhandknochen mit den Fingervenen (Fig. 1. 1. und 2.) in Verbindung steht;

3. 3. 3. die andere, als untere durchbohrende Vene, von der Rücken-Zwischenknochenvene (Tab. XI. 2. 2. 2.) entsteht; beide gehen an ihrer Arterie, Zweige von den Mittelhandmuskeln aufnehmend, in die Höhe, und endigen

4. in dem doppelten tiefen Volarbogen (*Arcus venosus volaris*), welcher den arteriösen Bogen zwischen sich nimmt, und durch Zweige mit den oberflächlichen Venen anastomosirt.

5. Abgeschnittene Zweige, welche sich mit dem oberflächlichen Volarbogen vereinigten. (Fig. 1. 5.)

6. Aeste, welche von dem Opponens des Daumens kommen.

7. Ursprung des tiefen Dorsalastes der innern Radialvene (Fig. 1. 7.) von dem tiefen Volarbogen.

8. Der doppelte Volarast der tiefen Speichenvene, abgeschnitten.

9. Verbindung desselben mit dem tiefen Volarbogen.

10. Der Volarast der tiefen Ulnarvene (Fig. 1. 14.), und

11. Verbindung desselben mit dem tiefen Volarbogen (4.)

# Erklärung der Kupfertafel XIII.

Die geöffnete Bauchhöhle, wo die sämmtlichen Verdauungsorgane weggenommen, und besonders der Stamm der untern Hohlvene, und die Venen des Beckens von vorn zu sehen sind.

*a.* Die neunte und die zehnte durchschnittene Rippe.

*b. b.* Der Hüftkamm jeder Seite.

*c. c.* Das Zwergfell, welches von den Rippen losgetrennt, etwas in die Höhe gezogen und zurückgelegt worden ist.

*d.* Der hintere Theil der breiten Bauchmuskeln.

*e.* Der viereckige Lendenmuskel.

*f.* Der grosse Psoasmuskel

*g.* Der innere Hüftknochenmuskel.

*h.* Der Anspanner der Schenkelbinde (*Tensor fasciae latae*).

*i.* Das obere Ende des Schneidermuskels.

*k.* Der obere Theil des geraden Schenkelmuskels.

*l.* Der obere Theil des äussern Vastus oder Schenkelmuskels.

*m.* Der obere Theil des innern grossen Schenkelmuskels.

*n.* Der Kammuskel (*M. pectineus*).

*o.* Das obere Ende des abgeschnittenen langen Adductors.

*p.* Der kurze Adductor.

*q.* Der dünne Schenkelmuskel (*M. gracilis*).

Auf der rechten Seite sind die Muskeln *h. bis q.* noch mit der Schenkelbinde umgeben.

*r.* Die linke Niere.

*s.* Das Nierenbecken.

*t.* Der abgeschnittene Harnleiter.

*u.* Die Nebenniere.

1. Das doppelte Ende der rechten grossen Rosenvene (*Vena saphena magna*).

2. Der Stamm der rechten Schenkelvene, welche hinter der Schenkelbinde hervortritt.

3. Stamm der rechten gemeinschaftlichen Schenkelvene (*Vena cruralis communis*).

4. Die abgeschnittene untere innere Bauchdeckenvene (*Vena epigastrica s. epigastrica interna*),

5. die von dieser aufzunehmende äussere Saamenvene (*Vena spermatica externa*).

6. Die doppelte Kranzvene des Hüftknochens oder die untere äussere Bauchdeckenvene (*Vena circumflexa ilei interna s. epigastrica externa*).

7. Die tiefe linke Schenkelvene (*Vena profunda femoris*), abgeschnitten.

8. Die linke oberflächliche Schenkelvene (*Vena cruralis s. femoralis superficialis*).

9. Die äussere, und

10. die innere Kranzvene des Oberschenkels (*Vena circumflexa femoris externa et interna*).

11. Die abgeschnittene linke grosse Rosenvene.

12. Die linke gemeinschaftliche Schenkelvene, da wo sie unter dem Schenkelbogen (*Lig. Poupartii*) in die Bauchhöhle tritt;

13. der in der Bauchhöhle heraufsteigende Theil derselben.

14. Die linke Beckenvene (*Vena hypogastrica sinistra*); die Aeste derselben sind nicht beziffert worden, weil sie leicht zu erkennen, und Tab. VII. Fig. 3. schon dargestellt worden sind.

15. Die linke gemeinschaftliche Hüftvene (*Vena iliaca communis sinistra*) ensteht durch die Vereinigung der gemeinschaftlichen Cruralvene (12) und der hypogastrischen Vene (14), sie ist länger als die rechte Hüftvene (19.), und steigt schiefer als diese, an der innern Seite ihrer Arterie (16.) in die Höhe; beide treten unter einem stumpfen Winkel, vor dem fünften Lumbarwirbel, zur Bildung der untern Hohlvene zusammen. Eine jede Hüftvene nimmt nur kleine unbestimmte Zweige aus dem runden Lendenmuskel (*Psoas*), die Lendenhüftvene (17.), und die untere Lumbarvene (Tab. VII. Fig. 3. 24); die linke noch die mittlere Sacralvene (18) auf.

16. Die linke gemeinschaftliche Hüftarterie (*Art. iliaca communis*).

17. Die linke Lenden-Hüftknochenvene (*Vena ileo-lumbalis sinistra*) welche in die Hüftvene übergeht.

18. Die mittlere Kreuzknochenvene (*Vena sacra media*).

19. Die rechte gemeinschaftliche Hüftvene.

20. Die rechte gemeinschaftliche Hüftarterie.

21. Die untere Hohlvene (*Vena cava inferior*).

22. Die Unterleibsaorta (*Aorta abdominalis*).

23 Die linke Nierenvene (*Vena renalis sinistra*), welche, wie die rechte, durch die Vereinigung der aus dem Hilus der Niere hervortretenden Aeste entsteht, und unter einem rechten Winkel in die untere Hohlvene übergeht.

24. 24. Die linke innere Saamenvene (*Vena spermatica interna sinistra*).

25. 25. Die rechte innere Saamenvene.

26. Die linke Nebennierenvene (*Vena suprarenalis sinistra*) entsteht aus der Nebenniere, und geht gewöhnlich in die Nierenvene über; dagegen ist die rechte gewöhnlich doppelt, und senkt sich in die untere Hohlvene ein.

27. Die abgeschnittenen grösseren Lebervenen (*Venae hepaticae magnae*) sind gewöhnlich zwei, welche näher an der obern Fläche aus dem hintern stumpfen Rande der Leber hervortreten und sich neben einander, dicht unter der viereckigen Zwergfellöffnung, in den vordern Umfang der untern Hohlvene einsenken. Die rechte etwas kleiner, entsteht blos aus dem rechten Leberlappen; die linke grössere, wird aus zwei Aesten, von denen der eine aus dem rechten, der andere aus dem linken Leberlappen kommt, zusammengesetzt. Die kleinen Lebervenen sind zahlreicher und senken sich unregelmässig in den Theil der untern Hohlvene, welcher hinter der Leber heraufsteigt.

28. Die rechte Zwergfellvene (*Vena phrenica dextra*). Die rechte und linke Zwergfellvene begleiten die gleichnamigen Arterien, an der untern Fläche des Zwergfelles, und senken sich gewöhnlich: die linke in eine grosse Lebervene, die rechte in die untere Hohlvene ein, dicht vor ihrem Durchgange durch das Zwergfell.

# Erklärung der Kupfertafel XIV.

Stellt die oberflächlichen Venen des Unterleibes, die Venen des Hodens und des Saamenstranges dar.

### FIG. I.

Die untere Hälfte des Unterleibes mit der Ruthe und den Hoden, und das obere Ende der Oberschenkel, woran vorzüglich die oberflächlichen Venen derselben zu sehen sind.

*a.* Der durchscheinende obere Hüftknochenstachel der rechten Seite.

*b.* Der äussere schiefe oder absteigende Abdominalmuskel.

*c.* Die weisse Bauchlinie (*Linea alba*).

*d.* Der Schenkelbogen oder das Poupartische Band.

*e.* Der innere Schenkel, und

*f.* der äussere Schenkel der Aponeurose des äussern schiefen Bauchmuskels.

*g.* Der Bauchring.

*h. h.* Der durch den Bauchring kommende Saamenstrang mit den Hoden, noch von den Scheidenhäuten umgeben.

*t* Die Ruthe.

*k.* Die Inguinaldrüsen der linken Seite.

*l.* Der durch die Schenkelbinde durchscheinende Schneidermuskel derselben Seite.

*m.* Der Schenkelbindenspanner der rechten Seite.

*n.* Der Schneidermuskel.

*o.* Das untere Ende des innern Hüftknochenmuskels und des runden Lendenmuskels.

*p.* Der gerade Schenkelmuskel.

*q.* Der äussere grosse Schenkelmuskel (*Vastus externus*).

*r.* Der lange Anziehemuskel des Oberschenkels, und

*s.* Der schlanke Schenkelmuskel derselben Seite.

1. Stamm der grossen Rosenader (*Vena saphena magna*) der linken Seite, wo dieselbe in die Schenkel- oder Cruralvene übergeht.
2. Stamm der linken Schenkelvene (*Vena cruralis*) hinter der Schenkelbinde heraufkommend.
3. Die abgeschnittene rechte Rosenader.
4. Die Cruralvene, welche hinter dem Schneidermuskel hervorkömmt, und an der innern Seite
5. der Cruralarterie heraufsteigt, mit welcher sie unter dem Schenkelbogen *d.* oder durch den Schenkelring in die Bauchhöhle tritt. Ausser den Muskelzweigen, welche leicht zu erkennen sind, nimmt sie noch folgende Venen zuvor auf:
6. die äussere Schaamvene (*Vena pudenda externa*), welche hier abgeschnitten ist, aber neben ihrer Arterie verlaufend, von den Zweigen des Venusberges und des vordern Umfanges des Hodensackes entsteht.
7. Der Stamm der innern untern Bauchdeckenvene (*Vena epigastrica* s. *epigastrica interna inferior*) (Taf. IV. Fig. 3. 9.).
8. Die oberflächliche Bauchdeckenvene (*Vena epigastrica superficialis*) entsteht aus dem Bauchhautgeflechte (10. 10) läuft an ihrer Arterie, neben der äussern Seite des Bauchringes unter der Haut, Zweige von den Inguinaldrüsen aufnehmend, herab, und senkt sich in die Cruralvene ein.
9. Die Kranzvene des Hüftknochens oder die äussere untere Bauchdeckenvene (*Vena circumflexa ilei* s. *epigastrica externa inferior*), nimmt, nachdem sie Zweige von den breiten Bauchmuskeln, und die Abdominalvene (Tab. IV. Fig. 3. 11.) aufgenommen hat, noch Zweige von dem Bauchhautgeflechte auf.

10. 10. Das Bauchhautgeflecht (*Plexus subcutaneus abdominis*) ist über dem ganzen Unterleibe ausgebreitet, und geht oben in das Brusthautgeflechte (Tab. X. 15.), seitlich: in das Hautrückengeflechte (Tab. IX. 2. 2.) und unten in die Kranzvene des Hüftknochens (9.) und die oberflächliche Bauchdeckenvene (8.) über, und anastomosirt mit der äussern Schaamvene.

11. Hautast des Oberschenkels der linken Seite, welcher sich in die Kranzvene des Hüftknochens (9.) einsenkt.

12. Die Rückenvene der Ruthe (*Vena dorsalis penis*) (s. Taf. VIII. Fig. 1. 1. 1.).

13. Die abgeschnittenen Dorsalarterien der Ruthe.

14. Die abgeschnittene äusssere Saamenarterie.

15. Die äussere Saamenvene (*Vena spermatica externa*) welche in die epigastrische Vene (7.) übergeht, und aus dem Rautengeflechte (Fig. 2. 3. 3.) entsteht.

### FIG. II.

Der Hode und Nebenhode mit dem ausserhalb der Bauchhöhle befindlichen Saamenstrange; die eigenthümliche Scheidenhaut des Saamenstrangen mit den Venen ist ausgebreitet, und sind beinah in natürlicher Grösse dargestellt.

*a.* Der Hoden.

*b. b.* Der Nebenhode.

*c. c.* Der Saamenausführungsgang (*Vas deferens*).

*d. d.* Die ausgebreitete eigenthümliche Scheidenhaut des Saamenstranges.

1. 1. 1. Zweige, welche an der Oberfläche des Hodens aus dem Innern desselben hervortreten und sich mit

2. 2. 2. den Zweigen des Nebenhodens zu drei bis vier Aesten vereinigen, welche sehr geschlängelt heraufsteigend, und sich netzartig, die Arterie umschlingend, verbinden, und dadurch

3. 3. das Rankengeflecht (*Plexus pampiniformis*) bilden, welches noch die Venen der Scheidenhäute aufnimmt, und allmählig kleiner werdend, bis zum Bauchring heraufreicht. Aus diesem Geflechte entsteht dann

4. die äussere Saamenvene (*Vena spermatica externa*) welche sich nach aussen wendend in die epigastrische Vene übergeht, und

5. die innere Saamenvene (*Vena spermatica interna*), welche neben ihrer Arterie durch den Leistenkanal in die Bauchhöhle tritt, und sich gewöhnlich: die rechte in die untere Hohlvene; die linke in die Renalvene ihrer Seite (Taf. XIII. 24. 25.) ergiesst.

6. 6. Abgeschnittene Aeste der Saamenarterie.

---

# Erklärung der Kupfertafel XV.

Die oberflächlichen Venen der untern Extremität.

### FIG. I.

Die innere Ansicht der linken untern Extremität, an welcher die Muskeln noch mit der aponeurotischen Binde umgeben sind.

*a.* Der obere vordere Hüftknochenstachel.

*b.* Der durchschnittene Knorpel der Schaamknochensymphise.

*c. c.* Der durchscheinende Schneidermuskel.

*d.* Die Kniescheibe.

*d.* Der innere Knöchel.

1. 1. 1. Die innern Rückenvenen der Zehen (*Venae digitales dorsales internae s. tibiales*), und

2. 2. 2. die äussern Rückenvenen der Zehen (*Venae digitales dorsales externae* s. *fibulares*) bilden durch ihre geflechtartige Verbindung die Rückenvenengeflechte der Zehen;

3. 3. kleine Hautvenen, welche von der Fusssohle kommen, und wodurch die Rücken- mit den Sohlenvenen der Zehen anastomosiren. Diese genannten Venen gehen in die des Fussrückens über, welche hier als stärkere Aeste sich so unter einander verbinden, dass ein bedeutendes Geflecht,

4. 4. 4. das Fussrückengeflecht (*Plexus venosus dorsalis pedis*) entsteht, und durch

5. 5. Zweige, welche an den Fussrändern herumgehen, mit dem oberflächlichen Hohlfussgeflechte (Fig. 3.) so wie durch

6. 6. 6. Zweige, mit den tiefern Venen des Fussrükkens zusammenhängt.

Aus diesem Geflechte entstehen zunächst eine äussere (Fig. 2. 7.) und eine innere Hautvene (16).

7. Der Anfang der äussern Haut- oder Rosenader.

8. Der Ursprung des grossen Astes der innern Hautvene, und

9. der Ursprung des kleinen Astes derselben, welche zunächst aus dem Fussrückengeflechte (4. 4. 4.)

10. 10. Der grosse Ast der innern Hautvene, steigt auf dem innern Knöchel und der innern Seite des Unterschenkels, mit dem folgenden Aste anastomosirend herauf.

11. 11. Der kleine Ast der innern Hautvene, steigt mehr von vorn nach hinten und innen, bis in die Nähe des Knies in die Höhe, und nimmt mehrere folgende Zweige aus:

12. 12. kleinere Hautzweige des Unterschenkels, wodurch die innere und äussere Hautvene in Verbindung stehen;

13. 13. ein grösserer Ast, welcher mehr von dem Hohlfussgeflechte entsteht, und hinter dem innern Knöchel in die Höhe steigt, und

14. 14. Zweige, welche die aponeurotische Binde durchbohren, und mit der hintern Tibialvene sich vereinigen.

15. Zusammenfluss des äussern und innern Astes: wodurch der Stamm der innern Hautvene der untern Extremität gebildet wird.

16. 16. 16. Stamm der innern oder grossen Haut- oder Rosen- auch Frauenader (*Vena saphena magna* s. *interna*, s. *cephalica pedis*) welche sich von der innern Seite des Unterschenkels, hinter den innern Oberschenkelknorren wendet, dann wieder etwas nach vorn, in der Richtung vor den Adductoren des Oberschenkels bis ungefähr einen Zoll unter dem Schenkelbogen (Poupart'sches Band) in die Höhe steigt, und sich hier in die gemeinschaftliche Schenkelvene (25.) einsenkt. Er nimmt auf diesem Wege folgende Aeste auf:

17. 17. 17. Aeste, welche aus den benachbarten und unter der grossen Hautvene liegenden Muskeln kommen;

18. 18. Aeste, die aus dem Kniegelenknetze entstehen;

19. 19. vordere Hautvenen, und

20. 20. innere Hautvenen des Oberschenkels;

21. 21. Aeste, welche aus den Muskeln desselben, die Schenkelbinde durchbohrend, kommen, und mit den Hautästen zusammenfliessen;

22. abgeschnittene Aestchen, welche mit der äussern Schaamvene (Taf. XIV. Fig. 1. 6.) in Verbindung stehen.

23. Endigung der innern Haut- oder Rosenvene in die Cruralvene (25).

24. Ein ansehnlicher Ast, der bald höher, bald tiefer aus mehreren Hautzweigen entsteht, mit der innern Rosenvene anastomosirend, oberflächlicher als diese und nahe an ihr, dicht unter der Haut heraufsteigt, und sich entweder in diese oder neben ihr in die Cruralvene einsenkt.

25. Stamm der gemeinschaftlichen Schenkelvene (*Vena cruralis communis*) welcher unter der hier weggenommenen Schenkelbinde, zwischen den Muskeln hervortritt.

26. Derselbe Stamm, welcher, nachdem er die innere Rosenvene aufgenommen hat, unter dem Schenkelbogen (Taf. XIV. Fig. 1. *d.* 4.) in die Bauchhöhle zur Hüftvene (Taf. XIII. 12. 15.) emporsteigt.

## FIG. II.

Dieselbe untere linke Extremität Fig. 1. von aussen und hinten dargestellt, und ebenfalls mit der Schenkelbinde umgeben.

*a.* Der durchschimmernde Zwillings-Wadenmuskel.

*b.* Der äussere Knöchel.

1. 1. 1. 1. 1. Die Rückengeflechte der Zehen (*Plexus digitales dorsales*) s. Fig. 1. 1. 2.

2. 2. Aeste, welche mit den Sohlenvenen der Zehen in Verbindung stehen.

3. 3. 3. Das Fussrücken-Venengeflecht.

4. 4. 4. Aeste, wodurch das Dorsalgeflecht mit dem Plantargeflecht in Verbindung steht.

5. 5. 5. Aeste, welche in die tiefern Venen des Fussrückens übergehen.

6. Der kleine Ast der innern Rosenader (s. Fig. 1. 1 — 9).

7. Der Anfang der äussern oder kleinen Haut-Rosen- oder Frauenader (*Vena saphena parva* s. *externa*) entsteht eigentlich von dem Dorsal- und dem Plantargeflecht (Fig. 3.) des Fusses, steigt von der Gegend des äussern Knöchels, sich an den hintern Umfang des Unterschenkels wendend, auf der Wade bis in die Kniekehle empor, und senkt sich in die Kniekehlvene ein;

8. Stelle, wo sie in dieselbe (12) übergeht. Sie nimmt auf diesem Wege auf:

9. 9. 9. Venen, von der Haut des Unterschenkels, welche mit der innern Rosenvene (Fig. 1. 10. und 11.) an dem hintern Umfange des Unterschenkels in Verbindung stehen, so wie

10. 10. 10. Zweige, aus den Muskeln kommend, welche mit der tiefen Fibularvene anastomosiren.

11. Der Stamm der innern Rosenvene, welcher neben der Kniekehle zu sehen ist.

12. Die Kniekehlvene (*Vena poplitea*), welche hier nach weggenommener Schenkelbinde zu sehen ist.

13. Eine Vene des innern Zwillings-Wadenmuskels.

14. Eine Vene, welche zwischen den Zwillings-Wadenmuskeln hervorkömmt, eine Strecke zwischen den Beugemuskeln des Unterschenkels in die Höhe steigt, und sich in die Kniekehlvene endiget.

15. 15. 15. Hautäste des Oberschenkels, welche sich, die Schenkelbinde durchbohrend und mit Muskelzweigen vereinigend, in die Kniekehlvene (12) endigen.

16. 16. 16. Hintere Hautäste des Oberschenkels, welche die Schenkelbinde durchbohren, sich mit den Zweigen der Beugemuskeln vereinigen und in die tiefe Schenkelvene übergehen.

17. 17. 17. Hintere Hautzweige des Oberschenkels, welche von hinten nach aussen und nach innen und vorn herumgehen, und in die grosse Rosenader (Fig. 1. 16.) endigen.

## FIG. III.

Der Hohlfuss mit dem Hautvenengeflechte (*Plexus cutaneus* s. *superficialis plantaris pedis*), dessen Aeste theils am innern und äussern Rande des Fusses in das Fussrücken-Venengeflechte, theils in die innere und äussere Rosenvene (Fig. 1. und 2.) übergehen.

# Erklärung der Kupfertafel XVI.

Die untere Hälfte des Rumpfes von hinten; an welcher die oberflächlichen Venen der Lumbalgegend, und die oberflächlichen und tiefen Venen der Gefässe zu sehen sind.

*a. a.* Der Dornfortsatz des dritten bis fünften Lendenwirbels.

*b. b.* Der Kreuzknochen.

*c.* Der Steissknochen.

*d.* Der linke Hüftknochen.

*e.* Die grosse ischiadische Incisur.

*f.* Die Tuberosität des Sitzknochens.

*g.* Das Tuberoso-Sacralband.

*h.* Das Spinoso-Sacralband.

*i.* Das obere Ende des Oberschenkelknochens.

*k.* Der grosse Trochanter desselben.

*l.* Ein Stück des weggeschnittenen innern Obturators.

*m.* Die Sehne desselben.

*n.* Das äussere Ende des obern, und

*o.* des untern Zwillingsmuskels (*Gemelli*).

*p.* Der äussere Theil des Pyriformmuskels.

*q. q.* Der kleine Gesässmuskel.

*r.* Der zurückgelegte mittlere Gesässmuskel.

*s.* Der zurückgelegte grosse Gesässmuskel.

*t.* Die Kapselmembran des Oberschenkelgelenkes.

*u.* Der durchgeschnittene und zurückgelegte viereckige Schenkelmuskel.

*v.* Das innere Ende desselben in seiner Lage.

*w.* Der äussere Obturator.

*x.* Der obere Theil des grossen Schenkelanziehers.

*y.* Der abgeschnittene lange Kopf des Biceps.

*z.* Der abgeschnittene semitendinöse Muskel.

1. 1. 1. Venenäste des oberflächlichen oder Haut-Lendengeflechtes, welche in das tiefe Lumbalgeflechte (Taf. V. Fig. 2. 9.) übergehen.

2. 2. Aeste desselben, welche in das Bauch-Hautgeflechte (Taf. XIV. Fig. 1. 10. 10.) endigen.

3. 3. Aeste desselben, welche Haut- und Muskelzweige aufnehmen, und sich zu den Lumbarvenen (Taf. VII. Fig. 3. 24 — 31.) begeben.

4. Ein Ast, welcher in das tiefe Sacralgeflechte (Taf. V. Fig. 2. 11. 11.) übergeht.

5. 5. Hautäste des rechten Oberschenkels, welche mit Aesten der tiefen Schenkelvene in Verbindung stehen.

6. Ein Hautast, der in die innere Kranzvene des Oberschenkels übergeht.

7. 7 Hautvenen des Gesässes, welche in die Aeste der ischiadischen Vene (9. 9.) endigen.

8. 8. 8. Dergleichen Venen, welche sich mit den Aesten der Gesässvene (16.) vereinigen.

9. 9. Die ischiadische Vene (*Vena ischiadica*) entsteht zunächst aus

10. 10. den Aesten, welche von dem obern Ende des Biceps, dem obern Theile des grossen Adductors, und dem viereckigen Muskel des Oberschenkels, dem äussern Obturator, und dem grossen Gesässmuskel (12.) kommen, mit welchen die Hautvenen des Gesässes (7. 7.) in Verbindung stehen, und nachdem sie

11. kleine Aeste von dem Kapselbande des Schenkelgelenkes und dem viereckigen Schenkelmuskel aufgenommen hat, tritt sie unter dem birnförmigen Muskel (der hier abgeschnitten ist) durch die grosse ischiadische Incisur in das Becken, verbindet sich vor dem birnförmigen Muskel durch einen Ast (13.) mit der Gesässvene (16.) und fliesst mit dieser und der gemeinschaftlichen Schaamvene (14.) zu einem gemeinschaftlichen Stamme (15.) zusammen, woraus zunächst die Beckenvene (Taf. XIII. 14.) erwächst.

12. Abgeschnittene Aeste des grossen Gesässmuskels, welche in die ischiadische Vene übergehen.

13. Der Ast, welcher die ischiadische und die Gesässvene verbindet.

14. Die gemeinschaftliche Schaamvene (*Vena pudenda communis*) entsteht zunächst beim männlichen Geschlechte: von den Venen des Schaamgeflechtes und des hintern Umfanges des Hodensackes; beim weiblichen Geschlechte: von der äussern Schaam, und bei beiden von der Haut und den Muskeln des Perinäums, und indem sie an ihrer Arterie, längs dem untern Beckenrand nach hinten aufwärts verläuft, nimmt sie die Venenäste von den Muskeln der Genitalien und des Afters auf, tritt zwischen dem Tuberoso- und dem Spinoso-Sacralbande (*g. h.*) hindurch, nimmt Zweige von dem innern Obturator und den Gemellen auf, dann durch die grosse ischiadische Incisur in das Becken und fliesst mit der ischiadischen Vene (9.) zusammen (s. Taf. VIII. Fig. 1. und 2.).

15. Der gemeinschaftliche Stamm der ischiadischen und der Gesässvene.

16. Die Gesässvene (*Vena glutaea*) entsteht vorzüglich von zwischen den Gesässmuskeln kranzartig verlaufenden Aesten, welche ihre Zweige von den Muskeln aufnehmen, und zuweilen in zwei Stämme übergehen.

17. Die äussere obere Kranzvene des Hüftknochens verläuft höher, besonders zwischen dem grossen und dem mittlern Gesässmuskel, von diesem und dem Hüftknochen Zweige aufnehmend und mit der folgenden Vene anastomosirend.

18. Die äussere untere Kranzvene des Hüftknochens verläuft doppelt zwischen dem mittlern und dem obern Ende des kleinern Gesässmuskels kranzartig, nimmt aus diesen Muskeln, dem Schenkelbindenspanner, den Rollmuskeln des Oberschenkels und dem Hüftknochen Zweige auf, und fliesst dann mit der vorigen hier zu der doppelten Gesässvene (16. und 20.) zusammen, welche über dem birnförmigen Muskel am obern Rande der grossen ischiadischen Incisur in das Becken tritt, und in die hypogastrischen Venen übergeht.

19. 19. Abgeschnittene Aeste, welche aus dem mittlern und kleinern Gesässmuskel kamen.

20. Die zweite Gesässvene oder ein grösserer Ast, der aus dem Zusammenfluss der vorigen Aeste entsteht, und an der Arterie, besonders in das Becken tritt, und höher in die hypogastrische Vene, als die eigentliche Gesässvene übergeht.

---

# Erklärung der Kupfertafel XVII.

Die tiefen Venen der untern Gliedmassen.

### FIG. I.

Der rechte Unterschenkel mit dem Fusse, von vorn und aussen dargestellt; an welchem die oberflächlichen Venen und manche Muskeln weggenommen worden sind.

*a.* Der vordere Winkel oder Kamm des Tibialknochens.

*b.* Das untere Ende desselben Knochens.

*c.* Das Köpfchen, und

*d.* das untere Ende des Fibularknochens.

*e.* Der äussere Knöchel.

*f. f.* Der vordere Tibialmuskel,

*g. g.* der lange gemeinschaftliche Zehenstrecker, und

*h. h.* der lange Strecker der grossen Zehe, sind etwas aus einander gezogen, und ihre Sehnen abgeschnitten worden.

*i.* Die Fusswurzel (*Tarsus*).

*k.* Der abziehende Muskel der kleinen Zehe. Die Mittelfussmuskeln (*Musc. interossei*) sind leicht zu erkennen.

1. 1. 1. Abgeschnittene und zurückgelegte Dorsalvenen der Zehen (Taf. XV. Fig. 1. und 2.).

2. Ein abgeschnittenes oberflächliches Stämmchen, welches aus dem Zusammenfluss der Digitalvenen entsteht, und sich mit den obern Mittelfussvenen (5. 5.) verbindet, und in das oberflächliche Dorsalgeflechte des Fusses endigte.

3. Aeste, welche an dem innern Rande von der Sohle zum Rücken des Fusses gehen.

4. Der grössere Ast der innern Rosenader (s. Taf. XV. Fig. 1. 10.).

5. 5. 5. 5. Die Zwischenknochen- oder Mittelfussvenen des Fussrückens (*Venae interosseae dorsales* s. *externae*) verlaufen dicht auf den Mittelfussmuskeln, von deren Zweigen, so wie von dem Fussrückengeflechte sie entstehen, und stehen vorn durch:

6. 6. 6. die vordern durchbohrenden Venen (*Venae perforantes anteriores*) mit den Plantarvenen der Zehen, und hinten durch:

7. 7. 7. die hintern durchbohrenden Venen (*Venae perforantes posteriores*) durch die Mittelfussmuskeln, mit dem tiefen Plantarbogen (Fig. 2. 7.) in Verbindung.

8. Eine abgeschnittene Vene, welche in die äussere Rosenvene (Taf. XV. Fig. 2. 7.) endiget.

9. Ein Verbindungszweig zwischen der ersten Mittelfussvene (5.) und der innern Rosenader (4.).

10. Der doppelte venöse tiefe Rückenbogen des Fusses (*Arcus venosus dorsalis pedis*), entsteht durch den Zusammenfluss der obern Zwischenknochenvenen (5. 5.), begleitet den hier weggenommenen Arterienbogen, und geht in die folgenden Venen über.

11. Die doppelte Fusswurzelvene (*Vena tarsea*) entsteht aus dem tiefen Dorsalbogen (10.) und der ersten Mittelfussvene, steigt dicht auf dem Fussgelenke, Zweige von diesem aufnehmend, zum Unterschenkel in die Höhe, und nimmt:

12. die innere Knöchelvene (*Vena malleolaris interna*), welche mit der innern Rosenader (4,) anastomosirt, und

13. 13. die doppelte äussere Knöchelvene (*Vena malleolaris externa*) auf; woraus der Anfang der doppelten vordern Tibialvene (16.) erwächst.

14. Ein Verbindungsast zwischen der äussern Knöchel- und der vordern Tibialvene.

15. Stelle, wo von der äussern Malleolarvene (13.) der vordere Ast der Fibularvene abgeht und die Zwischenknochenmembran nach hinten durchbohrt.

16. 16. Die doppelte vordere Schienbeinvene (*Vena tibialis antica*) welche von den vorigen Venen 11. 12. 13. entsteht, steigt, die gleichnamige Arterie zwischen sich nehmend, an der Zwischenknochenmembran in die Höhe, nimmt Zweige von den vordern Muskeln des Unterschenkels, und

17. 17. die zurücklaufende Schienbeinvene (*Vena recurrens tibialis*), welche von dem vordern Umfange des Kniegelenkes, und den hier herumliegenden Sehnen der Muskeln entsteht, und

18. Aeste von dem Kopfe des gemeinschaftlichen Zehenstreckers und des vordern Tibialmuskels auf.

19. Stelle, wo die vordere Tibialvene, durch die grosse Lücke der Zwischenknochenmembran und die beiden Unterschenkelknochen hindurch geht, um sich mit den hintern tiefen Venen (Fig. 3.) zu vereinigen.

## FIG. II.

Der Hohlfuss, an welchem alle Muskeln, ausser den Mittelfussmuskeln, weggenommen worden sind, um die tiefen Venen desselben zu sehen.

*a.* Das untere Ende des Tibialknochens.

*b.* Das untere Ende des Fibularknochens.

*c.* Der innere Knöchel.

*d.* Der Fersenknochen.

*e.* Der kahnförmige Knochen.

*f.* Der keilförmige Knochen.

*g.* Der Mittelfussknochen der grossen Zehe.

*h.* Der Würfelknochen.

*i.* Die Sehne des abgeschnittenen hintern Tibialmuskels.

*k.* Die Sehne des langen Beugemuskels der Zehen.

*l.* Die Sehne des langen Fibularmuskels.

*m.* Der Abductor der kleinen Zehe.

Die Mittelfuss- oder Zwischenknochenmuskeln sind leicht zu erkennen.

1. 1. 1. 1. 1. Die venösen Plantar-Zehengeflechte (*Plexus venosi digitales plantares*), welche in der Haut der Zehen des Hohlfusses gebildet werden, und aus welchen an jeder Zehe

2. 2. eine innere, und

3. 3. eine äussere Digital-Plantarvene entstehen; alle gehen in

4. 4. den oberflächlichen Venenbogen des Hohlfusses, (*Arcus plantaris sublimis*) über; dieser liegt in der Quere zwischen der Aponeurose und den Sehnen der Zehenbenger, und ist durch

5. 5. 5. Venen, mit den Dorsal-Digitalvenen verbunden.

6. 6. 6. Die Zwischen- oder Mittelfussvenen der Fusssohle (*Venae interosseae plantares*) entstehen aus dem Bogen und den Digitalvenen, nehmen Zweige aus den Mittelfussmuskeln auf, und stehen durch vordere durchbohrende Venen mit dem Dorsalgeflecht in Verbindung, worauf sie durch ihre Vereinigung

7. den tiefen venösen Hohlfussbogen (*Arcus plantaris profundus venosus*) bilden, welcher in querer Richtung an dem arteriösen Bogen verläuft, und durch hintere durchbohrende Venen mit den obern Mittelfussvenen (Fig. 1. 5. 5. 5.) in Verbindung steht.

Aus diesem Bogen, so wie aus den Zweigen von den im Hohlfuss liegenden Muskeln, welche mit dem oberflächlichen oder Hautgeflechte des Hohlfusses (Taf. XV. Fig. 3.) anastomosiren, entsteht die innere und äussere Hohlfussvene, welche durch

8. 8. Aestchen, (die hier abgeschnitten sind) mit den oberflächlichen Venen in Verbindung stehen.

9. Die doppelte innere Hohlfuss- oder Sohlenvene (*Vena plantaris interna*) verläuft mit der gleichnamigen Arterie und verbindet sich mit

10. der innern Digitalvene der grossen Zehe, und

11. der innern Haut- oder Rosenvene des Unterschenkels.

12. Die doppelte äussere Sohlenvene (*Vena plantaris externa*) ist die stärkere, verläuft mit ihrer Arterie mehr in der Richtung des äussern Hohlfussrandes, nimmt

13. Zweige aus den Muskeln der kleinen Zehe, und

14. Zweige, welche aus den Bändern um den Fersenhöcker herum, und den hier entspringenden Muskeln kommen, auf.

15. Der Anfang der hintern Tibialvene (Fig. 3. 8.) welche besonders aus dem Zusammenfluss der Plantarvenen entsteht.

16. Ein abgeschnittener Muskelast.

## FIG. III.

Die hintere Ansicht der rechten untern Extremität, an welcher mehrere Muskeln entfernt worden sind, um die tiefen Venen darzustellen.

*a.* Der durchschnittene Knorpel der Schaamsymphise.

*b.* Die Tuberosität des Sitzknochens.

*c. c.* Der schlanke Schenkelmuskel.

*d. d. d.* Der grosse Adductor des Oberschenkels.

*e.* Ein Theil des grossen Gesässmuskels.

*f. f.* Der durchschnittene lange Kopf des Biceps; der untere Theil ist etwas nach aussen gezogen.

*g.* Der kurze Kopf des Biceps; nur zum Theil sichtbar.

*h.* Der semitendinöse und

*i.* der semimembranöse Muskel.

*k.* Eine entblösste Stelle des Schenkelknochens.

*l.* Der zurückgelassene Theil des abgeschnittenen innern Zwillingsmuskels der Wade, und

*m.* des abgeschnittenen äussern Zwillingsmuskels.

*n.* Der abgeschnittene Sohlenmuskel (*M. plantaris*).

*o.* Der abgeschnittene Wadenmuskel (*Solcus*).

*p.* Der innere Gelenkknorren des Tibialknochens.

*q.* Der Kniekehlmuskel.

*r.* Der lange Beugemuskel der Zehen.

*s.* Der hintere Tibialmuskel.

*t.* Der lange Beugemuskel der grossen Zehe.

*u. u.* Der lange Fibularmuskel (*Peronaeus longus*).

*v.* Gegend des äussern Knöchels.

*w.* Gegend des innern Knöchels.

*x.* Die abgeschnittene Achillessehne.

*y.* Der Fersenhöcker.

1. Der Anfang der Wadenknochen- oder Fibularvene, welcher mit einem Aste der hintern Tibialvene (9.) zusammenhängt. Von hier steigt die doppelte Fibularvene an ihrer Arterie (3. 3.), anfänglich dicht auf dem untern Ende des Tibialknochens, dann zwischen dem langen Beuger der grossen Zehe und dem hintern Tibialmuskel, von diesen Muskeln, den Wadenmuskeln und den Fibularmuskeln Zweige aufnehmend, bis unter die Kniekehle, hier einfach werdend, in die Höhe, fliesst theils mit der hintern Tibialvene (6.), theils eine Strecke höher heraufsteigend, mit der vordern Tibialvene zusammen.

2. Ein Zweig, wodurch sich die Fibularvene mit der äussern Malleolarvene (Fig. 1. 13.) verbindet.

3. 3. Die Fibularарterie.

4. 4. Die doppelte Wadenknochenvene (*Vena peronea* s. *fibularis*), welche sich in

5. den einfachen Stamm vereinigen.

6. Die Vereinigung desselben mit der hintern Tibialvene.

7. Der gemeinschaftliche Stamm der Fibular- und der vordern Tibialvene.

8. Der Anfang der hintern Tibialvene, welche vorzüglich aus dem Zusammenfluss der innern und äussern Plantarvene (Fig. 2. 9. und 12.) entsteht, und sich mit

9. einem doppelten Ast, welcher vor der Achillessehne mit der Fibularvene zusammenhängt, und hervorkömmt, vereiniget, und nun als doppelte hintere Tibialvene (14.) an ihrer Arterie, mit der innern

Hautvene anastomosirend, von dem Soleus bedeckt, auf dem hintern Tibial- und dem langen gemeinschaftlichen Zehenbeuger, aus diesen Muskeln Zweige, und die erwähnte Vene des Tibialknochens (11.) aufnehmend, und in einen einfachen Stamm übergehend, emporsteigt, sich mit der Fibularvene vereiniget (6.) und in die Kniekehlvene (17.) übergeht.

10. Ein Ast, welcher mit der innern Haut- oder Rosenvene anastomosirt.

11. Die ernährende Vene (*Vena nutrix tibiae*) des Tibialknochens.

12. Abgeschnittene Aeste aus dem innern Zwillingsmuskel.

13. Ein grösserer abgeschnittener Ast, der aus dem Soleus und den äussern Gastrocnämius entsteht.

14. Die doppelte hintere Schienbeinvene (*Vena tibialis posterior*).

15. Der einfache Stamm, welcher aus der doppelten hintern Tibialvene entsteht, und

16. die untere innere Gelenkvene (*Vena articularis interna inferior*) aufnimmt.

17. 17. Die Kniekehlvene (*Vena poplitaea*) steigt an der Kniekehlarterie in den Kniekehlraum (*Interstitium poplitaeum*) in die Höhe, nimmt Gelenk- und Muskelvenen auf, und tritt durch die Sehne des grossen Schenkelanziehers (18.) nach innen und vorn, und setzt sich als oberflächliche Schenkelvene (Fig. 4. 1.) fort.

18. Stelle, wo die Kniekehlvene durch die Sehne des grossen Schenkelanziehers tritt.

19. Die untere äussere Gelenkvene (*Vena articularis externa inferior*).

20. Ein Ast, welcher von dem langen Fibular- und dem äussern Waden-Zwillingsmuskel kommt.

21. Ein Ast des innern Zwillingsmuskels.

22. Die obere innere Articularvene.

23. Die obere äussere Articularvene, welche mit

24. 24. einem Aste vereiniget, der zwischen den Zwillingsmuskeln der Wade aus dem Aste 20. kommt, zwischen den Beugemuskeln des Unterschenkels unter der Haut verläuft, und sich oben in die Kniekehlvene endiget.

25. Aeste, welche aus dem semitendinösen und semimembranösen Muskel kommen.

26. Ein Ast der Kniekehlvene, welcher Zweige aus dem kleinen Kopfe des Biceps, dem semitendinösen, und dem grossen Anziehemuskel des Oberschenkels aufnimmt.

27. 27. 27. Die durchbohrenden Venen (*Venae perforantes*), welche ihre Zweige aus den Beugemuskeln des Unterschenkels und dem grossen Schenkelanzieher erhalten, letzteren durchbohren und in die tiefe Schenkelvene (Fig. 4. 6.) übergehen.

28. Ein doppelter Ast, welcher von dem langen Kopfe des Biceps kommt, den grossen Adductor des Oberschenkels durchbohrt und in der innern Kranzvene endiget.

## FIG. IV.

Der rechte Oberschenkel von vorn und innen, die Schenkelbinde ist weggenommen und die Muskeln sind etwas auseinander gezogen worden. Sie schliesst sich der vorigen Figur desshalb an, indem man den Stamm der Kniekehlvene, welche nun oberflächliche Schenkelvene heisst, durch die Sehne des grossen Adductors heraut kommen sieht.

*a.* Der durchschnittene Knorpel der Schaamknochenvereinigung.

*b.* Der horizontale Ast des Schaamknochens.

*c.* Der vordere obere Hüftknochenstachel.

*d.* Der grosse runde Lendenmuskel (*Psoas*).

*e.* Der innere Hüftknochenmuskel.

*f.* Der Tensor der Schenkelbinde.

*g.* Das obere Ende, und

*h.* das untere Fnde des Schneidermuskels (*Sartorius*).

*i.* Der gerade Schenkelmuskel.

*k.* Der äussere grosse Schenkelmuskel (*Vastus externus*).

*l.* Der innere grosse Schenkelmuskel.

*m.* Der Kammmuskel (*Pectinaeus*).

*n.* Das obere Ende, und

*o.* das untere Ende des durchschnittenen langen Adductors des Oberschenkels.

*p.* Der kurze Adductor desselben.

*q. q.* Der grosse Adductor desselben.

*r.* Der schlanke Schenkelmuskel.

*s.* Der semimembranöse Muskel, welcher blos unten sichtbar ist.

*t.* Die Kniescheibe.

1. Die oberflächliche Schenkelvene (*Vena cruralis* s. *femoralis superficialis*) tritt als Fortsetzung der Kniekehlvene durch die Sehne des grossen Adductors hinter dem Schneidermuskel hervor, und steigt an der innern Seite der Cruralarterie (14.) sie etwas bedeckend, vor dem grossen und langen Schenkelanzieher, aus den vordern Muskeln des Oberschenkels Zweige aufnehmend, in die Höhe, vereinigt sich vor dem Kammmuskel mit der, aus den Kranzvenen des Oberschenkels (9. und 10.), den Venenzweigen der Adductoren und der Flexoren entstehenden tie-

fen Schenkelvene (6.) zu der gemeinschaftlichen Schenkelvene, welche an der innern Seite der Arterie, nachdem sie die grosse Rosenvene und andere Aeste aufgenommen hat, unter dem Schenkelbogen (oder Schenkelring s. Taf. XIV. 4. *d.*) in die Bauchhöhle tritt.

2. Ein Ast, welcher von dem untern Theil des Schneidermuskels kommt.

3. Abgeschnittene Aeste, von dem mittlern Theil desselben Muskels.

4. Ein Ast aus dem langen Schenkelanzieher.

5. Aeste, von dem tiefen Schenkelmuskel (*Cruraeus*) und dem innern Vastus kommend.

6. Die tiefe Schenkelvene (*Vena profunda femoris*), welche von den Zweigen der Beugemuskeln des Unterschenkels entsteht, den grossen und langen Adductor durchbohrt, die durchbohrenden Venen (Fig. 3. 27.) aufnimmt, und hinter der oberflächlichen Schenkelvene heraufsteigend, von hinten in diese endiget.

7. Die grösste durchbohrende Vene, welche in die tiefe Schenkelvene übergeht.

8. Zweige, welche aus dem schlanken Muskel, und dem grossen Anzieher des Oberschenkels kommen.

9. Die äussere Kranzvene des Oberschenkels (*Vena circumflexa externa femoris*), welche aus den Streckemuskeln des Unterschenkels entsteht.

10. Die innere Kranzvene (*Vena circumflexa interna femoris*) entsteht besonders von den Zweigen der Adductoren und des Schenkelgelenkes.

11. Muskeläste, welche aus dem schlanken Muskel, dem kurzen und dem langen Anzieher des Oberschenkels, und dem Kammmuskel desselben kommen.

12. Die abgeschnittene innere oder grosse Rosenader.

13. Die gemeinschaftliche Schenkelvene.

14. Die gemeinschaftliche Schenkelarterie.

# Erklärung der Kupfertafel XVIII.

Diese Tafel enthält die Darstellung der zum Pfortadersystem gehörigen Venen.

## FIG. I.

Die geöffnete Bauchhöhle, in welcher der Dünndarm links herüber und der Quergrimmdarm nach oben so aus einander gelegt sind, dass man den Stamm der grossen Gekrösvene und den grössten Theil der Aeste derselben, besonders die Aeste des Dünndarmes sehen kann. Das eine Blatt der Gekröse ist weggenommen worden.

*a. a.* Die allgemeinen Bauchbedeckungen mit dem Bauchfelle, durchschnitten und zurückgelegt.

*b. b. b.* Der Leerdarm (*Jejunum*).

*c. c. c.* Der gewundene oder Krummdarm (*Ileum*).

*d.* Der Blinddarm (*Coecum*).

*e.* Der rechte Grimmdarm (*Colon dextrum*).

*f.* Der quere Grimmdarm.

*g.* Der linke Grimmdarm.

*h.* Stelle, wo sich hinten an dem letztern der wurmförmige Fortsatz befindet.

*i. i. i.* Das Gekröse des Dünndarmes (*Mesenterium*).

*k.* Das rechte,

*l.* das quere, und

*m.* das linke Grimmdarmgekröse (*Mesocolon*).

*n.* Ein kleiner, über der Gekrösvene liegender Theil der Bauchspeicheldrüse, indem hier das Mesocolon weggenommen worden ist.

*o. o.* Stelle, wo der Zwölffingerdarm mit seinen Venen durchschimmert.

*p.* Der rechte Leberlappen,

*q.* der viereckige, und

*r.* der linke Leberlappen, welche, so wie

*s.* der Grund der Gallenblase, über dem queren Colon hervorragen.

*t.* Die neunte, und

*u.* die zehnte Rippe.

1. 1. 1. 1. 1. Die Dünndarmvenen (*Venae intestinales*), sind Zweige des Leerdarmes (*Venae jejunales*) und des gewundenen Darmes (*Venae ilei*), aus welchen sie zunächst mit kleinen Zweigen entstehen, und nachdem sie zwischen den beiden Blättern des Gekröses, durch ihre Verbindungen unter einander mehrere Ordnungen von Bögen, wie die Arterien gebildet haben, gehen sie in

2. 2. die grosse Gekrösvene (*Vena mesenterica major*) über. Diese steigt von der Gegend des untern Endes des Dünndarmes, wo sie ihren Anfang nimmt, die vorigen und folgenden Venen aufnehmend, zwischen den Blättern des Dünndarmgekröses etwas links einen Bogen bildend und stärker werdend, bis hinter das Pankreas in die Höhe, und fliesst mit der Milzvene zu dem Stamm der Pfortader (Fig. 2. 13.) zusammen.

3. Die Blinddarmvene (*Vena coecalis*) entsteht von dem Blinddarm mit vordern und hintern Zweigen, nimmt die Appendicularvene (Fig. 3. 2.) auf und geht in die rechte untere Grimmdarmvene (6.) über. Diese entsteht in zwei Aesten,

4. der eine kömmt von dem untern Ende des gewundenen Darmes, und ist mit dem untern Ende der grossen Gekrösvene verbunden;

5. der andere Ast kömmt, verbunden mit der mittlern rechten Grimmdarmvene, von dem untern Theile des rechten Grimmdarmes; beide vereinigen sich zu einem Stamme

6. der untern rechten Grimmdarmvene oder Hüft-Grimmdarmvene (*Vena colica dextra inferior* s. *ileo-colica*), welche in die grosse Gekrösvene (2. 2.) endiget.

7. Die rechte, oder die rechte mittlere Grimmdarmvene (*Vena colica dextra* s. *dextra me-*

*dia*) entsteht aus dem rechten Colon, ist mit der vorigen und folgenden Vene verbunden und geht in querer Richtung in die Gekrösvene über.

8. Die mittlere oder obere rechte Grimmdarmvene (*Vena colica media* s. *superior dextra*) entsteht besonders aus den Zweigen des rechten Theiles des queren Grimmdarmes, anastomosirt mit der vorigen und der linken obern Grimmdarmvene, und senkt sich oben in die grosse Gekrösvene ein.

9. 9. Die kleine Gekrösvene (*Vena mesenterica minor*), welche hier hinter dem Dünndarm heraufkömmt, nimmt ihren Anfang als Hämorrhoidalvene (Fig. 2. 7.) von den Zweigen des Mastdarmes, steigt, die linken Grimmdarmvenen aufnehmend, bis unter das Pankreas in die Höhe und endet in das obere Ende der grossen Gekrösvene, zuweilen aber in der Milzvene.

10. Das obere Ende oder der eigentliche Stamm der grossen Gekrösvene.

## FIG. II.

Dieselbe geöffnete Bauchhöhle der ersten Figur, nur der Leer- und der gewundene Darm mit ihren Venen sind abgeschnitten worden, so dass die Venen des Dickdarmes und die Bildung des Stammes der Pfortader sichtbar geworden sind.

*a. a.* Die zurückgelegten Bauchbedeckungen.

*b.* Das Ende des abgeschnittenen gewundenen Darmes.

*c.* Der Blinddarm.

*d. d.* Der rechte Grimmdarm.

*e. e.* Der quere, und

*f. f.* der linke Grimmdarm.

*g. g.* Die Hüftkrümmung des Grimmdarmes (*Flexura iliaca* s. *S. romanum*).

*h.* Der Anfang des Mastdarmes.

*i.* Ein Theil der Bauchspeicheldrüse, welcher nach zurückgelegtem Grimmdarmgekröse sichtbar wird.

*k. k.* Der durchschimmernde Zwölffingerdarm.

*l.* Die durch die hintere Wand des Bauchfelles durchscheinende Aorta.

1. Die Blinddarmvene (*Vena coecalis*).

2. Die Hüft-Grimmdarmvene oder untere rechte Grimmdarmvene (*Vena ileo-colica*, s. *colica dextra inferior*).

3. Die rechte mittlere Grimmdarmvene (*Vena colica dextra media.*

4. Die rechte obere Grimmdarmvene (*Vena colica dextra superior*).

5. 5. Abgeschnittene Dünndarmvenen (*Venae intestinales*).

6. Stamm der grossen Gekrösvene (*Vena mesenterica major*) welcher abgeschnitten ist. (Die Beschreibung dieser Venen 1 — 6. s. m. Fig. 1. 1. — 8.).

7. Die innere Hämorrhoidalvene (*Vena haemorrhoidalis interna*), welche aus dem mittlern Theile des Mastdarmes entsteht, mit dem Hämorrhoidalgeflechte zusammenhängt, und wie die übrigen Venen des linken Dickdarmes in die kleine Gekrösvene (11.) übergeht.

8. 8. Die Venen der Hüft-Grimmdarmkrümmung (*Venae flexura iliacae* s. *colicae sinistrae inferiores*) entstehen aus der Hüftkrümmung;

9. 9. die linken mittlern Grimmdarmvenen (*Venae coelicae mediae sinistrae*) aus dem obern und mittlern Theil des linken Grimmdarmes, sind zuweilen in einem Stamme vereinigt, und

10. die obere linke Grimmdarmvene (*Vena colica sinistra superior*) aus dem linken Theil des Quergrimmdarmes; alle gehen in

11. 11. 11. die kleine Gekrösvene (*Vena mesenterica minor*) über. Diese steigt an ihrer Arterie als eine Fortsetzung der Hämorrhoidalvene (7.) in dem Mesocolon, die vorigen Venen 8. 9. 10. aufnehmend, und dadurch stärker werdend, weit über den Ursprung der untern Gekrösarterie, bis unter das Pankreas in die Höhe, und senkt sich hier in die Milzvene, gewöhnlich aber in die grosse Gekrösvene ein.

12. Das innere, hier sichtbare Ende der Milzvene, welche mit der grossen Gekrösvene zu

13. dem Anfange der Pfortader zusammentritt.

## FIG. III.

Die hintere Ansicht des Blinddarmes mit dem Wurmfortsatze desselben, und deren Venen und Arterien.

*a.* Das Ende des Krummdarmes (*Ileum*).

*b.* Der Blinddarm (*Coecum*).

*c.* Der Wurmfortsatz (*Processus vermiformis* s. *appendicularis*),

*d.* Ein Theil des rechten Grimmdarmes, und

*e.* des Grimmdarmgekröses.

1, Vene, welche aus dem Krummdarmende kommt.

2. Die Vene des Wurmfortsatzes (*Vena appendicularis*) welche sich mit

3. der Blinddarmvene (*Vena coecalis*) vereiniget, und in

4. die Hüft-Grimmdarmvene (*Vena ileo-colica*) übergeht. (s. Fig. 1. 6.).

Alle Venen sind hier von gleichnamigen Arterien begleitet, und letztere nicht beziffert worden.

# Erklärung der Kupfertafel XIX.

Die Venen des Magens, der Netze und der Stamm der Pfortader.

## FIG. I.

Die geöffnete Bauchhöhle und ein Theil der Brusthöhle; nachdem die Brusteingeweide entfernt worden waren, ist die Leber ganz zurückgelegt worden, so dass man die untere Fläche derselben sieht. Das kleine Netz ist mit seinen kleinen Venen abgeschnitten, und der Magen ausgebreitet herabgelegt worden.

*a. a.* Die Lappen der durchschnittenen und zurückgelegten Bauchdecken.

*b.* Die sechste, und

*c.* die neunte Rippe.

*d.* Der rechte,

*e.* der viereckige,

*f.* der linke, und

*g.* der Spigelische Leberlappen,

*h.* Das runde Leberband.

*i.* Die Gallenblase.

*k.* Der Gallenblasengang (*Ductus cysticus*).

*l.* Der Lebergang (*Ductus hepaticus*).

*m.* Der gemeinschaftliche Gallengang (*Duct. cholodochus*).

*n.* Der obere Magenmund (*Cardia*).

*o.* Der Blindsack des Magens (*Saccus coecus s. fundus*).

*p.* Der Pförtner (*Pylorus*).

*q.* Der obere Theil des Zwölffingerdarmes.

*r.* Stelle, wo derselbe in das Jejunum übergeht.

*s.* Der Theil der Bauchspeicheldrüse (*Pancreas*), welcher, nach weggenommenem kleinen Netze, in der kleinen Curvatur des Magens sichtbar wird.

*t.* Die Milz, etwas vorgezogen.

*u. u. u.* Das grosse Netz.

*v. v.* Der rechte Grimmdarm.

*w. w.* Der durch das Netz durchscheinende Quergrimmdarm.

1. Anfang des Stammes der Milzvene (*Vena lienalis s. splenica*).

2. 2. Grössere Aeste der Milzvene, welche aus dem Hilus der Milz hervortreten.

3. 3. 3. Kleinere Aeste, welche an dem vordern Umfange der Milz, aus der Substanz derselben kommen, und theils mit den kurzen Venen des Magens zusammenfliessen, theils unmittelbar in die Milzvene enden.

4. 4. 4. Die kurzen Magenvenen (*Venae breves ventriculi*) entstehen vorzüglich an dem Blindsacke des Magens und gehen in die Milzvene über.

5. 5. Die linke Magen-Netzvene (*Vena gastro-epiploica sinistra*) entsteht ungefähr in der Mitte der grossen Curvatur des Magens, verbunden mit der rechten Magennetzvene, und nimmt, indem sie nach links verläuft, vordere und hintere Zweige von dem Magen, und

6. 6. die linken Netzvenen (*Venae epiploicae sinistrae*) auf, und geht dann in die Milzvene (Fig. 2. 11.) über.

7. 7. 7. Die mittlern Netzvenen (*Venae epiploicae mediae*), entstehen wie die vorigen, die erstern mehr links, die letztern mehr in der Mitte aus dem grossen Netze.

8. 8. Die rechten Netzvenen (*Venae epiploicae dextrae*) gehen mit einigen mittlern, und einigen

9. Aesten von dem rechten Grimmdarme, in

10. 10. 10. die rechte Magen-Netzvene (*Vena gastro-epiploica dextra*) über. Diese verläuft an der grossen Curvatur des Magens nach rechts, und endet, nachdem sie die Venen 7. 8. 9. und vordere und hintere Zweige von dem Magen aufgenommen hat, in die grosse Gekrösvene (Fig. 2. 5.).

11. Die linke Kranzvene des Magens (*Vena coronaria sinistra ventriculi*) entsteht mit Zweigen, welche aus der vordern und hintern Wand des

Magens kommen, sich in zwei Aeste vereinigen, mit der Pförtnervene (14.) anastomosiren, und den Stamm bilden, welcher, nachdem er sich mit der Magenmundvene (12,) verbunden hat, sich über das Pankreas herabbiegt, und entweder in die Milzvene (Fig. 2. 14) oder in den Stamm der Pfortader endet.

12. Die Vene des obern Magenmundes (*Vena cardiaca*) entsteht an der Cardia des Magens, anastomosirt mit der vorigen, und endet in der Milzvene.

13. Venen, welche theils von dem Magen, theils von dem Zwölffingerdarm kommen, und in die Pfortadervene übergehen.

14. Die Pförtnervene (*Vena pylorica*) entsteht rechts in der kleinen Curvatur des Magens, und endet, entweder in die Pfortader, oder verbindet sich mit

15. den Stämmchen, welche die von der Glissonischen Kapsel kommenden Venen aufnehmen.

16. Die Gallenblasenvene (*Vena cystica*), vereiniget sich hier mit den Venen 15., geht aber meistens in die Pfortader (Fig. 2. 19.) über.

17. Die Pfortader (*Vena portae*).

18. Der rechte Ast derselben.

19. Der linke Ast derselben (s. Fig. 2. 17.).

20. Die rechten Grimmdarmvenen, welche zur grossen Gekrösvene gehen (Taf. XVIII. Fig. 1. 2. 2.).

Alle diese hier beschriebenen Venen begleiten die gleichnamigen Arterien.

## FIG. II.

Die Leber, Magen, Zwölffingerdarm, Pankreas und Milz in ihrer Verbindung, und ein Theil des Dickdarmes mit Venen und Arterien von hinten dargestellt; aus dem Körper eines sechsjährigen Kindes.

*a.* Der linke,

*b.* der rechte, und

*c.* der Spigelische Leberlappen. Der hintere Rand der Leber ist hier nach oben gerichtet, und die untere Fläche von hinten zu sehen.

*d.* Die zum Theil sichtbare Gallenblase.

*e. e.* Stelle, wo zum Theil die Lebersubstanz weggenommen worden ist.

*f.* Das untere Ende des Schlundes (*Oesophagus*).

*g. g. g.* Der Magen.

*h. h.* Der Zwölffingerdarm (*Duodenum*).

*i. i.* Die Bauchspeicheldrüse,

*k.* der Kopf derselben oder das kleine Pankreas.

*l.* Die Milz.

*m.* Ein Theil des rechten Grimmdarmes.

*n.* Der Quergrimmdarm.

*o.* Ein Theil des linken Grimmdarmes.

1. Der Theil der untern Hohlvene (*Vena cava adscendens*), welcher in der Hohlvenengrube der Leber liegt.

2. Kleine Lebervenen, welche aus der Substanz der Leber kommen, und an Zahl unbestimmt sind.

3. 3. Die kleine Gekrösvene (Taf. XVIII. Fig. 2. 11. 11.).

4. 4. Abgeschnittene Dünndarmvenen.

5. Die rechte Magen-Netzvene (Fig. 1. 10. 10.).

6. Die Bauchspeicheldrüsen - Zwölffingerdarmvene (*Vena pancreatico-duodenalis*), welche aus dem Pankreas und dem Duodenum entsteht, geht entweder in den Stamm der Pfortader oder in die Gekrösvene über.

7. 7. Die unten abgeschnittene grosse Gekrösvene (s. Taf. XVIII. Fig. 1. und 2.).

8. Die obere Gekrösarterie (*Art. mesenterica superior*), abgeschnitten von der Aorta.

9. 9. Aeste, welche aus dem Hilus der Milz hervortreten, und zunächst den Anfang der Milzvene (15.) bilden; diese nimmt

10. die kurzen Venen des Magens,

11. 11. die linke Magen-Netzvene,

12. die linken, und

13. die mittlern Venen des Pankreas und

14. 14. die linke Kranzvene des Magens auf. (Fig. 1. 1 — 5. 10. 11.).

15. 15. Stamm der Milzvene (*Vena lienalis* s. *splenica*) verläuft, nachdem sie durch die aus der Milz hervortretenden Aeste (9. 9.) gebildet ist, mit der gleichnamigen Arterie, in einer Längenfurche am obern Rande des Pankreas, die Venen 10 — 14. aufnehmend, gegen die rechte Seite, und vereiniget sich mit der grossen Gekrösvene (7.) zu dem Stamm der Pfortader (17.).

16. Der abgeschnittene Stamm der Eingeweidearterie (*Art. coeliaca*).

Diese bisher beschriebenen Venen (Tab. XVIII. und XIX.) der Verdauungsorgane, bilden, dem Verlauf nach, den venösen Theil der Pfortader, und vereinigen sich vorzüglich in drei Aeste: die grosse Gekrös-, die Milz- und die Magenkranzvene, und diese hinwider setzen den arteriösen Theil des Pfortadersystems, oder

17. Den Stamm der Pfortader (*Vena portae* s. *Vena arteriosa*) zusammen; dieser geht von seinem Ursprunge hinter der obersten Flexur des Duodenums schief nach oben und rechts, die Leberarterie, die Gallengänge, Saugadern und ihre Drüsen, und das Lebernervengeflechte vor sich

habend und mit ihnen durch die Glissonische Kapsel zusammengehalten, zur Pforte der Leber herauf, und theilt sich in dem rechten Ende derselben: in den rechten (20.) und linken Ast (21.). Auf diesem Wege nimmt die Pfortader unbestimmt und verschiedentlich

18. die oberste Zwölffingerdarmvene (*Vena duodenalis suprema*) welche von dem obern Theil des Duodenums und des Pankreas entsteht, und

19. die Gallenblasenvene (*Vena cystica*) welche auch in den rechten Ast endiget, und die Pancreatico-Duodenalvene (6.) auf.

20. Der rechte Ast (*Ram. dexter*) der Pfortader ist der kürzere und grössere und tritt, nachdem er meistens die Gallenblasenvene aufgenommen hat, gerade in den rechten Leberlappen.

21. Der linke Ast der Pfortader ist länger, aber kleiner, verläuft in der Pforte der Leber in querer Richtung, von dem Spigelischen und viereckigen Lappen Venen aufnehmend, und begiebt sich in den linken Leberlappen; beim Foetus nimmt dieser Ast noch die Umbilicalvene auf, welche beim gebornen Menschen das runde Leberband (Fig. 1. *h.*) wird; und diesem gegenüber entsteht beim erstern der venöse Gang (*Ductus venosus Arantii*) welcher beim letztern ein solider Strang,

22. das Ueberbleibsel des venösen Ganges wird.

---

## Erklärung der Kupfertafel XX.

Der Rumpf eines reifen Foetus in Verbindung mit dem Nabelstrange und dem Mutterkuchen; nach einem injicirten trocknen Präparate dargestellt.

*a.* Die dritte, und

*b.* die neunte Rippe.

*c. c.* Der linke Hüftkamm,

*d.* der Hüftknochen, noch mit der Knochenhaut überzogen.

*e.* Der Schaamknochen.

*f.* Der Sitzknochen.

*g.* Das obere Ende des Schenkelknochens.

*h. h. h.* Das Zwergfell.

*i.* Der obere Magenmund (*Cardia*),

*k.* der Pförtner, und

*l.* der mittlere Theil (Körper) des Magens.

*m.* Der obere Theil des abgeschnittenen Duodenums.

*n. n.* Die rechte Niere.

*o.* Der hintere Theil der breiten Bauchmuskeln.

*p.* Der viereckige Lendenmuskel.

*q.* Der Theil der Bauchdecken, worin sich der Nabelring zum Durchgang der Nabelgefässe befindet.

*r. r.* Die Harnblase.

*s. s. s.* Der Mutterkuchen (*Placenta*) welcher noch mit dem Corion überzogen ist, aber die Gefässe in Folge des Trocknens deutlich durchscheinen lässt.

*t.* Das Herz.

1. Die aufsteigende Aorta (*Aorta adscendens*).

2. Die Lungenarterie (*Art. pulmonalis*); der Botallische Gang befindet sich ganz nach hinten und ist daher nicht zu sehen.

3. Die obere oder absteigende Hohlvene.

4. Einige Lungengefässe.

5. Aeste von der rechten Kranzarterie das Herzens.

6. Der vordere Ast der linken Kranzarterie desselben.

7. 7. Die untere oder aufsteigende Hohlvene;

8. das obere Ende derselben über dem Zwergfelle, wo sie in die rechte Vorkammer des Herzens tritt.
9. Eine rechte kleine Lebervene.
10. Die abgeschnittene rechte, und
11. die linke grosse Lebervene, welche dicht unter dem Zwergfelle (hier von demselben bedeckt) sich in die untere Hohlvene begeben.
12. Die rechte Hüftvene.
13. Die rechte Cruralvene.
14. Die linke Hüftarterie.
15. Die linke Cruralvene.
16. 16. Die Bauchaorta (*Aorta abdominalis*),
17. Die rechte Hüftarterie (*Art. iliaca*).
18. Die linke Hüftarterie.
19. Dia rechte Cruralarterie.
20. Die rechte Beckenarterie (*Art. hypogastrica*) aus welcher
21. Die rechte Nabelarterie (*Art. umbilicalis*), so wie aus der linken Beckenarterie,
22. die linke Nabelarterie, als der grösste Ast entspringt. Beide Umbilicalarterien biegen sich, jede auf ihre Seite, gegen den mittlern seitlichen Theil der Harnblase, an diesem gegen den Nabelring (*q.*) heraufsteigend, treten durch diesen an der Nabelvene (31.) aus der Bauchhöhle hervor, und gehen geschlängelt (23. 32.) an der Nabelvene (31.) zum Mutterkuchen, worin sie sich verästeln, und bestimmt sind das Blut von der Frucht zur Placenta zurückzuführen.
23. 23. Die Umbilicalarterien ausserhalb der Bauchhöhle;
24. diejenige, welche sich mehr rechts, und
25. die, welche sich mehr links in der Placenta verbreitet.
26. Die grosse Gekrösvene (*Vena mesenterica major*).
27. Die Pfortader (*Vena portae*),
28. der rechte Ast, und
29. Der linke Ast derselben, welcher sich mit der Umbilicalvene (35.) vereiniget.

° Die Leberarterie.

30. Ursprung der Nabelvene (*Vena umbilicalis*), welche mit mehreren grössern Aesten aus der Placenta entsteht, dann geschlängelt (31. 31.) an den Umbilicalarterien zum Nabelring (*q.*); durch diesen hindurch in die Bauchhöhle tritt, hier, die Arterien verlassend, an dem Aufhängeband (*Lig. suspensorium*) der Leber aufsteigend, zum linken Ende der Pforte der Leber geht, Zweige zum linken und viereckigen Lappen giebt, und sich mit dem linken Aste der Pfortader (35.) vereiniget.
31. 31. Die Umbilicalvene, ausserhalb der Bauchhöhle;
32. dieselbe, innerhalb der Bauchhöhle;
33. Zweige von ihr, welche in den linken, und
34. Zweige, die in den viereckigen Leberlappen treten.
35. Stelle, wo die Umbilicalvene mit dem linken Ast der Pfortader zusammenfliesst.
36. Der venöse Gang (*Ductus venosus Arantii*) entsteht der Umbilicalvene gegenüber aus dem linken Aste der Pfortader, oder kann als eine Fortsetzung der erstern angesehen werden; geht dann in ihrer Furche, an der Leber sich etwas rechts wendend, bis dicht unter das Zwergfell hin, und senkt sich, entweder in die untere Hohlvene oder in einen Lebervenenstamm ein.

Die Umbilicalvene ist bestimmt, das Blut aus dem Mutterkuchen dem Foetus zuzuführen, indem dieselbe es theils unmittelbar durch den venösen Gang zur untern Hohlvene, theils mittelbar, erst durch die Pfortader zur Leber bringt, von wo dasselbe, durch die Lebervenen aufgenommen, in die Hohlader gebracht wird, welche es dann zur rechten Vorkammer des Herzens führt.

# Pfennig-Encyklopädie

der

# Anatomie.

## NERVENLEHRE.

## Erklärung der Kupfertafel I.

Die Gesichtsnerven, wie sie unter der Haut liegen.

1. Der Kopfnicker (*Musc. sternocleidomastoideus*).
2. Der Kaumuskel.
3. Der Beckenmuskel.
4. Der grosse Jochmuskel.
5. Der Hebemuskel des Mundwinkels.
6. Der Ringmuskel des Mundes.
7. Der zusammendrückende Nasenmuskel.
8. Der Stirnmuskel, welcher vom Rande der Augenhöhle abgeschnitten ist.
9. Der Schläfemuskel, welcher noch mit seiner sehnigten Decke und sehnigten Haube überzogen ist.
10. Der innere Theil vom Ringmuskel der Augenlider.
11. Der Hebemuskel des Ohrs.
12. Die zurückziehenden Ohrmuskeln.
13. Der Hinterhauptmuskel.
14. Der viereckige Kinnmuskel.
15. Die Kinnladendrüse.
16. Der Anfang der äussern Drosselvene.
17. Die hintere Gesichtsvene.
18. Die äussere Kopfarterie.
19. Die Schläfenarterie.
20. Der vordere Ast der Schläfenarterie.
21. Dessen Verbindung mit der Gesichtsarterie.
22. Der Stenonische Kanal.
23. Der grosse Stirnnerv (*Nervus frontalis*) aus dem ersten oder dem Augenaste des dreiästigen Nerven, welcher aus der Oeffnung des Oberaugenhöhlenkanals hervorgeht.
24. Der Oberrollnerv (*Nervus supratrochlearis*) oder der kleine äussere Stirnnerv aus dem Stirnaste des ersten Astes des dreiästigen Nerven.
25. Die vordern Stirnhautäste.
26. Der Unterrollnerv (*Nervus infratrochlearis*) oder der kleine innere Stirnnerve aus dem Nasenaste des ersten Astes des dreiästigen Nerven.
27. Der Unteraugenhöhlennerv (*Nervus infraorbitalis*) aus dem zweiten Aste des dreiästigen Nerven.
28. Der untere Backen-Hautnerve (*Nervus subcutaneus malae inferior*), welcher der erste Ast des zweiten Astes des dreiästigen Nerven ist, und durch das untere im Körper des Jochbeins befindliche Loch herausgeht.
29. Der obere Backen-Hautnerve, welcher durch das obere Loch des Jochbeins geht.
30. Der erste vordere Schläfe-Hautnerve (*Nervus cutaneus temporalis anterior primus*) aus dem zweiten Aste des dreiästigen Nerven, welcher durch den Einschnitt in der Aponeurose des Schläfenmuskels hervorgeht.
31. Der Kinnnerv (*Nervus mentalis*) oder die Fortsetzung des Unterkinnladennerven, welcher aus der vorderen Oeffnung des Kanals der Unterkinnlade hervorgeht.

32. Der Backenmuskelnerv (*Nervus buccinatorius*) aus dem dritten Aste des dreiästigen Nerven, welcher zwischen dem Kau- und Backenmuskel hervorgeht.

33. Der harte Nerv, oder der Verbindungsnerv des Gesichts (*Nervus durus s. communicans faciei*) welcher aus dem Griffel-Zitzenfortsatzloch hervorgeht.

34. Der erste tiefe Ast dieses Nerven (*Ramus profundus primus*), welcher der äussere tiefe oder der hintere Ohrast (*Ramus profundus exterior s. auricularis posterior*) genannt wird.

35. Der zweite tiefe oder der innere Muskelast des harten Nerven.

36. Der absteigende oder untere Ast des harten Nerven *Ramus descendens s. inferior*).

37. Der obere Ast des harten Nerven oder der kleine sympathische Nerv.

38. Der grosse oder mittlere Gesichtsast des harten Nerven.

# Erklärung der Kupfertafel II.

Der zweite und dritte Ast des dreiästigen Nerven (*Nervi trigemini*). Die ganze Verbindung der Knochen, welche vom Schläfebein bis zur Oberkinnlade, inwendig aber bis an den Körper des Keilbeins den Scheitel ausmacht, ist ausgebrochen und abgesägt.

1. Din Theil vom Hinterhauptbein.
2. Ein Theil vom Scheitelbein.
3. Ein Stück vom Zitzentheil des Schläfebeins.
4. Der Zitzenfortsatz, welcher in der Mitte zersägt ist, um dessen Zellen zu öffnen und sichtbar zu machen.
5. Der fallopische Kanal, welcher den harten Nerven enthält, aufgebrochen.
6. Der äussere Theil der obern Fläche des Felsenbeins.
7. Der äussere Theil der Kinnladenhöhle, an welcher der Knochen weggenommen ist, so dass man die entblösste Schleimhaut sieht.
8. Der über der Nase liegende Theil des Stirnbeins, welcher abgesägt ist, so dass man die darin befindliche Stirnhöhle sieht.
9. Die Unterkinnlade, welche nahe an der Mitte abgesägt worden ist.
10. Der grosse, hintere, gerade Kopfmuskel.
11. Der untere schräge Kopfmuskel.
12. Der Ursprung des *Spinalis* des Halses.
13. Der Hebemuskel des Schulterblatts und Scalenus abgeschnitten.
14. Der vordere gerade Kopfmuskel.
15. Der umgeschlagene Muskel des weichen Gaumens, welcher von der Eustachischen Röhre kommt.
16. Der obere Verengerungsmuskel des Pharynx.
17. Der mittlere und untere.
18. Fasern, welche vom Beckenmuskel an den obern Verengerungsmuskel des Pharynx gehen.
19. Der Hebemuskel des Mundwinkels.
20. Der Ringmuskel des Mundes.
21. Die Zunge, umgekehrt, um den Seiten- und untern Theil derselben sichtbar zu machen.
22. Die Zungendrüse.
23. *Musc. genioglossus.*
24. Die Kinnladendrüse.
25. Die gemeinschaftliche Kopfarterie.
26. Die innere Kopfarterie.
27. Die äussere Kopfarterie.
28. Die obere Schildarterie, herabgezogen und abgeschnitten.
29. Die Hinterhauptarterie.
30. Der aufsteigende Stamm der Schläfenarterie.
31. Der dreiästige Nerv (*Nervus divisus* s. *trigeminus*).
32. Der Augenast (*Ramus ophtalmicus*) oder der erste Ast desselben abgeschnitten.
33. Der zweite oder Oberkinnladenast (*Ramus maxillaris superior*).
34. Der dritte oder Unterkinnladenast. Die mittlere Portion dieses Astes, welche über die Kopfarterie und den sympathischen Nerven herabsteigt, ist hier nicht angegeben, um die Verbindung der aus dem Vidianischen und abziehenden Nerven entspringenden Wurzeln nicht zu bedecken.
35. Der abziehende Nerv (*Nervus abducens*), abgeschnitten.
36. Zwei kleine Aeste dieses Nerven, welche über der innern Kopfarterie unter dem zweiten Aste des dreiastigen Nerven herabsteigen, eine Insel bilden und so sich wieder mit einander verbinden, um

die sogenannte Wurzel des grossen sympathischen Nerven zu bilden.

37. Der herabsteigende Ast des zweiten Astes, aus welchem der Vidianische Nerv (*Nervus Vidianus*) entspringt.

38. Der hintere Zahnhöhlennerv (*Nervus dentalis s. alveolaris posterior*).

39. Der Unteraugenhöhlennerv (*Nervus infraorbitalis*).

40. Der oberflächliche Schläfeast (*Ramus temporalis superficialis*) oder der Ohrast, aus dem dritten Ast des dreiastigen Nerven.

41. Der äussere tiefe Schläfemuskel (*Ramus temporalis profundus exterior*), der Kaumuskelast (*Ramus massetericus*) und der Beckenmuskelast (*Ramus buccinatorius*), alle drei Aeste aus dem dritten Aste des dreiästigen Nerven sind hier abgeschniten.

42. Der Unterkinnladenast (*Ramus maxillaris inferior*) des dritten Astes des dreiästigen Nerven, abgeschnitten.

43. Der Zungenast (*Ramus lingualis*) aus dem dritten Aste des dreiästigen Nerven.

44. Der Nervenknoten der Kinnlade (*Ganglion maxillare*).

45. Aeste des Zungennerven, welche in die Substanz der Zunge übergehen.

46. Der harte Nerv (*Nervus durus*).

47. Der Gesichtsast dieses Nerven.

48. Der Zungenmuskelnerv (*Nervus hypoglossus*).

49. Der herumschweifende Nerv (*Nervus vagus*), abgeschnitten.

50. Die Trommelsaite (*Chorda tympani*). Sie steigt bei ihrem Ursprunge aus dem harten Nerven herab, biegt sich dann um, und steigt zur Trommelhöhle in die Höhe, aus welcher sie durch die Glasersche Spalte wieder hervorgeht, und sich zuletzt in den Zungenast des dreiästigen Nerven begiebt.

---

## Erklärung der Kupfertafel III.

Eine Ansicht von den Halsnerven.

*A.* Die Ohrspeicheldrüse (*Glandula parotis*) nach oben zurückgelegt, damit der Verlauf des Antlitznerven desto besser zum Vorschein komme.

*B.* Die Kinnbackendrüse, (*Glandula submaxillaris*).

*C.* Das Zungenbein (*Os hyoideum*).

*D.* Der Schildknorpel (*Cartilago thyreoidea*).

*E.* Die Schilddrüse (*Glandula thyreoidea*).

*F.* Die Luftröhre oder Luftader (*Arteria aspera, Trachea*).

*G.* Der Kopfnicker (*Musc. sterno-cleidomastoideus*).

*H.* Ein Theil vom Mönchskappenmuskel (*Musc. trapezius*).

*I.* Der grosse Aortenbogen (*Arcus aortae*).

*K.* Die Lungenarterie (*Arteria pulmonalis*).

*L.* Das Herz, auf die rechte Seite gelegt, damit der sich auf der linken Seite um den Aortenbogen schlingende, zurücklaufende Zweig des Stimmnerven (17.) desto deutlicher gesehen werden könne.

*M.* Das linke Herzohr, mit den in dasselbe eintretenden Lungenvenen.

*N.* Der Herzbeutel (*Pericardium*).

*O. O.* Die Lungen (*Pulmones*).

*P.* Der dreieckige Armmuskel (*Musc. deltoideus*).

*Q.* Der grosse Brustmuskel (*Musc. pectoralis major*).

*R.* Das Schlüsselbein (*Clavicula*).

1. Der Antlitznerv, siebentes Hirnnervenpaar (*Nervus communicans faciei*) wie er nach seinem Austritt aus dem stylomastoideischen Loch an der untern Ohrgegend zum Vorschein kommt,

und sich von hieraus strahlenförmig mit einer Menge von Zweigen über das ganze Gesicht verbreitet.

2. 2. Der Zungenfleischnerv oder mittlere Zungennerv, zwölftes Hirnnervenpaar (*Nervus hypoglossus, Par duodecimum*) welcher die Muskeln der Zunge mit Zweigen versieht.

3. Der Zungenast oder Geschmacksnerv, ein Zweig des dritten Hauptastes vom fünften Nervenpaar, welcher sich mit dem Zungenfleischnerven verbindet, dann aber in fünf bis sechs Zweigen gespalten, strahlenartig gegen den Rand und die Spitze der Zunge hinläuft, und sich an der Zungensubstanz büschelförmig in den Zungenwärzchen endiget.

4. Der Beinerv, Rückenmarkbeinerv oder Nackenrückennerv, eilftes Hirnnervenpaar (*Nervus accessorius Willisii, s. spinalis ad par vagum accessorius, Par undecimum*) da, wo sein äusserer, längerer Zweig den hintern Theil des Kopfnickers nach aussen durchbohrt, und sich dann über den Schulterheber gegen den Rücken herabsenkend, in den Mönchskappenmuskel verbreitet.

5. Der obere Halsknoten des Ganglien- oder sympathischen Nerven (*Ganglion cervicale primum, s. supremum, s. magnum*).

6. Der mittlere Halsknoten (*Ganglion cervicale medium*) liegt in der Gegend des fünften Halswirbelbeins, und hat grösstentheils eine elliptische Form. Er nimmt Verbindungszweige vom dritten bis sechsten Halsnerven auf, giebt aber auch andere zum langen Herznerven und untern Kehlkopfnerven, und dann gehen auch mehrere kleine Zweige von ihm zur Bildung des Herzgeflechtes ab.

7. Der untere Halsknoten (*Ganglion cervicale inferius, s. cardiacum tertium, s. stellatum*) der zuweilen doppelt, ja wohl auch dreifach vorkommt, und mit dem ersten Brustknoten durch einen kurzen und langen Nervenfaden, welcher letztere um die Schlüsselbeinschlagader eine Schlinge macht, zusammenhängt. Er liegt gewöhnlich zwischen dem Querfortsatz des siebenten Halswirbelbeines und der Vertebralarterie. Von hieraus steigt der Stamm des grossen sympathischen Nerven anfänglich vor der Schlüsselbeinschlagader herab, dann aber geht er hinter dieser Arterie zum ersten Brustknoten (*Ganglion thoracicum primum*) hin, und wird nun Brusttheil, (*Pars thoracica*) genannt, der aus einer, sich neben der Rückenwirbelsäule bis in die Unterleibshöhle hinabsenkenden Reihe von Ganglien besteht. Der untere Halsknoten empfängt von den vier untersten Halsnerven Verbindungszweige, und andere giebt er wieder dem Stimmnerven und herabsteigenden Zweig des Zungenfleischnerven; auch gehen aus ihm Fäden für das Herzgeflecht ab.

8. 8. Der Stimmnerv, Lungenmagennerv, herumschweifende Nerv, zehntes Hirnnervenpaar (*Nervus vagus s. pneumo-gastricus*).

9. 9. Der zurücklaufende oder untere Kehlkopfnerv (*Nervus recurrens, s. laryngeus inferior*) welcher ein Zweig des Stimmnerven ist.

10. 10. Der fortgesetzte Stamm des Stimmnerven der rechten Seite, wie er sich an der Speiseröhre in zwei Zweige spaltet.

11. Der Zungenschlundkopfnerv, neuntes Hirnnervenpaar (*Nervus glosso-pharyngeus*).

12. Der herabsteigende Ast des Zungenfleischnerven (*Ram. descendens nervi hypoglossi*) welcher an der äussern Seite des Halses herablaufend, sich mit einem Zweig vom zweiten und dritten Halsnerven verbindet, ferner Zweige zum breiten Halsmuskel, Brustzungenbeinmuskel und Niederzieher des Kehlkopfes sendet, und im Herzgeflecht verschwindet.

13. 13. 13. 13. Wurzelzweige oder Ursprung der drei ersten Halsnervenpaare, die jedoch grösstentheils vom Kopfnicker bedeckt werden.

14. 14. Das Armgeflecht (*Plexus brachialis*) welches aus dem gemeinschaftlichen Zusammentreten der vier untersten Halsnerven und dem ersten Rükkennerven gebildet wird.

15. 15. Der Zwergmuskelnerv der rechten Seite (*Nervus phrenicus*) wie er aus den vordern Zweigen des dritten und vierten Halsnerven entspringt, und zum Zwergfell hinabsteigt.

16. Der fortgesetzte Stamm des Stimmnerven der linken Seite.

17. Der zurücklaufende Zweig des Stimmnerven oder der sogenannte untere Kehlkopfnerv (*Nervus recurrens s. laryngeus inferior*) wie er sich auf der linken Seite um den Aortenbogen herumschlingt.

18. 18. Der Zwergmuskelnerv (*Nervus phrenicus*) der linken Seite vom Herzbeutel lospräparirt.

# Erklärung der Kupfertafel IV.

Diese Tafel stellt besonders den Magen und die Nerven desselben, den sympathischen Nerven und das Saamengeflecht dar.

*A. A. A. A.* Die obern Gliedmassen, welche nach hinten zurückgezogen sind.

*B.* Das durchsägte Schlüsselbein.

*C. C. C. C.* Die durchgesägten Rippen.

*D. D. D.* Die Rückenwirbelkörper.

*E.* Stelle des mittlern Theiles des Zungenknochens.

*F. F.* Durchschnitt der Haut längs dem untern Rande des Unterkiefers.

*a. a.* Der zurückgelegte Kopfnicker der rechten Seite.

*b. b.* Die vordern Rippenhalter.

*c. c. c. c.* Zwischenrippenmuskeln.

*d. d.* Das Zwergfell.

*e.* Die Ohrspeicheldrüse.

*f.* Die Unterkieferdrüse.

*g. g.* Der zweibäuchigte Kiefermuskel.

*h.* Der Zungenknochen-Kiefermuskel.

*i.* Der Griffel-Zungenknochenmuskel.

*k.* Der Kehlkopf.

* Das mittlere Kehlkopf-Zungenknochenband.

*l.* Die Schilddrüse.

*m.* Die Luftröhre.

*n. n.* Der rechte, und

*o.* der linke Ast der Luftröhre.

*p. p.* Ein Stück Lunge der rechten Seite.

NB. Diese Theile sind alle von der rechten zur linken Seite herübergelegt worden, um den Verlauf der Nerven desto besser sehen zu können.

*q.* Der rechte Vorhof, und

*r.* die Kammer des Herzens.

*s. s. s.* Der Schlund oder die Speiseröhre.

*t.* Der obere Magenmund.

*u.* Der Blindsack des Magens.

*v.* Der Pförtner des Magens.

*w.* Der Zwölffingerdarm.

*x.* Der rechte Leberlappen.

*y.* Der linke Leberlappen.

*z.* Das runde Band der Leber, umgeben von einem Theile des Aufhängebandes.

*α.* Die Gallenblase.

*β.* Der Gallenblasengang.

*γ.* Der Lebergang.

*δ.* Der gemeinschaftliche Gallengang.

1. Die ungenannte Arterie.
2. Die linke gemeinschaftliche Kopfarterie, wovon jedoch nur der Anfang zu sehen ist.
3. Die rechte gemeinschaftliche Kopfarterie.
4. Die abgeschnittene äussere Kopfarterie.
5. Die obere Schilddrüsenarterie.
6. Die innere Kopfarterie.
7. 7. Die rechte Schlüsselbeinarterie.
8. Die untere Schilddrüsenarterie.
9. 9. Die Wirbelarterie.
10. 10. Die hier zwischen dem Schlund und der Wirbelsäule etwas hervorragende absteigende Aorta.
11. Die durch das Volargeflechte durscheinende Baucharterie.
12. Die linke Kranzarterie des Magens.
13. Die Leberarterie.
14. Die Pförtnerarterie.
15. 15. Die rechte Magennetzarterie
16. Die Aeste der Leberarterie, welche zur Leber gehen.
17. Die Gallenblasenarterie.
18. Der Zwergfellnerv an seinem Anfange.
19. Stelle, wo sich derselbe im Zwergfelle verästelt.
20. Der rechte Lungenmagennerv, wo er hinter dem Kopfnicker hervorkommt.
21. Der innere, und

22. Der äussere Kehlkopfzweig des obern Kehlkopfnerven.
23. Stelle, wo der Lungenmagennerv in die Brust tritt, und Herzzweige abgibt.
24. 24. Der von ihm abgehende untere Kehlkopfnerv und zwar die Stelle, wo er in den Kehlkopf tritt.
25. Zweige des Stammes, welche sich um den Luftröhrenast herumbiegen, um das vordere Lungengeflecht zu bilden.
26. Das hintere Lungengeflecht.
27. 27. Das Schlundgeflecht, worin der Lungenmagennerv verästelt ist.
28. Stelle, wo er sich wieder zu einem Stamm vereinigt und an der Speiseröhre durch das Zwergfell tritt.
29. 29. Seine Verbreitung an dem Magen und Verbindung mit dem Solargeflecht.
30. Der Stamm des sympathischen Nerven am Halse.
31. Der lange Herznerv desselben, und seine Verbindungen mit dem Stamme und dem untern Kehlkopfnerven.
32. Der untere Halsknoten des Stammes.
33. Der grosse Herznerv.
34. Das obere Aortengeflecht, welches durch den Zusammenfluss der Herznerven und Fäden des Lungenmagennerven gebildet wird und Zweige nach innen herabschickt, um das Herzgeflecht zu erzeugen.
35. Die Schlinge, welche der Stamm des sympathischen Nerven um die Schlüsselbeinarterie bildet, indem er zu
36. dem ersten Brustknoten übergeht; er ist nur zum Theil zu sehen.
37. 37. Der Brusttheil des sympathischen Nerven, welcher in seinem Verlaufe an jedem Wirbel zu einem Knoten anschwillt.
38. 38. Aeussere Zweige derselben, welche sich mit den zwischen den Wirbeln hervortretenden
39. 39. 39. Zwischenrippennerven verbinden.
40. 40. Kleinere Zweige, die nach innen aus den Knoten kommen und zur Aorta so wie auch zum Schlund hingehen.
41. 41. Die aus den Knoten mit mehreren Wurzeln entspringenden zwei Eingeweidenerven.
42. Das Solargeflecht, welches zunächst von den vorigen Nerven, nachdem sie durch das Zwergfell getreten sind, gebildet wird.
43. 43. 43. Fäden desselben, welche zum linken Leberlappen gehen.
44. Dergleichen, welche als rechtes Lebergeflecht zum rechten Leberlappen gehen.
45. Das untere Magengeflecht, dessen Nervenfäden von den vorigen herkommen.

## Erklärung der Kupfertafel V.

Eine Ansicht von den vielfachen, netzförmigen Verbindungen der einzelnen Ganglien zu einem Gesammtsystem, welches sich wieder durch den Bauch-, Brust- und Halstheil des sogenannten sympathischen Nerven mit dem Cerebralsystem vereinigt.

*A.* Der Kopfnicker (*Musc. sterno-cleido-mastoideus*) vom Schlüsselbein losgeschnitten und zurückgelegt.
*B.* Die Luftröhre und Schilddrüse.
*C.* Die Kopfschlagader (*Art. carotis*).
*D.* Die Schlüsselbeinarterie (*Art. subclavia*).
*E.* Der Aortenbogen (*Arcus aortae*).
*F.* Die Ventrikeln des Herzens.
*G.* Das rechte Herzohr.
*H. H.* Die Lungen der linken Seite.
*I.* Die Speiseröhre (*Oesophagus*).
*K.* Das Zwergfell (*Diaphragma*).
*L.* Der Magen, im ausgedenhten Zustand, und auf die linke Seite hin gelegt.
*M.* Die linke Niere.
*N.* Der Mastdarm (*Intestinum rectum*).
*O.* Die Harnblase (*Vesica urinaria*).
*P.* Die Vereinigung der beiden Schaambeine (*Symphysis ossium pubis*). Ein Theil der rechten Seite des Beckens ist abgesägt worden, um das Ende und die Verbindung des Gangliensystems mit den Lenden- und Schenkelnerven desto deutlicher sehen zu können.

1. Der Beinerv, Rückenmarksbeinerv, eilftes Hirnnervenpaar (*Nervus accessorius Willisii s. spinalis ad par vagum accessorium*) welcher mit seinem äussern, längern Zweig den hintern Theil des Kopfnickers nach aussen durchbohrt.

2. 2. Der Stamm des Stimmnerven (*Nervus vagus*) der rechten Seite.

3. Der Gangliennerv oder grosse sympathische Nerv (*Nerv. sympathicus maximus*).

4. Der Zwergmuskelnerv (*Nerv. phrenicus*) der vom vierten Halsnervenpaar entspringt, und öfters schon vom dritten Halsnerven, zuweilen aber auch sogar vom Zungenfleischnerven Fäden erhält.

6. 6. Der zurücklaufende Zweig des Stimmnerven, oder der sogenannte untere Kehlkopfnerv, wie er um die Schlüsselbeinschlagader herumläuft, und hinter der Luftröhre zum Kehlkopf emporsteigt.

7. Der obere Stimm- oder Kehlkopfnerv (*Nervus laryngeus superior*).

8. Nervenfäden, welche vom Gangliennerven, vom Stimmnerven und von dessen zurücklaufendem Zweig zum Herzen und zu den grossen Gefässtämmen hingehen.

9. Der Stimmnerv der rechten Seite, wie er an der hintern Fläche der Speiseröhre zum Zwergfell herabsteigt, und sich auf diesem Wege durch viele Nervenzweige mit dem Stamm des Stimmnerven der andern Seite verbindend, das vordere und hintere Lungen- und Schlundgeflecht bildet. Von hieraus dringen nun beide Nervenstämme gemeinschaftlich mit der Speiseröhre durch das ösophageische Loch in die Bauchhöhle ein, und bilden daselbst das vordere und hintere Magengeflecht.

10. 10. Der, von einem Ganglion zum andern gehende und sich bis in die Bauchhöhle hinab erstrekkende Stamm des grossen sympathischen Nerven.

11. Vordere Zweige des Gangliennerven, welche noch innerhalb der Brusthöhle den splanchnischen Nerven bilden, der nachher das Zwergfell durchbohrend, in die Bauchhöhle dringt, und daselbst das Sonnengeflecht (*Ganglion coeliacum, s. Plexus coeliacus*) mit hervorbringen hilft.

12. Der durch einen Faden auf die Seite gezogene Zwergmuskelnerv.

13. Dessen strahlenförmig auseinandergehende und sich in die Muskelsubstanz des Zwergfelles verbreitende Zweige.

14. 14. Der fortgesetzte Stamm des Gangliennerven, wie er sich an der Seite der Körper der Lendenwirbel bis in die Beckenhöhle hinab erstreckt, eine Reihe von Ganglien bildet und von den zunächst gelegenen Lenden- und Kreuzbeinnerven Verbindungszweige aufnimmt. Auch vereinigen sich hier die Ganglien beider Stämme des sympathischen Nerven sowohl unter sich, als auch mit dem Sonnengeflecht, mit dem obern und untern Gekrösgeflecht und mit dem Nieren- und Saamengeflecht.

15. Das Sonnen- oder Solargeflecht (*Ganglion coeliacum, Plexus coeliacus, Cerebrum abdominale*) welches ganz vorzüglich aus dem Zusammenfluss des grösseren und kleineren splanchnischen Nerven beider Seiten, aus der Vereinigung der beiden Stimm- und Zwergfellmuskelnerven und endlich aus einigen kleinen Zweigen des zwölften Brustknotens vom sympathischen Nerven gebildet wird.

16. Das Solargeflecht, wie es den Stamm der Bauchartarie bedeckt und alle übrigen Magengefässe mit einer Anzahl von kleinen, sich vielfältig durchkreuzenden Zweigen netzartig umgibt. Es ist das grösste Geflecht unter allen Ganglien und gleichsam als Mittelpunkt des ganzen sympathischen Nerven, als die Sonne des Gangliensystems anzusehen.

°. Die beiden Stimmnerven, welche mit dem Schlund durch das Zwergfell in die Bauchhöhle eintreten, und sich mit einer Menge, strahlenförmig auseinandergehender Zweige über den Magen verbreiten; zugleich aber auch einige kleinere Verbindungszweige an das Sonnengeflecht abgeben.

17. Das obere Gekrösgeflecht (*Plexus mesentericus superior*; es bedeckt die obere Gekrösschlagader, und wird aus dem über der Aorta herabsteigenden Theil des Sonnengeflechtes aus den Seitenzweigen des Gangliennerven oder aus den Nierengeflechten zusammengesetzt.

18. Das untere Gekrösgeflecht (*Plexus mesentericus inferior*) wird theils aus Zweigen des vorhergehenden Geflechtes, theils aus den Nieren- und Lendengeflechten gebildet, und geht Verbindungen mit dem Beckengeflecht ein.

19. Das Beckengeflecht (*Plexus hypogastricus*).

20. Das Ende und der Uebergang des Gangliennerven in das Beckengeflecht und in die Nerven der untern Gliedmassen.

21. Der vordere Schenkelnerv (*Nervus cruralis anterior*).

22. Der grosse ischiadische Nerv (*Nervus ischiadicus*).

# Erklärung der Kupfertafel VI.

Das Bauchstück eines Mannes von dem zweiten Bauchwirbel an, an welchem der linke ungenannte Knochen mit den weichen Theilen weggenommen worden ist, so dass man die in der Beckenhöhle liegenden Theile sieht, welche mit den Nerven, so wie die äusseren Geschlechtstheile vorzüglich dargestellt worden sind.

*A.* Der untere Theil des zweiten Bauchwirbels, welcher durchsägt worden ist.

*B.* Der fünfte Bauchwirbel (*Vertebra lumbaris quinta*).

*C. C.* Die vordere Fläche des Kreuzknochens (*Os sacrum*), noch mit der dicken faserigen Knochenhaut überzogen.

*D.* Die seitliche Fläche des Kreuzknochens.

*E.* Der Steissknochen (*Os coccygis*), noch zum Theil von dem Steissknochenmuskel bedeckt.

*F.* Der nahe an der Symphysis durchsägte Schamknochen.

*G. G.* Der Mastdarm (*Intestinum rectum*).

*H.* Die Harnblase (*Vesica urinaria*).

*a.* Der linke abgeschnittene Harnleiter (*Ureter*).

*I.* Die Vorsteherdrüse.

*K.* Das linke Saamenbläschen (*Vesicula seminalis*).

*L.* Der Hodensack (*Scrotum*).

*M.* Die Scheidewand des Hodensacks (*Septum scroti*).

*N.* Die Zellkörper der Ruthe (*Corpora cavernosa penis*).

*O.* Das Hängeband desselben (*Ligamentum suspensorium penis*).

*P.* Die abgeschnittene linke Wurzel des Zellkörpers oder linker Zellkörper (*Corpus cavernosum sinistrum*), noch mit einem Theile des anhängenden Ruthenhebers (*Musc. ischio-cavernosus*).

*Q.* Die Harnröhre (*Urethra*), umgeben von ihrem Zellkörper (*Corpus cavernosum urethrae*).

*R.* Der Isthmus derselben.

*S.* Die Eichel der Ruthe (*Glans penis*).

*T.* Der Saamenstrang (*Funiculus spermaticus*), umgeben von den Scheidehäuten.

*b.* Der Saamengang (*Ductus s. vas deferens*).

*c.* Die innere Saamenarterie (*Art. spermatica interna*) abgeschnitten.

*d.* Die abgeschnittene Saamenvene (*Vena spermatica interna*).

*U. U. U.* Die umgelegte äussere Haut von dem untern Ende der Ruthe an längs dem Hodensacke und der innern Seite des linken Gesässes bis zum Kreuzknochen.

*e.* Der viereckige Lendenmuskel (*Musc. quadratus lumborum*).

*f. f.* Die Zwischenquermuskeln der Lendenwirbel (*Musc. intertransversarii lumbales*).

*g.* Der gemeinschaftliche Rückgratstrecker (*Musc. sacro-lumbalis*).

*h.* Ein Theil des zurückgelegten Steissknochenmuskels (*Musc. coccygeus*).

*i. i.* Der äussere Afterschliesser (*Musc. sphincter ani externus*).

*k.* Ein Theil des Afterhebers (*Levator ani*) der rechten Seite.

*l.* Der Harnschneller (*Musc. accelerator urinae s. bulbo-cavernosus*).

*m.* Das untere Ende der Aorta.

*o.* Die abgeschnittene Hüftarterie.

1. Der bei dem dritten Lendenknoten (*Ganglion lumbale tertium*) abgeschnittene Stamm des Ganglliennerven (*Nervus gangliosus s. sympathicus maximus*).

2. Verbindungszweige des Knotens, welche zum zweiten und dritten Bauchwirbel- oder Lendennerven gehen.

3. Zweige des Knotens (*Rami ganglii lumbalis tertii*), welche in die Aorta dringen.
4. Zweige desselben, welche sich mit den von dem Solargeflechte an der Aorta herabkommenden Aesten vereinigen.
5. Der fünfte Lendenknoten (*Ganglion lumbale quintum*).
6. Der erste Kreuzknochenknoten (*Ganglion sacrale primum*).
7. Der dritte Kreuzknochenknoten, unter welchem der Stamm der Gangliennerven abgeschnitten worden ist.
8. Die Aeste, welche von dem Solargeflechte herabkommen und das untere Aortengeflecht (*Plexus aorticus inferior*) bilden.
9. Das Hüftbeckengeflecht (*Plexus ileo-hypogastricus*).
10. 10. Das linke Beckengeflecht (*Plexus hypogastricus*).
11. Der Zweig desselben, welcher an dem Saamengange in die Höhe geht.
12. Der vordere oder Bauchast des zweiten Bauchwirbelnerven (*Ramus anterior* s. *abdominalis nervi lumbaris secundi*).
13. Der vordere Ast des dritten Bauchwirbelnerven.
14. Die Verbindung beider Aeste oder die zweite Lendennervenschlinge.
15. Der vordere Ast des vierten Bauchwirbelnerven.
16. Die Verbindung mit dem dritten Bauchwirbelnerven oder die dritte Lendennervenschlinge (*Ansa tertia lumbalis*).
17. Der vordere Ast des fünften Bauchwirbel- oder Lendennerven.
18. Die Verbindung mit dem vierten Bauchwirbelnerven oder die vierte Lendenschlinge (*Ansa quarta lumbalis*).
19. Der abgeschnittene Schaamschenkelnerv (*Nervus genito-cruralis*).
20. Desgleichen der vordere äussere Hautnerv des Oberschenkels (*Nervus cutaneus externus anterior femoris*).
21. Desgleichen der Hüftlochnerv (*Nervus obturatorius*).
22. Desgleichen der Schenkelnerv (*Nervus cruralis*).
23. Das Hüftgeflecht (*Plexus ischiadicus*), dessen Nerven abgeschnitten worden sind.
24. Das Schaamgeflecht (*Plexus pudendus*).
25. Der gemeinschaftliche Schaamnerv (*Nervus pudendus communis*).
26. Der untere oder innere Schaamnerv (*Nervus pudendus inferior* s. *superficialis*).
27. Der obere oder äussere Schaamnerv oder Ruthennerv (*Nervus pudendus superior* s. *penis*).
28. Wo derselbe unter der Schaamknochenvereinigung hervorkommt und sich dann in Zweige vertheilt, welche zur Haut und zur Eichel gehen.
29. Der abgeschnittene gemeinschaftliche Hautnerv des Oberschenkels, welche hier aus dem dritten und vierten Sacralnerven und dem Schaamgeflecht entsteht.
30. Der untere Mastdarmnerv (*Nervus haemorrhoidalis inferior*).

# Erklärung der Kupfertafel VII.

Um eine allgemeine Uebersicht vom Verlauf der Armnerven zu geben, ist das Präparat, welches gegenwärtiger Zeichnung zum Modell diente, in eine mehr gebogene, ungespannte Lage gebracht worden, so dass die Muskeln ganz frei erscheinen, und zur bessern Ansicht der Nervenstämme an manchen Stellen zurückgezogen sind.

*A.* Grosser Brustmuskel (*Musc. pectoralis major*).

*B.* Dreieckiger Armmuskel (*Musc. deltoideus*).

*C.* Breiter Rückenmuskel (*Musc. latissimus dorsi*).

*D.* Grosser Sägemuskel (*Musc. serratus anticus major*).

*E. E.* Zweibäuchiger Armmuskel (*Musc. biceps brachii*).

*F.* Die rundliche starke Sehne desselben.

*G.* Die von dieser Sehne ausgehende und sich in die Sehnenscheide des Vorderarms verlierende Flechsenmembran.

*H. H.* Der innere Armmuskel (*Musc. brachialis internus*).

*I.* Der dreiköpfige Armmuskel (*Musc. triceps brachii*).

*K.* Der Muskel des Hackenfortsatzes (*Musc. coracobrachialis*).

*L.* Der kurze auswärts drehende Muskel (*Musc. supinator brevis*).

*M. M.* Der lange auswärts drehende Muskel (*Musc. supinator longus*).

N. Der lange äussere Speichenmuskel (*Musc. extensor carpi radialis longus*).

*O.* Der durchbohrte Beugemuskel der Finger (*Musc. flexor digitorum communis sublimis s. perforatus*).

*P.* Der durchbohrende Muskel der Finger (*Musc. flexor digitorum communis profundus s. perforans*).

*Q.* Der innere Ellbogenmuskel (*Musc. flexor carpi ulnaris.*

*R.* Das eigentliche Handwurzelband (*Ligamentum carpi volare proprium*).

*S.* Die drei kleinen Muskeln, welche den Ballen des Daumens bilden.

*T.* Der kurze Beugemuskel und abziehende Muskel des kleinen Fingers (*Musc. flexor brevis et Musc. abductor digiti minimi*).

1. 1. Der Mediannerv (*Nervus medianus*); er begleitet die Brachialarterie bis in den Armbug herab, und spaltet sich erst hier in einen oberflächlichen und tiefer liegenden Zweig.

2. 2. Der Ellbogennerv (*Nervus ulnaris s. cubitalis*), er giebt den innern Hautnerven (7.) ab, steigt dann an der innern Seite des Oberarmes bis in die flache Furche des innern Gelenkhöckers, wo er einen Zweig zum innern Ellbogenmuskel sendet. Von hieraus erstreckt er sich längs der Ulnararterie bis zum Handgelenk hinab, giebt den Beugemuskeln der Finger und den Hautbedeckungen der Handfläche Zweige, und spaltet sich nachher in einen Volar- (13.) und Dorsalzweig (14.).

3. Der äussere Hautnerv des Armes (*Nervus musculo-cutaneus s. cutaneus externus*); er durchbohrt den Muskel des Hackenfortsatzes, steigt dann zwischen den zweibäuchigen- und innern Armmuskel in den Armbug herab, und spaltet sich, noch ehe er dahin gelangt, in einen oberflächlichen und tiefer liegenden Zweig.

4. 4. Der Speichennerv (*Nervus radialis*), wie er in einer Windung von innen nach aussen in den dreiköpfigen Armmuskel eindringt, und zwischen dem innern Armmuskel und dem langen auswärts drehenden Muskel am Armbug (10.) wieder zum Vorschein kommt.

5. Ein Verbindungszweig vom äussern Hautnerven zum Mediannerven.

6. Der Achselnerv (*Nervus axillaris*); er entspringt gemeinschaftlich mit dem Radialnerven, gibt der

Haut der Achselhöhle und den Achseldrüsen Zweige, und läuft dann am untern Rand des Schulterblattes herab.

7. Der innere Hautnerv (*Nervus cutaneus internus minor*); er erstreckt sich neben der Brachialarterie längs der innern Seite des Oberarms herab, gibt einen vordern Zweig dem Ellbogenhöcker und einen hintern der Haut des hintern Theiles des Armes.

8. Der äussere Hautnerv (*Nervus musculo-cutaneus*) wie er zwischen dem zweibäuchigen- und innern Armmmuskel die Armscheide durchbohrend, an der Beugeseite des Ellbogengelenkes zum Vorschein kommt, und von hieraus am äussern Rande des Vorderarmes bis zur Hand herabsteigt.

9. Die Fortsetzung desselben bis zum Rücken des Daumens und Zeigefingers, in deren Haut er sich verästelt.

10. Der Speichennerv (*Nervus radialis*) bei seinem Hervortreten zwischen dem innern Armmuskel und langen auswärts drehenden Muskel, und dessen Spaltung in den oberflächlichen und tiefliegenden Zweig, von denen der erstere zum Handrücken geht, der letztere hingegen den Streckmuskeln der Finger, so wie auch dem Handwurzelband Aeste gibt.

11. Der oberflächliche, die Radialarterie begleitende, Zweig des Speichennerven, welcher zum Handrücken hinläuft, und daselbst fünf Dorsalzweige für die Finger, nämlich: viere für die beiden Seiten des Daumens und Zeigefingers, und einen für die äussere Seite des Mittelfingers abgibt.

12. Der sich zwischen dem durchbohrten Beugemuskel der Finger und dem innern Speichenmuskel zum Handwurzelgelenk hinaberstreckende oberflächliche Zweig (*Ramus superficialis*) und der dicht an dem Zwischenknochenband herabsteigende tiefe Ast (*Ramus profundus*) des Medianerven.

13. Der, die Ulnararterie bis zum Handgelenk begleitende Ellbogennerv (*Nervus ulnaris*).

14. Dessen Dorsalzweig, welcher unter der Sehne des innern Ellbogenmuskels zum Handrücken hingeht, um daselbst theils der Haut mehrere Aestchen zu geben, theils auch einen Zweig in den Mittelfinger, und zwei Zweige in den vierten und fünften Finger zu senden.

15. Der oberflächliche Zweig des Mediannerven (*Ram. superficialis nervi mediani*) wie er unter dem Handwurzelband hervortritt, und sich hier in drei Volarzweige spaltet, die sich jedoch an den Fingern wieder dermassen theilen, dass die beiden Seiten des Daumens, des Zeige- und Mittelfingers, und die äussere Seite des vierten Fingers ihre Aeste hiervon erhalten.

16. Der Volarzweig des Ellbogennerven (*Ramus volaris nervi ulnaris*), welcher sich unter dem Handwurzelband in zwei Zweige theilt, von denen wieder einer zum vierten, die andern zwei aber zum kleinen Finger hingehen.

# Erklärung der Kupfertafel VIII.

Um das Armgeflecht in der Achselhöhle desto besser sehen zu können, ist der Brustmuskel zurückgezogen worden, auch hat man den Arm in die gebeugte Lage gebracht, damit der Verlauf der Nerven an der Aussenseite des Vorderarmes deutlicher in's Auge falle.

*A.* Der Brustmuskel, mit einem Faden zurückgezogen.

*B.* Der dreieckige Armmuskel (*Musc. deltoideus*).

*C.* Der grosse Sägemuskel (*Musc. serratus anticus major*).

*D.* Die Sehne des breiten Rückenmuskels (*Tendo latissimi dorsi*).

*E.* Der zweibäuchige Armmuskel (*Musc. biceps brachii*).

*F.* Der innere Armmuskel (*Musc. brachialis internus*).

*G.* Der Muskel des Hackenfortsatzes (*Musc. coracobrachialis*).

*H.* Der lange auswärts drehende Muskel (*Musc. supinator longus*).

*I.* Der lange äussere Speichenmuskel (*Musc. extensor carpi radialis longus*).

*K.* Der kurze äussere Speichenmuskel (*Musc. extensor carpi radialis brevis*).

*L.* Streckmuskeln des Daumens (*Musc. extensores pollicis*).

*M.* Der gemeinschaftliche Streckmuskel der Finger (*Musc. extensor digitorum communis*).

*N.* Der äussere Ellbogenmuskel (*Musc. extensor carpi ulnaris*).

*O.* Der innere Ellbogenmuskel (*Musc. flexor carpi ulnaris*).

1. Der äussere Hautnerv des Armes (*Nervus musculo-cutaneus*, s. *cutaneus externus*) wie er den Muskel des Hackenfortsatzes durchdringt, und nachher gewöhnlich einen Verbindungszweig (9.) an den Mediannerven abgibt.

2. Der innere Hautnerv (*Nervus cutaneus internus minor*).

3. 3. Der Ellbogennerv (*Nervus ulnaris* s. *cubitalis*).

4. 4. Der Mediannerv (*Nervus medianus*).

5. Der Speichennerv (*Nervus radialis*).

6. Der Achselnerv (*Nervus axillaris*).

7. Der Unterschulterblattnerv (*Nervus infrascapularis*).

8. Ein Zweig des zweiten Dorsalnerven, welcher den Intercostalmuskel durchbohrt, und sich in die Haut der Achselhöhle verbreitet.

9. Der gewöhnlich vom äussern Hautnerven zum Mediannerven abgehende Verbindungszweig.

10. Der Hautzweig des Speichennerven, welcher den dreiköpfigen Muskel durchbohrt, und sich an der hintern Seite des Vorderarmes bis in die Gegend des Handgelenkes in der Haut verbreitet.

11. Der äussere Hautnerv, wie er zwischen dem innern Armmuskel und zweibäuchigen Muskel an der Aussenseite des Armes hervortritt, und sich nachher in einen oberflächlichen und tiefer liegenden Zweig spaltet. Wir nennen diesen Nerven zwar darum den äussern Hautnerven, weil er mehrere kleine Zweige in die Hautdecken der Aussenseite des Armes sendet; allein auch der vorhergehende, der sogenannte Speichennerv, gibt schon einige Hautzweige für den Vorderarm und den Handrücken ab.

12. Der tiefer liegende Zweig des Speichennerven (*Ramus profundus nervi radialis*) welcher nach aussen zu den Streckmuskeln der Finger hinläuft, und diese mit Aestchen versieht. Auch geht noch neben ihm ein anderer Zweig zum Zwischenknochenband, der sich mit dem Mediannerven verbindet und alsdann in der Haut des Handrückens vielfach verästelt.

13. Der oberflächliche Zweig des Speichennerven (*Ramus superficialis nervi radialis*), der

unter der Sehne des langen auswärts drehenden Muskels an der äussern Seite des Vorderarmes herabläuft, sich nachher zum Handrücken hin begiebt, und daselbst in drei bis vier Zweige theilt, die sich wieder in die Dorsalfingernerven spalten, so dass der Daumen, der Zeige- und der Mittelfinger, jeder zwei, d. h. einen äussern und innern, und die äussere Seite des vierten Fingers den äussern Hautnerven enthält.

14. Der Ellbogennerv (*Nervus ulnaris s. cubitalis*).

15. Dessen Dorsalzweig (*Ramus dorsalis nervi ulnaris*), welcher unter der Sehne des innern Ellbogenmuskels zum Handrücken hinläuft, und sich daselbst theils in der Haut verästelt, theils auch den vierten und fünften Finger mit Zweigen versieht.

## Erklärung der Kupfertafel IX.

Eine Ansicht vom Verlauf der Venen und Nerven am Armbug.

*A.* Der zweibäuchige Armmuskel (*Musc. biceps brachii*).

*B.* Die Armscheide (*Vagina brachialis*) eine dünne, sehnige, sich gleich unter den allgemeinen Hautdecken befindende und den Oberarm umgebende Ausbreitung, hinter welcher der Mediannerv und die Brachialarterie zum Vorderarm herabsteigen.

*C.* Die Hautdecken des Vorderarmes, von ihrer muskulösen Unterlage lospräparirt, und zurückgelegt.

*D.* Die Königsader oder basilische Vene (*Vena basilica*).

*E.* Die cephalische Vene (*Vena cephalica*).

*F.* Die Medianvene, (*Vena mediana*).

*G.* Ein, zur cephalischen Vene gehender Verbindungszweig derselben.

*H.* Ein anderer Verbindungszweig der Medianvene, welcher zur Königsader läuft.

1. Hautzweige des Speichennerven.
2. Kleine Nervenzweige des äussern Hautnerven, welche zuweilen unter dem äussern Rand der Sehne des zweibäuchigen Muskels hervorkommen, und sich dann nicht selten in die, über der cephalischen Vene verbreiteten Hautdecken des Armes verlieren.
3. Zweige des äussern Hautnerven.
4. Der mittlere Hautnerv des Armes (*Nervus cutaneus medius s. internus maior*) wie er sich an der Vorderseite des Oberarmes, und in der Mitte des Ellbogengelenkes in zwei Zweige spaltet.

# Erklärung der Kupfertafel X.

Eine oberflächliche Ansicht vom Verlauf der, sich zum innern und vordern Theil des Ober- und Unterschenkels erstreckenden und mit mehreren Zweigen über die Schenkelbinde verbreitenden, Hautnerven und Venen.

*A.* Die Hautdecken der innern Seite des Oberschenkels und der Weichen, lospräparirt, und zurückgelegt.

*B.* Fettunterlagen, nebst den darin gelegenen Leisten- oder Inguinaldrüsen.

*C. C.* Die Schenkelbinde (*Fascia lata*) eine starke, die ganzen Muskeln des Ober- und Unterschenkels einhüllende Sehnenscheide, deren Fasern theils gerade herab, theils quer herüber laufen.

*D.* Die grosse Rosenader, Saphen-Ader (*Vena saphena magna*) welche, am Fussrücken entspringend, längs der innern Seite des Unter- und Oberschenkels emporsteigt, und sich nachher da mit der Schenkelvene verbindet, wo diese aus der Beckenhöhle hervortritt.

*E.* Ein Zweig der Saphen-Ader, welcher von der innern Seite des Oberschenkels zu ihr hinläuft.

*F.* Inguinalvenen, welche zur grossen Schenkelvene herabsteigen, und von einigen kleinen Hautnerven begleitet werden.

*G.* Die grosse Saphen-Ader, an der innern Seite des Unterschenkels.

*H.* Der Ursprung derselben am Fussrücken, und ihr weiterer Fortgang zum innern Knöchel des Fusses.

*I.* Die Kniescheibe (*Patella*).

*K.* Die Schienbeinröhre (*Tibia*).

*L.* Der vordere Schienbeinmuskel (*Musc. tibialis anticus*) welcher gemeinschaftlich mit dem langen Streckmuskel der Zehen entspringt, und hier noch von der Schenkelbinde bedeckt wird.

*M.* Der lange Streckmuskel der Zehen (*Musc. extensor digitorum longus communis*).

*N.* Dessen Spaltung in vier Portionen, von welchen eine jede zu einer der vier Fusszehen geht.

1. Der äussere Hautnerv des Oberschenkels (*Ramus cutaneus externus*).

2. Der mittlere Hautnerv des Oberschenkels (*Ramus cutaneus medius*).

3. Der vordere Hautnerv des Schenkels (*Ramus cutaneus anterior*).

4. 4. Der innere Hautnerv des Schenkels (*Ramus cutaneus internus*) welcher sich an der innern Seite des Schenkels in der Haut verästelt, und mit mehren Zweigen bis zum Knie hinläuft.

5. Die äussern Schaamnerven (*Nervi pudendi externi*).

6. Ein kleiner, zu den gemeinschaftlichen Hautdecken der innern Seite des Oberschenkels hingehender, Nervenzweig.

7. Der den Schneidermuskel durchbohrende Saphen-Nerv, welcher die Saphen-Ader begleitend, sich an der innern Seite des Unterschenkels bis zur grossen Fusszehe hin in der Haut verästelt.

8. Dessen Fortsetzung an der innern Seite des Unterschenkels.

9. Der Verbindungszweig desselben mit dem innern Fussrückennerven.

10. Zweige vom oberflächlichen Aste des Wadenbeinnerven, welche unter der Schenkelbinde hervortreten, und sich über den Fussrücken verbreiten.

11. Der Verbindungsast des Wadenbeinnerven mit dem äussern Fussrückennerven, und seine Verzweigung am äussern Rand des Fusses.

## Erklärung der Kupfertafel XI.

Die Schenkelbinde ist hier vom Ober- und Unterschenkel weggenommen worden, und die Muskeln liegen nun frei da, so dass man den allgemeinen Verlauf der Schenkel- und Fussnerven recht gut sehen kann.

*A.* Der äussere grosse Schenkelmuskel (*Musc. vastus externus*).

*B.* Der gerade Schenkelmuskel (*Musc. rectus femoris*).

*C.* Der innere grosse Schenkelmuskel (*Musc. vastus internus*).

*D. D.* Der Schneidermuskel (*Musc. sartorius*).

*E.* Der schlanke Schenkelmuskel (*Musc. gracilis*).

*F.* Der dreiköpfige, oder lange, kurze und grosse anziehende Schenkelmuskel (*Musc. triceps* s. *adductor longus brevis et magnus*).

*G.* Der Kammmuskel (*Musc. pectinaeus*); er zieht, wie der vorige, den Schenkel nach innen gegen den der andern Seite an, und beugt ihn zugleich etwas.

*I.* Das Poupartische Band (*Ligamentum Poupartii* s. *Fallopii*) unter welchem die Beugemuskeln des Schenkelbeines, die Schenkelgefässe und der grosse Schenkelnerv aus dem Becken herausgehen.

*K.* Die Schenkelarterie (*Arteria cruralis*) wie sie zwischen dem langen anziehenden und innern grossen Schenkelmuskel ihre Richtung nach hinten zur Kniekehle hin nimmt.

*L.* Die Sehne des dreiköpfigen Muskels, durch welche die Schenkelarterie bei ihrem Eintritt in die Kniekehle dringt.

*M.* Die Kniescheibe (*Patella*).

*N.* Der vordere Schienbeinmuskel (*Musc. tibialis anticus*).

*O.* Der lange gemeinschaftliche Streckmuskel der Zehen (*Musc. extensor digitorum communis longus*).

*P.* Der Zwillingsmuskel der Wade (*Musc. gastrocnemius*).

*Q.* Der Wadenmuskel (*Musc. soleus*).

*R.* Der kurze Beugemuskel der Zehen (*Musc. flexor brevis digitorum pedis*).

*S.* Das Querband des Unterschenkels (*Ligamentum transversum*).

1. Der Schenkelnerv (*Nervus cruralis*); wie er sich gleich nach seinem Austritt aus dem Becken an der innern und vordern Seite des Schenkels in mehrere Haut- und Muskelzweige spaltet.

2. Hautnerven, welche vom ersten und zweiten Lendennerven abgehen, und unter dem Poupartischen Band zum Vorschein kommen.

3. Zweige für den äussern grossen Schenkelmuskel.

4. Zweige für den geraden Schenkelmuskel.

5. Ein Ast des Schenkelnerven, welcher dem Schneidermuskel und dem geraden Schenkelmuskel Zweige giebt, dann als ein langer, oberflächlich liegender Nerv über den innern grossen Schenkelmuskel zum Knie und Unterschenkel berabsteigt, und sich theils mit dem Saphennerven (12.) verbindet, theils in den Hautdecken des Unterschenkels verliert.

6. Ein Zweig des Schenkelnerven, welcher sich in den anziehenden Schenkelmuskel verbreitet.

7. Ein, zum geraden und zum innern grossen Schenkelmuskel laufender Zweig.

8. Der Saphennerv (*Nervus saphenus*) kurz nach seinem Abgang vom Schenkelnerven.

9. Ein Zweig des Schenkelnerven, welcher sich in dem grossen anziehenden Schenkelmuskel verästelt.

10. Der hintere Ast des Beckenlochnerven, wie er mit mehreren Zweigen in den grossen anziehenden Schenkelmuskel eindringt, und sich in demselben verliert.

11. Ein Zweig vom vordern Ast des Beckenlochnerven, welcher sich erst in den geraden und in den langen anziehenden Schenkelmuskel verbreitet, nachher aber mit einem Zweig des Schenkelnerven (9.) Verbindungen eingeht.

12. 12. Die Fortsetzung des Saphennerven (8.) wo er hinter dem Schneidermuskel hervortritt, und sich von hieraus längs der innern Seite des Unterschenkels bis zum Fussrücken und zur grossen Zehe hin erstreckt.

13. Ein Zweig des Saphennerven, welcher sich an der hintern innern Seite des Unterschenkels über den Wadenmuskel hin in die Haut verbreitet.

14. Theilung des oberflächlichen Wadenbeinnerven, der sich in seinem weitern Verlauf in die Fussrückennerven spaltet, die sich wieder als Rückenzehennerven (*Nervi digitales dorsales pedis*) theilen, und in der Haut der Fusszehen verlieren.

15. Der tiefere Ast des Wadenbeinnerven (*Ramus profundus nervi peronaei*).

16. Verlauf desselben am Rücken des Fusses, wo er sich auch mit dem oberflächlichen Zweig vom Wadenbeinnerven (*Ramus superficialis nervi peronaei*) verbindet.

# Erklärung der Kupfertafel XII.

Eine Ansicht der Hinterseite des Ober- und Unterschenkels und des ganzen Verlaufes des ischiadischen Nerven.

*A.* Das Kreuzbein oder sogenannte Heiligenbein (*Os sacrum*).

*B.* Das Sitzbein (*Os ischii*).

*C.* Die Vereinigung der beiden Schaamknochen (*Symphysis ossium pubis*).

*D.* Der grosse Gesässmuskel (*Musc. glutaeus major*) zurückgelegt, damit der Verlauf des ischiadischen Nerven desto besser zum Vorschein komme.

*E.* Der mittlere Gesässmuskel (*Musc. glutaeus medius*).

*F.* Rollmuskeln des Schenkels, als: der birnförmige Muskel (*Musc. pyriformis*); der obere und untere Zwillingsmuskel (*Musc. gemellus superior et inferior*) und der viereckige Schenkelmuskel (*Musc. quadratus femoris*).

*G.* Der lange Kopf des zweiköpfigen Schenkelmuskels (*Musc. biceps femoris*).

*H.* Der kurze Kopf desselben.

*I.* Der schlanke Schenkelmuskel (*Musc. gracilis*).

*K.* Der dreiköpfige Schenkelmuskel (*Musc. triceps femoris*, s. *adductor longus, brevis et magnus*).

*L.* Der halbsehnige Muskel (*Musc. semitendinosus*).

*M.* Der halbmembranöse Schenkelmuskel (*Musc. semimembranosus*).

*N.* Der Zwillingsmuskel der Wade (*Musc. gastrocnemius*).

*O.* Der Wadenmuskel (*Musc. soleus*).

*P.* Die Achillessehne (*Tendo Achillis*).

*Q.* Die Sehne des hintern Schienbeinmuskels (*Tendo tibialis antici*).

*R.* Der lange Beugemuskel der Zehen (*Musc. flexor longus digitorum pedis*).

*S.* Der lange Beugemuskel der grossen Zehe (*Musc. flexor longus hallucis*).

*T.* Der kurze Beugemuskel der Zehen (*Musc. flexor brevis digitorum pedis*).

*X.* Der kurze Beugemuskel und abziehende Muskel der grossen Zehe (*Musc. flexor brevis et abductor hallucis*).

*Y.* Der kurze Beugemuskel der kleinen Zehe (*Musc. flexor brevis digiti minimi*).

*Z.* Das Fersenbein (*Os calcaneum*).

1. Der grosse ischiadische Nerv, wie er nach seinem Austritt aus der Beckenhöhle unter dem birnförmigen Muskel zur innern Seite des Schenkels herabsteigt.
2. Nervenzweige für die Gesässmuskeln.
3. Ein Hauptzweig des ischiadischen Nerven, welcher sich längs dem Sitzbein bis zum Hodensack oder bis zu den äussern Schaamlefzen hin erstreckt.
4. Ein anderer Zweig des ischiadischen Nerven, welcher zwar mit dem vorigen einen gemeinschaftlichen Ursprung hat, sich aber auswärts und aufwärts in der Haut des Gesässes verliert.
5. Ein gemeinschaftlicher hinterer Hautzweig des Oberschenkels.
6. Nervenzweige für den obern Theil des halbsehnigen Muskels.
7. Nervenzweige für den halbmembranösen Muskel.

8. Innerer Oberschenkelhautnerv (*Nervus cutaneus internus femoris*).

9. 9. Der Saphennerv (*Nervus saphenus*).

10. Muskelzweige für den kürzeren Kopf des zweiköpfigen Schenkelmuskels.

11. Muskelzweige für den grossen anziehenden Muskel.

12. Muskelzweige für den halbsehnigen und halbmembranösen Muskel.

13. Ein Zweig für den kurzen Kopf des zweiköpfigen Schenkelmuskels.

14. Der Schienbeinnerv (*Nervus tibialis*).

15. Der Wadenbeinnerv (*Nervus peronaeus*) wie er, noch ehe er sich um den Kopf des Wadenbeins herumschlingt, in zwei Zweige zerfällt.

16. 16. 16. Verbindungszweige des Wadenbeinnerven mit dem Schienbeinnerven.

17. Muskelzweige des Schienbeinnerven, welche zum Zwillingsmuskel der Wade hinlaufen.

18. Fäden des Tibialnerven für den untern Wadenmuskel (*Soleus*).

19. Der Schienbeinnerv (*Nervus tibialis*) wie er unter dem Wadenmuskel bis über den Abziehmuskel der grossen Zehe zur Fusssohle herabsteigt.

20. Innerer Hautnerv (*Ramus plantaris internus*) welcher sich wieder in die Fusssohlenzehennerven (*Nervi digitales plantares pedis*) theilt, die für die erste, zweite, dritte Zehe, und für die innere Seite der vierten Zehe bestimmt sind.

21. Aeusserer Plantarnerv (*Ramus plantaris externus*) der theils für die kleineren, tiefern Muskeln der Fusssohle, theils für die äussere Seite der vierten Zehe, und für beide Seiten der fünften Zehe Zweige hergibt.

# Erklärung der Kupfertafel XIII.

## FIG. I.

Ein Stück Rückenmark mit dem siebenten Halswirbelnerven bis zum vierten Brustwirbelnerven in Verbindung mit dem Theile des Stammes des Gangliennerven dieser Gegend, an welchem die Spinalknoten und ihre Verbindung mit den Knoten des Gangliennerven deutlich entwickelt und dargestellt worden sind.

*A. A.* Das Rückenmark (*Medulla spinalis*).

*a. a.* Die vordere mittlere Rückenmarkspalte (*Fissura mediana anterior medullae spinalis*).

*b. b. b.* Die vordere Wurzel des siebenten Halswirbelnerven (*Radix anterior nervi septimi colli*), welche so gespalten und nach oben und unten auseinander gedehnt worden ist, dass man den dahinterliegenden Spinalknoten (2.) sieht.

*c.* Die hintere Wurzel (*Radix posterior*) desselben Nerven, welcher nur zum Theil unten zu sehen ist.

*d. d.* Die vordere Wurzel und

*e.* Die hintere Wurzel des achten Halswirbelnerven.

*f. f.* Die vordere Wurzel und

*g.* Die hintere Wurzel des ersten Brustwirbelnerven (*Radix posterior nervi primi dorsalis*).

*h. h.* Die vordere Wurzel und

*i.* Die hintere Wurzel des zweiten Brustwirbelnerven.

*k. k.* Die vordere Wurzel und

*l.* Die hintere Wurzel des dritten Brustwirbelnerven.

*m. m.* Die vordere Wurzel und

*n.* Die hintere Wurzel des vierten Rückenwirbelnerven.

*o. o.* Der oben und unten abgeschnittene Stamm des grossen sympathischen oder des Gangliennerven (*Truncus nervi sympathici s. gangliosi*).

1. Der zurückgelegte unterste Halsknoten des Gangliennerven (*Ganglion cervicale inferius nervi gangliosi*), der mit dem ersten Brustknoten desselben genau zusammenhängt.

2. Der Knoten des siebenten Halswirbelnerven (*Ganglion spinale nervi septimi colli*), dessen innere Nervenfäden zwischen den beiden Theilen der vordern Wurzel des siebenten Halsnerven zu sehen sind.

3. Der Stamm des siebenten Halsnerven (*Truncus nervi septimi colli*).

4. Vier Herznerven (*Nervi cardiaci*), welche aus einem Anhange des untersten Halsknoten des Gangliennerven kommen, und abgeschnitten und zurückgelegt worden sind.

5. Ein zurückgelegter Zweig desselben, welcher in zwei Zweige getheilt, sich mit dem untern Kehlkopfnerven verbunden hatte.

6. Der erste Brustknoten des Gangliennerven (*Ganglion thoracicum primum nervi gangliosi*), welcher mit dem untersten Halsknoten desselben zusammengeschmolzen ist.

7. Der untere Theil des ersten Brustknotens, welcher ungewöhnlich verlängert ist.

8. Zweige desselben, welche an der Vertebralarterie aufsteigend, Aeste bildend, sich mit dem untern Halswirbelnerven verbanden.

9. Ein Verbindungsast des fünften und sechsten Halsnerven, welcher sich mit dem obern Ende des ersten Brustknoten verbindet.

10. Drei Verbindungszweige (*Rami communicantes*) zwischen dem ersten Brustknoten und dem siebenten Halswirbelnerven, welche mit dem vorigen Aste (9.) zusammenhängen, und in den vordern Ast und den Knoten des hintern Astes des siebenten Halswirbelnerven übergehen.

11. Der Knoten des achten Halswirbelnerven (*Ganglion spinale octavum*).

12. Der Stamm des achten Halswirbelnerven (*Nervus octavus cervicalis*).

13. Der Verbindungsast (*Ramus communicans*) zwischen dem achten Halswirbelnerven und dem ersten Brustknoten des Gangliennerven (*Ganglion thoracicum primum*), welcher mit dem Spinalknoten, dem vordern und dem hintern Aste des achten Halswirbelnerven zusammenhängt und ein Aestchen abgibt, welches sich mit dem Verbindungsast (8.) und dem untersten Halsknoten des Gangliennerven vereinigt.

14. Der Knoten des ersten Brustwirbelnerven (*Ganglion spinale primum thoracis*).

15. Stamm des ersten Brustwirbelnerven (*Truncus nervi primi thoracis* s. *costalis* s. *dorsalis*).

16. Zwei Verbindungsäste (*Rami communicantes*) zwischen dem ersten Brustknoten des Gangliennerven und dem ersten Brustwirbelnerven, der eine wurzelt in beiden; der andere noch in dem Aste, welcher von dem zweiten Brustwirbelnerven kommt.

17. Der zweite Brustknoten des Gangliennerven (*Ganglion thoracicum secundum*), welcher hier keinen Verbindungsast mit dem zweiten Brustwirbelnerven hat, dagegen entsteht höher aus dem Stamme des Gangliennerven ein Knoten (22.) aus welchem der Verbindungsast hervorkommt.

18. Der Knoten des zweiten Brustwirbelnerven (*Ganglion spinale secundum thoracis*).

19. Der vordere Ast des zweiten Brustwirbelnerven (*Ramus anterior nervi thoracis* s. *dorsalis*).

20. Der hintere Ast desselben.

21. Ein Zweig, welcher von dem zweiten Brustwirbelnerven zu dem erstern geht und sich innig mit ihm vermischt.

22. Ein Verbindungsast (*Ramus communicans*), welcher höher von dem Stamme des Gangliennerven, nahe unter dem ersten Brustknoten, entsteht, einen Knoten bildet und in den zweiten Brustwirbelnerven übergeht.

23. Der dritte Brustknoten des Gangliennerven (*Ganglion thoracicum tertium*).

24. Der Knoten des dritten Brustwirbelnerven (*Ganglion spinale tertium thoracis*).

25. Der hintere Ast des dritten Brustwirbelnerven.

26. Der vordere Ast desselben.

27. Zwei Verbindungsäste zwischen dem dritten Brustwirbelnerven, und dem Stamm und dem dritten Brustknoten des Gangliennerven.

28. Ein Verbindungsast zwischen dem vierten Brustknoten des Gangliennerven und dem dritten Brustwirbelnerven.

29. Der vierte Brustknoten des Gangliennerven (*Ganglion thoracicum quartum*).

30. Abgeschnittene Zweige, welche zum Schlundgeflecht, zu dem Schlund selbst und der Aorta gingen.

31. Der Knoten des vierten Brustwirbelnerven (*Ganglion spinale quartum thoracis*).

32. Der vordere Ast des vierten Brustwirbelnerven (*Ramus anterior nervi thoracis quarti*).

33. Der hintere Ast desselben.

34. Der Verbindungsast zwischen dem vierten Brustknoten des Gangliennerven und dem vierten Brustwirbelnerven.

## FIG. II.

Ein männlicher Körper, an welchem man, nachdem die ganzen vorderen Wände des Rumpfes mit den Hals- Brust- Unterleibs- und Becken-Theilen, so wie die vorderen und unteren Theile des Kopfes weggenommen, das Gehirn etwas in die Höhe zurückgelegt, und durch Wegnahme der Wirbelkörper der Rückenmarkskanal vorn geöffnet worden ist, das Rückenmark und die von diesem ausstrahlenden Nerven in ihrem Verlaufe sieht. Die Rippenköpfe sind auf der linken Seite und auf der rechten Seite die hinteren Enden der Rippen weggenommen worden, um die hintern Aeste der Brustwirbelnerven, welche sich in die Rückenmuskeln verbreiten, zu sehen. Eben so sind mehrere Muskeln durchschnitten und zurückgelegt und theils weggenommen worden. Auf der linken Seite sieht man die Nerven oberflächlicher an und zwischen den Muskeln der Extremitäten, auf der rechten Seite mehr diejenigen, welche in der Tiefe verlaufen.

*A. A.* Durchschnitt des hintern Theiles des Schädels.

*B.* Durchschnitt des Zitzenfortsatzes des Schläfeknochens.

*C. C.* Durchschnitt der sieben Halswirbel.

*D. D.* Durchschnitt der zwölf Brustwirbel.

*E. E.* Durchschnitt der fünf Bauch- oder Lendenwirbel.

*F. F.* Durchschnitt des Kreuz- oder Heiligknochen.

*G.* Der Steiss- oder Schwanzknochen.

*H. H.* Die vorn durchschnittenen zwölf Rippen der linken Seite; die der rechten Seite, deren hintere Enden weggenommen sind, sind leicht zu erkennen.

*I.* Der linke Hüftkamm (*Crista ilei*).

*K.* Der vordere obere Hüftknochenstachel (*Spina anterior superior ilei*).

*L.* Der rechte vordere untere Hüftknochenstachel.

*M.* Der durchschnittene Horizontalast des Schaamknochens der rechten Seite.

*N.* Der durchschnittene aufsteigende Ast des Sitzknochens der rechten Seite.

*O.* Der rechte Sitzknorren (*Tuberositas ischii*).

*P.* Der rechte zurückgelegte Schlüsselknochen (*Clavicula*), der linke ist weggenommen worden.

*Q.* Der obere Winkel des Schulterblattes (*Scapula*), welches etwas in die Höhe gezogen worden ist; übrigens sind die Schulterblätter durch die Lage ganz versteckt.

*R.* Der rechte Kopf des Oberarmknochens.

*S.* Die rechte Handwurzel.

*T.* Die Mittelhand.

*U.* Der rechte grosse Rollhügel.

*V.* Der linke Schienknochen; der rechte ist von dem herausgelegten vordern Tibialmuskel bedeckt.

*W. W.* Die äussern Knöchel.

*Z. Z.* Die innern Knöchel.

*a. a.* Die Muskeln, welche seitlich und hinten am Nacken liegen, namentlich: der Schulterblatthe-ber, der hintere Rippenhalter und die hinteren Zwischenquermuskeln des Halses. Die innern Zwischenrippenmuskeln sind zwischen den Rippen weggenommen worden, so dass die äussern von innen zu sehen sind.

*b. b.* Die langen Rückenmuskeln oder der innere und äussere Rückgratstrecker (*Musc. lumbo-costalis et longissimus dorsi*) der rechten Seite, welche zwischen den durchschnittenen Rippen und den Querfortsätzen der Brustwirbel von vorn zu sehen sind.

*c.* Der gemeinschaftliche Rückgratstrecker (*Musc. sacro-lumbalis*).

*d. d.* Der rechte breite Rückenmuskel (*Musc. latissimus dorsi*).

*e.* Ein Theil des zurückgelegten linken queren Bauchmuskels (*Musc. transversus abdominis*).

*f. f.* Ein Theil des linken innern schiefen Bauchmuskels (*Musc. obliquus et internus abdominis*).

*g.* Der linke viereckige Lendenmuskel (*Musc. quadratus lumborum*).

*h. h.* Die Unterschulterblattmuskeln (*Musc. subscapulares*).

*i. i.* Die kleinen Brustmuskeln (*Musc. pectorales minores*).

*k. k.* Der linke grosse Brustmuskel (*Musc. pectoralis major*); auf der rechten Seite ist nur ein Stück Sehne desselben zu sehen.

*l.* Ein Theil des rechten und zurückgelegten dreieckigen Armstreckers (*Musc. deltoideus*).

*m. m.* Die Hakenarmmuskeln (*Musc. coracobrachiales*).

*n.* Der nach aussen gezogene linke zweiköpfige Armmuskel (*Musc. biceps brachii sinister*).

*o.* Der kurze Kopf des rechten durchschnittenen zweiköpfigen Armmuskels.

*p.* Der lange Kopf desselben.

*q. q.* Die innern Armmuskeln (*Musc. brachiales interni*).

*r. r. r. r.* Der äussere und innere Rand der dreiköpfigen Armmuskeln (*Musc. tricipites brachii*).

*s. s.* Die runden Vorwärtswender (*Musc. pronatores teretes*); der rechte ist durchschnitten und zurückgelegt.

*t. t.* Die langen Rückwärtswender (*Musc. supinatores longi*) etwas zurückgedrängt.

*u.* Der rechte kurze Rückwärtswender (*Musc. supinator brevis*).

*v. v.* Das obere Ende der auf beiden Seiten durchschnittenen und zurückgelegten innern Speichenmuskeln (*Musc. flexores carpi radiales*).

*w.* Das untere Ende des rechten innern Speichenmuskels.

*x.* Das obere Ende des linken durchschnittenen und zurückgelegten gemeinschaftlichen oberflächlichen Fingerbeugers (*Musc. flexor digitorum communis sublimis*).

*y.* Die abgeschnittenen Sehnen desselben.

*z. z.* Die gemeinschaftlichen tiefen Fingerbeuger (*Musc. flexores digitorum communes profundi*); der rechte ist unten abgeschnitten.

*A. A.* Die langen Daumenbeuger (*Musc. flexores pollicis longi*); der linke ist unten abgeschnitten.

*B. B.* Die etwas zurückgedrängten innern Ellbogengenmuskeln (*Musc. flexores carpi ulnares*).

*Γ. Γ. Γ.* Die viereckigen Vorwärtswender (*Musc. pronatores quadrati*).

*Δ.* Der linke kurze Abzieher und Beuger des Daumens (*Musc. abductor et flexor brevis pollicis*).

*E.* Der linke kurze Abzieher und Beuger des Daumens (*Musc. abductor et flexor brevis digiti minimi*).

*Z.* Der rechte Gegensteller des Daumens (*Musc. opponens pollicis*).

*H.* Der rechte Anzieher des Daumens (*Musc. adductor pollicis*).

*Θ.* Der rechte Gegensteller des kleinen Fingers (*Musc. opponens digiti minimi*).

*I.* Die rechten innern und äussern Mittelhandmuskeln (*Musc. interossei interni et externi*), welche in der Hohlhand neben einander liegen.

*K. K.* Die innern Darmknochenmuskeln (*Musc. iliaci interni*).

*Λ.* Der oben abgeschnittene rechte, grosse runde Lendenmuskel (*Musc. psoas magnus*).

*M.* Der mit den Knochen durchschnittene rechte äussere Hüftlochmuskel (*Musc. obturator externus*).

*O.* Der hintere Theil des Afterschliessers (*Musc. sphincter ani externus*).

DEBRECEN EGYETEMI KÖNYVTÁR

*Π.* Der After (*Anus*) dicht über der Mündung durchschnitten.

*P.* Die Haut, welche von hinten zwischen den Gesässen nach vorn zum Damm geht.

*Σ.* Das Stachel-Kreuzknochenband (*Ligamentum spinoso-sacrum*).

Y. Y. Die Schenkelbindenspanner (*Musc. tensores fasciae latae*).

* Der vordere Rand des mittlern und kleinen Gesässmuskels.

*Φ. Φ. Φ.* Die Schneidermuskeln (*Musc. sartorii*); der rechte ist durchschnitten und oben zurückgelegt worden.

X. X. X. Die geraden Schenkelmuskeln (*Musc. recti femoris*); der rechte ist ebenfalls durchschnitten und zurückgelegt worden.

*Ψ. Ψ.* Die oben abgeschnittenen schlanken Schenkelmuskeln (*Musc. graciles*).

*Ω. Ω.* Die äussern grossen Schenkelmuskeln (*Musc. vasti externi*).

*α. α.* Die innern grossen Schenkelmuskeln (*Musc. vasti interni*).

*β.* Der rechte tiefe Schenkelmuskel (*Musc. cruraeus*).

*γ. γ.* Die Kammmuskeln (*Musc. pectinaei*).

*δ. δ.* Die kurzen Anzieher der Oberschenkel (*Musc. adductores breves*).

*ε. ε.* Die langen Anzieher derselben (*Musc. adductores longi*).

*ζ. ζ.* Die grossen Anzieher derselben (*Musc. adductores magni*).

*η. η.* Die Wadenmuskeln (*Musc. gastrocnemii et solei*).

*ϑ. ϑ.* Der vordere Schienbeinmuskel (*Musc. tibialis anticus*), welcher rechts nach innen herausgezogen worden ist.

*ι. ι.* Die langen gemeinschaftlichen Zehenstrecker (*Musc. extensores digitorum longi communes*).

*κ. κ.* Die langen Strecker der grossen Zehen (*Musc. extensores longi halucium*); der rechte ist, wie der vorige, unten abgeschnitten.

*λ. λ.* Die langen und kurzen Wadenknochenmuskeln (*Musc. peronaei longi et breves*); rechts sind sie nach aussen herausgelegt worden.

*μ. μ.* Die kurzen gemeinschaftlichen Zehenstrecker (*Musc. extensores digitorum breves*); der rechte ist von hinten herumgelegt.

*ν. ν.* Die vordern Lappen des grossen Gehirns (*Lobi anteriores cerebri*).

*ξ. ξ.* Die hinteren Lappen desselben.

*π. π.* Das kleine Gehirn.

*ϱ.* Der Hirnknoten (*Pons Varoli*).

*σ.* Das verlängerte Mark (*Medulla oblongata*).

*τ. τ.* Das Rückenmark (*Medulla spinalis*).

*υ.* Der Rückenmarkszapfen (*Conus medullaris*).

1. Der linke Willisische Beinerv (*Nervus accessorius Willisii*).

2. 2. Der vordere Ast der erstern Halswirbelnerven (*Ramus anterior nervorum primorum cervicalium*).

3. Der hintere Ast des rechten dritten Halswirbelnerven (*Ramus posterior nervi tertii cervicalis*).

4. 4. Der vordere Ast des vierten Halswirbelnerven.

5. Der hintere Ast des rechten vierten Halswirbelnerven.

6. Das Halsgeflecht (*Plexus cervicalis*), welches von den vier ersten Halsnerven gebildet wird.

7. 7. Die beiden abgeschnittenen Zwergfellnerven (*Nervi phrenici*).

8. 8. Der vordere Ast des fünften Halswirbelnerven.

9. Der hintere Ast des rechten fünften Halswirbelnerven.

10. 10. Der vordere Ast der achten Halswirbelnerven.

11. Der hintere Ast des rechten achten Halswirbelnerven.

12. 12. Das Armgeflecht (*Plexus brachialis*) auf beiden Seiten, welches aus dem Zusammenflusse der vordern Aeste der vier untern Halsnerven entsteht.

13. Die vordern Brustnerven (*Nervi pectorales* s. *thoracici anteriores*), welche links in die Brustmuskeln übergehen, auf der rechten Seite aber abgeschnitten sind.

14. 14. Die rechten Unterschulterblattnerven (*Nervi subscapulares*).

15. 15. Der tiefe oder lange Unterschulterblattnerv (*Nervus subscapularis longus* s. *infrascapularis*) auf beiden Seiten.

16. 16. Der abgeschnittene mittlere Hautnerv des Armes (*Nervus cutaneus medius* s. *internus major*) beider Seiten; der innere Hautnerv ist ganz weggeschnitten worden.

17. Der rechte äussere Haut- oder Muskelhautnerv (*Nervus cutaneus medius* s. *musculo-cutaneus*), wo er durch den Coracobrachialmuskel tritt.

18. 18. Wo derselbe durch den genannten Muskel wieder hervorkommt.

19. 19. Der tiefe Ast des äussern Hautnerven (*Ramus profundus nervi cutanei externi*) beider Seiten.

20. 20. Der abgeschnittene oberflächliche Ast desselben.

21. Ein Verbindungsast zwischen dem rechten äussern Hautnerven und dem Mittelarmnerven.

22. Der rechte Achselnerv (*Nervus axillaris*).

23. Zweige desselben in den Deltamuskel.

24. Der Mittelarmnerv (*Nervus medianus*), sein Verlauf an beiden Oberarmen.

25. 25. Dessen Verlauf am Unterarm; der rechte ist hier abgeschnitten.

26. Der tiefe Ast des Mittelarmnerven oder der innere Zwischenknochennerv (*Ramus profundus* s. *nervus interosseus internus*) der rechten Seite.

27. Der abgeschnittene linke lange Hohlhandast (*Ramus palmaris longus*) des Mediannerven.

28. Der Speichenast (*Ramus radialis*) und

29. Der Ellbogenast (*Ramus ulnaris*) des linken Mediannerven, welche sich wieder in Hohlhandfingernerven spalten.

30. Ein Verbindungszweig zwischen dem Median- und Ulnarnerven.

31. 31. Der Ellbogennerv (*Nervus ulnaris*) auf beiden Seiten am Oberarm.

32. 32. Dessen Verlauf am Unterarm.

33. Der rechts abgeschnittene lange Hohlhandast (*Ramus palmaris longus ulnaris*) desselben.

34. Der Handrückenast (*Ramus dorsalis ulnaris*) und

35. 35. Der Hohlhandast (*Ramus volaris ulnaris*) des Ulnarnerven.

36. Ein Aestchen, welches sich von dem Hohlhandast um den Erbsenknochen herumschlägt und sich mit dem Handrückenast verbindet.

37. 37. Der oberflächliche Hohlhandast (*Ramus volaris sublimis*), welcher rechts abgeschnitten ist, und links sich mit dem Ulnarast des Mediannerven verbindet und Hohlhandfingernerven gibt.

38. Der rechte tiefe Hohlhandast (*Ramus volaris profundus ulnaris*) in seinem ganzen Verlaufe, welcher den tiefen Handmuskeln Zweige gibt.

39. 39. Der Speichennerv (*Nervus radialis*) beider Seiten bis dahin, wo er hinter den Oberarmknochen und durch den dreiköpfigen Armmuskel tritt, und Zweige zuvor an den genannten Muskel gibt.

40. Ein langer Zweig desselben, welcher in der Richtung des innern Intermuskularbandes herabsteigt und im Ellbogengelenk endet.

41. 41. Der Theil des Speichennerven zwischen dem innern Armmuskel und dem langen Rückwärtswender.

42. 42. Der oberflächliche oder Handrückenast (*Ramus dorsalis radialis*) des Speichennerven; der rechte ist unten abgeschnitten, und der linke tritt hinter den langen Rückwärtswender.

43. Der tiefe oder Muskelast (*Ramus profundus* s. *muscularis*) auf der rechten Seite.

44. 44. Die ersten Brustwirbel- oder Rippennerven (*Nervi costales* s. *thoracici primi*).

45. 45. Der vordere Ast oder der eigentliche Zwischenrippenast (*Ramus anterior* s. *intercostalis*) der zweiten Brustwirbelnerven, derjenige der rechten Seite ist hinten abgeschnitten.

46. 46. Der hintere oder Rückenast (*Ramus posterior* s. *dorsalis*) des rechten zweiten Brustwirbelnerven.

47. Der abgeschnittene seitliche oder hintere Brusthautast (*Ramus subcutaneus lateralis* s. *posterior*) und

48. Der vordere Brusthautast (*Ramus subcutaneus anterior pectoris*) des zweiten Brustwirbelnerven, worein sich der vordere oder Intercostalast nicht nur dieses, sondern aller Brustwirbelnerven spalten.

49. 49. Der vordere oder Zwischenast des siebenten Brustwirbelnerven (*Ramus intercostalis nervi costalis septimi*); der rechte ist abgeschnitten.

50. Der hintere oder Rückenast desselben.

51. Der seitliche Hautast, und

52. der vordere Hautast des siebenten Brustwirbelnerven.

53. 53. Der vordere Ast des zwölften Brustwirbelnerven (*Ramus anterior nervi thoracici duodecimi*).

54. Der hintere Ast desselben auf der rechten Seite.

55. Der hintere Hautast des vordern Astes des zwölften Brustwirbels, welcher die oberflächlichen Bauchmuskeln nach unten durchbohrt und zur Haut des vordern Theiles des Gesässes gelangt.

56. Der vordere Ast, oder die Fortsetzung desselben, welcher zwischen dem queren und innern schiefen Bauchmuskel verläuft.

57. 57. Der vordere oder Bauchast des ersten Bauchwirbelnerven (*Ramus abdominalis nervi lumbaris primi*).

58. Der innere Ast, und

59. der äussere Ast des Hüftbeckennerven (*Ramus externus nervi ileo-hypogastrici*); beide Aeste entstehen hier gleich oben am Stamme; gewöhnlich spaltet sich der Hüft-Beckennerv tiefer in der Nähe des Hüftkammes.

60. Der hintere oder Lendenast (*Ramus posterior* s. *lumbalis*) des rechten ersten Lumbarnerven.

61. Die obern Hautnerven des Gesässes (*Nervi subcutanei glutaei superiores*), welche von dem hintern Aste des ersten bis dritten Bauchwirbelnerven entstehen.

62. 62. Der vordere Ast des fünften Bauchwirbelnerven (*Ramus abdominalis nervi quinti lumbaris*) beider Seiten.

63. Der Verbindungsast zwischen dem vierten und fünften Bauchwirbelnerven. Das Lendengeflecht (*Plexus lumbalis*), welches aus dem vordern oder Bauchaste, vorzüglich des zweiten bis vierten Bauchwirbelnerven gebildet wird, ist hier leicht zu erkennen.

64. 64. Der Hüft-Leistennerv (*Nervus ileo-inguinalis*); der rechte ist unten abgeschnitten.

65. 65. Der unten abgeschnittene vordere äussere Hautnerv des Oberschenkels (*Nervus cutaneus femoris externus anterior*).

66. Der linke Lenden-Leistennerv (*Nervus lumbo-inguinalis*), welcher hier aus dem vorigen, gewöhnlich aber aus dem zweiten Lendennerven oder dem äussern Saamennerven kommt.

67. 67. Der Hüftlochnerv (*Nervus obturatorius*).

68. 68. Der vordere Ast desselben; der rechte ist abgeschnitten.

69. 69. Der hintere Ast desselben.

°. °. Der Endzweig des obern Gesässnerven in dem Schenkelbindenspanner.

70. 70. Der Schenkelnerv (*Nervus cruralis*).

71. 71. Der vordere Ast des ersten Beckenwirbel- oder Kreuzknochen-Nerven (*Ramus anterior nervi sacralis primi*).

72. 72. Der vordere Ast des fünften Kreuzknochennerven (*Ramus anterior nervi sacralis quinti*).

73. 73. Der Rückenmarkfaden oder die einfache Wurzel für die beiden Steissknochennerven, welche unten auseinander weichen.

74. 74. Der linke und rechte gemeinschaftliche Schaamnerv (*Nervus pudendus communis*).

75. 75. Hautzweige desselben.

76. Zweige des äussern oder untern Mastdarmnerven (*Rami nervi haemorrhoidalis externi* s. *inferioris*).

77. Der linke vordere innere Hautnerv des Oberschenkels (*Nervus cutaneus femoris internus anterior*).

78. Die Verbindung desselben mit dem vordern Aste des Hüftlochnerven.

79. Der vordere mittlere Hautnerv des Oberschenkels (*Nervus cutaneus femoris anterior medius*), unten abgeschnitten; eigentlich der äussere Ast desselben.

80. 80. 80. 80. Der unten abgeschnittene grosse Haut- oder Rosennerv (*Nervus saphenus* s. *saphenus internus major*).

81. Der innere Ast des vordern mittlern Hautnerven, welcher den Schneidermuskel durchbohrt und hier nach aussen gelegt worden ist.

82. 82. 82. Die Muskelnerven oder Aeste des Schenkelnerven (*Nervi* s. *rami musculares nervi cruralis*), welche sich zu den vier Ausstreckemuskeln des Unterschenkels begeben.

83. Der Stamm des rechten Wadenknochennerven (*Nervus peronaeus* s. *fibularis*) etwas hervorgezogen.

84. Der tiefer abgeschnittene oberflächliche Wadenknochennerv (*Nervus* s. *ramus superficialis peroneus*).

85. 85. Der rechte tiefe Wadenknochennerv (*Nervus profundus peronaeus*).

86. Der äussere Ast, und

87. der innere Ast desselben.

88. Der linke oberflächliche Wadenknochennerv (*Nervus peroneus superficialis*), welcher nach vorn zwischen den Wadenknochenmuskeln und dem langen gemeinschaftlichen Strecker der Zehen hervortritt und sich unten am Unterschenkel in zwei Aeste spaltet:

89. den innern Ast oder den innern Hautnerv des Fussrückens (*Nervus cutaneus internus dorsi pedis*);

90. Den äussern Ast oder den mittlern Hautnerv des Fussrückens (*Ramus externus* s. *nervus cutaneus medius dorsi pedis*).

91. Der Endast des tiefen Wadenknochennerven (*Nervus peronaeus profundus*), wo er zwischen der Sehne des langen Streckers der grossen Zehe verläuft.

92. Verbindung zwischen diesem und dem innern Rükkennerven der grossen Zehe.

93. Der äussere Hautnerv des Fussrückens (*Nervus cutaneus externus dorsi pedis*), welcher aus der Vereinigung des äussern Hautastes des Fibularnerven und des langen Hautastes des Tibialnerven hinten am Unterschenkel entsteht.

94. Die Verbindung desselben mit dem mittlern Hautnerven des Fussrückens.

95. 95. Die Rückenzehennerven (*Nervi digitales dorsales pedis*).

96 — 100. Der Stamm des Ganglien- oder des grossen sympathischen Nerven (*Nervus gangliosus* s. *sympathicus magnus*).

96. Der oberste Halsknoten (*Ganglion cervicale supremum*).

97. Der unterste Halsknoten (*Ganglion cervicale infimum*).

98. Der erste Brustknoten (*Ganglion thoracicum primum*).

99. Der erste Lendenknoten (*Ganglion lumbale primum*).

100. Der fünfte Lendenknoten (*Ganglion lumbale quintum*).

# Pfennig-Encyklopädie

der

# Anatomie.

## SAUGADERLEHRE.

## Erklärung der Kupfertafel I.

Diese Tafel enthält die Structur der Saugadern und Saugaderdrüsen, so wie den grossen Saugaderstamm mit seinen zunächst in ihn eintretenden Geflechten.

### FIG. I.

Eine mit Quecksilber angefüllte Saugader von den Schienknochensaugadern, welche an den Stellen, wo sich Klappen befinden, zwei Erhabenheiten oder Knoten zeigt.

*a. a.* Zwei Erhabenheiten, welche durch die Anfüllung der Klappen hervorgebracht worden sind.

*b.* Der Winkel, in welche beide Erhabenheiten sich vereinigen.

### FIG. II.

Ein Stamm der Schenkelsaugadern, welcher der Länge nach aufgeschnitten und durch das Microscop vergrössert dargestellt worden ist, um die Klappen deutlich zu machen.

*a.* Der Winkel, in welchem die Klappen zusammen stossen und dem an der ersten Figur *b.* entspricht.

*b. b.* Der hohle freie Rand der Klappen.

*c. c.* Der gewölbte, an der Wand der Saugader befestigte Rand der Klappen.

*d. d.* Die Höhlung, welche sich zwischen jeder Klappe und der Wand des Gefässes befindet.

*e. e.* Die innern Flächen der Klappen, welche einander zugekehrt sind.

### FIG. III.

Eine Saugaderdrüse, welche durch die Einführungsgefässe mit Quecksilber angefüllt worden ist, wodurch man erkennt, dass dieselbe blos aus in einander geschlungenen Saugadern besteht.

### FIG. IV.

Eine aus der Leistengegend genommene Saugaderdrüse, welche mit Quecksilber gefüllt ist, und aus Zellen besteht.

1. Drei Ausführungsgefässe (*Vasa efferentia*), welche aus der Drüse hervorgehen.
2. Fünf Einführungsgefässe (*Vasa inferentia*), welche sich in die Drüse begeben.

### FIG. V.

Eine von der obern Fläche des Zwergfelles genommene Drüse, welche ebenfalls durch die Einführungsgefässe mit Quecksilber angefüllt worden ist, und aus lauter in einander geschlungenen Gefässen besteht.

1. Ein Ausführungsgefäss.
2. Zwei Einführungsgefässe.

## FIG. VI.

Eine andere aus Zellen bestehende und mit Quecksilber angefüllte Saugaderdrüse.

## FIG. VII.

Ein Rumpfstück, an welchem der Brustknochen mit den vordern Enden der Rippen, sämmtliche Eingeweide der Brust- und Bauchhöhle, so wie die grossen Blutgefässstämme weggenommen worden sind; man sieht den Milchbrustgang (*Ductus thoracicus*) in seinem ganzen Verlaufe, und die zunächst aus den Geflechten in ihn eingehenden Stämme.

*A.* Der fünfte, und
*B.* der siebente Halswirbel.
*C.* Der erste, und
*D.* der zwölfte Brustwirbel.
*E.* Der fünfte Bauchwirbel.
*F.* Ein Theil des Kreuzknochens (*Os sacrum*).
*G.* Die erste Rippe.
*H.* Die zwölfte Rippe.
*I. I.* Der Kamm des Hüftknochens (*Crista ilei*).
*K. K.* Die abgesägten Schlüsselknochen.
*a. a.* Der lange Halsmuskel (*Musc. longus colli*).
*b. b.* Der vordere Rippenhalter (*Musc. scalenus anticus*).
*c. c.* Der Heber des Schulterblattes (*Musc. levator scapulae*).
*d. d.* Der Mönchskappenmuskel (*Musc. trapezius*).
*e. e.* Das äussere Ende des abgeschnittenen kleinen Brustmuskels (*Musc. pectoralis minor*).
*f. f.* Des grossen Brustmuskels (*Mucs. pectoralis major*).
*g. g.* Der dreieckige Armheber (*Musc. deltoideus*).
*h. h.* Der Unterschulterblattmuskel (*Musc. subscapularis*).
*i. i.* Der zweiköpfige Armmuskel (*Musc. biceps brachii*).
*k. k.* Der Hakenarmmuskel (*Musc. Coraco-brachialis*).
*l. l.* Der lange Kopf des dreiköpfigen Armmuskels (*Caput longum tricipitis*).
*m. m.* Der breite Rückenmuskel (*Musc. latissimus dorsi*).
*n. n.* Der quere Bauchmuskel (*Musc. transversus abdominis*).
*o. o.* Der viereckige Lendenmuskel (*Musc. quadratus lumborum*).
*p. p.* Der linke grosse runde Lendenmuskel (*Musc. psoas major lumborum*).
*q. q.* Der innere Hüftknochenmuskel (*Musc. iliacus internus*).
1. 1. Die abgeschnittene Schlüsselknochenarterie (*Art. subclavia*).
2. 2. Die Achselarterie (*Art. axillaris*).
3. Die abgeschnittene erste rechte Lendenarterie (*Art. lumbaris dextra*).
4. Die abgeschnittene fünfte linke Lendenarterie.
5. 5. Die abgeschnittene ungenannte oder gemeinschaftliche Drosselvene (*Vena jugularis communis*) beider Seiten.
6. Die rechte Wirbelvene und Arterie (*Vena et Arteria vertebralis*).
7. 7. Die abgeschnittene linke Wirbelvene (*Vena vertebralis sinistra*).
8. 8. Die abgeschnittene äussere Drosselvene (*Vena jugularis externa*).
9. 9. Die gemeinschaftliche Kopf- oder innere Drosselvene (*Vena jugularis interna*).
10. 10. Die Schlüsselknochenvene (*Vena subclavia*) beider Seiten.
11. Die obere linke Schulterblattvene (*Vena transversa scapulae*).
12. Die linke äussere oder kleine Armvene (*Vena brachialis minor*).
13. Die linke innere oder grosse Armvene (*Vena brachialis major*).
14. Die abgeschnittene rechte äussere Hautvene des Armes (*Vena cephalica brachii*).
15. Die Fortsetzung derselben.
16. Die rechte Achselvene (*Vena axillaris dextra*).
17. 17. Die oben abgeschnittene unpaarige Vene (*Vena azygos*).
18. Die abgeschnittene linke oberste Rippenvene (*Vena costalis suprema sinistra*), welche hier tief aus mehreren Rippenvenen entsteht. Die übrigen Rippenvenen sind leicht zu erkennen.
19. Die halbunpaarige Vene (*Vena hemiazygea*).
20. Nervenäste des linken Armgeflechtes (*Plexus brachialis nervorum*).
21. 21. Kreuzknochendrüsen (*Glandulae sacrales*) welche zwischen den Hüftgefässen und auf dem fünften Lendenwirbel und dem Kreuzknochen liegen.
22. Eine linke Beckendrüse (*Glandula hypogastrica*), des lymphatischen Beckengeflechtes.
23. Abgeschnittene Stämmchen der Saugadern des Mastdarmes und der Beckengeflechte.
24. 24. Abgeschnittene Saugaderstämme des linken Hüftgeflechtes.
25. Abgeschnittene Saugaderstämme des rechten Beckengflechtes.
26. 26. Rechte Lendendrüsen (*Glandulae lumbares dextrae*), welche an der äussern Seite und hinter der untern Hohlvene liegen.

27. 27. Linke Lendendrüsen (*Glandulae lumbares sinistrae*), welche hinter und neben der Aorta herauf liegen.

28. 28. Mittlere Lendendrüsen, welche in der Mitte hinter der Aorta und der untern Hohlvene liegen.

29. Vordere Lendendrüsen, welche auf der Aorta und der untern Hohlvene liegen und rechts herüber gelegt worden sind; die Saugaderstämme, welche sie von dem Hüftgeflechte aufnahmen, sind abgeschnitten worden.

30. Eine links zurückgelegte vordere Lendendrüse, von denen die auf der Aorta liegen, mit abgeschnittenen Saugadern, welche aus andern vor der Aorta und der untern Hohlvene liegenden Drüsen, und aus Drüsen der Eingeweide kommen.

Die Beckendrüsen 26 bis 30. mit ihren Saugadern, durch welche sie auf eine mannichfache Weise vereiniget sind, bilden zusammen das grösste, das Lendengeflecht (*Plexus lumbalis*).

31. 31. 31. Hüftkammdrüsen, die in der Richtung des Hüftkammes liegen.

32. 32. Ein Saugaderstämmchen, welches hinter der Schenkelarterie weg, zu den tiefen Leistendrüsen geht.

33. Stämmchen, die von der Haut und den Bauchmuskeln kommen.

34. 34. Ein Stämmchen, welches aus den Drüsen 31. entsteht, hinter den runden Lendenmuskel weg, zum Lendengeflechte geht.

35. Ein aus den Bauchmuskeln kommendes Stämmchen.

36. 36. Abgeschnittene Stämmchen des Nierengeflechtes.

37. Zwei Stämme, welche aus Lendendrüsen entstehen, und zunächst durch ihre Vereinigung auf dem dritten Lendenwirbel, den ersten Anfang des Milchbrustganges bilden.

38. Der Anfang des Milchbrustganges (*Ductus thoracicus*).

39. Grössere Stämme, welche aus dem Lendengeflechte verschiedentlich entstehen und in den Brustgang übergehen.

40. Stelle, wo sich der Brustgang, gewöhnlich vor dem zehnten Brustwirbel, etwas verengert, und dann als eigentlicher Brustgang gleich weit bis zum sechsten Brustwirbel heraufsteigt.

41. Stelle, von wo der Brustgang sich wieder allmählig erweitert und sich hinter der Aorta weg, auf die linke Seite der Wirbelsäule wendet.

42. Eine Insel des Brustganges, indem er sich spaltet und wieder vereiniget.

43. Stelle, wo er an der linken Seite der Aorta erscheint.

44. Der obere weite Theil des Brustganges, wo er an der innern Seite der linken Schlüsselknochenarterie, zwischen der linken Kopfschlagader und Schlüsselknochenvene zum Hals heraufsteigt, sich hinter der Wirbel- und der gemeinschaftlichen Kopfvene nach aussen wendet, und an der letztern zu dem Winkel dieser und der Schlüsselknochenvene herabsteigt.

45. Das Ende des Brustganges welches sich in den Winkel der gemeinschaftlichen Kopf- und Schlüsselknochenvene einsenkt.

46. 47. Eine Spaltung des Brustganges in einen grössern (46.) und kleinern Ast (47), welche sich neben einander in den angegebenen Winkel einsenken, oder der kleine Ast geht für sich in die Kopfvene über.

48. Hintere Mittelfelldrüsen (*Glandulae mediastini postici*), welche schon in der Brusthöhle in der Gegend zwischen dem zehnten Brustwirbel und dem ersten Bauchwirbel, hinter der Aorta und um den Brustgang liegen.

49. Ein grosser Stamm, der aus dem Lendengeflechte entsteht, an der linken Seite der Aorta und zwischen dem innern und mittlern Schenkel des Zwergfelles hindurch in die Höhe steigt, und in die hintern Mittelfelldrüsen (48.) übergeht.

50. Abgeschnittene Saugadern, welche aus den obern Halsdrüsen kommen.

51. Die linken untern Halsdrüsen (*Gandulae jugulares s. colli inferiores*), aus welchen sich mehrere Stämme in den grossen Brustgang begeben.

52. Saugadern, die von den am untern Ende des Schulterblatthebers liegenden Drüsen kommen.

53. Abgeschnittenes Saugaderstämmchen, welches aus der Drüse kommt, die unter dem Schlüsselknochen, zwischen dem grossen Brustmuskel und dem dreieckigen Armmuskel liegt.

54. 54. Die linken Achseldrüsen (*Glandulae axillares sinistrae*), welche mit ihren unter einander verbundenen Saugadern das Achselgeflecht (*Plex. axillaris lymphaticus*) bilden.

55. Tiefe Saugadern des Armes, welche zu den Achseldrüsen gehen.

56. Saugadern des Oberleibes, welche sich ebenfalls in die Achseldrüsen begeben.

57. Ein Stamm des linken Achselgeflechtes, welcher sich besonders in die Schlüsselknochenvene einsenkt.

58. Ein Saugaderstämmchen, welches die rechte

äussere Hautvene (*Vena cephalica*) begleitet und in die untere Halsdrüse übergeht.

59. Ein Stamm des rechten Halsgeflechtes (*Plex. jugularis dexter*), welcher sich in den Winkel der innern und äussern Drosselvene einsenkt.

60. Saugadern, welche von der am untern Ende des linken Schulterblatthebers liegenden Drüse kommen und sich in die folgende Drüse begeben.

61. Eine Saugaderdrüse, welche auf dem Nervenarmgeflechte liegt und noch zu den untern und äussern tiefen Halsdrüsen gehört.

62. 62. Einige tiefe Saugadern des rechten Armes, welche in die Achseldrüsen übergehen.

63. Zwei Stämmchen, welche aus dem rechten Achselgeflechte entstehen, sich mit Stämmchen der untern Halsdrüsen oder des Halsgeflechtes zu dem rechten Saugaderstamm vereinigen.

64. Der rechte Saugaderstamm oder der kleine Brustgang (*Ductus thoracicus minor*), welcher sich in den Winkel der rechten gemeinschaftlichen Kopf- und Schlüsselknochenvene einsenkt.

65. 65. 65. 65. Zwischenrippensaugadern (*Vasa lymphatica intercostalia*), welche oben von den Brustmuskeln, unten von den Bauchmuskeln, vorzüglich von den Zwischenrippenmuskeln entstehen, zwischen den innern und äussern Zwischenrippenmuskeln nach innen verlaufen, von aussen her Saugadern aufnehmen, durch die Zwischenrippendrüsen gehen, und mit diesen die Rippengeflechte bilden.

66. 66. 66. Zwischenrippendrüsen (*Glandulae intercostales*), welche in den Zwischenrippenräumen liegen und sich gegen die Wirbelsäule vermehren und vergrössern.

67. 67. Saugadern, welche von dem Rücken her durch die Zwischenrippenmuskeln kommen.

68. 68. 68. Zwischenrippengeflechte (*Plex. intercostales*), aus welchen Stämmchen entstehen, die sich in gemeinschaftliche Stämme vereinigen, welche in verschiedenen Richtungen, theils sich zu dem Brustgang, theils zu Drüsen, die an der Wirbelsäule liegen, begeben.

69. 69. 69. Saugaderdrüsen, welche an der Wirbelsäule und dem Brustgange liegen.

70. 70. Saugaderstämmchen der Geflechte, wovon sich mehrere vereinigen.

71. Der Stamm des ersten und des zweiten linken Zwischenrippengeflechtes, welche sogleich in den Brustgang übergehen.

72. Ein gemeinschaftlicher aufsteigender Stamm, welcher aus dem dritten, vierten und fünften Zwischenrippengeflechte entsteht.

73. 73. Ein grösserer absteigender Stamm, welcher von den Stämmchen des sechsten, siebenten und achten linken, und des sechsten rechten Zwischenrippengeflechtes gebildet wird, nach unten herabsteigt und sich in der Gegend des eilften und zwölften Brustwirbels mit andern Stämmen in den Brustgang begiebt. Die Stämmchen der vier untern Zwischenrippengeflechte begeben sich verschiedentlich zu den Drüsen 48 und dem Stamm 49.

74. 74. Ein gemeinschaftlicher Stamm, der von den Stämmchen des ersten und zweiten rechten Zwischenrippengeflechtes gebildet wird und sich zu einer Drüse vor der Wirbelsäule begiebt. Eben so begeben sich die Stämmchen des dritten, vierten und fünften rechten Zwischenrippengeflechtes zu einer solchen Drüse.

75. Das Stämmchen des sechsten linken Zwischenrippengeflechtes geht, sich theilend in den Milchbrustgang und in den linken Stamm 73. über.

76. Stamm des siebenten und achten linken Zwischenrippengeflechtes, geht wie die vorigen hinter der unpaarigen Vene und dem Brustgang weg nach links in die Drüsen 48.

77. Der Stamm des neunten, zehnten und eilften linken Zwischenrippengeflechtes geht erst absteigend, dann wieder aufsteigend in den Brustgang über. Ausserdem kommen noch aus dem letztern und dem zwölften Zwischenrippengeflechte Stämmchen, welche in Drüsen (48.), die an dem Brustgange liegen, übergehen.

# Erklärung der Kupfertafel II.

Diese Tafel stellt die Saugadern der Hirnhäute und die tiefern Saugadern und Saugaderdrüsen des Kopfes, des Halses und der rechten Achselhöhle dar.

## FIG. I.

Der Kopf, Hals und der obere Theil des Oberleibes mit den grössern Blutgefässstämmen und den tiefen Saugadern und Saugaderdrüsen von der rechten Seite dargestellt. Der Wangenknochen mit dem Jochbogen und die rechte Hälfte des Unterkiefers sind weggesägt worden.

*A.* Der nahe am Augenhöhlen-Rande durchsägte Stirnknochen.

*B.* Die rechte Stirnhöhle etwas geöffnet.

*C.* Der durchsägte Wangenfortsatz des Schläfenknochens.

*D.* Der Zitzenfortsatz desselben.

*E.* Der Gaumenflügelfortsatz des Keilknochens.

*F.* Der durchsägte Oberkiefer nahe am Augenhöhlenrande.

*G.* Der in der Mitte durchsägte Unterkiefer.

*H.* Der durchsägte linke innere Schneidezahn.

*I. I.* Die durchsägten vier obersten Rippen.

*K.* Das mit dem Arme rückwärts gezogene Schulterblatt.

*L.* Der Schnabelfortsatz des Schulterblattes (*Processus coracoideus scapulae*).

*M.* Das vordere eigene Band des Schulterblattes (*Lig. coracoacrominale*).

*N.* Die gegen den Gaumen gedrängte Zunge (*Lingua*).

*O.* Der Zungenknochen (*Os hyoideum*).

*P.* Die Schilddrüse (*Glandula thyreoidea*).

*Q. Q.* Der Schlundkopf (*Pharynx*).

*R.* Der Augapfel.

*a.* Der Stirnmuskel (*Musc. frontalis*).

*b.* Der Schläfenmuskel (*Musc. temporalis*).

*c. c.* Der Hinterhauptsmuskel (*Musc. occipitalis*).

*d.* Ein Theil des abgeschnittenen Augenlidhebers (*Musc. levator palpebrae superioris*).

*e.* Der äussere,

*f.* der untere und

*g.* der untere schiefe Augenmuskel.

*h.* Der gemeinschaftliche Heber der Oberlippe und des Nasenflügels (*Musc. levator labii superioris alaeque nasi*).

*i.* Der Zusammendrücker der Nase (*Musc. compressor nasi*).

*k.* Ein Theil des Backenmuskels (*Musc. buccinatorius*).

*l.* Ein Theil des Mundschliessers (*Musc. orbicularis oris*).

*m.* Der Kinnzungenknochenmuskel (*Musc. Geniohyoideus*).

*n.* Der Kinnzungenmuskel (*Musc. genioglossus*).

*o.* Der Zungenknochenzungenmuskel (*Musc. hyoglossus*).

*p.* Ein Theil des Griffelzungenmuskels (*Musc. styloglossus*).

*q.* Der Schildzungenknochenmuskel (*Musc. thyreohyoideus*).

*r. r.* Der Kappenmuskel (*Musc. cucullaris s. trapezius*).

*s.* Der zurückgelegte Riemenmuskel des Kopfes (*Musc. splenius capitis*).

*t.* Der zweibäuchige und durchflochtene Nackenmuskel (*Musc. biventer et complexus cervicis*).

*u.* Der vordere Rippenhalter (*Musc. scalenus anticus*).

*v.* Der lange Halsmuskel (*Musc. longus colli*).

*w.* Ein Theil des grossen vordern Sägemuskels (*Musc. serratus anticus major*).

*x.* Ein Theil des abgeschnittenen dreieckigen Armhebers (*Musc. deltoideus*).

*y.* Ein Theil des zweiköpfigen Armmuskels (*Musc. biceps brachii*).

*z.* Der Schulterblattheber (*Musc. levator scapulae*).

1. Ein Theil der Lungenarterie.

2. Die aufsteigende Aorta (*Aorta adscendens*).

3. Die ungenannte Arterie (*Art. anonyma*).

4. Die rechte Schlüsselknochenarterie (*Art. subclavia*).

5. Die untere Schilddrüsenarterie (*Art. thyreoidea inferior*).

6. Die rechte gemeinschaftliche Kopfarterie (*Carotis communis dextra*).

7. Die obere Schilddrüsenarterie (*Art. thyreoidea superior*).

8. Die Zungenarterie (*Art. lingualis*).

9. Die abgeschnittene Antlitzarterie (*Art. maxillaris externa*).

10. 10. Die Hinterhauptarterie (*Art. occipitalis*).

11. Die Schläfenarterie (*Art. temporalis*).

12. Die innere Kieferarterie (*Art. maxillaris interna*).

13. Die obere oder absteigende Hohlader (*Vena cava superior* s. *descendens*).

14. Die linke ungenannte Vene oder gemeinschaftliche Drosselvene (*Vena anonyma* s. *jugularis communis sinistra*).

15. Zwei absteigende Schilddrüsenvenen (*Venae thyreoideae descendentes*).

16. Die rechte ungenannte Vene (*Vena anonyma dextra*).

17. Die abgeschnittene und zurückgelegte äussere Drosselvene (*Vena jugularis externa*).

18. Die gemeinschaftliche Kopf- oder innere Drosselvene (*Vena cephalica communis* s. *jugularis interna*).

19. Die Schlüsselknochenvene (*Vena subclavia*).

20. Die Achselvene (*Vena axillaris*).

21. Die Wirbelvene (*Vena vertebralis*).

22. Die äussere oder vordere Kopfvene (*Vena cephalica externa* s. *facialis communis*).

23. Die innere Kopfvene (*Vena cephalica s. jugularis interna*).

24. Tiefere Saugadern der Schläfe (*Vasa lymphatica temporalia profunda*), welche von dem Schläfen- und Stirnmuskel kommen, deren Stämmchen in die folgende Drüse übergeht.

25. 25. Tiefe Saugaderdrüsen des Kopfes, welche zwischen der innern Carotis und dicht an dem Schlundkopfe liegen, die vorigen und zum Theil die an der innern Kieferarterie verlaufenden Saugadern der Augen- und Nasenhöhle, so wie oben von dem Schlundkopfe aufnehmen.

26. Saugaderdrüsen, welche nach innen an der äussern Carotis und hinter der Ohrspeicheldrüse liegen und Saugaderstämmchen von dem Schläfenmuskel, und der harten Hirnhaut aufnehmen.

27. Oberflächliche Saugadern des Hinterkopfes, welche mit den hintern der Schläfe in folgende Drüsen übergehen.

28. Die obern Hals- oder Drosseldrüsen (*Glandulae jugulares* s. *colli superiores*) welche um die innere Kopfvene und äussere Carotis liegen, die vorigen, so wie überhaupt die oberflächlichen Saugadern des Kopfes, und die an der innern Kopfvene aus der Schädelhöhle kommenden aufnehmen.

29. Die untern Hals- oder Drosseldrüsen, welche am untern Theile der gemeinschaftlichen Kopfvene liegen, Stämmchen von den obern und mittlern Hals- und den Achseldrüsen aufnehmen, und den untern Theil des Drosselgeflechtes bilden.

Das Drossel- oder Halsgeflechte (*Plex. jugularis*) welches durch die obern, mittlern und untern Halsdrüsen (28. — 29.) und die Saugaderstämmchen, durch welche sie zusammenhängen, indem sie von einer Drüse zur andern gehen, gebildet wird, liegt an der äussern Seite der gemeinschaftlichen Kopfvene und auf dem Schulterblattheber längs herab, und nimmt im Allgemeinen die oberflächlichen und die tiefen Saugadern des Kopfes und des Halses, so wie einige der obern Gliedmasse auf.

30. Saugaderdrüsen der Zunge (*Glandulae lymphaticae linguae*) welche die Saugadern der Zunge und die der Muskeln derselben aufnehmen und an den Blutgefässen der Zunge liegen.

31. Eine obere Halsdrüse, welche nach vorn an der Vereinigung der vordern und hintern Kopfvene liegt, und vorzüglich Stämmchen von den am Rande des Unterkiefers liegenden Drüsen, und Saugadern des Kehlkopfes und der Schilddrüse aufnimmt.

32. Abgeschnittene Stämmchen der oberflächlichen Saugadern des hintern Kopfes und

33. des Nackens.

34. Ein abgeschnittenes Stämmchen, welches die äussere Hauptvene des Armes (*Vena cephalica brachii*) begleitet.

35. Eine tiefere Halsdrüse, welche zwischen der gemeinschaftlichen Kopf- und der Wirbelvene liegt, und Stämmchen von den an der Luftröhre liegenden Drüsen aufnimmt.

36. Der kleine Brustgang oder der Stamm des rechten Drosselgeflechtes, der zuletzt aus den untern Halsdrüsen entsteht, und sich gewöhnlich in den Winkel der rechten gemeinschaftlichen Kopf- und Schlüsselknochenvene einsenkt.

37. 37. Die Achseldrüsen (*Glandulae axillares*) welche mit ihren Stämmchen längs den Achselblutgefässen liegen und das Achselgeflecht (*Plex. axillaris*) bilden.

38. Stamm des Achselgeflechtes, welcher sich in die rechte Schlüsselknochenvene nahe an der Vereinigung derselben mit der gemeinschaftlichen Kopfvene, einsenkt.

39. Innere Saugaderdrüsen der Brust, welche um die rechte ungenannte Vene (*Vena jugularis communis dextra*) liegen und Stämmchen der Saugadern des vordern Mittelfelles, des Herzbeutels und des innern Brustgeflechtes aufnehmen.

40. Drüsen, die an dem vordern Umfange der Luftröhre liegen, Stämmchen von den mittlern oberflächlichen, vorn am Kehlkopf liegenden Hals-Drüsen und Saugadern von der Schilddrüse aufnehmen; von ihnen gehen Stämmchen in die untern Halsdrüsen über.

## FIG. II.

Das von oben in der Schädelhöhle liegende und mit den Häuten umgebene Gehirn; auf der linken Seite ist die feste Hirnhaut weggenommen worden, um die in der weichen Hirnhaut verlaufenden Saugadern sehen zu können.

*A. A. A. A.* Der horizontale Durchschnitt der Schädelhöhle.

*a. a.* Ein Theil der festen Hirnhaut der linken Seite, welche abgeschnitten ist.

*b. b. b.* Der rechte Theil der festen Hirnhaut.

1. 1. 1. Aeste der rechten mittlern Hirnhautarterie.

2. 2. 2. Arterien und Venen der Gefäss- oder weichen Hirnhaut der linken Seite.

3. 3. 3. Saugaderstämmchen der festen Hirnhaut, welche längs den Blutgefässen verlaufen.

4. Ein Stämmchen, welches in den obern Längenblutleiter einzudringen scheint.

5. 5. 5. Saugadern der Gefässhaut, welche längs den Blutgefässen verlaufen, theils ihre Richtung gegen den obern Längenblutleiter, theils gegen den Grund des Gehirnes hin nehmen.

6. 6. Saugadern, die in der Spinnwebenhaut zu verlaufen scheinen.

## FIG. III.

Der Grund oder Basis des Gehirnes, an welchen man nur zwei Saugaderstämmchen, welche mit Quecksilber injicirt worden waren, sieht.

1. 1. Ein Saugaderstämmchen, welches zwischen dem vordern und hintern Lappen des Gehirnes und längs der Gefässgrube verläuft.

2. 2. Ein dergleichen, welches an dem kleinen Gehirne und dem Hirnknoten zu sehen ist. Die übrigen Theile des Gehirnes mit den Gefässen sind leicht zu erkennen.

## FIG. IV.

Der Grund der Schädelhöhle (*Basis cranii*) noch mit der festen Hirnhaut überzogen; die linke Augenhöhle ist geöffnet worden und daher der Augapfel mit seinen Muskeln sichtbar; die übrigen Theile sind weggenommen worden.

*A. A. A.* Durchschnitt der Schädelhöhle.

*a.* Das hintere Ende der grossen Hirnsichel.

1. Die abgeschnittenen Wirbelarterien (*Art. vertebrales*).

2. Die abgeschnittenen innern Kopfarterien (*Carotides internae*).

3. Die rechte mittlere Hirnhautarterie (*Art. meningea media*) begleitet von ihrer Vene.

4. Dieselbe Arterie der linken Seite.

5. Das hintere Ende des obern Längenblutleiters (*Sinus longitudinalis superior*).

6. Das hintere Ende des untern Längenblutleiters (*Sinus longitudinalis inferior*).

7. Der perpendiculäre Blutleiter (*Sinus perpendicularis*).

8. 8. Der linke und rechte Querblutleiter (*Sinus transversus sinister et dexter*).

9. Der linke obere Felsenblutleiter (*Sinus petrosus superior sinister*).

10. Der rechte untere Felsenblutleiter (*Sinus petrosus inferior dexter*).

11. Der kreisförmige Blutleiter des Sattels (*Sinus circularis Ritleji*).

12. 12. Saugaderstämmchen der festen Hirnhaut, welche an den mittlern Hirnhautblutgefässen durch das Stachelloch des Keilknochens aus der Schädelhöhle heraus gehen.

# Erklärung der Kupfertafel III.

Sie enthält die oberflächlichen Saugadern des Kopfes, der Brust und die obern des Unterleibes, so wie die der obern Gliedmassen.

## FIG. I.

Der obere Körper bis unter dem Nabel, an welchen die oberflächen Saugadern und Saugaderdrüsen von der linken Seite dargestellt worden sind. Der Arm ist nahe unter der Achselgrube abgeschnitten worden.

*A.* Der Zungenknochen (*Os hyoideum*).

*B.* Der Schlüsselknochen (*Clavicula*).

*C. C. C.* Zurückgelegte äussere Haut.

*D. D.* Die weisse Bauchlinie (*Linea alba abdominis*).

*E.* Der Nabel (*Umbilicus*).

*F. F.* Ein Theil des Bauches unter dem Nabel.

*G.* Der linke abgeschnittene Arm.

*a.* Der Stirnmuskel (*Musc. frontalis*).

*b.* Der Hinterhauptmuskel (*Musc. occipitalis*).

*c.* Der Heber des Ohres (*Musc. attoliens*).

*d d.* Der Augenlidschliesser (*Musc. orbicularis palpebrarum*).

*e.* Der Zusammendrücker der Nase (*Musc. compressor nasi*).

*f.* Der gemeinschaftliche Heber der Oberlippe und Nasenflügel (*Musc. levator labii superioris alaeque nasi*).

*g.* Der eigne Heber der Oberlippe (*Musc. levator labii superioris proprius*).

*h.* Der grosse Jochmuskel (*Musc. zygomaticus major*).

*i.* Der Backenmuskel (*Musc. buccinatorius*).

*k.* Der Schliessmuskel des Mundes (*Musc. orbicularis oris*).

*l.* Der Niederzieher des Mundwinkels (*Musc. depressor anguli oris*).

*m.* Der Niederzieher der Unterlippe (*Musc. depressor labii inferioris*).

*n.* Der äussere Kaumuskel (*Musc. masseter*).

*o.* Die Ohrspeicheldrüse (*Parotis*).

*p.* Die Unterkieferdrüse (*Glandula submaxillaris*).

*q.* Der vordere Bauch des zweibäuchigen Kiefermuskel (*Musc. biventer maxillae inferioris*).

*r.* Ein Theil des Schlundkopfschnürers (*Musc. constrictor pharyngis*).

*s. s.* Die Kopfnicker (*Musc. sternocleidomastoidei*).

*t.* Der Brustzungenknochenmuskel (*Musc. sternohyoideus*).

*u.* Der untere zurückgelegte Bauch des Rückwärtsziehers des Zungenknochens (*Musc. omohyoideus*).

*v. v. v.* Der grosse Brustmuskel (*Musc. pectoralis major*).

*w. w. w.* Der grosse vordere sägeförmige Muskel (*Musc. serratus anticus major*).

*x. x. x.* Der äussere schiefe Bauchmuskel (*Musc. obliquus externus abdominis*).

*y. y. y. y.* Die durch die Flechse durchscheinenden geraden Bauchmuskeln (*Musc. recti abdominis*).

*z.* Ein Theil des Kappenmuskels (*Musc. cucullaris s. trapezius*).

*α. α.* Der breite Rückenmuskel (*Musc. latissimus dorsi*).

*β.* Der dreieckige Armheber (*Musc. deltoideus*).

*γ.* Der grosse runde Armmuskel (*Musc. teres major brachii*).

*δ.* Ein Theil des dreiköpfigen Armmuskels (*Musc. triceps brachii*).

1. Die Antlitzarterie (*Art. facialis*).
2. Die Schläfenarterie (*Art. temporalis*).
3. Die Hinterhauptarterie (*Art. occipitalis*).
4. Die vordere Antlitzvene (*Vena facialis anterior*).
5. Die oberflächliche Schläfenvene (*Vena temporalis superficialis*).
6. Die hintere Antlitzvene (*Vena facialis posterior*), welche hier in die folgende Vene übergeht.

7. Die äussere Drosselvene (*Vena jugularis externa*).
8. Ein Ast der vordern äussern Oberleibsvene (*Vena thoracica anterior*).
9. Die lange oder untere äussere Brustvene (*Vena thoracica externa longa*).
10. Die äussere Hautvene des Armes (*Vena cephalica brachii*).
11. 11. Vordere und mittlere Saugaderdrüsen des Unterkiefers (*Glandulae lymphaticae submaxillares anteriores et mediae*), welche um den vordern Bauch des zweibäuchigen Kiefermuskels und hinter und unter dem untern Rande des Unterkiefers liegen, und vorzüglich die Saugadern des vordern und mittlern und untern Theiles des Antlitzes aufnehmen.
12. 12. Saugaderstämmchen des Antlitzes (*Vasa lymphatica facialia*), welche von den Saugadern der Stirn, der Augenlider, der äussern Nase, der Lippen, des Kinnes, der Wange, der Backe und der Haut über dem Masseter und Ohrspeicheldrüse entstehen, und in die vorigen Drüsen übergehen, welche ausserdem von hinten her Saugadern von den Muskeln der Zunge und des Unterkiefers und der Unterzungendrüse aufnehmen.
13. Eine mittlere Saugaderdrüse des Unterkiefers, welche an der äussern Seite der vordern Antlitzvene und dem untern Rande des Unterkiefers liegt, und vorzüglich das folgende Stämmchen aufnimmt.
14. Ein Stämmchen, welches von Saugadern der Stirn, der Augenlider, der äussern Nase und Wange gebildet wird, und längs der vordern Antlitzvene zu der vorigen Drüse herabsteigt.
15. Eine grössere hintere Unterkieferdrüse, welche an dem Kieferwinkel und dem untern Ende der Ohrspeicheldrüse liegt, und die folgenden Stämmchen aufnimmt.
16. Ein Stämmchen, welches von den Saugadern des untern Augenlides und der Wange entsteht.
17. Ein Stämmchen, das von Saugadern der Stirn und der Schläfe entsteht, und mehrere Saugadern der Haut über der Ohrspeicheldrüse aufnimmt, und mit den folgenden Drüsen zusammen hängt.
18. Hintere Antlitzdrüsen, welche zwischen dem Jochbogen, dem äussern Ohre und der Ohrspeicheldrüse liegen und vorzüglich:
19. Saugadern der Stirn, des Scheitels und der Schläfe, welche längs der Schläfenvene herablaufen, aufnehmen. Aus diesen Drüsen (18) gehen Stämmchen hervor, welche theils in die Drüse (15), theils in die folgende Drüse übergehen.
20. Eine oberflächliche obere Halsdrüse, welche oben an dem innern Rande des Kopfnickers liegt, Stämmchen von der Drüse 15. und 25. und
21. ein Stämmchen, welches von den Saugadern der Schläfe kommt, vor dem Ohr und über die Ohrspeicheldrüse herabsteigt, aufnimmt.
22. Untere hintere Ohrdrüsen (*Glandulae subauriculares*), welche sich an dem Zitzenfortsatz des Schläfenknochens, hinter und unter dem Ohr befinden und
23. Saugadern von dem Scheitel, der Schläfegegend und dem Hinterhaupte aufnehmen.
24. Hinterhaupts- oder Nackendrüsen, welche seitlich an dem untern Theile des Hinterhauptes liegen, und hintere Saugadern des Kopfes aufnehmen; ihre Stämmchen dringen durch den Riemenmuskel des Kopfes und gehen in die obern Drüsen des Halsgeflechtes über.
25. Oberflächliche Halsdrüsen, welche auf dem Kopfnicker, um die äussere Drosselvene liegen, Stämmchen der Drüsen 22. und Saugadern der Ohrspeicheldrüse aufnehmen, und von sich Stämmchen zur Drüse 20., so wie Stämmchen, die an der äussern Drosselvene herabgehen, zu den untern Halsdrüsen 26. herabschicken.
26. 26. Untere Halsdrüsen, (*Glandulae jugulares inferiores*), welche vor und hinter der äussern Drosselvene, auf dem Schulterblattheber, dem mittlern Rippenhalter und dem Nervenarmgeflechte ausgebreitet liegen, und Saugadern von dem Nacken, Stämmchen der Drüsen 22. 24. 25. und 42. und Saugadern der Haut der Brust aufnehmen. Aus den vordern dieser Drüsen treten Stämmchen hinter den Kopfnicker, welche in die tiefern Halsdrüsen übergehen.
27. 27. Zwei Stämmchen der mittlern Drüsen des Unterkiefers (11.) welche schief abwärts hinter dem Kopfnicker tretend, zu den tiefen Halsdrüsen des Halsgeflechtes gehen.
28. Ein anderes Stämmchen derselben Drüsen, das auf dem Herabzieher des Zungenknochens herabsteigt, theils in das Halsgeflecht, theils in die folgende Drüse übergeht.
29. Eine vordere Halsdrüse, welche zwischen den Niederziehern des Zungenknochens und des Kehlkopfes auf der Luftröhre liegt.
30. Oberflächliche Achseldrüsen (*Glandulae axillares superficiales*), welche nahe am untern Rande des grossen Brustmuskels liegen, und oberflächliche Saugaderstämmchen des untern Theiles des Halses, der Brust, des vor-

dern obern und des seitlichen Theiles des Bauches, und des Rückens, so wie der obern Gliedmasse anfnehmen.

31. Oberflächliche Saugaderdstämmchen des Halses und des obern Theiles der Brust.

32. 32. Desgleichen des mittlern und untern Theiles der Brust, welche schon in der Herzgrube entstehen.

33. Zwei Drüsen, welche oft fehlen, zwischen dem grossen Brustmuskel und dem obern Theile des äussern schiefen Bauchmuskels liegen.

34. Ein Stämmchen der beiden Drüsen, welches hinter den Brustmuskel tritt, zwischen der fünften und sechsten Rippe die Zwischenrippenmuskeln durchbohrt und in das Zwischenrippengeflecht übergeht.

35. Obere Saugadern des Bauches, welche theils in die Drüsen (33) übergehen, theils sich mit denen der Brust (32.) vereinigen.

36. 36. Saugadern, welche von der Haut und den oberflächlichen Muskeln des Rückens kommen und an den vordern grossen Sägemuskel heraufsteigen.

37. 37. Saugadern, die aus der Lendengegend und dem untern Theile des Rückens kommen, auf dem äussern schiefen Bauchmuskel und dem vordern grossen Sägemuskel heraufsteigend, mit denen des Bauches und der Brust zu den Achseldrüsen gelangen.

38. Eine oberflächliche Bauchdrüse, welche neben oder an der weissen Bauchlinie in der Mitte zwischen dem Schwerdtfortsatze und dem Nabel liegt; oft aber fehlt.

39. Ein Stämmchen, welches von den Saugadern des Unterleibes entsteht und in die Drüse (38.) übergeht.

40. Das Stämmchen der Drüse (38), welche das flechsige vordere Blatt der Scheide für den geraden Bauchmuskel durchbohrt und sich mit den Saugadern der Bauchmuskeln vereiniget.

41. 41. Zwei Stämmchen, welche in der Gegend des Nabels die Flechse der breiten Bauchmuskeln durchbohren und sich mit denen der Bauchmuskeln vereinigen.

42. Eine Drüse unter dem Schlüsselknochen, zwischen dem obern Ende des grossen Brustmuskels und des dreieckigen Armhebers, welche Stämmchen, die an der äussern Hautvene des Armes herauf kommen, aufnimmt, uud wovon Stämmchen sich zu einer untern Halsdrüse (26.) begeben.

43. Abgeschnittene oberflächliche Saugadern des Armes, die in die Achseldrüsen übergehen.

44. Saugadern, welche von dem obern Theile des Armes und der Achsel kommen, und ebenfalls in die Achseldrüsen (30.) übergehen.

45. 45. Stämmchen, welche in der Gegend des Nabels entstehen und sich, an dem Unterleibe herabsteigend, zu den Leistendrüsen begeben.

## FIG. II.

Die rechte obere Gliedmasse mit den oberflächlichen Saugadern, von innen und noch mit der Armbinde umgeben, dargestellt.

*a. a.* Ein Theil des dreieckigen Armhebers (*Musc. deltoideus*);

*b.* des abgeschnittenen grossen Brustmuskels,

*c.* des breiten Rückenmuskels,

*d.* des grossen runden Armmuskels, und

*e.* des Unterschulterblattmuskel.

1. Die abgeschnittene Achselarterie und Vene (*Art. et Vena axillaris*).

2. Die äussere Hautvene des Armes (*Vena cephalica brachii*).

3. Die innere Hautvene (*Vena basilica*).

4. Die Mittelhautvene (*Vena mediana*).

5. Ein sichtbar gemachter Theil der Speichenarterie (*Art. radialis*).

6. Desgleichen der Ellbogenarterie (*Art. ulnaris*).

7. Saugaderstämmchen der Hohlhand, welche aus den Hohlhandfingersaugadern entstehen.

8. Ein Stämmchen derselben; tritt zwischen die Muskeln, und vereiniget sich mit den an der Ellbogenarterie verlaufenden tiefen Saugadern.

9. 9. 9. 9. Vordere Saugadern des Unterarmes, welche von der Streckefläche des Unterarmes kommen und sich um den vordern Rand desselben herum zur Beugefläche begeben.

10. 10. 10. Hintere Saugadern des Unterarmes, welche ebenfalls von der Streckefläche desselben kommen, sich aber um den hintern Rand nach innen begeben.

11. Ein Stämmchen, das sich von dem Rücken der Hand zur Beugefläche des Unterarmes begiebt, und hier eindringend, sich an der Speichenarterie mit den tiefen Saugadern vereiniget.

12. 12. Zwei oberflächliche Ellbogendrüsen welche in der Gegend des Ellbogengelenkes und

über demselben liegen, theils die vorigen Saugadern (9. und 10), theils die mittlern innern Saugadern des Unterarmes aufnehmen, und worauf sich von ihnen Stämmchen an dem Oberarme fortsetzen.

13. Ein äusseres und

14. ein inneres Stämmchen, welche von den Saugadern der äussern Fläche des Oberarmes entstehen.

15. Achseldrüsen (*Glandulae axillares*), welche alle genannte Saugadern aufnehmen.

16. Ein abgeschnittenes Stämmchen, welches die äussere Hautvene des Armes begleitet und in die Drüse Fig. II. 42. übergeht.

## Erklärung der Kupfertafel IV.

Diese Tafel enthält die oberflächlichen Saugadern des hintern Umfanges des Rumpfes, und der rechten obern Gliedmasse, so wie die tiefen des rechten Gesässes und der hintern linken obern Gliedmasse. Es ist hier der Rumpf mit den obern Gliedmassen bis mit dem obern Ende der untern Gliedmassen von hinten dargestellt worden.

*A. A.* Die Gräte des Schulterblattes (*Spina scapulae*) auf beiden Seiten.

*B.* Der rechte Sitzknorren (*Tuberositas ischii*).

*C.* Der grosse Rollhügel (*Trochanter major*).

*D.* Der sichtbare linke Ellbogenknochen.

*E.* Die hintere Fläche der männlichen Ruthe mit Blutgefässen.

*a. a.* Der Kappenmuskel (*Mnsc. cucullaris*).

*b. b. b. b.* Der breite Rückenmuskel (*Musc. latissimus dorsi*).

*c.* Ein Theil des Schulterblatthebers (*Musc. levator anguli scapulae*).

*d.* Der Untergrätenmuskel (*Musc. infraspinatus*).

*e.* Der grosse runde Armmuskel (*Musc. teres major*).

*f. f.* Der äussere schiefe Bauchmuskel (*Musc. obliquus externus abdominis*).

*g. g.* Der dreieckige Armheber (*Musc. levator brachii s. deltoideus*).

*h.* Der lange Kopf.

*i.* Der äussere, und

*k.* Der innere Kopf des dreiköpfigen Armmuskels (*Musc. triceps brachii*); die Köpfe sind auseinander gezogen worden.

*l.* Ein Theil des innern Armmuskels (*Musc. brachialis internus*).

*m.* Der lange Rückwärtswender der Hand (*Musc. supinator longus*).

*n.* Die beiden äussern Handstrecker (*Musc. extensor carpi radialis longus et brevis*).

*o.* Der nach innen hingezogene gemeinschaftliche Fingerstrecker (*Musc. extensor digitorum communis*).

*p.* Der innere Handstrecker (*Musc. extensor carpi ulnaris*).

*q. q. q.* Der zurückgelegte grosse Gesässmuskel (*Musc. glutaeus maximus*).

*r.* Die Sehne desselben Muskels.

*s.* Der zurückgelegte mittlere Gesässmuskel (*Musc. glutaeus medius*).

*t.* Die Sehne desselben Muskels.

*u.* Der kleine Gesässmuskel (*Musc. glutaeus minimus*).

*v.* Der birnförmige Muskel (*Musc. pyriformis*).

*w.* Die beiden Zwillingsmuskeln (*Musc. gemelli*) und der äussere Theil des innern Hüfttlochmuskels (*Musc. obturator internus*).

*x.* Der viereckige Schenkelmuskel (*Musc. quadratus femoris*).

*y. y.* Ein Theil des grossen Schenkelanziehers (*Musc. abductor magnus*).

*z.* Der lange Kopf des zweiköpfigen Schenkelmuskels (*Caput longum bicipitis femoris*).

*α.* Der halbsehnigte Schenkelmuskel (*Musc. semitendinosus*).

*β.* Der halbhäutige Schenkelmuskel (*Musc. semimembranosus femoris*).

*γ.* Der schlanke Schenkelmuskel (*Musc. gracilis femoris*).

*δ.* Der Afterheber (*Musc. levator ani*).

ε. Der äussere Afterschliesser (*Musc. sphincter ani externus*).

ζ. Der innere Afterschliesser (*Musc. sphincter ani internus*).

η. η. Der Harnschneller (*Musc. accelerator urinae*).

ϑ. Der Ruthenheber (*Sustentator penis*).

ι. Der Quermuskel des Stammes (*Musc. transversus perinaei*).

κ. Ein Theil des linken grossen Gesässmuskels.

1. Die tiefe Oberarmvene (*Vena profunda brachii*).

2. Die äussere Hautvene des Armes (*Vena cephalica brachii*).

3. Die innere Hautvene desselben (*Vena basilica*).

4. Die äussere Zwischenknochenarterie (*Art. interossea externa*).

5. Die Gesässarterie (*Art. glutaea superior*) mit ihrer Vene.

6. Die Hüftarterie (*Art. ischiadica*).

7. Die gemeinschaftliche Schaamarterie (*Art. pudenda communis*).

8. Ein Ast der innern Kranzarterie des Oberschenkels (*Art. circumflexa femoris interna*).

9. Ein abgeschnittener Ast derselben, welcher zum grossen Gesässmuskel ging.

10. 10. Die tiefe Schenkelarterie und Vene (*Art. et Vena profunda femoris*).

11. Der Hüftnerv (*Nerv. ischiadicus*).

12. Oberflächliche Saugaderstämmchen, welche von dem Nacken entstehen, über die Schulter herabsteigen und um den Armheber herum zum Achselgeflechte gehen.

13. 13. Desgleichen, die von dem Rücken, theils absteigend, theils aufsteigend hinter und unter dem Armheber zum Achselgeflechte gelangen.

14. Desgleichen, welche von der Lendengegend sich aufsteigend nach vorn wenden, und auf dem vordern grossen Sägemuskel in die Höhe zu den Achseldrüsen gehen.

15. Desgleichen, die von der untern Gegend des Rückens und der Lendengegend entstehen, und nach vorn herum zu den Leistendrüsen herabsteigen.

16. 16. Obere und vordere Saugadern des Gesässes, welche ab- und aufsteigend sich um den vordern Rand der Hüfte nach vorn herum wenden und in die oberflächlichen Leistendrüsen übergehen.

17. Untere Saugadern des Gesässes, welche sich nach unten und innen um das Gesäss und Oberschenkel nach vorn wenden, und ebenfalls zu den Leistendrüsen gelangen.

18. Aeussere Saugadern des Oberschenkels, welche auf der äussern Seite, und

19. innere Saugadern desselben, die auf der innern Seite des Oberschenkels herum zu den Leistendrüsen heraufsteigen.

20. Oberflächliche Saugadern des Handrükkens, welche von den des Rückens der Finger zunächst entstehen und ein Geflecht: das Rückengeflecht der Hand bilden.

21. 21. Aeussere oberflächliche Saugadern des Unterarmes, welche sich um den vordern Rand desselben zur Beugefläche des Unterarmes begeben und denen Taf. III. Fig. 2. 9. 9. entsprechen.

22. 22. Hintere innere Saugadern des Unterarmes, welche sich um den innern Rand zur Beugefläche des Armes begeben und denen entsprechen, die Taf. III. Fig. 2. 10. bezeichnet sind

23. Ein Stämmchen des Oberarmes, welches sich ebenfalls zur innern Fläche begiebt und dem der Taf. III. Fig. 2. 14. entspricht.

24. Ein tiefes Saugaderstämmchen der linken Hand, welches von tiefen Saugadern des Handrückens entsteht, und sich nach aussen längs den Rückenast der Speichenarterie zur Beugefläche des Unterarmes begiebt.

25. 25. Ein Saugaderstämmchen, welches zwischen den Muskeln die äussere Zwischenknochenarterie begleitet.

26. Desgleichen, welches die tiefen Blutgefässe des Oberarmes begleitet.

27. Eine Drüse, welche zwischen den Köpfen des dreiköpfigen Armmuskels liegt.

28. Saugadern des untern Theiles des grossen Gesässmuskels, welche an den Hüftblutgefässen verlaufen.

29. 29. Untere Gesässdrüsen (*Glandulae glutaeae*), die an den Hüftgefässen liegen und die vorigen Saugadern aufnehmen.

30. Ein Stämmchen, das aus diesen Drüsen entsteht und unten durch den grossen Hüftausschnitt in das Becken tritt, und in das Beckengeflechte übergeht.

31. Saugadern des obern Theiles des grossen Gesässmuskels, des mittlern und des kleinen Gesässmuskels, welche in die folgenden Drüsen übergehen.

32. Obere Gesässdrüsen, welche an den obern Gesässblutgefässen liegen, aus welchen mehrere Stämmchen an den Blutgefässen oben durch den grossen Hüftausschnitt in das Becken dringen und in die Beckendrüsen übergehen.

33. 33. Ein Stämmchen, welches die tiefen Schenkelgefässe begleitet und in die tiefen Leistendrüsen übergeht.

# Erklärung der Kupfertafel V.

Stellt die tiefen Saugadern der linken Obergliedmasse, der Brust und des Halses dar.

## FIG. I.

Die Hand mit der grössern untern Hälfte des Vorderarmes, von der Beugeseite dargestellt; die Muskeln sind etwas aus einander gezogen, und die tiefen Saugadern in ihrem Verlaufe an den Blutgefässen zu sehen.

*A.* Das eigne Hohlhandband (*Lig. carpi volare proprium*).

*a.* Der äussere Handbeuger (*Musc. flexor carpi radialis*).

*b. b.* Der oberflächliche gemeinschaftliche Fingerbeuger (*Musc. flexor digitorum sublimis*).

*c.* Ein sichtbarer Theil des langen Beugers des Daumens (*Musc. flexor pollicis longus*).

*d. d.* Der innere Handbeuger (*Musc. flexor carpi ulnaris*).

*e.* Der kurze Abzieher des Daumens (*Musc. abductor pollicis* brevis).

*f.* Der Gegensteller des Daumens (*Musc. opponnens pollicis*).

*g.* Der kurze Beuger desselben (*Musc. flexor brevis pollicis*).

*h.* Der Abzieher des kleinen Fingers (*Musc. abductor digiti minimi*).

*i.* Der kurze Beuger desselben (*Musc. flexor brevis digiti minimi*).

1. Die Speichenarterie (*Art. radialis*) von ihren Venen begleitet.
2. Der Rückenast der Speichenarterie (*Ramus dorsalis art. radialis*).
3. Die Ellbogenarterie (*Art. ulnaris*) von ihren Venen begleitet.
4. Der Rückenast derselben.
5. Der oberflächliche Hohlhandast (*Ramus volaris sublimis ulnaris*) der vorzüglich den oberflächlichen Hohlhandbogen bildet.
6. Die äussere Hautvene des Armes (*Vena cephalica brachii*).
7. Ein Saugaderstämmchen, welches vorzüglich von den Saugadern des Daumens, des Zeigefingers und des Mittelfingers entsteht und mit den Blutgefässen zum Arm fortläuft.
8. Fortsetzung des vorigen Stämmchens längs den Speichenblutgefässen.
9. Ein Stämmchen, das von dem Rücken der Hand kommt und an der äussern Seite der Speichenblutgefässe in die Höhe steigt, und mit dem vorigen in Verbindung steht.
10. Eine Drüse, welche ungefähr in der Mitte der Länge des Unterarmes an den Speichenblutgefässen liegt.
11. Fortsetzung der Stämmchen 8. und 9., deren weiterer Verlauf in der folgenden Figur zu sehen ist.
12. Saugadern des Ring- und kleinen Fingers, welche sich mit andern vereinigen, mit dem Stämmchen 7. zusammen hängen, und längs den Hohlhandästen der Ellbogengefässen verlaufen, und sich in
13. einem Stamm vereinigen, der an den Ellbogenblutgefässen verläuft.
14. Ein anderes Stämmchen, welches an der äussern Seite der Ellbogenblutgefässe verläuft.

## FIG. II.

Ein Bruststück mit der ausgestreckten linken obern Gliedmasse bis beinahe zur Hälfte des Unterarmes und mit den tiefern Saugadern und Saugaderdrüsen dargestellt. Die Brustmuskeln sind zurückgelegt, und die übrigen der Glied-

masse sind etwas auseinander gezogen, so wie die Hals- und Achseldrüsen mit ihren sie verbindenden Saugaderstämmchen ausgebreitet sind.

*A.* Der oben durchschnittene Hals.

*B.* Der Durchschnitt der Brust.

*C.* Der Durchschnitt des Vorder- oder Unterarmes.

*D.* Die erste und

*E.* die siebente Rippe.

*F.* Der durchgeschnittene Schlüsselknochen.

*G.* Der Zungenknochen (*Os hyoideum*).

*H.* Der Kehlkopf (*Larynx*).

*I.* Die Schilddrüse (*Glandula thyreoidea*).

*a.* Der kleine und

*b.* der grosse Brustmuskel (*Musc. pectoralis minor et major*).

*c. c.* Ein Theil des Armhebers (*Musc. deltoideus*).

*d. d. d.* Der grössere vordere Sägemuskel (*Musc. serratus anticus major*).

*e.* Ein Theil des Kappenmuskels (*Musc. cucullaris*).

*f.* Ein Theil der Riemenmuskeln (*Musc. splenius capitis et colli*).

*g.* Der breite Rückenmuskel (*Musc. latissimus dorsi*).

*h.* Der grosse runde Armmuskel (*Musc. teres major*).

*i.* Der Unterschulterblattmuskel (*Musc. subscapularis*).

*k.* Der Hakenarmmuskel (*Musc. Coraco-brachialis*).

*l.* Der zweiköpfige Armmuskel (*Musc. biceps brachii*).

*m. m.* Der innere Armmuskel (*Musc. brachialis internus*).

*n.* Der lange und

*o.* der innere Kopf des dreiköpfigen Armmuskels (*Caput longum et internum m. tricipitis*).

*p.* Ein Theil des abgeschnittenen äussern Handbeugers (*Musc. flexor carpi radialis*) und des runden Vorwärtswenders (*Pronator teres*).

*q.* Der lange Rückwärtswender (*Musc. supinator longus*).

*r.* Der innere Handbeuger (*Musc. flexor carpi ulnaris*).

*s.* Der oberflächliche gemeinschaftliche Fingerbeuger (*Musc. flexor digitorum communis sublimis*).

1. Die rechte Schlüsselknochenarterie (*Art. subclavia dextra*).

2. Die rechte gemeinschaftliche Kopfarterie (*Carotis communis dextra*).

3. Die erste linke äussere Oberleibsarterie (*Art. thoracica prima sinistra*).

4. Der absteigende Ast der Unterschulterblattarterie (*Art. subscapularis*).

5. Ein Ast der hintern Kranzarterie des Oberarmes (*Art. circumflexa humeri posterior*) mit den Venenästen.

6. Die Armarterie und Venen (*Art. brachialis et Venae brachiales*).

7. Die Speichenarterie und Venen (*Art. radialis et Venae ulnares*).

8. Die Ellbogenarterie und Venen (*Art. ulnaris et Venae radialis*).

9. Die zurücklaufende Ellbogenarterie (*Art. recurrens ulnaris*).

10. Die absteigende Hohlader (*Vena cava superior*).

11. Die rechte ungenannte oder gemeinschaftliche Drosselvene (*Vena anonyma* s. *jugularis communis dextra*).

12. Die rechte Schlüsselknochenvene (*Vena subclavia dextra*).

13. Die rechte gemeinschaftliche Kopf- oder innere Drosselvene (*Vena cephalica communis* s. *jugularis interna dextra*).

14. Die linke ungenannte Vene (*Vena jugularis communis sinistra*).

15. Die absteigende Schilddrüsenvene (*Vena thyreoidea descendens*).

16. Die linke gemeinschaftliche Kopfvene (*Vena jugularis interna sinistra*).

17. Die linke Schlüsselknochenvene (*Vena subclavia sinistra*).

18. 18. Die äussere Hautvene des Armes (*Vena cutanea externa* s. *cephalica brachii*).

19. Die abgeschnittene Mittelarmvene (*Vena mediana*).

20. Eine Ellbogendrüse (*Glandula ulnaris*), welche in der Spaltung der Armarterie liegt.

21. Fortsetzung der Speichensaugadern (*Vasa lymphatica radialia*) der Fig. I. 11.

22. Eine Ellbogendrüse, welche aussen an der Ellbogenvene sitzt.

23. Dergleichen, welche höher und nach innen an der Ellbogenvene sitzt, und Ellbogensaugadern und Aeste aus den nach innen liegenden Muskeln des Unterarmes aufnimmt.

24. Fortsetzung der Ellbogensaugadern (*Vasa lymphatica ulnaria*) der Fig. I. 13. 14.

25. Eine Ellbogendrüse, welche gleich über dem Ellbogengelenk liegt, und theils die Speichensaugadern, theils Stämmchen der Drüse (20. und 23.) aufnimmt.

26. Dergleichen, welche nach innen auf dem innern Armmuskel liegt, und gewöhnlich einige innere oberflächliche Saugadern des Unterarmes, und untere des dreiköpfigen und des innern Armmuskels aufnimmt.

27. Eine Oberarmdrüse (*Glandula brachialis*), welche höher auf dem innern Armmuskel an den Blut-

gefässen liegt, und Stämmchen von den Ellbogendrüsen und Saugadern aufnimmt.

28. Zwei Oberarmdrüsen, die höher und mehr nach aussen an den Blutgefässen liegen, und Saugaderstämmchen aus der Drüse (25.) und aus dem zweiköpfigen und dem innern Armmuskel aufnehmen.

29. Ein Saugaderstämmchen, welches aus dem dreiköpfigen Armmuskel hervorgeht, sich in Aeste theilt, mit andern sich verbindet, und endlich in die Achseldrüsen übergeht.

30. 30. Saugaderstämmchen, die aus den Oberarmdrüsen (27. 28.) und den Muskeln des Oberarmes entstehen, und in die Achseldrüsen übergehen.

31. 31. Aeussere Brustdrüsen (*Glandulae pectorales*), welche an den Blutgefässen des grossen Brustmuskels liegen, Saugadern aus diesem Muskel aufnehmen und Stämmchen zu den Achseldrüsen schicken.

32. 32. Saugaderstämmchen, welche von dem Rücken, und den Seiten des Ober- und Unterleibes kommen, theils unmittelbar in die Achseldrüsen (37.), theils in die äussern Brustdrüsen (33.) übergehen.

33. 33. Seitliche äussere Brustdrüsen, welche an dem grossen vordern Sägemuskel liegen.

34. Ein Stämmchen einer vorigen Drüse, welches zwischen der zweiten und dritten Rippe die Zwischenrippenmuskeln durchbohrt und hier in das Zwischenrippengeflecht übergeht.

35. Untere Achseldrüsen (*Glandulae axillares inferiores*), welche ebenfalls oben an dem vordern grossen Sägemuskel liegen, Saugadern aus diesem Muskel und den Zwischenrippenmuskeln aufnehmen.

36. 36. Hintere äussere Brustdrüsen (*Glandulae pectorales posteriores*), welche an den Aesten der Unterschulterblattarterie liegen, Saugadern von den Rückenmuskeln und dem vordern grossen Sägemuskel aufnehmen, und Stämmchen zu den Achseldrüsen schicken.

37. 37. 37. 37. Die Achseldrüsen (*Glandulae axillares*), die um die Achselgefässe liegen, und mit ihren Stämmchen, wodurch sie unter einander zusammenhangen, das Achselgeflecht (*Plexus axillaris*) bilden.

38. 38. Drei Stämmchen, welche aus dem Achselgeflechte entstehen.

39. Der Stamm, der aus den drei Stämmchen entsteht, und sich in die Schlüsselknochenvene einsenkt.

40. 40. 40. Mittlere und untere Halsdrüsen (*Glandulae jugulares s. colli mediae et inferiores*), welche mit ihren Stämmchen das Halsgeflecht (*Plex. jugularis*) bilden, und an der äussern Seite der gemeinschaftlichen Kopfvene, den Rippenhaltern, den Riemenmuskeln und dem Schulterblattheber ausgebreitet liegen.

41. Abgeschnittene Saugaderstämmchen, welche von den an dem Zitzenfortsatze des Schläfenknochen liegenden Drüsen (Taf. III. Fig. 1. 22.) kommen.

42. Dergleichen, die von den am Hinterhaupte befindlichen Drüsen (Taf. III. Fig. 1. 24.) kommen.

43. Dergleichen, die aus den in der Gegend der Ohrspeicheldrüse liegenden Drüsen (Taf. II. Fig. 1. 15.) entstehen.

44. Dergleichen, die aus der Zunge und den an der Kopfarterie liegenden Drüsen (Taf. II. Fig. 1. 30. 31.) kommen.

45. Dergleichen, die von den am Unterkiefer liegenden Drüsen (Taf. III. Fig. 1. 2.) herab kommen.

46. Vordere untere Halsdrüsen, die an der Luftröhre liegen, Saugadern von der Schilddrüse und Stämmchen von den tiefer an der Luftröhre liegenden Drüsen aufnehmen, und Stämmchen zu den untern Drüsen des Halsgeflechtes geben.

47. Eine Drüse, welche an der linken ungenannten Vene liegt und Stämmchen von dem linken innern Brustgeflechte aufnimmt.

48. Ein Stämmchen, das aus dem rechten innern Brustgeflechte kommt, und sich in die untern Halsdrüsen begiebt.

49. Ein Stamm des linken Halsgeflechtes, welcher sich besonders in den Vereinigungswinkel der Kopf- und Schlüsselknochenvene einsenkt.

50. Stelle, wo der Brustgang hinter der gemeinschaftlichen Kopfvene hervorkommt, und sich hier, von einer Halsdrüse bedeckt, in den angegebenen Venenwinkel einsenkt.

# Erklärung der Kupfertafel VI.

Enthält die Saugadern des Kopfes, des Halses und die vordern der Brusthöhle.

## FIG. I.

Die obere Körperhälfte mit der geöffneten Brust und zurückgelegtem Arm, ein Theil der Haut des Armes und der Brust mit der Milchbrustdrüse ist über den Oberarm zurückgelegt und die vordern Muskeln des Halses, der kleine und der grosse Brustmuskel, so wie der Schlüsselknochen sind abgeschnitten, der Herzbeutel geöffnet, und das Herz mehr nach links herüber gelegt worden. Es sind an dieser Figur vorzüglich die Saugadern des Kopfes, des Halses und der Achselhöhle der linken Seite, so wie in der Brusthöhle, die des Zwergfelles des vordern Mittelfelles und des Herzens dargestellt worden.

*A* Der Jochbogen (*Arcus zygomaticus*).

*B.* Der Gelenkfortsatz des Unterkiefers (*Processus condyloideus maxillae inferioris*).

*C.* Der Schnabelfortsatz des Schulterblattes (*Proc. coracoideus scapulae*).

*D.* Die erste und

*E.* die neunte durchschnittene Rippe.

*F.* Die eilfte Rippe.

*G.* Der erste und

*H.* der neunte Rippenknorpel, welche mit dem Brustknochen nach rechts herüber gedrängt worden sind.

*I.* Ein Theil der zurückgelegten Haut des Nackens.

*K.* Der obere Theil des Oberarmes.

*L.* Herabgelegte Haut desselben.

*M.* Zurückgelegte Haut der Brust.

*N.* Die hintere Fläche der Milchbrustdrüse.

*O.* Der Kehlkopf (*Larynx*).

*P.* Die Schilddrüse (*Glandula thyreoidea*).

Q. Die Luftröhre (*Trachea*).

*R.* Der Schlund (*Oesophagus*).

*S.* Der aufgeschnittene Herzbeutel (*Pericardium*).

*T.* Das Herz (*Cor*).

*U.* Die obere gewölbte Fläche des Zwergfelles (*Diaphragma*).

*a.* Der Schläfenmuskel.

*b.* Der Hinterhauptmuskel.

*c.* Der grosse Jochmuskel.

*d.* Der äussere Kaumuskel (*Masseter*).

*e.* Ein zurückgelassener Theil der Ohrspeicheldrüse (*Parotis*).

*f.* Der Ausführungsgang derselben (*Ductus Stenonianus*).

*g.* Die Unterkieferspeichendrüse (*Glandula submaxillaris*).

*h.* Der beiderseitige vordere Bauch des zweibäuchigten Kiefermuskels.

*i.* Der Kieferzungenknochenmuskel (*Musc. mylohyoideus*).

*k.* Der Schildzungenknochenmuskel (*Musc. thyreohyoideus*).

*l.* Ein Theil des Kappenmuskels.

*m. m.* Der Hebemuskel des Schulterblattes.

*n.* Der abgeschnittene kleine Brustmuskel.

*o.* Der abgeschnittene grosse Brustmuskel.

*p.* Der Deltamuskel.

*q.* Der Unterschulterblattmuskel.

*r.* Der Hakenarmmuskel.

*s.* Der kurze und

*t.* der lange Kopf des zweiköpfigen Armmuskels.

1. Die Lungenarterie (*Art. pulmonalis*).

2. Die aufsteigende Aorta (*Aorta adscendens*); beide noch im Herzbeutel zu sehen.

3. 3. Die Kranzarterien und Venen des Herzens (*Arteriae et Venae coronariae cordis*).

4. Die ungenannte Arterie (*Art. anonyma*).

5. Die linke gemeinschaftliche Kopfarterie (*Carotis communis*).

6. Die linke Schlüsselknochenarterie (*Art. subclavia*).

7. Die Achselarterie (*Art. axillaris*).

8. Die Hinterhauptarterie (*Art. occipitalis*).

9. Die Schläfenarterie (*Art. temporalis*).

10. Die obere Hohlader (*Vena cava superior*).
11. Die rechte ungenannte Vene (*Vena anonyma s. jugularis communis dextra*).
12. Die linke ungenannte Vene (*Vena anonyma sinistra*).
13. Die linke, etwas nach aussen gezogene gemeinschaftliche Kopfvene (*Vena jugularis interna sinistra*).
14. Die abgeschnittene äussere Drosselvene (*Vena jugularis externa*).
15. 15. Die vordere Antlitzvene (*Vena facialis anterior*).
16. Die linke Schlüsselknochenvene (*Vena subclavia sinistra*).
17. Die linke Achselvene (*Vena axillaris sinistra*).
18. Saugaderstamm, welcher aus Saugadern der Stirn, der Augenlider und der Nase entsteht und an der vordern Antlitzvene zu den folgenden Drüsen herabsteigt.
19. Saugaderdrüsen des Unterkiefers (*Glandulae maxillae inferioris*), welche an dem untern Rande des Unterkiefers, an der Insertion des Herabziehers des Mundwinkels und der des äussern Kaumuskels und um die vordere Antlitzvene herum liegen; sie nehmen Saugadern von den Lippen, dem Kinne, der Wange und Backen, und dem Stamm (18.) auf.
20. Zwei Kehlkopfdrüsen (*Glandulae laryngeae*), welche an der Seite des Kehlkopfes liegen, sie nehmen Stämmchen von den vorigen Drüsen (19.) auf, und schicken ihren Stamm zum Halsgeflecht.
21. Antlitzsaugadern (*Vasa lymphatica facialia*), welche von der Stirn, der Schläfe und den Augenlidern entstehen, und in die Drüse am Kieferwinkel (24.) übergehen.
22. Ein Stämmchen, welches vorzüglich von Saugadern des Scheitels entsteht und in die folgende Drüse übergeht.
23. Eine hintere Antlitz- oder vordere Ohrdrüse (*Glandula auricularis anterior*), welche an der Wurzel des Jochbogens, zwischen dem äussern Ohr und der Ohrspeicheldrüse liegt.
24. Eine tiefe untere Antlitzdrüse, welche in der Ohrspeicheldrüse, am Winkel des Unterkiefers liegt, und das Stämmchen der vorigen Drüse (23.) und Stämmchen der Drüsen (26.) so wie Saugadern von der Schläfe und Wange (21.) und der Ohrspeicheldrüse aufnimmt.
25. Seitliche Saugadern des Hinterkopfes, welche von der Scheitel- und Schläfegegend entstehen, hinter dem Ohr herabsteigen und in die folgenden Drüsen übergehen.
26. Untere hintere Ohrdrüsen (*Glandulae subauriculares*) welche an dem Zitzenfortsatz des Schläfeknochens, hinter und unter dem äussern Ohr liegen, die vorigen und die Saugadern des hintern Umfanges des Ohres aufnehmen, und ihre Stämmchen in die Drüse (24. und 29.) schicken und mit denen des Hinterkopfes (28.) zusammenhängen.
27. Saugaderstämmchen des Hinterkopfes, welche in die folgenden Drüsen übergehen.
28. Drüsen des Hinterkopfes (*Glandulae occipitales*), welche an der Insertion des Kappen- und Kopfbauschmuskels liegen, und die Saugadern von dem Hinterkopf aufnehmen.
29. Tiefe Halsdrüse, die an der innern Kopfarterie (*Carotis interna*) und Vene liegt, und die Stämmchen von den Drüsen (26.) aufnimmt.
30. Obere Halsdrüsen, die an der Vereinigung der vordern und hintern Kopfvene liegen, welche vorzüglich Stämmchen der Drüsen (19.) und der vorigen Drüse; so wie Saugadern der Zunge, des Schlundkopfes, der Nasen- und Mundhöhle, der Muskeln des Unterkiefers, der Speicheldrüsen, und der Schädelhöhle, die an der innern Kopfarterie und Vene und der mittlern Hirnhautarterie hervorkommen, aufnehmen.
31. 31. Obere Halsdrüsen, die aussen und innen an der gemeinschaftlichen Kopfvene, dem mittlern Rippenhalter und dem Schulterblattheber liegen und mit den vorigen Drüsen zusammen hängen.
32. Mittlere Halsdrüsen, welche ebenfalls ausser der gemeinschaftlichen Kopfvene, den Rippenhaltern und dem Heber des Schulterblattes liegen.
33. Untere Halsdrüsen, welche an dem vordern Rippenhalter und dem Heber des Schulterblattes liegen.

Die Drüsen von 29. bis 33. bilden mit ihren Saugaderstämmchen, welche von einer Drüse zur andern gehen: das Hals- oder Drosselgeflecht (*Plexus jugularis*), welches von oben: die Stämmchen der Drüsen 19. 20. 26. und 28. und überhaupt Saugadern der Halstheile und unten aus den Schulterblattmuskeln aufnimmt.

34. Ein Stamm des Halsgeflechtes, welcher sich in den Brustgang, kurz vor dessen Einsenkung, ergiesst.
35. Ein zweiter grösserer Stamm des Halsgeflechtes; der sich hinter der Schlüsselknochenvene in den Brustgang einsenkt.
36. Der Brustgang (*Ductus thoracicus major*) der, nachdem er hinter der Aorta hervorgekommen ist, an der gemeinschaftlichen Carotis verläuft und sich hinter der gemeinschaftlichen Kopfvene weg nach aussen wendet.
37. Eine starke Erweiterung desselben.

38. Seine Einsenkung in den Winkel der linken kel der linken gemeinschaftlichen Kopf- und der Schlüsselknochenvene.

39. Einige Stämmchen der oberflächlichen Saugadern des Armes, welche sich zu den Achseldrüsen begeben.

40. Stämmchen, welche durch die Vereinigung der Saugadern der Milchbrust gebildet werden und in die untern Achseldrüsen übergehen.

41. 41. 41. 41. Die Achseldrüsen (*Glandulae axillares*), welche an den Achselblutgefässen längs herauf liegen, und mit ihren unter sich verbundenen Stämmchen: das Achselgeflecht (*Plex. axillaris*) bilden.

42. Ein grösserer Stamm des Achselgeflechtes, der sich über die linke Schlüsselknochenvene biegt und sich umbiegend in dieselbe übergeht.

43. Ein kleinerer Stamm desselben, welcher hinter der Schlüsselknochenvene herauf kömmt und sich neben dem vorigen einsenkt.

44. 44. Saugadern des Zwergfelles, welche von der gewölbten oder Brustfläche des Zwergfelles entstehen.

45. Untere vordere Mittelfelldrüsen, (*Glandulae mediastinae anteriores inferiores*).

46. Ein Stämmchen derselben, welches an den Herzbeutel in die Höhe steigt, und sich in die obern Mittelfelldrüsen (49.) begiebt.

47. Ebenfalls untere vordere Mittelfelldrüsen, die Stämmchen der vorigen Drüsen (45.) und das folgende Stämmchen aufnehmen.

48. Ein Stämmehen, welches von den Saugadern der gewölbten Fläche der Leber, die in dem Aufhängeband derselben in die Höhe steigen, entsteht, das Zwergfell durchbohrt und in Aeste getheilt in die Drüsen (47.) übergeht.

49. Obere vordere Mittelfelldrüsen (*Glandulae mediastinae anteriores superiores*), welche an der obern Hohlvene und der rechten ungenannten Vene liegen, deren Stämmchen sich mit denen des linken innern Brustgeflechtes vereinigen.

50. Eine untere Brustknochendrüse, (*Glandula sternalis*) welche zwischen dem Knorpel der siebenten und achten Rippe liegt, mit den untern Mittelfelldrüsen in Verbindung steht, und das folgende Stämmchen aufnimmt.

51. Ein Stämmchen, welches aus den Saugadern der Haut und Muskeln des Bauches entsteht.

52. 52. Die Brustknochendrüsen (*Glandulae sternales*), welche mit ihren Stämmchen, wodurch sie unter einander verbunden sind, längs den innern Brustblutgefässen: das innere Brustgeflecht (*Plex. mammarius internus*) bilden, und nicht nur Stämmchen von den untern Mittelfelldrüsen (45. und 47), sondern auch Saugadern von der Haut der Milchbrust, und dem grossen Brustmuskel so wie von dem vordern Mittelfelle aufnehmen.

53. Die Stämmchen des innern Brustgeflechtes, welche sich mit denen der obern Mittelfelldrüsen (49.) vereinigen und zu den an der linken ungenanntnn Vene und den Aortenbogen liegenden Drüsen gehen.

54. Saugaderdrüsen des Mittelfelles, welche mehr links und tiefer über dem Herzbeutel an dem Aortenbogen, der linken Kopf- und Schlüsselknochenarterie und der linken ungenannten Vene liegen und die Stämmchen des linken innern Brustgeflechtes und Saugadern der Thymusdrüse, des Herzbeutels und des Herzens aufnehmen.

55. Ein abgeschnittenes Stämmchen, das aus den Saugadern der Thymusdrüse entstand.

56. Stämmchen der Saugadern der obern Fläche des Herzens, welche an dem vordern und hintern Rand desselben mit denen der untern Fläche verbunden sind.

57. Der Stamm derselben, welcher den Herzbeutel durchbohrt und in die Drüsen (54.) übergeht.

58. Ein Stämmchen, welches von den Saugadern der untern Fläche des Herzens kommt.

59. Ein Stamm, welcher aus den Drüsen (54.) hervorgeht, über die linke ungenannte Vene weg läuft und in die untern Halsdrüsen (33.) übergeht.

## FIG. II.

Die hintere Fläche des Brustknochens mit den Rippenknorpeln und den zwischen ihnen liegenden Zwischenrippenmuskeln, mit den Blut- und Saugadern und Drüsen.

*A.* Der Griff des Brustknochens.

*B.* Der Körper desselben.

*C.* Der Schwerdtfortsatz desselben.

*D.* Der anhängende erste Rippenknorpel.

*E.* Der siebente Rippenknorpel.

*a. a.* Ein Theil der Brustschildknorpelmuskeln.

*b. b.* Desgleichen der Brustzungenknochenmuskeln.

*c. c.* Desgleichen des Zwergfelles.

1. 1. Die rechte und linke innere Brustarterie mit den sie begleitenden innern Brustvenen.

2. Abgeschnittene Saugaderstämmchen der Leber, welche in dem Aufhängeband derselben in die Höhe stiegen.

3. Untere vordere Mittelfelldrüsen, welche oben und vorn, etwas links in der Mitte auf dem Zwergfelle liegen.

4. 4. Abgeschnittene Stämmchen der Saugadern des Zwergfelles.

5. 5. 5. Rechte Brustknochendrüsen (*Glandulae sternales*) die längs den Blutgefässen liegen und mit den sie unter einander verbindenden Saugadern, das rechte innere Brustgeflecht (*Plex. mammarius internus*) bilden.

6. 6. Stämmchen der Saugadern des innern Theiles des grossen Brustmuskels, des obern Theiles der Bauchmuskeln und der Haut dieser Gegenden.

7. Abgeschnittener Stamm des innern Brustgeflechtes, welcher in die an der rechten Schlüsselknochenvene liegende Drüse und aus dieser in die untern Halsdrüsen übergeht.

8. Drüsen, welche im Eingange der Brusthöhle an dem Brustschildknorpelmuskel liegen, und ausser einem Stämmchen des Brustgeflechtes, noch Saugadern des vordern Mittelfelles aufnehmen.

9. Einige abgeschnittene Stämmchen, welche aus einigen am Brustknochen liegenden Drüsen kommen.

10. 10. 10. Linke Brustknochendrüsen (*Glandulae sternales sinistrae*) die mit ihren sie vereinigenden Saugadern, das linke innere Brustgeflecht bilden, und längs den linken innern Brustblutgefässen liegen.

11. Abgeschnittene Stämmchen desselben, welche in die an der linken ungenannten Vene liegenden Drüsen übergehen.

# Erklärung der Kupfertafel VII.

Stellt die Saugadern der Lungen, des hintern Mittelfelles, des Schlundes, des rechten Leberlappens, und zugleich oben die Mündungen der Saugaderstämme in den Venen dar.

## FIG. I.

Die äussere gewölbte Fläche der rechten Lunge mit ihren Saugadern.

*a.* Der obere,

*b.* der mittlere, und

*c.* der untere Lappen der rechten Lunge.

*d.* Der Einschnitt, welcher den obern und untern Lappen scheidet.

*e.* Der Einschnitt, der den obern und mittlern Lappen trennt.

*f.* Der Einschnitt, der den mittlern und den untern Lappen trennt.

1. Ein in dem obern Einschnitte an der untern Fläche des obern Lappens befindliches Saugadernetz.

2. Saugaderstämmchen desselben, welches sich in dem Einschnitte *d.* zu den in der Nähe der Luftröhrenzweige liegenden Drüsen begiebt.

3. Saugadern des Netzes 1. die hinten an dem obern Lappen in die Höhe steigen, in die Lungensubstanz eindringen und mit tiefen Saugadern in die Bronchialdrüsen übergehen.

4. Andere Saugadern, welche aus einem Netze der untern Fläche des obern Lappens in dem Einschnitte *e.* entstehen, und deren Stämmchen in die Lungensubstanz eindringt.

5. Stämmchen, die aus einem Netze des mittlern Lappens entstehen, sich in dem Einschnitte *f.* verbergen und in die nächsten Bronchialdrüsen übergehen.

6. 6. Saugadern der Oberfläche des mittlern Lappens, welche in die Substanz der Lunge eindringen.

7. Desgleichen, welche in den Einschnitt *f.* herabgehen.

8. 8. 8. 8. Stämmchen, welche von dem an dem untern Lappen sehr ausgebreiteten Netze entstehen, in die Substanz der Lungen eindringen und mit tiefen Saugadern in die Bronchialdrüsen übergehen.

9. Stämmchen, die aus demselben Netze entstehen, und sich um den untern Rand der Lunge zur untern hohlen Fläche derselben begeben.

10. 10. Inseln des Netzes, welche von grössern Zweigen gebildet werden und in deren Räume man wieder kleinere Zweige sieht.

11. 11. 11. 11. Saugadern, welche von dem übrigen Theil des untern Lappens entstehen, theils über die Oberfläche weglaufen, theils in die Substanz der Lungen eindringen.

## FIG. II.

Die obere Körperhälfte, an welcher die obern Gliedmassen, der Brustknochen mit einem Theile der Rippen und das Herz weggenommen worden sind, so dass man an den zurückgedrängten Lungen die innere Fläche derselben, so wie die Luftröhre mit ihren Aesten, den Schlund und die Aorta und die Drüsen und Saugadern dieser Theile sieht. Der rechte Theil des Zwergfelles ist theils weggeschnitten, theils auf die linke Seite herübergelegt worden, so dass sich zum Theil die obere gewölbte Fläche des rechten Leberlappens darstellt.

*A. A.* Der untere Theil des zurückgebogenen Kopfes.

*B. B. B.* Die durchschnittenen Rippen.

*C.* Der Kehlkopf.

*D.* Die Schilddrüse.

*E.* Die Luftröhre.

*a.* Der rechte und

*b.* der linke Luftröhrenast (*Bronchus dexter et sinister*).

*F. F.* Die innere Fläche der rechten Lunge.

*c. c.* Der scharfe vordere Rand derselben.

*d. d.* Der stumpfe hintere Rand derselben.

*G.* Die innere Fläche der linken Lunge mit ihren Rändern.

*e. e.* Die untere hohle Fläche derselben.

*H. H.* Die Speiseröhre (*Oesophagus*).

*I.* Der linke Theil des Zwergfelles (*Diaphragma*).

*K.* Der zurückgelegte Theil des rechten Theiles des Zwergfelles.

*L.* Ein Theil des rechten Leberlappens.

*f. f.* Der auf beiden Seiten abgeschnittene und zurückgelegte Kopfnicker (*Musc. sternocleidomastoideus*).

*g.* Ein Theil der zurückgelegten Haut.

1. 1. Die an den Lungen abgeschnittenen Aeste der Lungenarterien.

2. 2. 2. Die an den Lungen abgeschnittenen Lungenvenen.

3. Die oben abgeschnittene aufsteigende Aorta, welche nach der linken Seite herüber gelegt worden ist.

4. Die absteigende Aorta (*Aorta descendens*).

5. Die abgeschnittene ungenannte Arterie (*Art. anonyma*).

6. Die rechte gemeinschaftliche Kopfarterie (*Carotis communis*).

7. Desgleichen, die linke.

8. Die linke Schlüsselknochenarterie (*Art. subclavia sinistra*).

9. Die abgeschnittene rechte ungenannte Vene (*Vena jugularis communis dextra*).

10. Die rechte gemeinschaftliche Kopfvene (*Vena jugularis interna dextra*).

11. Die rechte Schlüsselknochenvene (*Vena subclavia dextra*).

12. Die linke gemeinschaftliche Kopfvene.

13. Die etwas herabgelegte linke äussere Drosselvene (*Vena jugularis externa sinistra*).

14. Die abgeschnittene untere Hohlvene (*Vena cava inferior*).

15. Der grosse oder linke Brustgang (*Ductus thoracicus major*), welcher über dem Zwergfell zuerst an der rechten Seite des Schlundes erscheint.

16. Derselbe, wo er oben über dem Bogen der Aorta, zwischen dem Schlund und der linken Schlüsselknochenarterie hervorgeht, und dann nahe an der linken gemeinschaftlichen Kopfvene sich in zwei Aeste theilt, die bogenförmig hinter derselben weg nach aussen gehen, wovon

17. der kleine Ast sich in die Kopfvene 12. und

18. der grosse Ast in den Winkel der linken gemeinschaftlichen Kopf- und Schlüsselknochenvene einsenkt.

19. Der kleine oder rechte Brustgang (*Ductus thoracicus minor* s. *dexter*), welcher vorzüglich Stämme aus dem Achsel- und dem Halsgeflechte aufnimmt und sich auf der rechten Seite in den Winkel der Kopf- und Schlüsselknochenvene einsenkt.

20. Zwei untere tiefe Halsdrüsen der rechten Seite, welche zwischen der gemeinschaftlichen Kopfarterie und Vene liegen.

21. Ein Saugaderstamm des linken Halsgeflechtes, der sich in zwei Aeste theilt, wovon der eine in die gemeinschaftliche Kopfvene, der andere aber in den Brustgang übergeht.

22. Einige Stämmchen, welche von den untern Drüsen des Halsgeflechtes in den Brustgang übergehen.

23. Ein Stämmchen des Achselgeflechtes, welches in die Spaltung der äussern Drosselvene endet.

24. Stämmchen der Saugadern der Schilddrüse, die in die untern Drüsen des Halsgeflechtes übergehen.

25. Obere Luftröhrendrüsen (*Glandulae tracheales superiores,*) welche an dem obern Umfange der Luftröhre liegen.

26. Ein Stämmchen der Saugadern der Schilddrüse, welches in die oberste Luftröhrendrüse (25.) tritt.

27. Stämmchen der obern Luftröhrendrüsen welche hinter die linke gemeinschaftliche Kopfvene in die untern Drüsen des Halsgeflechtes übergehen.

28. Obere Schlunddrüsen (*Glandulae oesophageae superiores*), welche links an dem obern Theile des Schlundes liegen, Stämmchen aus den Bronchialdrüsen aufnehmen, und Stämmchen in den linken Brustgang schicken.

29. Drüsen, welche an der linken Schlüsselknochenarterie liegen, aus welchen Stämmchen unmittelbar in den Brustgang übergehen.

30. Eine Drüse, die an dem Ursprunge des langen Halsmuskels der rechten Seite liegt, und von welcher sich ein Stämmchen zu den linken untern Halsdrüsen begiebt.

31. Untere Luftröhrendrüsen (*Glandulae tracheales inferiores*) der rechten Seite, die unten an der Luftröhre liegen, mit der vorigen und folgenden Drüsen durch Stämmchen zusammenhängen; aus ihnen steigen einige Stämmchen zu den obern Luftröhrendrüsen in die Höhe.

32. Rechte Lungen- oder Bronchialdrüsen (*Glandulae bronchiales dextrae*), welche um die obern Aeste der Blutgefässe der Lungen und des Luftröhrenastes liegen.

33. Eine dergleichen, die an dem untern Aste des Luftröhrenastes liegt.

34. Linke Lungen- oder Luftröhrenastdrüsen (*Glandulae bronchiales sinistrae*), welche an dem linken Luftröhrenast liegen.

35. Mittlere Luftröhrenastdrüsen (*Glandulae bronchiales mediae*), welche grösser sind und in der Spaltung der Luftröhre liegen.

36. Hintere Lungendrüsen (*Glandulae pulmones posticae*), welche an dem hintern Rande der rechten Lunge in der Nähe der Blutgefässe derselben liegen.

37. 37. Dergleichen, welche unten längs dem hintern Rande der linken Lunge liegen.

38 38. Dergleichen, welche oben längs dem hintern Rande der linken Lunge liegen, den Luftröhrenästen anhängen und hier, um sie besser zu sehen, nach aussen gezogen worden sind.

39. Hintere Mittelfelldrüsen (*Glandulae mediastinae posticae*), die sich zwischen dem linken Luftröhrenast, dem Schlunde und der Aorta befinden.

40. Ein Stämmchen der oberflächlichen Saugadern der Lungen, welches aus dem Netze der äussern Oberfläche der rechten Lunge entsteht, in den untern Lungeneinschnitt zur innern Fläche derselben verläuft.

41. Stämmchen der Saugadern der innern Fläche der rechten Lunge, welche an der innern Fläche in die Höhe steigen und in die Bronchialdrüsen (32.) übergehen.

42. Ein Saugadernetz an der untern Fläche der rechten Lunge.

43. Oberflächliche Saugadern, welche in die Substanz der Lunge dringen.

44. Dergleichen, die mit dem Netze zusammenhängen und nicht ganz mit Quecksilber angefüllt waren.

45. Ein Stämmchen der Saugadern der innern und äussern Fläche der rechten Lunge, welches längs dem hintern Rande an der innern Fläche heraufsteigt und in die Lungendrüsen (36.) übergeht.

46. Saugadern, welche von der äussern Fläche der linken Lunge kommen und sich mit dem an der untern Fläche befindlichen Netze vereinigen.

47. 47. Das an der untern Fläche der linken Lunge befindliche Saugadernetz.

48. Ein Stämmchen, welches aus dem Netze entsteht und in die Drüse (37.) übergeht.

49. 49. Stämmchen, welche aus der Substanz der Lunge hervorgehen und in die hintern Lungendrüsen (37.) übergehen.

50. Ein Stämmchen, welches über die innere Fläche der linken Lunge verläuft.

51. 51. Saugadern der obern Fläche des rechten Leberlappens, welche sich in das Aufhängeband der Leber begeben.

52. 52. Dergleichen, welche sich zu dem hintern Rande der Leber herumbiegen und in die zwischen der untern Hohlader und dem rechten Schenkel des Zwergfelles liegenden Drüsen übergehen.

53. Ein von den obern oberflächlichen Saugadern der Leber entstehendes Stämmchen, welches das Zwergfell durchbohrt und in die untern hintern Mittelfelldrüsen übergeht.

54. Stämmchen der Saugadern der obern Fläche der Leber, welche das Zwergfell durchbohrten und sich in die folgenden Drüsen begeben.

55. Hintere Mittelfelldrüsen (*Glandulae mediastinae posticae*), welche auf der Brustfläche des Zwergfelles, nahe an dem Hohlvenenloche (viereckigen) desselben liegen.

56. 56. Dergleichen, welche längs dem untern Theil des Schlundes liegen.

57. Dergleichen, die höher zwischen dem Schlund und dem linken Luftröhrenast liegen.

58. Ein Stamm der rechten Lungendrüsen (38.) welcher sich zu den an den Wirbelkörpern liegenden Drüsen begiebt, und von da in den Brustgang übergeht.

59. Einige Stämmchen der hintern Mittelfelldrüsen (56.) und der Saugadern des Schlundes welche in mehrere Aeste zertheilt in die höher gelegenen Mittelfelldrüsen (57.) und die Bronchialdrüsen (34. 35.) übergehen.

60. Ein Stämmchen, welches an der untern Lungenvene aus der Lunge hervorkommt und in die obere Drüse (56.) übergeht.

Die Drüsen, welche hier sichtbar sind, hängen durch verschiedene Geflechte von Saugaderstämmchen unter sich zusammen, welche leicht zu erkennen sind.

## FIG. III.

Die obere Hohlvene mit ihren nächsten Aesten, welche sie zusammensetzen; ihre Aeste sind so geöffnet, dass man die Einsenkung der hier anhängenden Saugaderstämme sieht.

*a.* Die obere oder absteigende Hohlvene (*Vena cava superior s. descendens*).

*b. b.* Die rechte und linke ungenannte Vene (*Vena jugularis communis dextra et sinistra*).

*c. c.* Die rechte und linke gemeinschaftliche Kopf- oder innere Drosselvene (*Vena jugularis interna*).

*d. d.* Die Schlüsselknochenvenen (*Venae subclaviae*).

*e. e.* Die kürzer abgeschnittenen äussern Drosselvenen (*Venae jugulares externae*).

*f. f.* Desgleichen, die Wirbelvenen (*Venae vertebrales*).

*g. g.* Die untern Schilddrüsenvenen (*Venae thyreoideae inferiores*).

*h.* Die linke innere Brustvene.

*i.* Die rechte innere Brustvene.

1. 1. Der grosse oder linke Brustgang oder die Speisesaftröhre (*Ductus thoracicus major*).

2. Eine Erweiterung desselben.

3. Abgeschnittene Stämme des linken Halsgeflechtes.

4. Die mit einer doppelten Klappe versehene Mündung des Brustganges.

5. Ein Stamm des Achselgeflechtes, welcher sich in die linke Schlüsselknochenvene einsenkt.

6. Die mit einer einfachen Klappe versehene Mündung des Stammes 5.

7. Der kleine oder rechte Brustgang (*Ductus thoracicus minor s. secundarius*), der zunächst aus Stämmen des Achselgeflechtes der rechten Seite entsteht.

8. Ein aus dem rechten Halsgeflechte entstehender Stamm.

9. Ein anderer aus dem Halsgeflechte.

10. Die mit einer einfachen Klappe versehene Mündung des kleinen Brustganges.

# Erklärung der Kupfertafel VIII.

Stellt die oberflächlichen und tiefen Saugadern des vordern Umfanges der untern Gliedmassen dar.

## FIG. I.

Der rechte Fuss von unter der Wade an, von vorn und aussen mit den oberflächlichen Saugadern dargestellt. Die Haut ist nach aussen und innen zurückgelegt worden.

*A. A.* Die zurückgelegte Haut.

1. 1. Saugadern, welche von denen des Rückens der Zehen kommen.

2. Dergleichen, die am innern Rande des Fusses und

3. dergleichen, welche am äussern Rande des Fusses von der Fusssohle kommen.

Diese Saugadern bilden durch ihre Vereinigung auf dem Rücken des Fusses ein Netz von Saugadern: das Rückennetz des Fusses (*Plex. dorsalis lymphaticus*) aus welchem sich die Saugadern zum Unterschenkel fortsetzen.

4. Saugadern, welche sich zum Unterschenkel nach aussen und hinten begeben.

5. 5. Dergleichen, welche von vorn nach innen an dem Unterschenkel in die Höhe steigen.

## FIG. II.

Der linke Fuss von der Rückenfläche mit Muskeln und Muskelsehnen, Blutgefässen und einigen tiefen Saugaderstämmchen dargestellt.

*A.* Der innere Knöchel (*Malleolus internus*).

*B.* Der äussere Knöchel (*Malleolus externus*).

*a.* Die Sehne des kleinen Wadenknochenmuskels (*Musc. peroneus tertius s. parvus*).

*b.* Die Sehne des langen gemeinschaftlichen Zehenstrekkers (*Musc. extensor digitorum longus*).

*c.* Die Sehne des langen Streckers der grossen Zehe (*Musc. extens. halucis longus*).

*d.* Der gemeinschaftliche kurze Zehenstrecker (*Musc. extens. digitorum brevis communis*).

*e.* Der kurze Strecker der grossen Zehe (*Extens. brevis halucis*).

*f.* Der Abzieher der grossen Zehe (*Musc. abductor halucis*).

*g.* Der Abzieher der kleinen Zehe (*Musc. abductor digiti minimi*).

1. Die innere grosse Haut- oder Rosenvene (*Vena saphena magna*).

2. Die äussere Haut- oder kleine Rosenvene (*Vena saphena parva*).

3. Fine Verbindung beider Venen, auf dem Rücken des Fusses.

4. 4. Ein Saugaderstämmchen, welches von tiefen Saugadern des Hohlfusses entsteht, und zwischen dem ersten und zweiten Mittelfussknochen auf den Rücken des Fusses tritt, und hier an der Fussrückenarterie gegen den Unterschenkel heraufsteigt.

5. Ein anderes, welches von dem Abzieher der grossen Zehe kommt.

6. Das Stämmchen, das von den beiden erstern entsteht und mit der vordern Schienknochenarterie und Vene verläuft.

## FIG. III.

Die untern Gliedmassen bis mit dem Becken von vorn und innen dargestellt: an der rechten sieht man die oberflächlichen und an der linken Gliedmasse die tiefen Saugadern. Die rechte Gliedmasse ist noch mit der Schenkelbinde umgeben, und an der linken ist diese weggenommen und einige Muskeln abgeschnitten und etwas auseinander gezogen worden.

*A. A.* Der vordere Theil des Hüftkammes (*Crista ilei*).

*B.* Die Schaamknochenvereinigung (*Symphysis ossium pubis*).

*C. C.* Die Kniescheibe (*Patella*).

*D.* Der Schienknochen (*Tibia*).

*E.* Der innere Knöchel (*Mallcolus internus*).

*F.* Die Ruthe (*Penis*).

*G.* Die Hoden (*Testes*).

*H. H.* Die oben durchschnittenen Saamenstränge (*Funiculi spermatici*).

*a. a.* Der runde Lendenmuskel beider Seiten (*Musc. psoas major*).

*b. b.* Der innere Hüftknochenmuskel (*Musc. iliacus internus*).

*c. c.* Der noch mit der Schenkelbinde bedeckte Schenkelbindenspanner (*Musc. tensor fasciae latae*).

*d.* Der unten abgeschnittene und zurückgelegte linke Schneidermuskel (*Musc. sartorius*).

*e. e.* Desgleichen, der gerade Schenkelmuskel (*Musc. rectus femoris*).

*f.* Der schlanke Schenkelmuskel (*Musc. gracilis*).

*g.* Die Sehne des schlanken Schenkel- und des Schneidermuskels.

*h.* Der äussere grosse Schenkelmuskel (*Musc. vastus externus*).

*i.* Der innere grosse Schenkelmuskel (*Musc. vastus internus*).

*k.* Der tiefe Schenkelmuskel (*Musc. cruraeus*).

*l.* Der lange Schenkelanzieher (*Musc. adductor longus femoris*).

*m.* Der vordere Schienknochenmuskel (*Musc. tibialis anticus*).

*n.* Der lange Strecker der grossen Zehe (*Musc. extensor halucis longus*).

*o. o.* Der lange gemeinschaftliche Strecker der Zehen (*Musc. extensor communis digitorum longus*).

*p.* Der lange Wadenknochenmuskel (*Musc. peroneus longus*).

*z.* Der innere Kopf (*Gastrocnemius internus*) des dreiköpfigen Wadenmuskels.

1. 1. Die innere oder grosse Rosenvene (*Vena saphena magna*).

2. Die doppelte vordere Schienknochenvene (*Vena tibialis antica*).

3. 3. Stamm der Schenkelarterie (*Art. cruralis*) welche nach aussen herüber gezogen und oben abgeschnitten ist.

4. Saugadern des linken Fusses, welche aus der Fusssohle zum Rücken des Fusses gehen.

5. Stämmchen der Saugadern der Zehen, welche mit den vorigen auf dem Rücken des Fusses das Rückengeflecht (*Plex. dorsalis lymphaticus*) bilden, und aus welchen die Stämmchen zur vordern und innern Seite des Unterschenkels in die Höhe steigen.

6. 6. Saugadern, welche von dem hintern zum innern Umfange des Unterschenkels in die Höhe gehen.

7. 7. 7. Dergleichen, welche von aussen und vorn zur innern Fläche des Unterschenkels gehen. Diese vordern mit den innern steigen an der innern Seite des Knies zum vordern und innern Umfang des Oberschenkels bis zu den Leistendrüsen in die Höhe, in welche sie übergehen.

8. 8. Oberflächliche Saugadern des Oberschenkels, welche von hinten und innen; so wie

9. 9. dergleichen, die von hinten und aussen kommen, und sich mit denen, welche vom Unterschenkel herauf kommen, vereinigen.

10. Ein Stämmchen derselben, tritt hinter den Schneidermuskel und vereiniget sich mit den tiefen Saugadern des Oberschenkels.

11. 11. Die oberflächlichen Leistendrüsen (*Glandulae inguinales superficiales*), welche die sämmtlichen oberflächlichen Saugadern aufnehmen und mit ihren Stämmchen, wodurch sie unter einander vereiniget sind, das Leistengeflecht (*Plex. inguinalis*) bilden.

12. Eine tiefe Leistendrüse, welche in dem Schenkelring an der innern Seite der Schenkelgefässe liegt, Stämmchen von den vorigen Drüsen und von der Ruthe aufnimmt.

13. Saugaderstämmchen, welches von den tiefen Saugadern der linken Fussohle entsteht, zwischen dem ersten und zweiten Mittelfussknochen hervorkommt, auf dem Rücken des Fusses (*s.* Fig. 2. 4.) verläuft und sich mit

14. dem Stämmchen, das aus dem Abzieher der grossen Zehe kommt, zu einem Stamme vereiniget.

15. 15. Der Stamm der vordern Schienknochensaugadern (*Vasa tibialia antica*), welcher zunächst aus der Vereinigung der Stämmchen 13. und 14. entsteht, steigt anfänglich an der innern Seite der vordern Schienknochenvene und Arterie, dann hinter diesen weg an der äussern Seite, mehrere Saugadern der Muskeln aufnehmend, bis ungefähr zur Mitte des Unterschenkels in die Höhe, wo er oft in ein Geflecht endet.

16. Saugadern, welche von den Muskeln des Rükkens des Fusses und des Unterschenkels kommen.

17. Ein vorderes Schienknochengeflecht von Saugadern, das nur zuweilen gefunden wird, und dessen Aeste sich in einem Stamme, der Fortsetzung des Stammes 15., vereinigen.

18. Ein Stämmchen, welches aus dem vordern Schienknochenmuskel hervorgeht.

19. Die Fortsetzung entweder des Stammes (15.) oder des Schienknochengeflechtes,

welcher an den vordern Schienknochenvenen zwischen dem Schien- und Wadenknochen nach hinten durch zu den Kniekehldrüsen geht.

20. Stämmchen, welche aus den Kniekehldrüsen kommen, und den Lauf der Schenkelblutgefässe bis zu den tiefen Leistendrüsen (22.) nehmen.

21. Tiefe Saugadern des Oberschenkels (*Vasa lymphatica cruralia profunda*) die zwischen der Schenkelarterie und Vene verlaufen, Saugadern von den hintern und innern Muskeln des Oberschenkels aufnehmen, und hier etwas ausgebreitet sind.

22. 22. Tiefe Leistendrüsen (*Glandulae inguinales profundae*) die an der innern Seite der Schenkelblutgefässe und vor den Anziehern des Oberschenkels liegen, und mit den oberflächlichen zunammenhängen.

23. Abgeschnittene Stämmchen, welche in die oberflächlichen Leistendrüsen übergingen.

24. Desgleichen, der oberflächlichen Saugadern des Oberschenkels.

25. Desgleichen, die aus den tiefen Drüsen entstehen, und unter dem Schenkelbogen in die Drüsen der Hüfte gehen.

26. Tiefe obere Leistendrüsen, welche hinter dem Schenkelbogen (Fallopisches Band) liegen.

27. Oberflächliche Stämmchen des Rückens der Ruthe, die sich wieder theilend rechts und links in die Leistendrüsen übergehen.

28 Stämmchen der Saugadern der gemeinschaftlichen Scheidenhaut des Saamenstranges und des Hodens, welches an dem Saamenstrang durch den Leistenkanal zur Bauchhöhle geht.

29. Saugadern des Hodens, welche hier auf der festen Haut desselben erscheinen.

30. Stämmchen der Saugadern der Scheidenhäute und des Hodens, die an dem Saamenstrange bis zum obern Theil des Lendengeflechtes heraufsteigen.

31. 31. Vordere Hüftdrüsen (*Glandulae iliacae anteriores*), welche in der Richtung der gemeinschaftlichen Schenkelarterie und Vene und des runden Lendenmuskels liegen, die Stämmchen der Leistendrüsen aufnehmen und mit ihren Stämmen: das vordere Hüftgeflecht (*Plex. iliacus anterior*) bilden.

32. Kreuzknochendrüsen (*Glandulae sacrales*), die an dem obern Ende des Kreuzknochens liegen und zu dem Kreuzknochengeflecht gehören.

33. Abgeschnittene Stämmchen der Hüft- und Kreuzknochendrüsen (31. 32.), welche in das Lendengeflecht übergehen.

34. 34. Obere Hüftknochendrüsen, die in der Nähe des Hüftkammes auf dem innern Hüftknochenmuskel liegen und Saugadern der Bauchmuskeln und des Bauchfelles aufnehmen.

# Erklärung der Kupfertafel IX.

Diese Tafel stellt die oberflächlichen und tiefen Saugadern des hintern Umfanges der untern Gliedmassen dar.

## FIG. I.

Der Hohlfuss mit dem untern Ende des Unterschenkels, an welchem die oberflächlichen Saugadern zu sehen sind.

*A.* Der innere Knöchel (*Malleolus internus*).

*B.* Der äussere Knöchel (*Malleolus externus*).

*a.* Die Achillessehne (*Tendo Achillis*).

*b.* Die Hohlfussflechse (*Aponeurosis plantaris*).

1. Die kleine Rosenvene (*Vena saphena parva*).

2. Ein Ast, der von der innern Seite zur kleinen Rosenvene geht.

3. Saugadern des Hohlfusses, welche sich um den äussern Rand des Fusses zum Rücken desselben begeben.

4. Dergleichen, welche sich um den innern Fussrand zum Rücken begeben und sich mit den vorigen und den der Zehen zu dem Rückengeflechte (*Plex. dorsalis pedis*) (s. Taf. VIII. Fig. 1. 1 — 3.) vereinigen.

5. Ein Stämmchen, welches in der Fusssohle entsteht, längs dem innern Rande des Fusses verläuft, dann hinter dem innern Knöchel und zur innern Fläche des Unterschenkels in die Höhe steigt.

6. Zwei Stämmchen der Saugadern, vorzüglich der Ferse, welche sich erst nach aussen wenden und dann über die Achillessehne weg nach innen zur innern Seite des Unterschenkels heraufsteigen.

7. Dergleichen, welche von der Fusssohle hinter dem äussern Knöchel zur hintern Fläche des Unterschenkels heraufsteigen.

## FIG. II.

Der Hohlfuss, an welchem die oberflächlichen Muskeln zurückgelegt, und die tiefen Saugadern dargestellt worden sind.

*A.* Der Fersenhöcker.

*a.* Das hintere abgeschnittene Ende der Hohlfussflechse (*Aponeurosis plantaris*) und des kurzen gemeinschaftlichen Zehenbeugers.

*b.* Der zurückgelegte kurze gemeinschaftliche Zehenbeuger (*Musc. flexor digitorum communis brevis*).

*c.* Der viereckige Hohlfussmuskel (*Caro quadrata Sylvii*).

*d.* Die Sehnen des langen gemeinschaftlichen Zehenbeugers (*Flex. digitorum communis longus*).

*e. e. e.* Die Wurmmuskeln (*Musc. lumbricales*).

*f.* Der Abzieher der grossen Zehe (*Musc. abductor halucis*).

*g.* Der kurze Beuger der grossen Zehe (*Musc. flexor brevis halucis*).

*h.* Der Abzieher der kleinen Zehe (*Musc. abductor digiti minimi*).

1. Das untere abgeschnittene Ende der hintern Schienknochenvene und Arterie (*Vena et Art. tibialis postica*).

2. Die doppelte innere Fusssohlenvene und Arterie (*Vena et Art. plantaris interna*).

3. Die äussere Fusssohlenarterie und Vene (*Vena et Art. plantaris externa*).

4. 4. Saugadern der Zehen des Hohlfusses, welche sich tief in die Sohle verbergen.

5. 5. Dergleichen, von der ersten und zweiten Zehe, welche sich zu einem Stämmchen vereinigen.

6. Das Stämmchen der Saugadern der ersten und zweiten Zehe, welches die innern Soh-

lenblutgefässe begleitet, sich spaltet und wieder vereiniget.

7 Die Fortsetzung des Stämmchens, welches sich mit andern Saugadern des Hohlfusses vereiniget und dann an den hintern Schienknochen-Blutgefässen verläuft.

8. Ein Stämmchen, welches aus der Tiefe der Sohle, hinter dem viereckigen Sohlenmuskel hervortritt.

9. Saugadern der vierten und fünften Zehe, welche sich in das folgende Stämmchen vereinigen.

10. Das Stämmchen der Saugadern (4. 9.) der dritten bis fünften Zehe.

11. Ein abgeschnittenes Stämmchen der oberflächlichen Saugadern der Fusssohle.

12. 12. Der Stamm aus der Vereinigung der Saugaderstämmchen 10. 11., welcher dann an den hintern Schienknochenblutgefässen weiter verläuft.

13. Aeste desselben, welche in dem Fette der Ferse und dem Abzieher der kleinen Zehe entstehen.

## FIG. III.

Die hintere Ansicht der untern Gliedmassen bis mit dem Becken, an welchem an der rechten: die oberflächlichen und an der linken untern Gliedmasse, die tiefen Saugadern dargestellt sind. An der linken Gliedmasse sind mehrere Muskeln abgeschnitten worden.

*A.* Die Kreuzknochengegend.

*B. B.* Die beiden Gesässe, deren Muskeln noch mit der Zellhaut und der Schenkelbinde, so wie mit der letztern die ganze rechte Gliedmasse bedeckt und umgeben ist.

*C.* Der hintere Theil des Hodensackes.

*a.* Der lange Kopf (*Caput longum*) und

*b.* Der kurze Kopf des zweiköpfigen Schenkelmuskels (*Caput breve musculi bicipitis*).

*c. c.* Der halbsehnige Schenkelmuskel (*Musc. semitendinosus*).

*d.* Der halbhäutige Schenkelmuskel (*Musc. semimembranosus*).

*e.* Der schlanke Schenkelmuskel (*Musc. gracilis*).

*f.* Ein Theil des Schneidermuskels (*Musc. sartorius*).

*g. g.* Die hintere Fläche des grossen Schenkelanziehers (*Musc. adductor magnus femoris*).

*h.* Der äussere grosse Schenkelmuskel (*Musc. vastus externus*).

*i.* Der abgeschnittene äussere Kopf (*Musc. gastrocnemius externus*) des dreiköpfigen Wadenmuskels.

*k.* Desgleichen der innere Kopf (*Musc. gastrocnemius internus*) desselben.

*l.* Ein abgeschnittener und zurückgelegter äusserer Theil des untern Kopfes (*Musc. soleus*) des dreiköpfigen Wadenmuskels.

*m.* Desgleichen ein innerer Theil desselben.

*n.* Der lange Sohlenmuskel (*Musc. plantaris*).

*o.* Ein Theil der Achillessehne.

*p.* Der lange Wadenknochenmuskel (*Musc. peroneus longus*).

*q.* Der lange Beuger der grossen Zehe (*Musc. flexor halucis longus*).

*r.* Der lange gemeinschaftliche Beuger der Zehen (*Musc. flexor digitorum communis longus*).

*s.* Der hintere Schienknochenmuskel (*Musc. tibialis posticus*).

*t.* Die Sehne des kurzen Wadenknochenmuskels (*Musc. peroneus brevis*).

*u.* Der Abzieher der kleinen Zehe (*Musc. abductor digiti minimi*).

1. 1. Die doppelte Wadenknochenvene und die Arterie (*Vena et Art. peronea*).

2. Die hintere Schienknochenvene (*Vena tibialis postica*).

3. Die oben abgeschnittene kleine Rosenvene (*Vena saphena parva*).

4. 4. Die Kniekehlvene (*Vena poplitaea*).

5. 5. Die durchbohrenden Venen (*Venae perforantes*), Aeste der tiefen Schenkelvenen.

6. 6. Hintere oberflächliche Saugadern des Unterschenkels, welche nach aussen in der Fusssohle entstehen und an der hintern Fläche des Unterschenkels in die Höhe steigen.

7. 7. 7. Dergleichen, welche sich von der äussern Fläche des Unterschenkels zur vordern Fläche desselben begeben und allmählig zur innern in die Höhe steigen (s. Taf. VIII. Fig. 3. 7.).

8. Dergleichen, welche von der innern zur hintern Fläche des Unterschenkels emporsteigen.

9. Fortsetzung der vorigen, welche sich von der Kniekehle an, am Oberschenkel wieder nach innen und vorn herum begeben.

10. 10. Hintere oberflächliche Saugadern des Unterschenkels (6.), welche in schräger Richtung zum Theil vereinigt mit dem vorigen, über die Kniekehle wegsteigend, sich zum vordern Umfange des Oberschenkels begeben.

11. 11. Hintere oberflächliche Saugadern des Oberschenkels, welche sich nach aussen und vorn um den Oberschenkel begeben und zu den Leistendrüsen heraufsteigen.

12. Dergleichen, welche nach innen und vorn herum zu den Leistendrüsen emporsteigen.

13. 13. Oberflächliche Saugadern der Gesässe, welche sich nach aussen und vorn über den Oberschenkel weg nach innen zu den Leistendrüsen begeben.

14. Dergleichen, welche sich nach innen herum biegen, und sich mit denen des Oberschenkels vereinigen.

15. 15. 15. 15. Dergleichen, welche sich höher nach aussen herum auf die vordere Fläche und hier nach innen herabsteigend zu den Leisten gelangen.

16. Ein abgeschnittenes Saugaderstämmchen, welches von oberflächlichen Saugadern des Unterschenkels gebildet wird und die kleine Rosenvene begleitend zu einer Kniekehldrüse gelangt.

17. Die Wadenknochensaugadern (*Vasa lymphatica peronea*), welche von oberflächlichen und tiefen Saugadern des äussern Fussrandes entstehen und die Wadenknochenblutgefässe begleiten.

18. Die Schienknochensaugadern (*Vasa lymphathica tibialia postica*), sind Fortsetzungen der tiefen Hohlfusssaugadern (Fig. 2. 7. 12.) und begleiten die Schienknochenblutgefässe.

19. 19. 19. Die Kniekehldrüsen (*Glandulae popliteae*), welche oberflächlich und tief an den Blutgefässen herauf liegen, die vorigen Saugadern (16. 17. 18.) und die des Kniegelenkes und die von den um dasselbe herumliegenden Theilen aufnehmen.

20. Zwei Stämmchen der Saugadern des Kniegelenkes und der benachbarten Theile.

21. Zwei Stämme der Kniekehldrüsen, welche mit der Kniekehlvene und Arterie durch den Spalt des grossen Schenkelanziehers nach vorn und an den Schenkelgefässen zu den Leistendrüsen gehen.

22. Ein Stämmchen, welches an der durchbohrenden tiefen Schenkelvene nach vorn durch zu den tiefen Leistendrüsen geht.

# Erklärung der Kupfertafel X.

Stellt oberflächliche Saugadern des untern Theiles des Unterleibes, und des obern Theiles des Oberschenkels, die Geflechte des Beckens und im Allgemeinen die des Darmkanales dar.

## FIG. I.

Die untere Hälfte des Unterleibes bis mit dem obern Theile des Oberschenkels von der linken und vordern Seite, mit den oberflächlichen Saugadern und Leistendrüsen dargestellt.

*A. A. A.* Die herabgelegte äussere Haut. Die hier sichtbaren Muskeln und die äussern männlichen Geschlechtstheile sind leicht zu erkennen.

1. Der Stamm der grossen oder innern Rosenvene (*Vena saphena magna*).

2. 2. Untere oberflächliche Saugadern des Unterleibes, welche von der untern Hälfte des Bauches zu den Leistendrüsen herabsteigen.

3. 3. Dergleichen, welche von der Lendengegend kommen.

4. 4. Oberflächliche Saugadern des Gesässes, welche sich von hinten, oben und unten, nach aussen und vorn herum biegen und sich ab- und aufwärts steigend zu den Leistendrüsen begeben.

5. 5. Oberflächliche Saugadern der untern Gliedmassen, welche sich zu den Leistendrüsen fortsetzen.

6. 6. Die oberflächlichen Leistendrüsen (*Glandulae inguinales superficiales*), welche die bisherigen Saugadern aufnehmen und mit ihren unter sich verbundenen Aesten: das Leistengeflecht (*Plex. inguinalis*) bilden.

7. Stämchen der Leistendrüsen oder des Geflechtes, welche unter dem Schenkelbogen (Fallopisches Band) in die Bauchhöhle treten.

8. Einige Stämmchen der Saugadern, welche von den untern Saugadern des Gesässes, und den obern und innern des Oberschenkels kommen.

9. Dergleichen, welche von den Saugadern des vordern Theiles des Hodensackes kommen und zu den Leistendrüsen gehen.

10. Dergleichen, die von dem Rücken der männlichen Ruthe ebenfalls in die Leistendrüsen übergehen.

## FIG. II.

Das Beckenstück bis mit dem dritten Lendenwirbel von der rechten Seite dargestellt. Der vordere Theil des Schaam- und Sitzknochens, mit den äussern weichen Theilen ist weggenommen, die Harnblase mit den Saamenbläschen, der Vorsteherdrüse und dem Mastdarme sind vor- und abwärts übergelegt worden, so dass man die an der Seite und hinten verlaufenden Blutgefässe und Saugadern sieht.

*A. A.* Zerschnittene und zurückgelegte Haut.

*B.* Der dritte und

*C.* der fünfte Bauchwirbel.

*D.* Der Kreuz- oder Heiligenknochen.

*E. E.* Der durchsägte linke Hüftknochen.

*F.* Der rechte durchsägte Schaamknochen.

*G.* Desgleichen der Sitzknochen.

*H.* Der rechte Hüftkamm.

*I.* Der nach links herübergelegte Mastdarm.

*K.* Die nach links und vorn herabgelegte Harnblase.

*L.* Die Vorsteherdrüse (*Prostata*).

*M. M.* Die Saamenbläschen (*Vesicae seminales*).

*N. N.* Die abgeschnittenen Saamengänge (*Ductus deferentes*).

*O. O.* Die abgeschnittenen Harnleiter (*Ureteres*).

*P.* Das linke Hüftlendenband (*Lig. ileolumbale*).

*a.* Ein Theil des queren Bauchmuskels,

*b.* des viereckigen Lendenmuskels,

*c.* des rechten runden Lendenmuskels,

*d.* des innern Darm- oder Hüftknochenmuskels.

*e. e.* des linken grossen Gesässmuskels,

*f.* des rechten innern Hüftlochmuskels.

1. Der untere Theil der Aorta (*Aorta*).
2. Die rechte Hüftarterie (*Art. iliaca dextra*).
3. Die abgeschnittene linke Hüftarterie.
4. Die rechte Schenkelarterie (*Art. cruralis dextra*).
5. Die rechte Beckenarterie (*Art. hypogastrica*).
6. Die Hüftlocharterie (*Art. obturatoria*).
7. Die Nabelarterie (*Art. umbilicalis*).
8. Der gemeinschaftliche Stamm der Sitzknochen- und der Schaamarterie (*Art. ischiadica et pudenda communis*); die erstere ist abgeschnitten.
9. Die mittlere Mastdarmarterie (*Art. haemorrhoidalis media*).
10. Das untere Ende der untern Hohlader (*Vena cava inferior*).
11. Die abgeschnittene linke Hüftvene (*Vena iliaca sinistra*).
12. Die mittlere Kreuzknochenvene (*Vena sacra media*).
13. Der abgeschnittene linke Hüftlochnerv (*Nerv. obturatorius*).
14. Desgleichen der Schenkelnerv (*Nerv. cruralis*).
15. Desgleichen der Hüftnerv (*Nerv. ischiadicus*).
16. 16. Abgeschnittene Stämmchen der Leistendrüsen (*Vasa lymphatica glandul. inguinal.*).
17. Stämmchen der Saugadern des Oberschenkels, welche hinter den Blutgefässen herauf kommen.
18. Eine tiefe Leistendrüse, welche im Schenkelring liegt.
19. Eine der grössten tiefen Leistendrüsen (*Glandula inguinalis profunda*), die unter dem Schenkelbogen liegen.
20. Eine Hüftkammdrüse, welche an dem obern Rande des innern Hüftmuskels liegt, und Saugadern von dem Bauchfelle aufnimmt.
21. Stämmchen der Kranzsaugadern der Hüfte, welche in die Drüse (19.) übergehen.
22. Vordere Hüftknochendrüsen (*Glandulae iliacae anteriores*), welche längs den Schenkel- und den Hüftblutgefässen und dem runden Lendenmuskel liegen, in welchen die Stämmchen der tiefen Leistendrüsen 19. übergehen und mit ihnen und ihren Stämmchen, durch welche sie zusammen hängen, das vordere Hüftgeflecht (*Plexus iliacus anterior*) bilden.
23. Eine grössere vordere Hüftknochendrüse, welche an der gemeinschaftlichen Hüftvene liegt.
24. Abgeschnittene Hüftlochsaugadern (*Vasa lymphatica obturatoria*), welche theils in die folgenden Drüsen, theils mit andern sich hinter den Blutgefässen verbergenden Saugadern in Beckendrüsen übergehen.
25. Hintere Hüftknochen- oder Beckendrüsen (*Glandulae hypogastricae*), welche zwischen der Schenkel- und Beckenarterie an der seitlichen Wand des Beckens liegen, und nicht nur die vorigen, sondern auch die Stämmchen der tiefen Leistendrüsen (18. und 19.), so wie einen Stamm der Saugadern der Harnblase aufnehmen.
26. Ein Stamm der hintern Saugadern der Harnblase, welcher in eine Beckendrüse (25.) übergeht.
27. 27. Beckendrüsen (*Glandulae hypogastricae s. iliacae posteriores*), welche an den Aesten und dem Stamme der Beckenarterie und Vene liegen, und mit ihren unter einander verbundenen Stämmchen: das Becken- oder hintere Hüftgeflecht (*Plex. hypogastricus s. iliacus posterior*) bilden, Stämmchen aus der tiefen Leistendrüse (18.) und vordere und hintere Saugadern der Harnblase aufnehmen und mit den Beckendrüsen (25.) zusammen hängen.
28. 28. Vordere Saugadern der Harnblase.
29. 29. Hintere Saugadern der Harnblase, mit welchen sich die der Vorsteherdrüse und die der Saamenbläschen vereinigen.
30. Saugadern des Mastdarmes, welche in die Beckendrüsen (27.) übergehen.
31. Hüftdrüse, die an der innern Seite der Hüftarterie liegt, und Stämmchen aus dem Hüft- und dem Beckengeflechte aufnimmt.
32. Saugadern des Kreuzknochens (*Vasa lymphatica sacralia*), welche die mittlere Kreuzknochenarterie begleiten.
33. Eine obere Kreuzknochendrüse (*Glandula sacralis*).
34. Ein abgeschnittenes Stämmchen des linken Hüftgeflechtes.
35. Die oberste linke Hüftdrüse, welche an der linken Hüftvene liegt.
36. Stämme des rechten Hüftgeflechtes, die an der äussern Seite der untern Hohlvene in die Höhe steigen.
27. Untere Lendendrüsen (*Glandulae lumbales inferiores*), die an dem vordern Umfange des untern Theiles der Aorta und der untern Hohlvene liegen

und die Stämme des Hüft- und Beckengeflechtes aufnehmen.

38. Dergleichen, welche an der äussern Seite der Aorta liegen; diese und die vorigen Drüsen, bilden mit ihren sie unter einander verbindenden Stämmchen: den Anfang des Lendengeflechtes.

39. Stämmchen desselben, welche sich hinter die Aorta zu Drüsen begeben.

40. 40. Abgeschnittene Stämmchen des Lendengeflechtes, welche sich zu den höher gelegenen Lendendrüsen begeben.

## FIG. III.

Das Rumpfstück von einem an der Wassersucht verstorbenen Menschen, von dem siebenten Brustwirbel an bis mit dem Becken; an welchem der grösste Theil der untern Rippen abgesägt, die sämmtlichen Brusteingeweide, das Zwergfell, die Verdauungsorgane mit blosser Ausnahme des Dünndarmes, welcher ausgebreitet ist, weggenommen worden sind, so dass man die Saugadern des Dünndarmes und den Brustgang dargestellt sieht.

*A.* Der siebente Brustwirbel.

*B.* Der zwölfte Brustwirbel.

*C.* Die achte und

*D.* die zwölfte Rippe.

*E. E.* Zurückgelegte untere Theile der Bauchdecken.

*a. a.* Zurückgebliebene Theile des Zwergfelles.

*b.* Ein oberer Theil des queren Bauchmuskels.

*c.* Desgleichen des viereckigen Lendenmuskels.

*F.* Ein Theil des Zwölffingerdarmes (*Intest. duodenum*).

*G. G. G.* Der Leerdarm (*Jejunum*).

*H. H.* Der gewundene oder Krummdarm (*Ileum*).

1. Die abgeschnittene Aorta.

2. 2. 2. Oberflächliche Saugadern der vordern Fläche des Leerdarmes, welche von Zweigen, die längs dem Darm eine Strecke verlaufen, gebildet werden.

3. 3. 3. Dergleichen, die von der hintern Fläche des Darmes kommen und sich mit den erstern vereinigen.

4. 4. Dergleichen, welche den nächstgelegenen Gekrösdrüsen vorübergehen und sich zu entferntern begeben.

5. 5. Gekrösdrüsen (*Glandulae mesentericae* s. *mesaraicae*), welche die Saugadern des Dünndarmes aufnehmen.

6. 6. Stämmchen, welche von den am Ursprunge des Gekröses liegenden Drüsen entstehen, und sich zu Drüsen, die an der Bauchspeicheldrüse liegen, begeben.

7. Hintere Mittelfelldrüsen, welche unten an der Brustaorta liegen, und die aus den tiefliegenden Gekrösdrüsen kommenden Stämme aufnehmen.

8. Der linke oder grosse Brustgang (*Ductus thoracicus major*).

9. Zwischenrippendrüsen (*Glandulae intercostales*), die an der neunten und zehnten Rippe der rechten Seite liegen.

10. Ein Stamm derselben, welcher in den Brustgang übergeht.

11. Eine hintere Mittelfelldrüse, die an dem Körper des achten Brustwirbels liegt, und einen Stamm der Drüsen (9.) aufnimmt.

12. Fortsetzung des Stammes 10., welcher in den Brustgang übergeht.

13. Inseln, welche durch Theilung des Brustganges gebildet werden.

14. Der Brustgang, wo er in der Gegend des achten Brustwirbels abgeschnitten worden ist.

# Erklärung der Kupfertafel XI.

Das Bauch- und Beckenstück, von dem zwölften Brustwirbel bis zu dem obern Theile der untern Gliedmassen, an welchen die Bauchmuskeln und die Bauch- und Beckenorgane meistens weggenommen, und die grössten Saugadergeflechte, von dem Leisten- bis zum Lendengeflecht und der Anfangstheil des Brustganges dargestellt worden sind.

*A.* Der zwölfte Brustwirbel.

*B.* Der erste Bauchwirbel.

*C.* Die Verbindung des fünften Bauchwirbels mit dem Kreuzknochen.

*D. D.* Der Hüftkamm (*Crista ilei*) beider Seiten.

*E.* Die Schaamknochenvereinigung (*Symphysis ossium pubis*).

*F.* Der noch mit der äussern Haut überzogene linke Oberschenkel.

*G. G.* Die Nieren (*Renes*).

*H. H.* Die Harnleiter (*Ureteres*).

*I.* Die Ruthe (*Penis*).

*K. K.* Die Hoden (*Testes*).

*L. L.* Die Nebenhoden (*Epididimides*).

*M. M.* Beide Saamenstränge (*Funiculi spermatici*).

*a. a.* Theile des Zwergfelles, welche auf die Seite gezogen worden sind.

*b. b.* Der abgeschnittene quere Bauchmuskel.

*c. c.* Der grosse runde Lendenmuskel (*Musc. psoas major*).

*d. d.* Der innere Hüftknochenmuskel (*Musc. iliacus internus*).

*e. e.* Der viereckige Lendenmuskel (*Musc. quadratus lumborum*).

*f.* Der rechte Schenkelbindenspanner (*Musc. tensor fasciae latae*).

*g.* Der Schneidermuskel (*Musc. sartorius*).

*h.* Der gerade Schenkelmuskel (*Musc. rectus femoris*).

*i.* Der lange Anzieher des Oberschenkels (*Musc. adductor longus*).

1. Ein Theil der Aorta, welche zwischen dem zwölften Brust- und dem ersten Bauchwirbel abgeschnitten ist, um den Anfang des Brustganges sichtbar zu machen.
2. Der untere Theil derselben.
3. Die rechte Hüftarterie (*Art. iliaca dextra*).
4. 4. Die rechte Schenkelarterie (*Art. cruralis dextra*).
5. Die rechte Beckenarterie (*Art. hypogastrica*).
6. 6. Die abgeschnittenen Nierenarterien (*Art. renales*).
7. 7. Desgleichen die Nierenvenen (*Venae renales*).
8. 8. Die oben abgeschnittene rechte innere Saamenarterie (*Art. spermatica interna*).
9. Desgleichen die innere Saamenvene (*Vena spermatica interna*).
10. Untere Hohlvene (*Vena cava inferior*), zwischen dem dritten und vierten Bauchwirbel abgeschnitten.
11. 11. 11. 11. Die rechten oberflächlichen Leistendrüsen (*Glandulae inguinales superficiales*) die mit ihren Stämmchen das Leistengeflecht (*Plex. inguinalis*) bilden.
12. Oberflächliche Saugadern des Oberschenkels, welche in das Leistengeflecht übergehen.
13. Seitliche oberflächliche Saugaderstämmchen der Ruthe, welche auf dem Rücken der Ruthe in die Höhe steigen, dann von der Schaamknochenvereinigung in verschiedenen Krümmungen durch das Fett in die Drüsen des Leistengeflechtes übergehen.
14. Ein mittleres Saugaderstämmchen der Ruthe, welches auf der Mitte der Ruthe in die Höhe steigt, und sich in zwei Aeste theilt.
15. Der rechte Ast, der sich wieder theilt, geht in das rechte,
16. der linke Ast in das linke Leistengeflecht über.
17. Tiefe Leistendrüsen (*Glandulae inguinales profundae*), welche unter dem Schenkelbogen (Fallopischen Bande) um die Schenkelgefässe liegen, und Stämmchen aus den oberflächlichen

Leistendrüsen (11. 11.) aufnehmen. Aus allen den Leistendrüsen entstehen theils Saugadern, welche Bogen bilden und in diese wieder zurückkehren, theils gehen andere aus der hintern Fläche der Drüsen hinter den Schenkelgefässen weg.

18. Stämmchen, welche aus einer Leistendrüse entstehen, verschiedene Bogen bilden und zu ihr wieder zurückkehren.

19. Abgeschnittene Stämmchen der rechten Kranzsaugadern des Hüftknochens, welche in die äussere tiefe Leistendrüse (17.) übergehen.

20. 20. Vordere oder äussere Hüft- oder Darmknochendrüsen der linken Seite, welche an der Schenkelarterie hinter dem Schenkelbogen ihren Sitz hatten, und hier etwas aus ihrer Lage gebracht worden sind.

21. Eine tiefe Leistendrüse, welche im Schenkelringe an der innern Seite der Schenkelvene liegt.

22. Stämmchen, welche aus den oberflächlichen Leistendrüsen kommen und in die tiefen (20. 21.) übergehen.

23. Hüftkammdrüsen (*Glandulae iliacae superiores*). welche in der Richtung des Hüftkammes liegen, Saugadern von dem Bauchfelle und den Bauchmuskeln aufnehmen, und deren Stämmchen in die tiefen Leistendrüsen (20.) übergehen.

24. Eine Hüftkammdrüse, welche weiter nach hinten an dem Hüftkamme und dem innern Darmknochenmuskel liegt und ein Stämmchen der Kranzsaugadern des Hüftknochens aufnimmt.

25. Ein Stämmchen der vorigen Drüse, welches an dem Hüftkamme nach innen herabgeht und sich in die tiefen Leistendrüsen (20.) begibt.

26. 26. Vordere Hüftknochendrüsen (*Glandulae iliacae* s. *iliacae anteriores*) der linken Seite, welche hier aus ihrer Lage zwischen dem runden Lendenmuskel und der Schenkelarterie etwas entfernt worden sind.

27. 27. Dergleichen, welche höher zwischen dem runden Lendenmuskel und der gemeinschaftlichen Hüftarterie liegen mit den vorigen Drüsen und ihren sie unter einander verbindenden Stämmchen das Hüft- oder vordere Hüftgeflecht (*Plex. iliacus*) bilden.

28. Stämmchen der tiefen Leistendrüsen, welche in das Becken herab, zu den hintern Hüft- oder Beckendrüsen steigen.

29. Stämmchen des Beckengeflechtes, welche an der Beckenarterie zum Hüftgeflecht heraufsteigen.

30. Stämmchen des vereinigten Hüft- und Beckengeflechtes, welche zu den obersten Hüftdrüsen (27.) heraufsteigen.

31. Rechte vordere Hüftknochendrüsen, welche zwischen der Schenkelarterie und den runden Lendenmuskeln ihre Lage haben.

32. 32. Dergleichen, welche an der gemeinschaftlichen Hüftvene der rechten Seite herauf liegen.

33. Stämmchen der tiefen Leistendrüsen derselben Seite, die in das Becken und zum Beckengeflechte herabsteigen.

34. Stämmchen des Beckengeflechtes, welche zum Theil über, theils hinter den Hüftblutgefässen weg in die obern Hüftdrüsen übergehen.

35. 35. Obere Kreuzknochendrüsen (*Glandulae sacrales*) die zwischen den Hüftblutgefässen auf dem Kreuzknochen und dem fünften Lendenwirbel und an der linken Hüftvene ihre Lage haben, und mit ihren sie verbindenden Stämmchen oder Aesten das Kreuzknochengeflecht (*Plex. sacralis*) bilden.

36. Saugaderstämmchen, welche auf der rechten Seite aus den Saugadern der Beckentheile entstehen und zu den Kreuzknochendrüsen in die Höhe steigen.

37. Dergleichen der linken Seite.

38. Stämmchen der Hüft- und Beckendrüsen oder Geflechte, welche hinter den gemeinschaftlichen Hüftarterien hervorkommen.

39. Stämmchen des Kreuzknochengeflechtes, welche gekrümmt in die obern Hüftknochendrüsen übergehen.

40. 40. Lendendrüsen (*Glandulae lumbares*) die an der äussern oder linken Seite der Aorta längs herauf liegen.

41. 41. Dergleichen, welche vor der Aorta liegen.

42. 42. Dergleichen, die an der untern Hohlvene und

43. 43. Dergleichen, die an der äussern oder rechten Seite der untern Hohlvene und vor den Bauchwirbeln ihre Lage haben. — Diese Drüsen 40. — 43. bilden mit ihren Stämmchen oder Aesten, wodurch sie zusammen hängen: das Lendengeflecht (*Plex. lumbalis*).

44. 44. Saugadern der Hoden, welche auf der weissen oder festen Haut (*Tunica albuginea*) derselben erscheinen.

45. 45. Ein Stämmchen derselben, das an dem Saamenstrang in die Höhe steigt.

46. 46. 46. 46. Fortsetzung des Stämmchens (45.) und die Stämmchen der Saugadern der Scheidenhäute der beiden Seiten, welche an dem Saamenstrange sich theilend und wieder vereinigend, bis zur Nierengegend heraufsteigen und in das Lendengeflecht übergehen.

47. 47. Oberflächliche Saugadern der Nieren.

48. 48. Tiefe Saugadern der Nieren, welche mit den Blutgefässen aus der Substanz, durch den Hilus derselben hervorkommen, sich mit den oberflächlichen vereinigen und in das Lendengeflecht übergehen.

49. Zwei oberste Lendendrüsen, welche hinter der Aorta und der linken Seite des Anfangtheiles des Brustganges liegen.

50. 50. Ein Ast oder grössere Wurzel des Brustganges, welche aus dem Zusammenfluss der Stämmchen der hinter und vor der untern Hohlvene liegenden Drüsen entsteht, in schlangenförmigen Windungen, sich mit den von der linken Seite kommenden Aesten durchkreuzend, nach oben geht, an dem letzten Brustwirbel sich mit einer zweiten Wurzel oder Ast vereiniget und so den Anfang des Brustganges bildet.

51. Ein grosser Stamm, der durch drei kleinere aus verschiedenen Drüsen des Lendengeflechtes entspringende Stämme gebildet wird.

52. Desgleichen, der aus den vor und hinter der Aorta liegenden Lendendrüsen hervorgeht.

53. Zwei Stämmchen der obersten Lendendrüsen (49.).

54. 54. Ein grosser Stamm, welcher aus dem Zusammenfluss der Stämme (51. 52. 53.) zunächst entsteht und sich, indem er in die Höhe steigt, mit der erstern Wurzel durchkreuzt und den folgenden Stamm aufnimmt.

55. 55. Ein grosser Stamm, der aus drei aus den hinter der Aorta gelegenen Drüsen kommenden Stämmen entsteht, und über dem ersten Bauchwirbel mit dem vorigen Stamme zu der zweiten Wurzel des Brustganges zusammenfliesst.

56. Der Anfangstheil des Brustganges (*Ductus thoracicus*).

57. Eine Spaltung desselben in zwei Aeste, welche sich aber bald wieder vereinigten.

# Erklärung der Kupfertafel XII.

Diese Tafel stellt die Saugadern und Drüsen der Leber, des Magens und die innern eines Stückes des Dünndarmes, so wie überhaupt das Lendengeflecht dar.

## FIG. I.

Die obere gewölbte Fläche der Leber mit den obern oberflächlichen Saugadern.

*A. A.* Theile von dem Zwergfelle.

*B.* Der rechte Leberlappen.

*C.* Der linke Leberlappen.

*D.* Der Grund der Gallenblase (*Vesicula fellea*).

*a.* Das Aufhängeband der Leber (*Lig. suspensorium hepatis*).

*b.* Das linke und

*c.* das rechte dreieckige Band der Leber (*Lig. triangulare sinistrum et dextrum*).

1. Ein Stamm, welcher aus mehreren, aus den an der obern Fläche der Leber befindlichen Saugadernetzen entstehenden Stämmchen, die in dem Aufhängeband heraufsteigen, gebildet wird. Er dringt hinter und neben dem Schwerdtfortsatze des Brustknochens durch das Zwergfell und geht in mehrere Aeste getheilt in die innern Brustgeflechte (Taf. VI. Fig. 2. 2.) über.

2. Stämmchen der oberflächlichen Saugadern des linken Leberlappens, welche an dem linken dreieckigen Leberbande und dem Zwergfelle, in die Höhe steigen, von hier sich nach rechts wendend und dann hinter der Leber herabsteigend, zu den an dem obern Magenmunde liegenden Drüsen gehen.

3. Stämmchen der Saugadern des linken Leberlappens, welche in dem linken dreieckigen Bande nach dem Zwergfell hin, dann an der untern Fläche der Leber weglaufen und sich in die an dem linken innern Schenkel des Zwergfelles liegenden Drüsen begeben.

4. 4. Aestchen, welche von der obern zur untern Fläche der Leber herum gehen.

5. Ein Stämmchen, welches in dem rechten dreieckigen Bande hingeht, das Zwergfell durchbohrt, an der zwölften Rippe verläuft und sich in die an dieser Rippe liegenden Drüsen begiebt.

6. Ein Stämmchen, welches, nachdem es durch das Zwergfell gedrungen ist, durch dasselbe in die Bauchhöhle wieder zurück, und in die zwischen der untern Hohlvene und dem Zwergfelle liegenden Drüsen übergeht.

7. Stämmchen der oberflächlichen Saugadern der Leber, welche theils in die eben genannten Drüsen, theils in die Brusthöhle dringen, um sich zu den an dem Zwergfelle der Gegend der Speiseröhre liegenden Drüsen zu begeben.

## FIG. II.

Der Bauch- oder Lendentheil der Wirbelsäule von Muskeln noch umgeben und in Verbindung mit der Leber, dem Magen, den Nieren und den Gefässstämmen, an welchen die Saugadern dargestellt sind. Die Leber ist nach rechts in die Höhe, und der Magen nach links herabgelegt worden, so dass man die untere Fläche der Leber mit der Gallenblase, die vordere Fläche des Magens und die hinter diesen befindlichen Saugadern und Drüsen sieht.

*A. A.* Der rechte Leberlappen.

*B.* Der linke,

*C.* der viereckige und

*D.* Der Spiegelische Leberlappen.

*E.* Die Gallenblase (*Vesicula fellea*).

*a.* Der abgeschnittene Gallenblasengang (*Ductus cysticus*).

*b.* Das Hängeband der Leber (*Lig. suspensorium*).

*c.* Das runde Band derselben (*Lig. rotundum s. teres hepatis*).

*d.* Das linke dreieckige Band derselben (*Lig. triangulare sinistrum*).

*e.* Ein sichtbarer Theil vom Zwergfelle.

*F.* Der Magen (*Ventriculus s. Stomachus*).

*f.* Der obere oder linke Magenmund (*Cardia*).

*g.* Der Pförtner (*Pylorus*).

*h.* Der kleine Bogen (*Curvatura minor*).

*i. i.* Der grosse Magenbogen (*Curvatura major*).

*G.* Ein Theil des Zwölffingerdarmes (*Intest. duodenum*).

*H. H.* Die Nieren (*Renes*); die linke ist wenig zu sehen.

*k.* Der rechte abgeschnittene Harnleiter (*Ureter*).

*l.* Ein Theil des viereckigen Lendenmuskels (*Musc. quadratus lumborum*).

*m. m.* Der grosse runde Lendenmuskel (*Musc. psoas major*).

*n. n. n.* Die innern Schenkel des Zwergfelles (*Crura interna diaphragmatis*).

1. Die abgeschnittene Pfortader (*Vena portae*).

2. 2. Die Aorta.

3. Die abgeschnittene Bauchartérie (*Art. coeliaca*).

4. Desgleichen die obere Gekrösarterie (*Art. mesenterica superior*).

5. Die linke Nierenarterie (*Art. renalis sinistra*); die rechte ist von der Vene bedeckt.

6. Die abgeschnittene untere Gekrösarterie (*Art. mesenterica inferior*).

7. 7. Die obere linke Kranzarterie und Vene des Magens (*Art. et Vena coronaria sinistra ventriculi*).

8. 8. Die untere Hohlvene (*Vena cava inferior*).

9. Die rechte Nierenvene (*Vena renalis dextra*).

10. Die abgeschnittene Nierenvene (*Vena renalis sinistra*).

11. Desgleichen die rechte Saamenvene (*Venae spermatica interna*).

12. Ein abgeschnittener Saugaderstamm der Saugadern des Bauchfelles, welcher über das Fett der Nieren ging und in mehrere Aeste getheilt in die Lendendrüsen (16.) übergeht.

13. Abgeschnittene Stämmchen der Saugadern des rechten Hodens und der Scheidenhäute, welche an dem Saamenstrange heraufkommen.

14. Eine untere Lendendrüse, die an der untern Hohlvene liegt.

15. 15. 15. Lendendrüsen (*Glandulae lumbales*) welche an der äussern Seite der Aorta längs herauf liegen.

16. Desgleichen, die an dem vordern Umfange der Aorta liegen.

17. 17. 17. Desgleichen, die sich zwischen der Aorta und der untern Hohlvene befinden.

18. Untere Gekrösdrüsen des Dickdarmes, (*Glandulae mesocolicae*), welche an der untern Gekrösarterie liegen.

19. Ein Stamm der Saugadern des linken Dickdarmes, die an den Aesten der untern Gekrösarterie verlaufen.

20. Obere Lendendrüsen, welche am linken Schenkel des Zwergfelles und der Nebenniere liegen und Stämme aus den Grimmdarmdrüsen aufnehmen.

21. Dergleichen, welche am linken Schenkel des Zwergfelles und der Aorta, gleich unter der obern Gekrösarterie liegen.

22. Dergleichen, die am rechten Schenkel des Zwergfelles und der untern Hohlader liegen.

23. Dergleichen, welche am Zwergfelle hinter der Bauchspeicheldrüse liegen, und die Stämmchen der Dünndarmgekrösdrüsen, welche in dem Anfange des Dünndarmgekröses liegen, aufnehmen.

24. Dergleichen, welche mehr links und höher und an der Aorta liegen, und vorzüglich die Stämmchen von den Milz- und Bauchspeicheldrüsen, die an den Milzgefässen liegen, und verschiedene andere Stämmchen aufnehmen.

25. Drüsen der Bauchspeicheldrüse und des Zwölffingerdarmes (*Glandulae pancreatico-duodenales*), welche mehr rechts hinter und an dem Kopfe der Bauchspeicheldrüse, dem Zwölffingerdarme und unter dem Spiegelischen Leberlappen liegen.

26. Obere Lendendrüsen, welche am linken innern Schenkel des Zwergfelles liegen und in welchen einige Stämme verschiedener Drüsen und der Leber zusammen fliessen.

27. Drüse der Leber (*Glandula hepatis*), welche zwischen dem linken und dem Spiegelischen Leberlappen liegt, und Saugadern aus der Substanz der Leber aufnimmt, so wie ihre Stämmchen sich in die Drüsen (25.) begeben.

28. Stämmchen der Leber, welche von den oberflächlichen Saugadern der obern Fläche des rechten Leberlappens entstehen und in die der untern Fläche übergehen.

29. Ein Stämmchen der obern oberflächlichen Saugadern der Leber, welches mit andern verbunden in dem Aufhängeband der Leber heraufsteigt.

30. Stämmchen der Saugadern der obern Fläche der Leber, welche in dem Aufhängeband zur untern Fläche der Leber verlaufen.

31. Stämmchen der untern oberflächlichen Saugadern des rechten Leberlappens, welche sich zu den Lendendrüsen (16. 17.) die zwischen der untern Hohlvene und der Aorta und vor der letztern liegen, begeben.

32. Dergleichen, welche sich theils zu den Lendendrüsen (25.) begeben, theils sich mit den tiefen Saugadern vereinigen.

33. Dergleichen, welche sich hinter dem Gallenblasenhals verbergen und sich mit den tiefen aus der Pforte der Leber kommenden Saugadern vereinigen.

34. Eine Drüse der Leber, die an dem Halse der Gallenblase liegt und Saugadern derselben aufnimmt, und aus welcher Stämmchen zu den Drüsen (25.) herabgehen.

35. Stämmchen der Saugadern der Gallenblase, welche sich unmittelbar zur Drüse (25.) begeben.

36. Stämmchen der untern oberflächlichen Saugadern des linken und viereckigen Leberlappens, die sich zu den Drüsen (25. und 26.) begeben.

37. Stämmchen der obern oberflächlichen Saugadern des linken Leberlappens, welche in dem linken dreieckigen Bande sich zu einem Stamme vereinigen.

38. Stamm der vorigen Stämmchen, welcher hinter dem obern Magenmunde in die Bauchspeicheldrüse-Milzdrüsen übergeht.

39. Stämmchen der obern oberflächlichen Saugadern des linken Leberlappens, die ebenfalls durch das linke dreieckige Leberband zu den Bauchspeicheldrüse-Milzdrüsen gehen.

40. 40. 40. Ein Stamm der Leber, welche am untern Rande des linken Leberlappens verläuft, Aeste von der obern und untern Fläche der Leber aufnimmt, in dem linken dreieckigen Bande hingeht und in zwei Aeste getheilt in die an den Milzblutgefässen liegenden Bauchspeicheldrüse-Milzdrüsen übergeht.

41. 41. Stämmchen der tiefen Saugadern der Leber, welche an den Lebergefässen aus der Pforte der Leber hervorkommen, diese umgeben und in die Drüsen (25.) übergehen.

42. Dergleichen, welche zwischen dem linken und dem Spiegelischen Lappen aus der Substanz der Leber hervorkommen, sich mit einigen oberflächlichen Saugadern der untern Fläche vereinigen und in die Drüsen (26.) übergehen.

43. Stämmchen, welche theils von Saugadern der obern Fläche, theils aus der der Substanz des linken Leberlappens entstehen, und sich zu den Drüsen (25. 26. und 44.) begeben.

44. 44. Obere Magennetzdrüsen (*Glandulae gastroepiploicae superiores*), welche von dem linken Magenmunde an, längs dem kleinen Magenbogen zwischen den Blättern des kleinen Netzes liegen, und deren Stämme in die Drüsen (25.) übergehen.

45. 45. 45. Saugadern der vordern Wand des Magens, welche in die obern Magennetzdrüsen übergehen.

46. Ein Stamm der tiefen Saugadern der rechten Niere, welcher in mehrere Aeste getheilt, in die Lendendrüsen (16.) übergeht.

47. Andere Stämmchen der tiefen Saugadern der Niere, die sich in die hinter der untern Hohlader liegenden Drüsen begeben.

## FIG. III.

Ein Stück Dünndarm von einer in der Geburtsarbeit gestorbenen Frau, welches an dem hohlen Rand aufgeschnitten, die äussere und die Muskelhaut weggenommen und ausgebreitet worden ist. Man sieht die Saugadern von geronnenem Milch- oder Speisesaft angefüllt und ausgedehnt.

*a. a.* Der innere oder hohle Rand des Darmstückes, der an dem Gekröse sitzt und aufgeschnitten ist.

1. 1. 1. 1. Die doppelten Stämmchen der innern Saugadern des Darmes, welche die einfachen Arterien begleiten und aus Netzen der Schleimhaut entstehen.

# Erklärung der Kupfertafel XIII.

Das Gekröse mit einem Theile des Leer- und gewundenen Darmes, an welchem der Darm theilweise ausgeschnitten worden ist, damit es besser ausgebreitet werden konnte. An diesem sind die injicirten Arterien, Venen und Saugadern, oder wie hier die letztern genannt werden: die Milchgefässe (*Vasa lactea*), welche durch Quecksilber sehr ausgedehnt sind, dargestellt worden. Es ist diese Abbildung nach einem trocknen Präparat des anatomischen Theaters in Leipzig gefertigt, welches von Werner und Feller soll bearbeitet, und in deren *Descriptio vasorum lacteorum atque lymphaticorum etc. Tab. I.* ebenfalls scheint dargestellt worden zu seyn, nur ist bei diesem der Darm nicht ausgeschnitten und die Blutgefässe sind weniger berücksichtigt worden.

*A. A.* Das Dünndarmgekröse (*Mesenterium*).

*B. B.* Theile des Leerdarmes (*Jejunum*).

*C. C. C.* Theile des gewundenen Darmes (*Ileum*).

1. Die abgeschnittene obere Gekrösarterie (*Art. mesenterica superior*).

2. Desgleichen die grosse Gekrösvene (*Vena mesenterica major*).

3. Abgeschnittene Arterien des Dünndarmes.

4. 4. 4. Dünndarmarterien und Venen (*Art. et Venae intestinales*), welche einander begleitend bis zum Darm verlaufen.

5. Letztere Dünndarmarterie und Vene.

6. Die abgeschnittene untere rechte Grimmdarmarterie und Vene (*Art. et Vena ileocolica*).

7. 7. 7. 7. 7. 7. Eine erste Ordnung der Gekrösdrüsen (*Glandulae mesaraicae primi ordinis*).

8. 8. 8. 8. 8. Eine zweite Ordnung derselben, deren Zahl sich vermindert hat.

9. 9. 9. Eine dritte Ordnung derselben, welche sich den Blutgefässstämmen dicht anhängen, grösser und zusammengedrängter sind, und längs diesen Haufen bilden.

10. Eine Gekrösdrüse, welche an der rechten Grimmdarmarterie liegt und Stämme der Saugadern des gewundenen Darmes aufnimmt.

11. 11. 11. Oberflächliche Saugadern des Dünndarmes der einen Seite, welche eine Strecke längs dem Darme, und dann zum Gekröse verlaufen.

12. 12. 12. Dergleichen, welche von der andern Fläche kommen und ebenfalls in das Gekröse treten.

13. 13. 13. Fortsetzung derselben, welche in dem Gekröse verlaufen, sich wieder verschiedentlich theilend in die erste Ordnung der Drüsen, als einführende Gefässe (*Vasa lymphatica inferentia*) übergehen.

14. 14. 14. Dergleichen, welche auf ähnliche Weise bis zur zweiten Ordnung der Drüsen gelangen.

15. 15. 15. Stämmchen, welche als ausführende Gefässe (*Vasa efferentia*) aus der ersten Ordnung der Gekrösdrüsen hervorkommen, und wieder als einführende Gefässe in die zweite Ordnung der Drüsen übergehen.

16. 16. 16. Dergleichen, welche von den Drüsen der zweiten zu den der dritten Ordnung gehen.

17. Stämme der dritten Ordnung der Gekrösdrüsen, welche an den Blutgefässen zu den Drüsen gehen, die an dem Anfangstheile der obern Gekrösarterie liegen, und aus welchen ein grösserer Stamm als eine Wurzel für den Brustgang in denselben übergeht.

18. Stämmchen, welche von dem gewundenen Darm in die Gekrösdrüse (10.) übergehen.

19. Stämme der Drüse (10.), die sich mit den an der obern Gekrösarterie und Vene verlaufenden Stämmen vereinigen.

## Erklärung der Kupfertafel XIV.

Stellt die oberflächlichen Saugadern von einem Theile des Dünndarmes, die des dicken Darmes, der innern weiblichen Geschlechtstheile, so wie das Lendengeflecht mit seinen Drüsen dar.

### FIG. I.

Ein Stück Leerdarm, an welchem die oberflächlichen und die durchscheinenden tiefen Saugadern mit Blutgefässen zu sehen sind.

*A.* Durchschnitt des Darmes.

1. 1. Durchscheinende Arterien.

2. 2. Desgleichen Venen.

3. 3. Durchscheinende tiefe Saugadern, welche grösstentheils mit den Blutgefässen verlaufen.

4. 4. Oberflächliche Saugaderstämmchen, welche zuerst auf dem Darme der Länge nach verlaufen, dann sich nach innen gegen den hohlen Rand des Darmes biegen und in das Gekröse treten.

5. Kleine Aeste, welche von beiden Seiten des Darmes in Menge herkommen und in grössere Aeste zusammenfliessen.

6. Grössere Aeste, welche ebenfalls von beiden Seiten des Darmes kommen, und sich schlangenförmig in ihre Stämme begeben.

### FIG. II.

Bauch- und Beckentheil des Rumpfes, mit der nach oben gelegten Leber, dem Magen und dem aufgeblasenen und ausgebreiteten Grimmdarme, den Nieren, der Gebärmutter, der Aorta und der untern Hohlvene mit den darum liegenden Drüsen, in welchen die Saugadern der genannten Theile zusammen laufen.

*A.* Der fünfte Bauchwirbel.

*B.* Der rechte Hüftkamm (*Crista ilei*).

*C. C.* Die durchsägten Schaamknochen.

*D. D.* Die zurückgelegte Haut des obern Theiles des Oberschenkels.

*E. E.* Die hintere Wand des nach oben umgelegten Magens.

*F. F.* Die untere Fläche der heraufgelegten Leber.

*G.* Der Grund der Gallenblase (*Fundus vesicae felleae*).

*H.* Der linke Theil der Bauchspeicheldrüse (*Pancreas*).

*I.* Die Milz (*Splen s. Lien*).

*K.* Das abgeschnittene Dünndarmgekröse (*Mesenterium*).

*L.* Der nahe am Blinddarm abgeschnittene gewundene Darm.

*M.* Der Blinddarm (*Coecum*).

*N. N.* Der rechte Grimmdarm (*Colon dextrum*).

*O. O.* Der quere Grimmdarm (*Colon transversum*).

*P. P.* Der linke Grimmdarm (*Colon sinistrum*).

*Q.* Der Mastdarm (*Intestinum rectum*).

*R. R.* Die Nieren (*Renes*).

*S.* Die linke Nebenniere (*Glandula suprarenalis sinistra*).

*T.* Der Scheitel der nach vorn übergelegten Harnblase (*Vertex vesicae urinariae*).

*U.* Das obere Ende der Mutterscheide (*Vagina uteri*).

*V.* Die nach vorn übergelegte Gebärmutter (*Uterus*).

*W.* Die rechte Muttertrompete (*Tuba* Fallopii *dextra*).

*a.* Das rechte breite Mutterband (*Lig. latum dextrum uteri*).

*b.* Die Franzen der rechten Muttertrompete (*Fimbriae tubae Fallopianae dextrae*).

1. Die Aorta (*Aorta abdominalis*).

2. 2. Die rechte Magennetzarterie und Vene (*Art. et Vena gastro-epiploica dextra*).

3. Die Milzarterie (*Art. lienalis*) (ist hier im Verhältniss zu den andern Arterien zu dünn).

4. Die rechte untere Grimmdarmarterie (*Art. ileo-colica*).

5. Die rechte mittlere Grimmdarmarterie (*Art. colica dextra media*).

6. Die rechte obere Grimmdarmarterie (*Art. colica dextra superior*).

7. Die untere Gekrösarterie (*Art. mesenterica inferior*).

8. Die obere linke Grimmdarmarterie (*Art. colica sinistra superior*).

9. Die untere linke Grimmdarmarterie (*Art. colica sinistra inferior*).

10. Die innere Mastdarmarterie (*Art. haemorrhoidalis interna*). — Diese Arterien 4 — 10. sind von ihren Venen begleitet.

11. 11. Die Nierenarterien (*Arteriae renales*) von ihren Venen grösstentheils bedeckt.

12. Die rechte Hüftarterie (*Art. iliaca dextra*) (die linke ist leicht zu erkennen).

13. Die rechte Schenkelarterie und Vene (*Art. et Vena cruralis dextra*).

14. Die rechte Beckenarterie (*Art. hypogastrica dextra*).

15. Die rechte abgeschnittene gemeinschaftliche Schaamarterie (*Art. pudenda communis dextra*).

16. Desgleichen die Nabelarterie (*Art. umbilicalis*).

17. Die Gebärmutterarterie (*Art. uterina*).

18. Die Pfortader (*Vena portae*).

19. Die untere Hohlvene (*Vena cava inferior*).

20. Die linke und

21. Die rechte innere Saamenvene (*Vena spermatica interna sinistra et dextra*).

22. Die linke Schenkelarterie und Vene (*Art. et Vena cruralis*) ausserhalb der Bauchhöhle.

23. 23. Saugaderstämmchen der oberflächlichen Leistendrüsen der beiden Seiten.

24. Vordere Hüftknochendrüsen (*Glandulae iliacae anteriores*), welche längs den rechten Schenkelblutgefässen liegen.

25. Eine grössere hintere Hüftknochendrüse (*Glandula iliaca posterior*), die sich an der seitlichen Wand des Beckens zwischen der gemeinschaftlichen Schenkel- und Beckenarterie befindet.

26. Lendendrüsen (*Glandulae lumbales*), welche unten an der untern Hohlvene und der rechten Hüftvene liegen, und die Stämmchen der vorigen Drüsen (24. und 25.) aufnehmen.

27. Dergleichen, welche an der linken Hüftarterie und Vene und dem untern Theile der Aorta liegen.

28. 28. Dergleichen, welche höher an dem Umfange der untern Hohlvene und der Aorta liegen und mit ihren geflechtartigen Stämmchen, wodurch sie unter einander verbunden sind, vorzüglich das Lendengeflecht (*Plex. lumbalis*) bilden und die Stämme der vorigen Drüsen zunächst aufnehmen.

29. Stämmchen der vordern Hüftknochendrüsen (24.), die in die Lendendrüsen (26.) übergehen.

30. Dergleichen der hintern Hüftknochendrüse (25.) welche hinter der Beckenarterie weggehen, ein Geflecht bilden und zu den Lendendrüsen (26. und 27.) in die Höhe steigen.

31. Ein Stamm der Becken- oder hintern Hüftdrüsen der linken Seite, welcher in die Höhe steigend, hinter die Aorta tritt und in die Lendendrüsen hinter derselben übergeht.

32. Stämmchen der Beckendrüsen, welche zu den Lendendrüsen (27.) in die Höhe gehen.

33. Ein Stamm der Lendendrüsen (27.), der hinter die untere Hohlvene tritt, hier in Drüsen übergeht und zuletzt in den Brustgang endigt.

34. Stämmchen der oberflächlichen Saugadern der untern Fläche der Leber, welche hier hinter dem Gekröse herabkommen und in die Lendendrüsen (28.) übergehen.

35. Ein grösserer Stamm der oberflächlichen Saugadern der untern Fläche des rechten Leberlappens, welcher während seines Verlaufes an der untern Hohlvene sich in mehrere Aeste theilt und endlich in die Lendendrüsen (28.) endigt.

36. Stämmchen der Saugadern, welche aus dem linken dreieckigen Leberbande hervorkommen und hinter den Nierengefässen zu den an der Aorta liegenden Lendendrüsen gelangen.

37. 37. Untere Magennetzdrüsen (*Glandulae gastroepiploicae inferiores*), welche an dem grossen Bogen des Magens liegen, die Saugadern von der hintern Wand des Magens und dem grossen Netze aufnehmen und deren Stämmchen von der linken zur rechten Seite von einer Drüse zur andern gehen, bis sie zu den Drüsen, welche an dem Pförtner liegen, gelangen.

38. Einige obere Magennetzdrüsen (*Glandulae gastro-epiploicae superiores*), welche an der hintern Fläche des Magens an dem kleinen Bogen desselben liegen, Saugadern von derselben und dem kleinen Netze aufnehmen, und deren Stämmchen zu andern an dem kleinen Bogen des Magens liegenden Drüsen gehen.

39. Tiefe Saugadern der Milz, welche aus dem Hilus derselben hervorkommen.

40. Milzdrüsen (*Glandulae lienales*) welche an der Milzvene liegen und die Saugadern der Milz aufnehmen.

41. Eine Gekrösdrüse letzter Ordnung, welche an dem Stamme der grossen Gekrösvene sitzt.

42. 42. Gekrösdrüsen des Dünndarmes (*Glandulae mesaraicae*), welche sich in dem Anfangstheile des Dünndarmgekröses befinden und die Stämmchen der Saugadern des Dünndarmes, die hier abgeschnitten sind, aufnehmen.

43. Dergleichen, welche am Ursprunge des Gekröses und der Bauchspeicheldrüse liegen und die Stämmchen der vorigen und folgenden Drüsen aufnehmen.

44. 44. Gekrösdrüsen des rechten Grimmdarmes (*Glandulae mesocolicae dextrae*), welche an den Blutgefässen desselben sitzen und Saugadern des Blind- und rechten Grimmdarmes aufnehmen. Aus ihnen kommen Stämmchen, welche theils hinter dem Dünndarmgekröse zu den am Ursprunge desselben gelegenen Drüsen, theils zur folgenden Drüse gelangen.

45. Einige abgeschnittene Stämmchen der Saugadern des gewundenen Darmes, welche sich mit denen des rechten Grimmdarmes vereinigen.

46. Gekrösdrüsen des rechten Grimmdarmes, welche mehr nach innen an den rechten untern Grimmdarmblutgefässen liegen und die vorigen Stämmchen aufnehmen.

47. Dergleichen des queren Grimmdarms (*Glandulae mesocolicae transversae*), welche an dessen Blutgefässen sitzen, und die Saugadern von demselben aufnehmen; deren Stämmchen von einer dieser Drüsen zur andern gehen und endlich theils in die Gekrösdrüsen (43.), theils in die folgenden Drüsen übergehen.

48. Dergleichen, welche in der Nähe der linken Biegung (*Flexura sinistra*) des Grimmdarmes den Blutgefässen aufsitzen und Saugadern von dem queren und linken Grimmdarm aufnehmen.

49. 49. Gekrösdrüsen des linken Grimmdarmes (*Glandulae mesocolicae sinistrae*) welche an den Blutgefässen des linken Grimmdarmes hängen.

50. Dergleichen, welche an den Blutgefässen der Hüftkrümmung des Grimmdarmes (*Flexura iliaca*) sitzen.

51. Dergleichen, welche theils an dem Ende der Krümmung, theils an dem Anfange des Mastdarmes sitzen.

52. Dergleichen, welche mehr nach innen an der linken untern Grimmdarm- und der innern Mastdarmarterie und Vene liegen und die Stämmchen der vorigen Drüsen aufnehmen. Von ihnen gehen Stämme in die Lendendrüsen (27.).

53. Stämme der linken Grimmdarmgekrösdrüsen (49. und 50.), welche in die Lendendrüsen (28.) übergehen.

54. Ein Stamm der linken Grimmdarmgekrösdrüsen (48.), welcher zu der Gekrösdrüse des Dünndarmes (41.) geht und von welcher Stämmchen zu den Drüsen zwischen der untern Hohlvene und Aorta gehen.

55. Stämme der Dünndarmgekrösdrüsen (43.), die hinter der linken Nierenvene herab- und in die Lendendrüsen zwischen der untern Hohlvene und der Aorta übergehen. — Die übrigen Stämme der Dünndarmgekrösdrüsen (41. und 43.) in welchen sich die Stämme der Dünn- und Dickdarmgekrösdrüsen (42. 47. und 48.) vereinigen, sind leicht zu erkennen.

56. Stämmchen der tiefen Saugadern der rechten Niere, die aus dem Hilus derselben hervorkommen und an der Vene zu den Lendendrüsen gehen.

57. Dergleichen der linken Niere.

58. Stämmchen der linken Nebenniere, die hinter die Nierengefässe treten und in die hinter der Aorta liegenden Lendendrüsen übergehen.

59. Stämmchen der Saugadern des obern Theiles der Scheide und des untern Theiles der Gebärmutter, welche in die hintere Hüftknochendrüse (25.) gehen.

60. Stämmchen der Saugadern der Muttertrompeten und des breiten Mutterbandes der rechten Seite, welche sich mit denen der Gebärmutter vereinigen und in das an dem Eierstocke liegende Geflecht übergehen.

61. Hintere Saugadern der Gebärmutter.

62. Das Geflecht, welches an dem Eierstocke liegt, in welchen die Stämmchen der Saugadern (60. und 64.) zusammenlaufen.

63. 63. Stämme des Eierstockgeflechtes, welche längs der innern Saamenarterie und Vene bis zur Gegend der Nieren heraufsteigen und sich in die Lendendrüsen (28.) zwischen der Hohlvene und Aorta begeben.

64. Dergleichen der linken Seite, welche zu den Lendendrüsen, die an der äussern Seite der Aorta liegen, heraufsteigen.

# Erklärung der Kupfertafel XV.

Der Bauch- und Beckentheil des Rumpfes einer zwölf Tage nach ihrer Entbindung gestorbenen Frau. Der Magen mit der Bauchspeicheldrüse, ein grosser Theil der Leber und der Darmkanal sind weggenommen; die Gebärmutter ist nach Wegnahme der Schaamknochen, mit den Muttertrompeten, den Eierstöcken und breiten Mutterbändern nach vorn herabgelegt worden. Es sind an diesem die Saugadern der Leber, der Milz, der Nieren, der Gebärmutter und der Muttertrompeten, so wie die Drüsen und Stämme des Lendengeflechtes zu sehen.

*a.* Der zehnte Brustwirbel.

*b.* Die durchsägte linke achte Rippe.

*c.* Desgleichen die linke eilfte Rippe.

*d.* Desgleichen die rechte zwölfte Rippe.

*e. e. e. e.* Der Hüftkamm der beiden Seiten.

*f.* Der Durchschnitt des linken Schaamknochens.

*g.* Die innere Fläche der linken herabgelegten Bauchmuskeln.

*h. h.* Aeste der innern Schenkel des Zwergfelles.

*i. i.* Der viereckige Lendenmuskel.

*k. k.* Der grosse runde Lendenmuskel.

*l. l.* Der innere Darmknochenmuskel.

*A. A.* Der rechte Theil der Leber.

*B.* Die Milz (*Lien* s. *Splen.*)

*C. C.* Die Nieren (*Renes*).

*D. D.* Die Nebennieren (*Glandulae suprarenales*).

*m. m.* Die Harnleiter (*Ureteres*).

*E.* Der Scheitel der Harnblase (*Vertex vesicae urinariae*).

*F.* Der abgeschnittene und unterbundene Mastdarm (*Intestinum rectum*).

*G.* Die nach vorn und unten herabgelegte Gebärmutter (*Uterus*).

*H. H.* Die Muttertrompeten (*Tubae Fallopianae*)

*n. n.* Die breiten Mutterbänder (*Ligamenta lata uteri*).

*o. o.* Die Franzen der Muttertrompeten (*Fimbriae*), welche die äussere Mündung derselben umgeben.

*I.* Der rechte Eierstock (*Ovarium dextrum*).

1. Die abgeschnittene unpaarige Vene (*Vena azygos*).

2. Die oben unterbundene Aorta.

3. Die abgeschnittene Baucharterie (*Art. coeliaca*), unter welcher man auch die abgeschnittene obere Gekrösarterie sieht, die hier nicht bezeichnet ist.

4. 4. Aeste der abgeschnittenen Milzarterie.

5. Die abgeschnittene untere Gekrösarterie.

6. 6. Die Hüftarterien.

7. Die mittlere Kreuzknochenarterie und Vene.

8. 8. Die äussere Bauchdeckenarterie (*Art. circumflexa ilei*).

9. Die untere Hohlader (*Vena cava inferior*).

10. 10. Die Nebennierenvenen (*Venae suprarenales*).

11. 11. Die Nierenvenen (*Venae renales*).

12. 12. Die innern Saamenvenen (*Venae spermaticae internae*).

13. 13. Das Rankengeflecht (*Plex. pampiniformis*) beider Seiten.

Die übrigen Blutgefässe, welche zur Gebärmutter, den Eierstöcken und den Muttertrompeten gehen, so wie die übrigen nicht bezeichneten Venen sind leicht zu erkennen.

14. 14. 14. Oberflächliche Saugadern der rechten untern Gliedmasse, welche von unten herauf kommen und hier durchschnitten sind.

15. 15. 15. Oberflächliche Saugadern, welche von den Gesässen herum kommen und in die Leistendrüsen übergehen.

16. 16. Untere oberflächliche Leistendrüsen, (*Glandulae inguinales superficiales*).

17. Obere oberflächliche Leistendrüsen, welche an dem Schenkelbogen (Fallopisches Band) liegen.

18. Ein Stamm der Saugadern der Lendengegend, der längs dem Hüftkamme verläuft und in die obern Leistendrüsen übergeht.

19. Zwei obere Darmknochendrüsen, welche auf dem rechten Darmknochenmuskel liegen, und Saugadern von den Bauchmuskeln und dem Bauchfelle aufnehmen.

20. Ein Stamm der obern Darmknochendrüsen (19.), welcher in die vordern Hüftknochendrüsen, die an den gemeinschaftlichen Schenkelarterien liegen, herabgeht.

21. Obere Hüftkammdrüsen, welche an der äussern Bauchdeckenarterie der linken Seite liegen, und Stämmchen der Saugadern der Bauchmuskeln und des Bauchfelles aufnehmen.

22. Vordere Hüftknochendrüsen, welche an der äussern Seite der linken Schenkelarterie in und hinter dem Schenkelring liegen.

23. Stämmchen der Leistendrüsen, die in die vorigen Hüftdrüsen übergehen.

24. Obere Hüft- oder die Hüftkammdrüsen, welche in der Richtung des linken Hüftkammes liegen und deren Stamm in die Hüftdrüse (22.) übergeht.

25. Dergleichen, welche an dem innern Darmknochenmuskel liegen, ein Stämmchen von den Saugadern des Bauchfelles und der Bauchmuskeln aufnehmen, und mit den vorigen Drüsen und den Hüftdrüsen (22.) zusammenhängen.

26. Ein Stämmchen der Darmknochendrüsen (25.), welches hinter dem runden Lendenmuskel weg, zu den dicht an der Wirbelsäule liegenden Lendendrüsen geht.

27. 27. Hintere Hüftknochendrüsen der beiden Seiten, welche zwischen der gemeinschaftlichen Schenkel- und der Beckenarterie liegen.

28. Kreuzknochendrüsen (*Glandulae sacrales*), welche an dem Kreuzkochen liegen.

29. Vordere Hüftknochendrüsen, (*Glandulae iliacae anteriores*), welche um die rechte gemeinschaftliche Hüftarterie und Vene an dem fünften Lendenwirbel liegen.

30. 30. Dergleichen auf der linken Seite.

31. 31. 31. Lendendrüsen (*Glandulae lumbales*) welche längs der Aorta herauf liegen.

32. 32. Dergleichen an der untern Hohlvene herauf.

33. Stämme der linken Hüftdrüsen, welche zwischen der linken Hüftarterie und Vene hervorkommen und sich in den Lendendrüsen verlieren.

34. Dergleichen, welche aus dem Becken von dem Mastdarme kommen und in die Kreuzknochendrüsen (28.) übergehen.

35. Obere Lendendrüsen, welche an der Aorta, der linken Nierenarterie und dem innern Schenkel des Zwergfelles liegen.

36. Dergleichen, welche an dem rechten innern Schenkel des Zwergfelles liegen.

37. Stämmchen der oberflächlichen Saugadern der untern Fläche der Leber, die an der Hohlvene zu den Lendendrüsen herabgehen.

38. Abgeschnittene Stämmchen der oberflächlichen Saugadern der obern Leberfläche, welche hinter der Leber herabsteigend in die Lendendrüsen (36.) übergehen.

39. Ein abgeschnittenes grösseres Stämmchen der tiefen Saugadern der Leber, welches sich in die Lendendrüsen (32.) begiebt.

40. 40. Milzdrüsen (*Glandulae lienales*), welche an dem Hilus der Milz liegen.

41. 41. 41. Bauchspeicheldrüse-Milzdrüsen (*Glandulae splenico-pancreaticae*), welche an den Milzblutgefässen sitzen, und Saugadern der Milz, der Bauchspeicheldrüse und des Netzes aufnehmen.

42. 42. Oberflächliche Saugadern der Milz, welche in die Substanz der Milz dringen und sich mit den tiefen vereinigen.

43. Dergleichen, welche in die Milzdrüsen (40.) übergehen.

44. Zwei Stämme der Bauchspeicheldrüse-Milzdrüsen (40. 44.), welche in die Lendendrüsen (31.) übergehen.

45. Ein abgeschnittener Stamm, welcher aus den obern Lendendrüsen kommt und vor der Aorta zum Brustgang heraufsteigt.

46. Ein Stämmchen der Saugadern der linken Nebenniere, welches sich in die obern Lendendrüsen (35.) verliert.

47. 47. 47. 47. Oberflächliche Saugadern der Nieren, welche in die Substanz der Nieren dringen, um sich mit den tiefen Saugadern derselben zu vereinigen.

48. Dergleichen, welche sich mit den tiefen ausserhalb der Nieren vereinigen.

49. Tiefe Saugadern der Nieren, welche aus dem Hilus der linken Niere hervorkommen und in die Lendendrüsen (31. und 35.) übergehen.

50. Dergleichen, der rechten Niere.

51. Ein Stamm der Saugadern der Harnblase der linken Seite, welcher in die hintern Hüftknochendrüsen (27.) übergeht.

52. 52. Stämme, welche von den Saugadern der Mutterscheide, der Harnblase und des Mastdarmes entstehen und sich in den hintern Hüftknochendrüsen verlieren.

53. Stämmchen der Saugadern des untern Theiles der Gebärmutter, von der vordern und hintern Fläche derselben.

54. Dergleichen, welche von oberflächlichen und tiefen Saugadern der hintern Fläche der Gebärmutter entstehen und in den folgenden Stamm zusammenfliessen.

55. Der Stamm der vorigen Saugadern, welcher auch Saugadern der vordern Fläche der Gebärmutter aufnimmt.

56. Ein grosser Stamm, welcher den vorigen Stamm und mehrere Saugadern der vordern und hintern Fläche der Gebärmutter aufnimmt.

57. Saugadergeflecht des linken Eierstockes.

58. Stämme der Saugadern der vordern und hintern Fläche des Grundes der Gebärmutter, welche in das vorige Geflecht übergehen.

59. Stämmchen der Saugadern der linken Muttertrompete.

60. 60. 60. Grössere und kleinere Stämme des Eierstockgeflechtes, welche an den Saamenblutgefässen in die Höhe steigen und in die obern Lendendrüsen übergehen.

61. 61. Stämmchen der Saugadern der hintern Fläche der Gebärmutter auf der rechten Seite.

62. Ein Stamm derselben, welcher an den Saamenblutgefässen in die Höhe steigt.

63. Stämme der Saugadern der vordern und hintern Fläche der Gebärmutter, welche sich hinter dem Eierstocke verbergen und in das hier befindliche Geflecht übergehen.

64. Stämme des rechten Eierstockgeflechtes, welche an Saamenblutgefässen in die Höhe steigen und in die Lendendrüsen (32.) übergehen.

65. Der Anfangstheil des grossen Brustganges (*Ductus thoracicus major*).

# Pfennig - Encyklopädie

der

# Anatomie.

## NERVENLEHRE.

## Erklärung der Kupfertafel I.

Ein männlicher Körper, von vorn dargestellt, an welchem auf der linken Seite die Hautnerven, auf der rechten Seite die oberflächlichen Muskelnerven zu sehen sind. Der Schlüsselknochen und die Brustmuskeln der rechten Seite sind zurückgelegt, und so die Achselhöhle geöffnet, der vordere grosse Sägemuskel, die äusseren Zwischenrippenmuskeln, der äussere und innere schiefe Bauchmuskel sind weggenommen, und der gerade Bauchmuskel ist von aussen nach innen etwas umgewendet worden. Die Muskeln der linken Extremitäten sind noch mit der aponeurotischen Binde überzogen.

*A.* Der Brustknochen (*Sternum*).

*B.* Die erste Rippe (*Costa prima*).

*C.* Die eilfte Rippe (*Costa undecima*).

*D. D.* Die beiden Schlüsselknochen (*claviculae*); der rechte ist zurückgelegt worden.

*E.* Der Kehlkopf (*Larynx*).

*F.* Die Schilddrüse (*Glandula thyreoidea*).

*a. a.* Die beiden Kopfnicker (*M. Sterno-cleidomastoidei*); von dem rechten ist nur das obere Ende zu sehen.

*b.* Der rechte Niederzieher des Zungenknochens (*M. Sterno-hyoideus*).

*d.* Der Niederzieher des Kehlkopfes (*Sterno-thyreoideus*).

*c.* Der Rückwärtszieher des Zungenknochens (*M. Omohyoideus*) ist unten abgeschnitten worden; so wie rechts alle Muskeln, welche hinter dem Kopfnicker liegen, noch mit Zellgewebe überzogen sind.

*e.* Das untere Ende des rechten vordern Rippenhalters (*M. Scalenus anticus*).

Hinter den Halsnerven sieht man den Kappenmuskel, den Schulterblattheber, den mittlern Rippenhalter und zum Theil die zwischen diesen Muskeln liegenden Nackenmuskeln der rechten Seite.

*f. f.* Der grosse Brustmuskel (*M. Pectoralis major*) der beiden Seiten; der rechte ist zurückgelegt worden.

*g.* Der zurückgelegte rechte kleine Brustmuskel (*M. Pectoralis minor*).

Der rechte Unterschulterblattmuskel und der breite Rückenmuskel sind hinter dem Armgeflechte, so wie die innern Zwischenrippenmuskeln, welche noch die Räume zwischen den Rippen ausfüllen, sind leicht zu erkennen.

*h. h.* Die dreieckigen Armstrecker (*M. Deltoidei*); von dem rechten ist nur das untere Ende zu sehen.

*i. i.* Der linke grosse vordere Sägemuskel (*M. Serratus anticus major*).

*k. k.* Der linke äussere schiefe Bauchmuskel (*M. Obliquus externus abdominis*).

*l. l.* Der linke breite Rückenmuskel (*M. Latissimus dorsi*).

*m. m.* Der rechte quere Bauchmuskel (*M. Transversus abdominis*.

*n.* Der untere Theil der Aponeurose des rechten äussern schiefen Bauchmuskels; unten und innen sieht man noch den Bauchring mit dem, durch diesen herabsteigenden Samenstrang.

*o. o. o.* Die geraden Bauchmuskeln (*M. Recti abdominis*); der rechte ist etwas herumgelegt worden,

übrigens scheint dieser noch grösstentheils, so wie der linke durch ihre Scheide durch.

*p.* Die durchscheinenden Pyramidalmuskeln (*M. Pyramidales abdominis*).

*q.* Der rechte Hakenarmmuskel (*M. Coracobrachialis*).

*r.* Der kurze Kopf des zweiköpfigen Armmuskels (*Caput breve bicipitis*).

*s.* Der lange Kopf (*Caput longum*) desselben.

*t.* Die abgeschnittene Aponeurose des zweiköpfigen Armmuskels (*Aponeurosis musculi bicipitis*).

*u.* Der rechte innere Armmuskel (*M. Brachialis internus*).

*v.* Der innere Rand des rechten dreiköpfigen Armmuskels (*M. Triceps brachii*).

*w.* Der etwas nach aussen zurückgelegte lange Rückwärtswender der Hand (*M. Supinator longus*).

*x.* Der rechte runde Vorwärtswender (*Pronator teres*).

*y.* Der äussere Handbeuger (*M. Flexor carpi radialis*).

*z.* Der oberflächliche gemeinschaftliche Fingerbeuger (*M. Flexor digitorum communis sublimis*).

*α.* Der etwas zurückgelegte innere Handbeuger (*M. Flexor carpi ulnaris*).

*β.* Die Sehne von dem langen Abzieher des Daumens (*Tendo abductoris pollicis*).

*γ.* Das eigne Hohlhandband (*Lig. carpi volare proprium*); die unter diesem Bande hervorkommenden Sehnen der Fingerbeuger sind leicht zu erkennen.

*δ. δ.* Die wurmförmigen Muskeln (*M. Lumbricales*).

*ε. ε.* Der kurze Abzieher des Daumens (*M. Abductor brevis pollicis*) auf beiden Seiten.

*ζ. ζ.* Der kurze Daumenbeuger (*M. Flexor brevis pollicis*) beider Seiten.

*η. η.* Der Abzieher und der kurze Beuger des kleinen Fingers (*M. Abductor et Flexor brevis digiti minimi*) der beiden Hände. — Die Aponeurose der linken Hohlhand ist zu erkennen.

*ϑ.* Der rechte Schenkelbindenspanner (*M. Tensor fasciae latae*).

*ι. ι.* Der rechte Schneidermuskel (*M. Sartorius*).

*κ.* Der rechte schlanke Schenkelmuskel (*M. Gracilis femoris*).

*λ.* Die Sehne des Schneider- und des schlanken Schenkelmuskels.

*μ.* Der äussere grosse Schenkelmuskel (*M. Vastus externus*).

*ν.* Der innere grosse Schenkelmuskel (*M. Vastus internus*).

*ξ.* Der gerade Schenkelmuskel (*M. Rectus femoris*).

*o.* Der lange Abzieher des Oberschenkels (*M. Abductor longus*).

*π.* Der Kammmuskel (*M. Pectinaeus*).

*ϱ.* Der ausserhalb der Bauchhöhle liegende Theil des innern Darmknochen- und des grossen runden Lendenmuskels.

*σ.* Der hervorragende innere Theil des dreiköpfigen Wadenmuskels (*M. Gastrocnemius internus et Soleus*).

*τ.* Der vordere Schienknochenmuskel (*M. Tibialis anticus*).

*υ.* Der lange gemeinschaftliche Zehenstrecker (*M. Flexor digitorum communis longus*) mit dem langen Fibularmuskel, etwas herausgezogen.

*χ.* Der kurze gemeinschaftliche Zehenstrecker (M. *Flexor digitorum brevis*).

1. Die gemeinschaftliche Kopfarterie (*Carotis communis*).

2. Die gemeinschaftliche Kopfvene (*V. cephalica communis s. jugularis interna*).

3. Der absteigende Ast des Zungenfleischnerven (*Ram. descendens nervi hypoglossi*) der rechten Seite.

4. Der gemeinschaftliche Verbindungsast (*Ram. communicans*) des zweiten und dritten Halsnerven, welcher sich mit dem vorigen verbindet.

5. Der vordere Ast des dritten Halswirbelnerven (*Ram. anterior nervi cervicalis tertii*).

6. Der vordere Ast des vierten Halswirbelnerven (*Ram. anterior nervi cervical. quarti*).

7. Abgeschnittene Oberschlüsselknochennerven (*Nervi supraclaviculares*).

8. Hintere Oberschlüsselknochennerven (*Nervi supraclaviculares posteriores*), welche in den Kappenmuskel übergehen.

9. Der Zwergfellnerv (*Nerv. phrenicus*) bis zum Eintritt in die Brusthöhle.

10. Der linke mittlere Hautnerv des Halses (*Nerv. subcutaneus medius colli*).

11. Zwei untere Hautnerven des Halses (*Nervi subcutanei inferiores colli*).

12. Vordere Oberschlüsselknochennerven (*Nervi supraclaviculares anteriores*) der linken Seite.

13. Mittlere Oberschlüsselknochennerven (*Nervi supraclaviculares medii*).

14. Hintere Oberschlüsselknochennerven (*Nervi supraclaviculares posteriores*).

15. Der vordere Ast des rechten fünften Halswirbelnerven (*Ram. anterior nervi cervicalis quinti*).

16. Des sechsten Halswirbelnerven (*Nervi cervical. sexti*).
17. Des siebenten Halswirbelnerven (*Nervi cervical. septimi*).
18. Des achten Halswirbelnerven (*Nervi cervical. octavi*) in Vereinigung mit dem vordern Ast des ersten Brustwirbelnerven.
19. Die Schlüsselknochenarterie (*Art. subclavia*).
20. Das Armnervengeflechte (*Plexus brachialis nervorum*).
21. Vordere Brustnerven (*Nervi pectorales anteriores*).
22. Der hintere Brustnerv (*Nerv. pectoralis posterior*) (muss hier von dem Verbindungszweige mit dem Brachialgeflechte und dem mittlern Hautnerven (29), hinter welchem er herabkommt, getrennt gedacht werden).
23. Der mittlere Unterschulterblattnerv (*Nerv. subscapularis medius*).
24. Der untere oder lange Unterschulterblattnerv (*Nerv. subscapularis inferior s. longus*), welcher zum breiten Rückenmuskel geht.
25. 25. Der rechte äussere Hautnerv oder Muskelhautnerv (*Nerv. cutaneus externus s. musculo-cutaneus*) (ist hier etwas zu dünn zu den andern Nerven).
26. Der linke Muskelhautnerv (*Nerv. musculo-cutaneus sinister*), wo er durch die Armbinde hervortritt.
27. Seine Verbindung mit dem oberflächlichen oder Rückenhandast des Radialnerven (58).
28. Ein ungewöhnlicher Hohlhandast (*Ram. palmaris*), der aus der Verbindung des vorigen entsteht und gewöhnlich aus dem Mediannerven des Armes entspringt.
29. 29. Der rechte mittlere Hautnerv des Arms (*Nerv. cutaneus medius s. internus major*) unten abgeschnitten.
30. Der linke mittlere Hautnerv (*Nerv. cutaneus medius sinister*), wo er aus der Achselhöhle hervorgetreten ist.
31. Aeste (*Rami*) desselben, welche die Oberarmbinde (*Vagina brachii*) durchbohren.
32. Fortsetzung des mittlern Hautnerven (*Nerv. cutaneus medius*), wo er durch die Armbinde hervortritt.
33. Der Hohlhandast (*Ram. palmaris*) und
34. Der Ellenbogenast (*Ram. ulnaris*) desselben.
35. Ein Endzweig des Ellenbogenastes.
36. Der linke innere Hautnerv (*Nerv. cutaneus internus s. cutaneus internus minor*), wo er aus der Achselhöhle kommt.
37. Der Armhautast oder der hintere innere Hautnerv des Oberarms (*Ram. cutaneus brachialis s. cutaneus internus posterior*), welcher von dem seitlichen oder hintern Hautbrustnerven des zweiten oder dritten, oder von beiden zugleich gebildet wird, und durch einen Zweig (der hier hinter die Armbinde tritt) mit dem vorigen zusammenfliesst.
38. Ein Zweig des innern Hautnerven (36).
39. Fortsetzung des innern Hautnerven, wo er durch die Armbinde hervortritt.
40. Hautzweige des Achselnerven (*Rami cutanei nervi axillaris*).
41. Der linke Mittelarmnerv (*Nerv. medianus sinister*) gleich unter der Achselhöhle.
42. Der linke Ellenbogennerv (*Nerv. ulnaris*) eben daselbst.
43. Die linke Armarterie (*Art. brachialis sinistra*); da wo diese mit den beiden vorigen Nerven, den mittlern und innern Hautnerven aus der Achselhöhle heraus und hinter die Armbinde tritt.
44. Die rechte Armarterie (*Art. brachialis dextra*).
45. Die Speichenarterie (*Art. radialis*).
46. Die Ellenbogenarterie (*Art. ulnaris*).
47. Der rechte Mittelarmnerv (*Nerv. medianus dexter*).
48. Der Mittelarmnerv (*Nerv. medianus*), wo er hinter den runden Vorwärtswender tritt.
49. Da wo derselbe am Unterarm oberflächlicher wird, und zwischen dem äussern Handbeuger (*y*) und dem oberflächlichen gemeinschaftlichen Fingerbeuger verläuft, und hinter das eigentliche Volarband tritt.
50. Der Hohlhandast (*Ramus volaris*) ist zurückgelegt.
51. Der Speichenast des Mittelarmnerven (*Ram. radialis nervi mediani*), welcher wie die folgenden Aeste:
52. Die Aeste (*Rami*) des Ellenbogenastes desselben (*Ramus ulnaris nervi mediani*) unter dem Volarbande hervorkommen und sich in die Hohlhandfingernerven (*Nervi digitales volares*) spalten.
53. Die linken Hohlhandfingernerven (*Nervi digitales volares nervi mediani sinistri*), welche von dem Mediannerven unter der Aponeurose der Hohlhand hervortreten.
54. Der rechte Speichennerv (*Nerv. radialis dexter*), wo er hinter der Brachialarterie hervorkommt und hinter den Oberarmknochen tritt.
55. Wo derselbe aus dem dreiköpfigen Armmuskel nach aussen hervorkommt und zwischen dem innern

Armmuskel und dem langen Rückwärtswender der Hand verläuft.

56. Ein Zweig desselben für den Rückwärtswender (*Ramus musculi supinatoris longi*).

57. Stelle, wo der Rückenast des Speichennerven (*Ram. dorsalis nervi radialis*) sich zum Rücken der Hand begiebt.

58. Der Rückenast des linken Speichennerven (*Ram. dorsalis nervi radialis sinistri*), wo er durch die Unterarmbinde hervortritt, und sich theils mit dem äussern Hautnerven verbindet, theils sich zum Rücken der Hand und dem äussern Rande der Hohlhand bis zum Daumen verbreitet.

59. 59. Die Aeste desselben, welche sich zum Rücken der Hand begeben (sie sind hier in dieser Abbildung im Verhältniss zu dünn gerathen).

60. Die Zweige (*Rami*) zum kurzen Abzieher und Beuger des Daumens.

61. Ein langer Zweig, welcher als äusserer Rückennerv des Daumens (*Nerv. dorsalis radialis pollicis*) endet.

62. Der rechte Ellenbogennerv (*Nerv. ulnaris dexter*), welcher hinter der Brachialarterie herabsteigt.

63. Derselbe in seinem Verlaufe an dem Unterarme.

64. Der lange Hohlhandhautast (*Ram. palmaris longus cutaneus*), welcher zurückgelegt worden ist.

65. Der tiefe Hohlhandast (*Ram. volaris profundus*), welcher zwischen dem kurzen Beuger und dem Abzieher des kleinen Fingers zur Tiefe der Hohlhand tritt.

66. Die Hohlhandfingernerven (*Nervi digitales volares*) für den vierten und fünften Finger, worein sich der oberflächliche Hohlhandast (*Ram. volaris sublimis*) spaltet.

67. Der Verbindungszweig (*Ram. communicans*) mit dem Ulnaraste des Mediannerven.

68. Ein Verbindungszweig des Rückenhandastes des Ulnarnerven mit dem innern Hohlhandnerven des kleinen Fingers.

69. Der lange Hauthohlhandast des linken Ellenbogennerven (*Ram. palmaris longus ulnaris*).

70. Zweige des oberflächlichen Hohlhandastes desselben, welche sich in die Haut und Muskeln des innern Randes der Hohlhand verbreiten.

71. Der innere Hohlhandnerv des vierten Fingers (*Nerv. volaris ulnaris digiti annularis*).

72. Die beiden Hohlhandnerven des kleinen Fingers (*Nervi volares digiti minimi*).

73. Der vordere oder Zwischenrippenast des ersten rechten Brustwirbel- oder Rippennerven (*Ram. anterior s. intercostalis nervi thoracis s. costalis primi*).

74. Derselbe Ast des siebenten Rippennerven (*Ram. intercostalis nervi costalis septimi*).

75. Der abgeschnittene und herabgelegte seitliche Brusthautnerv (*Nerv. cutaneus lateralis*) vom zweiten Zwischenrippennerven.

76. Der vordere Brusthautast desselben.

77. Das abgeschnittene Ende desselben.

78. Der vordere oder Zwischenrippenast des achten Brustwirbelnerven (*Ram. intercostal. nervi thoracis octavi*).

79. Der vordere Ast des zwölften Brustwirbelnerven (*Ram. anterior nervi thoracis duodecimi*); die übrigen sich in den Bauchmuskeln verbreitenden Aeste sind zu erkennen.

80. Hautzweige des seitlichen Brustnerven von dem zweiten Intercostalnerven (*Rami cutanei nervi lateralis pectoris*) der linken Seite.

81. Der vordere Hautzweig des seitlichen Brusthautnerven (*Ram. anterior nervi lateralis tertii pectoris*) vom dritten Intercostalaste.

82. Der hintere Zweig des seitlichen Brusthautnerven (*Ram. posterior nervi cutanei lateralis tertii pectoris*) vom dritten Intercostalaste, welcher sich mit einem aus dem Brachialgeflechte zu dem hintern innern Hautnerven (37.), der hier abgeschnitten ist, vereiniget.

83. Der hintere Zweig (*Ram. posterior*) des seitlichen Brusthautnerven des vierten Intercostalastes.

84. Der vordere Zweig (*Ram. anterior*) desselben.

85. Der hintere Zweig (*Ram. posterior*) des seitlichen Brusthautnerven von dem fünften Intercostalaste.

86. Der vordere Zweig (*Ram. anterior*) desselben.

87. Der Zweig des letztern, welcher sich in der Brustwarze und dem Hofe (*Areola*) derselben verästelt.

88. Der hintere Zweig des seitlichen Hautbrustnerven (*Ram. posterior nervi cutanei lateralis pectoris*) vom siebenten Intercostalaste.

89. Der vordere Zweig (*Ram. anterior*) desselben.

90. Der Endzweig des vordern Brusthautnerven (*Nerv. cutaneus anterior pectoris*) vom zweiten Intercostalaste.

91. Derselbe Zweig vom siebenten Intercostalaste.

92. Der vordere Zweig des seitlichen Bauchhautnerven (*Ram. anterior nervi cutanei abdominis lateralis*) vom eilften Intercostalaste.

93. bis 94. Endzweige der vordern Aeste oder der Bauch-

muskelnerven von dem achten bis eilften Brustwirbelnerven.

95. Der Hüft-Beckennerv (*Nerv. ileo-hypogastricus*) von dem vordern Aste des ersten Bauchwirbelnerven.

96. Der Hautzweig (*Ram. cutaneus*) desselben, welcher sich über und in dem Schamberg verbreitet.

97. Derselbe Hautzweig der linken Seite.

98. Der abgeschnittene Endzweig des rechten Hüftbeknnerven (95).

99. Derselbe Zweig auf der linken Seite, welcher durch den Bauchring hervortritt und sich in dem Schamberg, dem vordern Theil des Hodensakkes und hier noch in der Haut des Oberschenkels verbreitet.

100. Ein Verbindungsast des Hüftleistennerven (*Ram. communicans nervi ileo-inguinalis*) vom zweiten Lendennerven.

101. Der äussere Schamnerv (*Nerv. spermaticus externus*), welcher sich bis um die eigenthümliche Scheidenhaut des Hoden (*Tunica vaginalis propria testis*) verbreitet.

102. 102. Der vordere äussere Hautnerv des Oberschenkels (*Nerv. cutaneus femoris anterior externus*); der linke ist abgeschnitten worden.

103. 103. Ein Ast, welcher entweder aus dem vorigen schon in der Brusthöhle, oder von dem Lendenleistennerven entsteht.

104. Der linke Lenden-Leistennerv (*Nerv. lumbo-inguinalis*.

105. Ein Hautzweig des äussern Samennerven (*Ram. cutaneus nervi spermatici externi*).

106. 106. Die Schenkelarterie (*Art. cruralis*) und

107. 107. Die Schenkelvene (*Ven. cruralis*) beider Seiten.

108. Die rechte umgeschlagene Hüftarterie (*Art. circumflexa ilei interna*).

109. Die rechte Bauchdeckenvene (*Ven. epigastrica*).

110. Der rechte Schenkelnerv (*Nerv. cruralis dexter*).

111. 111. Der vordere mittlere Hautnerv des Oberschenkels (*Nerv. cutaneus anterior medius femoris*); der rechte ist unten abgeschnitten.

112. 112. Der vordere innere Hautnerv des Oberschenkels (*Nerv. cutaneus anterior internus femoris*); der rechte ist unten abgeschnitten und der linke ist wie bei dem vorigen in seiner Verzweigung zu sehen.

113. 113. Ein innerer oberer Hautzweig, welcher entweder von dem vorigen oder von dem Schenkelnerven kommt.

114. Der unten zum Vorschein kommende Nerv für den äussern grossen Schenkelmuskel (*Nerv. musculi vasti externi*).

115. 115. Der rechte unten abgeschnittene, und der linke in seiner Verbreitung unten sichtbare innere grosse Haut- oder Rosennerv (*Nerv. cutaneus internus major s. saphenus*).

116. 116. Der rechte und der linke oberflächliche Wadenknochennerv (*Nerv. peronaeus s. fibularis superficialis.*

117. 117. Der innere Hautast des Fussrückens (*Ram. dorsalis internus s. Nerv. cutaneus internus dorsi pedis*) beider Seiten.

118. Der äussere Ast oder der mittlere Hautnerv des Fussrückens (*Ram. dorsalis externus s. Nerv. cutaneus medius dorsi pedis*).

119. Die Verbindung des Rosennerven mit dem innern Fussrückennerven.

120. 120. Der äussere Hautnerv des Fussrückens (*Nerv. cutaneus externus dorsi pedis*) beider Seiten, welcher aus der Vereinigung des äussern Astes des Fibularnerven und des langen Hautastes des Tibialnerven entsteht, und hier unter dem äussern Knöchel hervorkommt.

121. 121. Seine Verbindung mit dem mittlern Fussrückennerven.

122. 122. Der Endast oder Fussrückenast des tiefen Wadenknochennerven (*Ram. dorsalis nervi peronaei profundi*) beider Seiten.

123. Dessen Verbindung mit dem innern Rückennerven der grossen Zehe.

Die Rückenzehennerven (*Nervi digitales dorsales pedis*), welche aus der Verzweigung des innern (117), mittlern (118) und äussern (120) Hautnerven des Fussrückens kommen, sind leicht zu erkennen.

# Erklärung der Kupfertafel II.

Ein männlicher Körper von der linken Seite, an welchem man die oberflächlichen und vorzüglich die Hautnerven dargestellt sieht; die Gliedmassen sind mit der aponeurotischen Binde und der hintere Umfang des Kopfes mit der Sehnenhaube überzogen.

*A. A.* Der Hautschnitt am Kopfe.

*B.* Das nach vorn übergelegte äussere Ohr.

*C.* Die Ohrspeicheldrüse (*Parotis*).

*D.* Die Unterkieferdrüse (*Glandula submaxillaris*).

*a.* Die Rückwärtszieher des Ohres (*M. Retrahentes auris*).

*b. b.* Der Herab- und der Rückwärtszieher des Zungenknochens (*M. Sterno- et Omohyoideus*).

*c. c.* Der Kopfnicker (*M. Sternocleidomastoideus*).

*d. d.* Der Kappenmuskel (*M. Trapezius s. Cucullaris*).

*e. e.* Der dreieckige Armstrecker (*M. Deltoideus*).

*f.* Der untere Gräten- und der kleine runde Armmuskel (*M. Infraspinatus et Teres minor*), noch mit der Aponeurose bedeckt.

*g.* Der grosse Brustmuskel (*M. Pectoralis major*).

*h.* Die Brustwarze (*Papilla mammae*).

*i. i.* Der vordere grössere sägeförmige Muskel (*M. Serratus anticus major*).

*k. k.* Der äussere schiefe Bauchmuskel (*M. Obliquus externus abdominis*).

*l.* Der Bauchring (*Annulus abdominis*).

*m. m.* Der breite Rückenmuskel (*M. Latissimus dorsi*).

*n. n.* Der durchscheinende gerade Bauchmuskel (*M. Rectus abdominis*).

*o. o.* Der grosse Gesässmuskel (*M. Glutaeus maximus*).

Die übrigen durchscheinenden Muskeln sind leicht zu erkennen.

1. Der grosse Hinterhauptsnerv (*Nerv. occipitalis magnus*).
2. Der kleine Hinterhauptsnerv (*Nerv. occipit. minor*).
3. Der Ohrzweig desselben (*Ram. auricularis*).
4. Der vordere Ast des grossen Ohrnerven (*Ram. anterior nervi auricularis magni.*)
5. Der hintere Ast (*Ram. posterior*) desselben, welcher schon, in mehrere Zweige getheilt, von dem Halsgeflechte hinter dem Kopfnicker hervortritt.
6. Der obere Hautnerv des Halses (*Nerv. cutaneus colli superior*) von dem Facialnerven.
7. Der mittlere Hautnerv des Halses (*Nerv. cutaneus colli medius*).
8. Verbindungen desselben mit dem vorigen.
9. Untere Hautnerven des Halses (*Nervi cutanei colli inferiores*).
10. Vordere Oberschlüsselknochennerven (*Nervi supraclaviculares anteriores*).
11. Mittlere Oberschlüsselknochennerven (*N. supraclaviculares medii*).
12. Hintere Oberschlüsselknochennerven (*N. supraclaviculares posteriores*).
13. Zwei der letztern, welche hinter den Kappenmuskel treten und sich mit dem Willisischen Beinerven vereinigen.
14. Der Willisische Beinerv (*Nerv. accessorius Willisii*).
15. Ein Hautzweig (*Ram. cutaneus*), welcher aus dem Halsgeflechte kommt, und sich in die Haut des Nackens verbreitete.
16. Hautzweige des Achselnerven (*Rami cutanei nervi axillaris*).
17. Ein vorderer Hautzweig des mittlern Hautnerven des Armes.

18. Aeste des hintern innern Hautnerven (*Rami nervi cutanei interni posteriores*) vom zweiten Intercostalnerven.

19. Der hintere obere Hautnerv (*Nerv. cutaneus posterior superior*) des Armes von dem Radialnerven.

20. Ein oberer Zweig desselben, welcher früher die Armbinde durchbohrt.

21. Der äussere Ast des Muskelhautnerven (*Ram. externus nervi musculo-cutanei.*

22. Der Speichenhandrückenast oder Nerv (*Ram. s. Nerv. dorsalis radialis*).

23. Verbindungen zwischen diesem Handrückenast und dem Muskelhautnerven.

24. Die beiden Rückennerven des Daumens (*Nervi dorsales pollicis*).

25. Die Rückennerven des Zeigefingers (*Nervi dorsales indicis*).

26. Der seitliche Brusthautnerv (*Nerv. cutaneus pectoris lateralis*) vom zweiten Intercostalaste, der nur nahe an seinem Hervortritt zu sehen ist, sich von innen an dem hintern Umfange des Oberarmes als innerer hinterer Hautnerv und in die Aeste 18. fortsezt.

27. Der vordere Zweig des seitlichen Brusthautnerven des dritten Intercostalastes (*Ram. anterior nervi cutanei lateralis intercostalis tertii*).

28. Der hintere Zweig (*Ram. posterior*) desselben.

29. Der vordere Zweig des seitlichen Brusthautnerven von dem vierten Intercostalaste (*Ram. anterior nervi cutanei lateralis pectoris intercostalis quarti*).

30. Der hintere Zweig (*Ram. posterior*) desselben.

31. Der vordere Zweig des seitlichen Brusthautnerven vom fünften Intercostalaste (*Ram. anterior nervi cutanei lateralis pectoris intercostalis quinti*).

32. Der hintere Zweig (*Ram. posterior*) desselben.

33. Zweig der Brustwarze (*Ram. papillae mammae*) von dem vordern Aste des vorigen Hautnerven.

34. Der vordere Zweig des seitlichen Brusthautnerven von dem sechsten Intercostalaste (*Ram. anterior nervi cutanei lateralis pectoris intercostalis sexti*).

35. Der hintere Zweig (*Ram. posterior*) desselben.

36. Der vordere Hautzweig des seitlichen Hautnerven von dem eilften Intercostalaste (*Ram. anterior nervi cutanei lateral. intercostalis undecimi*).

37. Der hintere Hautzweig (*Ram. posterior*) desselben.

Die Hautzweige der seitlichen Hautnerven, welche von dem siebenten bis zehnten Intercostalaste kommen, sind leicht zu erkennen.

38. Der vordere Hautzweig des seitlichen Hautnerven oder der vordere Hautnerv des Gesässes (*Nerv. cutaneus glutaeus anterior*) von dem zwölften Costalnerven entstehend.

39. Der kleine hintere Hautzweig (*Ram. posterior*) desselben, welcher oft fehlt.

40. Endzweige des vordern Brusthautnerven des fünften und sechsten Intercostalastes.

41. Dergleichen von dem siebenten und achten Intercostalaste.

42. 42. Endzweige oder Hautzweige der Rückenäste des dritten bis achten Brustwirbelnerven.

43. Obere Hautnerven des Gesässes (*Nervi cutanei glutaei superiores*), welche von dem hintern oder Lendenaste des ersten bis dritten auch vierten Bauchwirbelnerven entstehen.

44. Endast des Hüft-Beckennerven (*Nerv. ileo-hypogastricus*), welcher sich zum Schamberg und Hodensack verbreitet.

45. Der vordere äussere Hautnerv des Oberschenkels (*Nerv. cutaneus anterior externus femoris*).

46. Der äussere Ast des Lenden-Leistennerven (*Ram. externus nervi lumbo-inguinalis*), welcher oft aus den vorigen entspringt.

47. Zweige der hintern Hautnerven des Gesässes.

48. Untere Hautnerven des Gesässes (*Nervi cutanei inferiores glutaei*).

49. Der rechte vordere mittlere Hautnerv des Oberschenkels (*Nerv. cutaneus femoris anterior medius*).

50. Der rechte innere vordere Hautnerv des Oberschenkels (*Nerv. cutaneus femoris anterior internus*).

51. Der innere grosse Hautnerv oder Rosennerv (*Nerv. cutaneus internus major s. Saphenus.*

52. Verbindung desselben mit dem innern Fussrückennerv.

53. Der äussere Hautnerv des Unterschenkels oder der gemeinschaftliche Wadenknochenast (*Nerv. cutaneus externus cruris s. Ram. communicans fibularis*).

54. Der äussere Fussrückennerv (*Nerv. externus dorsi pedis*), welcher hier die unmittelbare Fortsetzung des langen Astes des Tibialnerven ist.

55. Die Verbindung zwischen diesem und dem vorigen Nerven 53.

56. Der Verbindungsast (*Ram. communicans*) des äussern Fussrückennerven mit dem mittlern Fussrückennerven.

57. Der oberflächliche Wadenknochennerv (*Nerv. peronaeus superficialis s. cutaneus*), wo er durch die Unterschenkelbinde kommt.

58. Der innere Ast desselben oder der innere Fussrückennerv (*Ram. internus* s. *Nerv. cutaneus internus dorsi pedis*).

59. Der äussere Ast oder der mittlere Fussrückennerv (*Ram. externus s. Nerv. cutaneus medius dorsi pedis*).

# Erklärung der Kupfertafel III.

Die hintere Ansicht eines männlichen Körpers, an welchem auf der linken Seite die Hautnerven, auf der rechten die tiefen oder Muskelnerven dargestellt worden sind. Das rechte Schulterblatt ist bis hinter das Acromion weggesägt, um das Brachialgeflechte von hinten sehen zu können; die Muskeln desselben, so wie die des Gesässes, sind nach aussen gelegt, die des Rückens theils nach aussen gezogen, theils weggenommen und die der Extremitäten auseinander gezogen; eben so sind einige Muskeln der obern Extremität abgeschnitten worden. Die obere und untere Extremität der linken Seite ist noch mit der Flechsenbinde überzogen.

*A.* Der hintere Umfang des Kopfes noch mit der Sehnenhaube (*Galea aponeurotica*).

*B.* Der Querfortsatz des ersten Halswirbels (*Processus transversus Atlantis*).

*C.* Der Querfortsatz des siebenten Halswirbels (*Processus transversus vertebrae colli septimae*),

*D.* des ersten Brustwirbels (*vertebrae dorsi primae*),

*E.* des zwölften Brustwirbels (*vertebr. dorsi duodecimae*),

*F.* des ersten Bauchwirbels (*vertebr. lumbalis primae*),

*G.* des fünften Bauchwirbels (*vertebr. lumbal. quintae*).

*H.* Die rechte hintere Fläche des Kreuzknochens (*Os sacrum*).

*I.* Die hintere Fläche des Steissknochens (*Os coccygis*),

*K.* des Hüft- oder Darmknochens (*Os ilei*).

*L.* Der Hüftkamm (*Crista ilei*).

*M.* Der hintere obere Stachel des Hüftknochens (*Spina ilei posterior superior*).

*N.* Der Sitzknorren (*Tuberositas ischii*).

*O.* Der grosse Rollhügel (*Trochanter major*).

*P.* Der Hals des Schulterblattes (*Collum scapulae*).

*Q.* Die Grätenecke (*Acromion*).

*R.* Der Kopf des Oberarmknochens (*Caput ossis humeri*).

*S.* Ein sichtbarer Theil des Oberarmknochens.

T. Das untere Ende desselben mit den Knorren (*Condyli*) sichtbar.

*U.* Der Ellenbogenknorren (*Olecranon*).

*V.* Der Kopf des Radialknochens (*Caput radii*).

*W.* Der Fersenknorren (*Tuber calcanei*).

*a.* Das Knorren-Kreuzknochenband (*Lig. tuberoso-sacrum*).

*b.* Das Stachel-Kreuzknochenband (*Lig. spinoso-sacrum*).

*c.* Das tiefe oder kurze hintere Hüft-Kreuzknochenband (*Lig. ileo-sacrum posticum breve*).

*d.* Der Hinterhauptmuskel (*M. occipitalis*).

*e.* Der Aufheber des Ohres (*M. Attollens auris*).

*f.* Die Rückwärtszieher des Ohres (*M. Retrahentes auris*).

*g. g.* Der Kopfnicker (*M. Sternocleidomastoideus*) von hinten.

*h. h. h.* Der linke Kappenmuskel (*M. Cucullaris s. Trapezius*).

*i. i. i.* Der breite Rückenmuskel (*M. Latissimus dorsi*).

*k.* Die Flechse (*Aponeurosis*) desselben.

*l.* Ein Stückchen von dem zweibäuchigen Kiefermuskel.

*m.* Das obere Ende des Schulterblatthebers (*Levator anguli scapulae*).

*n. n.* Der absteigende Nackenmuskel (*M. Cervicalis descendens*).

*o.* Der quere Nackenmuskel (*M. Transversalis cervicis*).

*p. p.* Der mittlere Rippenhalter (*M. Scalenus medius*).

*q. q.* Der gemeinchaftliche Rückgratsstrecker (*M. Sacrolumbalis*), unten abgeschnitten.

*r. r.* Der äussere Rückgratsstrecker (*M. Lumbocostalis*).

*s. s.* Der innere Rückgratsstrecker (*M. Longissimus dorsi*); beide Muskeln sind nach aussen gelegt, so dass man ihre innere Fläche und Fascikeln sieht.

*t. t. t.* Der vielgetheilte Rückgratsmuskel (*M. Multifidus spinae*).

*u.* Der hintere grosse gerade Kopfmuskel (*M. Rectus capitis posticus major*).

*v.* Der untere schiefe Kopfmuskel (*M. Obliquus capitis inferior*).

*w.* Der obere schiefe Kopfmuskel (*M. Obliquus capitis superior*).

*x.* Der seitliche gerade Kopfmuskel (*M. Rectus capitis lateralis*).

*y.* Die erste Rippe (*Costa prima*) und

*z.* Die zwölfte Rippe (*Costa duodecima*); zwischen den zwölf Rippen befinden sich die innern Zwischenrippenmuskeln (*M. Intercostales interni*), indem die äussern weggenommen worden sind.

*A.* Der linke äussere schiefe Bauchmuskel (*M. Obliquus externus abdominis*).

*B.* Der rechte quere Bauchmuskel (*M. Transversus abdominis*); die beiden oberflächlichen Bauchmuskeln sind weggenommen worden.

*Γ.* Die hintere Fläche des grossen Brustmuskels (*M. Pectoralis major*).

*Δ.* Der nach aussen gelegte rechte Obergrätenmuskel (*M. Supraspinatus*).

*E.* Der Untergrätenmuskel (*M. Infraspinatus*).

*Z.* Der kleine runde Armmuskel (*M. Teres minor*).

*H. H.* Der dreieckige Armstrecker (*M. Deltoideus*); der rechte ist zurückgelegt.

*Θ.* Das obere Ende des abgeschnittenen langen Kopfes des dreiköpfigen Armmuskels (*Caput longum tricipitis*).

*I.* Der äussere Kopf (*Caput externum*) und

*K.* Der innere Kopf des dreiköpfigen Armmuskels (*Caput internum tricipitis*).

*Λ.* Der gemeinschaftliche Bauch des dreiköpfigen Armmuskels.

*Ξ.* Der kleine Knorrenmuskel (*M. Anconaeus parvus s. quartus*).

*O.* Der abgeschnittene lange Rückwärtswender (*M. Supinator longus*).

*Π.* Der abgeschnittene lange äussere Handstrecker (*M. Extensor carpi radialis longus*).

*P.* Der abgeschnittene kurze äussere Handstrecker (*M. Extensor carpi radialis brevis*).

*Σ.* Der kurze Rückwärtswender (*M. Supinator brevis*).

*T.* Der innere Handstrecker (*M. Extensor carpi ulnaris*).

*Υ.* Der abgeschnittene gemeinschaftliche Fingerstrecker (*M. Extensor digitorum communis*).

*Φ.* Der lange Abzieher des Daumens (*M. Abductor pollicis longus*).

*X.* Der kurze Strecker des Daumens (*M. Extensor pollicis brevis*).

*Ψ.* Der lange Strecker desselben (*M. Extens. pollicis longus*).

*Ω.* Der eigenthümliche Strecker des Zeigefingers (*M. Extens. proprius indicis.*

*α. α. α.* Die äussern Mittelhandmuskeln (*Musculi interossei externi s. dorsales*).

*β.* Der Aufheber (*Levator ani*).

*γ.* Der After (*Anus*).

*δ. δ.* Der Hodensack (*Scrotum*).

*ε. ε.* Der grosse Gesässmuskel (*M. Glutaeus maximus*); der rechte ist zurückgelegt.

*ζ.* Der rechte mittlere Gesässmuskel (*M. Glutaeus medius*), ebenfalls zurückgelegt.

*η.* Der kleine Gesässmuskel (*M. Glutaeus minimus*).

*ϑ.* Der birnförmige Muskel (*M. Pyriformis*).

*ι. ι.* Die beiden Zwillingsmuskeln (*M. Gemelli*).

*κ.* Der innere Hüftlochmuskel (*M. Obturator internus*).

*λ.* Der viereckige Schenkelmuskel (*M. Quadratus femoris*).

*μ. μ.* Der zweiköpfige Schenkelmuskel (*M. Biceps femoris*).

*ν.* Der halbsehnige Schenkelmuskel (*M. Semitendinosus*).

*ο.* Der halbmembranöse Schenkelmuskel (*M. Semimembranosus*).

*π.* Der schlanke Schenkelmuskel (*M. Gracilis*).

*ϱ. ϱ.* Der grosse Schenkelanzieher (*M. Adductor magnus*).

σ. Der äussere grosse Schenkelmuskel (*M. Vastus externus*).

τ. τ. Die beiden obern Köpfe des dreiköpfigen Wadenmuskels oder die Wadenzwillingsmuskeln (*M. Gastrocnemii*), welche auseinander gezogen sind.

υ. Der untere Kopf des Wadenmuskels oder Sohlenmuskel (*M. Soleus.*)

φ. Der langgeschwänzte Sohlenmuskel (*M. Plantaris*).

χ. Der hintere Schienknochenmuskel (*M. Tibialis posticus*).

ψ. Die durchschnittene Sehne des langen gemeinschaftlichen Zehenbeugers (*M. Flexor digitorum longus communis*).

ω. Die durchschnittene Sehne des langen Beugers der grossen Zehe (*M. Flexor halucis longus*).

𝔄. Der viereckige Hohlfussmuskel (*Caro quadrata Sylvii*).

𝔅. 𝔅. Der Abzieher der grossen Zehe (*M. Abductor halucis*); der rechte ist zurückgelegt.

ℭ. Der rechte kurze Beuger der grossen Zehe (*M. Flexor halucis brevis*).

𝔇. Der Anziehemuskel der grossen Zehe (*M. Adductor halucis*), welcher herausgelegt ist.

𝔈. Der linke kurze gemeinschaftliche Zehenbeuger (*M. Flexor digitorum communis brevis*).

𝔉. 𝔉. Der Abzieher der kleinen Zehe (*M. Adductor digiti minimi*) beider Seiten.

𝔊. 𝔊. Die rechten Zwischenknochenmuskeln des Fusses (*M. Interossei pedis*).

1. Der hintere Ast des ersten Halswirbelnerven (*Ram. posterior nervi cervicalis primi*).

2. Der hintere Ast des zweiten Halswirbelnerven (*Ram. posterior nervi cervicalis secundi*).

3. 3. Der grosse Hinterhauptsnerv (*Nerv. occipitalis magnus*); der rechte ist abgeschnitten.

4. 4. Der kleine Hinterhauptsnerv (*Nerv. occipitalis minor*); der rechte ebenfalls abgeschnitten.

5. Der linke grosse Ohrnerv (*Nerv. auricularis magnus*).

6. Der mittere Hautnerv des Halses (*Nerv. subcutaneus colli medius*).

7. Untere Hautnerven des Halses (*Nerv. subcutanei colli inferiores*).

8. Hautzweige von dem Halsgeflechte (*Rami cutanei plexus cervicalis*).

9. Hintere Oberschlüsselknochennerven (*Nervi supraclaviculares posteriores*).

10. Zweige von dem mittlern Oberschlüsselknochennerven (*Rami nervorum supraclavicularium mediorum*).

11. Zweige von den hintern Supraclavicularnerven.

12. Der hintere Ast des rechten dritten Halswirbelnerven (*Ram. posterior nervi cervicalis tertii*).

13. Des achten Halswirbelnerven (*nervi cervicalis octavi*).

14. Der äussere Zweig (*Ram. externus*) und

15. Der innere Zweig (*Ram. internus*) desselben; so wie dieser hintere Ast des achten Halswirbelnerven, spalten sich auch die übrigen Halsnerven, deren innerer Ast, wo er durch die oberflächlichen Nackenmuskeln kommt, abgeschnitten ist, und welche leicht zu erkennen sind.

16. 16. End- oder Hautzweig des hintern Astes des linken dritten und vierten Halsnerven.

17. Desgleichen, des fünften bis achten Halswirbelnerven.

18. Der vordere Ast des rechten fünften Halswirbelnerven (*Ram. anterior nervi cervicalis quinti*).

19. Der vordere Ast des achten Halswirbelnerven (*Ram. anterior nervi cervical. octavi*), welche mit den zwischen ihnen liegenden sechsten und siebenten Halsnerven das Brachialgeflechte bilden.

20. Das Armgeflechte (*Plexus brachialis*).

21. 21. Der obere Schulterblattnerv (*Nerv. suprascapularis*).

22. Vordere Brustnerven (*Nervi pectorales anteriores*).

23. Der Muskelhautnerv (*Nerv. musculo-cutaneus*).

24. Der Mittelarmnerv (*Nerv. medianus*).

25. 25. Der Ellenbogennerv (*Nerv. ulnaris*).

26. Der Rückenhandast (*Ram. dorsalis ulnaris manus*) desselben.

27. Der Speichennerv (*Nerv. radialis*).

28. Fortsetzung desselben durch den dreiköpfigen Armmuskel.

29. Der abgeschnittene Hautast desselben (*Ram. cutaneus radialis*).

30. 30. Der am Unterarm unten abgeschnittene oberflächliche Ast des Speichenmuskels (*Ram. superficialis nervi radialis*).

31. 31. Der tiefe Ast desselben oder der äussere Zwischenknochennerv (*Ram. profundus s. Nerv. interosseus externus antibrachii*).

32. Endzweig desselben, welcher sich in das Handgelenk verliert.

33. 33. Der Achselnerv (*Nerv. axillaris*).

34. 34. Hautzweige desselben (*Rami. cutanei nervi axillaris*) auf der linken Seite.

35. Der obere hintere Hautnerv oder Ast (*Nerv. cutaneus posterior superior*) von dem Speichennerv.

36. Der hintere Hautast des Muskelhautnerven (*Ram. cutaneus nervi musculo-cutanei*).

37. Der hintere Ast des mittlern Hautnerven (*Ram. posterior s. ulnaris nervi cutanei medii*).

38. Endzweige des innern Hautnerven (*Rami nervi cutanei interni*).

39. Der Handrückenast des Speichennerven (*Ram. dorsalis nervi radialis*).

40. Der Handrückenast des Ellenbogennerven (*Ram. dorsalis nervi ulnaris*).

41. Verbindung der beiden Aeste.

42. 42. Die Rückenfingernerven (*Nervi digitales dorsales*).

43. Der äussere Zweig des hintern Astes des ersten Brustwirbel- oder Rückennerven (*Ram. externus rami dorsalis nervi thoracici primi.*

44. Der innere Zweig (*Ram. internus*) desselben.

45. 45. Der äussere Zweig des hintern Astes des zwölften Brustwirbelnerven (*Ram. externus rami dorsalis nervi thoracici duodecimi*).

46. 46. Der innere Zweig (*Ram. internus*) desselben; auf der linken Seite sieht man einige Hautzweige von ihm.

Der hintere Ast des zweiten bis eilften Brustwirbelnerven, welcher nicht bezeichnet worden ist, ist leicht zu erkennen.

47. Der End- oder Hautzweig des hintern Astes des ersten Brustwirbelnerven (*Ram. subcutaneus rami dorsalis nervi thoracici duodecimi*) der linken Seite.

48. 48. Zwei Hautzweige des hintern Astes des eilften Brustwirbelnerven (*Rami subcutanei rami dorsalis nervi thoracici undecimi*), welche auf der rechten Seite unten und aussen abgeschnitten worden sind.

49. Der vordere oder eigentliche Zwischenrippenast des zweiten Brustwirbelnerven (*Ram. anterior s. intercostalis nervi thoracici secundi*).

50. Der Zwischenrippenast des eilften Brustwirbelnerv (*Ram. intercostalis nervi thoracici undecimi*). Der Zwischenrippenast des dritten bis zehnten Brustwirbelnerven sind leicht zu erkennen.

51. Der Zwischen- oder Unterrippenast des zwölften Brustwirbelnerven (*Ram. subcostalis nervi thoracici duodecimi*), wo er durch die hintere Aponeurose des queren Bauchmuskels kommt.

52. 52. Der äussere oder seitliche Hautast desselben (*Ram. cutaneus s. lateralis*), welcher rechts abgeschnitten, auf der linken Seite sieht man ihn: als vorderer Hautnerv des Gesässes (*Nerv. cutaneus glutaeus anterior*) in seiner Verbindung.

53. Zweige des hintern innern Hautnerven (*Rami nervi cutanei posterioris interni*) von dem seitlichen Hautaste des zweiten oder dritten Intercostalnerven.

54. Der hintere Zweig des seitlichen Brusthautnerven von dem vierten Intercostalaste (*Ram. posterior nervi cutanei lateralis intercostalis quarti*).

55. Der des sechsten Intercostalastes (*Ram. posterior nervi cutanei intercostalis sexti*).

56. Der des eilften Intercostalastes (*Nervi cutanei intercostalis undecimi*).

57. Der hintere Ast des ersten rechten Bauch- oder Lendenwirbelnerven (*Ram. posterior s. lumbalis nervi lumbaris primi*).

58. Der dritte Bauchwirbelnerven (*nervi lumbaris tertii*).

59. 59. Die Fortsetzung des hintern Astes des ersten, zweiten und dritten Lumbarnerven, als: obere Hautnerven des Gesässes (*Nervi cutanei glutaei superiores*), welche auf der rechten Seite abgeschnitten, und auf der linken in ihrer Verbindung zu sehen sind.

60. Eine Verbindung zwischen diesen und dem vordern Hautnerven des Gesässes (52).

61. Der hintere Ast des rechten vierten Bauchwirbelnerven (*Ram. posterior nervi lumbaris quarti*), welcher mit einem (hier im Verhältniss zu dikken) Zweige des dritten und mit dem folgenden Aste zusammen fliesst.

62. Der hintere Ast des fünften Bauchwirbelnerven (*Ram. posterior nervi lumbaris quinti*), welcher mit dem vorigen und dem hintern Aste des ersten Sacralnerven zusammen fliesst.

63. Der hintere Ast des ersten Kreuzknochennerven (*Ram. posterior nervi sacralis primi*).

64. Der des fünften Kreuzknochennerven (*Ram. posterior nervi sacralis quinti*).

65. Der hintere Ast des Steissknochennerven (*Ram. posterior nervi coccygei*). Die hintern Aeste der fünf Sacralnerven und der des Steissknochens und der des fünften Lumbarnerven, welche nach aussen und unten gehen, vereinigen sich zu einem gemeinschaftlichen Stamme, aus welchem die hintern Hautnerven des Gesässes entspringen.

66. Der gemeinschaftliche Stamm des hintern Hautnerven des Gesässes (*Nerv. cutaneus glutaeus communis*).

67. 67. Die Hautäste oder die hintern Hautnerven des Gesässes (*Rami cutanei s. Nervi cutanei glutaei posteriores*), welche auf der rechten Seite abgeschnitten, auf der linken aber in ihrer Verbreitung zu sehen sind. Der unterste (67.) der linken Seite wird oft bloss von dem hintern Aste des fünften Sacralnerven und dem des Steissknochennerven allein gebildet.

68. Der obere Gesässnerv (*Nerv. glutaeus superior*), welcher aus der Vereinigung des vordern Astes des vierten und fünften Lumbarnerven und des ersten Sacralnerven kommt.

69. Ein abgeschnittener Ast desselben für den obern Theil des grossen Gesässmuskels.

70. Der Zweig, welcher zum Flechsenbindenspanner geht.

71. Das Hüftgeflechte (*Plexus ischiadicus*).

72. Der untere Gesässnerv (*Nerv. glutaeus inferior*).

73. Der hintere gemeinschaftliche Hautnerv des Oberschenkels (*Nerv. cutaneus communis posterior femoris.*

74. Der hier gemeinschaftliche rechte untere Hautnerv des Gesässes (*Nerv. cutaneus glutaeus inferior*).

75. 75. Die beiden abgeschnittenen Aeste desselben, welche auf der linken Seite als untere Hautnerven des Gesässes in ihrer Verbreitung zu sehen sind.

76. 76. Der rechte abgeschnittene Stamm des gemeinschaftlichen hintern Hautnerven des Oberschenkels (*Nerv. cutaneus communis posterior femoris*) und der linke Nerv, welcher, nachdem er hinter dem grossen Gesässmuskel hervorgekommen ist, in seinem Verlaufe zu sehen ist.

77. Der rechte Hüftnerv (*Nerv. ischiadicus*).

78. Der Ast für den innern Hüftlochmuskel (*Ram. musculi obturatorii interni*).

79. 79. Der Ast für die Rollmuskeln (*Ram. musculorum trochlearium femoris*), welcher sich in die Zwillingsmuskeln und den viereckigen Schenkelmuskel begiebt.

80. 80. Hintere Zweige des linken vordern äussern Hautnerven (*Rami posteriores nervi cutanei anterioris externi femoris*).

81. Zweige des innern vordern Hautnerven des Oberschenkels (*Rami nervi cutanei anterioris interni femoris*).

82. Der linke innere grosse Hautnerv (*Nerv. saphenus*).

83. Die Fortsetzung des rechten Hüftnerven (*Nerv. ischiadicus dexter*).

84. 84. Der Ast für den grossen Anzieher, den halbsehnigten und halbmembranösen Muskel des Oberschenkels.

85. Der Ast für den zweiköpfigen Schenkelmuskel.

86. Der äussere Kniekehlnerv (*Nerv. poplitaeus externus*).

87. Ein Zweig desselben für den kurzen Kopf des zweiköpfigen Schenkelmuskel.

88. Ein Gelenkzweig (*Ram. articularis*), welcher sich nach aussen im Kapselbande des Kniegelenkes verliert.

89. Der Wadenknochennerv (*Nerv. peronaeus s. fibularis*); Fortsetzung des äussern Kniekehlnerven.

90. 90. 90. Der äussere Hautnerv des Unterschenkels (*Nerv. cutaneus externus cruris s. Ram. communicans fibularis*); auf der linken Seite ist er in seinem Verlaufe zu sehen.

91. Aeussere Hautzweige desselben auf der rechten Seite.

92. Der linke mittlere Hautnerv des Unterschenkels (*Nerv. cutaneus medius cruris*).

93. Der rechte innere Kniekehlnerv (*Nerv. poplitaeus internus*).

94. Ein innerer Gelenkzweig (*Ram. articularis internus*).

95. Der lange Hautnerv des Unterschenkels (*Nerv. s. Ram. longus cutaneus cruris s. Ram. communicans tibialis*).

96. 96. Derselbe, wo er am linken Schenkel durch die Unterschenkelbinde hervortritt.

97. 97. Der äussere Hautnerv des Fussrückens (*Nerv. cutaneus externus dorsi pedis*), welcher aus der Vereinigung des Astes 90. und 95. entsteht.

98. Der Ast für den innern Kopf des dreiköpfigen Wadenmuskels (*Ram. gastrocnemii interni*).

99. Der Ast für den langen Sohlenmuskel (*Ram. musculi plantaris*).

100. Der Ast für den äussern Kopf des dreiköpfigen Wadenmuskels (*Ram. gastrocnemii externi*).

101. Der Ast für den untern Kopf des Wadenmuskels (*Ram. solei*).

102. Der Schienknochennerv (*Nerv. tibialis*) als Fortsetzung des innern Kniekehlnerv, wo er hinter den untern Kopf (*M. Soleus*) des Wadenmuskels tritt.

103. Wo der Tibialnerv hinter dem Wadenmuskel wieder hervorkommt.

104. Abgeschnittene Hautzweige, welche sich zur Haut der Ferse verbreiten.

105. Der linke Tibialnerv unten von der Unterschenkelbinde entblösst.

106. 106. Der innere Sohlennerv (*Nerv. plantaris internus*) beider Seiten; an dem rechten Fuss sind die Aeste, welche sich in die Sohlennerven der Zehen (*Nervi digitales plantares*) spalten, abgeschnitten.

107. 107. Der äussere Sohlennerv (*Nerv. plantaris externus*).

108. Die linken Sohlennerven der Zehen (*Nervi digitales plantares*) von dem innern Sohlennerven.

109. Die Sohlennerven der Zehen, von dem äussern Sohlennerven.

110. Der tiefe Ast des äussern Sohlennerven (*Ram. profundus nervi plantaris externi*) des rechten Fusses.

111. Der gemeinschaftliche Schamnerv (*Nerv. pudendus communis*).

112. Aeste des untern oder innern Schamnerven (*Rami nervi pudendi inferioris*).

113. Der untere oder äussere Mastdarmnerv (*Nerv. haemorrhoidalis*).

---

# Erklärung der Kupfertafel IV.

---

## FIG. I.

Die obere Körperhälfte eines Mannes, an welcher die oberflächlichen Nerven, und am Halse auch die tiefern Nerven der vordern Aeste des Halsnerven dargestellt sind. Nachdem die oberflächlichen Nerven des seitlichen und vordern Umfanges gezeichnet worden waren, ward der Kopfnicker oben und unten durchschnitten und weggenommen und hierauf die Nerven in die Tiefe verfolgt. Die Muskeln, ausser denen des Halses, sind noch mit der Zellhaut überzogen. Auch sind mehrere Nervenenden, wie sie zuletzt dicht unter der Lederhaut noch eine Strecke verlaufen, ehe sie in dieselbe eindringen, an dem Rumpfe dargestellt worden.

*A. A.* Der Hautschnitt von dem Scheitel, vor dem Ohr herab bis zum Unterkiefer.

*B.* Das nach vorn umgebogene äussere Ohr (*Auris*).

*C.* Die Ohrspeicheldrüse (*Parotis*).

*D.* Die Unterkieferdrüse (*Glandula submaxillaris*).

*E.* Der Unterkieferwinkel (*Angulus maxillae inferioris*).

*F.* Der Zungenknochen (*Os hyoideum*).

*G.* Der hervortretende Theil des Schildknorpels (*Pomum Adami*).

*H.* Die durchscheinende Schultergräte (*Spina scapulae*).

*I.* Die Grätenecke (*Acromion*).

*K.* Der Schlüsselknochen (*Clavicula*).

*a.* Der Aufheber des Ohres (*Attollens auris*).

*b.* Die Rückwärtszieher des Ohres (*Retrahentes auris*).

*c.* Der Hinterhauptsmuskel (*M. occipitalis*).

*d.* Das obere Ende des Kopfnickers (*M. Sternocleidomastoideus*).

*e.* Das untere Ende desselben.

*f.* Der Niederzieher des Zungenknochens (*M. Sternohyoideus*).

*g.* Der Rückwärtszieher des Zungenknochens (*M. Omohyoideus*); der untere Bauch desselben ist abgeschnitten.

*h.* Der Niederzieher des Kehlkopfes (*M. Sternohyoideus*).

*i.* Der hintere Theil der Schilddrüse (*Glaudula thyreoidea*).

*k. k. k.* Der Kappenmuskel (*M. Cucullaris s. Trapezius*).

*l. l.* Der Kopfbauschmuskel (*M. Splenius capitis*).

*m.* Der Halsbauschmuskel (*M. Splenius colli*).

*n.* Der Schulterblattheber (*M. Levator scapulae*).

*o.* Der mittlere Rippenhalter (*M. Scalenus medius*).

*p.* Der vordere Rippenhalter (*M. Scalenus anterior*).

*q.* Ein kleiner sichtbarer Theil des obern Zipfels des

vordern grossen Sägemuskels (*M. Serratus anticus major*).

*r. r.* Der durchscheinende grosse Brustmuskel (*M. Pectoralis major*).

*s. s.* Der dreieckige Armstrecker (*M. Deltoideus*).

*t.* Die gemeinschaftliche Kopfschlagader (*Carotis communis*).

*u.* Die gemeinschaftliche Kopfvene (*Vena cephalica communis s. jugularis interna*).

1. Der Lungenmagennerv (*Nerv. pneumogastricus s. vagus*).
2. Zwei Aeste des hintern Ohrnerven (*Rami nervi auricularis posterioris*) von dem Antlitznerven.
3. Der obere Hautnerv des Halses (*Nerv. subcutaneus colli superior*) von dem Facialnerven, wo er aus der Parotis tritt.
4. Verbindung desselben mit dem mittlern Hauthalsnerven.
5. Der Zungenfleischnerv (*Nerv. hypoglossus*).
6. Der absteigende Ast (*Ram. descendens*) desselben.
7. Verbindung desselben mit den Verbindungszweigen 15. 17. des zweiten und dritten Halsnerven.
8. Zweig desselben, welcher zum Rückwärtszieher des Zungenknochens geht.
9. Zweige desselben, welche sich in den Nieder- und Rückwärtszieher des Zungenknochens und den Niederzieher des Kehlkopfs verbreiten.
10. Zweig des Zungenfleischnerven (*Ram. nervi hypoglossi*), welcher zum Schild-Zungenknochenmuskel (*M. Thyreo-hyoideus*) geht.
11. Fortsetzung des Zungenfleischnerven zur Zunge.
12. Der Willisische Beinerv (*Nerv. accessorius Willisii*).
13. Stelle, wo derselbe hinter den Kappenmuskel tritt.
14. Der vordere Ast des zweiten Halswirbelnerven (*Ram. anterior nervi cervicalis secundi*).
15. Der Verbindungszweig (*Ram. communicans*) zum absteigenden Ast des Zungenfleischnerven.
16. Der vordere Ast des dritten Halswirbelnerven (*Ram. anterior nervi cervicalis tertii*).
17. Der Verbindungszweig (*Ram. communicans*) desselben zum absteigenden Ast des Zungenfleischnerven, der sich aber hier mit dem Aste 15. vereinigt.
18. Ein Zweig für den Halsbauschmuskel.
19. Die zweite Halsnervenschlinge (*Ansa secunda cervicalis*).
20. Der vordere Ast des vierten Halswirbelnerven (*Ram. anterior nervi cervicalis quarti*).
21. Die grösste Wurzel des Zwergfellnerven (*Radix major nervi phrenici*).
22. Der Verbindungsast desselben mit dem dritten Halsnerven, wodurch gewöhnlich die dritte Halsnervenschlinge (*Ansa tertia cervicalis*) gebildet wird.
23. Ein Zweig für den Schulterblattheber.
24. Der grosse Hinterhauptsnerv (*Nerv. occipitalis magnus*) wo er durch den Kappenmuskel kommt; seine Verbreitung ist zu erkennen.
25. Das Nervenhalsgeflecht (*Plexus cervicalis*).
26. Der grosse Ohrnerv (*Nerv. auricularis magnus*).
27. Der vordere Ast (*Ram. anterior*) und
28. Der hintere Ast (*Ram. posterior*) desselben.
29. Der kleine Hinterhauptsnerv (*Nerv. occipitalis minor*), welcher, hier schon in zwei Aeste getheilt, aus dem Halsgeflechte entsteht.
30. Der mittlere Hautnerv des Halses (*Nerv. subcutaneus colli medius*).
31. Der obere Ast (*Ram. superior*) desselben, welcher gewöhnlich mit dem obern Halshautnerven bogenförmig zusammenfliesst; hier aber über ihn sich verbreitet.
32. Der untere Ast (*Ram. inferior*) desselben.
33. Die untern Hautnerven des Halses (*Nervi subcutanei colli inferiores*), welche hier ungewöhnlich erst einen Stamm bilden, der sich dann mit bogenförmigen Zweigen aufwärts gegen die Mitte des Halses verbreitet.
34. Vordere Oberschlüsselknochennerven (*Nervi supraclaviculares anteriores*).
35. Mittlere Oberschlüsselknochennerven (*N. supraclaviculares medii*).
36. Hintere Oberschlüsselknochennerven (*N. supraclaviculares posteriores*).
37. Dergleichen tiefere (*Nervi supraclaviculares posteriores profundi*), welche hinter den Kappenmuskel treten und sich mit dem Willisischen Beinerven vereinigen.
38. Der vordere Ast des fünften Halswirbelnerven (*Ram. anterior nervi cervicalis quinti.*
39. Ein Zweig, welcher zum Unterschlüsselknochenmuskel (*M. subclavius*) geht.
40. Der vordere Ast des sechsten Halswirbelnerven (*Ram. anterior nervi cervicalis sexti*).
41. Der Rückenschulterblattnerv (*Nerv. dorsalis scapulae*), welcher von dem vorigen durch den mittlern Rippenhalter hervor kommt (ist hier zu dünn geworden.
42. Die obere Wurzel (*Radix superior*) des hintern Brustnerven, welche von dem fünften Halsnerven kommt.

43. Die untere Wurzel (*Radix inferior*) desselben, welche von dem sechsten Halsnerven kommt.
44. Der hintere Brustnerv (*Nerv. thoracicus posterior*).
45. Der Oberschulterblattnerv (*Nerv. suprascapularis*).
46. Der vordere Ast des siebenten Halsnerven (*Ram. anterior nervi cervicalis septimi*),
47. der des achten Halsnerven (*nervi cervicalis octavi*).
48. Der End- oder Hautzweig des hintern Astes des dritten Halswirbelnerven (*Ram. cutaneus posterior rami posterioris nervi cervicalis tertii*).
49. Der des vierten Halswirbelnerven (*nervi cervicalis quarti*).
50. Der innere Hautast von dem dritten Unterrippennerven (*Ram. subcutaneus internus nervi subcostalis tertii*).
51. Der vordere Hautzweig des seitlichen Hautnerven (*Ram. anterior nervi cutanei lateralis*) vom vierten Unterrippennerven.
52. Ein Hautast von dem Achselnerven (*Ram. cutaneus nervi*).

## FIG. II.

Die obere Körperhälfte eines Mannes, an welcher vorzüglich die hintern Aeste der Halswirbel- und der Brustwirbelnerven auf der rechten Seite dargestellt worden sind. Das Schulterblatt ist nach aussen und vorn gezogen, und die Muskeln desselben durchschnitten und zurückgelegt, und die hintern Kopfmuskeln, so wie der vielgetheilte Rückgratmuskel sind in ihrer Lage dargestellt worden.

*A. A.* Der Hinterhauptsknochen (*Os occipitis*).

*B.* Der Zitzenfortsatz des Schläfenknochens (*Processus mastoideus*), noch mit der Flechse des Kopfnickers überzogen.

* Das grosse Hinterhauptsloch (*Foramen occipitale magnum*).

*C.* Der Querfortsatz des ersten Halswirbels (*Process. transversus Atlantis*).

*D.* Der Dornfortsatz des zweiten Halswirbels (*Process. spinosus Epistrophei*).

*E.* Der Querfortsatz des siebenten Halswirbels (*Process. transversus vertebrae septimae*).

*F.* Der Dornfortsatz des siebenten Halswirbels (*Process. spinosus vertebrae septimae cervicalis*).

*G.* Der Querfortsatz des ersten Brustwirbels (*Process. transversus vertebrae thoracicae primae*).

*H.* Der Dornfortsatz (*Process. spinosus*) desselben.

*I.* Der Querfortsatz des neunten Brustwirbels (*Process. transversus vertebrae thoracicae nonae*).

*K.* Der Dornfortsatz (*Process. spinosus*) desselben.

*L.* Die erste Rippe (*Costa prima*).

*M.* Die neunte Rippe (*Costa nona*).

*N.* Der Schlüsselknochen (*Clavicula*).

*O.* Das Schulterblatt (*Scapula*).

*P.* Die Schultergräte (*Spina scapulae*).

*Q.* Die Grätenecke (*Acromion*).

*R.* Der Kopf des Oberarmknochens (*Caput ossis humeri*), noch mit dem Kapselbande und den Muskelsehnen umgeben.

*S.* Ein Theil des entblössten Oberarmknochens.

*T. T.* Das Nackenband (*Lig. nuchae*).

*U.* Das hintere eigenthümliche Band des Schulterblattes (*Lig. proprium posticum s. transversum scapulae*).

*V.* Die Unterkieferdrüse (*Glandula submaxillaris.*)

*a.* Der Hinterhauptsmuskel (*M. occipitalis*).

*b.* Die Rückwärtszieher des Ohres (*M. Retrahentes auris*).

*c. c. c.* Der etwas vorwärts gezogene Kopfnicker (*M. Sternocleidomastoideus.*)

*d. d.* Der zurückgelegte Kappenmuskel (*M. cucularis*).

*e.* Der innere und zurückgelegte Theil des untern Rautenmuskels (*M. Rhomboideus inferior*).

*f.* Der am Schulterblatt befestigte Theil desselben.

*g.* Der äussere am Schulterblatte befestigte Theil des obern Rautenmuskels (*M. Rhomboideus superior*).

*h.* Der untere Theil des Kopfbauschmuskels (*M. Splenius capitis*).

*i.* Der untere Theil des Halsbauschmuskels (*M. Splenius colli*) ebenfalls zurückgelegt.

*k. k. k.* Der vielgetheilte Rückgratsmuskel (*M. Multifidus spinae*).

*l. l.* Die Zwischendornmuskeln des Halses (*M. Intercostales cervicis*),

*m. m.* des Rückens (*M. Spinales dorsales*).

*n. n.* Vordere Zwischenquermuskeln des Halses (*M. Intertransversarii anteriores cervicis*).

*o.* Der hintere grosse gerade Kopfmuskel (*M. Rectus capitis posticus major*).

*p.* Der seitliche gerade Kopfmuskel (*M. Rectus capitis lateralis*),

*q.* Der obere oder kleine schiefe Kopfmuskel (*M. Obliquus capitis superior s. minor*).

*r.* Der untere oder grosse schiefe Kopfmuskel (*M. Obliquus capitis inferior s. major*).

*s.* Der vordere Rippenhalter (*M. Scalenus anticus*).

*t. t.* Die Rippenheber (*Levatores costarum*).

*u.* Der obere Kopf oder Zipfel des vordern grossen Sägemuskels (*M. Serratus anticus major*).

*v. v.* Der durchschnittene und zurückgelegte obere Grätenmuskel (*M. Supraspinatus*).

*w. w.* Der untere Grätenmuskel (*M. Infraspinatus*).

*x.* Der kleine runde Armmuskel (*M. Teres minor*).

*y.* Der grosse runde Armmuskel (*M. Teres major*).

*z. z.* Der obere Rand des breiten Rückenmuskels (*M. Latissimus dorsi*).

*A.* Der von hinten zurückgelegte Deltamuskel.

*B.* Der lange Kopf des dreiköpfigen Armmuskels (*Caput longum tricipitis*).

*Γ.* Der äussere Kopf (*Caput externum*) desselben.

*α. α.* Die innere Kopfvene (*V. cephalica interna s. jugularis interna*).

*β. β.* Die Wirbelarterie (*Art. vertebralis*).

*γ.* Die Schlüsselknochenarterie (*Art. subclavia*).

1. Die abgeschnittenen Aeste des kleinen Hinterhauptsnerven (*Rami nervi occipitalis minoris*).
2. Der abgeschnittene Willisische Beinerv (*Nerv. accessorius Willisii*).
3. Ein abgeschnittener hinterer Oberschlüsselknochennerv (*Nerv. supraclavicularis posterior*), welcher sich mit dem vorigen vereinigt.
4. Der erste Halswirbelnerv (*Nerv. cervicalis primus*).
5. Der vordere Ast (*Ram. anterior*).
6. Der hintere Ast (*Ram. posterior*) desselben.
7. Ein abgeschnittener Zweig des hintern Astes für den durchflochtenen Nackenmuskel (*Complexus cervicis*).
8. Einer desgleichen für den zweibäuchigen Nackenmuskel (*Biventer cervicis*).
9. Der vordere Ast des zweiten Halswirbelnerven (*Ram. anterior nervi cervicalis secundi*).
10. Die Verbindung desselben mit dem vordern Aste des ersten Halswirbelnerven, oder die erste Halsnervenschlinge (*Ansa cervicalis prima*).
11. Der hintere Ast des zweiten Halswirbelnerven (*Ram. posterior nervi cervicalis secundi*).
12. Die Verbindung desselben mit dem hintern Aste des ersten Cervicalnerven.
13. Der oberflächliche Ast desselben mit abgeschnittenen Zweigen, welche sich in dem Nackenwarzen-, dem durchflochtenen Nacken- und dem Kopfbauschmuskel verbreiteten.
14. Der abgeschnittene Zweig, welcher zwischen den durchflochtenen Nacken- und den Halbdornmuskel des Halses tritt, und sich in diesen verästelt.
15. Der grosse Hinterhauptsnerv (*Nerv. occipitalis magnus*), als die Fortsetzung des hintern zweiten Cervicalnerven.
16. Ein abgeschnittener Zweig für den zweibäuchigen Nackenmuskel.
17. Ein abgeschnittener Zweig, welcher früher den Kappenmuskel durchbohrte, und sich mehr hinten in die Haut des Hinterkopfes verzweigte.
18. Ein Verbindungszweig, welcher sich, von der Flechse des Kappenmuskels bedeckt, mit dem kleinen Occipitalnerven verbindet.
19. Fortsetzung des grossen Occipitalnerven.
20. Der dritte Halswirbelnerv (*Nerv. cervicalis tertius*).
21. Der vordere Ast (*Ram. anterior*) desselben.
22. Verbindung desselben mit dem vordern Aste des zweiten Halsnerven oder die zweite Halsnervenschlinge (*Ansa cervicalis secunda*).
23. Der hintere Ast des dritten Halswirbelnerven (*Ram. posterior nervi cervicalis tertii*).
24. Der abgeschnittene äussere Zweig für den Nackenwarzen-, den durchflochtenen Nacken- und den Halsbauschmuskel.
25. Der abgeschnittene grössere Zweig für den durchflochtenen und zweibäuchigen Nacken- und den Halbdornmuskel des Nackens. Ausserdem kleinere Zweige des hintern Astes für den vielgetheilten Rückgratsmuskel und die Zwischendornmuskeln sind nicht beziffert worden.
26. Eine Verbindung mit dem grossen Occipitalnerven, welche nicht gewöhnlich ist.
27. Die Endäste oder Hautäste des hintern Astes des dritten Cervicalnerven, welche, nachdem sie dem zweibäuchigen Nackenmuskel und dem Kopfbauschmuskel Zweige gegeben haben, diese und den Kappenmuskel durchbohren, und sich in der Haut des Nackens bis zum Hinterkopf herauf verbreiten.
28. Der vierte Halswirbelnerv (*Nerv. cervicalis quartus*).
29. Der vordere Ast (*Ram. anterior*) desselben.
30. Die Verbindung desselben mit dem dritten Halsnerven, oder die dritte Halsnervenschlinge (*Ansa cervicalis tertia*).
31. Das Halsgeflecht (*Plex. cervicalis*); die aus diesem entstehenden Nerven sind abgeschnitten worden.
32. 32. Der Zwergfellnerv (*Nerv. phrenicus*), welcher hier bald verschwindet.
33. Die abgeschnittenen Aeste, woraus die Oberschlüsselknochennerven entstehen.

34. Der hintere Ast des vierten Halswirbelnerven (*Ram. posterior nervi cervicalis quarti*).

35. Der abgeschnittene äussere Zweig desselben.

36. 36. Ein abgeschnittener langer Zweig, welcher zwischen dem durchflochtenen Nacken- und Halbdornmuskel des Halses herabgeht, sich in ihnen verästelt und in den zweibäuchigen Nakkenmuskel endet.

37. Die Fortsetzung des hintern Astes, welcher, nachdem er die erstern Lagen der Nackenmuskel-Zweige gegeben und durchbohrt hat, in der Haut des Nackens endet.

38. Der vordere Ast des fünften Halswirbelnerven (*Ram. anterior nervi cervicalis quinti*).

39. Verbindung zwischen ihm und dem des vierten Halsnerven.

40. Der Rückenschulterblattnerv (*Nerv. dorsalis scapulae*).

41. Der Zweig desselben, welcher die eine Wurzel für den hintern Brustnerven bildet.

42. 42. Die Fortsetzung des Rückenschulterblattnerven.

43. Der Zweig für den Unterschlüsselknochenmuskel (*Ram. musculi subclavii*).

44. Der Oberschulterblattnerv (*Nerv. suprascapularis*).

45. Stelle, wo derselbe durch die Incisur zur Obergrätengrube tritt.

46. Der Ast für den Obergrätenmuskel (*Ram. musculi supraspinati*).

47. 47. Der Ast für den Untergrätenmuskel (*Ram. musculi infraspinati*).

48. Stelle, wo der vordere Ast des fünften mit dem des sechsten Halswirbelnerven vereinigt zur Achselhöhle herabsteigt.

49. Der hintere Ast des fünften Halswirbelnerven (*Ram posterior nervi cervicalis quinti*).

50. Der abgeschnittene äussere Zweig (*Ram. externus*) desselben.

51. Der abgeschnittene Hautzweig desselben (eigentlich die Fortsetzung), welcher die oberflächlichen Lagen der Nackenmuskeln durchbohrt, und sich in die Haut des Nackens verbreitet.

52. Ein langer Ast, welcher durch und auf dem Halbdornmuskel des Nackens herabsteigt, diesem, dem durchflochtenen und dem zweibäuchigen Nackenmuskel Zweige (hier abgeschnitten) giebt und in dem Kopfbauschmuskel endet. — Zweige, welche in den vielgetheilten Rückgratsmuskel treten, sind zu erkennen.

53. Der vordere Ast des sechsten Halswirbelnerven (*Ram. anterior nervi cervicalis sexti*).

54. Die grössere Wurzel für den hintern Brustnerven (*Radix major nervi pectoralis posterioris*).

55. Der hintere Ast des sechsten Halsnerven (*Ram. posterior nervi cervicalis sexti*).

56. Die Fortsetzung desselben, welcher, nachdem er Zweige an den vielgetheilten Rückgratsmuskel und den Halbdornmuskel des Nackens gegeben hat, entweder in den Halsbauschmuskel endet, oder diesen und die übrigen oberflächlichen Muskeln durchbohrt, und sich in der Haut des untern Theiles des Nackens verliert.

57. Der vordere Ast des siebenten Halswirbelnerven (*Ram. anterior nervi cervicalis septimi*).

58. Stelle, wo derselbe in die Achselhöhle tritt.

59. Ein ungewöhnlicher Zweig desselben, welcher sich als dritte Wurzel zum hintern Brustnerven begiebt.

60. Der hintere Ast des siebenten Halswirbelnerven (*Ram. posterior nervi cervicalis septimi*).

61. Der Endzweig, welcher sich in den Halbdornmuskel des Nackens verliert.

62. Der vordere Ast des achten Halswirbelnerven (*Ram. anterior nervi cervicalis octavi*).

63. Der hintere Ast (*Ram. posterior*) desselben.

64. Die abgeschnittene Fortsetzung desselben, welcher sich in den Halbdornmuskel des Nackens verliert, auch wohl bis zur Haut des Rückens gelangt.

65. Der äussere Zweig des Rückenastes des ersten Brustwirbelnerven (*Ram. externus dorsalis nervi thoracici primi*).

66. Der innere Zweig (*Ram. internus dorsalis*).

67. Der äussere Zweig des Rückenastes des achten Brustwirbelnerven (*Ram. externus dorsalis nervi thoracici octavi*).

68. Der innere Zweig (*Ram. internus dorsalis*) desselben.

Die äussern und innern Rückenzweige des zweiten und siebenten Brustwirbelnerven sind leicht zu erkennen.

69. Der Hautast des Achselnerven (*Ram. cutaneus nervi axillaris*).

70. Der Zweig für den kleinen runden Armmuskel (*Ram. musculi teretis minoris*), welcher gewöhnlich aus dem Axillarnerven kommt.

71. Die beiden Hautzweige (*Rami cutanei*), welche sich um den Deltamuskel entweder herumschlagen, oder den hintern Theil des Muskels durchbohren.

72. Die Fortsetzung des Achselnerven (*Nerv. axillaris*), der sich ganz in den Deltamuskel verbreitet.

## FIG. III.

Die linke Hand eines Mannes von der Radial- oder äussern Seite dargestellt; der Daumen ist herabgelegt, so dass man dieselbe Seite des Zeigefingers, und den Rükken- und den Hohlhandnerven desselben vorzüglich in ihrem Verlaufe und das Verhältniss zu einander sieht. Uebrigens sind noch die Knochen, Muskeln und Sehnen mit der Zellhaut bedeckt.

*A.* Das untere Ende des Unterarms.

*a. a. a. a.* Hautschnitt des Zeigefingers.

*b.* Durchschnitt des Nagels desselben.

*c.* Der Abzieher des Zeigefingers (*M. abductor indicis*).

*d.* Der Abzieher des Daumens (*M. abductor pollicis*).

1. Der Endast des Muskelhautnerven (*Nerv. musculo-cutaneus*).

2. Die beiden Aeste, worin sich derselbe in der Nähe des untern Endes des Unterarmes spaltet.

3. Zweige des äussern Astes, welche sich zur Haut der Hand verbreiten.

4. 4. 4. Zweige des innern Endastes, welche sich in der Haut bis zum Daumen, Zeigefinger und zwischen beiden Fingern verzweigen.

5. Eine Verbindung zwischen einem dieser Hautzweige und dem Rückennerven des Zeigefingers.

6. Der Handrückenast des Speichennerven (*Ram. dorsalis nervi radialis*).

7. Der vordere Ast (*Ram. anterior*) desselben, welcher sich als:

8. Aeusserer Rückennerv des Daumens (*Nerv. dorsalis externus s. radialis pollicis*) fortsetzt.

9. 9. Der hintere oder äussere Ast (*Ram. posterior s. externus*) desselben, welcher sich in die beiden folgenden Nerven spaltet.

10. Der innere Rückennerv des Daumens (*Nerv. dorsalis internus s. ulnaris pollicis*).

11. Der äussere Rückennerv des Zeigefingers (*Nerv. dorsalis externus s. radialis indicis*).

12. Der innere Rückennerv des Zeigefingers (*Nerv. dorsalis internus s. ulnaris indicis*), welcher, wie der folgende, nur bis zur Gegend des Fingers zu sehen ist.

13. Der Ast, welcher sich in die beiden Rückennerven des Mittelfingers spaltet.

14. 14. Der äussere Hohlhandfingernerv des Zeigefingers (*Nerv. volaris externus s. ulnaris indicis*), welcher von dem Mittelarmnerven kommt.

15. Der obere seitliche oder Rückenast (*Ram. dorsalis superior*) desselben.

16. Zwei Verbindungen, welche der Rückenast mit dem Rückennerven macht.

17. 17. Zwei seitliche Verbindungszweige, welche sich mit dem Rückenaste vereinigen.

18. Hautzweige, welche zur Haut des Rückens des zweiten und dritten Gliedes gehen.

19. Zwei Aestchen, welche sich in der Haut unter dem Nagel verästeln.

20. Ein Endzweig, welcher sich in der Haut unter dem Nagel und der der Fingerspitze verzweigt.

21. Der Endzweig, welcher in der Haut der Fingerspitze endet.

22. 22. Zweige, welche sich nach innen in die Haut der Hohlfläche des Fingers verästeln.

## FIG. IV.

Die linke Hand eines Mannes mit der Hohlfläche dargestellt, an welcher man die Hohlhandfingernerven unter der Aponeurose hervor kommen und zu den Fingern verlaufen sieht. Die Zellhaut, welche den kurzen Hohlhandmuskel bedeckt, ist zurückgelegt worden.

*A.* Das noch mit der Armbinde umgebene untere Ende des Unterarmes.

*B.* Das gemeinschaftliche Hohlhandband (*Lig. carpi commune volare*).

*C.* Die Hohlhandflechse (*Aponeurosis palmaris*).

*D.* Ein Theil des eigenthümlichen Hohlhandastes (*Lig. carpi volare proprium*).

*a. a.* Der kurze Hohlhandmuskel (*M. Palmaris brevis*)

*b.* Die zurückgelegte Fett- oder Zellhaut, welche den Muskel bedeckt.

*c. c.* Die durchscheinenden kurzen Muskeln des Daumens, noch von der Zellhaut bedeckt.

*d. d.* Die des kleinen Fingers.

*e.* Der Abzieher des Zeigefingers (*M. abductor indicis*).

*f. f. f. f. f.* Durchschnitt der Haut der Finger.

*g. g.* Die untern oder vordern Ränder, oder die Spitzen der Nägel.

*i.* Ein sichtbarer Theil der Ellenbogenarterie (*Art. ulnaris*).

1. Der abgeschnittene vordere Endast des Muskelhautnerven (*Ram. anterior nervi musculo-cutanei*).

2. Der abgeschnittene vordere Ast des Handrückenastes des Speichennerven (*Ram. anterior rami dorsalis radialis*).

3. Die Verbindung desselben mit dem Endzweige des äussern Hautnerven.

4. 4. Der äussere Rückennerv des Daumens (*Nerv. dorsalis radialis pollicis*).

5. Die Verbindung desselben mit einem Endzweige des vordern Astes des Rückenhandnerven von dem Speichennerven.

6. Der lange Hautast der Hohlhand (*Ram. palmaris longus*), welcher gewöhnlich aus dem Mittelarmnerven entsteht.
7. Der Zweig (*Ram. articularis*), welcher hinter das gemeinschaftliche Volarband an das Handgelenk tritt.
8. Ein Haut- oder Endzweig des vordern Astes des Speichenhandrückennerven.
9. Der abgeschnittene Hautzweig der Hohlhand des Ellenbogennerven (*Ram. palmaris nervi ulnaris*).
10. Der unter einer aponeurotischen Membran hervortretende äussere Hohlhandnerv des Daumens (*Nerv. volaris externus s. radialis pollicis*).
11. Die seitliche Verbindung desselben mit dem Endzweige des vordern Rückenastes des Speichennerven.
12. Der äussere Hohlhandnerv des Zeigefingers (*Nerv. volaris externus s. radialis indicis*).
13. Der innere Hohlhandnerv (*Nerv. volaris internus s. ulnaris indicis*) desselben.
14. Der äussere Hohlhandnerv des Mittelfingers (*Nerv. volaris radialis digiti medii*).
15. Der innere desselben (*Nerv. volaris ulnaris digiti medii*).
16. Der äussere Hohlhandnerv des Ringfingers (*Nerv. volaris radialis digiti annularis*).
17. Eine Verbindung zwischen den beiden letzten Nerven.
18. 18. Zweige der Fingernerven, welche zu den Zwischenfingerfalten gehen. Diese bisherigen Fingernerven entstehen aus dem Mittelarmnerven.
19. Ein Theil des Rückenastes des Ellenbogennerven (*Ram. dorsalis ulnaris*).
20. Der Hohlhandast des Ellenbogennerven (*Ram. volaris nervi ulnaris*), welcher neben dem Erbsenknochen (*os pisiforme*) von dem gemeinschaftlichen Hohlhandband entblösst worden ist.
21. Zweige des oberflächlichen Hohlhandastes (*Rami cutanei nervi superficialis volaris ulnaris*).
22. 22. Der lange innere Hohlhandnerv des kleinen Fingers (*Nerv. volaris internus s. ulnaris digiti minimi*).
23. Zweige desselben zur Haut der Hohlhand.
24. Der äussere Hohlhandnerv des kleinen Fingers (*Nerv. volaris externus s. radialis digiti minimi*).
25. Der innere Hohlhandnerv des Ringfingers (*Nerv. volaris internus s. ulnaris digit. annularis*). — Diese Fingernerven (22 — 25) entstehen aus dem oberflächlichen Hohlhandast des Ellenbogennerven.

# Erklärung der Kupfertafel V.

## FIG. I.

Das Bauchstück eines Mannes, von dem zweiten Bauchwirbel an, an welchem der linke ungenannte Knochen mit den weichen Theilen weggenommen worden ist, so dass man die in der Beckenhöhle liegenden Theile sieht, welche mit den Nerven, so wie die äussern Genitalien, dargestellt worden sind.

*A.* Der untere Theil des zweiten Bauchwirbels, welcher durchsägt worden ist.

*B.* Der fünfte Bauchwirbel (*Vertebra lumbaris quinta*).

*C. C.* Die vordere Fläche des Kreuzknochens (*Os sacrum*), noch mit der dicken fassrigen Knochenhaut überzogen.

*D.* Die seitliche Fläche des Kreuzknochens.

*E.* Der Steissknochen (*Os coccygis*), noch zum Theil von dem Steissknochenmuskel bedeckt.

*F.* Der nahe an der Symphyse durchsägte Schamknochen.

*G. G.* Der Mastdarm (*Intestinum rectum*).

*H.* Die Harnblase (*Vesica urinaria*).

*a.* Der linke abgeschnittene Harnleiter (*Ureter*).

*I.* Die Vorsteherdrüse (*Prostata*).

*K.* Das linke Saamenbläschen (*Vesicula seminalis*).

*L.* Der Hodensack (*Scrotum*), worin die Hoden noch enthalten sind.

*M.* Die Scheidewand des Hodensackes (*Septum scroti*).

*N.* Die Zellkörper der Ruthe (*Corpora cavernosa penis*).

*O.* Das Hängeband derselben (*Lig. suspensorium penis*).

*P.* Die abgeschnittene linke Wurzel des Zellkörpers oder linker Zellkörper (*Corpus cavernosum sinistrum*), noch mit einem Theile des anhängenden Ruthenhebers (*M. Ischiocavernosus*).

*Q.* Die Harnröhre (*Urethra*), umgeben von ihren Zellkörpern (*Corpus cavernosum urethrae*).

*R.* Der Isthmus derselben (*Isthmus urethrae*).

*S.* Die Eichel der Ruthe (*Glans penis*).

*T.* Der Saamenstrang (*Funiculus spermaticus*), umgeben von den Scheidehäuten.

*b.* Der Saamengang (*Ductus s. Vas deferens*).

*c.* Die innere Saamenarterie (*Art. spermatica interna*), abgeschnitten.

*d.* Die abgeschnittene Saamenvene (*Ven. spermatica interna*).

*U. U. U.* Die umgelegte äussere Haut von dem untern Ende der Ruthe an, längs dem Hodensacke und der innern Seite des linken Gesässes bis zum Kreuzknochen.

*e.* Der viereckige Lendenmuskel (*M. Quadratus lumborum*).

*f. f.* Die Zwischenquermuskeln der Lendenwirbel (*M. Intertransversarii lumbales*).

*g.* Der gemeinschaftliche Rückgratsstrecker (*M. Sacrolumbalis*).

*h.* Ein Theil des zurückgelegten Steissknochenmuskels (*M. Coccygeus*).

*i. i.* Der äussere Afterschliesser (*M. Sphincter ani externus*).

*k.* Ein Theil des Afterhebers (*Levator ani*) der rechten Seite.

*l.* Der Harnschneller (*Accelerator urinae s. M. Bulbocavernosus*).

*m.* Das untere Ende der Aorta.

*n. n.* Die abgeschnittenen Hüftarterien.

1. Der bei dem dritten Lendenknoten (*Ganglion lumbale tertium*) abgeschnittene Stamm des Gangliennerven (*Nerv. gangliosus s. sympathicus maximus*).

2. Verbindungszweige des Knotens, welche zum zweiten und dritten Bauchwirbel- oder Lendennerven gehen.

3. Zweige des Knotens (*Rami ganglii lumbalis tertii*), welche in die Aorta dringen.

4. 4. Zweige desselben, welche sich mit den von dem Solargeflechte an der Aorta herabkommenden Aesten vereinigen.

5. Der fünfte Lendenknoten (*Gangl. lumbale quintum*).

6. Der erste Kreuzknochenknoten (*Gangl. sacrale primum*).

7. Der dritte Kreuzknochenknoten (*Gangl. sacrale tertium*), unter welchem der Stamm der Ganglien-nerven abgeschnitten worden ist.

8. Die Aeste, welche von dem Solargeflechte herabkommen und das untere Aortengeflechte (*Plex. aorticus inferior*) bilden.

9. Das sich nicht immer so schön bildende Hüftbeckengeflechte (*Plex. ilio-hypogastricus*).

10. 10. Das linke Beckengeflechte (*Plex. hypogastricus*).

11. Der Zweig desselben, welcher an dem Saamengang in die Höhe geht. Die übrigen Zweige, welche an die innern Theile des Beckens treten, sind leicht zu erkennen.

12. Der vordere oder Bauchast des zweiten Bauchwirbelnerven (*Ram. anterior s. abdominalis nervi lumbaris secundi*).

13. Der vordere Ast des dritten Bauchwirbelnerven (*Ram. anterior nervi lumbaris tertii*).

14. Die Verbindung beider Aeste oder die zweite Lendennervenschlinge (*Ansa lumbalis secunda*).

15. Der vordere Ast des vierten Bauchwirbelnerven (*Ram. anterior nervi lumbaris quarti*).

16. Die Verbindung mit dem dritten Bauchwirbelnerven oder die dritte Lendennervenschlinge (*Ansa lumbalis tertia*).

17. Der vordere Ast des fünften Bauchwirbel- oder Lendennerven (*Ram. anterior nervi lumbaris quinti*).

18. Die Verbindung mit dem vierten Bauchwirbelnerven oder die vierte Lendenschlinge (*Ansa quarta lumbalis*).

19. Der abgeschnittene Schaamschenkelnerv (*Nerv. genito-cruralis*).

20. Desgleichen der vordere äussere Hautnerv des Oberschenkels (*Nerv. cutaneus externus anterior femoris*).

21. Desgleichen der Hüftlochnerv (*Nerv. obturatorius*).

22. Desgleichen der Schenkelnerv (*Nerv. cruralis*).

23. Der vordere Ast des ersten Kreuzknochennerven (*Ram. anterior nervi sacralis primi*).

24. Der vordere Ast des zweiten Kreuzknochennerven (*Ram. anterior nervi sacralis secundi*).

25. Der vordere Ast des dritten Kreuzknochen- oder Beckenwirbelnerven (*Ram. anterior nervi sacralis tertii*).

26. Der vordere Ast des vierten Kreuzknochennerven (*Ram. anterior nervi sacralis quarti*).

27. Der vordere Ast des fünften Kreuzknochennerven (*Ram. anterior nervi sacralis quinti*).

28. Aeste des vordern Astes des dritten Kreuzknochennerven, welche sich theils mit dem Beckengeflechte (10) vereinigen, theils als Harnblasennerven (*Nervi vesicales*), Mastdarmnerven (*Nervi haemorrhoidales*), Saamenblässchennerven (*Nervi vesiculae seminalis*) u. s. w. verlaufen.

29. Aeste des vierten Kreuzknochennerven (*Rami nervi sacralis quarti*), welche sich theils mit den vorigen vereinigen, theils zum Mastdarm und zum Afterheber verbreiten.

30. Der Ast des vierten Sacralnerven, welcher zwischen dem Steissknochenmuskel und dem Afterheber hindurch dringt und sich in der Haut zwischen dem Steissknochen und Gesässe verbreitet.

31. Eine Verbindung zwischen einem Zweige des vierten und fünften Sacralnerven, woraus ein Aestchen entsteht, welches, indem es durch den Steissknockenmuskel dringt, mit dem vordern Aste des Steissknochennerven zusammenfliesst.

32. Fortsetzung des Astes aus der vorigen Vereinigung der Aeste, welcher sich in der Haut neben und vor dem Steissknochen verbreitet.

33. Das Hüftgeflechte (*Plex. ischiadicus*), dessen Nerven abgeschnitten worden sind.

34. Das Schamgeflechte (*Plex. pudendus*).

35. Der gemeinschaftliche Schamnerv (*Nerv. pudendus communis*).

36. Der untere oder innere Schamnerv (*Nerv. pudendus inferior s. superficialis*).

37. Der obere oder äussere Schamnerv oder Ruthennerv (*N. pudendus superior s. penis*).

38. Wo derselbe unter der Schamknochenvereinigung hervorkommt.

39. 39. 39. Abgeschnittene Zweige desselben, welche in die Haut der Ruthe übergehen.

40. Diejenigen Zweige, welche in die Eichel dringen.

41. Der abgeschnittene gemeinschaftliche Hautnerv des Oberschenkels, welcher hier aus dem dritten und vierten Sacralnerven und dem Schamgeflechte entsteht.

42. Der untere Mastdarmnerv (*Nerv. haemorrhoidalis inferior*).

43. 43. Verbindungen desselben mit dem untern Schamnerven.

## FIG. II.

Die männliche Ruthe von einem Neger, an welcher die Nerven dargestellt worden sind. Die Ruthe ist durch Aufblasen im erigirten Zustande dargestellt, und die Eichel von hinten nach vorn umgelegt worden.

*A. A.* Die von dem untern Rande des Beckens abgeschnittenen Zellkörper der Ruthe (*Corpora cavernosa penis*).

*B.* Die durchschnittene Harnröhre (*Urethra*).

*C.* Die Eichel (*Glans*), welche hinten von den Zellkörpern getrennt und mit der Krone umgelegt worden ist.

*a. a.* Die hinten und vorn abgeschnittene Rückenvene der Ruthe (*Ven. dorsalis penis*).

1. Der abgeschnittene rechte Ruthennerv (*Nerv. penis dexter*).
2. Der linke Ruthennerv (*Nerv. penis sinister*).
3. 3. Abgeschnittene Aeste, welche zur Haut der Ruthe gehen.
4. 4. Zweige, welche sich hinter die Ruthenvene begeben.
5. Ein Hautzweig, welcher sich unten in die Haut der Ruthe verbreitet.
6. 6. Der äussere Ast des Ruthennerven (*Ram. externus nervi penis*) beider Seiten.
7. 7. Der innere Ast (*Ram. internus*) desselben.
8. 8. Das linke Ruthengeflechte (*Plex. dorsalis penis sinister*), welches nach aussen ausgedehnt worden ist.
9. 9. Das rechte Ruthengeflechte (*Plex. dorsalis dexter*), welches sich noch in der natürlichen Lage befindet.
10. 10. 10. Hautzweige (*Rami cutanei*) der Geflechte.
11. Endzweige, welche von oben oder hinten in die Eichel dringen.
12. Ein dergleichen Zweig, welcher sich plötzlich in mehrere theilt.

## FIG. III.

Der linke Fuss von der Rückenfläche angesehen, mit den oberflächlichen Nerven derselben und noch mit der Fussrückenbinde überzogen, so wie an der grossen Zehe der Nagel weggenommen worden ist.

*A.* Der innere Knöchel (*Malleolus internus*).

*B.* Der äussere Knöchel (*Malleolus externus*).

*C. C.* Der Hautschnitt längs dem äussern Rande des Fusses.

*D.* Hautschnitt der Ferse.

1. Endzweige des innern grossen Hautnerven oder des Rosennerven (*Rami nervi sapheni*).
2. Der durchschnittene oberflächliche Wadenknochennerv (*Nerv. peronaeus superficialis*).
3. Der äussere Ast desselben oder der mittlere Hautnerv des Fussrückens (*Ram. externus s. Nerv. dorsalis pedis medius*).
4. Der innere Ast oder der innere Hautnerv des Fussrückens (*Nerv. dorsalis pedis internus*).
5. Eine Verbindung des letztern mit dem äussern Fussrückennerven.
6. Der innere Rückennerv der grossen Zehe (*Nerv. dorsalis internus s. tibialis halucis*).
7. Die Fortsetzung desselben auf dem Rücken der Zehe.
8. Der Endast des tiefen Wadenknochennerven (*Nerv. peronaeus profundus*); hier ungewöhnlich stark.
9. Die Verbindung desselben mit dem innern Hautnerven des Fussrückens (4.).
10. Ein Ast, welcher sich vorzüglich in der Haut längs dem innern Rande des Fusses verbreitet.
11. Der äussere Rückennerv der grossen und der innere der zweiten Zehe (*Nerv. dorsalis externus halucis et internus digiti secundi*), welche aus der Verbindung 9 entstehen.
12. Der äussere Rückennerv der zweiten und der innere der dritten Zehe (*Nerv. dorsalis externus digiti secundi et internus digiti tertii*), welche hier ungewöhnlich aus dem tiefen Wadenknochennerven kommen.
13. Der äussere Fussrückennerv (*Nerv. dorsalis externus pedis*), welcher aus der Vereinigung des äussern Hautnerven und des langen Hautnerven der Wade oder des Unterschenkels entsteht.
14. 14. Hautzweige desselben, welche sich in die Haut der Ferse verbreiten.
15. Der äussere lange Ast, der längs dem äussern Rande des Fusses verläuft, und zur Haut Zweige giebt.
16. Der äussere Rückennerv der kleinen Zehe (*Nerv. dorsalis externus digiti minimi*) als Fortsetzung des vorigen Astes.
17. Der innere Ast oder der Verbindungsast des äussern Fussrückennerven (*Ram. internus s. communicans nervi dorsalis externi*); hier stärker als gewöhnlich.
18. Der äussere Rückennerv der dritten Zehe (*Nerv. dorsalis externus digiti tertii*).
19. Der innere und äussere Rückennerv der vierten Zehe (*Nerv. dorsalis internus et externus digiti quarti*).

20. Der innere Rückennerv der kleinen Zehe (*Nerv. dorsalis internus digiti minimi*).

21. 21. Zweige, welche von dem innern und äussern Sohlennerven der grossen Zehe kommen und sich in der Haut unter dem Nagel verbreiten.

## FIG. IV.

Der linke Fuss mit der Hohlfläche und ihren Nerven dargestellt; an dem untern Ende des an dem Fusse befindlichen Unterschenkels ist der Stamm des Tibialnerven durch Zurücklegung der Flechsenbinde frei gemacht worden, so wie die Aponeurose des Hohlfusses noch in ihrer Ausbreitung und die unter derselben hervorkommenden Zehennerven zu sehen sind.

*A.* Der innere Knöchel (*Malleolus internus*).

*B.* Der zurückgelegte Theil der Unterschenkelbinde (*Fascia cruris*).

*C.* Ein Theil der Achillessehne (*Tendo Achillis*).

*D.* Die dicke Fetthaut der Ferse (*Panniculus adiposus calcis*).

*E.* Die Aponeurose des Hohlfusses (*Aponeurosis plantaris*), neben welcher der Abzieher der grossen Zehe (*Abductor halucis*) und der der kleinen Zehe (*Abductor digiti minimi*) mit Aponeurosen überzogen zu sehen sind.

1. Der Schienknochennerv (*Nerv. tibialis*).

2. Ein gemeinschaftlicher Hautast für die Ferse (*Ram. cutaneus calcis*).

3. Ein hinterer Hautzweig für den Hohlfuss (*Ram. cutaneus plantaris posterior*), welcher mit dem vorigen verbunden ist.

4. Der innere Hohlfuss- oder Sohlennerv (*Nerv. plantaris internus*).

5. Der äussere Sohlennerv (*Nerv. plantaris externus*).

6. Der innere lange Ast des innern Sohlennerven (*Ram. longus internus plantaris*), welcher längs dem innern Rande des Hohlfusses verläuft.

7. Der innere Sohlennerv der grossen Zehe (*Nerv. plantaris internus halucis*).

8. Ein Zweig desselben, welcher unter die Sehne des Beugers der grossen Zehe tritt und in das zweite Zehengelenk dringt.

9. Zweige, welche sich um das Nagelglied nach oben zur Haut unter dem Nagel herumschlagen.

10. Ein abgeschnittener Hautzweig von dem innern Sohlennerv.

11. Drei Aeste des innern Sohlennerven (*Rami nervi plantares interni*), welche sich wieder in Sohlennerven der Zehen spalten.

12. Eine ungewöhnliche Verbindung zwischen dem innern der vorigen Aeste und dem innern Sohlennerven der grossen Zehe.

13. Der äussere Sohlennerv der grossen Zehe (*Nerv. plantaris externus halucis*).

14. Ein Zweig desselben, welcher zum zweiten Gelenke der grossen Zehe geht.

15. Der innere und äussere Sohlennerv der zweiten Zehe (*Nerv. plantaris internus et externus digiti secundi*).

16. Der innere und äussere Sohlennerv der dritten Zehe (*Nerv. plantaris internus et externus digiti tertii*).

17. Der innere Sohlennerv der vierten Zehe (*Nerv. plantaris internus digiti quarti*).

18. Ein Hautzweig des Hohlfusses, von dem äussern Schenkelnerven entstehend.

19. Desgleichen, welcher sich mehr gegen den äussern Rand des Hohlfusses verbreitet.

20. Der äussere oberflächliche lange Ast des äussern Sohlennerven (*Ram. externus longus nervi plantaris externi*).

21. Der äussere Sohlennerv der kleinen Zehe (*Nerv. plantaris externus digiti minimi*), welcher die Fortsetzung des vorigen Astes ist.

22. Der mittlere oberflächliche Ast des äussern Sohlennerven (*Ram. medius nervi plantaris externi*).

23. Der äussere Sohlennerv der vierten Zehe (*Nerv. plantaris externus digiti quarti*).

24. Der innere Sohlennerv der kleinen Zehe (*Nerv. plantaris internus digiti minimi*).

# Erklärung der Kupfertafel VI.

## FIG. I.

Der untere Theil der Wirbelsäule eines Mannes, von dem ersten Lendenwirbel bis zum Steissknochen herab, unten ist die Haut von der Gegend des Kreuzknochens bis zum After zurückgelassen und gelegt worden; der Rückenmarkskanal dieses Theiles ist durch Wegnahme der Körper von vorn geöffnet worden, so dass man das untere Ende des Rückenmarkes und die Nervenwurzeln, von dem ersten Bauchwirbelnerven an bis zum Steissknochennerven herab, deutlich sieht. Die vordern Aeste dieser Nerven der rechten Seite sind etwas in die Höhe gezogen, um den Abgang der hintern Aeste zu sehen.

*A. A.* Der abgesägte Bogen des ersten Bauchwirbels (*Vertebra lumbaris prima*).

*B. B.* Der des fünften Bauchwirbels (*Vertebra lumbaris quinta*).

*C. C.* Der des obern Stückes des Kreuzknochens (*Pars superior ossis sacri*).

*D. D.* Der des untern Stückes des Kreuzknochens (*Pars inferior ossis sacri*).

*E. E.* Die Hörner des Kreuz- und des Steissknochens (*Cornua sacralia et coccygea*).

*F.* Die übrigen Stücke des Steissknochens (*Os coccygis*).

*G. G. G.* Die hintern Löcher des Kreuzknochens (*Foramina sacralia posteriora*).

*H.* Das zurückgelassene Stachelkreuzknochenband (*Lig. spinoso-sacrum*) mit dem Steissknochenmuskel (*M. coccygeus*).

*I.* Der hintere Theil des Afterhebers (*Levator ani*).

*K.* Der äussere Afterschliesser (*M. Sphincter ani externus*).

*L.* Die Mündung des Afters (*Orificium ani*), von oben zu sehen, indem der Mastdarm dicht über derselben weggeschnitten worden ist.

*M. M. M.* Die innere Fläche der äussern Haut, welche von der Gegend des Kreuzknochens bis zum After geht.

*a. a. a.* Durchschnitt der festen Rückenmarkshaut (*Dura mater spinalis*).

*b.* Das Ende derselben oder die Spitze des Sackes, welchen sie bildet.

*c. c.* Das Band des Rückenmarksackes.

*d.* Der untere Theil des Rückenmarkes (*Medulla spinalis*).

*e.* Der Rückenmarkzapfen (*Conus medullae spinalis*).

*f. f.* Der Rückenmarksfaden.

1. Der rechte erste Bauchwirbelnerv (*Nerv. lumbaris primus dexter*).
2. Der abgeschnittene vordere Ast (*Ram. anterior s. abdominalis*) desselben.
3. Der hintere oder Lendenast (*Ram. posterior s. lumbalis*).
4. Der innere Zweig (*Ram. internus posterior*) des hintern Astes.
5. Der äussere Zweig desselben (*Ram. externus posterior*).
6. Der rechte fünfte Bauchwirbelnerv (*Nerv. lumbaris quintus dexter*).
7. Der abgeschnittene vordere Ast desselben (*Ram. anterior*).
8. Der hintere Ast desselben (*Ram. posterior*).
9. Der innere Zweig des hintern Astes (*Ram. internus posterior*) und
10. Der äussere Zweig des hintern Astes (*Ram. externus posterior*) des fünften Bauchwirbelnerven.
11. Der vordere Ast des linken ersten Bauchwirbelnerven (*Ram. anterior s. lumbalis nervi lumbaris primi sinistri*).
12. Der Verbindungsast (*Ram. communicans*) mit dem zweiten Lumbalnerven.
13. Der abgeschnittene Hüft-Beckennerv (*Nerv. ileo-hypogastricus*).

14. Der vordere Ast des zweiten Bauchwirbelnerven (*Ram. anterior nervi lumbaris secundi*).

15. Der Verbindungsast (*Ram. communicans*) desselben mit dem dritten Lumbalnerven.

16. Der vordere Ast des dritten Bauchwirbelnerven (*Ram. anterior nervi lumbaris tertii*).

17. Der Verbindungsast desselben mit dem vierten Lumbalnerven.

18. Der vordere Ast des vierten Bauchwirbelnerven (*Ram. anterior nervi lumbaris quarti*).

19. Der Verbindungsast desselben mit dem fünften Lumbalnerven.

20. Der vordere Ast des fünften Bauchwirbelnerven (*Ram. anterior s. lumbalis nervi lumbaris quinti*).

21. Der abgeschnittene vordere äussere Hautnerv des Oberschenkels ((*Nerv. cutaneus anterior externus femoris*).

22. Der abgeschnittene Schenkel- und der Hüftlochnerv (*Nerv. cruralis et obturatorius*).

23. Der rechte erste Kreuzknochen- oder Beckenwirbelnerv (*Nerv. sacralis primus dexter*).

24. Der vordere Ast desselben (*Ram. anterior*).

25. Der hintere Ast desselben (*Ram. posterior nervi sacralis primi*).

26. Der rechte fünfte Kreuzknochennerv (*Nerv. sacralis quintus*).

27. Der vordere Ast (*Ram. anterior*) und

28. Der hintere Ast (*Ram. posterior*) desselben.

29. Der vordere Ast des linken ersten Kreuzknochennerven (*Ram. anterior nervi sacralis primi sinistri*).

30. Der vordere Ast des dritten Kreuzknochennerven (*Ram. anterior nervi sacralis tertii*).

31. 31. Das Hüftgeflecht (*Plex. ischiadicus*).

32. Der vordere Ast des linken vierten Kreuzknochennerven (*Ram. anterior nervi sacralis quarti*).

33. Der Verbindungsast desselben, welcher sich mit dem dritten Sacralnerven, und gewöhnlich mit Aesten des Hüftgeflechtes zum Schamgeflechte vereiniget.

34. Die Aeste, welche gewöhnlich das Schamgeflecht bilden, hier aber einfach in die Nerven des Geflechtes übergehen.

35. Der abgeschnittene gemeinschaftliche Schamnerv (*Nerv. pudendus communis*).

36. 36. Der untere Mastdarmnerv (*Nerv. haemorrhoidalis inferior*); die zwei Aeste, welche aus dem Aste 33. und der Verbindung 34. kommen, sind Wurzeln des untern Hämorrhoidalnerven.

37. Zweige des untern Hämorrhoidalnerven (*Rami nervi haemorrhoidalis inferioris*) zum After und zur Haut dieser Gegend.

38. Der abgeschnittene Ast, welcher zwischen dem Steissknochenmuskel und dem Afterheber hindurch zur Haut hinter und neben dem After gelangt.

39. Der Ast für den Afterheber (*Ram. musculi levatoris ani*).

40. Der hintere Ast des linken fünften Kreuzknochennerven (*Ram. anterior nervi sacralis quinti sinistri*).

41. Der vordere Ast (*Ram. anterior*) desselben.

42. Die Verbindung desselben mit dem vordern Aste des vierten Sacralnerven zu einem gemeinschaftlichen Aste (*Ram. communis nervi sacralis quarti et quinti*), welcher etwas abgezogen worden ist.

43. 43. Der äussere Ast desselben, der unten den Steissknochenmuskel durchbohrt.

44. Der innere Ast desselben, welcher dicht neben und dann vor dem Steissknochen herabgeht und Zweige giebt, die sich mit dem untern Ende des Gangliennerven (62. 63.) verbinden.

45. Die hintern Zweige dieses Astes, welche sich um den Steissknochen herumbiegen und gewöhnlich sich mit dem äussern Aste 43. und dem gemeinschaftlichen Aste des hintern Astes des fünften Sacral- und des Steissknochennerven vereinigen.

46. Die abgeschnittenen Aeste des rechten vierten Sacralnerven, welche auf der linken Seite 33. 38. zu sehen sind.

47. Ein besonderer Hautast, welcher gewöhnlich ein Ast des untern Mastdarmnerven ist, und hier für sich bis zur Haut der Aftergegend sich verbreitet.

48. Ein Hautzweig des vierten Sacralnerven, der gewöhnlich aus dem gemeinschaftlichen Aste 49. des vierten und fünften Sacralnerven entsteht und sich, wie der äussere Zweig 43., in der Haut zwischen dem Steissknochen und dem After endet.

49. Die Vereinigung des vordern Astes des vierten und fünften Kreuzknochen- und des Steissknochennerven.

50. Der äussere Ast des aus der Vereinigung 49. entstehenden gemeinschaftlichen Astes.

51. Der innere Ast desselben (vergl. 43. 44.).

52. Der rechte Steissknochennerv (*Nerv. coccygeus dexter*).

53. Der linke Steissknochennerv (*Nerv. coccygeus sinister*).

54. Der vordere Ast (*Ram. anterior*).

55. Der hintere Ast (*Ram. posterior*) desselben.

56. Der in der Gegend des letzten Brustwirbels abgeschnittene Stamm des Gangliennerven (*Nerv. gangliosus s. sympathicus*).

57. Der erste Lendenknoten (*Ganglion lumbale primum*).

58. Der fünfte Lendenknoten (*Gangl. lumbale quintum*).

59. Der erste Kreuzknochenknoten (*Gangl. sacrale primum*).

60. Der fünfte Kreuzknochenknoten (*Gangl. sacrale quintum*).

61. 61. Der Steissknochentheil des Gangliennerven (*Pars coccygea nervi gangliosi*) auf beiden Seiten.

62. Ein oberer Steissknochenknoten (*Gangl. coccygeum superius*).

63. Der letzte gemeinschaftliche Steissknochenknoten (*Gangl. coccygeum commune s. infimum*), worin sich die beiden Stämme vereinigen.

64. Eine höhere Verbindung der beiden Steissknochentheile des Gangliennerven.

## FIG. II.

Der untere Theil des weiblichen Rumpfes, von dem eilften Brustwirbel an bis mit dem obern Theile des rechten Oberschenkels, von hinten und unten angesehen, an welchem auf der rechten Seite, theils durch Wegnahme, theils durch Zurücklegung der Muskeln die tiefern Nerven dargestellt worden sind. Die Wirbel sind mit dem vielgetheilten Rückgratsmuskel zum Theil bedeckt.

*A.* Der eilfte Brustwirbel (*Vertebra thoracica undecima*).

*B.* Der obere rechte Gelenkfortsatz (*Processus articularis superior*).

*C.* Der Querfortsatz (*Process. transversus*) und

*D.* Der Dornfortsatz (*Process. spinosus*) des eilften Brustwirbels.

*E.* Der Bauch- oder Lendenwirbel (*Vertebra lumbaris prima*).

*F.* Der fünfte Bauchwirbel (*Vertebra lumbaris quinta*); die erwähnten Fortsätze eines jeden Wirbels sind zu erkennen.

*G.* Die rechts noch sichtbare Verbindung des fünften Bauchwirbels und des Kreuzknochens durch die Gelenkfortsätze.

*H.* Der Steissknochen (*Os coccygis*).

*I.* Der Sitzknorren (*Tuberositas ischii*).

*K.* Der Durchschnitt des Oberschenkelknochens (*Os femoris*).

*L.* Das Knorrenkreuzknochenband (*Lig. tuberoso-sacrum*).

*M.* Das Stachelkreuzknochenband (*Lig. spinoso-sacrum*).

*N.* Die Aftermündung (*Orificium ani*).

*O. O.* Die äussern Schamlefzen (*Labia externa pudenda*).

*P. P.* Die innern Schamlefzen (*Labia interna pudenda.*

*Q.* Der rechte Zellkörper des Kitzlers (*Corpus cavernosum clitoridis*).

*R.* Die Eichel des Kitzlers (*Glans clitoridis*) noch mit der Vorhaut (*Praeputium*) umgeben.

*S.* Die Mündung der Harnröhre (*Orificium urethrae*).

*T.* Der Eingang der Scheide (*Orificium vaginae*).

*U.* Der Damm oder das Mittelfleisch (*Perinaeum*).

*V. V.* Der Hautschnitt von oben bis unten, und hier um die rechte äussere Lefze herum.

*a. a. a.* Der vielgetheilte Rückgratsmuskel (*M. Multifidus spinae*).

*b. b.* Die Zwischenmuskeln der Querfortsätze der Bauchwirbel (*M. Intertransversarii lumbales*).

*c.* Der äussere Afterschliesser (*M. Sphincter ani externus*).

*d.* Der Scheidenschnürer (*M. Constrictor Cunni*).

*e. e.* Der Afterheber (*M. Levator ani*).

*f.* Der oberflächliche quere Dammmuskel (*M. Transversus perinaei superficialis*).

*g.* Der Kitzlerheber (*M. Ichio-cavernosus clitoridis*).

*h. h.* Ein festes Fasergewebe, welches von dem absteigenden Aste des Schamknochens in querer Richtung zum Kitzler und zur Scheide herüber geht.

*i. i. i. i.* Der durchschnittene und nach oben und unten zurückgelegte grosse Gesässmuskel (*M. Glutaeus maximus*).

*k. k.* Der durchschnittene und zurückgelegte mittlere Gesässmuskel (*M. Glutaeus medius*).

*l. l.* Der kleine Gesässmuskel (*M. Glutaeus minimus*).

*m.* Der birnförmige Muskel (*M. Piriformis*).

*n.* Der durchschnittene obere Zwillingsmuskel (*M. Gemellus superior*).

*o.* Der untere Zwillingsmuskel (*M. Gemellus inferior*).

*p.* Der äussere Theil des innern Hüftlochmuskels (*M. Obturator internus*).

*q.* Der viereckige Schenkelmuskel (*M. Quadratus femoris*).

*r.* Der lange Kopf des zweiköpfigen Schenkelmuskels (*Caput longum bicipitis*).

*s.* Der halbsehnige Schenkelmuskel (*M. Semitendinosus*).

*t.* Der obere Theil des grossen Anziehers des Oberschenkels (*M. Adductor magnus femoris*).

1. Der vordere oder Zwischenrippenast des eilften Brustwirbelnerven (*Ram. intercostalis nervi thoracis undecimi*).

2. Beide Aeste des Rückenastes (*Ram. externus et internus dorsalis*).

3. Der innere Zweig des Rückenastes des zwölften Brustwirbelnerven (*Ram. internus dorsalis nervi thoracis duodecimi*).

4. Der äussere Zweig des Rückenastes (*Ram. externus dorsalis*).

5. Der innere Zweig des hintern oder Lendenastes des ersten Bauchwirbelnerven (*Ram. internus posterior s. lumbalis nervi abdominalis s. lumbaris primi*).

6. Der äussere Zweig des hintern Astes (*Ram. externus posterior*) desselben.

7. Der innere Zweig des Lendenastes des zweiten Brustwirbelnerven (*Ram. internus posterior s. lumbalis nervi lumbaris secundi*).

8. Der äussere hintere Lendenast (*Ram. externus lumbalis*) desselben.

9. Die Verbindung desselben mit dem des ersten Lumbarnerven.

10. Ein Muskelzweig, welcher sich in den gemeinschaftlichen Rückgratsstrecker verbreitet.

11. Der innere hintere Ast des dritten Bauch- oder Lendenwirbelnerven (*Ram. internus posterior nervi lumbaris tertii*).

12. Der äussere hintere Ast (*Ram. externus posterior*) desselben.

13. Die Verbindung desselben mit dem des zweiten Lumbarnerven.

14. Der innere hintere Ast des vierten Lendenwirbelnerven (*Ram. internus posterior nervi lumbaris quarti*).

15. Der äussere hintere Ast (*Ram. externus posterior*) desselben.

16. Die Verbindung mit dem des dritten Lumbarnerven.

17. Der innere hintere Ast des fünften Lendenwirbelnerven (*Ram. internus posterior nervi lumbaris quinti*).

18. Der äussere hintere Ast (*Ram. externus posterior*) desselben, welcher in den hintern Ast des Sacralnerven übergeht.

19. Die abgeschnittenen äussern hintern Aeste der drei ersten Bauchwirbelnerven oder eigentlich die obern Hautnerven des Gesässes (*Nervi cutanei glutaei superiores*).

20. Der gemeinschaftliche Stamm, welcher aus den hintern Aesten der Kreuzknochennerven gebildet wird.

21. Der hintere Ast des dritten und vierten Kreuzknochennerven (*Ram. posterior nervi sacralis tertii et quarti*), welche den gemeinschaftlichen Stamm für die hintern Hautnerven des Gesässes bilden helfen.

22. Fortsetzung des gemeinschaftlichen Stammes der hintern Sacraläste; dieser Theil desselben, von der Bezeichnung an, wird gewöhnlich von dem hintern Aste des fünften Sacral- und dem des Steissknochens gebildet.

23. Zwei Aeste, welche den grossen Gesässmuskel durchbohren und sich als hintere Hautnerven des Gesässes (*Nervi cutanei glutaei posteriores*) in der Haut des Gesässes verbreiten.

24. Die Hautzweige des untern Theiles des Stammes, welche sich in der Haut über dem Steissknochen verbreiten.

25. Ein Endzweig des äussern Zweiges des gemeinschaftlichen Astes, welcher von dem vordern Aste des vierten und fünften Sacralnerven (s. Fig. I. 43.) gebildet wird.

26. Der obere Gesässnerv (*Nerv. glutaeus superior*).

27. Ein Ast desselben, welcher schon im Becken von ihm abging.

28. Der Endast des obern Gesässnerven, welcher in den Flechsenbindenspanner endet.

29. Ein Ast für den obern Theil des grossen Gesässmuskels, welcher hier besonders aus dem Hüftgeflechte entsteht.

30. 30. Das Hüftgeflecht (*Plexus ischiadicus*).

31. Ein Ast, welcher aus der Vereinigung des vordern Astes des fünften Lumbar- und des ersten Sacralnerven entsteht, und sich weiter unten mit dem Hüftgeflechte vereiniget.

32. Der untere Gesässnerv (*Nerv. glutaeus inferior*).

33. Der gemeinschaftliche hintere Hautnerv des Oberschenkels (*Nerv. cutaneus communis posterior femoris*).

34. Der Ast desselben, welcher die drei untern Hautnerven des Gesässes (*Nervi cutanei glutaei inferiores*) giebt.

35. Eine ungewöhnliche Spaltung des gemeinschaftlichen Hautnerven des Oberschenkels.

36. Der Hautzweig, welcher sich unter dem Sitzknorren nach innen wendet, in die äussern Genitalien übergeht, und sich mit dem untern Schamnerven verbindet.

37. Drei hintere Hautäste des Oberschenkels (*Rami cutanei posteriores femoris*), welche sich nach innen verbreiten.

38. Der abgeschnittene gemeinschaftliche hintere Hautnerv des Oberschenkels.

39. Der Ast für den innern Hüftlochmuskel (*Ram. musculi obturatorii interni*).

40. 40. Der Ast für die Zwillingsmuskeln und den viereckigen Schenkelmuskel (*Ram. musculorum gemellorum et quadrati femoris*).

41. Der Hüftnerv (*Nerv. ischiadicus*).

42. Das abgeschnittene Ende desselben.

43. Der gemeinschaftliche Ast für den halbsehnigen, den halbhäutigen und den grossen Anziehemuskel des Oberschenkels (*Ram. communis musculi semitendinosi, semimembranosi et adductoris magni femoris*).

44. Der Ast für den halbsehnigen Muskel (*Ram. musculi semitendinosi*).

45. Der vordere Ast des vierten Kreuzknochennerven (*Ram. anterior nervi sacralis quarti*), welcher aber schon in der Beckenhöhle einen untern Ast des dritten Sacralnerven aufgenommen hat.

46. Das äussere Schamgeflecht (*Plexus pudendalis externus*).

47. Der untere Mastdarmnerv (*Nerv. haemorrhoidalis inferior*), dessen Ursprung hier nicht zu sehen ist, indem er weiter nach innen aus dem Vereinigungsaste 45. entsteht.

48. Der gemeinschaftliche Schamnerv (*Nerv. pudendus communis*).

49. Der untere oder oberflächlichere Schamnerv (*Nerv. pudendus inferior s. superficialis*); der obere oder Ruthennerv ist hier nicht zu sehen.

50. Die Verbindung desselben mit einem Hautzweige des gemeinschaftlichen Hautnerven des Oberschenkels.

## FIG. III.

Die linke Hälfte des weiblichen Beckens mit dem obern Ende des Oberschenkels von vorn und unten angesehen, so dass man den untern Beckenrand wahrnimmt; die äussern Genitalien sind nach der rechten Seite herumgelegt, und die Nerven dargestellt worden.

*A.* Die Schamknochenvereinigung (*Symphysis ossium pubis*).

*B.* Der Sitzknorren (*Tuberositas ischii*).

*C.* Der untere Beckenrand.

*D.* Das mit der Flechsenbinde überzogene obere Ende des Oberschenkels.

*E.* Das Fettpolster des Schamberges (*Mons veneris*).

*F.* Die äussern Schamlefzen (*Labia externa pudenda*).

*G.* Die Aftermündung (*Orificium ani*).

*H.* Der Kitzler (*Clitoris*).

*a. a.* Der untere Theil des grossen Gesässmuskels (*M. Glutaeus maximus*).

*b.* Der äussere Afterschliesser (*M. Sphincter ani externus*).

*c. c.* Der Afterheber (*M. Levator ani*).

*d.* Der Scheidenschnürer (*M. Constrictor Cunni*).

*e.* Der Ruthenheber (*M. Erector clitoridis s. Ischiocavernosus*).

*f.* Das Fasergewebe, welches vorn von dem untern Beckenrande zur Scheide herübergeht.

*g.* Zurückgelassenes Fett und Zellgewebe, auf welchem die Nerven in der Haut dieser Gegend endeten.

1. Der untere Mastdarmnerv (*Nerv. haemorrhoidalis inferior*).

2. Der untere Schamnerv (*Nerv. pudendus inferior*).

3. Zurückgelegte Hautzweige desselben, welche sich

in der Haut des untern Beckenraumes verbreiteten.

4. Der obere oder äussere Schamnerv oder der Kitzlernerv (*Nerv. pudendus superior s. externus s. clitoridis*), da wo er unter der Schamknochenvereinigung hervorkommt und sich auf dem Rücken des Kitzlers verbreitet.

5. Zwei Zweige des gemeinschaftlichen Hautnerven des Oberschenkels, welche unter dem grossen Gesässmuskel hervorkommen, sich, indem sie sich unter dem Sitzknorren herumbiegen, zu einem Aste vereinigen, welcher unter der Haut des untern Beckenraumes bis zum Schamberge heraufsteigt, und sich mit einem Zweige des untern Schamnerven verbindet.

6. Die Verbindung des vorigen mit dem Zweige des untern Schamnerven.

# Inhalts-Verzeichniss

zur

# Pfennig-Encyclopädie der Anatomie,

(nach den Hauptgebilden).

# Inhalts-Verzeichniss

zur

# Pfennig-Encyclopädie der Anatomie,

(nach den Hauptabtheilungen).

# A.

*Abdominal-Muskeln*, (s. Bauchmuskeln).

*Achselarterie*, S. 205. Taf. II. (Schlagaderl.) E. E.

*Achselgruben*, (s. Eintheilung der Körper-Oberfläche).

*Acromion*, (s. Schulterhöhe).

*After*, S. 6. Taf. A. Fig. I.

— S. 190. Taf. XXIII. (Eingeweidel.).

*Allgemeine Bedeckungen*, (s. Hautsystem).

*Ambos*. S. 39. Taf. G. (Knochenl.).

*Amnion*, (s. Wasserhaut).

*Aorta, Klappen derselben*. S. 205. Taf. II. A. Aufwärtssteigender Theil, B. — *Brusttheil der Aorta*, P. — Unterleibstheil. Q.

*Aortensystem*. S. 205. Taf. II. (Eingeweidel.).

*Antlitznerv*, Ursprung des, S. 132. Taf. III. (Eingeweidel.), Fig. II. u. Nervl., (Nerven des Kopfes).

*Arm*, dessen Knochen, Bänder, Muskeln, Gefässe u. s. w. (s. diese Artikel).

*Arm-Arterie*, S. 205. Taf. II. (Schlagaderl.) F. F.

*Arterien des Gesichts*, S. 208. Taf. III. (Schlagaderl.) Fig. I u. II. linke Seite des Kopfes u. Halses. Die äussere Haut ist zum grössten Theil, und die Ohrspeicheldrüse, einzelne Knochenpartieen u. Muskeln ganz weggenommen, um die Arterien des Gesichts darzustellen. S. 210. Taf. IV. (Schlagadl.), Ansicht vom Verlauf der innern Kopfschlagader und Wirbelarterie, wie sie sich nach einem senkrechten Durchschnite des Kopfes darstellen. S. 211. Taf. V. (Schlagaderl.). Fig. I.

*Arterien des Gehirns*, S. 213. Taf. VI. (Schlagaderl.), Fig. I —IV.

*Arterien des männlichen Rumpfes u. der obern Theile der obern und untern Gliedmassen*, von vorn dargestellt, S. 215. Taf. VII. (Schlagaderl.).

*Arterien des weiblichen Rumpfes*, von welchem an seinem hintern Umfange alle Theile vom zweiten Brustwirbel bis zum Steissknochen weggenommen worden sind, S. 216. Taf. VIII. (Schlagaderl.).

*Arterien des Gekröses und Baucharterie*, S. 217. Taf. IX. (Schlagaderl.) Fig. I—III.

*Arterien der Becken- und Leistengegend*, St. 219. Taf. X. (Schlagaderl.). Fig. I. u. II.

*Arterien der Schulter*, Schlüsselbeinarterie u. s. w. S. 220. Taf. XI.

*Arterien der rechten obern Gliedmassen*, an der äusseren und inneren Seite. S. 221. Taf. XII. (Schlagaderl.). Fig. I u. II.

*Arterien der Hand*, S. 223. Taf. XIII. (Schlagaderl.).

*Arterien*, Ansicht der, der vordern Seite des Oberschenkels. S. 225. Taf. XIV. (Schlagaderl.).

*Arterien der Beckengegend*, Ansicht von den Seitenwänden des Beckens und dem hintern und obern Theil des Schenkels. S. 227. Taf. XV. (Schlagaderl.)

*Arterien der untern rechten Gliedmassen*, vordere Fläche, S. 228. Taf. XVI. (Schlagaderl.). Fig. I. Der hintern Fläche, Fig. II.

*Augapfel*, (s. Sehorgan).

*Auge, äussere Theile des Auges und der Sehorgane*, (s. Sinneswerkzeuge).

*Augenbrauen*, die, S. 141. Taf. VI. (Eingeweidel.). Fig. I. C. C.

*Augenhaut, feste*, S. 158. Taf. X. (Eingeweidel.).

*Augen-Häute, -Muskeln, -Gefässe, -Nerven u. s. w.*, (s. Sehorgan).

*Augenhöhle*, S. 153. Taf. IX. (Eingeweidel.) Fig. I—III.

*Augenlid, oberes*, S. 142. Taf. VI. (Eingeweidel.). Fig. I. D.

— *unteres*. — — — — — E.

## B.

*Bänder der Gehörknöchelchen*, S. 43. Taf. I. (Bänderl.), Fig. I—III.
— welche den Unterkiefer mit dem Kopfe verbinden, S. 44. Taf. II. (Bänderl.) Fig. I—III. —
— welche den Kopf mit der Wirbelsäule verbinden, S. 45. Taf. II. (Bänderl.) Fig. IV. — Taf. III. (Bänderl.) Fig. I—V.
— welche die Wirbelsäule mit den hintern Rippen verbinden, S. 47. Taf. IV. (Bänderl.), Fig. I—V.
— welche das Brustbein, das vordere Ende des Schlüsselbeins und die Rippenknorpel mit einander verbinden, S. 51. Taf. V. (Bänderl.), Fig. I—V.
— des Beckens, S. 52. Taf. VI. (Bänderl.), Fig. I—V. — u. S. 16. Taf. F. 2. (weibl. Geschlechtsth.).
— des hintern Schlüsselbein-Endes, des Schulterblattes und des Oberarm-Gelenkes, S. 56. Taf. VII. (Bänderl.), Fig. I—V. —
— der obern Gliedmassen, S. 58. Taf. VIII. (Bänderl.), Fig. I—VII.
— des Handwurzel-Mittelhandgelenkes, der Finger u. Fingerglieder, S. 61. Taf. IX. (Bänderl.). Fig. I—XI. —
— der untern Gliedmassen, S. 67. Taf. X. (Bänderl.), Fig. I—IV.
— des Oberschenkels und des Kniegelenkes, S. 68. Taf. XI. (Bänderl), Fig. I—IV. Kreuzbänder und Knorpel des Kniegelenkes, S. 71. Taf. XII. (Bänderl.), Fig. I—VI.
— des Fussgelenkes, S. 73. Taf. XIII. (Bänderl.), Fig. 1—VIII. —
— der Lungen, (s. Lungen); *der Leber*, (s. Verdauungsorgane).
*Bänderlehre*, S. 43—78. Taf. I—XIII.
*Backe, die*, S. 142. Taf. VI. (Eingeweidel.), Fig. I. O. —
*Backen*, (s. Sinneswerkzeuge).
*Band, Poupartsches*, (s. Poupartsches Band).
*Basilar-Arterie*, S. 206. Taf. II. (Schlagaderl.), O. —
*Bauch*, Bauchmuskeln, (s. Muskeln); Gegenden des Bauches, (s. Eintheilung der Körper-Oberfläche).
*Bauch-Arterie* und die Gekrös-Arterien, S. 217. Taf. IX. (Schlagaderl.), Fig. I—III.
*Bauchspeicheldrüse*, S. 186. Taf. XXII—XXIV, (Eingeweidel.).
*Becken, das, von vorn und oben*, mit angegebenen Durchmessern, S. 16. Taf. F. 2. Fig I. — *Von unten und hinten dargestellt* u. s. w., S. 17. Taf. F. 2. Fig. II. *Von innen dargestellt*, Fig. III. — *Ansicht des knöchernen von vorn, dessen Knochen, Bänder und Muskeln*, (s. diese Artikel). (Knochenl.) S. 23. Taf. K. Fig. I. — *Von hinten*, Fig. II.
*Becken-Arterie*, (s. Hüft-Arterie, innere).
*Bläschen*, Graasche, S. 9. Taf. B. (weibl. Geschlechtsth.).
*Blinddarm*, S. 189. Taf. XXIII. (Eingeweidel.).
*Blutadern*, (s Venen).
*Blutaderlehre*, S. 231—278. Taf. I—XX. (s. Venen).
*Blutleiter der harten Hirnhaut*, S. 238. Taf. IV. (Blutaderl.).
*Bogen des Gehirns*, S. 139. Taf. V. (Eingeweidel.).
*Bogengänge, die*, S. 144. Taf. VII. (Eingeweidel.), Fig. II. —
*Botallischer Gang*, S. 175. Taf. XVII. (Eingeweidel.).
*Brunnersche Drüsen*, S. 188. Taf. XXII. (Eingeweidel.).
*Brustbein*, S. 21. Taf. H. u. I. (Knochenl., s. Rumpf).
*Brustdrüse*, (s. Organe des Halses, der Brust u. s. w.).
*Brustdrüse einer sechsunddreissigjährigen Frau u. s. w.*, S. 16. Tat. E. Fig. VI.
*Brustgang*, S. 337. Taf. XI. (Saugaderl.).
*Brustwarze, die*, mit ihrem Hofe, von einer im achten Monate schwangern Frau, S. 15. Taf. F. Fig. III. — *Eine dergleichen*, mit ihren einzelnen Milchgängen, S. 15. Taf. F. Fig. V. —

## C.

*Callöser Körper*, S. 137. Taf. IV. (Eingeweidel.).
*Centralblutgefässe des Auges*, S. 160. Taf. XI.
*Chorion*, (s. Lederhaut).
*Ciliarkörper des kleinen Gehirns*, S. 139. Taf. V.
*Ciliar-Nerven, -Venen und -Arterien*, S. 159. Taf. XI. (Eingeweidel.).
*Ciliarring*, S. 158. Taf. XI. (Eingeweidel.).
*Coecum*, (s. Blinddarm).
*Colon*, (s. Grimmdarm).
*Cowpersche Drüsen*, (s. männliche Geschlechtstheile).
*Crystalllinse*, (s. Sehorgane).

## D.

*Darm, der gewundene*, (s. Organe des Halses, der Brust u. des Unterleibes), S. 168. Taf. XXII—XXIV. (Eingeweidel.).
*Darmbein*, S. 21. Taf. H. u. I. (Knochenl., s. Rumpf).
*Davidsharfe*, S. 140. Taf. V. (Eingeweidel.).
*Dickdärme*, S. 186. Taf. XXII—XXIV. (Eingeweidel.).
*Dorsaltheil des Rückenmarkes*, ein Stück von vorn dargestellt, S. 132. Taf. III. (Eingeweidel.), Fig. III.
*Dreigetheilter Nerv*, (Ursprung). S. 132. Taf. III. (Eingeweidel.), Fig. II.
*Dritter Gehirnnerv*, (Ursprung), S. 133. Taf. III. (Eingeweidel.), Fig. VIII.
*Drüsen in den Gedärmen*, (s. Verdauungsorgane).
*Dünndärme*, S. 186. Taf. XXII—XXIV. (Eingeweidel.).
*Duodenum*, (s. Zwölffingerdarm).
*Durchmesser des Beckens*, (s. Becken).
*Durchschnitte des Kopfes*; er ist durch einen queren Perpendiculärschnitt in eine vordere und hintere Hälfte getheilt, wodurch sowohl die verschiedenen Höhlen,

als auch die darin enthaltenen Theile der Sinneswerkzeuge im Verhältniss zu einander und in ihrem Zusammenhange dargestellt sind, (s. Thränendrüse), S. 153. Taf. IX. (Eingeweidel.), Fig. I—III.

## E.

*Ei, das*, aus der 14 Tage u. zum zweiten Male schwangeren Gebärmutter einer 22jähr. Person, S. 11. Taf. C. Fig. VII. — *Ein solches*, das in der achten Woche der Schwangerschaft durch Abortus abgegangen, mit der Hunterschen Haut umgeben. u. s. w., S. 11. Taf. D. Fig. I. — *Dasselbe* mit kreuzweis durchschnittner Hunterscher Haut, S. II. Taf. T. Fig. II. — *Eins dergleichen*, ziemlich aus derselben Schwangerschafts-Periode, woran die äussere umgeschlagene Haut fehlt, u. s. w.. S. 11. Taf. D. Fig. III. — *Ein dreimonatliches*, woran sich die flockigen Gefässe zur Bildung des Mutterkuchens zurückgezogen, S. 12. Taf. D. Fig. IV. — *Ein solches*, in seiner natürl. Lage in der Gebärmutter, S. 12. Taf. D. Fig. V. — *Ein sechsmonatliches*, noch mit dem Fruchtwasser angefülltes, S. 12. Taf. D. Fig. VI. — *Dasselbe*, woran die Lederhaut von der Schafhaut getrennt ist, u. s. w., S. 12. Taf. D. Fig. VII. — *Ein solches* in der fünften Woche der Schwangerschaft, S. 13. Taf. E. Fig. I. — *Eins dergleichen* von 5—6 Wochen, S. 13. Taf. E. Fig. II. —; von 6—7 Wochen, S. 13. Taf. E. Fig. III. — *Eins dergleichen*, von demselben Alter, unter dem Vergrösserungsglas betrachtet, S. 13. Taf. E. Fig. IV.

*Eierstock*, der rechte, nebst der aufgeschnittenen Muttertrompete eines 22jähr. Mädchens, S. 8. Taf. A. Fig. VII. *Derselbe*, vertical durchschnitten, nebst einigen Graafschen Eierchen, S. 8. Taf. A. Fig. VIII. — Der rechte, mit der Muttertrompete eines 10jähr. Kindes, S. 8. Taf. B. Fig. II. —

— vertikal durchschnitten, S. 8. Taf. B. Fig. III. — Linker, einer am Ende des 4ten Monats der Schwangerschaft verstorbenen Person, mit aufgeschnittenem gelben Körper, S. 8. Taf. B. Fig. V.; — der aufgeschnittene einer während der Geburt verstorbenen Person, S. 9. Taf. B. Fig. VI.

*Eichel der männlichen Ruthe*, (s. Geschlechtswerkzeuge, männliche).

*Eingeweide-Lehre*, S. 121—202.

*Eintheilung*, der Oberfläche des Kopfes u. des ganzen Körpers in Gegenden, S. 121. Taf. I. (Eingewdel.), Fig. I—III.

*Ellbogenarterie*, S. 206. Taf. II. (Schlagaderl.), H.

*Ellbogenbein*, S. 21. Taf. H. und I. (Knochenl. s. obere Gliedmassen).

*Embryo*, sechsmonatlicher, mit der Nabelschnur und dem Mutterkuchen in Verbindung, S. 14. Taf. E. Fig. V. — *Rumpf eines neunmonatlichen*, mit geöffneter Brust- und Bauchhöhle, u. s. w., S. 14. Taf. E. Fig VI.

*Epidermis*, (s. Hautsystem).

*Erbsenbein*, S. 23. Taf. L. (Knochenl.).

*Ethmoidalzellen*, S. 154. Taf. IX. (Eingeweidel.).

*Eustachische Trompete*, (s. Trompete).

*Extremitäten*, Knochen, Muskeln, Bänder u. s. w., (s. diese Artikel).

## F.

*Fallopische Röhren*, S. 7. Taf. A. (weibl. Geschlechtsth.).

*Fallopische Wasserleitung*, S. 38. Taf. G. (Knochenl.).

*Falten, baumähnliche*, der Gebärmutter, S. 7. Taf. B. (weibl. Geschlechtsth.).

*Faltenkranz des Auges*, S. 158. Taf. XI. (Eingeweidel).

*Felsentheil des Schläfenbeins*, mit den darin befindlichen Theilen, S. 144. Taf. VII. (Eingeweidel.).

*Fersenbein*, Längendurchschnitt eines trocknen u. s. w., S. 24. Taf. L. (Knochenl.), S. 19. Taf. G. Fig. II.

*Fetthaut*, (s. Hautsystem).

*Fingerglieder*, (s. Hand).

*Fingerknochen*, S. 23. Taf. I. (Knochenl., s. obere Gliedmassen).

*Fledermausflügel*, S. 7. Taf. A. (weibl. Geschlechtsth.).

*Flocken, die, des kleinen Gehirns*, S. 133. Taf. III. (Eingeweidel.), Fig. V. —

*Flocken in den Gedärmen*, (s. Verdauungsorgane).

*Foetus*, (s. Embryo).

*Fontanascher Canal*, S. 158. Taf. XI.

*Frucht*, (s. Embryo).

*Fruchthalter*, (s. Gebärmutter).

*Fünfter Gehirnnerv*, (s. dreigetheilter Nerv).

*Fuss, Knochen des rechten*, von der innern Seite, (Knochenl.), S. 24. Taf. B. Fig. III. — Von aussen, Fig. IV. — Bänder, Muskeln, Gefässe, u. s. w., (s. diese Artikel).

*Fusswurzel*, Knochen, Bänder u. s. w. der, (s. diese Artikel).

## G.

*Gallenblase*, (s. Organe des Halses, der Brust und des Unterleibes, und Verdauungsorgane).

*Gallengang*. (s. Verdauungsorgane).

*Gallengefässe*, (s. Verdauungsorgane).

*Gaumen, (weicher)*, Gaumen-Segel, Gaumen-Säule u. s. w., (s. Geschmacks-Organe).

*Gaumenbeine*, S. 33. Taf. O. (Knochenl.) Fig. II. Taf. P. Fig. I. — Fig. II. —

*Ganglien*, der sympathischen Nerven, S. 285. Taf. I (Nervenl.).

*Gebärmutter im jungfräulichen Zustande*, von vorn dargestellt, S. 7. Taf. A. Fig. V.; — von hinten auf-

*

geschnitten, um den Hals, die Höhle u. s. w. zu sehen, S. 7. Taf. A. Fig. VI. — *Dieselbe im 9ten Monate der Schwangerschaft*, S. 9. Taf. B. Fig. VIII. —; Taf. C. Fig. I. —; *Dieselbe* umgekehrt (die innern Muskelfasern nach hinten dargestellt), S. 10. Taf. C. Fig. II. *Innere Fläche derselben*, (von einer bald nach der Geburt gestorbenen Person), S. 10. Taf. C. Fig. III. *Dieselbe*, nicht umgekehrt, (die Arterien sind daran sichtbar), S. 10. Taf. C. Fig. IV. — *Durchschnitt derselben*, S. 10. Taf. C. Fig. V. — *Einer zum zweiten Mal schwangern* 22-jähr. Person u. s. w., S. 11. Taf. C. Fig. VI. — *Einer drei Monate schwangern*, mit dem Embryo u. s. w., S. 15. Taf. F. Fig. I. *Eine dergleichen* mit dem untern Theile des Rumpfes und dem Kinde in seiner natürl. Lage, S. 15. Taf. F. Fig. II.

*Gefässe des Herzens*, S. 203. Taf. I. (Schlagaderl.), Fig. I—IV.

*Gefässhaut des Auges*, S. 156. Taf. X. (Eingeweidel.).

— *des Gehirns*, (s. Gehirn).

— *des Gehirns*, S. 131. Taf. II. Eingeweidel.), Fig. III.—

*Gehirn, grosses*, S. 134. Taf. IV. Fig. I—V. — Taf. V. (Eingeweidel.), Fig. I—III. — und Taf. VI. (Eingeweidel.).

— *kleines, und Rückenmark*, S. 131. Taf. III. (Eingeweidel.), Fig. I—VIII. u. Taf. IV. (Eingeweidel.), Fig. I. —

*Gehirn-Häute*, (s. Hirnhäute).

*Gehörgang, äusserer*, S. 144. Taf. VII. (Eingeweidel.), Fig. II. B.

— *innerer*, S. 146. Taf. VII. (Eingeweidel.), Fig. XI. a. —

*Gehörknöchelchen*, in ihrem unverbundenen Zustande u. s. w., S. 38. Taf. G. (Knochenl.), Fig. IV und V.

*Gehörorgan*, knöcherne u. weiche Theile, S. 143. Taf. VII. (Eingeweidel.), Fig. I—XIII. —

*Gehörnerv*, Ursprung desselben, S. 132. Taf. III. (Eingeweidel.), Fig. II.

*Gehörwerkzeuge*, (s. Gehörorgan).

— knöcherne Theile der, in ihrer natürl. Grösse, S. 37. Taf. Q. (Knochenl.), Fig. I—VII.

*Gekrösarterien*, S. 217. Taf. IX. (Schlagaderl.), Fig. I—III.

*Gekröse*, (s. Verdauungsorgane).

*Gelenkverbindungen*, (s. Bänder).

*Geruchsorgan*, S. 161. Taf. XII. (Eingeweidel.), Fig. I—VI. Im Zusammenhange mit dem Geschmacks- u. Gehörorgan und dem Schlundkopf (nebst den Nerven dieser Organe), S. 163. Taf. XIII. (Eingeweidel.), Fig. I—III. —

*Geruchs-Werkzeuge*, (s. Geruchsorgan).

*Gesäss-Muskeln*, (s. Muskeln).

*Geschlechtstheile, männliche*, S. 193. Taf. XXV—XXVII. (Eingeweidel.).

*Geschlechtstheile*, die äusseren weiblichen mit vollkommenem Jungfernhäutchen, S. 6. Taf. A. Fig. I.

— die äusseren, eines einige Wochen alten Mädchens, mit einem mehr runden Jungferhäutchen, S. 6. Taf. A. Fig. II.

— Ansicht des Ueberganges der äusseren in die inneren (das Becken einer Frau, die schon einige Mal geboren, von der linken Seite geöffnet, S. 6. Taf. A. Fig. III.

— innere, einer 24jähr. unverletzten Jungfer, mit der Länge nach aufgeschnittener Mutterscheide, S. 7. Taf. A. Fig. II. Weibl. innere, von einem wenige Wochen alten Mädchen, S. 8. Taf. B. Fig. I.

*Geschmacksorgane*, S. 163. Taf. XIII. (Eingeweidel.), Fig. I—III. Taf. XIV. (Eingeweidel.), Fig. I—VIII.

*Gewölbe des Gehirns*, S. 139. Taf. V. (Eingeweidel.).

*Gewundener Darm*, (s. Verdauungsorgane).

*Giesskannenknorpel*, S. 178. Taf. XVIII u. XIX.

*Glaskörper*, (s. Sehorgan).

*Gliedmassen*, Knochen, Bänder u. s. w. der, (s. diese Artikel).

*Graafsche Bläschen*, S. 9. Taf. B. (weibl. Geschlechtsth.).

*Grimmdarm*, (s. Organe des Halses, der Brust u. des Unterleibes) S. 186. Taf. XXII—XXIV. (Eingeweidl.).

*Grimmdarmnetz*, (s. Organe des Halses, der Brust u. des Unterleibes).

*Grundarterie*, (s. Basilararterie).

## H.

*Haare*, ihre Structur u. s. w. (s. Hautsystem).

*Hakenbein, das*, S. 23. Taf. L. (Knochenl.).

*Hals*, dessen Knochen, Bänder, Muskeln u. s. w., (s. diese Artikel).

*Halswirbel*, S. 31. Taf. H. und I. Knochenl. (s. Rumpf).

*Hammer*, S. 39. Taf. G. (Knochenl.).

*Hand, Knochen der linken, von vorn*, S. 23. Taf. L. (Knochenl.), Fig. I. — *Von hinten*, Fig. II. — Bänder und Muskeln der Hand, (s. diese Artikel).

*Handwurzel*, S. 22. Taf. I. (Knochenl., s. obere Gliedmasen).

*Harnblase*, (s. Harnwerkzeuge).

*Harnblasen-Bänder*, (s. Harnwerkzeuge).

*Harnleiter*, (s. Harnwerkzeuge).

*Harnröhre*, (s. Harnwerkzeuge).

*Harnstrang*, (s. Harnwerkzeuge).

*Harnwerkzeuge, männliche*, S. 193. Taf. XXV—XXVII. (Schlagaderl.).

*Harte oder feste Hirnhaut*, (s. Hirnhaut).

*Hautsystem*, S. 169. Taf. XV. (Eingeweidel.), Fig. I—XIII.

*Hautnerven*, der linken Seite des Körpers, S. 351. Taf. I. (Nervenlehre). Der rechten vordern Körperhälfte, Taf. II.

*Heiligenbein*, (s. Kreuzknochen).
*Hemisphären des grossen Gehirns*, S. 137. Taf. IV. (Eingeweidel.), Fig. IV.
*Herz*, (s. Organe des Halses, der Brust u. s. w.), desgl. und S. 203. Taf. I. (Schlagaderl.), Fig. I—IV. (Organe der Respiration und des Kreislaufs), desgl. S. 181. Taf. XX. (Eingeweidel.), Fig. I—V., desgl. S. 183. Taf. XXI. (Eingeweidel.), Fig. I—V.
*Herzbeutel*, (s. Organe des Halses, der Brust u. s. w.).
*Herzhöhlen*, (s. Herz).
*Herzkammern u. Herzvorkammern*, (s. Herz).
*Herzmuskeln*, (s. Herz).
*Herzohren*, (s. Herz).
*Herz-Schlagadern*, (s. Ursprung der Schlagadern).
*Herz-Venen*, (s. Venen, Endigung der, im Herzen).
*Hinterhauptsbein, das*, S. 27. Taf. II. (Knochenl.). Fig. II. S. 28. Taf. N. (Knochenl.), Fig. I. S. 32. Taf. O. (Knochenl.), Fig. II. S. 34. Taf. P. (Knochenl.), Fig. II.
*Hirnbalken*, (s. callöser Körper).
*Hirnhäute*, S. 130. Taf. II. (Eingeweidel.), Fig. I—III.
*Hirnhöhlen*, Taf. IV und V. (Eingeweidel.).
*Hirnknoten*, S. 132. Taf. III. (Eingeweidel.), Fig. II. —
*Hoden*, (s. Geschlechtswerkzeuge, männliche).
*Hodensack*, (s. Geschlechtswerkzeuge, männliche).
*Höhlen*, die verschiedenen, der Sinneswerkzeuge, S. 153. Taf. IX. (Eingeweidel.), Fig. I—III.
*Hornhaut*, S. 156. Taf. X. (Eingeweidel.).
*Hüft-Arterie*, gemeinschaftlicher Stamm ders., S. 207. Taf. II. (Eingeweidel.), R. *Innere*, S. *Aeussere Hohl-Venen*, (s. der Venen Endigung im Herzen. *Stamm der unteren*, S. 261. Taf. XIII. (Blutaderl.).
*Hüftknochen*, S. 16. Taf. F. 2. (weibl. Geschlechtsth.).
*Hunters flockige oder hinfällige Haut*, S. 10. Taf. C. (weibl. Geschlechtsth.).

## I.

*Iris*, (s. Sehorgan).
*Ileum*, (s. gewundener Darm).

## J.

*Jejunum*, (s. Leerdarm).
*Jochbeine, die*, S. 26. Taf. M. (Knochenl.), Fig. I. — Fig. II. S. 31. Taf. O. (Knochenl.), Fig. I u. II.
*Jungfernhäutchen oder Scheidenklappe*, S. 6. Taf. I. (weibl. Geschlechtsth.).

## K.

*Kahnbein, das*, S. 23. Taf. C. (Knochenl.).
*Kehldeckel*, S. 178. Taf. XVIII u. XIX. (Eingeweidel.).
*Kehlkopf*, dessen Knorpel, Muskeln, Bänder u. s. w., S. 84. Taf. III. (Muskell.), Fig. II—IX. Taf. IV. (Muskell.). *In seiner natürl. Lage*, (s. Organe des Halses, der Brust u. s. w.).
*Keilbein, das*, S. 25. Taf. M. (Knochenl.), Fig. I. — S. 27. Taf. M. (Knochenl.), Fig. II. — S. 30. Taf. N. (Knochenl.), Fig. II. — S. 31. Taf. O. (Knochenl.), Fig. I. — Fig. II. — S. 34. Taf. P. (Knochenl.), Fig. I und II.
*Keilbein der Fusswurzel, inneres*, — — — *mittleres*, — — — *äusseres*, } S. 24. Taf. L. (Knochenl.).
*Keilbein, das, der Handwurzel*, S. 23. Taf. L. (Knochenl.).
*Kieferhöhlen*, S. 154. Taf. IX. (Eingeweidel.).
*Kinn*, (s. Eintheilung der Körperoberfläche).
*Kinn, das*, S. 142. Taf. VI. (Eingeweidel.), Fig. I. N. —
*Kinnlade, untere*, S. 21. Taf. H. u. I. (Knochenl. s. Kopf).
*Kitzler, der*, Taf. A. Fig. III. H.
*Klappen, halbmondförmige, mützenförmige, dreispitzige des Herzens*, (s. Herz). *Kerkringische, Blinddarmklappe*, (s. Verdauungsorgane).
*Knie*, (Kniescheibe, s. Knochen der Gliedmassen). *Bänder*, (s. diese Artikel).
*Kniekehlenarterie*, S. 207. Taf. II. (Schlagaderl.), V. —
*Knöpfchen, rundes, linsenförmiges, des Sylvius*, S. 144. Taf. VII. (Eingeweidel.), V. —
*Knötchen des kleinen Gehirns*, S. 134. Taf. III. (Eingeweidel.).
*Knochen, Bau und Entwickelung der*, S. 19. Taf. G. (Knochenl.), Fig. I—XI.
— *des Kopfes, Rumpfes, der untern und obern Gliedmassen*, S. 21—23. Taf. H. u. I. *Des Kopfes*, S. 25. Taf. M—T.
— *des Beckens*, S. 23. Taf. K. Fig. I u. II. —
— *der Hand und des Fusses*, S. 23. Taf. L. Fig. I—IX. —
*Knochen-Lehre*, S. 19—42. Taf. G—T.
*Knorpel des Kehlkopfes*, (s. Kehlkopf), Taf. XVIII. Fig. II u. III. —
*Körper, der gestreifte*, S. 137. Taf. IV.
*Körper*, Eintheilung der Oberfläche des Körpers in Gegenden, S. 121. Taf. I. (Eingeweidel.), Fig. I—III. —
*Körper, gelber, drüsiger*, S. 7. Taf. A. (weibl. Geschlechtstheile).
*Kopf*, Knochen, Bänder, Muskeln, Gefässe u. s. w., (s. diese Artikel). *Kopf, von der Seite mit den verschiedenen Gegenden* dargestellt, S. 121. Taf. I. (Eingeweidel.), Fig. I.
*Kopfbein, das*, S. 23. Taf. L. (Knochenl.).
*Kopfschlagader*, S. 206. Taf. II. (Schlagaderl.), K. *Aeussere*, L. — *Innere*. M. —
*Kopfschlagadern*, S. 208. Taf. III—V.
*Kreislauf, Organe des*, S. 177. Taf. XVIII. (Eingeweidel.),

Fig. I—V. Taf. XIX. (Schlagaderl.), Fig. I—IV. Taf. XX. (Eingeweidel.), Fig. I—V. Taf. XXI.
*Kreuzknochen*, S. 16. Taf. F. II. (weibl. Geschlechtsth.).

## L.

*Labyrinth, Ansicht des, von vorn offnen*, S. 38. Taf. G. (Knochenl.), Fig. III. — *Dasselbe von aussen*, Fig. VI. — *Von innen.* Fig. VII. —
*Lappen des kleinen Gehirns*, S. 133. (Eingeweidel.), Taf. III. Fig. V—VIII. —
— *des grossen Gehirns*, S. 137. Taf. IV. (Eingeweidel.).
*Leber*, (s. Organe des Halses, der Brust u. s. w.), S. 186. Taf. XXII—XXIV. (Eingeweidel.).
*Lederhaut*, (s. Hautsystem).
*Lederhaut od. Chorion*, S. 11. Taf. D. (weibl. Geschlechtstheile).
*Leerdarm*, S. 186. Taf. XXII—XXIV. (Eingeweidel.).
*Lendenwirbel*, S. 21. Taf. H. u. I. (Knochenl., s. Rumpf).
*Linse*, (s. Sehorgan).
*Lippe, die obere*, S. 142. Taf. VI. (Eingeweidel.), Fig I. L.
— *die untere*, — — — — — M.
*Lippen*, (s. Sinneswerkzeuge).
*Luftröhre*, (s. Organe des Halses, der Brust u. s. w.), u. Taf. XVIII. (Eingeweidel.), Fig. IV u. V. u. Respirationsorgane.
*Luftröhräste*, (s. Organe des Halses, der Brust u. s. w. und Respirationsorgane).
*Lungen*, (s. Organe des Halses, der Brust u. s. w. und Respirationsorgane); dessgl. S. 151. (Eingeweidel.) Taf. XX. Fig. I—V. —
*Lungen-Bläschen*, (s. Lungen).
*Lungen-Lappen*, (s. Lungen).
*Lungenläppchen u. Lungenbläschen*, S. 182. Taf. XX. (Eingeweidel.).
*Lungenmagennerv*, Ursprung desselben, S. 132. Taf. III. (Eingeweidel.), Fig. I. —
*Lymphgefässe*, Lehre von den, S. 306—330. Taf. I—XV.
*Lymphgefässe oder Saugadern*, Structur derselben und der Saugaderdrüssen, nebst dem Saugaderstamm und den ihm zunächst liegenden Geflechten, S. 306. Taf. I. (Saugaderl), Fig. I—VII.
— *der Hirnhäute*, und die tieferen Saugadern u. Saugaderdrüsen des Kopfes, Halses und der rechten Achselhöhle, S. 309. Taf. II. (Saugaderl.), Fig. I—IV.
— oberflächliche, des Kopfes, der Brust, des Unterleibes und der obern Gliedmassen, S. 312. Taf. III. (Saugaderl.), Fig. I u. II. —
— oberflächliche des hintern Umfanges des Rumpfes u. der rechten obern Gliedmassen, S. 315. Taf. IV. (Saugaderl.).
— tiefere, des rechten Gesässes und der linken obern Gliedmassen, S. 315. Taf. IV. (Saugaderl.).
— tieferliegende der linken Obergliedmassen, der Brust und des Halses, S. 318. Taf. V. (Saugaderl.), Fig. I und II.
*Lymphgefässe*, vordere der Brusthöhle, nebst denen des Kopfes und des Halses, S. 320. Taf. VI. (Saugaderl.), Fig. I u. II.
— der Lungen, des hintern Mittelfelles, des Schlundes, des rechten Leberlappens und zugleich über die Mündungen der Saugaderstämme in den Venen, S. 324. Taf. VII. (Saugaderl.), Fig. I—III. —
— oberflächliche und tiefe, des vorderen Umfangs der untern Gliedmassen, S. 328. Taf. VIII. (Saugaderl.), Fig. I—III.
— oberflächliche und tiefe des hintern Umfanges der untern Gliedmassen, S. 331. Taf. IX. (Saugaderl.), Fig. I—III. —
— oberflächliche des untern Theils des Unterleibes und des obern Theils des Oberschenkels, Geflechte des Beckens u. des Darmkanals, S. 334. Taf. X. (Saugaderl.), Fig. I—III. —
— oder Saugader-Geflechte von dem Leisten- bis zum Lenden-Geflechte und der Anfangstheil des Brustganges, S. 317. Taf. XI. (Saugaderl.).
— *und Lymphdrüsen* der Leber, des Magens und die innern eines Stückes des Dünndarmes, nebst dem Lenden-Geflechte, S. 340. Taf. XII. (Saugaderl.), Fig. I—III.
— eines Stückes des Dünndarms von einer in der Geburtsarbeit gestorbenen Frau, S. 342. Taf. XII. (Saugaderl.), Fig. III.
— des Gekröses und eines Theils des Leer- und gewundenen Darmes, S. 343. Taf. XIII. (Saugaderl.).
— oberflächliche, von einem Theil des Dünndarmes, die des dicken Darmes, der innern weiblichen Geschlechtstheile, nebst dem Lendengeflecht und seinen Drüsen, S. 344. Taf. XVI. (Saugaderl.), Fig. I—II.
— der Baucheingeweide, der Nieren, der Gebärmutter, der Aorta und der Hohlvene, mit den darum liegenden Drüsen, S. 344. Taf. XIV. (Saugaderl.), Fig. II. —
— der Leber, der Milz, der Nieren, der Gebärmutter und der Muttertrompeten, so wie die Drüsen und Stämme des Lendengeflechtes, S. 348. Taf. XV. (Saugaderl.).

## M.

*Magen*, (s. Organe des Halses, der Brust, und des Unterleibes), S. 186. Taf. XXII—XXIV. (Eingeweidel.).
*Magenmund*, (s. Magen).
*Mammillarkörper*, S. 139. Taf. V. (Eingeweidel.).
*Mandeln*, (s. Geschmacksorgan).
*Mandeln des kleinen Gehirns*, S. 133. Taf. III. (Eingeweidel.).
*Markhaut*, (s. Sehorgan).

*Marksegel des kleinen Gehirns*, Taf. III und IV. (Eingeweidel.).
*Mastdarm*, (s. Verdauungsorgane).
*Milchbrustdrüse* einer bejahrten Frau, S. 15. Taf. F. Fig. IV.
*Milchgänge*, S. 15. Taf. F. (weibl. Geschlechtsth.).
*Milchgefässe*, (vasa lactea), S. 343. Taf. XIII. (Saugadl.).
*Milchzähne*, (s. Zähne).
*Milz*, (s. Organe des Halses, der Brust und des Unterleibes), Taf. XXII—XXIV. (Eingeweidel.).
*Mittelfell*, (s. Organe der Brust und des Unterleibes).
*Mittelfussknochen*, S. 22. Taf. I. (Knochenl. s. untere Gliedmassen).
*Mittelhandknochen*, S. 22. Taf. I. (Knochenl., s. obere Gliedmassen).
*Mondbein, das*, S. 23. Taf. L. (Knochenl.).
*Mund*, (s. Sinneswerkzeuge).
*Mundhöhle*, (s. Höhlen der Sinneswerkzeuge).
*Muskel-Lehre*, S. 79—114. Taf. I—XX.
*Muskeln der Gehörknöchelchen*, nebst den Nerven u. s. w., S. 43. Taf. I. (Eingeweidel.), Fig. II.
— des Schlundkopfes, des Gaumens und des Anfangs der Speiseröhre, S. 86. Taf. II. (Muskell.), Fig. II.
— der Sehnenhaube, der äussern Theile des Auges, des Gesichts u. s. w., S. 79. Taf. I. (Muskell.). 1—55.
— des Auges und des äussern Ohres, S. 82. Taf. II. (Muskell.), Fig. I—IV.
— des Zungenbeins und des Kehlkopfes, S. 84. Taf. III. (Muskell.), I u. II.
— die sich über den vordern Theil des Halses verbreiten.
— des Nackens und Rückens, wie sie sich nach Hinwegnahme der allgemeinen Hautdecken in ihrer natürlichen Lage zeigen, S. 89. Taf. V. (Muskell.), 1—7. S. 97. Taf. VIII. Fig I—IV. —
— des linken Armes und der Schulter, von der hintern oder äussern Seite, S. 90. Taf. VI. (Muskell.), Fig. I u. II.
— des linken Armes u. der Schulter, von der vordern oder innern Seite, S. 93. Taf. VII. (Muskell.), Fig. I u. II.
— des Bauches, allgemeine Ansicht, wie sie nach Wegnahme der Hautdecken erscheinen, S. 100. Taf. IX. (Muskell.), 1—3. — Darstellung der unter dem äussern schiefen Bauchmuskel gelegenen Abdominalmuskeln u. s. w., S. 101. Taf. X. (Muskell.), 1.—f. — *Zwergfell*, S. 103. Taf. XI. (Muskell.), 1—6.
— *des Mittelfleisches, des Afters und der männlichen Geschlechtstheile*, wie sie nach Hinwegnahme der allgemeinen Integumente erscheinen, S. 106. Taf. XIII. (Muskell.), Fig. I u. II.
— *der untern Extremitäten*, S. 107. Taf. XIV. (Muskell.), Fig. I—IV.
— *der Zunge*, (s. Geschmacksorgan).
— *des Gaumens*, (s. Geschmacksorgan).
*Muskeln des Augapfels*, (s. Sehorgan).
*Muskelnerven*, oberflächliche, der rechten obern Körperhälfte S. 350. Taf. I. (Nervenl.).
*Mutterbänder*, runde, S. 9. Taf. A. (weibl. Geschlechtsth.).
*Mutterkuchen*, S. 11. u. s. w. Taf. D. (weibl. Geschlth.).
*Muttermund*, äusserer und innerer, S. 7. Taf. A. (weibl. Geschlechtsth.).
*Mutterscheide*, S. 7. Taf. A. (weibl. Geschlechtsth.).
*Muttertrompete, die linke*, mit dem aufgeschnittenen Eierstock einer bald nach einer natürlichen Geburt verstorbenen Person, S. 8. Taf. B. Fig. IV.
*Muttertrompeten*, S. 7. Taf. A. (weibl. Geschlechtsth.).
*Myologie*, (s. Muskellehre).
*Myrtenförmige Wärzchen*, (s. Wärzchen).

## N.

*Nabel*, (s. Embryo).
*Nabelarterien*, S. 278. Taf. XX. (Blutaderl.), 21—25. (weibl. Geschlechtsth.), Taf. E.
*Nabelbläschen*, S. 13. Taf. E. (weibl. Geschlechtsth.).
*Nabelgefässe*, S. 13. Taf. E. (weibl. Geschlechtsth.).
*Nabelstrang*, (s. Embryo).
*Nabelvene*, S. 277. Taf. XX. (Blutaderl.), 30—35. (weibl. Geschlechtsth.). Taf. E.
*Nacken*, (s. Eintheilung der Körperoberfläche).
*Nägel*, (s. Hautsystem).
*Nähte*, (s. Kopfknochen), Taf. XV. (Eingeweidel.), Fig. VI. —
*Nase, äussere*, (s. Sinneswerkzeuge), Muskeln, Gefässe, u. s. w. (s. diese Artikel).
*Nasenflügel*, S. 142. Taf. VI. (Eingeweidel.), Fig. I. F.
*Nasenhöhle*, S. 153. Taf. IX. (Eingeweidel.), Fig. I u. III.
*Nasenhöhlen, knöcherne*. S. 26. Taf. M. (Knochenl.) Fig. I.
*Nasenknochen*, S. 26. Taf. M. (Knochenl.), Fig. I u. II.
*Nasenmuscheln*, S. 26. Taf. M. und N. (Knochenl.).
*Nasenrücken*, S. 142. Taf. VI. (Eingeweidel.), Fig. I. G.
*Nasenscheidewand*, — — — — — K.
*Nasenspitze*, — — — — — H.
*Nasenwurzel*, — — — — — F.
*Nebenhode*, (s. Geschlechtswerkzeuge. männl.).
*Nebenniere*, (s. Harnwerkzeuge).
*Nebenspeicheldrüse*, S. 142. Taf. VI. (Eingeweidel.), Fig. I. Z.
*Nerv, der dreiästige*, zweiter und dritter Ast, S. 281. Taf. II. (Nervenl).
*Nerven*, unter der Haut des Gesichts liegende, S. 279. Taf. I. (Nervenl.).
— des Halses. S. 282. Taf. III. (Nervenl.).
— des Magens, sympathischer Nerv u. Samengeflecht, S. 284. Taf. V. (Nervenl.).
— Ganglien des sympathischen (Bauch-, Brust- und Halstheil), u. Vereinigung desselben mit dem Cerebralsystem, S. 385. Taf. V. (Nervenl.).

*

*Nerven* der in der Beckenhöhle liegenden Theile und der äussern Geschlechtstheile, S. 287. Taf. VI. (Nervenl.).
— der äussern Geschlechtstheile, S. 287. Taf. VI. (Nervenl.).
— des Armes, allgemeiner Verlauf, S. 289. Taf. VII. (Nervenl.).
— der Aussenseite des Vorderarms, Armgeflecht in den Achselhöhlen, S. 291. Taf. VIII. (Nervenl.).
— des Armbugs, S. 292. Taf. IX. (Nervenl.).
— der Haut des innern und vordern Theils des Ober- und Unterschenkels, S. 293. Taf. X. (Nervenl.).
— des Schenkels und Fusses, allgemeiner Verlauf derselben, S. 294. Taf. XI. (Nervenl.).
— des Ober- und Unterschenkels, und der ganze Verlauf der Ischiadischen Nerven, S. 296. Taf. XII. (Nervenl.).
— Ischiadische, S. 296. Taf. XII. (Nervenl.).
— des Rückenmarkes (Wirbelnerven). Verbindung mit dem Gangliensystem, S. 298. Taf. XIII. (Nervenl.), Fig. I u. II.
— der Haut der linken Seite des Körpers, S. 351. Taf. I. (Nervenl.).
— oberflächliche, der Muskeln, der rechten vordern Seite des Körpers, nach Entfernung der Hautdecken, S. 351. Taf. I. (Nervenl.).
— der Haut der linken vordern Körperhälfte, S. 356. Taf. II. (Nervenl.).
— der Haut der linken hintern Körperhälfte, S. 359. Taf. III. (Nervenl.).
— oberflächliche des Halses und die tieferen der vorderen Aeste der Halsnerven, S. 364. Taf. IV. Fig. I. — Hintere Aeste der Halswirbel- und Brustwirbel-Nerven der rechten Seite, Fig. II. —
— der Finger der hohlen Hand, S. 369. Taf. IV. (Nervenl.), Fig. III.
— Lenden- und Kreuzbein-, nebst den Becken-Geflechten und Nerven der Geschlechtstheile, S. 371. Taf. V. (Nervenl.), Fig. I.
— der männnlichen Ruthe eines Negers, S. 373. Taf. V. (Nervenl.), Fig. II.
— oberflächliche des Rückens des linken Fusses, S. 373. Taf. V. Fig. III. —
— der Hohlfläche des linken Fusses, nebst dem Stamm des Tibialnerven, S. 374. Taf. V. (Nervenl.), Fig. IV. —
— -Aeste, vordere u. hintere der Bauchwirbel-Nerven, S. 375. Taf. VI. (Nervenl.), Fig. I.
— tiefere, des untern Theils des weiblichen Rumpfes vom eilften Brustwirbel bis mit dem obern Theile des rechten Oberschenkels, (von hinten), S. 377. Taf. VI. (Nervenl.), Fig. II.
— der äussern weiblichen Genitalien und der Beckengegend, S. 379. Taf. VI. (Nervenl.), Fig. III.
*Nervenlehre*, S. 279—304. Taf. I—XIII. und S. 351—380. Taf. I—VI.
*Netz, Mälpighisches*, (s. Hautsystem).
*Netz, das kleine, oder das Magenlebernetz*, (s. Organe des Halses, der Brust und des Unterleibes).
*Netzhaut*, S. 157. Taf. X. (Eingeweidel.).
*Nieren*, (s. Harnwerkzeuge).
*Nierenbänder*, —
*Nierenbecken*, —
*Nierenkelch*, —
*Nierenwarze*, —

## O.

*Oberarm*, dessen Knochen, Bänder, Muskeln, Gefässe u. s. w., (s. diese Artikel).
*Oberarmknochen*, S. 21. Taf. H. u. I. (Knochenl., s. obere Gliedmassen).
*Oberhäutchen*, (s. Hautsystem).
*Oberkieferbein, das*, S. 26. Taf. M. (Knochenl.), Fig. I u. II. S. 31. Taf. O. (Knochenl.), Fig. I u. II. S. 35. Taf. P. (Knochenl.), Fig. u. II.
*Oberschenkel*. (s. Schenkel).
*Ohr, äusseres*, (s. Sinneswerkzeuge).
*Ohrknorpel, der äussere*, S. 141. Taf. VI. (Eingeweidel.),
*Ohrspeicheldrüse, die*, S. 142. Taf. VI. (Eingeweidel.), Fig. I. P. P.
*Olivenförmiger Körper*, S. 132. Taf. III. (Eingeweidel.), Fig. II. —
*Organe*, am Halse, in der Brust und Unterleibshöhle, nach ihrer oberflächlichen Lage, S. 172. Taf. XVI. (Eingeweidel.), Fig. I u. II. — Die Brust und Unterleibs-Organe in ihrer natürlichen Lage, so wie der seitlich geöffnete Kehlkopf und die vorn durchschnittene Luftröhre, S. 176. Taf. XVII. (Eingeweidel.), Fig. I u. II. u. Taf. XVIII—XXV.
*Osteologie*, (s. Knochenl.).

## P.

*Pachionische Drüsen*, S. 131. Taf. II. (Eingeweidel.), Fig. II. —
*Pancreas*, (s. Bauchspeicheldrüse).
*Pauke*, S. 38. Taf. Q. (Knochenl.).
*Pauke, innere Wand der*, und die mit ihr verbundenen Theile, S. 37. Taf. Q. (Knochenl.), Fig. II.
*Paukenfell, das*. S. 144. Taf. VII. Fig. II. (Eingeweidel.), e. —
*Paukenhöhle, die*, S. 144. Taf. VII. (Eingeweidel.), Fig. IV.
*Paukensaite, die*, S. 148. Taf. VIII. (Eingeweidel.), Fig. I. 18.
*Peyersche Drüsen*, S. 189. Taf. XXII. (Eingeweidel.).
*Pfanne*, S. 22. Taf. I. u. K. (Knochenl., s. Rumpf).

*Pflugschar*, S. 35. Taf. P. (Knochenl.).
*Pförtner*, (s. Magen).
*Pfortader*, S. 186. Taf. XXII—XXIV. (Eingeweidel.).
*Pfortader-System*, S. 274. Taf. XVIII. (Blutaderl.), Fig. I—III. und Taf. XIX. Fig. I u. II.
*Poupartsches Band*, S. 16. Taf. F. 2. (weibl. Geschlechtstheile).
*Präputium*, (s. Vorhaut).
*Prostata*, (s. Vorsteherdrüse).
*Pupille*, S. 158. Taf. XI. (Eingeweidel.).
*Pupillarhaut*, S. 160. Taf. XI. (Eingeweidel.).
*Pyramiden*, Malpighische, (s. Harnwerkzeuge).
*Pyramidenkörper*, S. 132. Taf. III. (Eingeweidel.), Fig. II.

## R.

*Rectum*, (s. Mastdarm).
*Regenbogenhaut*, S. 158. Taf. X. (Eingeweidel.).
*Respirationsorgane*, S. 177. Taf. XVIII. (Eingeweidel.).
*Retina*, (s. Netzhaut).
*Riech- od. Schleim-Haut*, S. 161. Taf. XII. (Eingeweidel.).
*Rindensubstanz der Nieren*, (s. Harnwerkzeuge).
*Ringe, knorpelige, der Luftröhre*, S. 178. Taf. XVIII. (Eingeweidel.).
*Ringknorpel*, S. 178. Taf. XVIII u. XIX. (Eingeweidel.).
*Rippen*, S. 21. Taf. H. u. I. (Knochenl., s. Rumpf).
*Rippen*, (s. Knochen des Rumpfes, Bänder, Muskeln, Gefässe u. s. w., (s. diese Artikel).
*Rippenfell*, (s. Organe des Halses, der Brust u. s. w.).
*Röhrensubstanz der Nieren*, (s. Harnwerkzeuge).
*Rücken-Knochen*, S. 21—23. Taf. H. u. I. (Knochenl.), Bänder, (s. Bänder der Wirbelsäule), Muskeln, (s. diese Artikel).
*Rückenmark und kleines Gehirn*, S. 131. Taf. III. Fig. I—VIII.
*Rückenmarkshäute*, S. 130. Taf. II. (Eingeweidel.), Fig. I—III.
*Rückenmarks-Kanal*, (s. Rückenmark und kleines Gehirn).
*Rückenmarksnerven*, Ursprung derselben, S. 130. Taf. II. Fig. II. u. III.
*Rückenwirbel*, S. 21. Taf. H. u. I. (Knochenl., s. Rumpf).
*Rumpf*, einer im neunten Monate schwangern, verunglückten Person, die Bauchdecken kreuzweis durchschnitten und zurückgelegt, u. s. w., S. 9. Taf. B. Fig. VII. — *Derselbe*, quer über dem Zwergfell durchschnitten, mit der 9 Monate schwangern Gebärmutter und den übrigen Eingeweiden des Unterleibes, u. s. w., S. 9. Taf. B. Fig. VIII. — *Unterer Theil desselben*, mit der schwangern Gebärmutter u. s. w., S. 9. Taf. C. Fig. 1. — *Knochen, Muskeln, u. s. w.* des Rumpfes, (s. diese Artikel).
*Rundliche oder santorinische Knorpel*, S. 178. Taf. XVIII u. XIX. (Eingeweidel.).
*Ruthe, männliche*, (s. männl. Geschlechtsth.).
— *weibliche*, (s. Kitzler).

## S.

*Samenausführungsgang*, (s. Geschlechtsth. männl.).
*Samenbläschen*, - — —
*Samengefässnetz*, - — —
*Samenröhrchen*, - — —
*Samenstrang*, - — —
*Saugaderdrüsen*, Bau derselben, u. s. w., (s. Lymphgefässe, u. s. w.).
*Saugaderlehre*, S. 306—350. Taf. I—XV.
*Saugadern*, Bau derselben, (s. Lymphgefässe).
*Saugaderstamm*, S. 306. Taf. I. (Saugaderl.).
*Scelet*, Ansicht eines getrockneten, von einem erwachsnen Manne, *von vorn*, (Knochenl.), S. 21. Taf. H.; *von hinten*, S. 22. Taf. I. Fig. 1.; *von der Seite*, Fig. II.
*Schädel einer reifen Frucht*, *von vorn*, (Knochenl.), S. 24. Taf. L. Fig. V.; *von oben*, Fig. VI.; *von der linken Seite*, Fig. VII.; *vordere Ansicht*, S. 25. Taf. M. Fig. I u. II.; *Grundfläche desselben*, S. 28. Taf. N. Fig. II.; *Schädel-Durchschnitt*, S. 33. Taf. P. Fig. I.; *Schädel von unten*, S. 32. Taf. O. Fig. II., S. 33. Taf. P. Fig. I.
*Schädel-Höhle*, innere Fläche, S. 28. Taf. N. (Knochenl.), Fig. 1.
*Schafhaut*, (s. Wasserhaut).
*Schamknochen*, S. 16. Taf. F. 2. (weibl. Geschlechtsth.), S. 23. Taf. K. (Knochenl.).
*Schamknochenfuge*, S. 16. Taf. F. 2. (weibl. Geschlth.).
*Schamlefzen, grosse und kleine*, S. 7. Taf. A. (weibl. Geschlechtsth.).
*Scheidenklappe*, (s. Jungfernhäutchen).
*Scheitelbein*, Längendurchschnitt eines, u. s. w. (Knochenl.), S. 19. Taf. G. Fig. III.; *von einer zweimonatlichen Frucht*, Fig. IV.; *von einer fünfmonatl. Frucht*, Fig. V, S. 25. Taf. M. (Knochenl.), Fig. I und II.
*Schenkel-Arterie*, (s. Hüftarterie, äussere).
— — *eigentliche*, S. 207. Taf. II. (Schlagaderl.).
*Schenkel des grossen Gehirns*, S. 139. Taf. V. (Eingeweidl.).
*Schenkel des kleinen Gehirns*, S. 133. Taf. III. (Eingeweidl.), Fig. IV—VIII.
*Schenkel*, dessen Knochen, (s. Schenkelknochen); Bänder, Muskeln, Gefässe, (s. diese Art.).
*Schenkelknochen*, Längendurchschnitt eines trocknen, u. s. w., (Knochenl.), S. 19. Taf. G. Fig. I. — *einer noch nicht 2monatl. Frucht*, Fig. VI. *Durchschnitt eines dergl. von einer 5monatl. Frucht*, Fig. VII. — *Durchschnitt eines dergl. zur Zeit der Geburt*, Fig. VIII. — *Durchschnitt des obern Endes eines dergl. von einem 1jähr. Kinde*, Fig. IX. — *Durchschnitt des untern Endes desselben Knochens*, Fig. X. — *Senkrechter Durchschnitt des untern Endes eines Schenkelknochens von einem 20jähr. Mann*, Fig. XI. —
*Schienbein*, S. 22. Taf. I. (Knochenl.).
*Schienbeinröhrenarterie, vordere*, S. 207. Taf. II. (Schlagaderl.), W.; *hintere*, X.

*Schiffbein*, S. 24. Taf. L. (Knochenl.).
*Schilddrüse*, (s. Organe des Halses, der Brust u. s. w.).
*Schildknorpel*, S. 178. Taf. XVIII u. XIX. (Eingeweidel.).
*Schlagaderlehre*, S. 203—230. Taf. I—XVI.
*Schlagadern*, (s. Arterien).
*Schläfenbeine, die*, S. 25. Taf. M. (Knochenl.), Fig. I und II. S. 29. Taf. N. (Knochenl.), Fig. II. — S. 32. Taf. O. (Knochenl.), Fig. II. — *Ansicht des rechten Schläfenbeins*, S. 37. Taf. Q. (Knochenl.), Fig. I—VII. S. 39. Taf. R. (Knochenl.), Fig. I u. II. — *Rechtes Schläfenbein eines Mannes*, von innen, S. 37. Taf. Q. (Knochenl.), Fig. I.
*Schleimdrüse des Gehirns*, S. 137. Taf. IV. (Eingeweidel.), Fig. III.
*Schleimhaut der Nase*, s. Geruchs-Organ. (Eingeweidel. s. Verdauungsorgane).
*Schleimnetz*, (s. Hautsystem).
*Schlüsselbein*, S. 21. Taf. H. (Knochenl., s. obere Gliedmassen).
*Schlüsselbein-Arterien*, S. 205. (Schlagaderl.), D.D.
*Schlund*, (s. Geschmacks- und Verdauungsorgane).
*Schnecke*, S. 39 Taf. Q. (Knochenl.).
— *Ansicht der rechten*, S. 39. Taf. R. (Knochenl.), Fig. I und II.
*Schulter*, Knochen, Bänder, u. s. w., (s. diese Artikel).
*Schulterblatt*, S. 22. Taf. H. (Knochenl., s. obere Gliedmassen).
*Schulterhöhe*, S. 21. Taf. H. (Knochenl., s. obere Gliedmassen).
*Schwanzbein*, S. 16. Taf. F. 2. (weibl. Geschlechtsth.).
*Sechster Hirnnerv*, S. 132. Taf. III. (Eingeweidel.), Fig. II.
*Sehhügel*, S. 137. Taf. IV. (Eingeweidel.).
— S. 140. Taf. V. (Eingeweidel.).
*Sehnenhaube des Kopfes*, S. 79. Taf. I. (Muskell.), Fig. I.
*Sehnerven*, S. 139. Taf. V. (Eingeweidel.).
*Sehorgan*, S. 155. Taf. X. (Eingeweidel.) Fig. I—VI. Taf. XI. (Eingeweidel.), Fig. I—XIV.
*Seitenknochen*, (s. Hüftknochen).
*Sesambeinchen*, S. 23. Taf. L. (Knochenl.).
*Siebbein, das*, S. 25. Taf. M. (Knochenl.), Fig. I. S. 30. Taf. N. (Knochenl.), Fig. II. — S. 34. Taf. P. (Knochenl.), Fig. I.
*Sinneswerkzeuge, äussere*, im Zusammenhange dargestellt, S. 141. Taf. VI. Fig. I—VI. Taf. IX. (Schlagaderl.), Fig. I—III.
*Sitzknochen*, S. 16. Taf. F.2. (weibl. Geschlechtsth.).
*Speicheldrüsen*, (s. Sinneswerkzeuge u. Geschmacksorgan.).
*Speichenarterie*, S. 206. Taf. II. (Schlagaderl.), G.
*Speiseröhre od. Speisekanal*, S. 186. Taf. XXII. (Eingeweidel.).
*Spindel*, S. 21. Taf. H. u. I. (Knochenl. s. obere Gliedm.).
*Spinnewebenhaut*, S. 130. Taf. II. (Eingeweidel.), Fig. III und IV.
*Splanchnologie*, (s. Eingeweidel.).
*Sprungbein*, S. 24. Taf. L. (Knochenl.).
*Steigbügel*, S. 144. Taf. VII. (Eingeweidel.), W.
— S. 39. Taf. Q. (Knochenl.)
*Stirnbein*, mit geöffneten Stirnhöhlen, von einem erwachsenen Manne, (Knochenl.), S. 24. Taf. L. Fig. VIII. *Ansicht desselben von unten*, Fig. IX. — S. 25. Taf. M. Fig. I. u. II. — S. 28. Taf. N. (Knochenl.), Fig. II. S. 30. Taf. O. (Knochenl.), Fig. I. S. 33. Taf. O. (Knochenl.), Fig. I und II.
*Strangförmiger Körper*, S. 132. Taf. III. (Eingeweidel.), Fig. II.
*Sylvischer Canal*, S. 140. Taf. V. (Eingeweidel.).
*Sympathischer Nerv*, S. 289. Taf. IV. (Nervenl.), Bauch-, Brust- und Halstheil, und Verbindung desselben mit dem Centralsystem, Taf. V.
*Syndesmologie*, (s. Bänderl.).

## T.

*Talgdrüschen*, Meimbomsche, S. 153. Taf. IX. (Eingeweidel.).
*Thebesische Klappe*, S. 185. Taf. XXI. (Eingeweidel.).
*Thränenbein, das*, S. 27. Taf. M. (Knochenl.), Fig. II.
*Thränendrüsen*, S. 153. Taf. IX. (Eingeweidel.).
*Thränenpunkte*, S. 153. Taf. IX. (Eingeweidel.).
*Thränenröhrchen*, S. 155. Taf. X. (Eingeweidel.).
*Thränensack*, S. 153. Taf. IX. (Eingeweidel.).
*Thymusdrüse*, (s. Brustdrüse).
*Traubenhaut*, S. 158. Taf. XI. (Eingeweidel.).
*Trichter des Gehirns*, (S. 137. Taf. IV. (Eingeweidel.).
*Trompete*, Eustachische, S. 38. Taf. Q. (Knochenl.).

## U.

*Umbilicalarterie*, S. 278. Taf. XX. (Schlagaderl.), 21—25.
*Umbilicalvenen*, S. 278. Taf. XX. (Blutaderl.), 30—35.
*Ungenannte Arterie*, S. 205. Taf. II. (Schlagaderl.), C.
*Ungenanntes Bein*, (s. Hüftknochen).
*Unterkiefer, der*, S. 26. Taf. M. (Knochenl.), Fig. I u. II.
*Unterkieferdrüse*, S. 142. Taf. VI. (Eingeweidel.), Fig. I. Q.
*Unterleib*, (s. Bauch).
*Unterschenkel*, dessen Knochen, Bänder, Muskeln, Gefässe, u. s. w., (s. diese Artikel).
*Urachus*, (s. Harnwerkzeuge).
*Ursprung der Gehirnnerven*, S. 132. Taf. III. (Eingeweidel.) Fig. II und III.
*Ursprung der Rückenmarksnerven*, (s. Rückenmarksnerven).
*Ursprung der Schlagadern* aus dem Herzen, S. 203. Taf. I. (Schlagaderl.), Fig. I—IV.

## V.

*Varolsche Brücke*, (s. Hirnknoten).
*Venen*, Endigung derselben in dem Herzen, S. 231. Taf. I. (Blutaderl.).

*Venen, oberflächliche*, des Kopfes und Halses, und die Bildung des zweiten Venenstammes des grossen Kreislaufes, S. 233. Taf. II. (Blutaderl.).
— *des Augapfels*, und der in der Augenhöhle liegenden Theile, S. 236. Taf. III. (Blutaderl.), Fig. I u. II.
— *innere, des Gehirns*, Blutleiter der harten Hirnhaut u. der Bauchdecken mit ihren Verbindungen, S. 238. Taf. IV. Fig. I—III.
— *tiefere, des Kopfes*, des Halses und der Wirbelsäule, S. 241. Taf. V. (Blutaderl.), Fig. I u. II.
— der festen Rückenmarkhaut und des Rückenmarkes, vom Hautnetz sind die Wirbelbögen weggenommen, S. 245. Taf. VI. Fig. I—IV.
— der Wirbelsäule, Beckenvenen, untere Hohlvene und Anfang der unpaarigen Vene, S. 247. Taf. VII. (Blutaderl.), Fig. I—III.
— innere Aeste der Beckenvene, welche an den in der Beckenhöhle liegenden Organen Geflechte bilden, S. 250. Taf. VIII. (Blutaderl.), Fig. I—III.
— der äusseren Genitalien, S. 250. Taf. VIII. (Blutaderl.), Fig. III.
— oberflächliche, meistentheils netzartig verlaufende der rechten Hälfte des Oberleibes und der obern Extremität, S. 253. Taf. IX. (Blutaderl.).
— oberflächliche der obern Extremität, besonders der Brust, Hand und des Unterarmes, S. 255. Taf. X. (Blutaderl.).
— tiefer liegende, mehr mit den Arterien verlaufende, der hintern innern Seite des Oberleibes und der obern Extremität, S. 256. Taf. XI. (Blutaderl.).
— tiefer liegende der vordern rechten Hälfte des Oberleibes und der obern Extremität, S. 258. Taf. XII. (Blutgaderl.), Fig. I. —
*Venen-Bogen*, tiefer liegender der Hohlhand, S. 260. Taf. XII. (Blutaderl.), Fig. II.
— der Beckenhöhle, nebst dem Stamme der unteren Hohlvene, S. 261. Taf. XIII. (Blutaderl.).
— oberflächliche des Unterleibes, des Hodens und des des Samenstranges, S. 263. Taf. XIV. (Blutaderl.), Fig. I und II.
— des Hodens und Samenstranges, S. 263. Taf. XIV. (Blutaderl.), Fig. I und II.
— oberflächliche der untern Extremität, S. 264. Taf. XV. (Blutaderl.), Fig. I—III.
— des Hohlfusses mit dem Hautvenengeflecht, S. 264. (Blutaderl.), Fig. III.
— oberflächliche der Kinnbackengegend, nebst den oberflächl. und tiefen Venen der Gefässe, S. 267. Taf. XVI (Blutaderl.).
— tiefer liegende der untern Gliedmassen, S. 268. Taf. XVII. (Blutaderl.), Fig. I—IV.
— *des Pfortadersystems*, S. 273. Taf. XVIII. (Blutadl.), Fig. I—III.
*Venen* des Magens, Netzes und der Stamm der Pfortadern, S. 275. Taf. XIX. (Blutaderl.), Fig. I u. II.
— zuleitende des Foetus. Nabelvene, der venöse Gang u. s. w., S. 277. Taf. XX. (Blutaderl.).
*Verbindung* der Wirbelnerverven mit den Gangliennerven, S. 298. Taf. XIII. Fig. I und II.
*Verbindung* der sympathischen Nerven mit dem Cerebral-System, S. 285. Taf. V. (Nervenl.).
*Verbindungshaut des Auges*, S. 155. Taf. X. (Eingeweidl.).
*Verdauungs-Organe*, Theile, die dazu gehören, S. 186. Taf. XXII. (Schlagaderl.), Fig. I—V.
*Verknöcherungsprocess* am Scheitelbeine einer zweimonatl. Leibesfrucht dargestellt, S. 19. (Knochenl.), Taf. G. Fig. IV.
*Verlängerte Mark, das*, S. 132. Taf. III. (Eingeweidel.), Fig. II.
*Vielwinkliges Bein, grosses,* } S. 23. Taf. L. (Knochenl.).
— — *kleines,* }
*Vierhügel, die*, S. 132. Taf. III. (Eingeweidel.), Fig. I.
*Vogelklaue, die*, S. 140. Taf. X. (Eingeweidel.).
*Vorderarm*, (s. Gliedmassen).
*Vorhaut der Ruthe*, (s. männliche Geschlechtstheile).
*Vorhof*, S. 39. Taf. Q. (Knochenl.)
*Vorsteherdrüse*, (s. männliche Geschlechtsth.).

## W.

*Wachendorf'sche Haut*, (s. Pupillarmembran).
*Wadenbein*, S. 21. Taf. H. und I. (Knochenl. s. untere Gliedmassen).
*Wadenbeinschlagadern*, S. 207. Taf. II. (Schlagaderl.), Y.
*Wärzchen, myrtenförmige*, S. 10. Taf. A. (weibl. Geschlechtsth.).
*Wangen*, (s. Eintheilung der Körperoberfläche).
*Wangenbeine*, (s. Jochbeine).
*Wasserhaut* oder Schafhaut, S. 12. Taf. D. (weibl. Geschlechtsth.).
*Wasserlefzen*, (s. Schamlefzen).
*Willisischer Beinnerv*, Ursprung desselben, S. 132. Taf. I. (Eingeweidel.), Fig. I.
*Wirbelbeinarterie*, S. 206. Taf. II. (Schlagaderl.), N.
*Wirbelnerven*, S. 298. Taf. XIII. (Nervenl.).
*Wirbelsäule*, (s. Knochen des Rumpfes).
*Würfelbein, das*, S. 24. Taf. L. (Knochenl.).
*Wurm, oberer*, des kleinen Gehirns, S. 132. Taf. III. (Eingeweidel.) Fig. VI.
*Wurmfortsatz*, (s. Verdauungsorgane).
*Wurzel der Nase*, (s. Nasenwurzel).

## Z.

*Zähne*, Darstellungen zur Erläuterung des Baues u. Wachsthums derselben S. 41. Taf. S. (Knochenl.), Fig.

I—X. Wachsthum und Ausfallen der Milchzähne, und die Entwickelung der bleibenden Zähne, S. 41. Taf. T. (Knochenl.), Fig. I—IX.

*Zäpfchen*, (s. Geschmacksorgan).

*Zapfen, der*, des kleinen Gehirns, S. 134. Taf. III. (Eingeweidel.), Fig. VII.

*Zehenglieder*, (s. Fuss).

*Zehenknochen*, S. 23. Taf. I. (Knochenl., s. untere Gliedmassen).

*Zellhaut*, (s. Hautsystem).

*Zellkörper* der männl. Ruthe, (s. Geschlechtsth. männl.); der weibl. Ruthe, (s. Geschlechtsth. weibl.); der Harnröhre, (s. Harnwerkzeuge).

*Zirbeldrüse*, S. 139. Taf. V. (Eingeweidel.).

*Zottenhaut*, (s. Verdauungsorgane).

*Zunge*, (s. Geschmacksorgan).

*Zungenbein*, dessen Muskeln, Bänder u. s. w., S. 84. Taf. III. (Muskell.), Fig. I und II. Taf. IV. (Muskell.), theilweise.

*Zungenfleischnerv*, Ursprung desselben, S. 132. Taf. III. (Eingeweidel.), Fig. I.

*Zungenschlundkopfnerv*, Ursprung desselben, S. 132. Taf. III. (Eingeweidel.), Fig. I.

*Zwergfell*, (s. Bauchmuskeln). In seiner natürl. Lage, (s. Organe des Halses, der Brust u. s. w.).

*Zwiebel der Harnröhre*, (s. Harnwerkzeuge).

*Zwischenknochenarterie*, S. 206. Taf. II. (Schlagaderl.) I.

Leh. 6133-49/2

Tab. A.

Fig. 1.

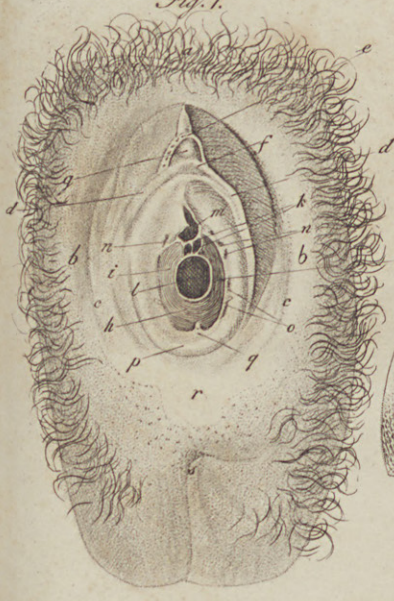

Fig. 2.

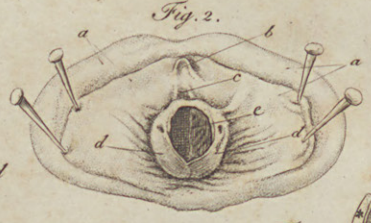

Fig. 8.



Fig. 3.



Fig. 4.



Fig. 6.



Fig. 5.



Fig. 7.



J. F. Schröter ad nat. del. et sc.

DEBRECEN * EGYETEMI KÖNYVTÁR

Tab. B.

Fig. 1.



Fig. 2.



Fig. 3.



Fig. 5.



Fig. 6.





Fig. 7.

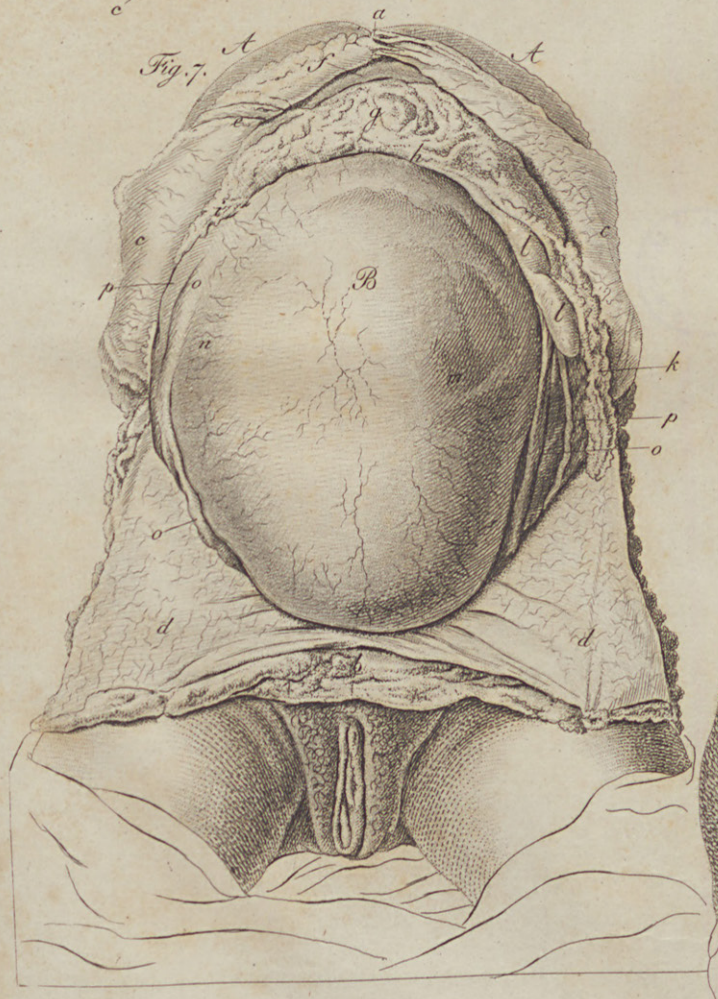

Fig. 8.

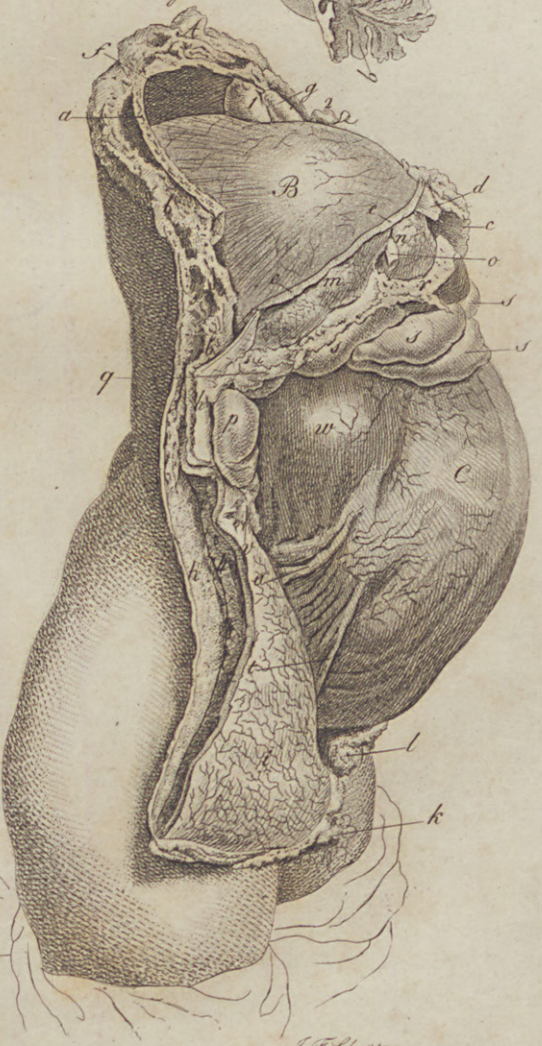

J. F. Schröter sc.

EGYETEMI KÖNYVTÁR DEBRECEN

Fig. 1.

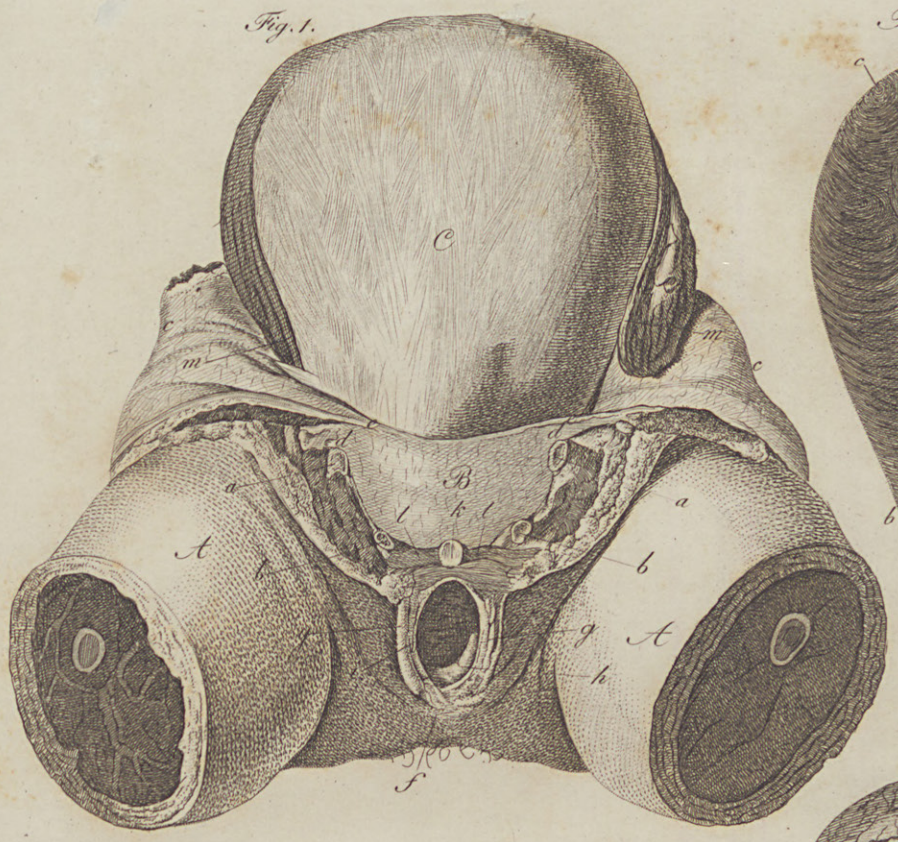

Fig. 2. Tab. C.



Fig. 3.



Fig. 5.



Fig. 6.



Fig. 4.



Fig. 7.



J. F. Schröter ad nat. del. et sc.

DEBRECEN KÖNYVTÁR EGYETEMI

Tab. D.

Fig. 1.



Fig. 4.



Fig. 2.



Fig. 3.



Fig. 7.



Fig. 5.



Fig. 6.

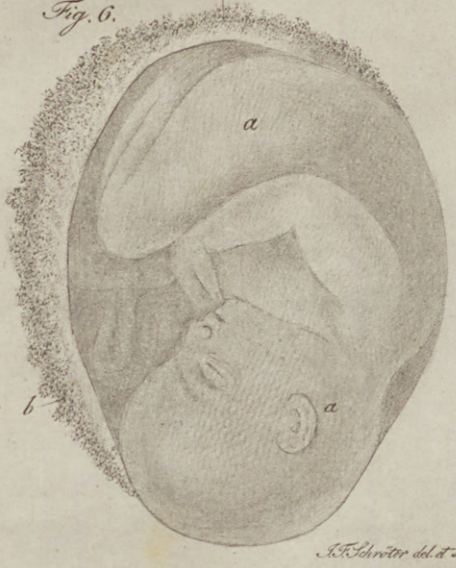

J. F. Schrötter del. et sc.

DEBRECEN • EGYETEMI KÖNYVTÁR

Tab. E.

Fig. 1.



Fig. 2.



Fig. 3.



Fig. 4.

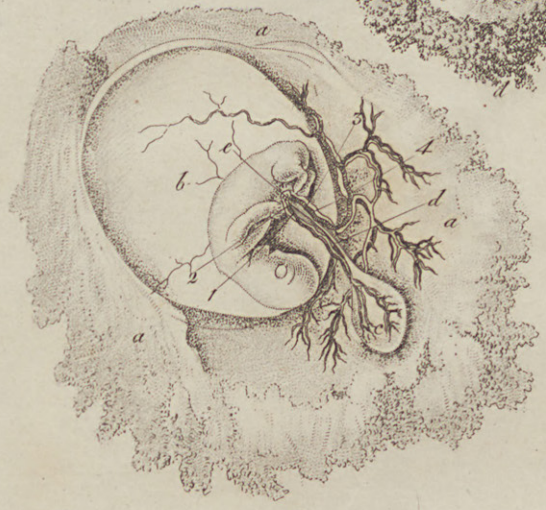

Fig. 6.

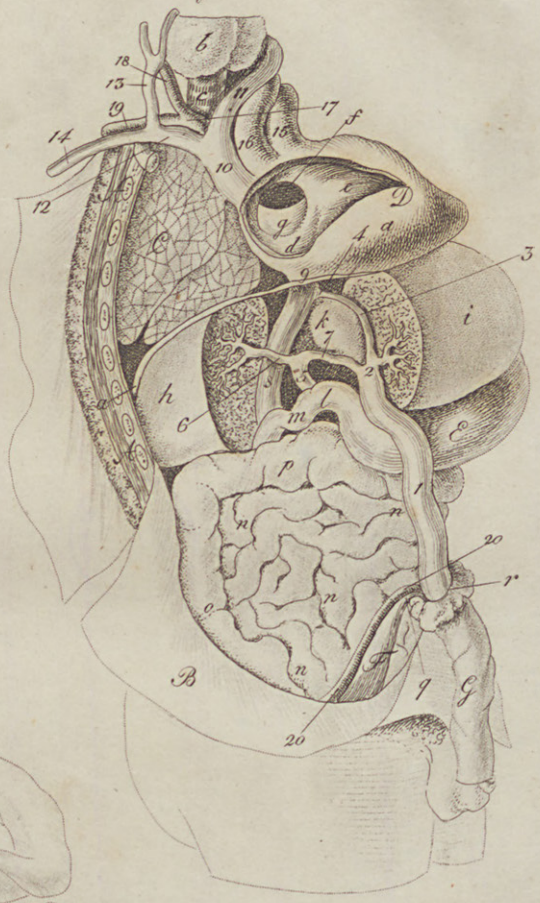

Fig. 5.



J. F. Schröter del. et sc.

EGYETEMI KÖNYVTÁR DEBRECEN

Tab. F.

Fig. 2.

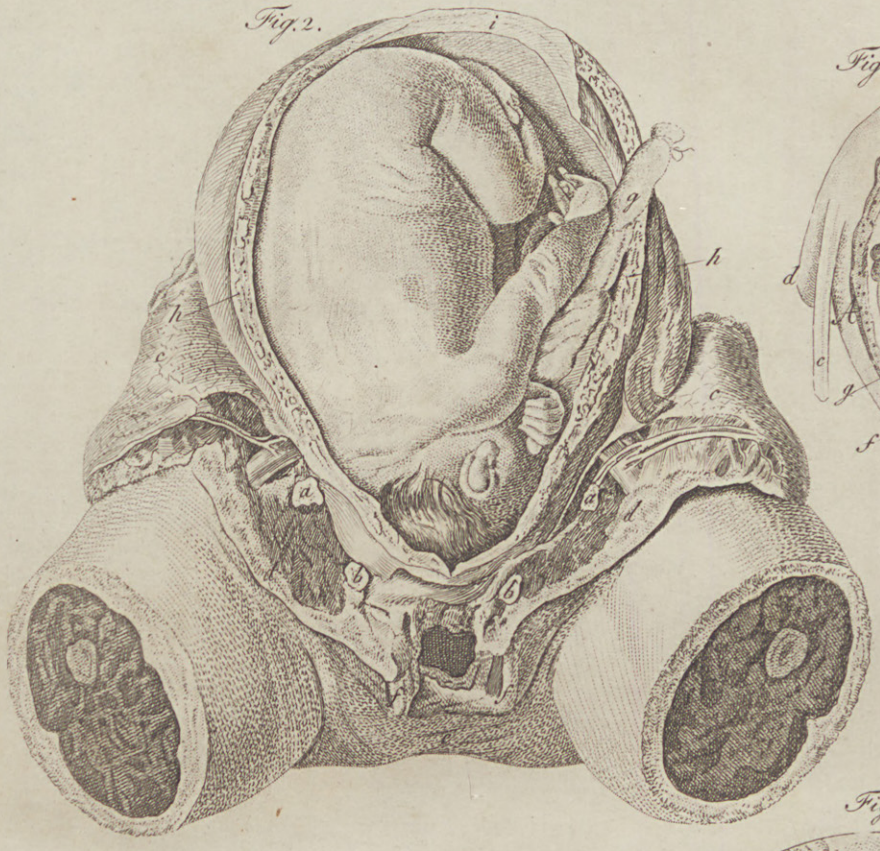

Fig. 1.



Fig. 6.



Fig. 4.

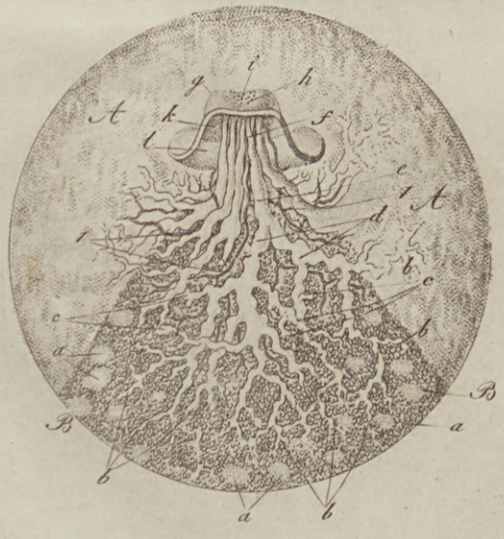

Fig. 5.

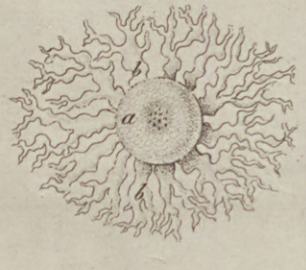

Fig. 3.

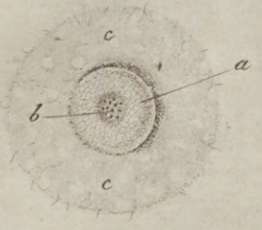

J. F. Schröter ad nat. del. et sc.

EGYETEMI KÖNYVTÁR DEBRECEN

Tab. F. 2.

Tafel des weibl. Beckens.

Fig. 1.

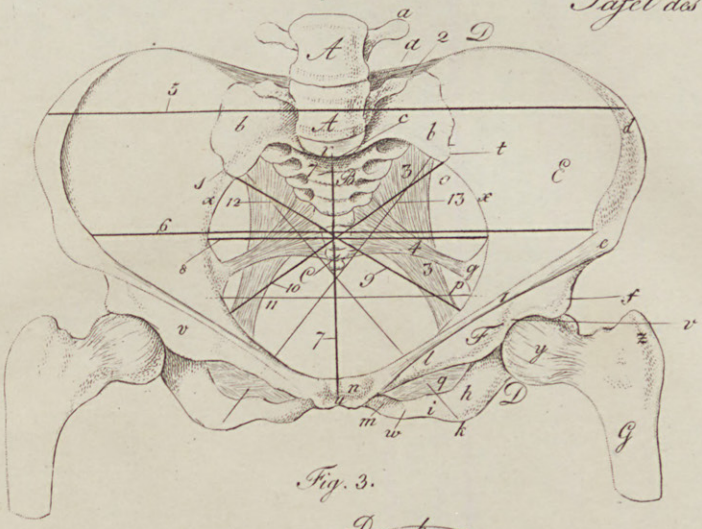

Fig. 3.

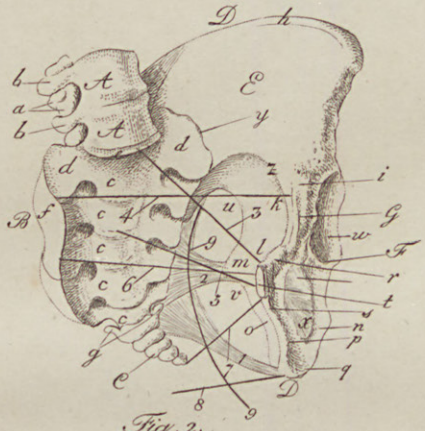

Fig. 2.

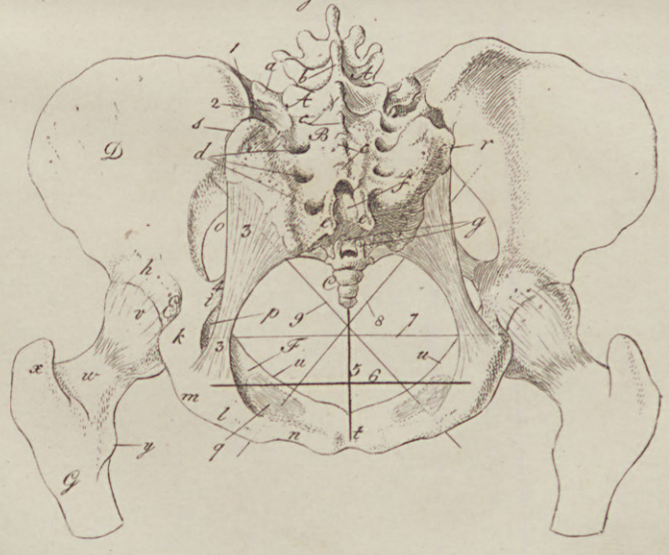

J. F. Schröter del. et sc.

EGYETEMI KÖNYVTÁR DEBRECEN

Tab. G.

Fig. 1.

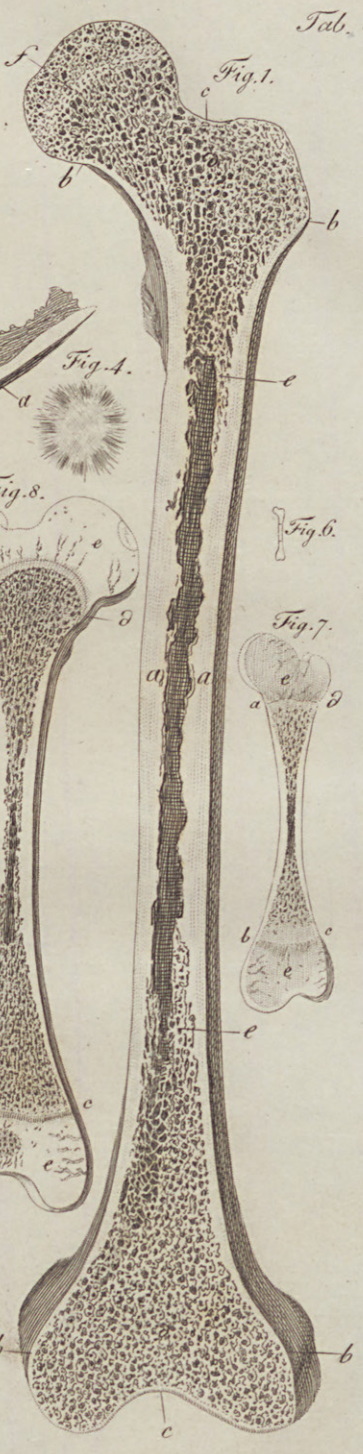


Fig. 2.




Fig. 3.




Fig. 4.




Fig. 5.

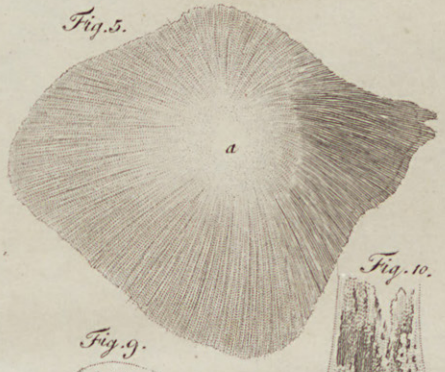


Fig. 6.



Fig. 7.




Fig. 8.




Fig. 9.




Fig. 10.

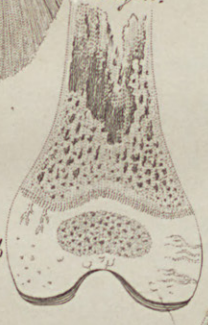

Fig. 11.

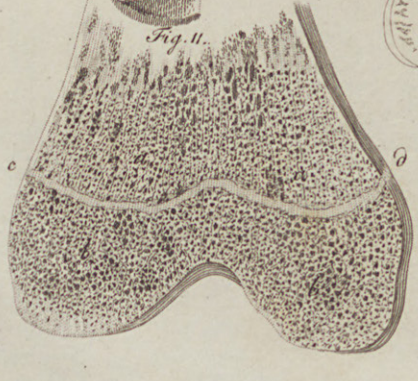


J. F. Schröter sc.

ESTERLMI KÖNYVTÁR DEBRECEN

Tab. II

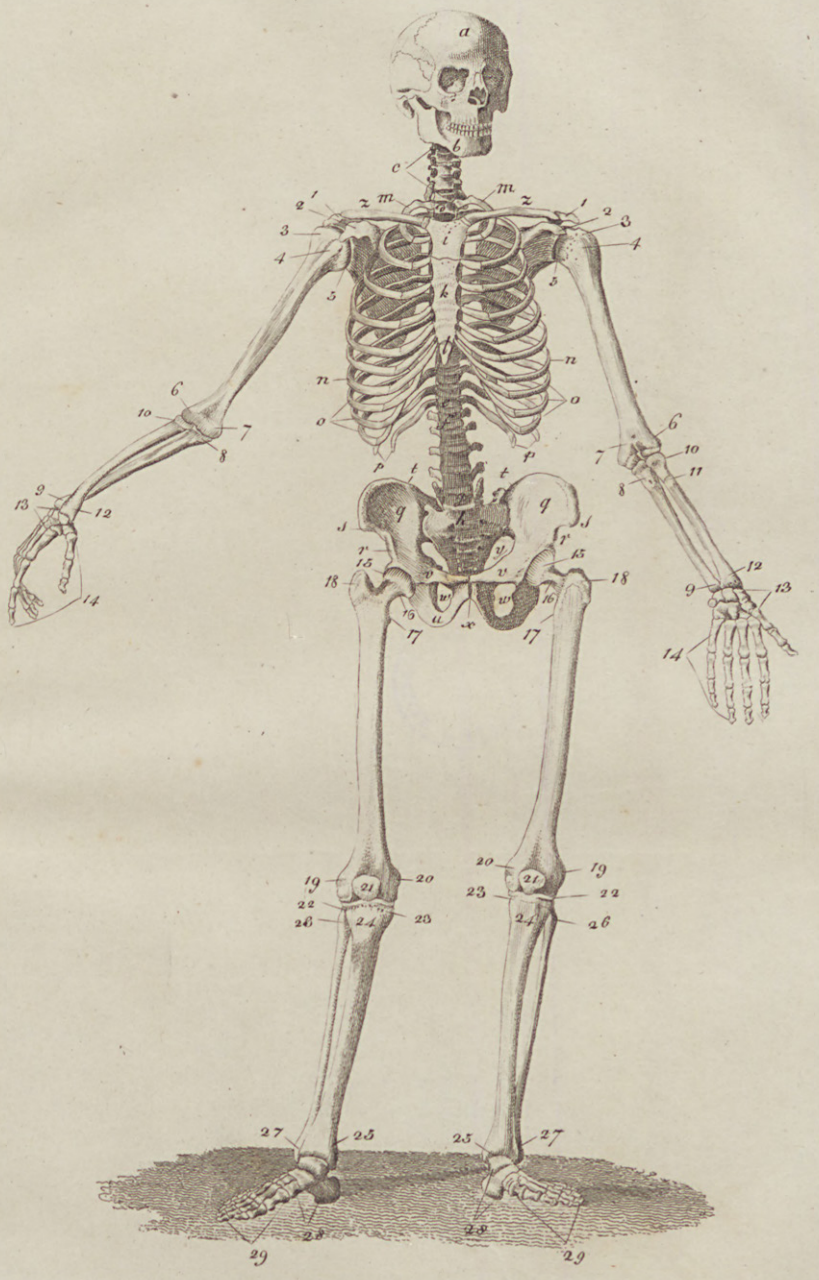


J. F. Schröter sc.

Tab. I.

KÖNYVTÁR DEBRECEN

Fig. 1.

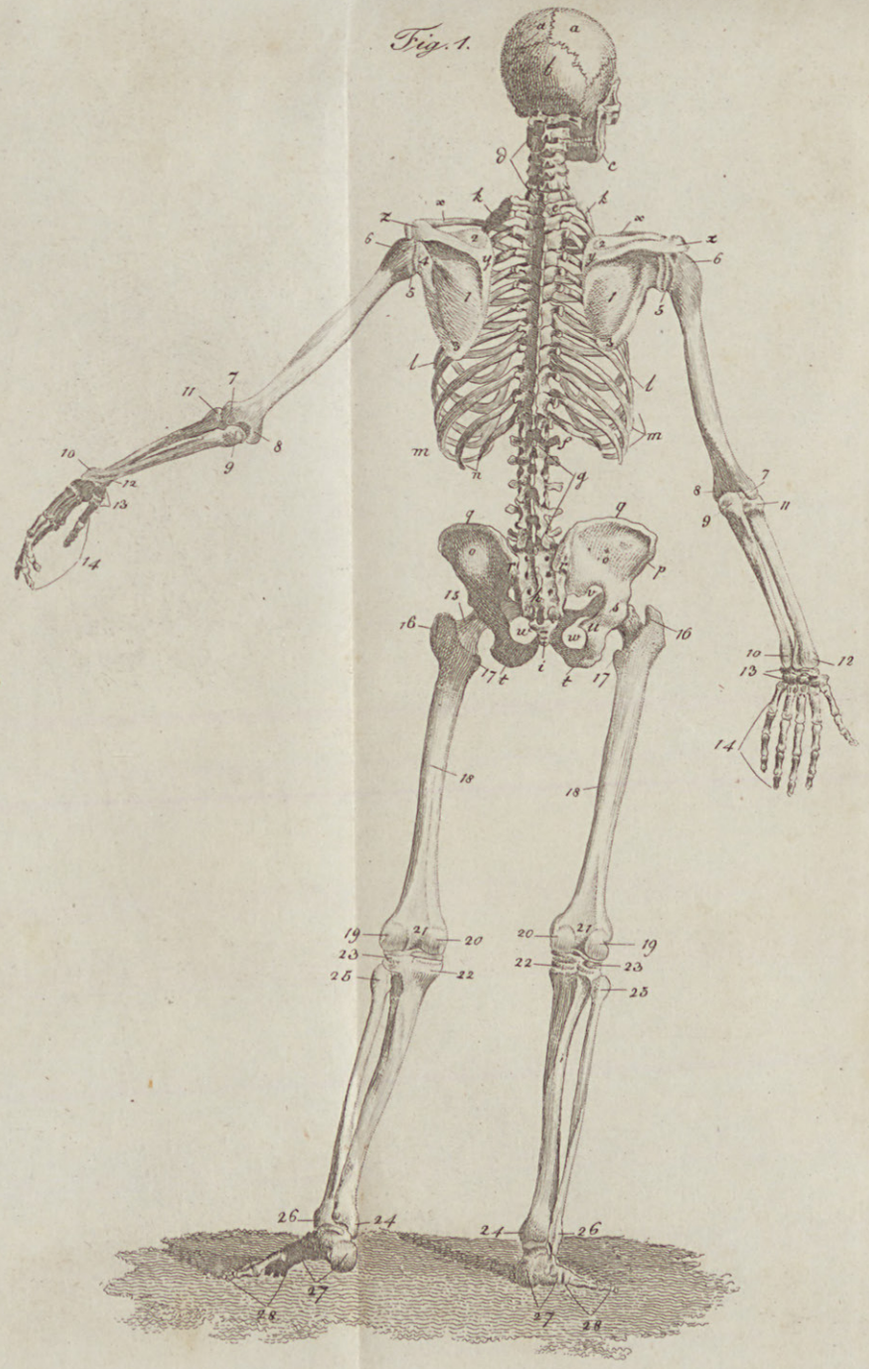

Fig. 2.

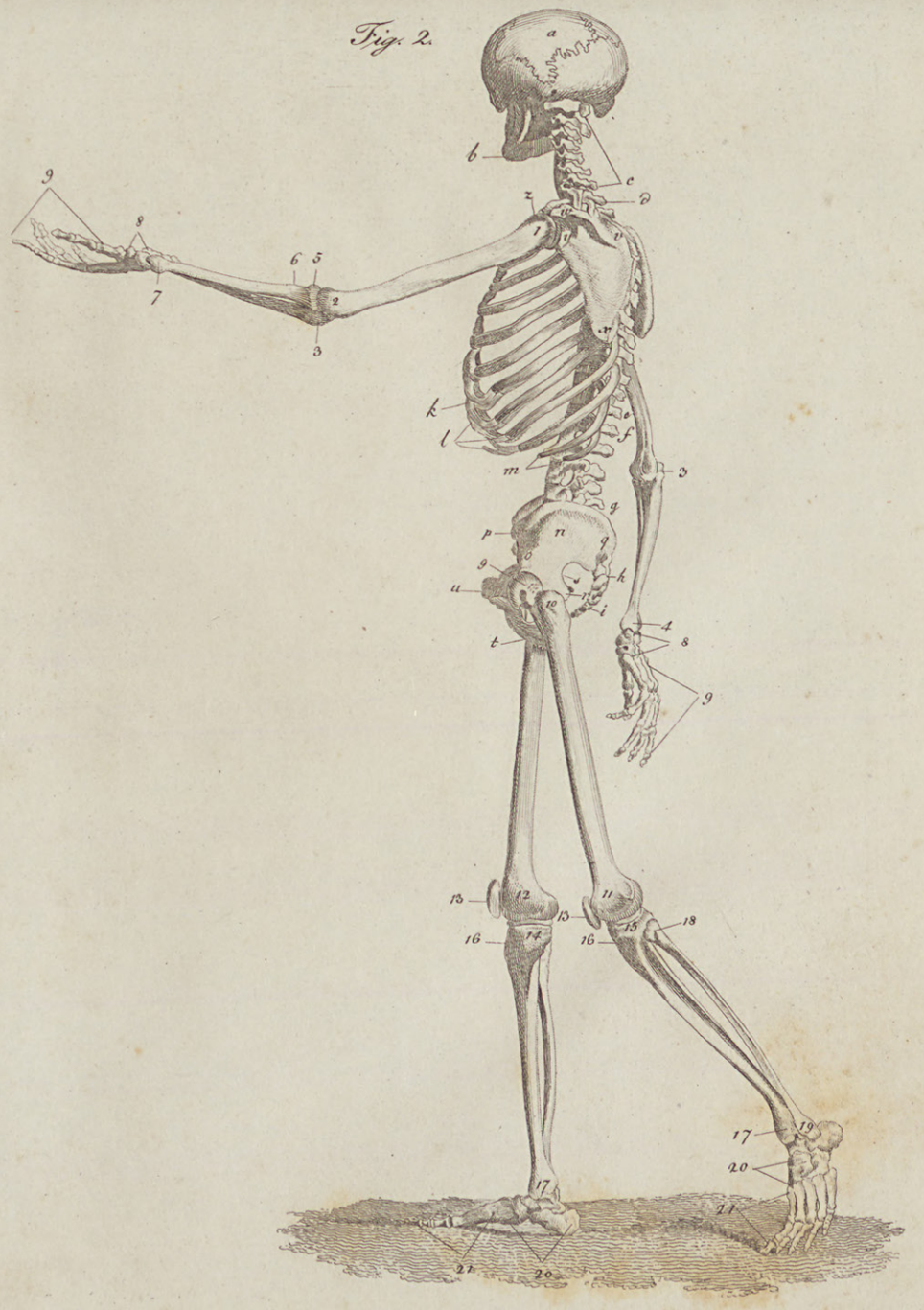

J. F. Schröter sc.

TECHNICAL UNIVERSITY LIBERECH

Fig. 1.



Fig. 2.

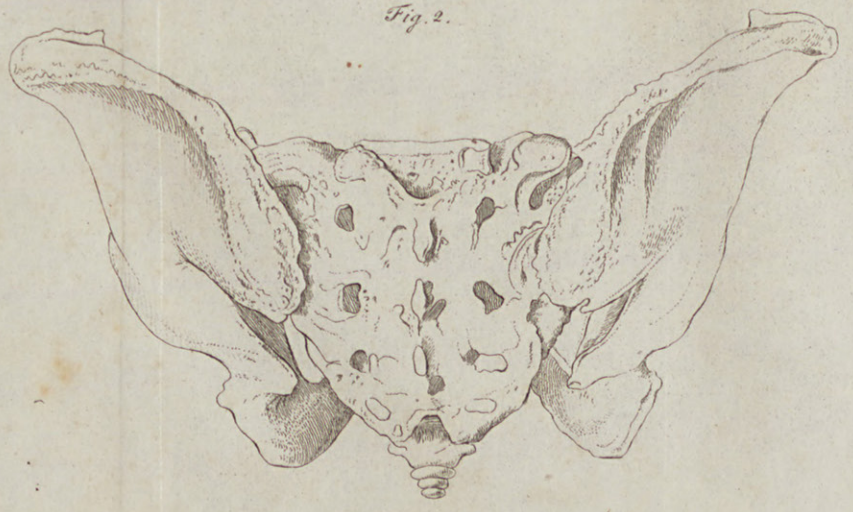

Fig. 1.

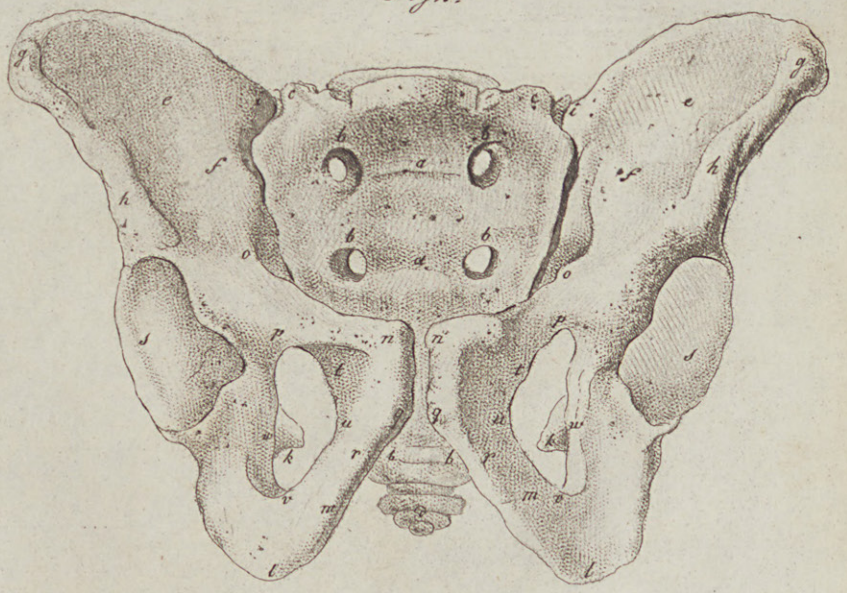

Fig. 2.

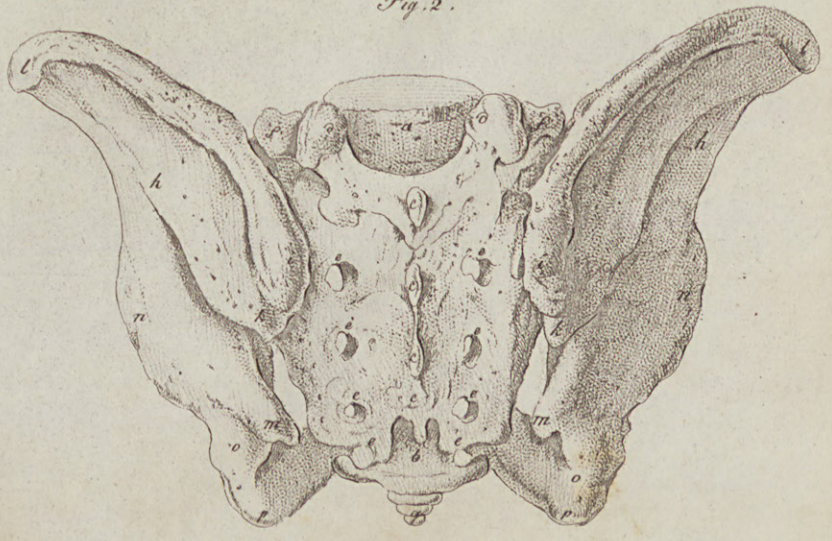

J. F. Schröter sc.

KÖNYVTÁR DEBRECEN

Fig. 1.

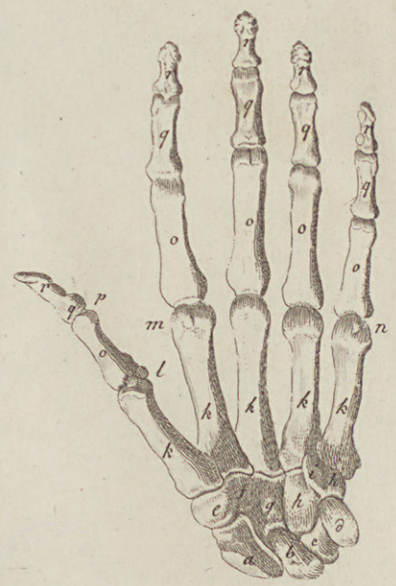

Fig. 2.

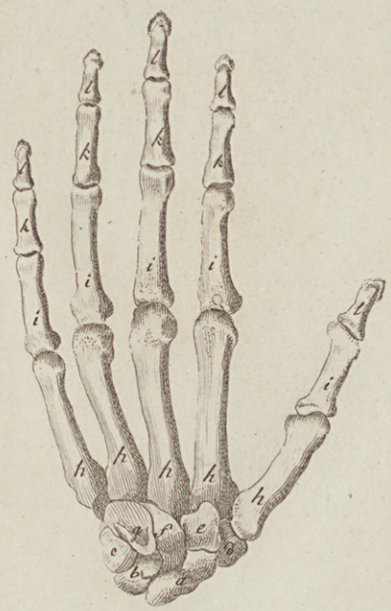

Fig. 3.

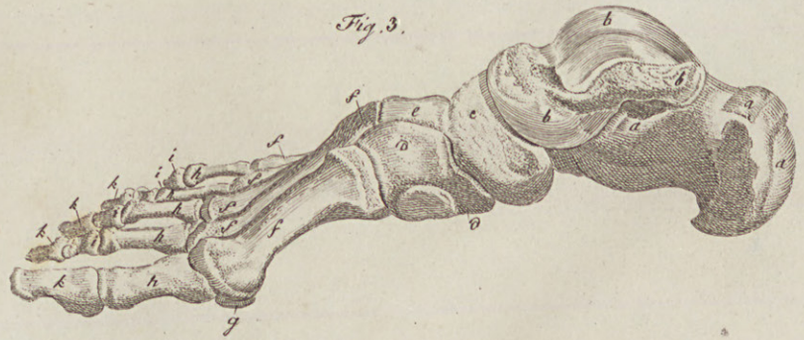

Fig. 4.

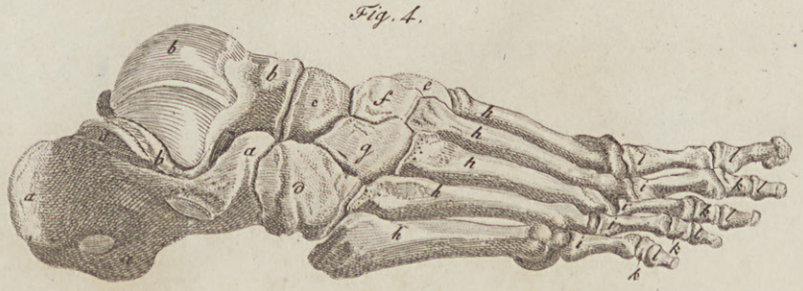

Fig. 5.

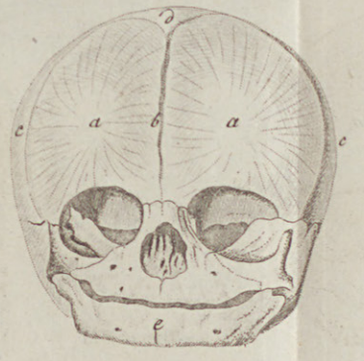

Fig. 6.

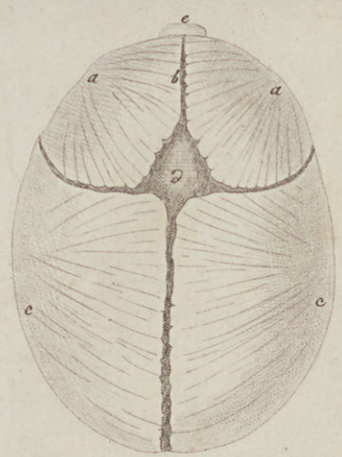

Fig. 7.

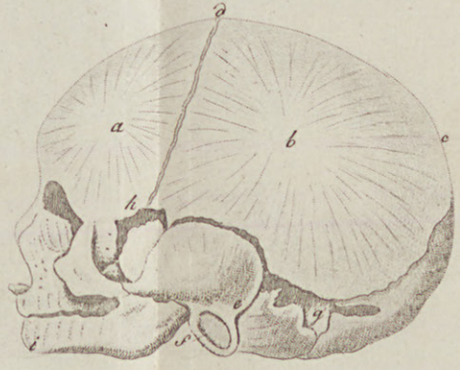

Fig. 8.

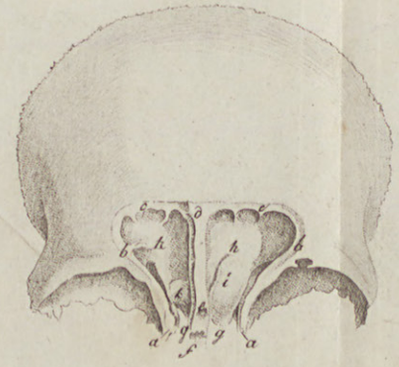

Fig. 9.

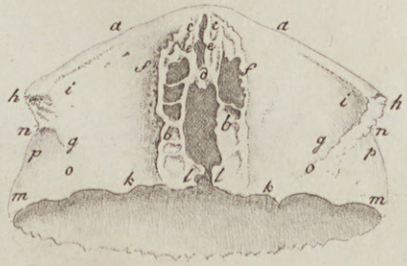

J. F. Schröter sc.

DEBRECEN

Fig. 1.

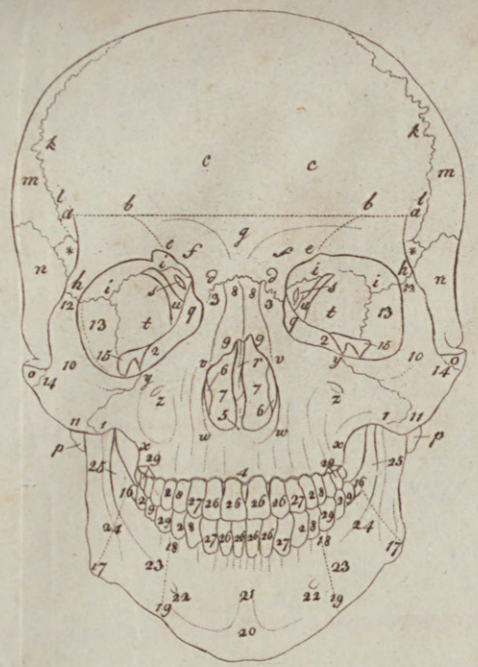

Fig. 2.



Fig. 1.

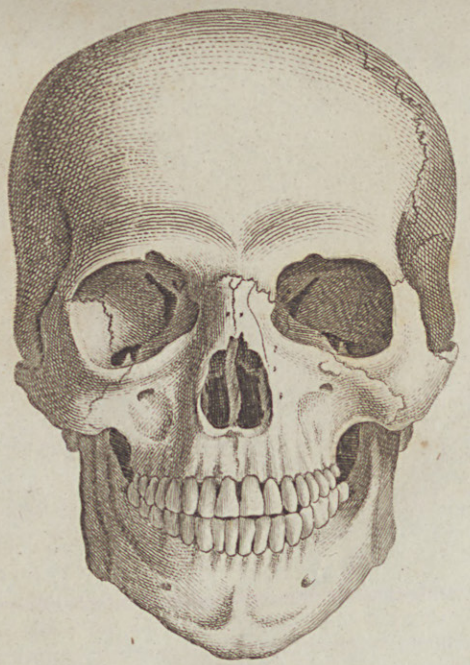

Fig. 2.

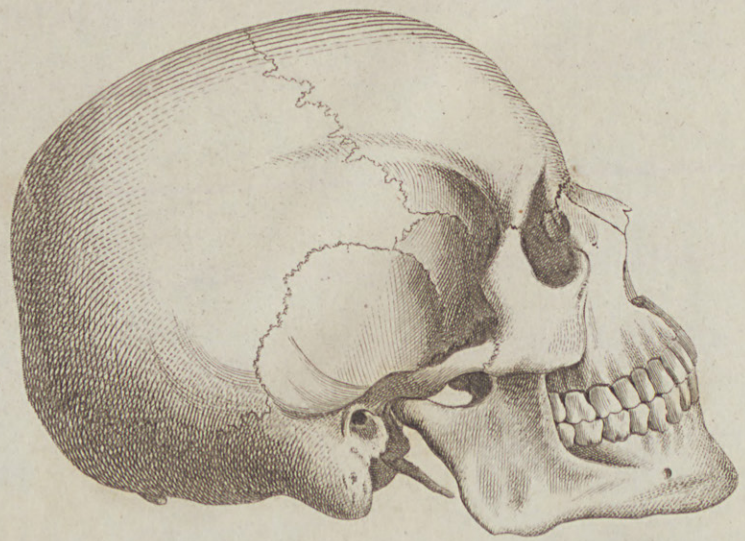

J. F. Schröter sc.

Fig. 1.

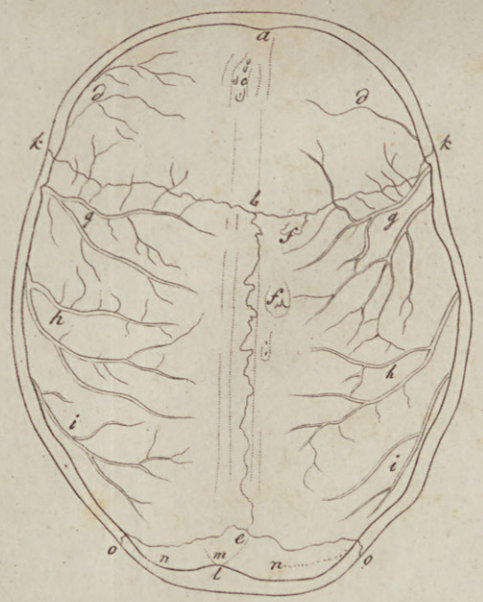

Fig. 2.

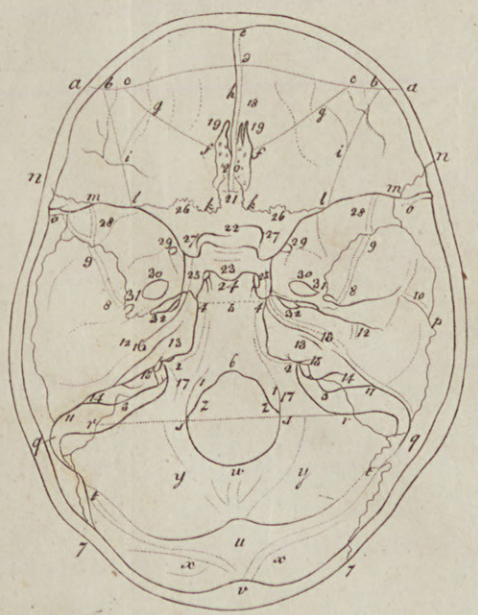

Tab. N.

Fig. 1.

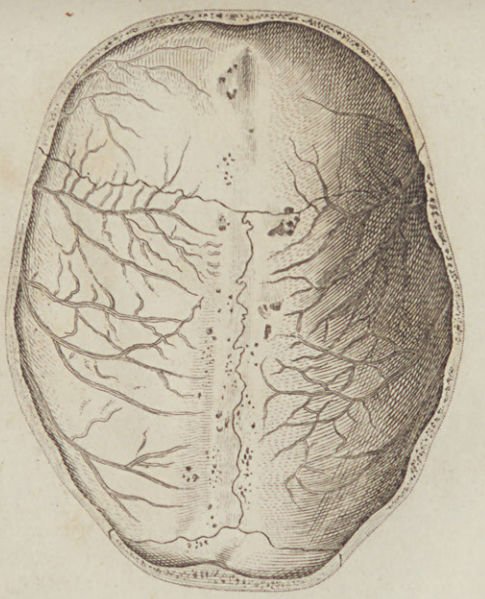

Fig. 2.

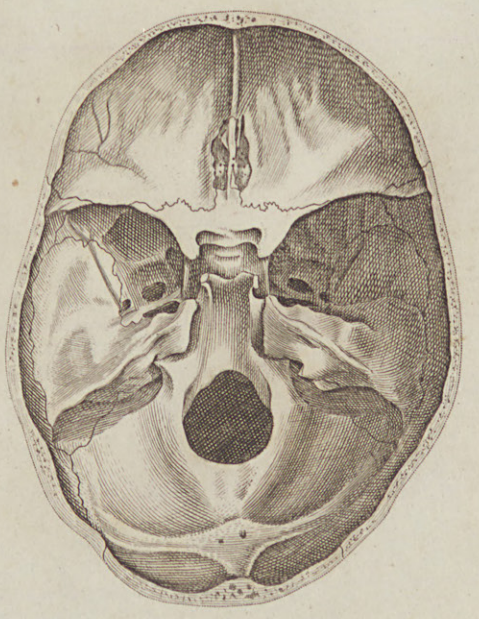

A. F. Schröter sc.

DEBRECEN EGYETEMI KÖNYVTÁR

Fig. 1.

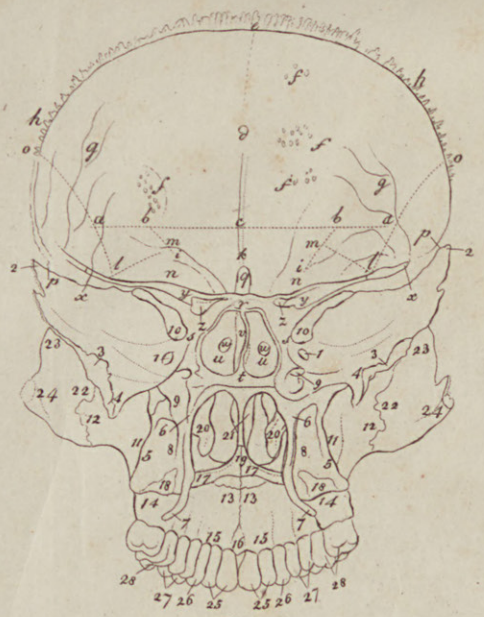

Fig. 2.

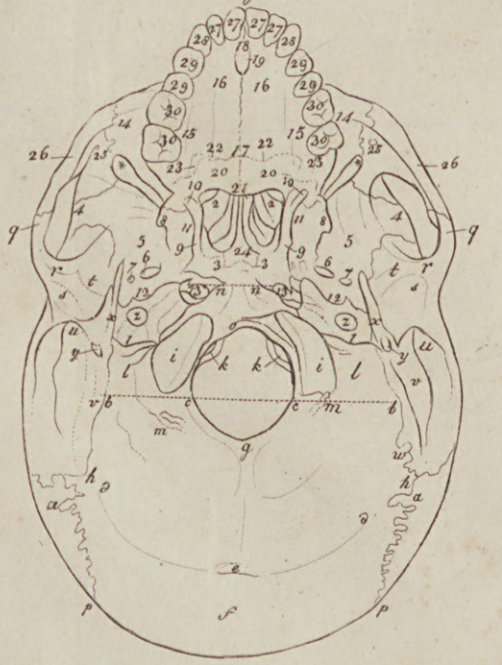

Fig. 1.

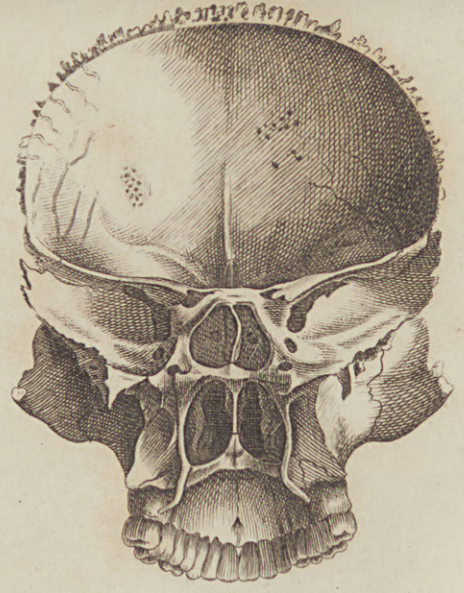

Fig. 2.

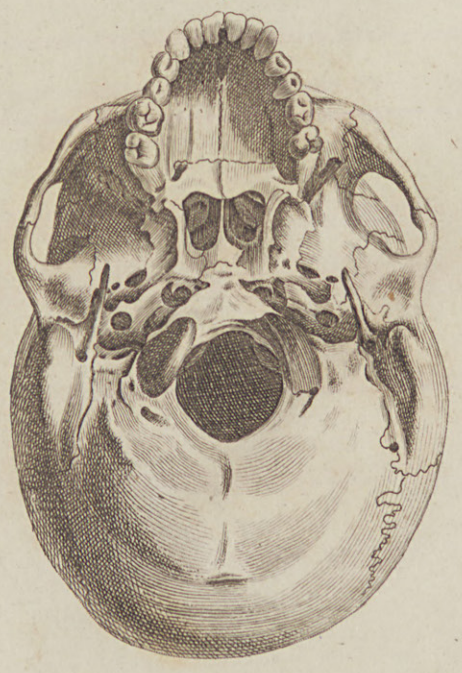



J. F. Schröter sc.

EGYSTEMI KÖNYVTÁR DEBRECEN

Fig. 1.



Fig. 2.

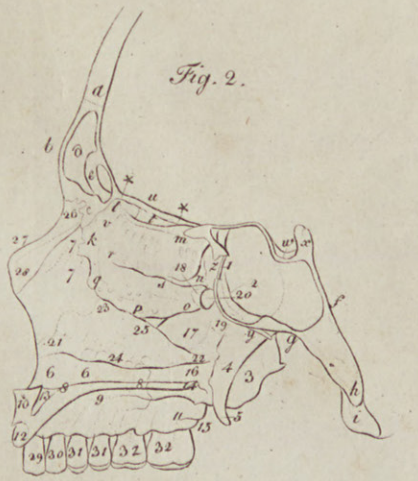

Fig. 1.

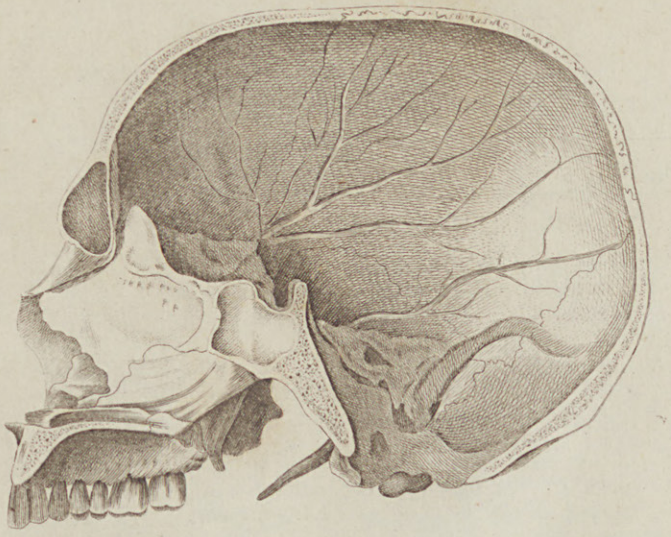

Fig. 2.

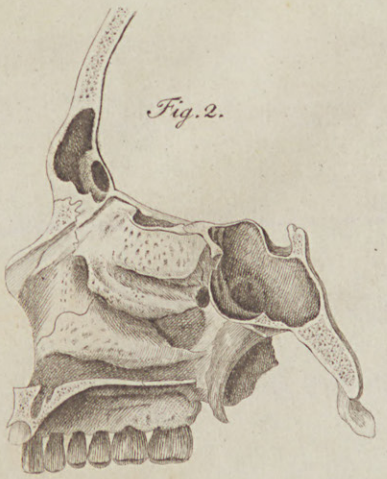

J. F. Schröter sc.

EGYETEMI KÖNYVTÁR SZEGED

Fig. 1.



Fig. 2.



Fig. 3.



Fig. 1.



Fig. 4.



Fig. 5.



Fig. 2.



Fig. 6.



Fig. 7.



Fig. 3.



J. F. Schröter sc.

EGYETEMI KÖNYVTÁR DEBRECEN

Fig. 1.



Fig. 2.



Fig. 1.



Fig. 2.



J. F. Schröter sc.

EGYETEMI KÖNYVTÁR DEBRECEN



Fig. 1.

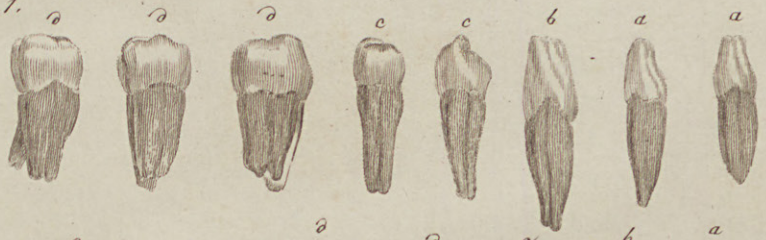


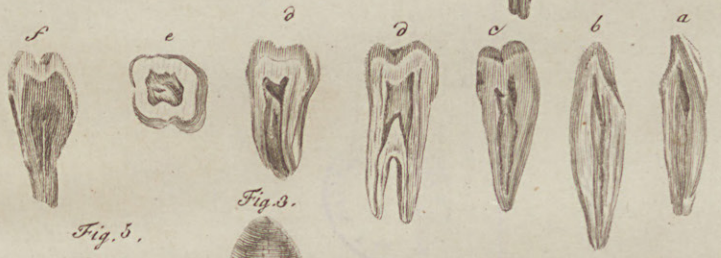


Fig. 2.

Fig. 3.




Fig. 5.



Fig. 8.

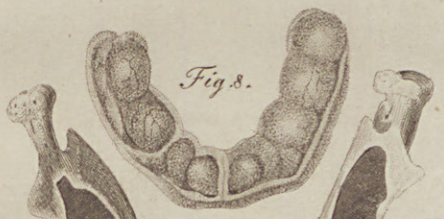

Fig. 6.

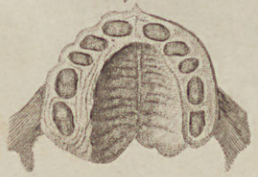

Fig. 4.




Fig. 7.



Fig. 9.

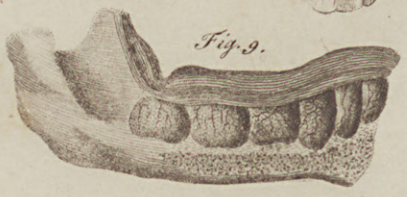

Fig. 10.



J. F. Schröter sc.

EGYETEMI KÖNYVTÁR DEBRECEN

Fig. 1.



Fig. 2.



Fig. 3.



Fig. 6.

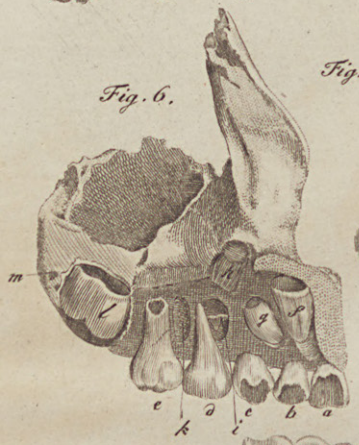


Fig. 5.




Fig. 4.

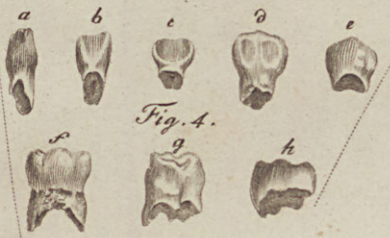


Fig. 7.

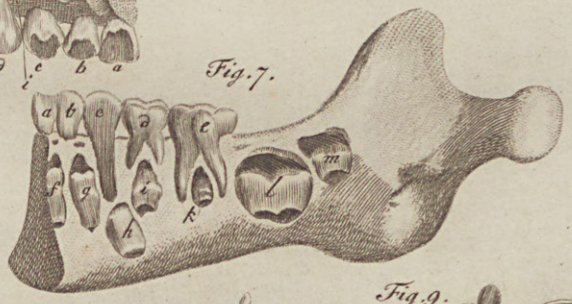


Fig. 8.

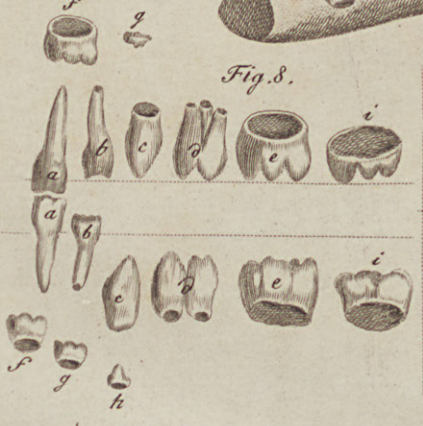


Fig. 9.




J. F. Schröter sc.

EGYETEMI KÖNYVTÁR DEBRECEN

Tab. I.

Fig. 1.




Fig. 3.

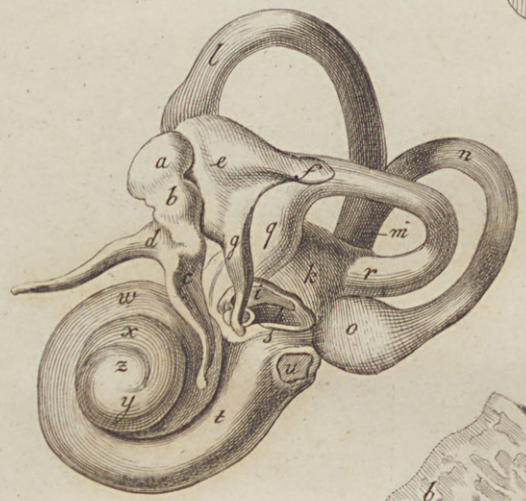


Fig. 2.

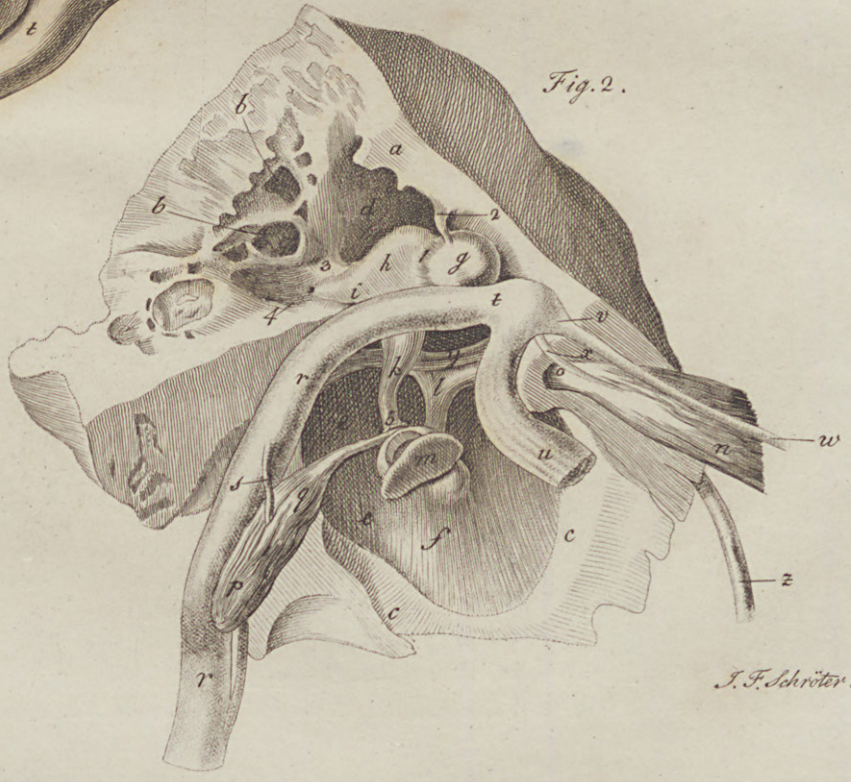


J. F. Schröter sc. Lipsiae.

KONINKLIJKE BIBLIOTHEEK BRUSSEL

Tab. II.

Fig. 1.

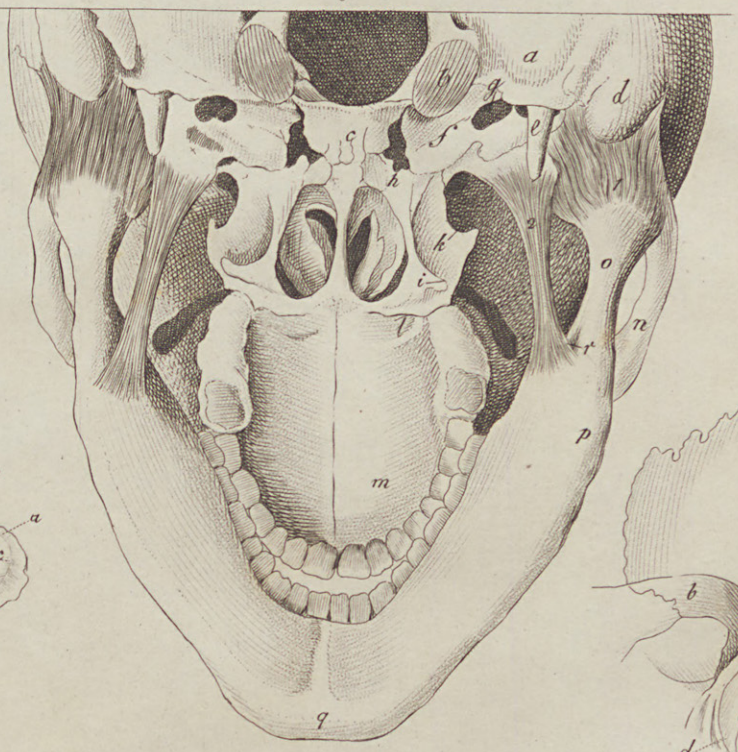


Fig. 2.




Fig. 3.




Fig. 4.

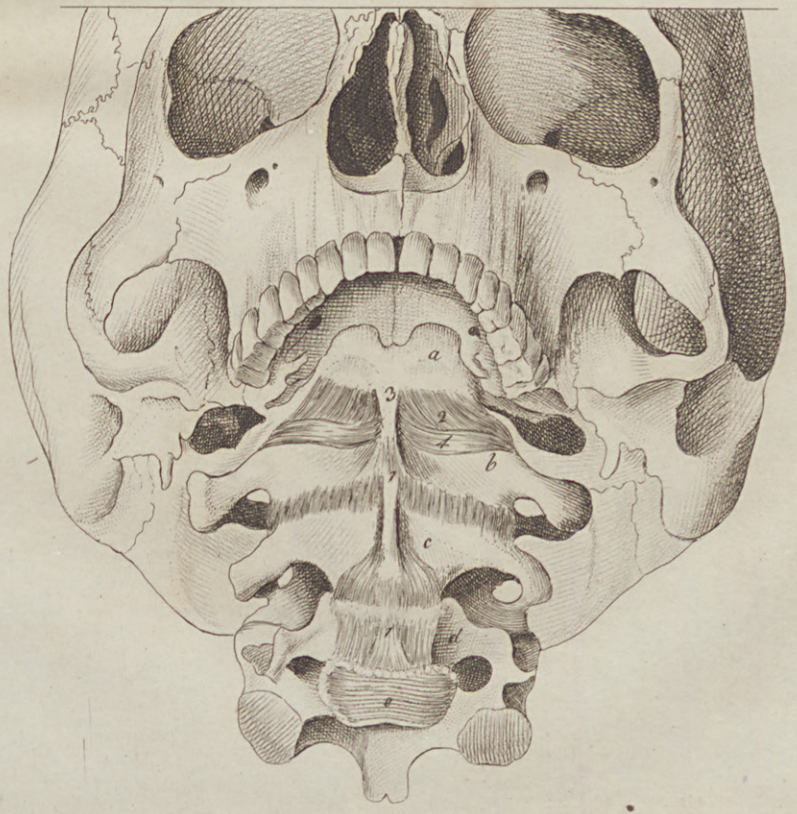

EGYETEMI KÖNYVTÁR DEBRECEN

Tab. III.

Fig. 5.



Fig. 1.



Fig. 2.

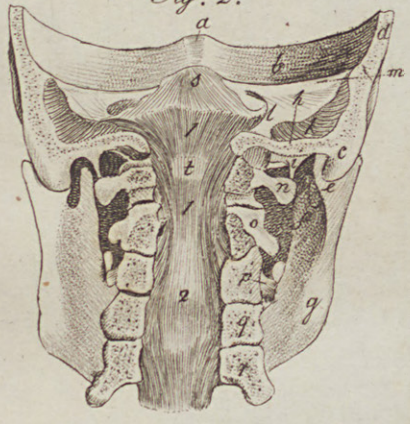

Fig. 3.



Fig. 4.

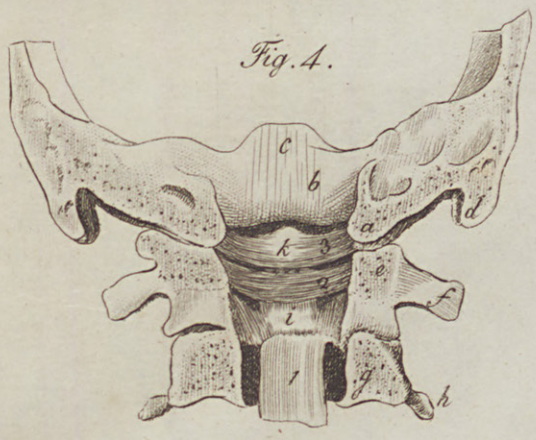

J. F. Schröter sc.


DEBRECEN KÖNYVTÁR EGYETEMI

Tab. IV.

Fig. 1.

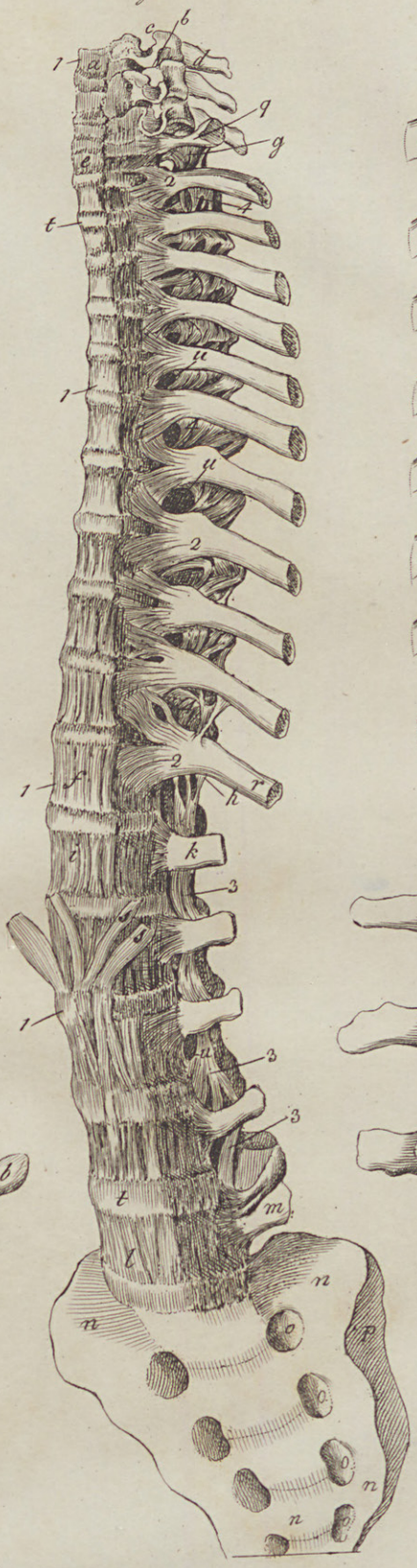

Fig. 2.

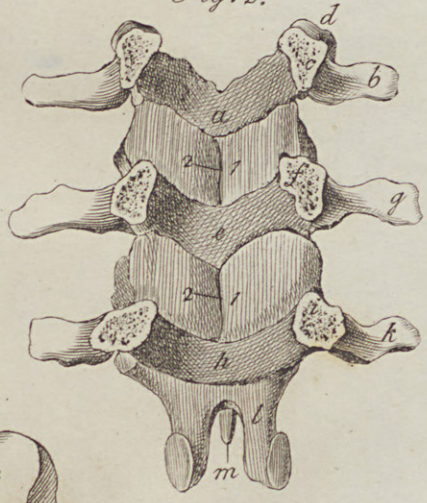

Fig. 3.

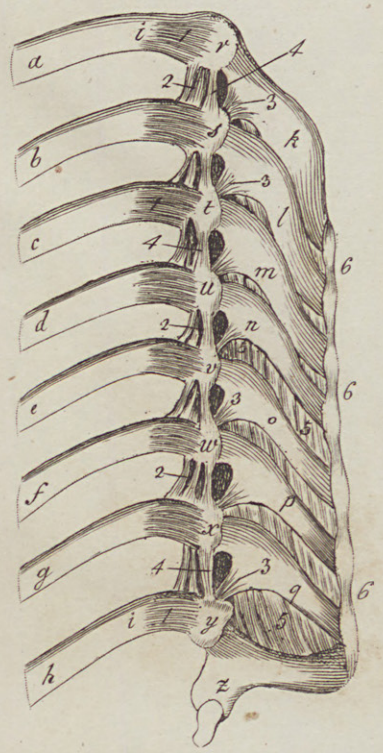

Fig. 4.

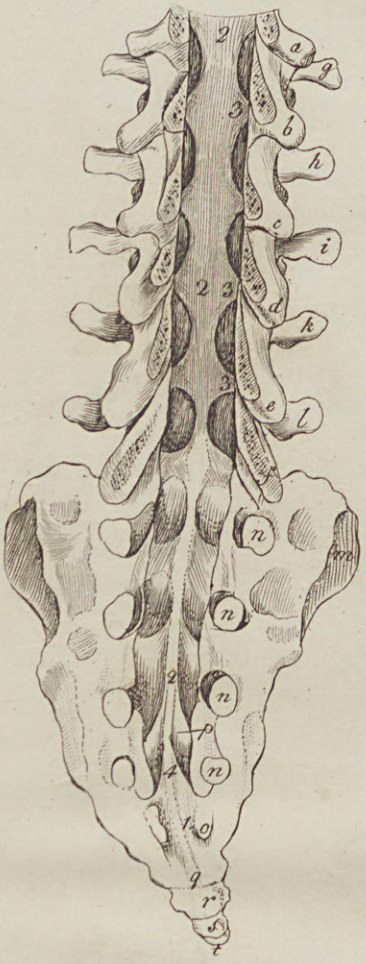

Fig. 5.

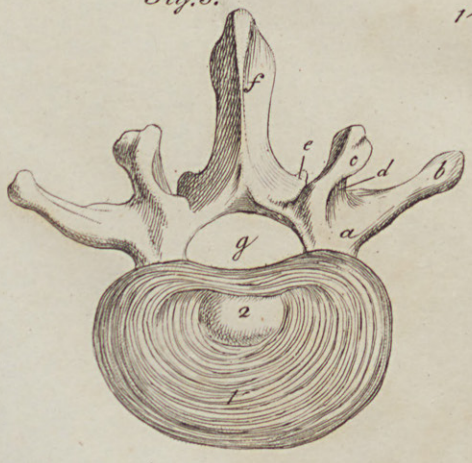

J. F. Schröter sc.

KÖNYVTÁR DEBRECEN • KUYETEMI

Tab. V.

Fig. 1.

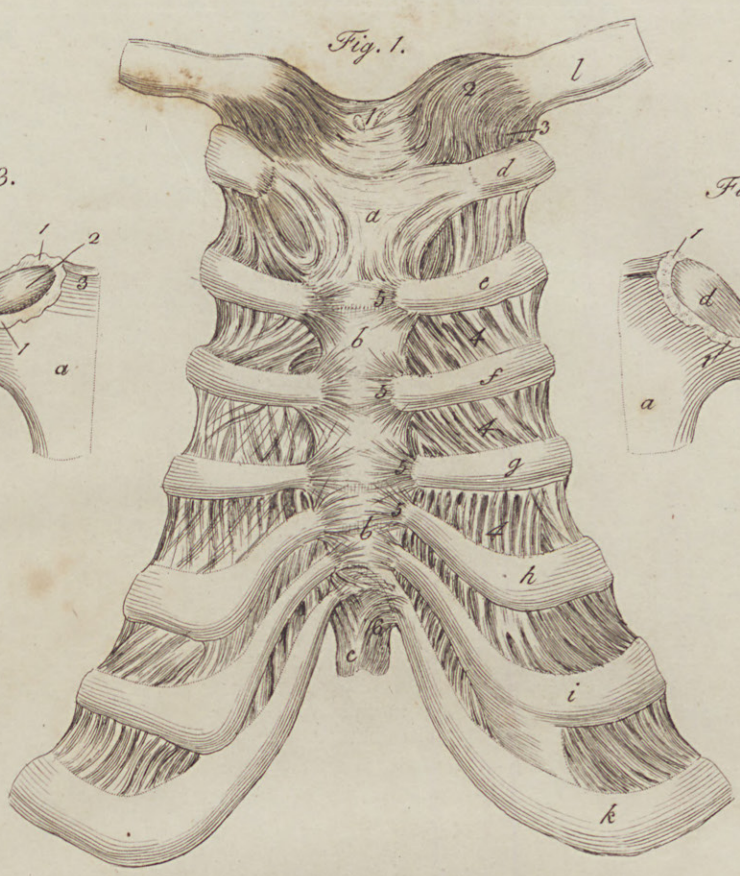


Fig. 3.

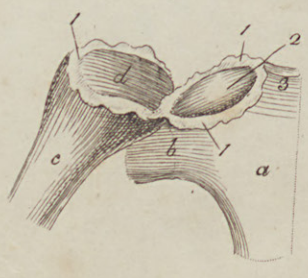


Fig. 4.

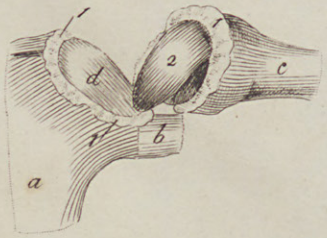


Fig. 2.

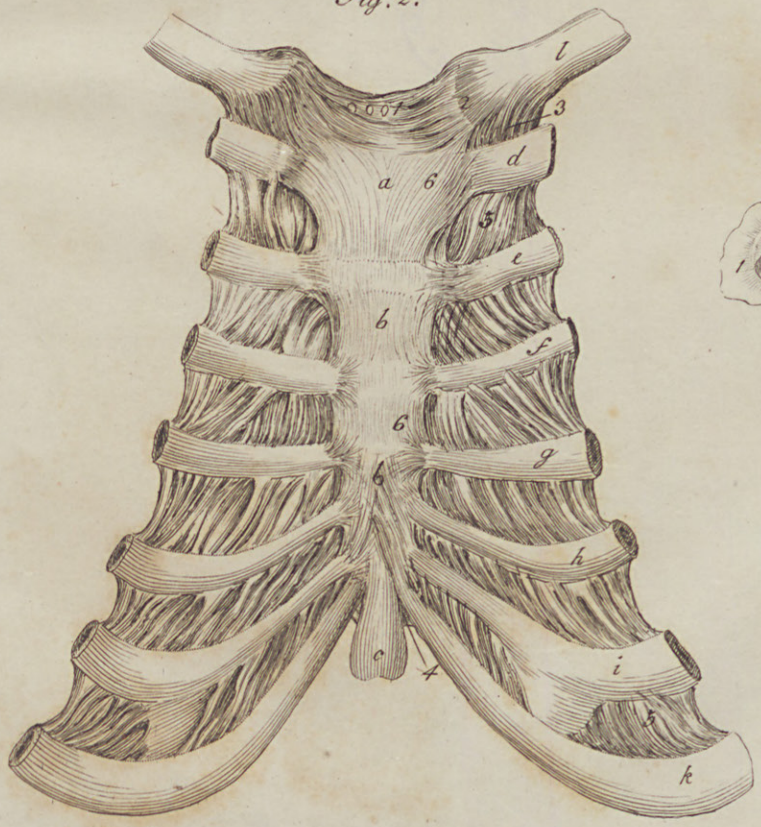


Fig. 5




J. F. Schröter sc.

DEBRECEN EGYETEMI KÖNYVTÁR

Fig. 1.

Tab. VI.

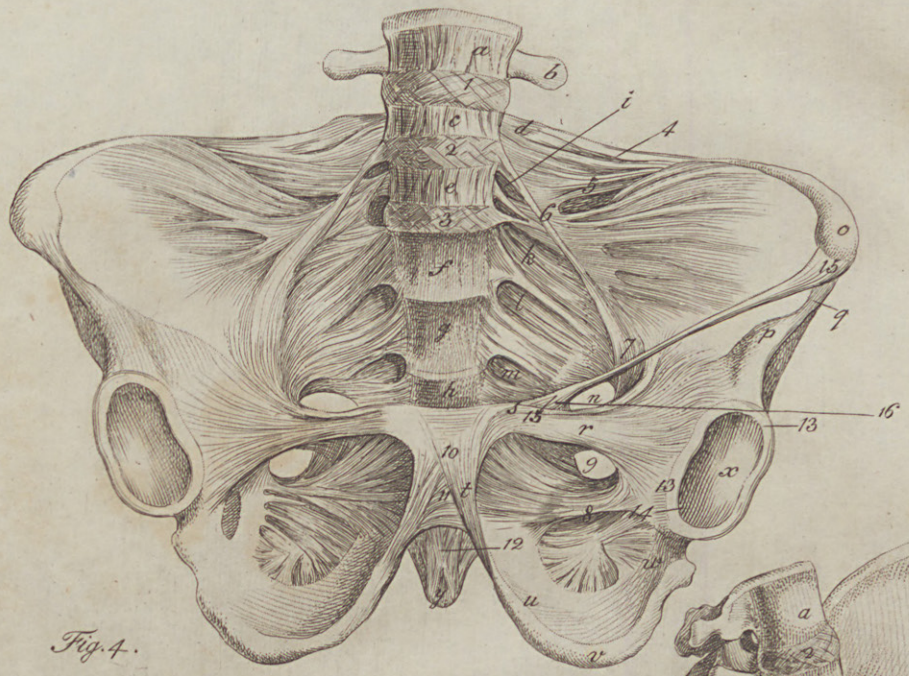

Fig. 3.

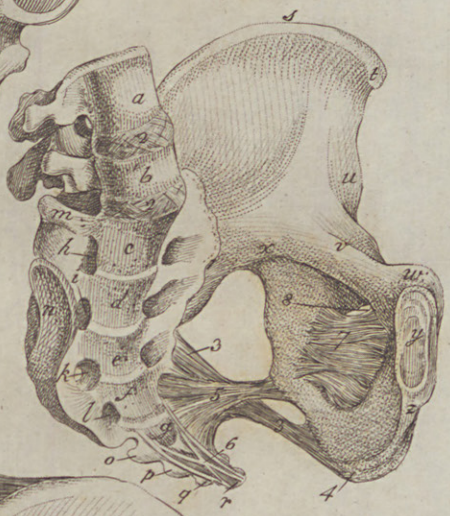

Fig. 4.



Fig. 2.

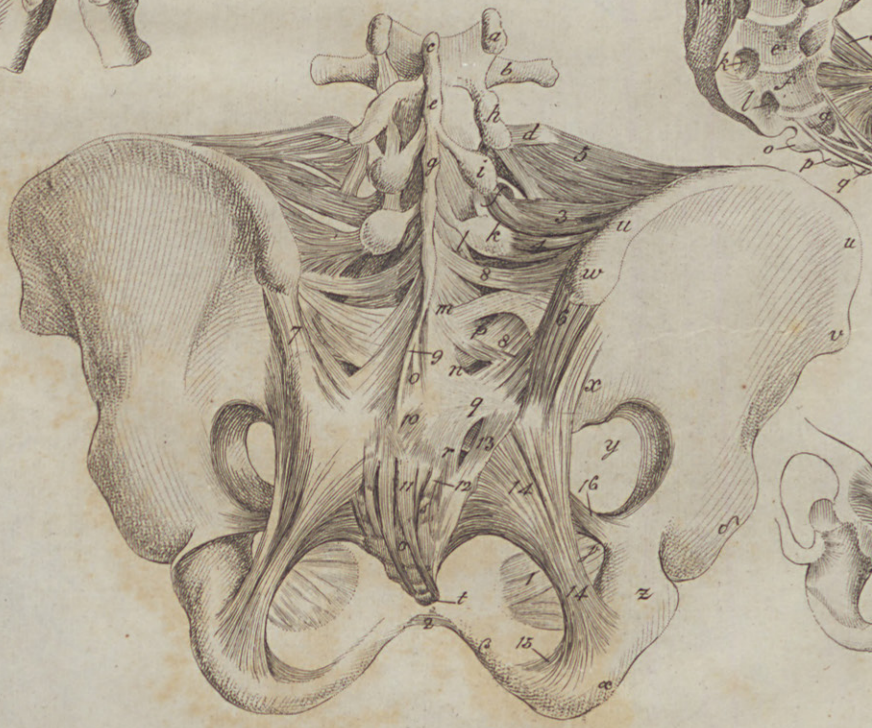

Fig. 3.

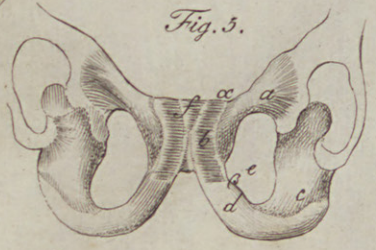

J. F. Schröter del.

Tab. VII.

Fig. 1.

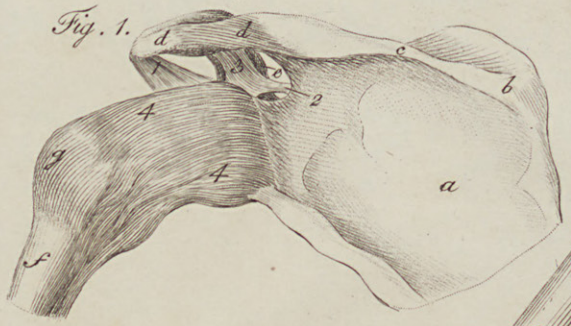

Fig. 3.



Fig. 2.



Fig. 5.

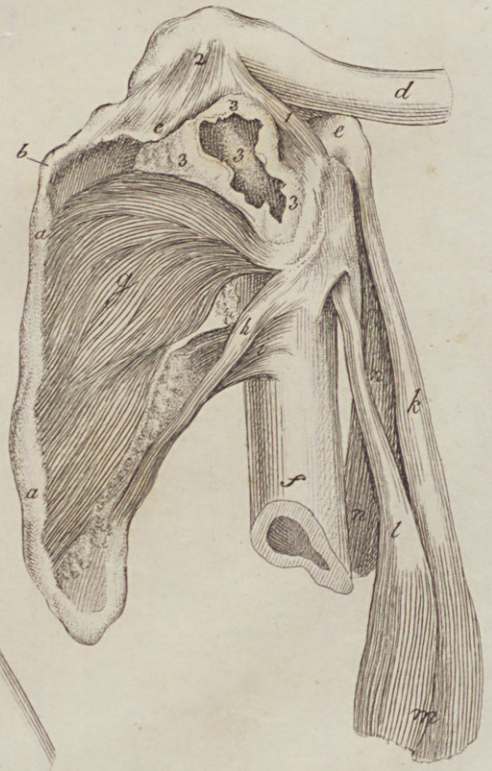

Fig. 4.

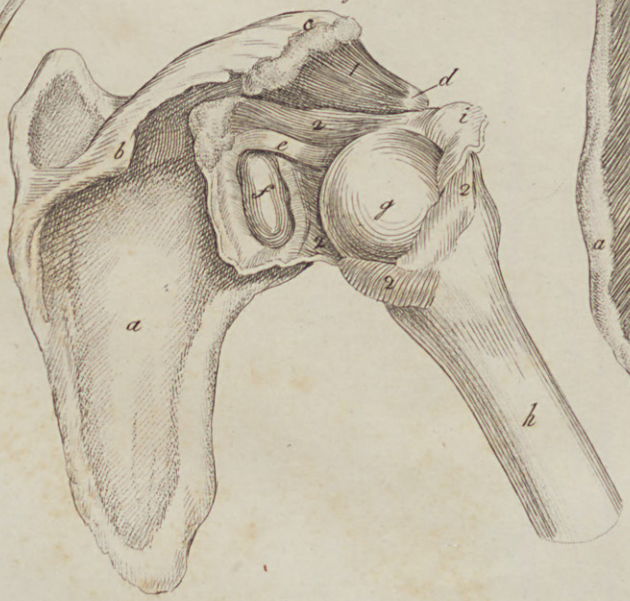

J. F. Schröter sc.

DEBRECEN · EGYETEMI KÖNYVTÁR

Fig. 2. Fig. 3. Fig. 1. Tab. VIII.



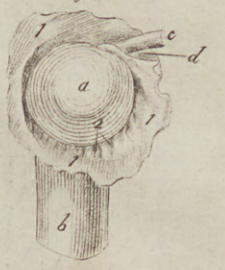

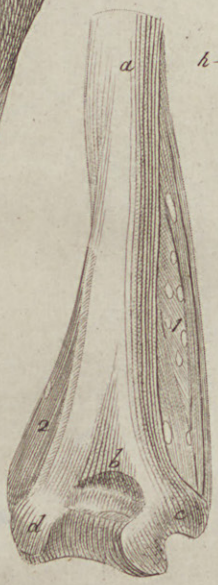



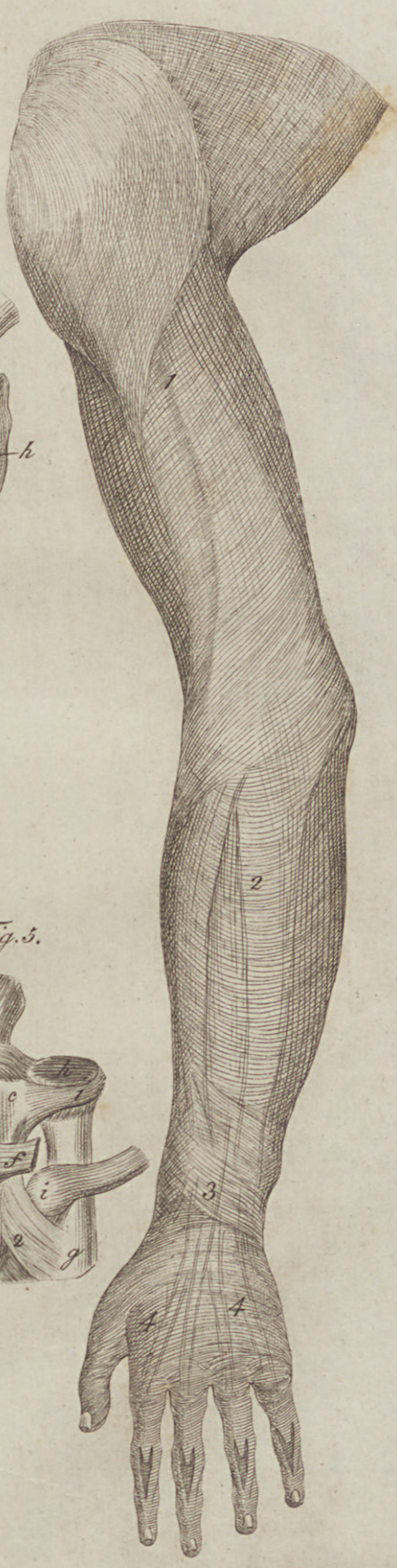

Fig. 4. Fig. 7.

Fig. 6. Fig. 5.

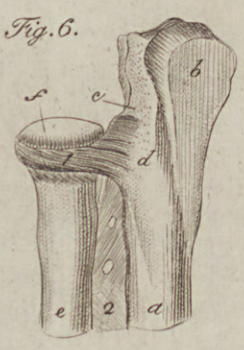



J. F. Schröter sc.

EGYETEMI KÖNYVTÁR CLAUSEN

Fig. 2.

Tab. IX.

Fig. 1.

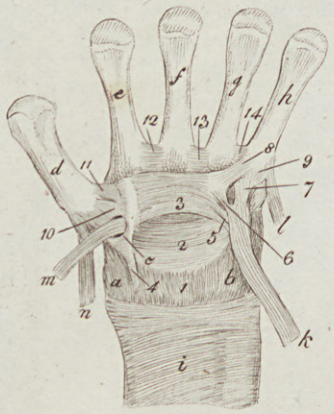

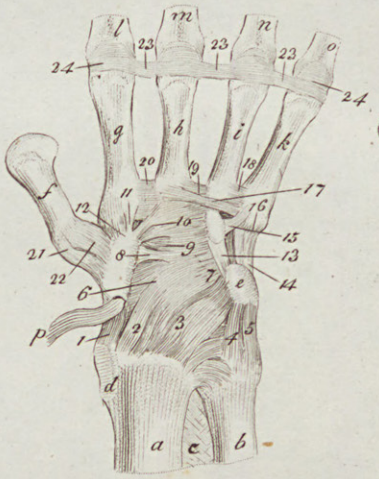

Fig. 3.

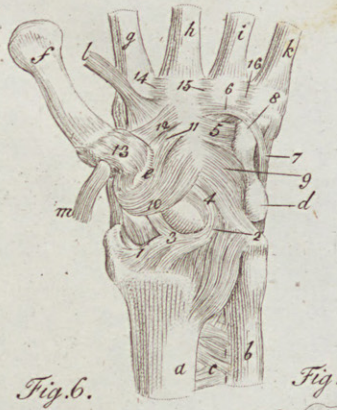

Fig. 4.

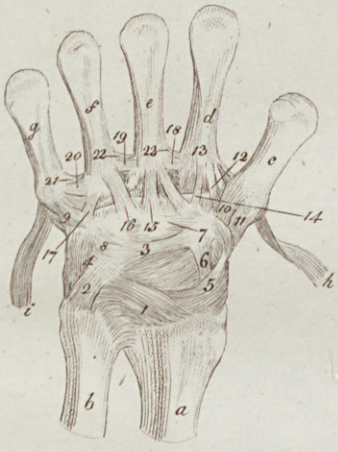

Fig. 5.

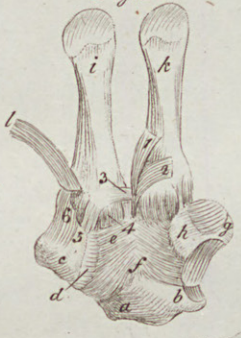

Fig. 6.



Fig. 7.

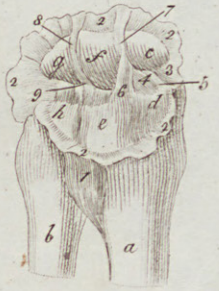

Fig. 8.

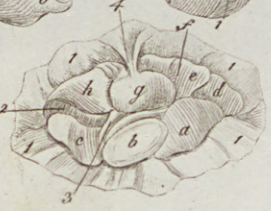

Fig. 11.



Fig. 9.



Fig. 10.

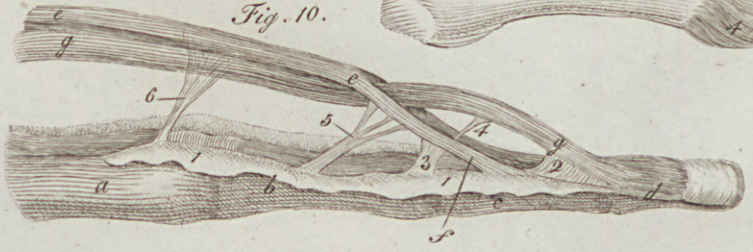

J. F. Schröter sc.

DEBRECEN EGYETEMI KÖNYVTÁR

Tab. X.

Fig. 1.

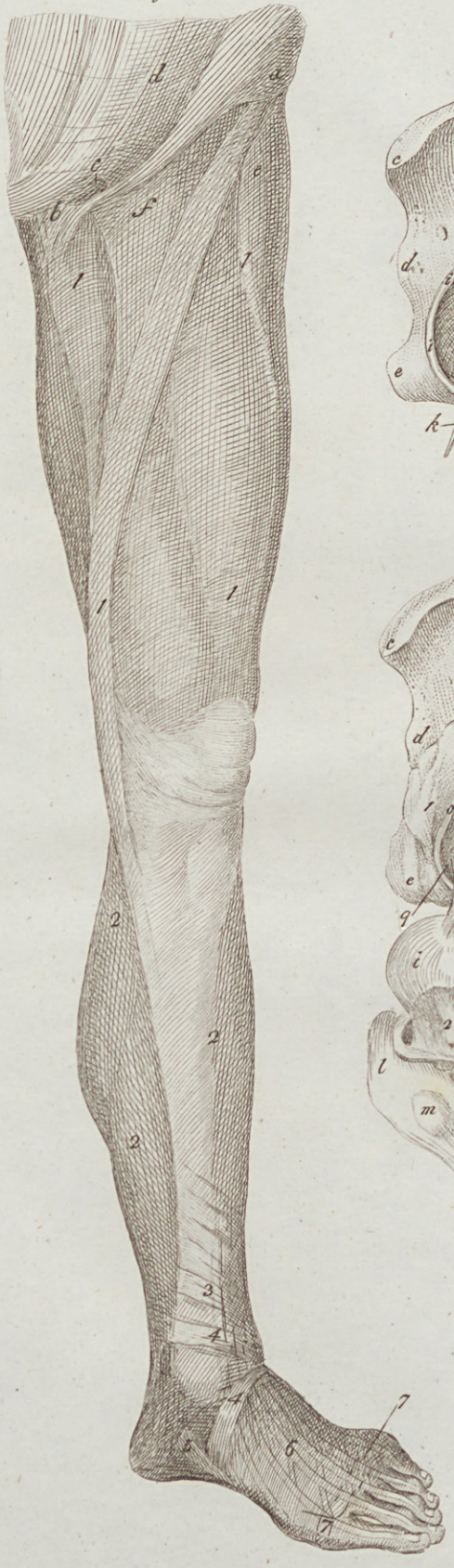

Fig. 4.

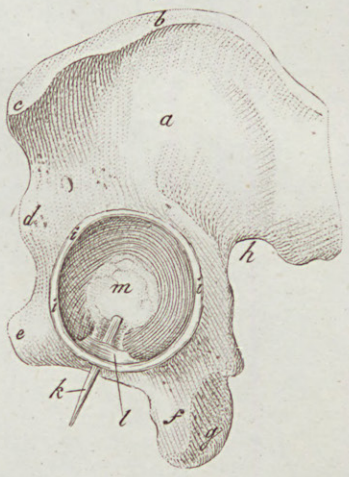

Fig. 3.

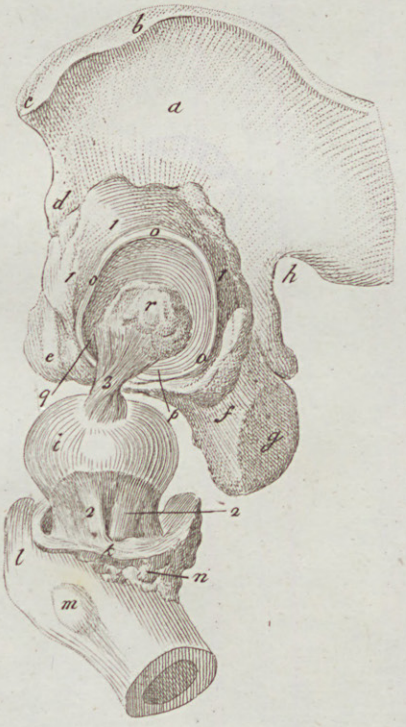

Fig. 2.

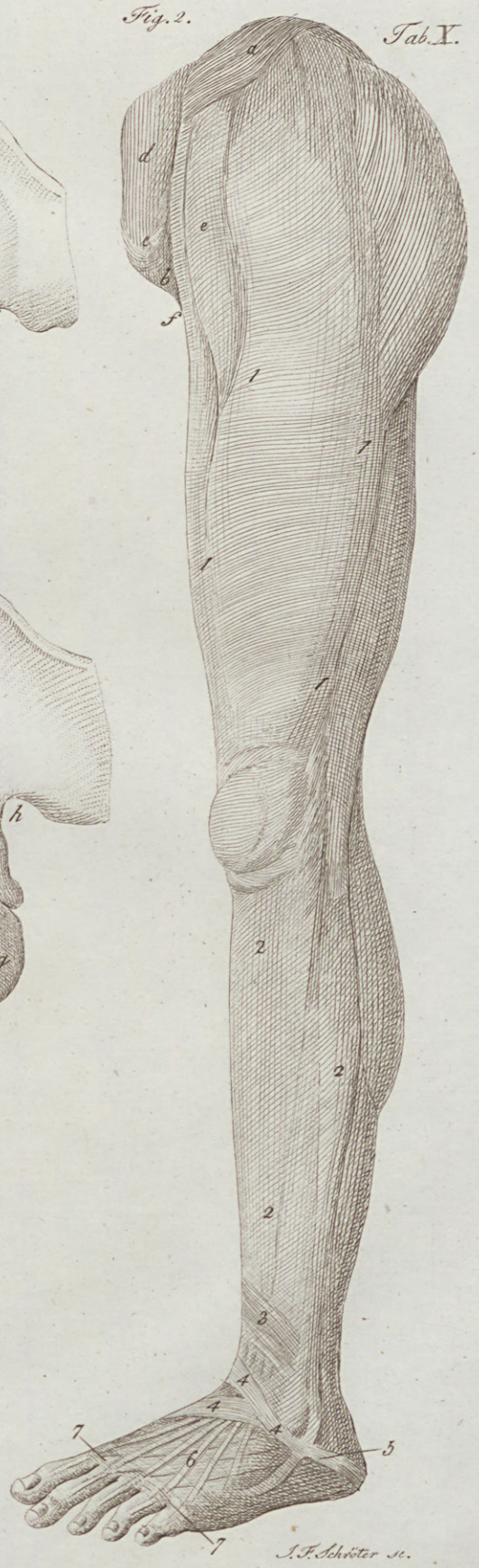

J. F. Schröter sc.

KOVSTCMI KONTAKT DEBRECEN

Fig. 2.

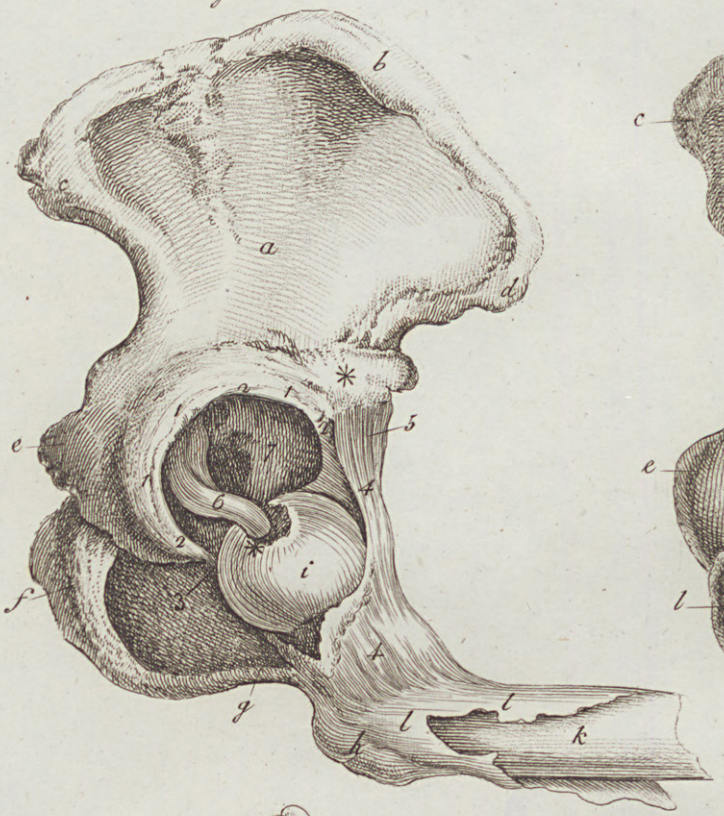


Fig. 1.

Tab. XI.

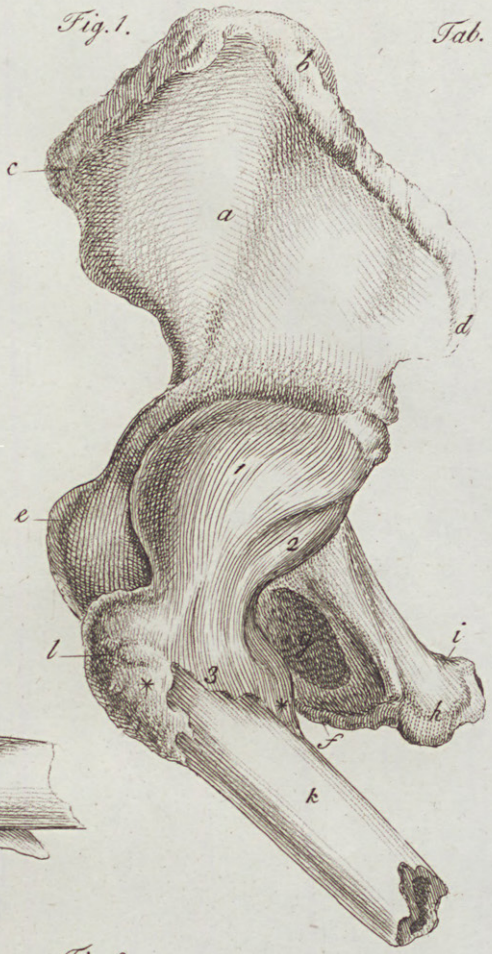


Fig. 4.

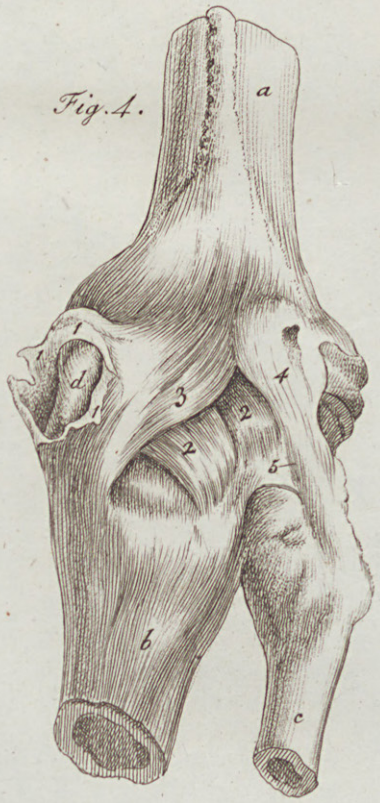


Fig. 3.




J. F. Schröter sc.

DEBRECEN EGYETEMI KÖNYVTÁR

Fig. 2.

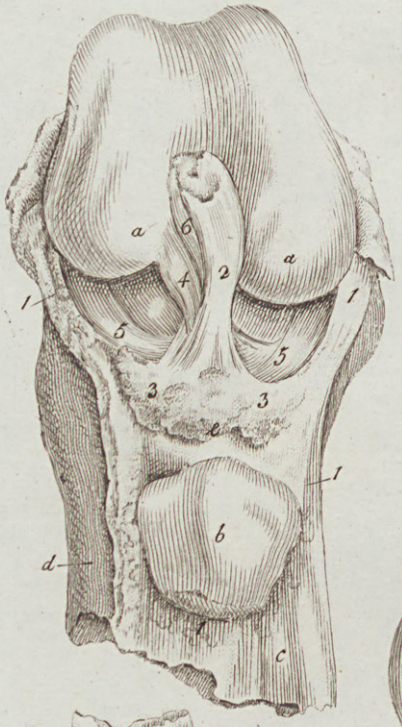


Fig. 1.

Tab. XII.

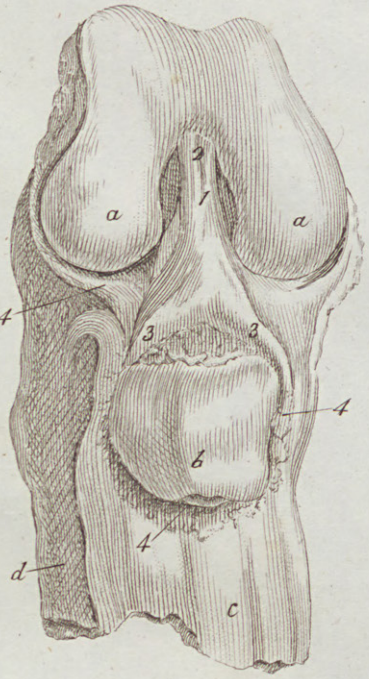


Fig. 5.




Fig. 4.




Fig. 3. A.

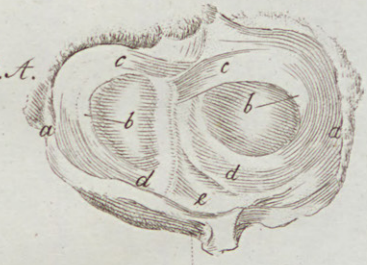


Fig. 3. B.

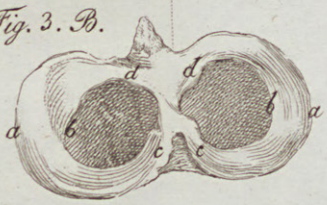


Fig. 6.




J. F. Schröter sc.

KÖZTELKI KÖNYVTÁR DEBRECEN

Tab. XIII.

Fig. 8.



Fig. 1.

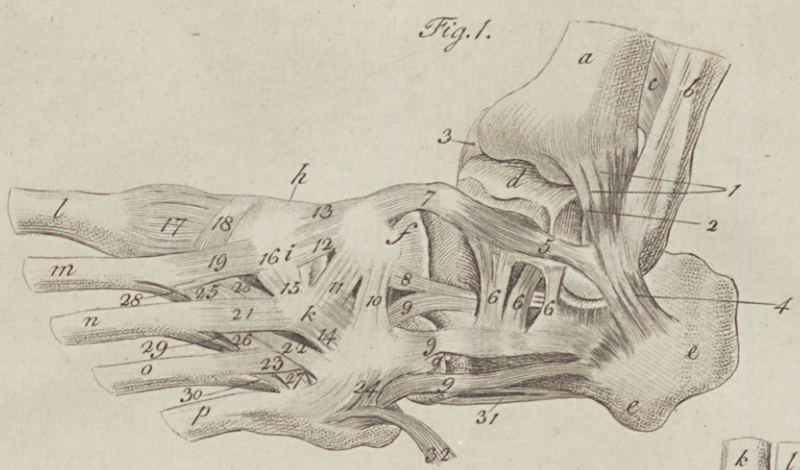

Fig. 4.

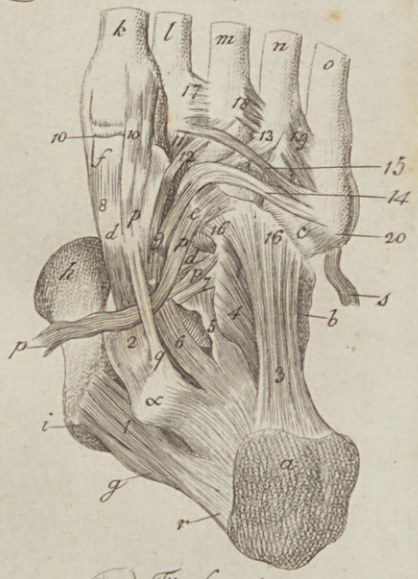

Fig. 3.



Fig. 5.

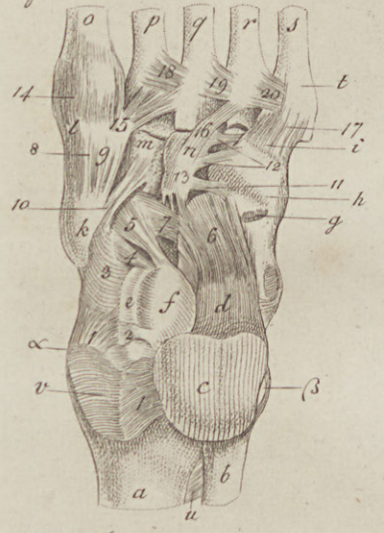

Fig. 6.

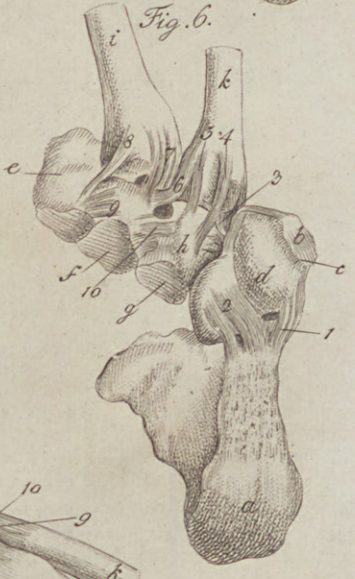

Fig 7

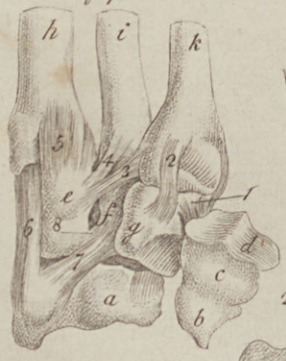

Fig. 2.

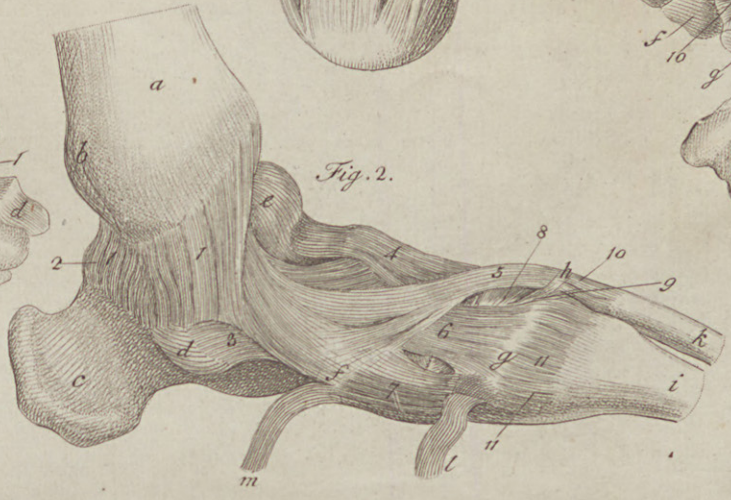

J. F. Schröter sc.

LEHIGH UNIVERSITY LIBRARIES

Tab. I.




Dr. J.C. Rosenmüller del. 1820.

J.F. Schröter sc. Lipsiae.

ГОСУДАРСТВЕННАЯ ПУБЛИЧНАЯ ИСТОРИЧЕСКАЯ БИБЛИОТЕКА

Fig. 1.

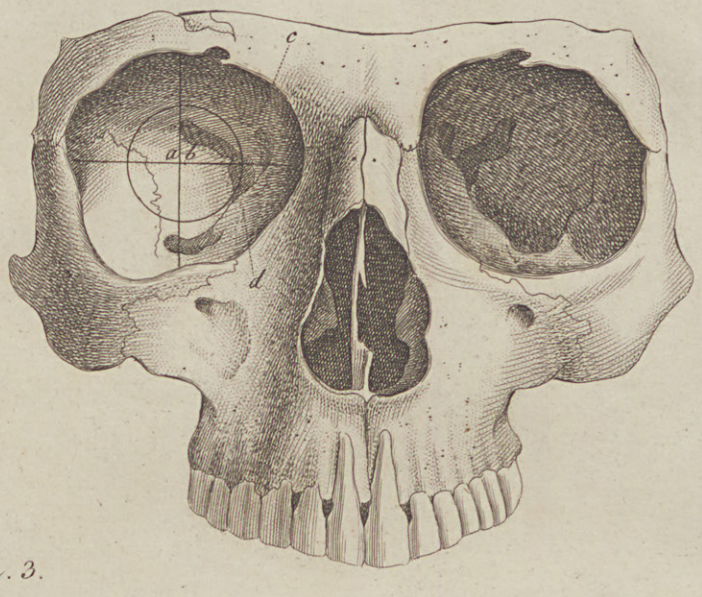


Fig. 3.

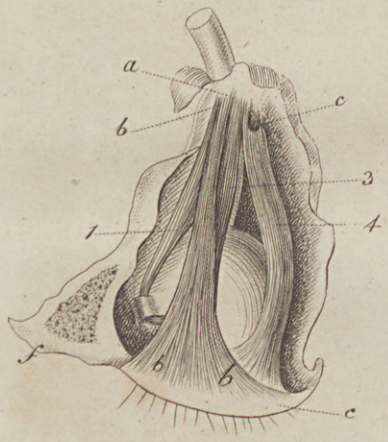


Fig. 2.

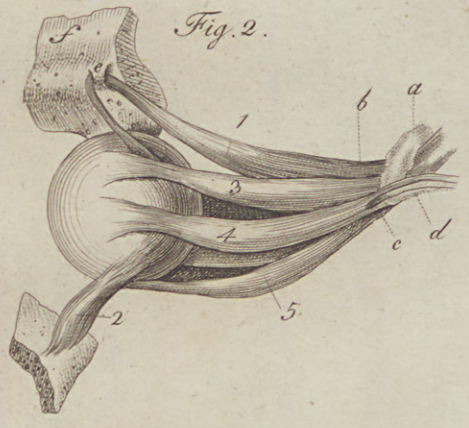


Fig. 4.

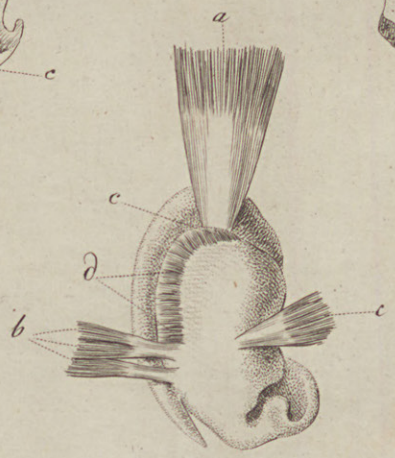


J. F. Schröter sc.

SCHOLAE KÖNYVTÁR DEBRECEN

Tab. III.

Fig. 1.




Fig. 2.




Fig. 3. a.




Fig. 3. b.




Fig. 4.




Fig. 5.

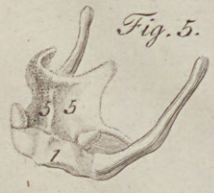


Fig. 6.

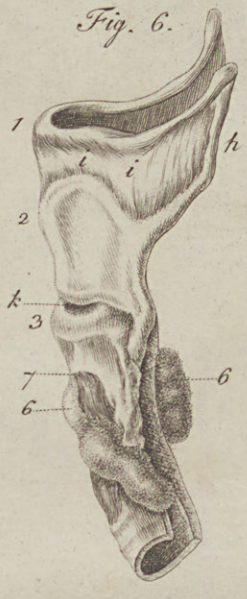


Fig. 7.

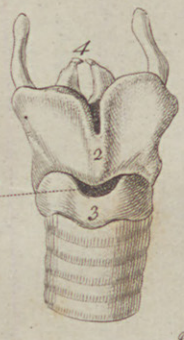


Fig. 8.

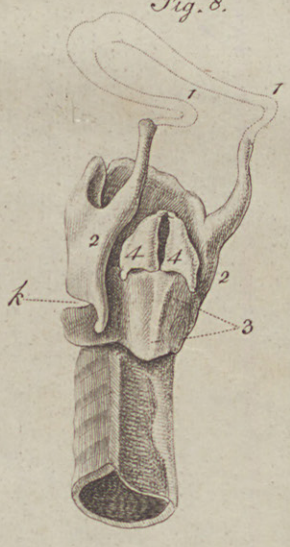


Fig. 9.

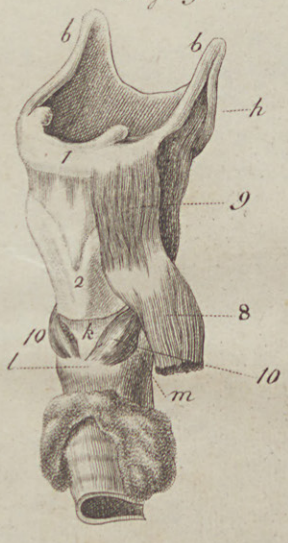


Fig. 10.

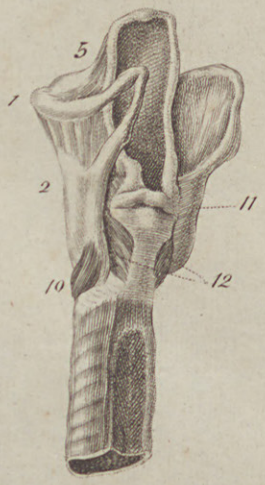


Fig. 11.

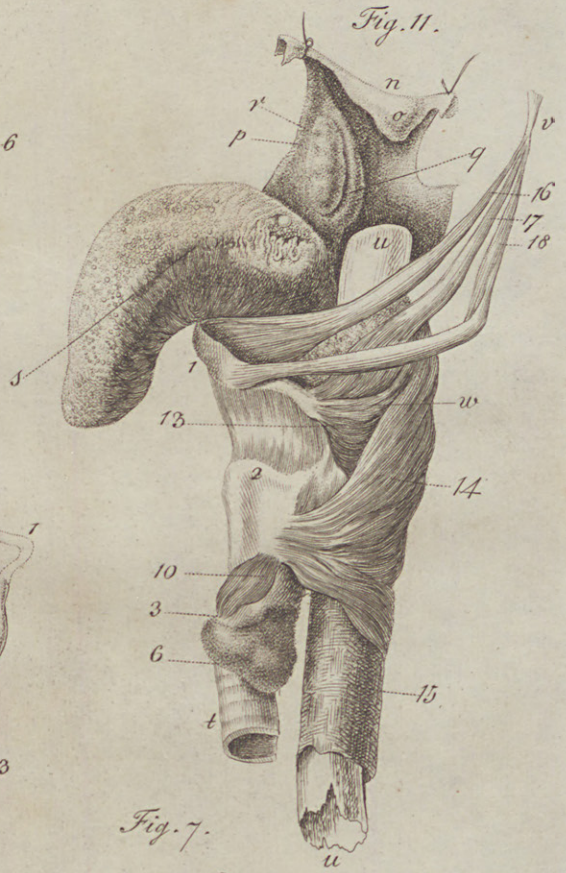


J. F. Schröter sc.

Fig. 1. Tab. IV.




Fig. 2.




J. F. Schröter sc.

KONYVTAR

Tab. V.

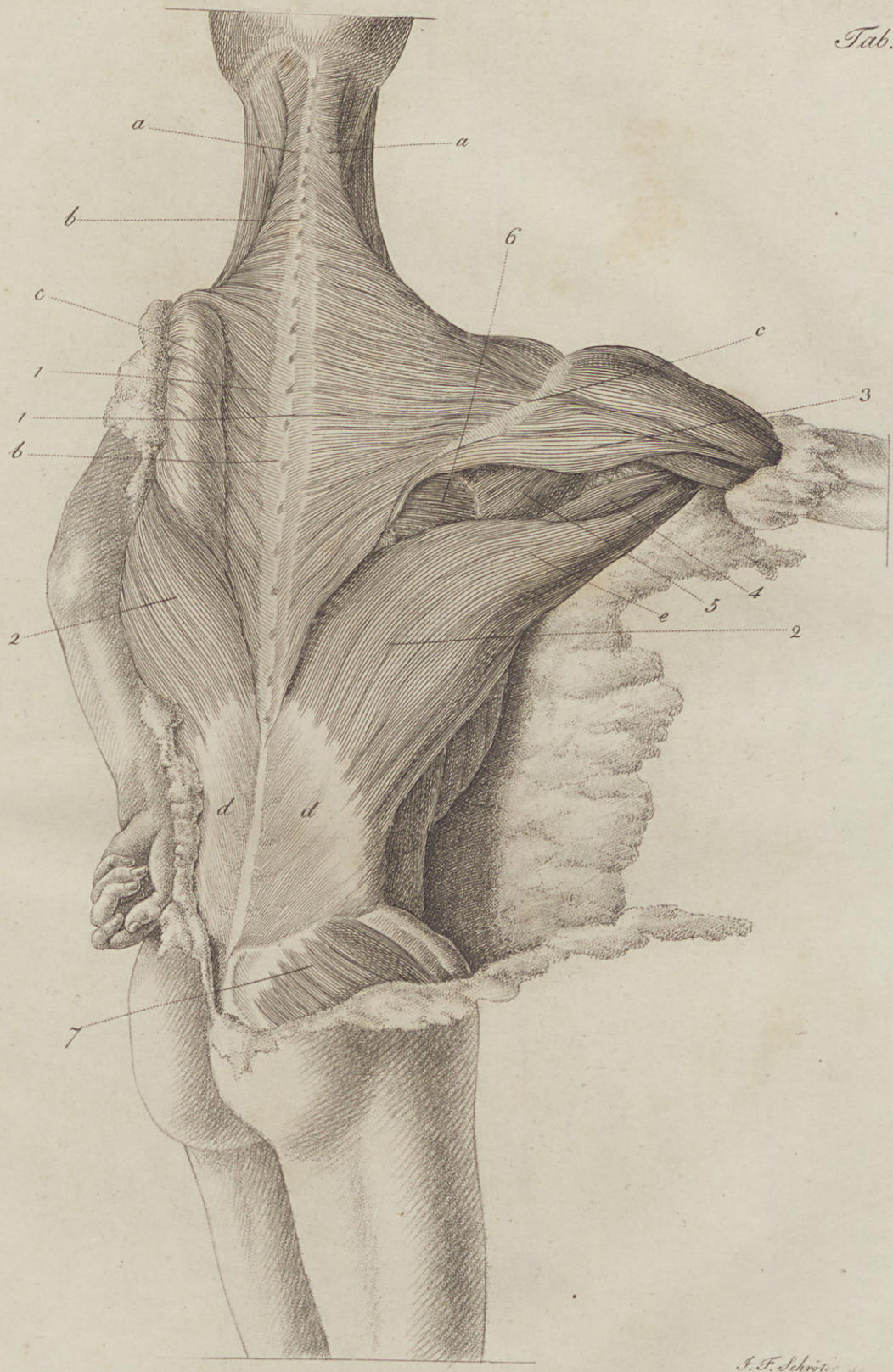


J. F. Schröter

EGYETEMI KÖNYVTÁR DEBRECEN

Tab. VI.

Fig. 1.

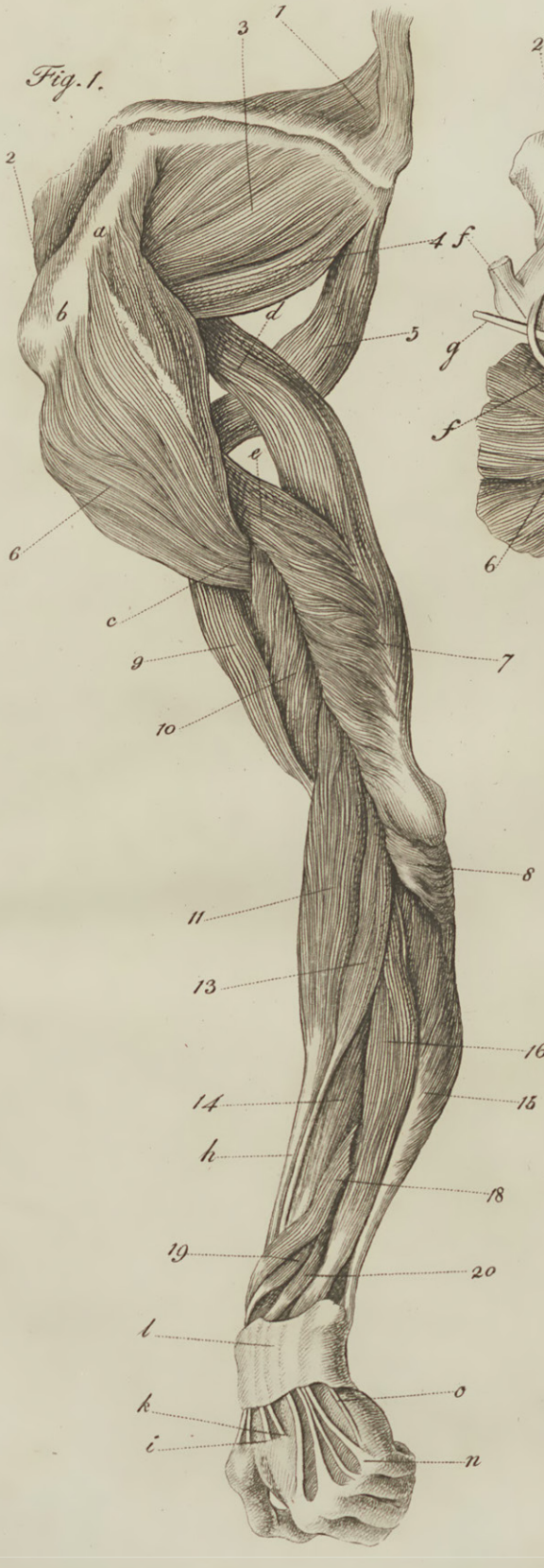


Fig. 2.




J. F. Schröter sc.

EGYETEMI KÖNYVTÁR

Tab. VII.

Fig. 2.

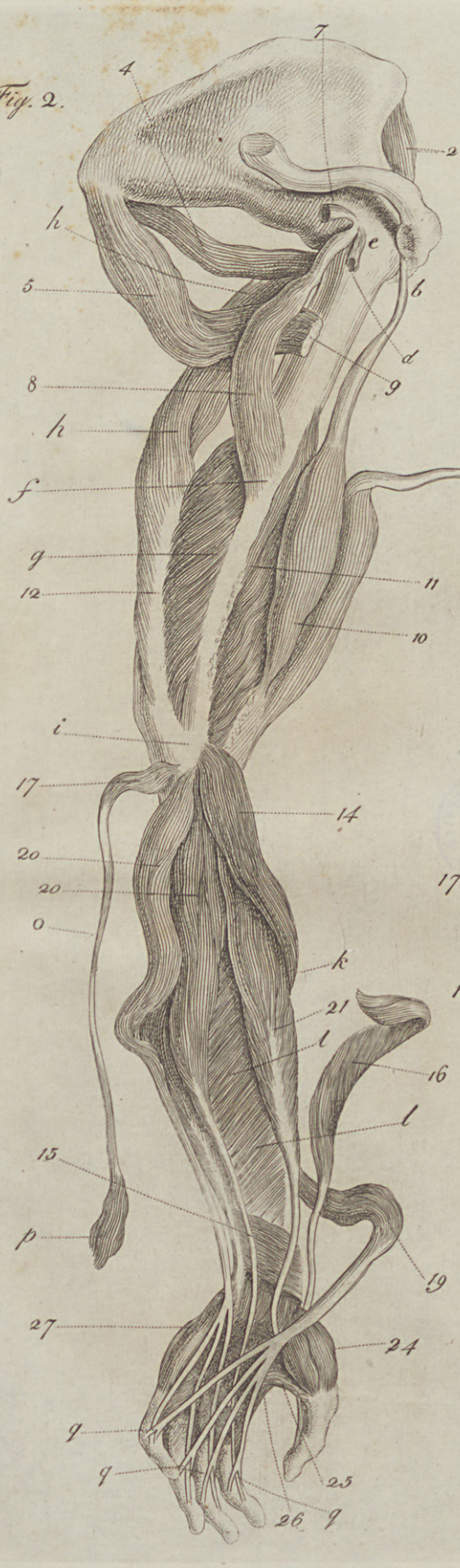


Fig. 1.

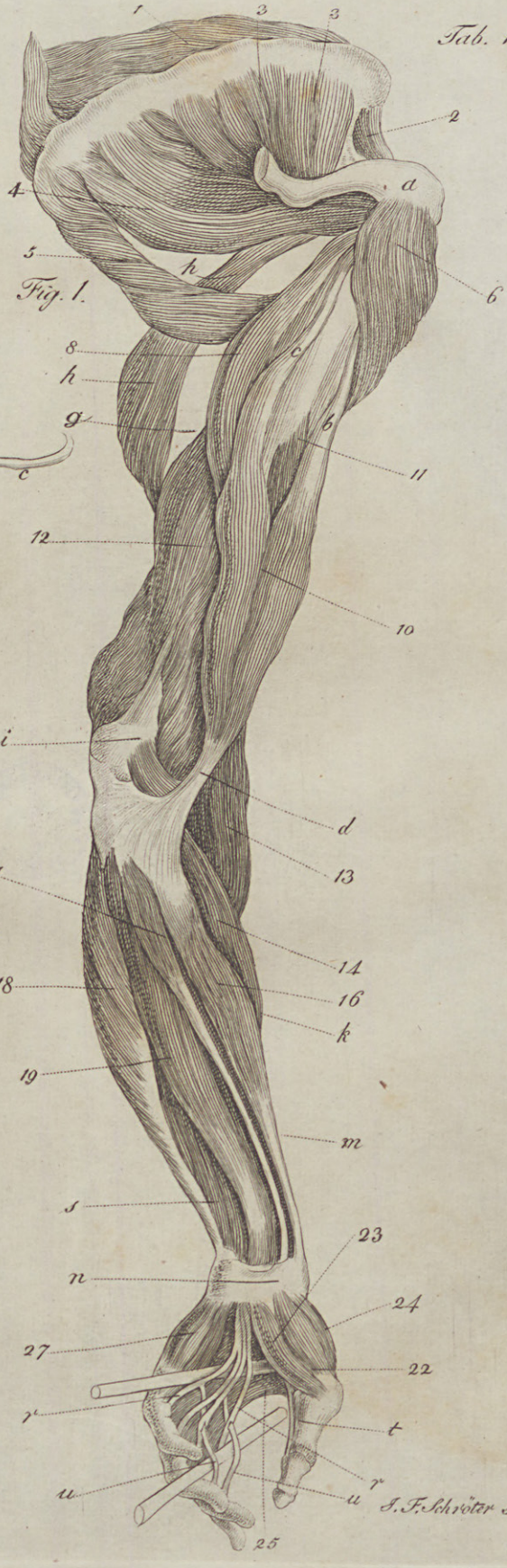

EGYETEMI KÖNYVTÁR DEBRECEN

Tab. VIII.

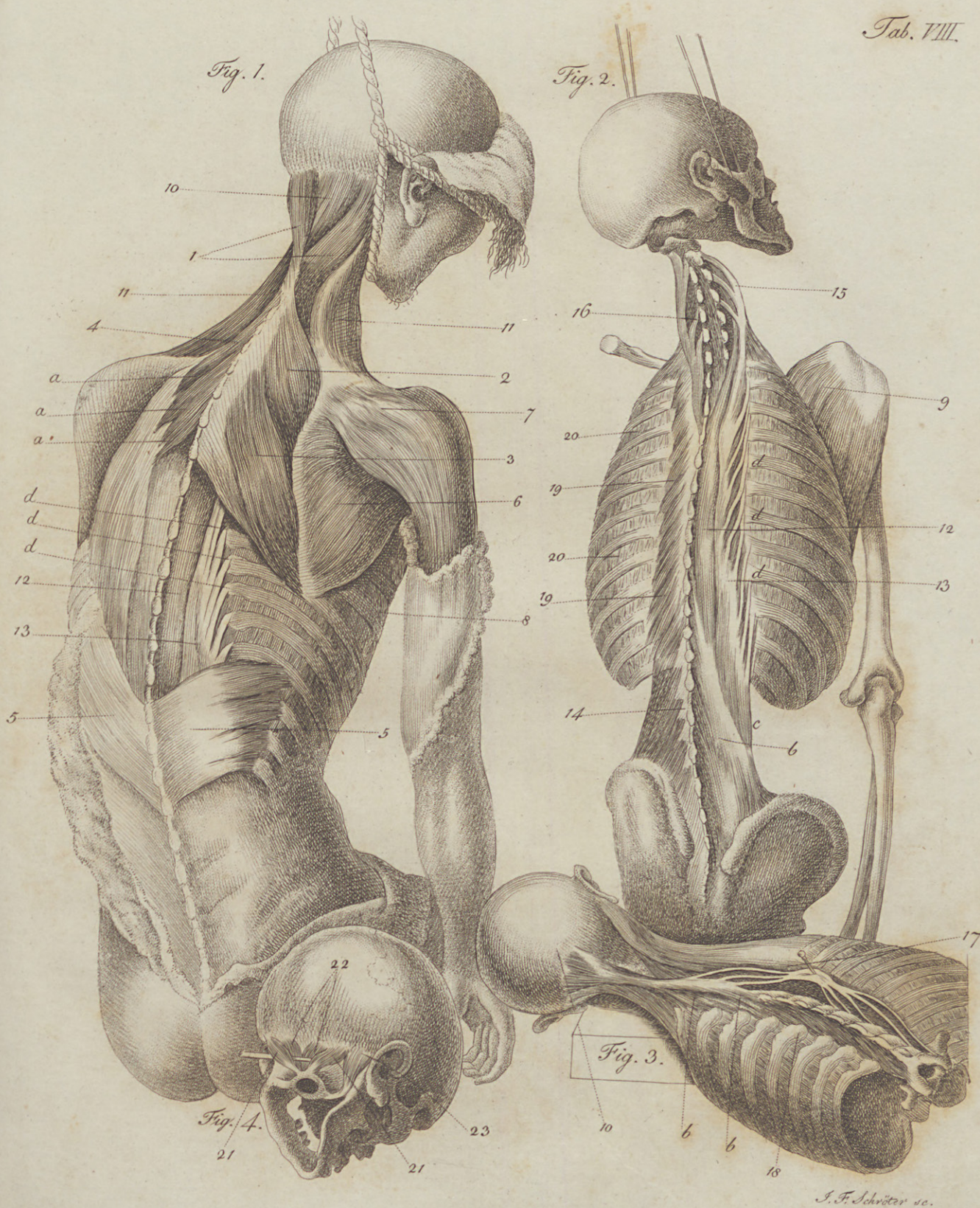
Fig. 1.
Fig. 2.
10
1
11
4
a
a
a'
d
d
d
12
13
5
2
7
3
6
8
5
15
16
11
9
20
19
d
d
d
12
13
20
19
14
c
b
17
22
23
21
21
Fig. 4.
Fig. 3.
10
b
b
18
J. F. Schröter sc.

EGYETEMI KÖNYVTÁR BUDAPEST

Tab. IX.

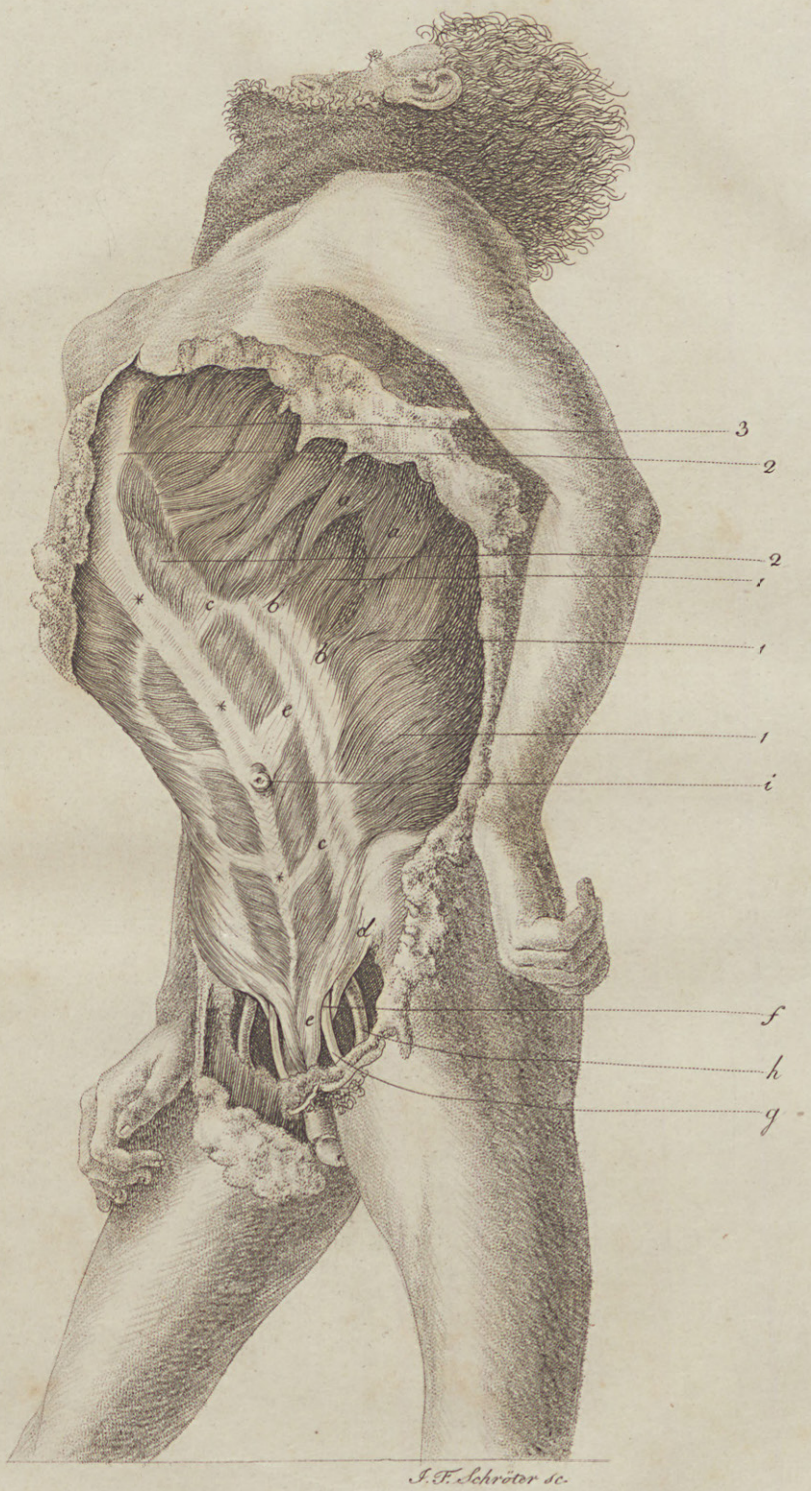


J. F. Schröter sc.

EGYETEMI KÖNYVTÁR DEBRECEN

Tab. X.




J. F. Schröter sc.

EGYETEMI KÖNYVTÁR DEBRECEN

11

Tab. XI.

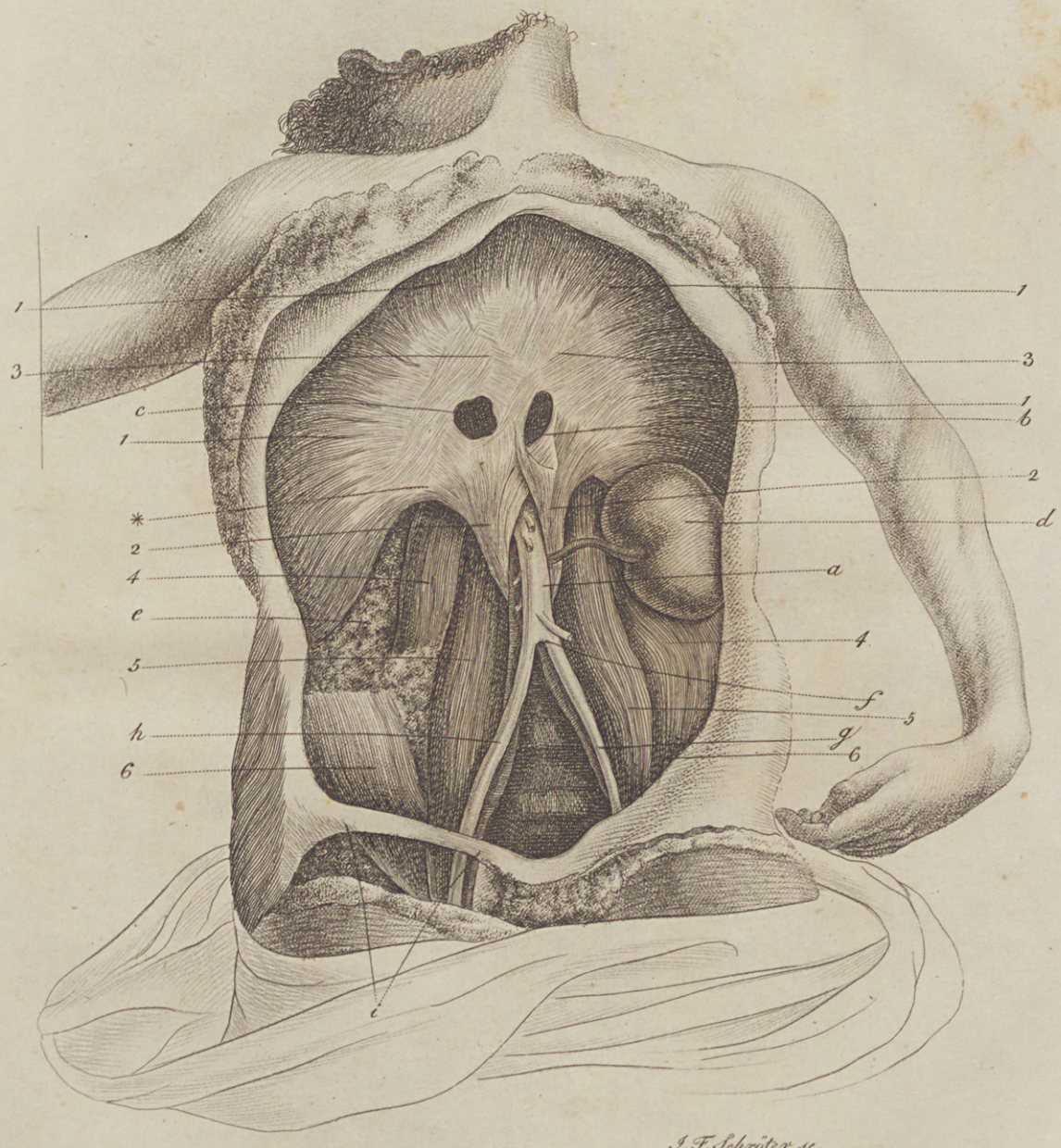


J. F. Schröter sc.

EGYETEMI KÖNYVTÁR DEBRECEN

Tab. XII.

Fig. 1.




Fig. 2.

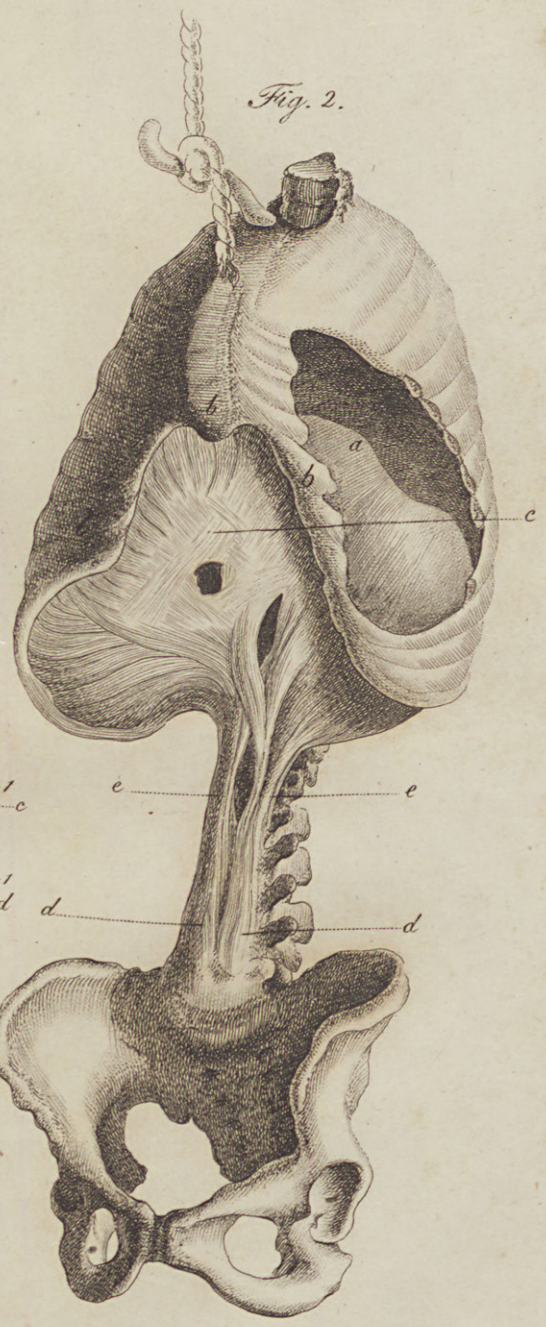


J. F. Schröter sc.

EGYETEMI KÖNYVTÁR PÉCS

Fig. 1.

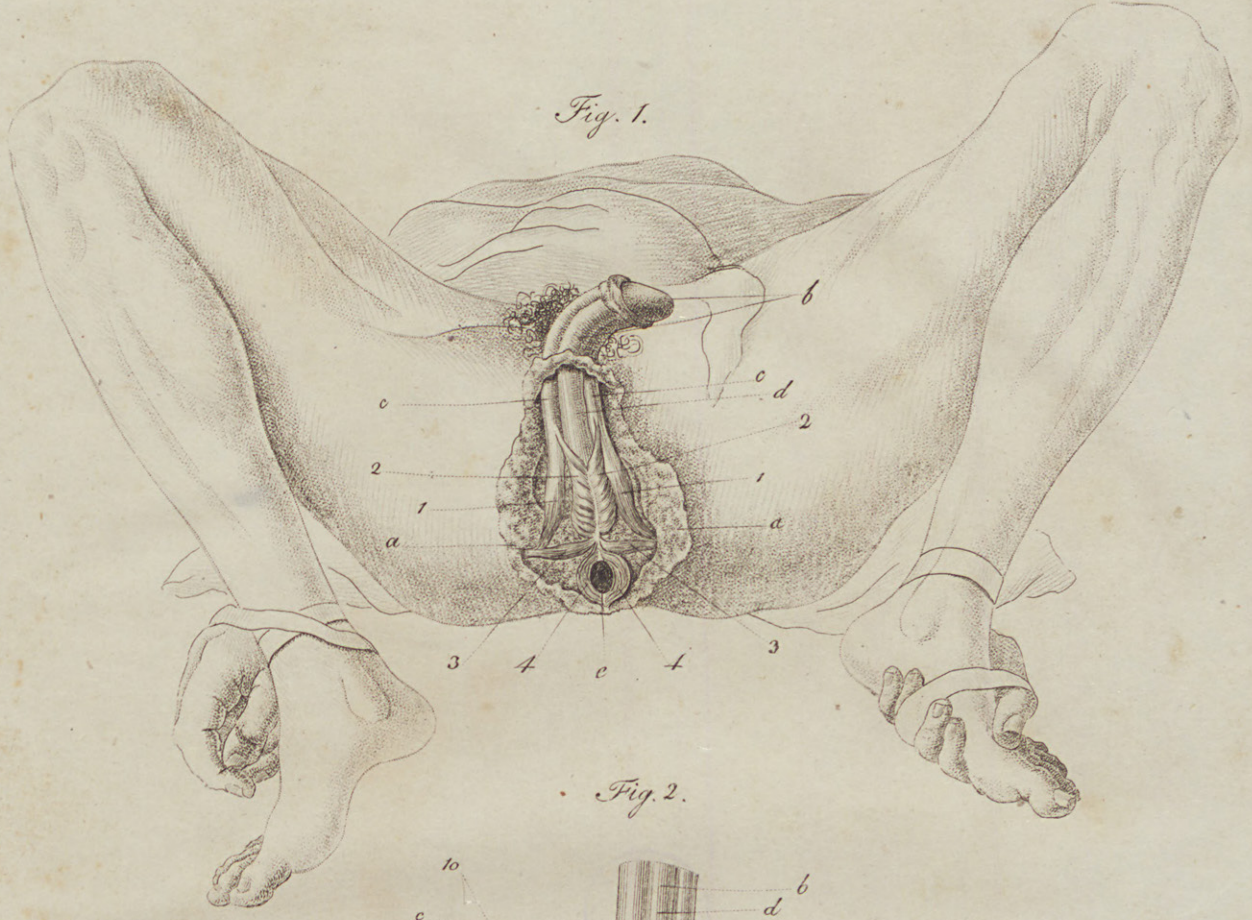


Fig. 2.

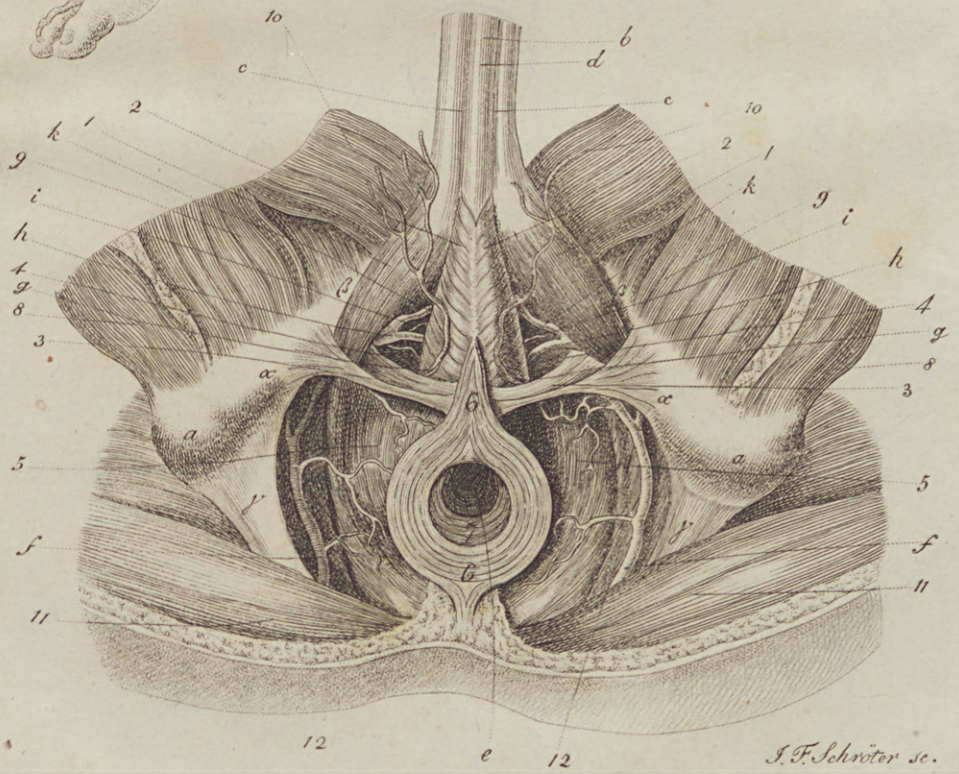


J. F. Schröter sc.

KÖLTSEMI KÖNYVTÁR DEBRECEN

Fig. 1.

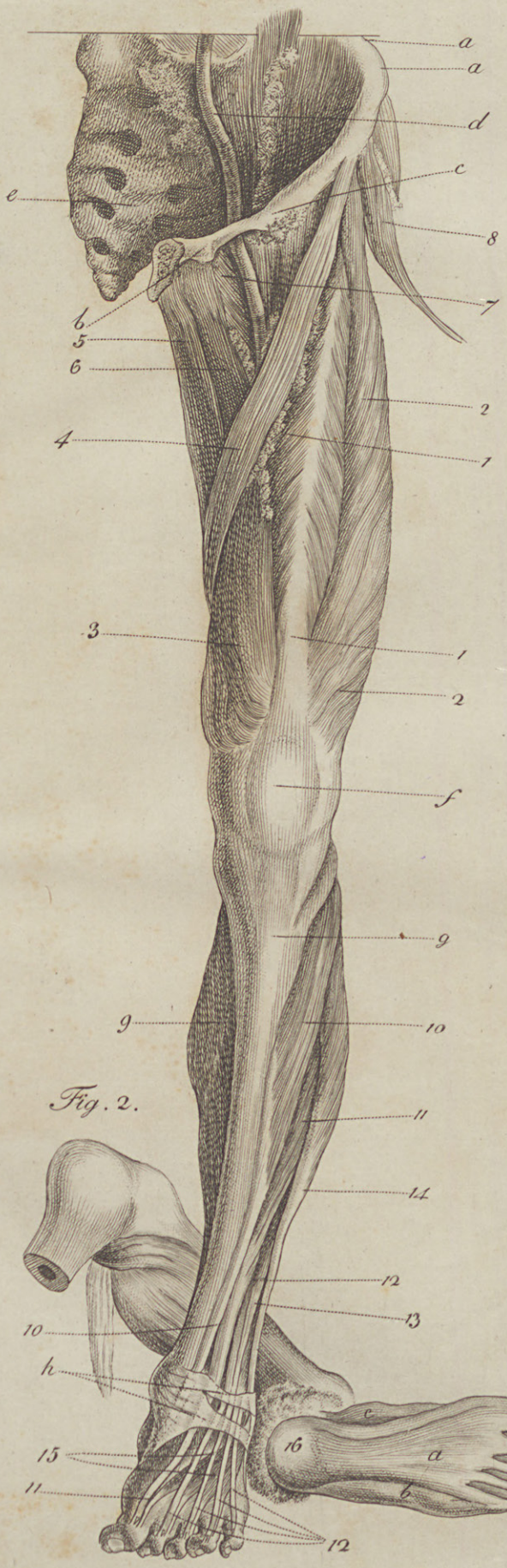


Fig. 2.

Fig. 3.

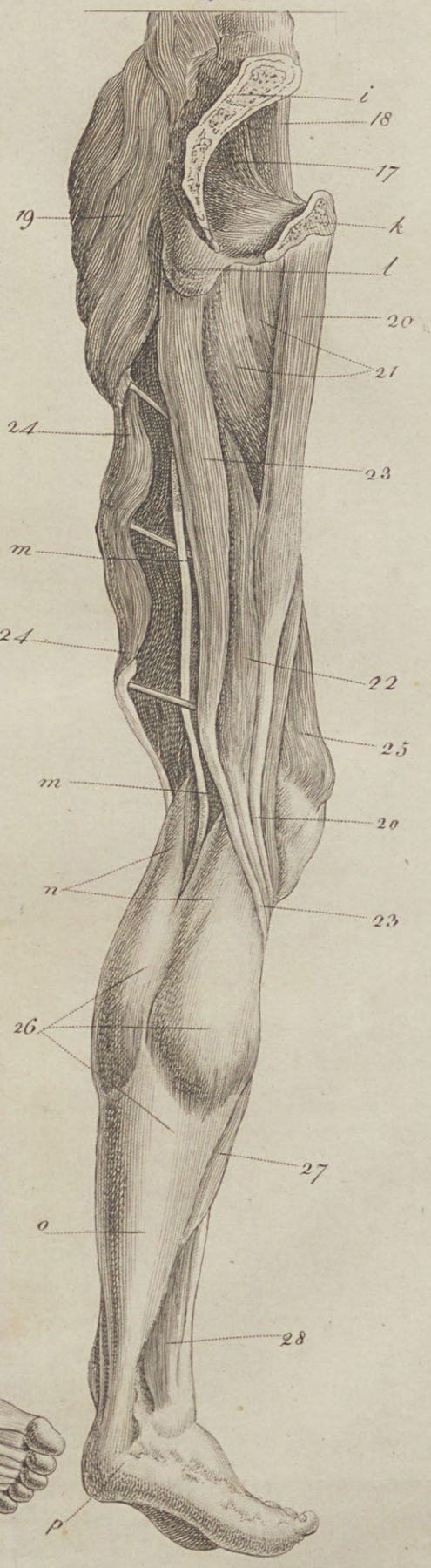


J. F. Schröter sc.

BIBLIOTECA CENTRALA UNIVERSITATEA

Tab. XV.

Fig. 1.




Fig. 2.




Fig. 4.




Fig. 3.

J. F. Schröter sc.

EGYETEMI KÖNYVTÁR MISKOLC

Fig. III.

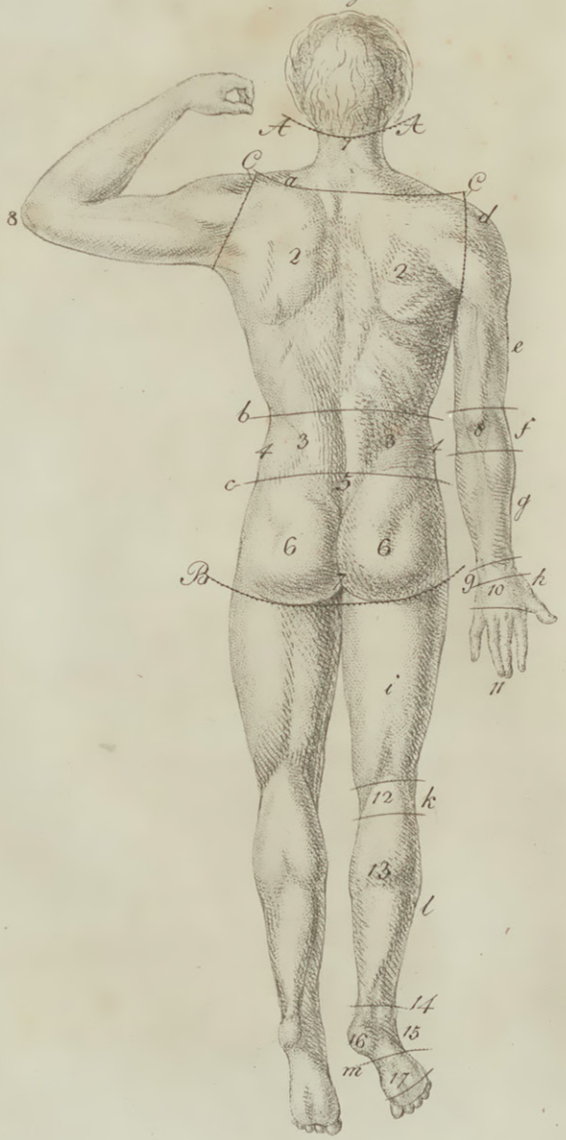

Fig. I.

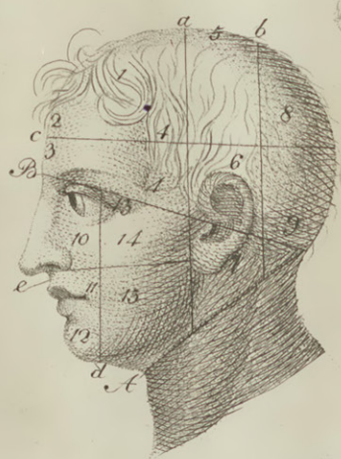

Fig. II.

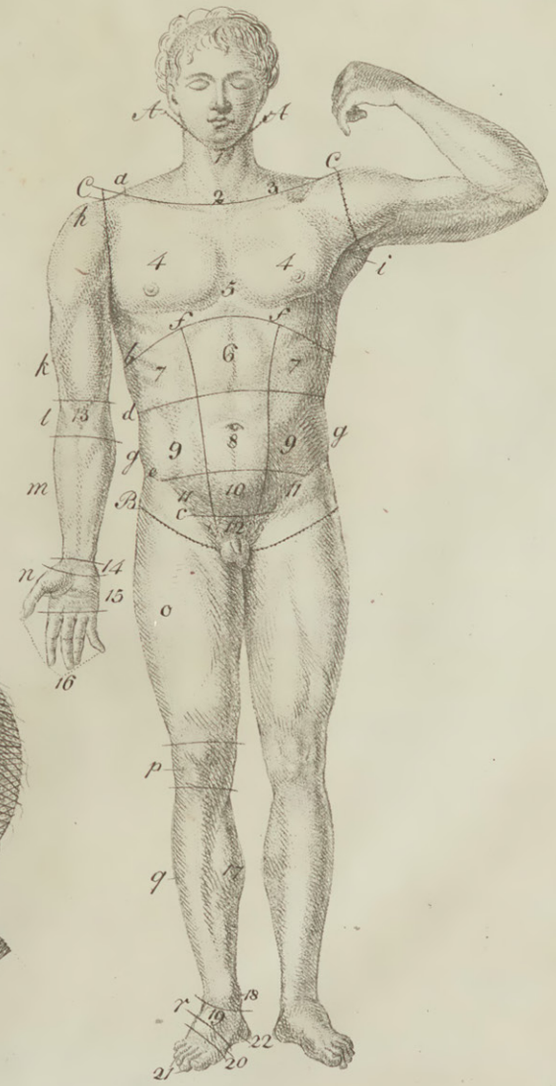

Tab. I.

J. F. Schröter del. et sc.

EGYETEMI KÖNYVTÁR DEBRECEN

Fig. 1.

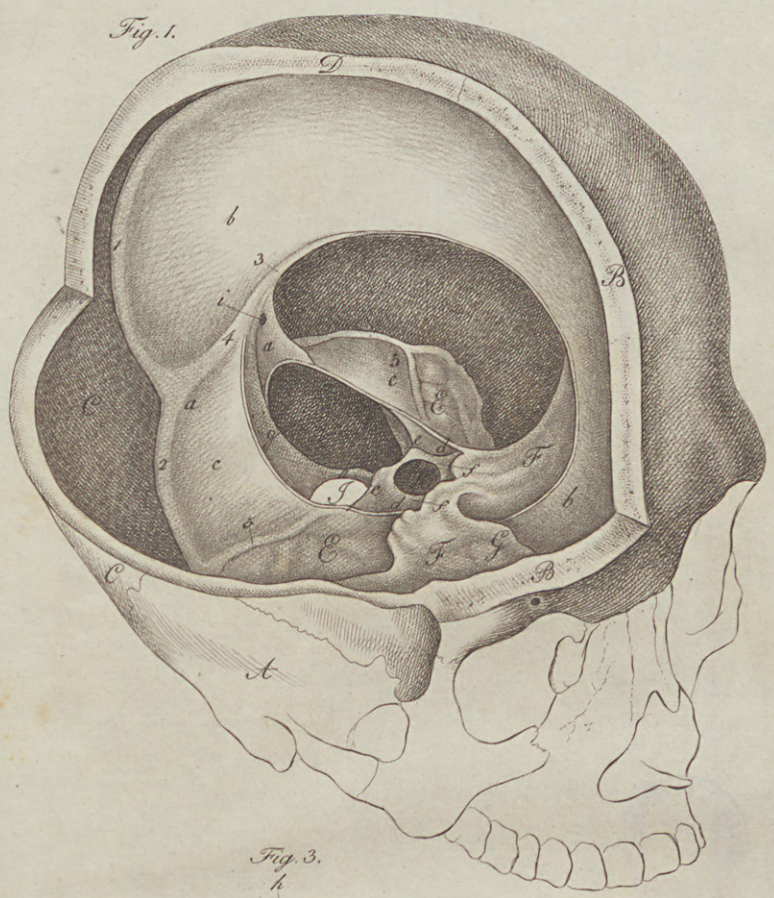

Fig. 2.

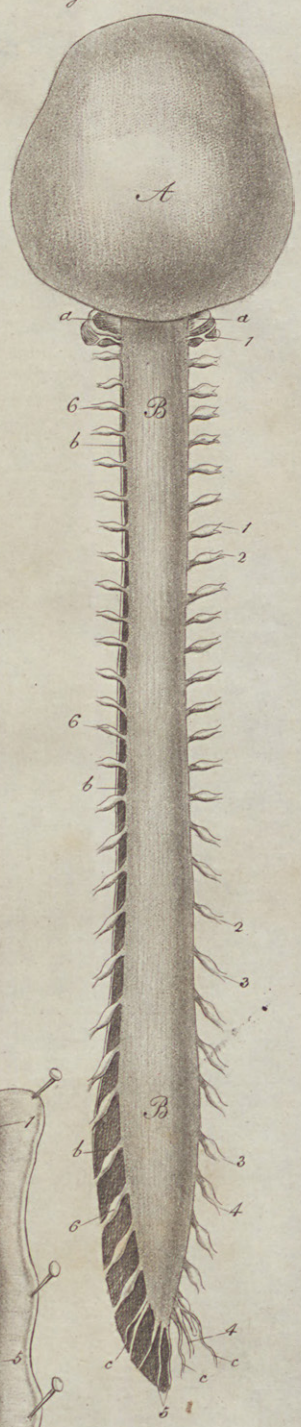

Fig. 3.

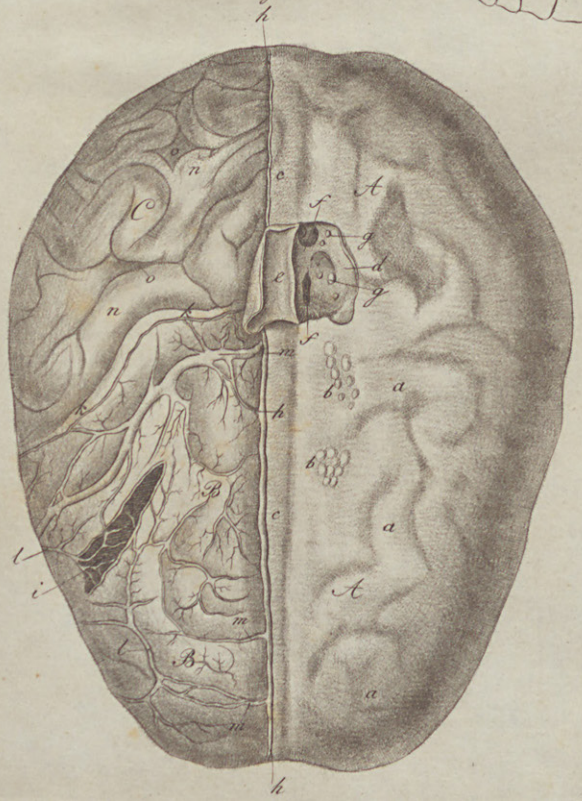

Fig. 4.

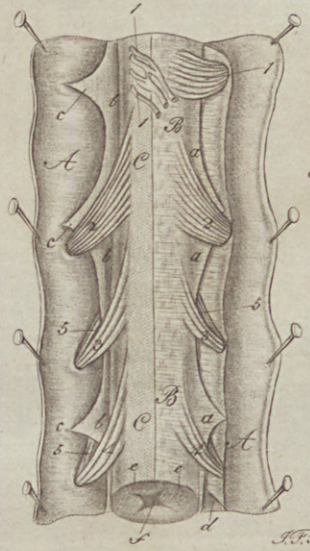

J. F. Schröter ad nat. del. et sc.

DEBRECEN • EGYETEMI KÖNYVTÁR

Fig. 1.

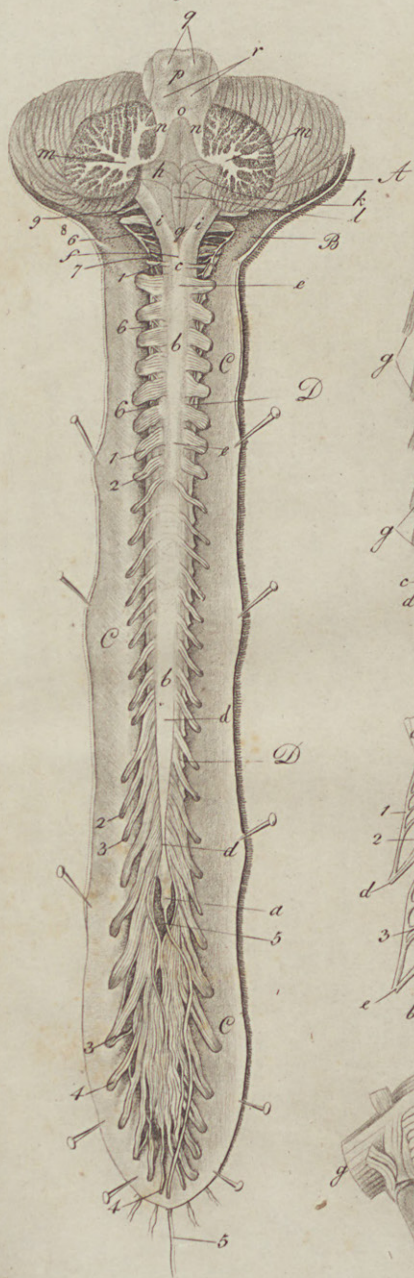

Fig. 3.

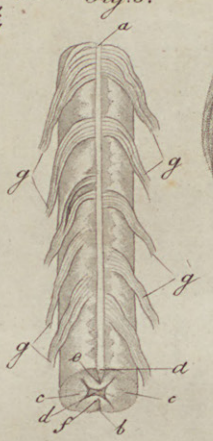

Fig. 4.

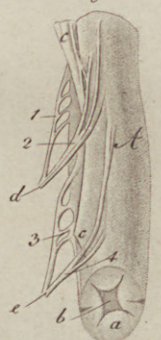

Fig. 2.

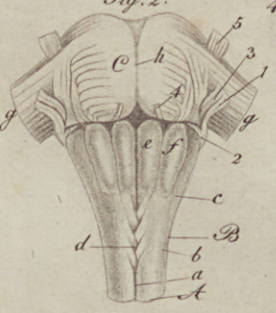

Fig. 5.

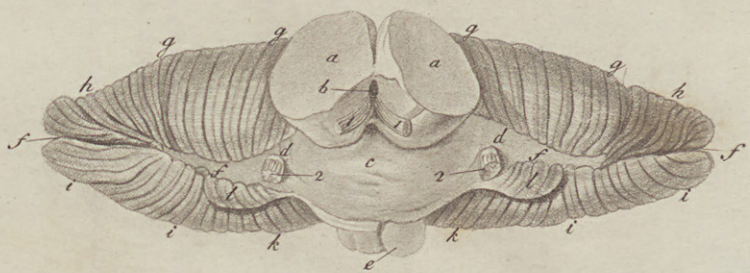

Fig. 7.

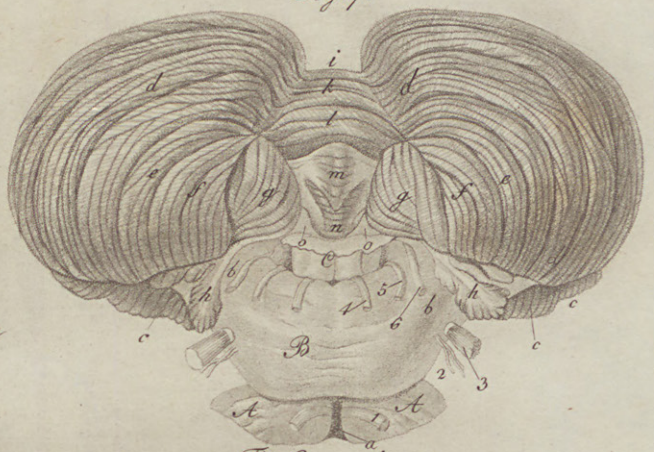

Fig. 6.

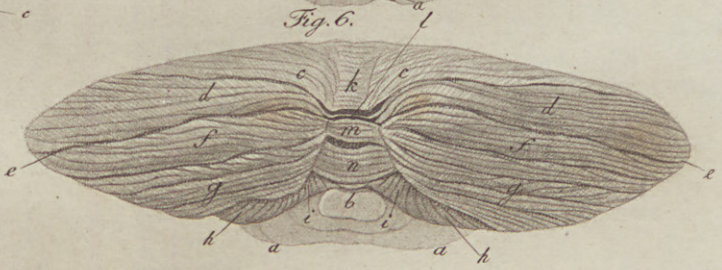

Fig. 8.

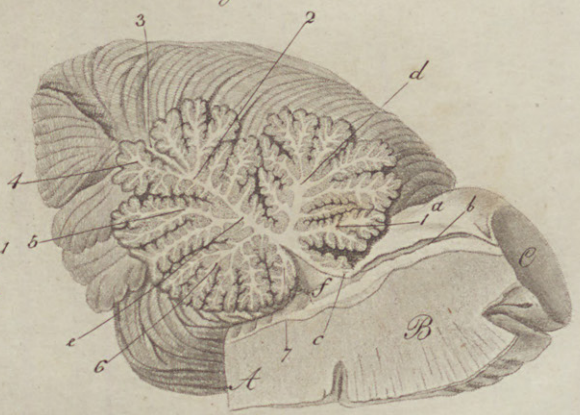

J. F. Schröter ad nat. del. et sc. Lipsiae.

EGYETEMI KÖNYVTÁR DEBRECEN

Fig. 1.

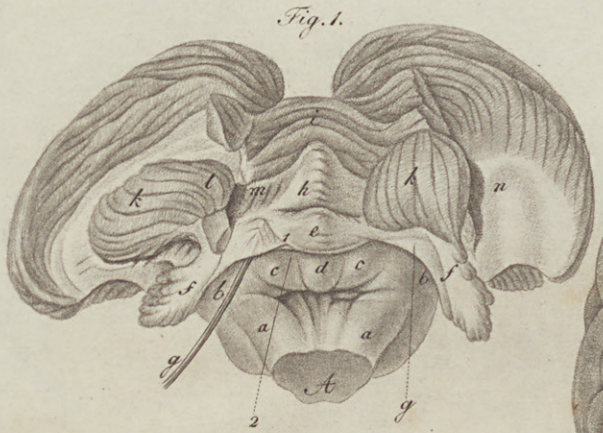

Fig. 2.



Fig. 4.



Fig. 3.

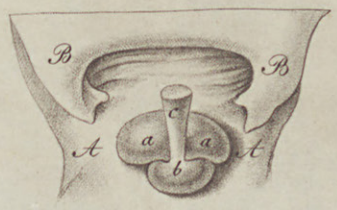

Fig. 5.

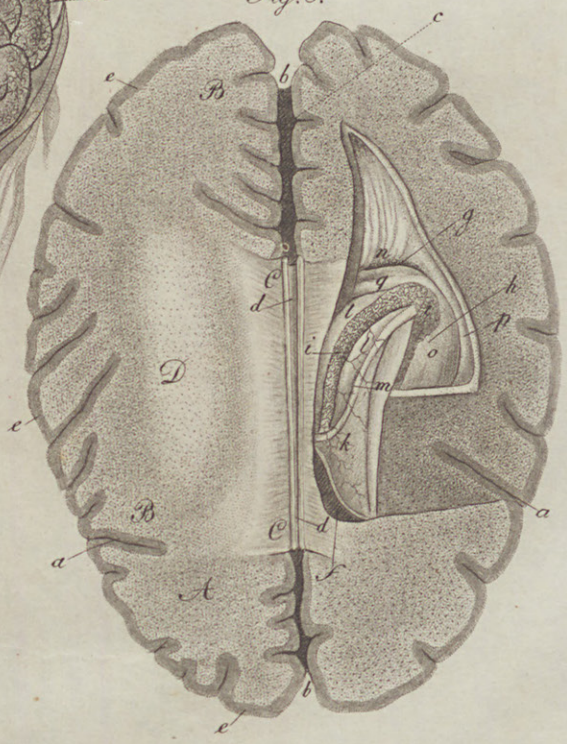

J. F. Schröter ad nat. del. et sc.

EGYETEMI KÖNYVTÁR DEBRECEN

Fig. 1.



Fig. 2.

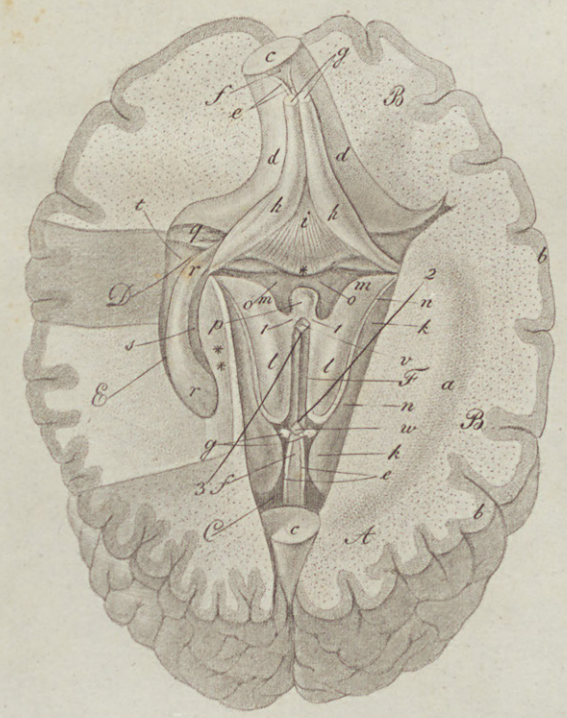

Fig. 3.

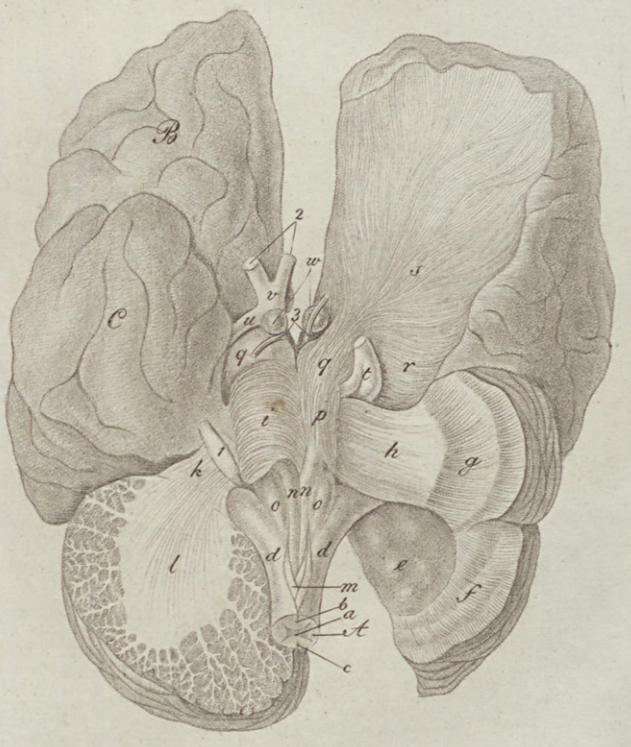

J. F. Schröter ad nat. del. et sc.

EGYETEMI KÖNYVTÁR DEBRECEN

Tab. VI.

Fig. 1.

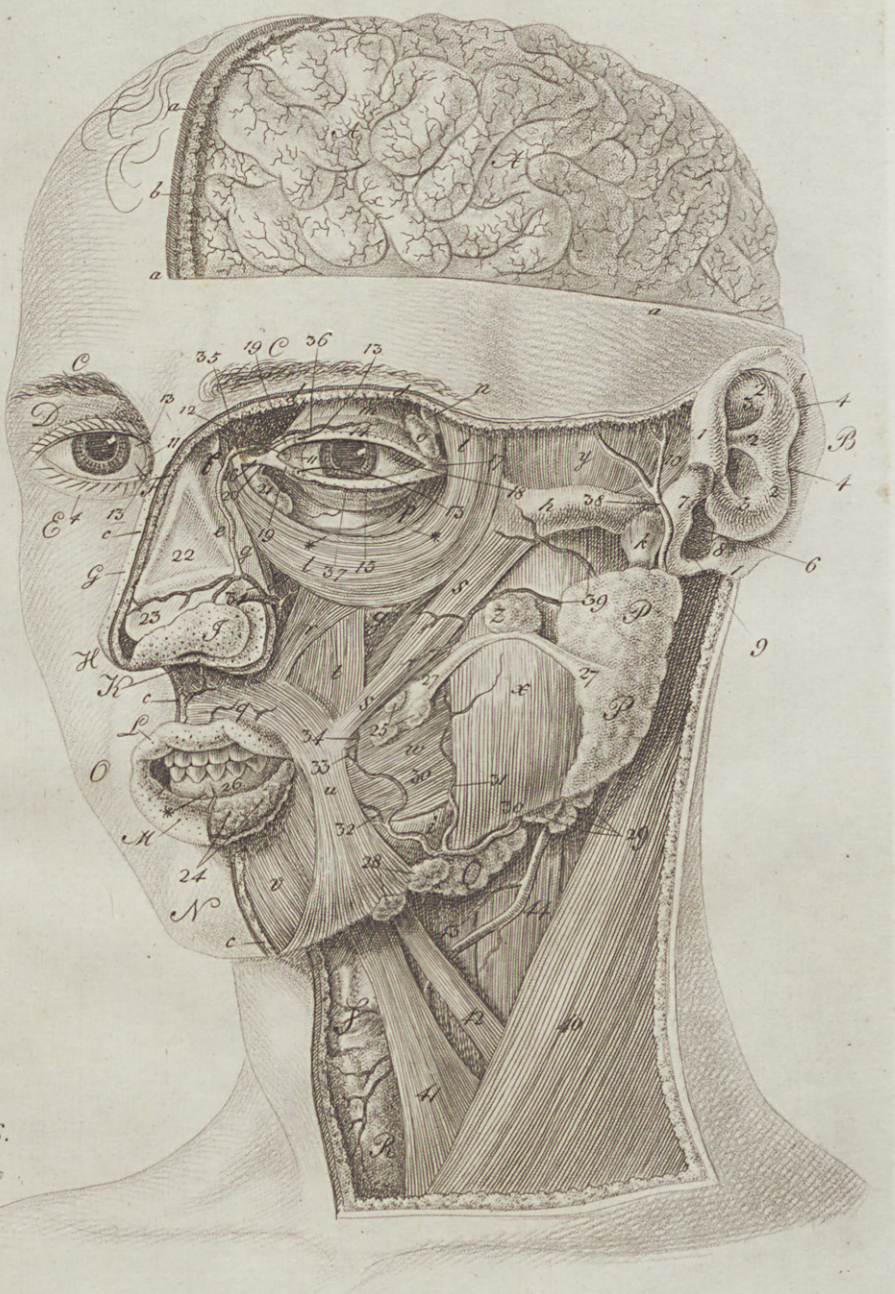

Fig. 2.



Fig. 3.



Fig. 4.

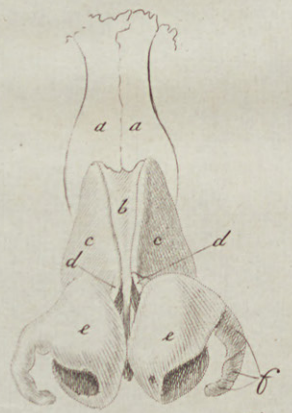

Fig. 5.



Fig. 6.



J. F. Schröter ad nat. del. et sc.

BIBLIOTECA UNIVERSITARIA ALBERTINA

Tab. VII.

Fig. 1.

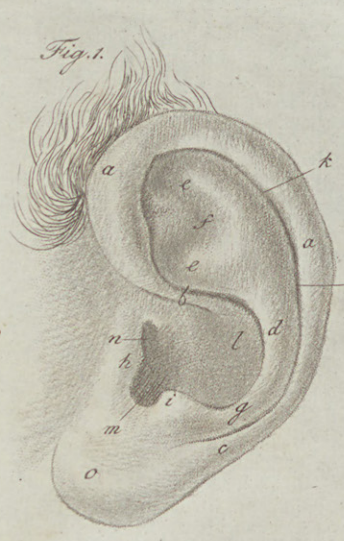

Fig. 2.

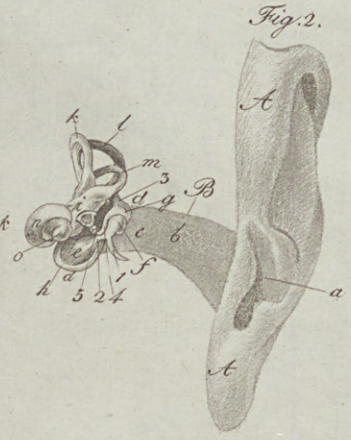

Fig. 3.



Fig. 4.

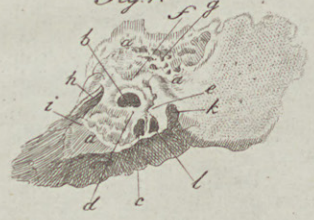

Fig. 5.



Fig. 6.



Fig. 7.



Fig. 8.



Fig. 9.

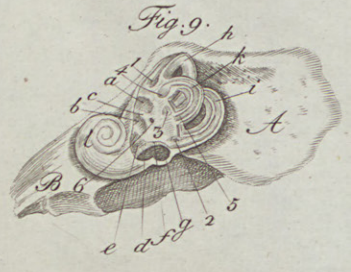

Fig. 10.

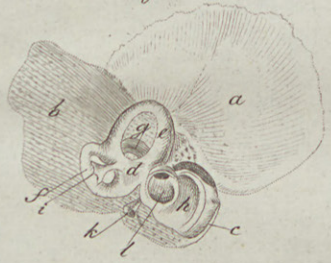

Fig. 11.

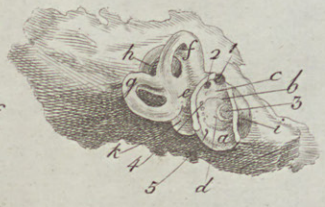

Fig. 12.

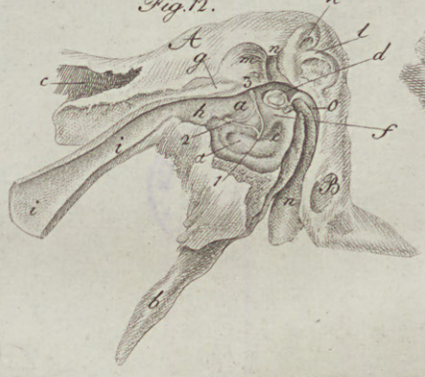

Fig. 13.

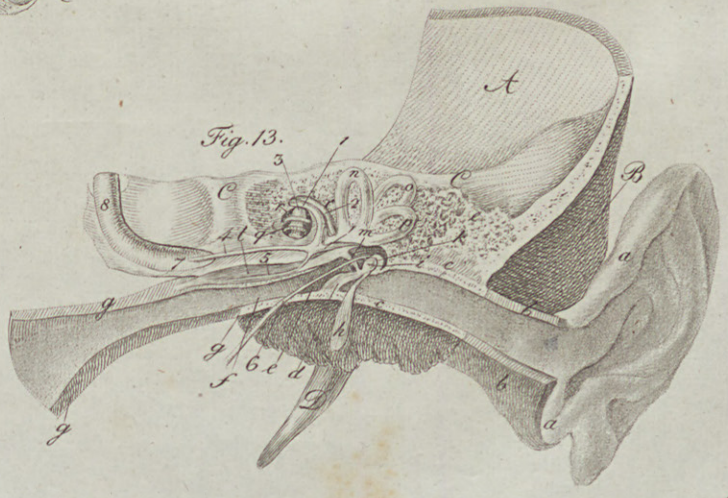

J.F. Schröter del. et sc.

EGYETEMI KÖNYVTÁR DEBRECEN

Tab. VIII.

Fig. 1.

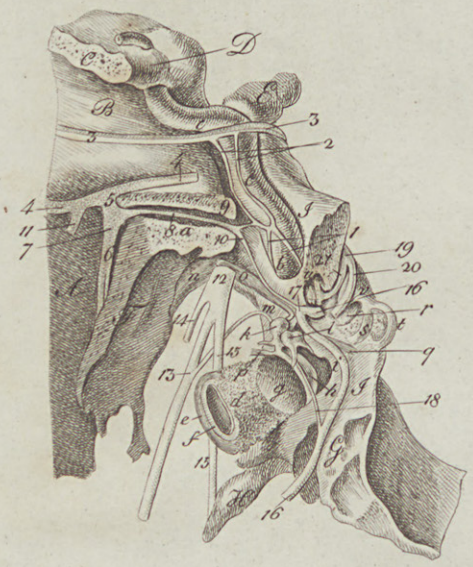

Fig. 2.



Fig. 3.

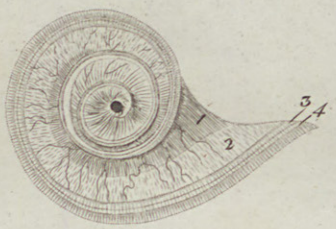

Fig. 4.

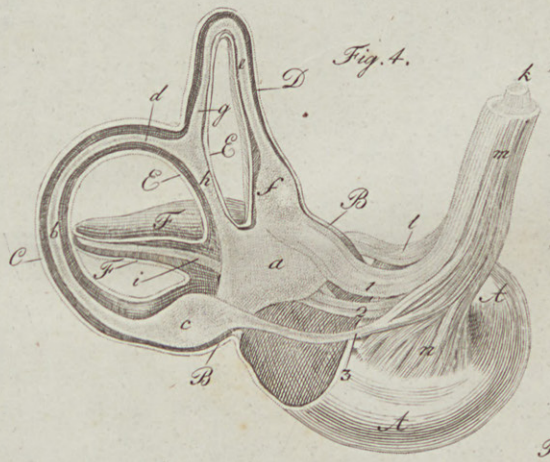

Fig. 5.

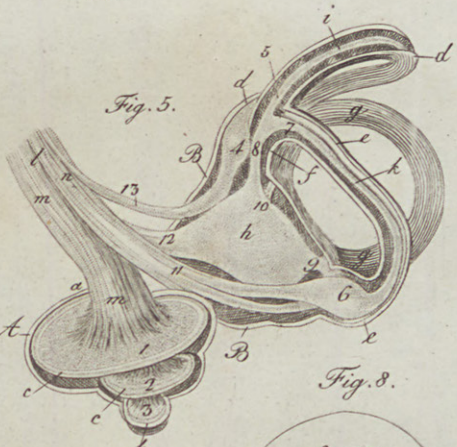

Fig. 6.

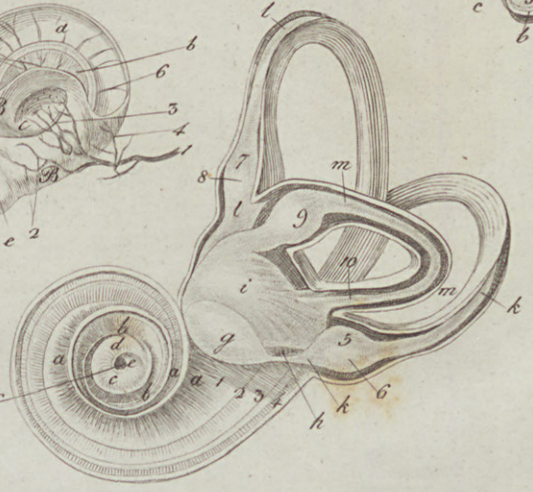

Fig. 7.

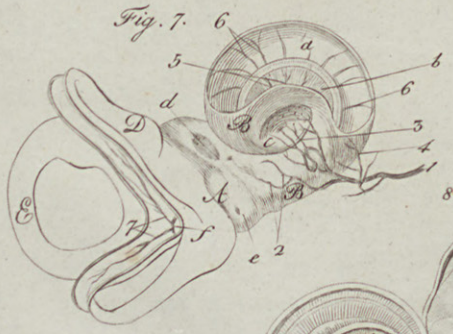

Fig. 8.

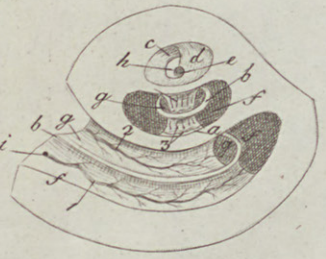

J. F. Schröter del. et sc.

REFORMÁTUS KÖNYVTÁR DEBRECEN

Fig. 1.

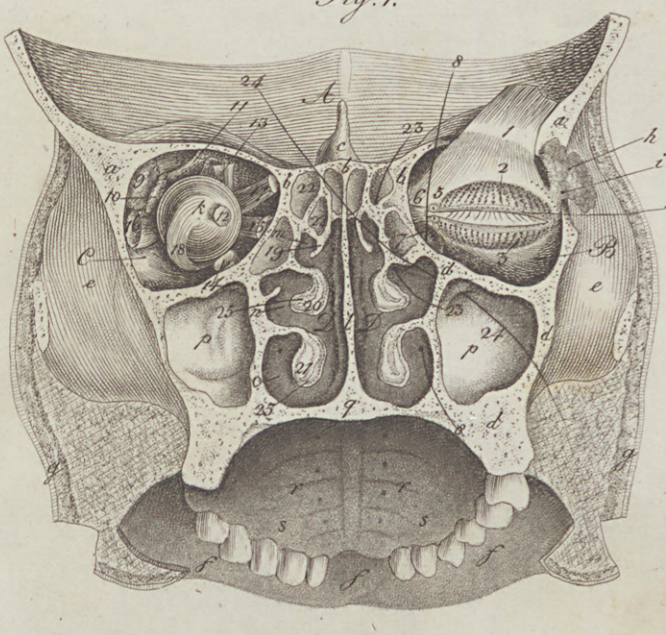

Fig. 3.

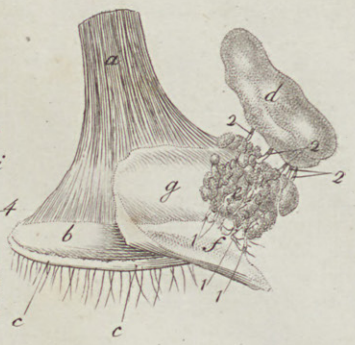

Tab. IX.

Fig. 2.

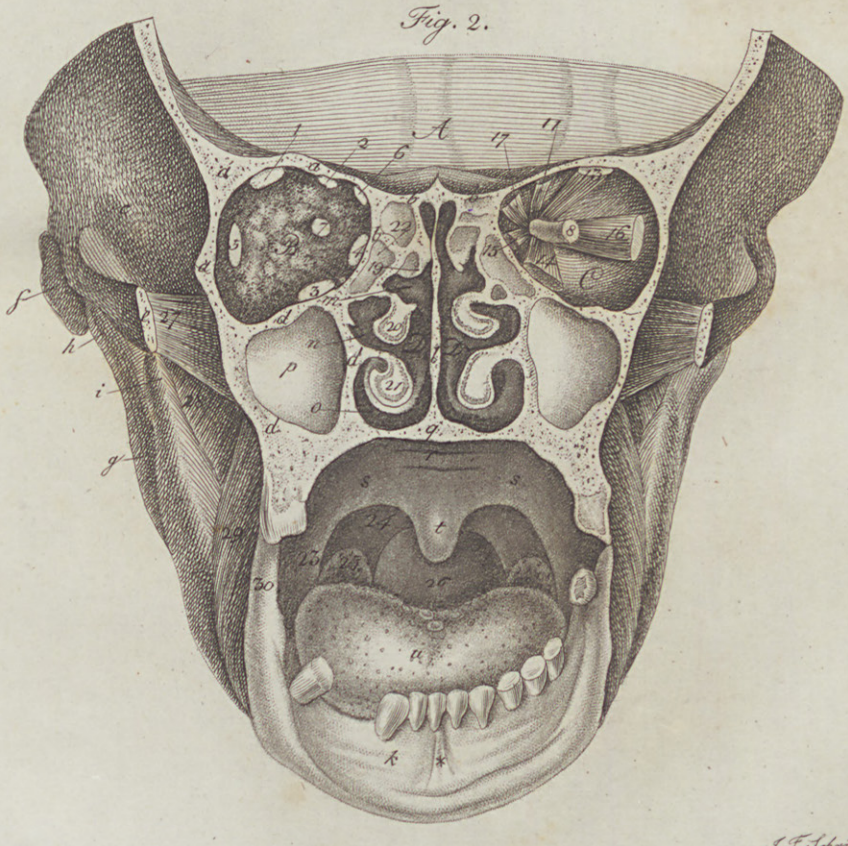

J. F. Schröter del. et sc.

ÉCOLE DE MÉDECINE DE BORDEAUX

Tab. X.

Fig. 1.

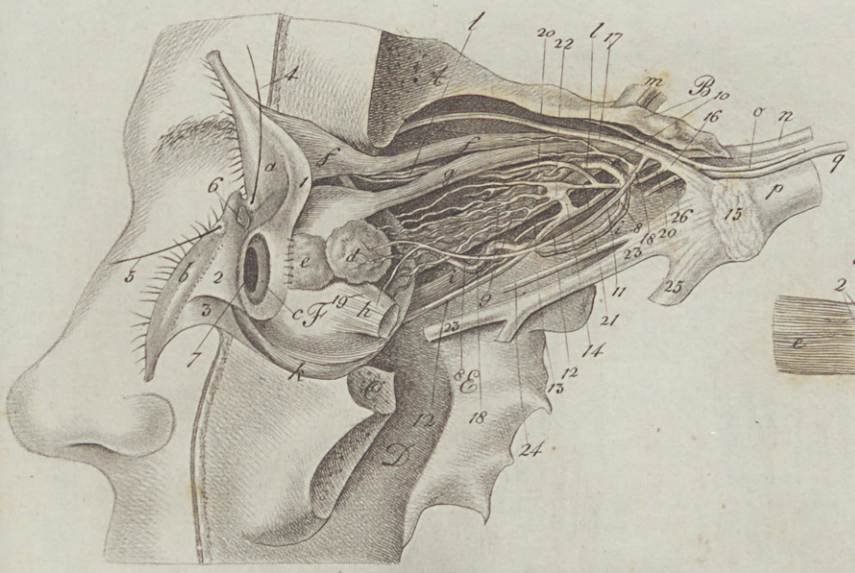

Fig. 2.

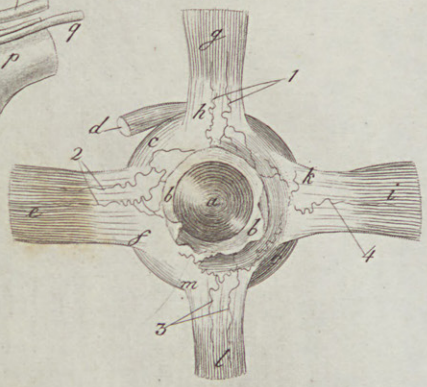

Fig. 3.

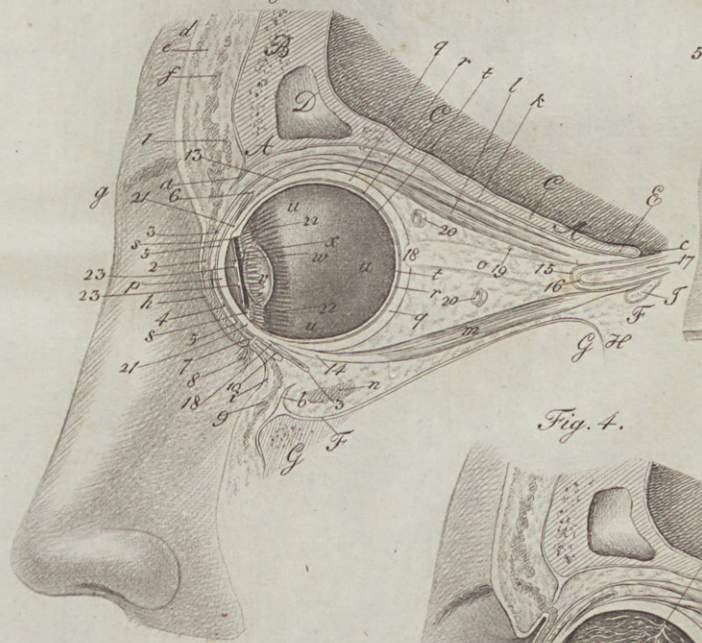

Fig. 5.



Fig. 4.

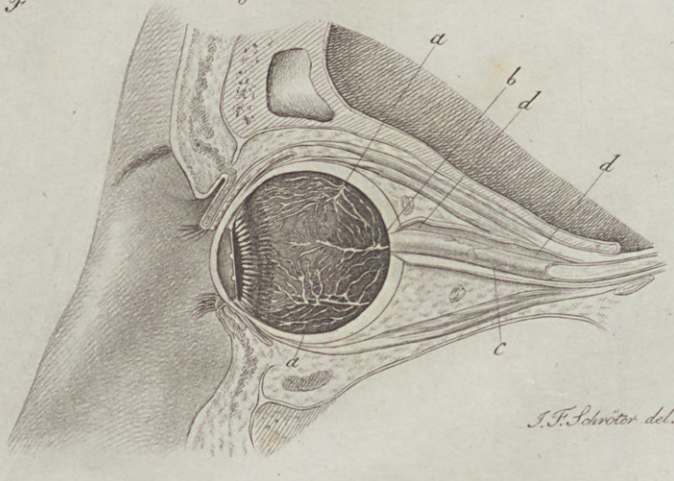

Fig. 6.

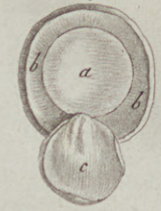

J. F. Schröter del. et sc.

Tab. XI.

Fig. 1.

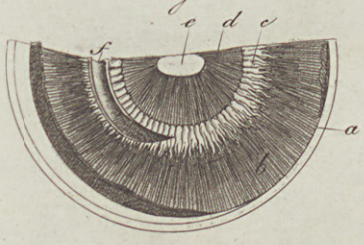


Fig. 2.

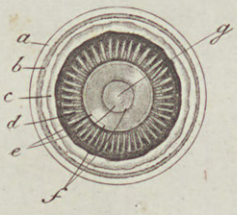


Fig. 3

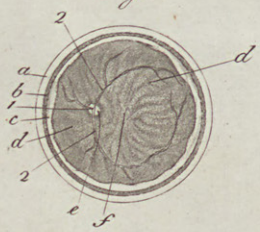


Fig. 4.

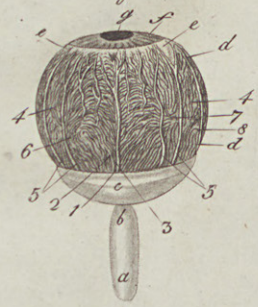


Fig. 5

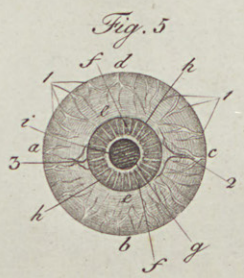


Fig. 6.

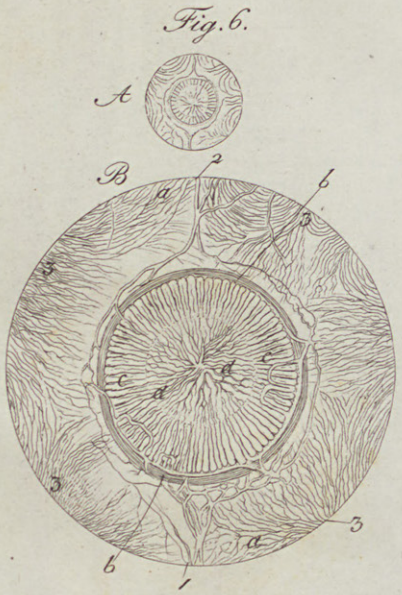


Fig. 7.




Fig. 8.

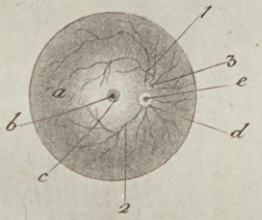


Fig. 11.



Fig. 12.



Fig. 13.



Fig. 9.

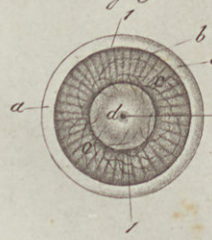


Fig. 10.

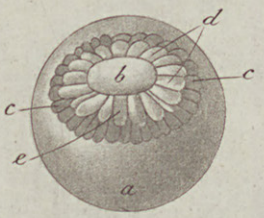


Fig. 14.

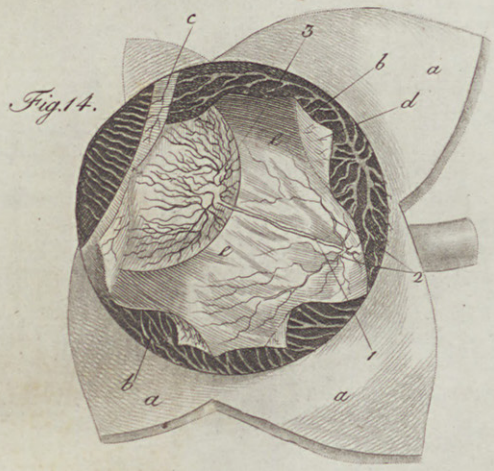


J. F. Schröter del. et sc.

Tab. XII.

Fig. 1.



Fig. 2.



Fig. 5.



Fig. 3.

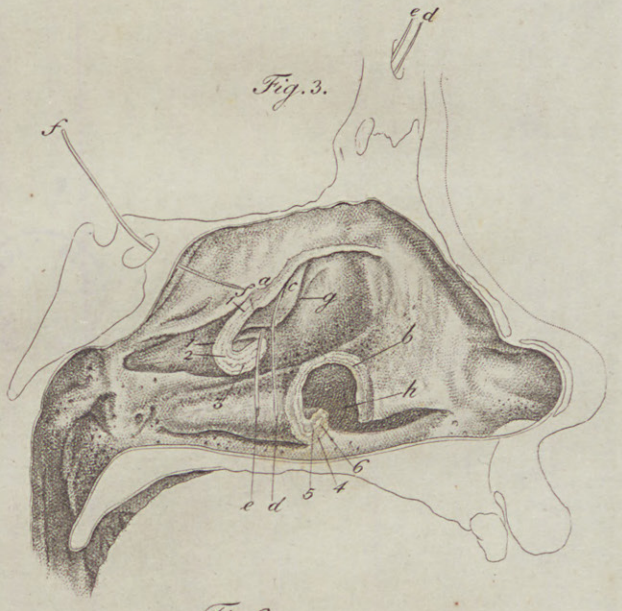

Fig. 4.



Fig. 6.

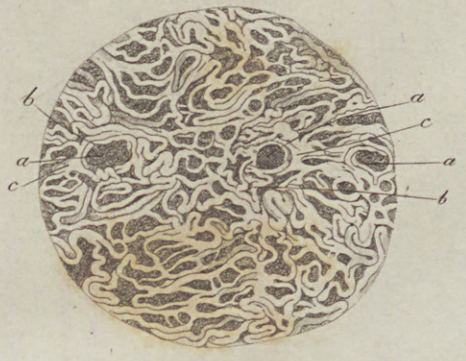

J. F. Schröter sc.

BIBLIOTHECA REGIA GUELFERBYTANA

Fig. 1.

Tab. XII.

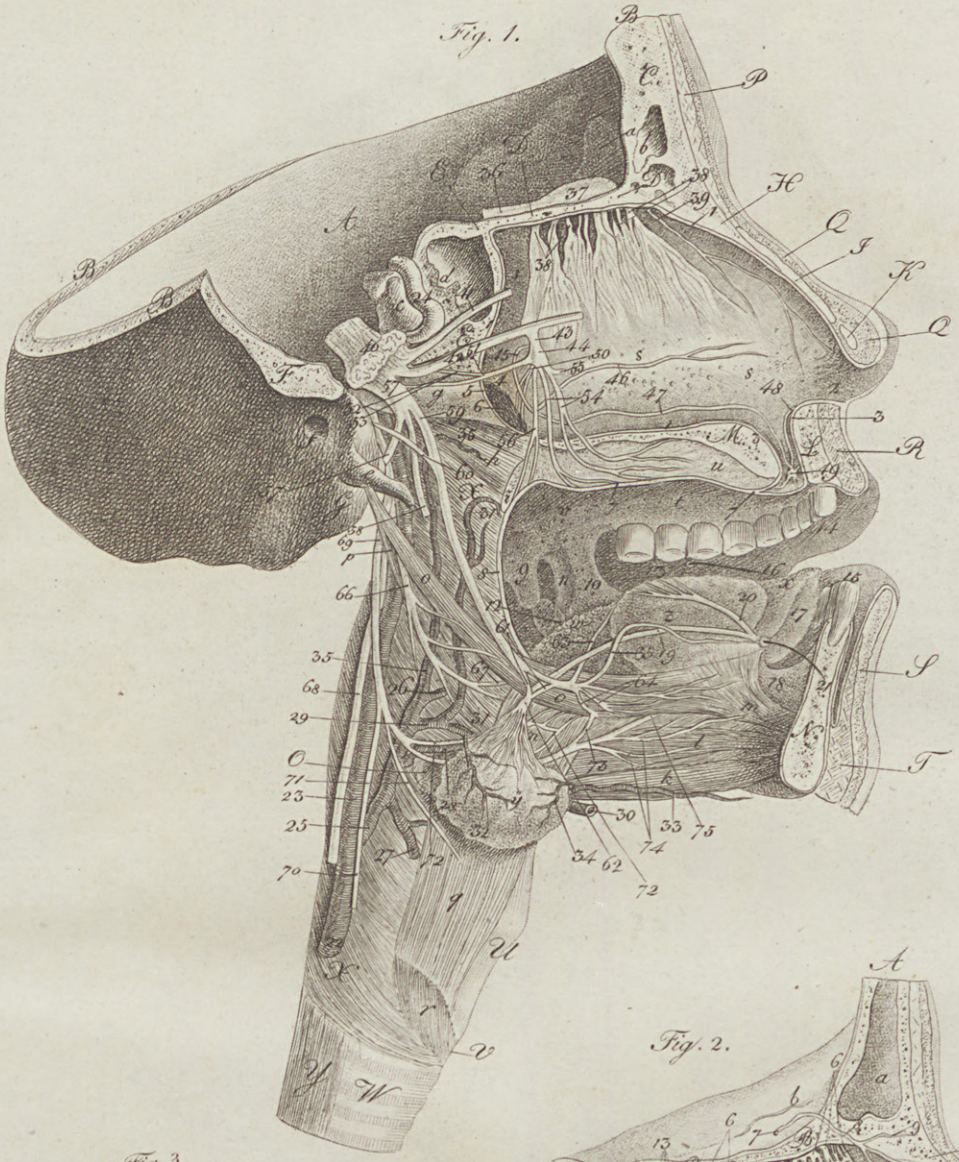

Fig. 2.

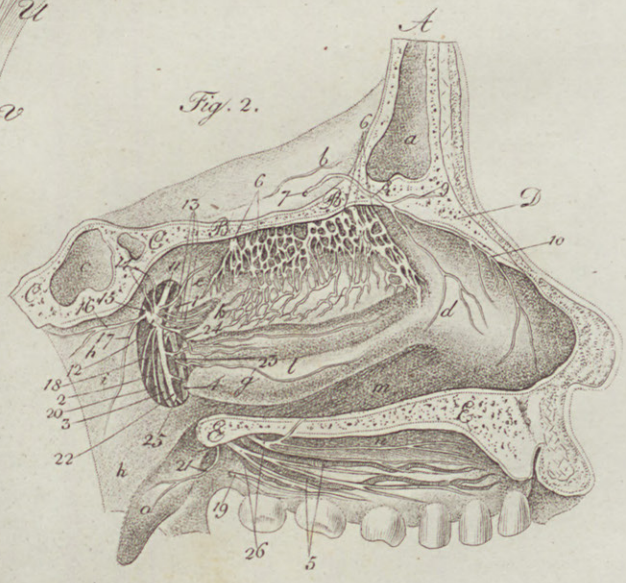

Fig. 3.



J. F. Schröter ad nat. del. et sc.

Tab. XII.

Fig. 1.

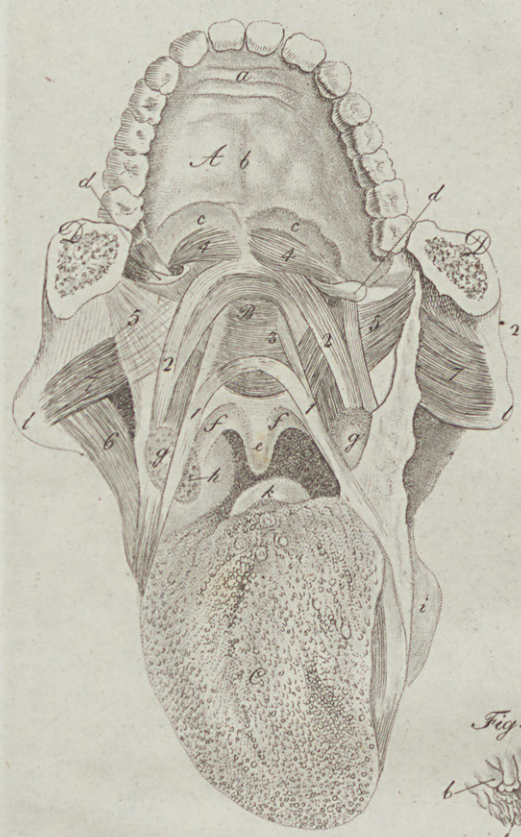

Fig. 3.



Fig. 2.

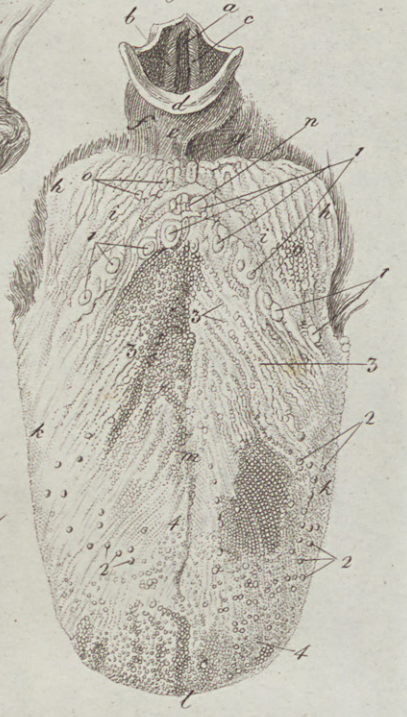

Fig. 4.



Fig. 5.

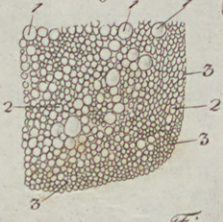

Fig. 6.

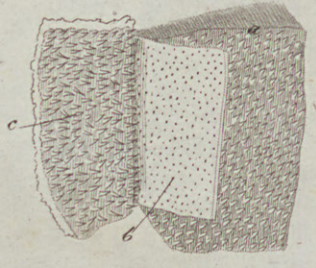

Fig. 7.



Fig. 8.

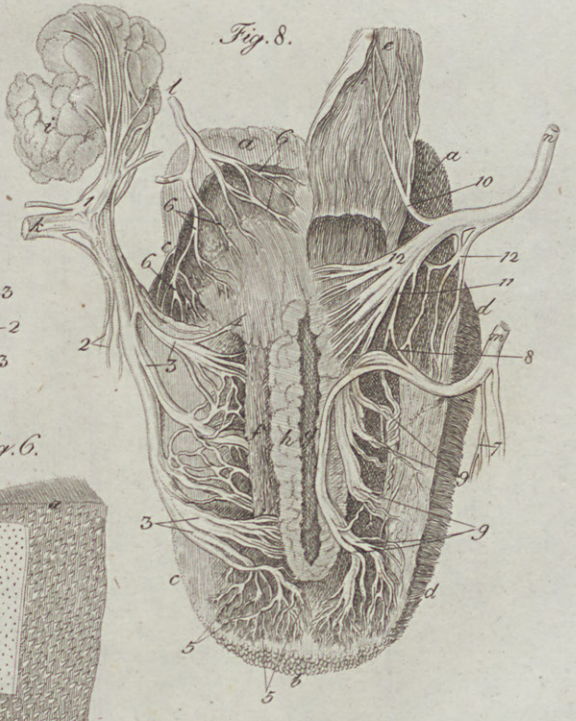

J. F. Schröter sc.

DEBRECZEN · EGYETEMI KÖNYVTÁR

Tab. XI.

Fig. 1.

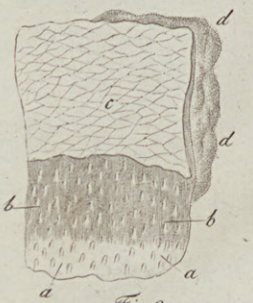

Fig. 2.



Fig. 3.

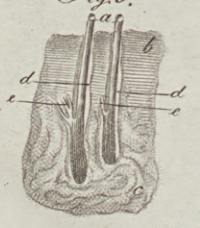

Fig. 4.

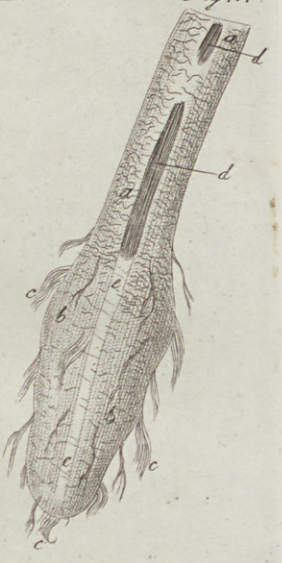

Fig. 5.

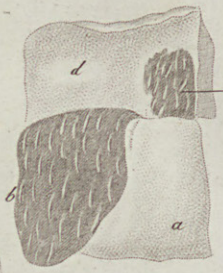

Fig. 6.



Fig. 7.



Fig. 8.

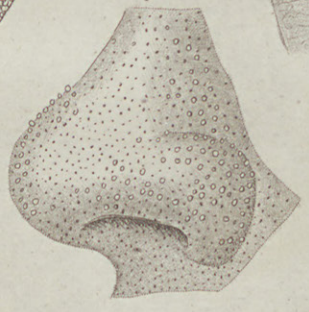

Fig. 9.

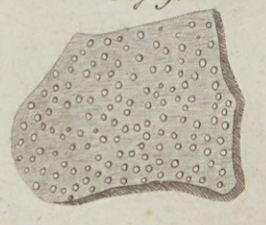

Fig. 10.



Fig. 11.



Fig. 12.

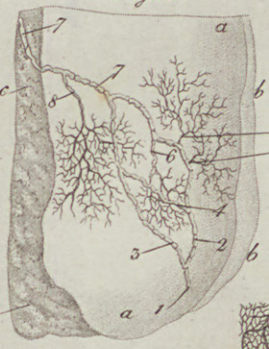

Fig. 13.



J. F. Schröter del. et sc.

LYCEUM KÖNYVTÁR DEBRECEN

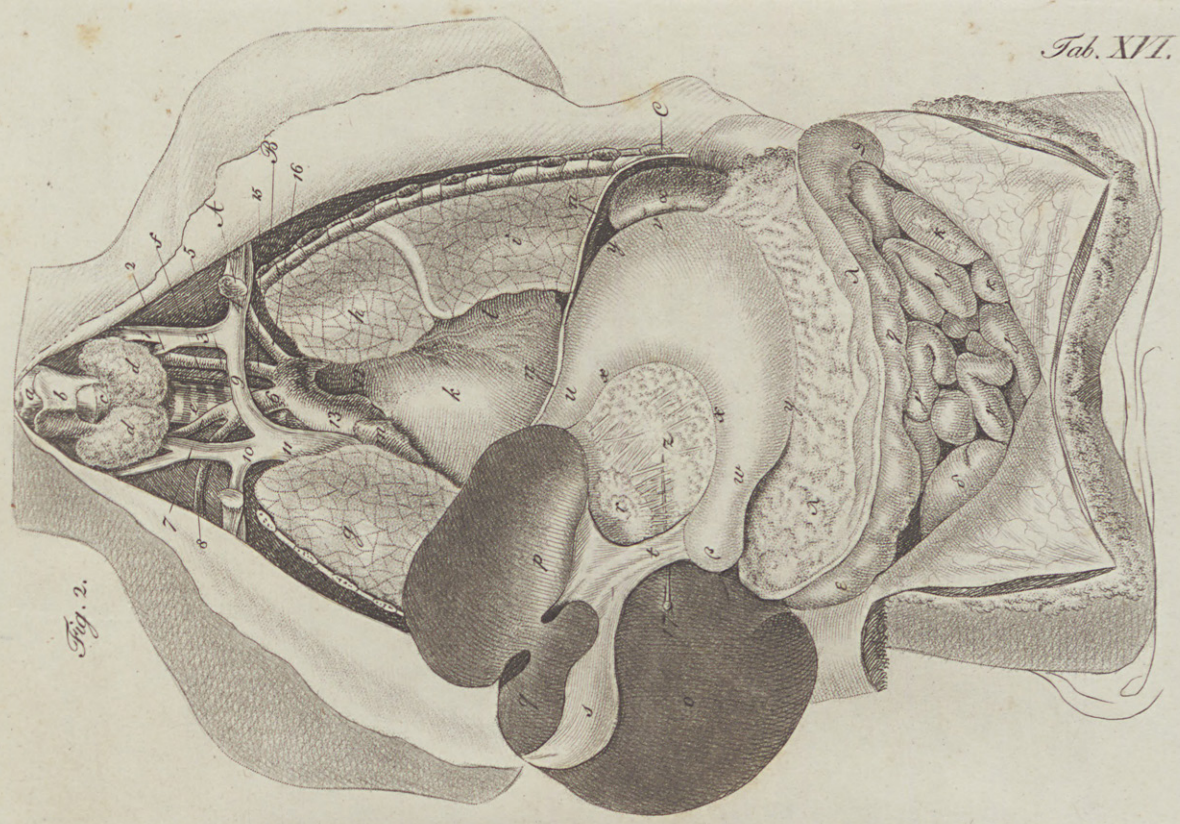

Fig. 2.

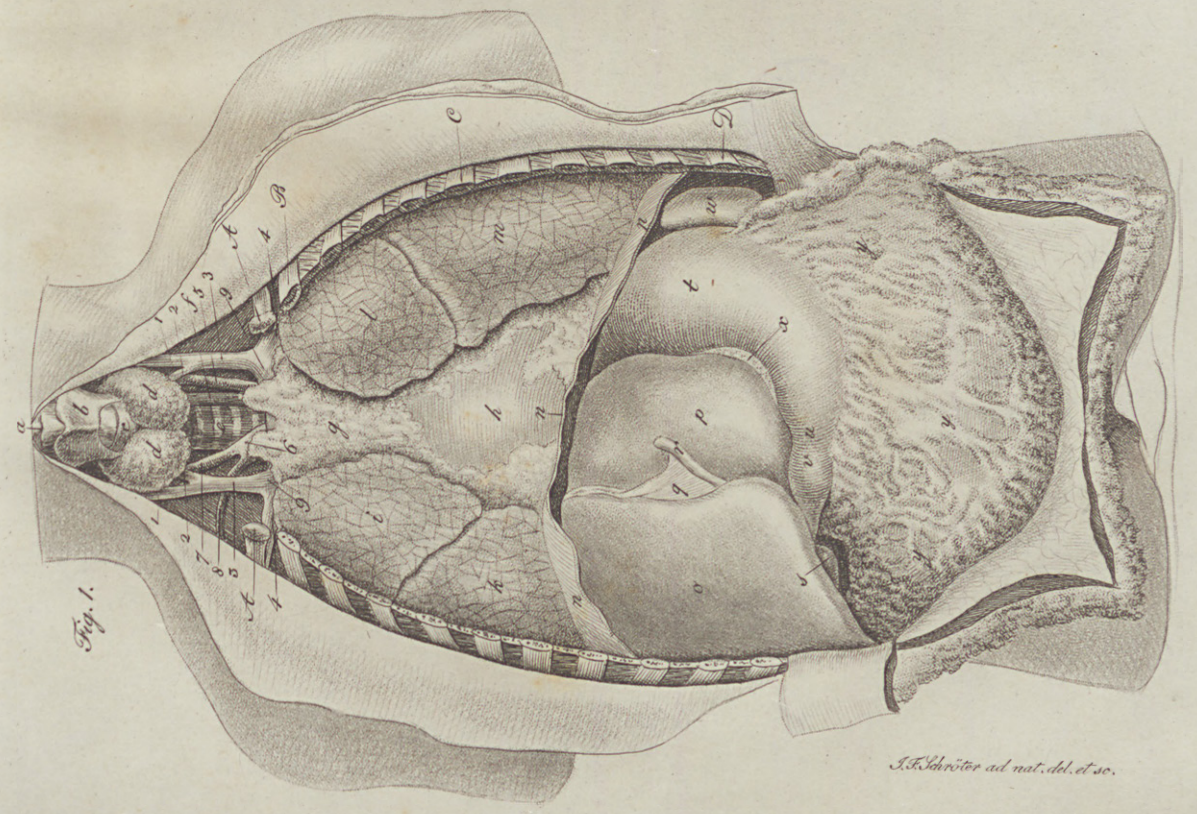

Fig. 1.

J.F. Schröter ad nat. del. et sc.

EGYETEMI KÖNYVTÁR DEBRECEN

Tab. XVII.

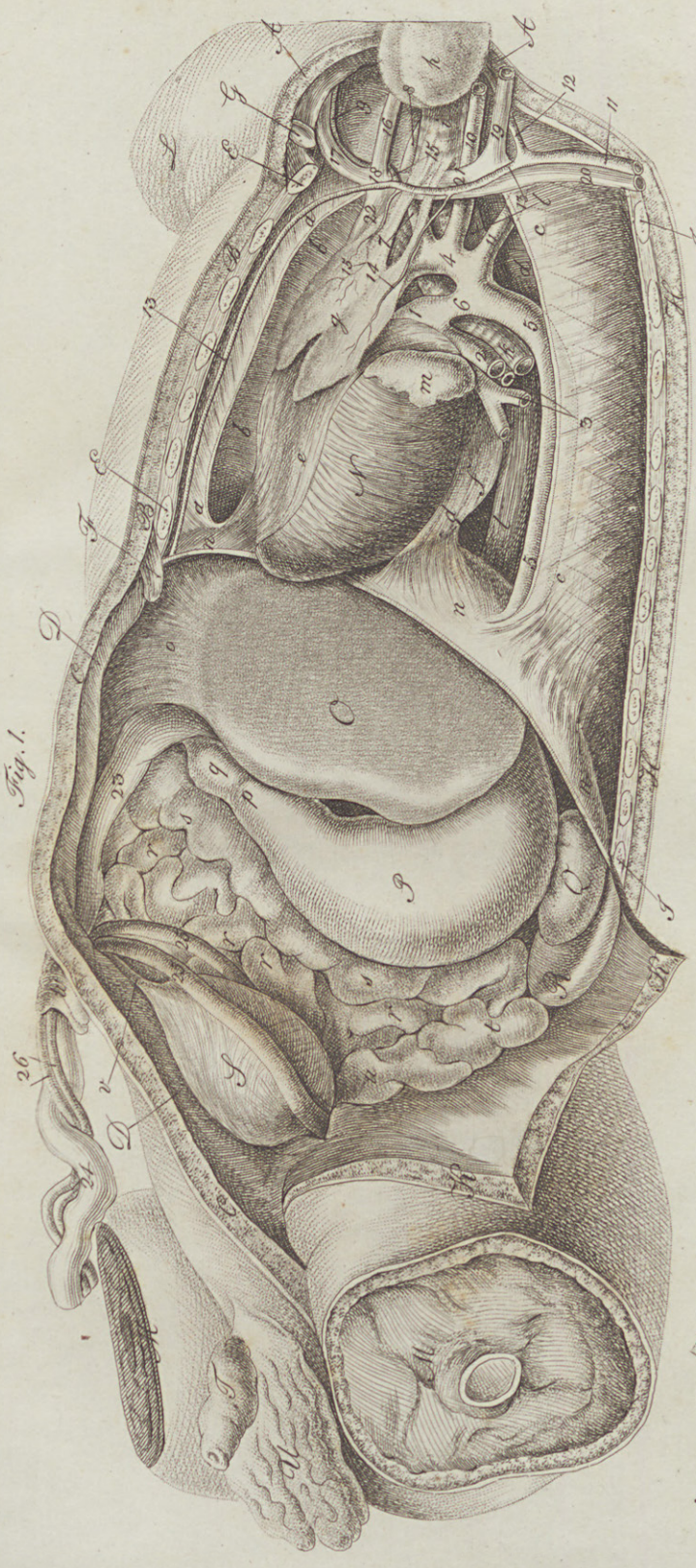

Fig. 1.

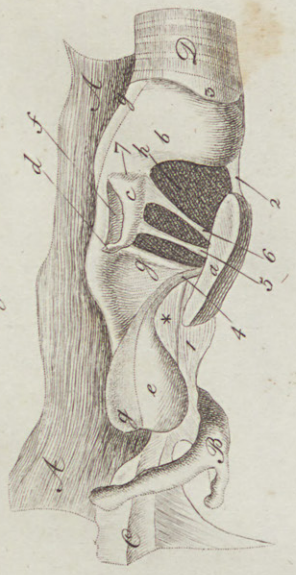

Fig. 2.

Fig. 3

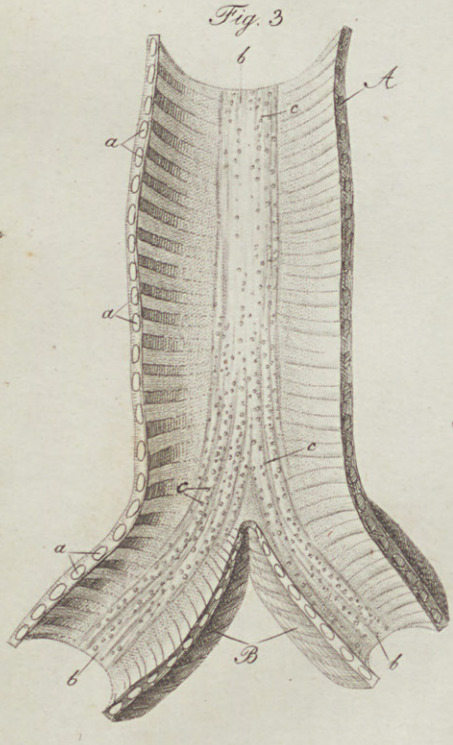

J. F. Schröter ad nat. del. et sc.

BIBLIOTECA PUBLICA

Tab. XIIII.

Fig. 1.

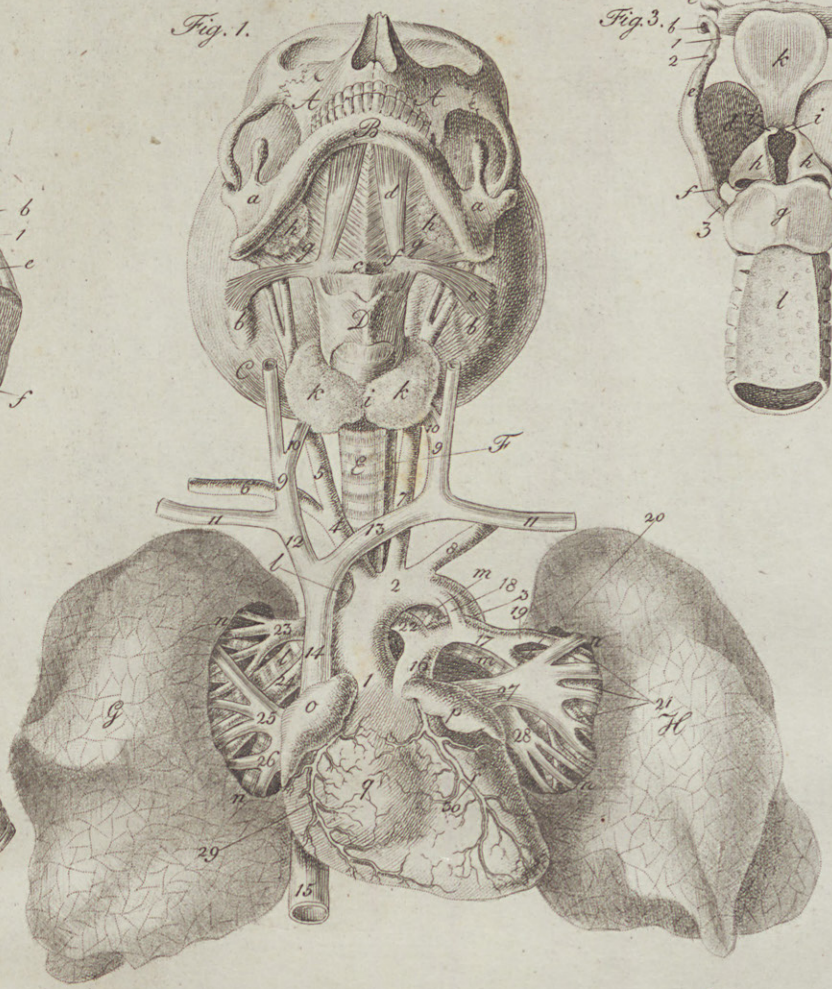

Fig. 2.

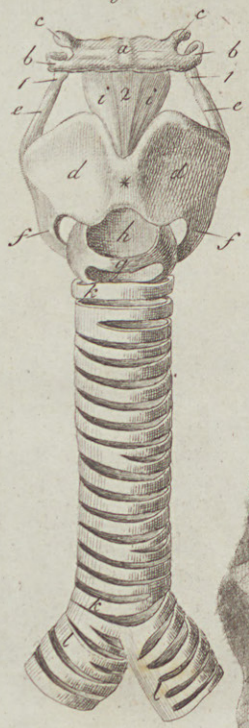

Fig. 3.



Fig. 4.

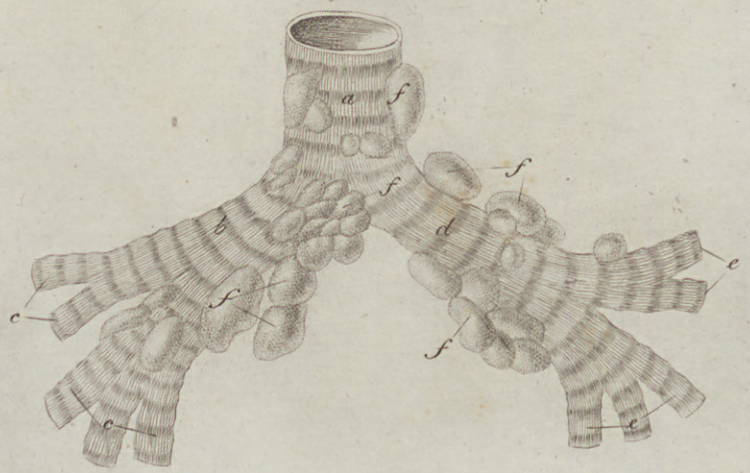

Fig. 5.



J. F. Schröter ad nat. del. et sc.

Tab. XIX.

Fig. 1.

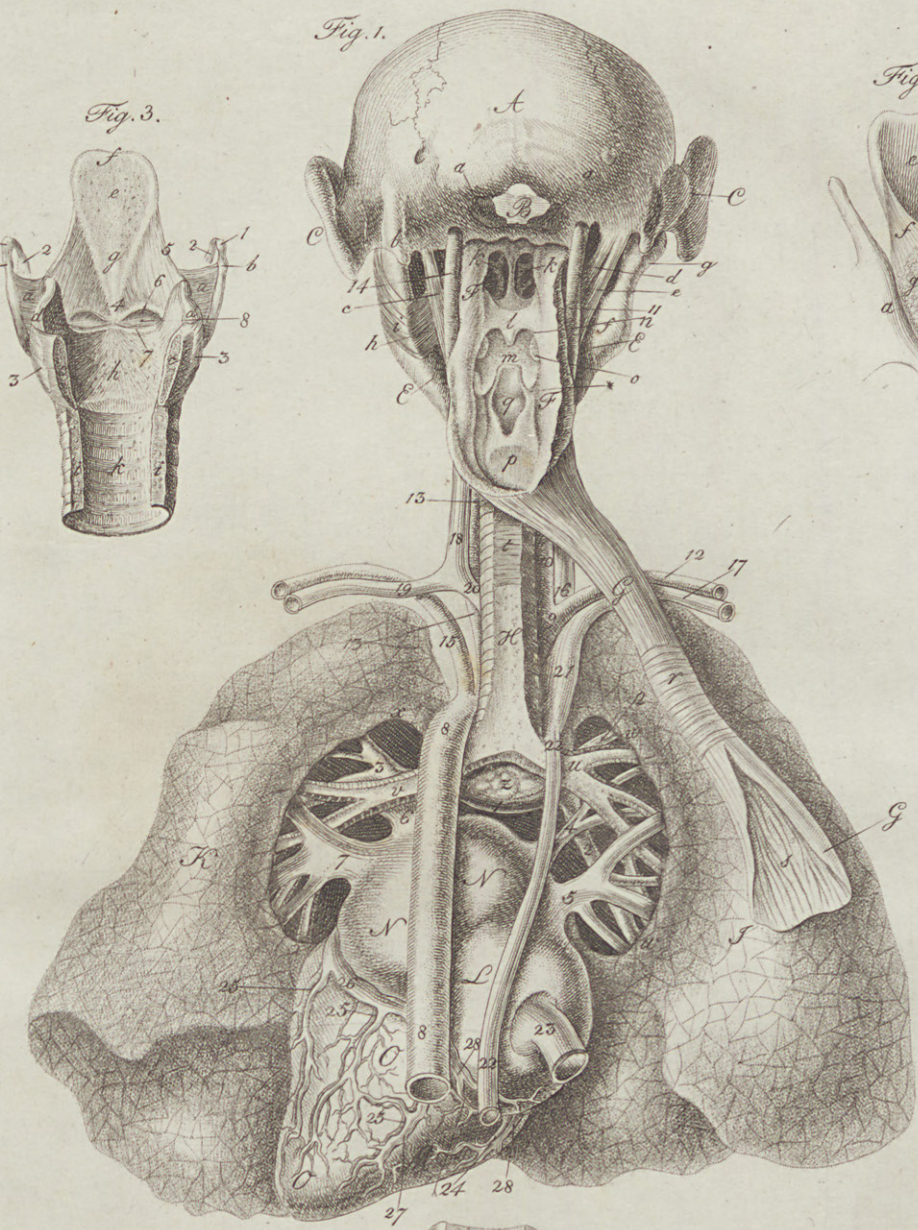

Fig. 2.

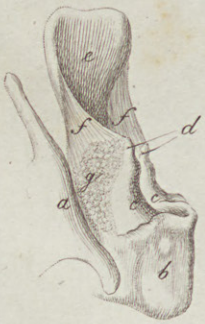

Fig. 3.



Fig. 4.

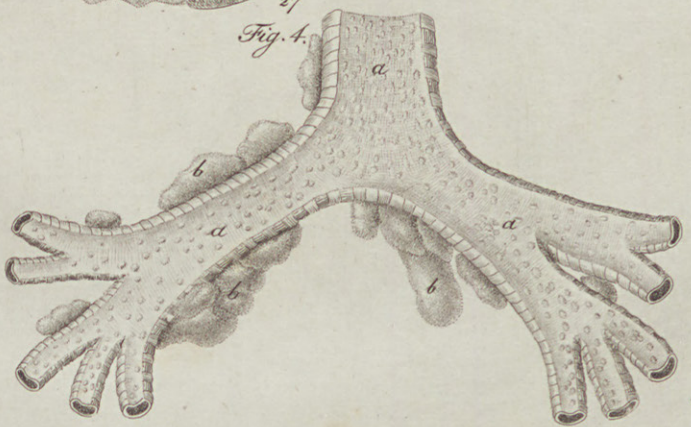

J. F. Schröter ad nat. del. et sc.

EGYETEMI KÖNYVTÁR DEBRECEN

Tab. XX.

Fig. 1.

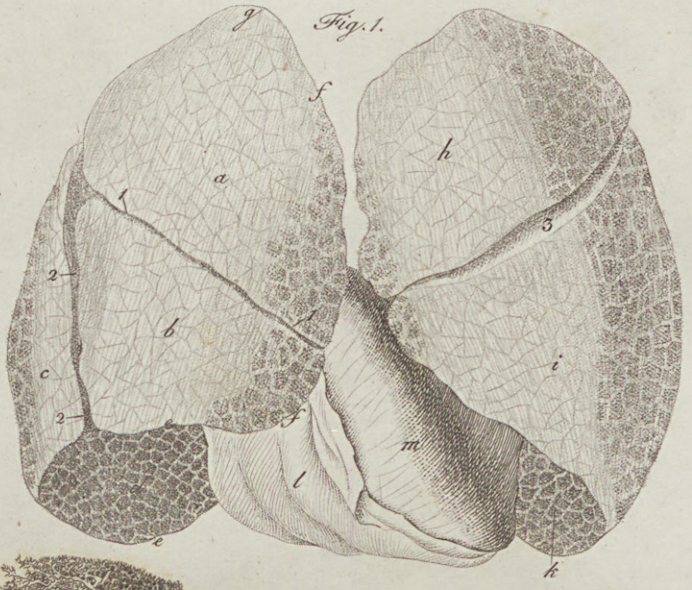


Fig. 3.



Fig. 4.

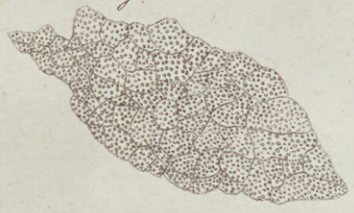

Fig. 2.

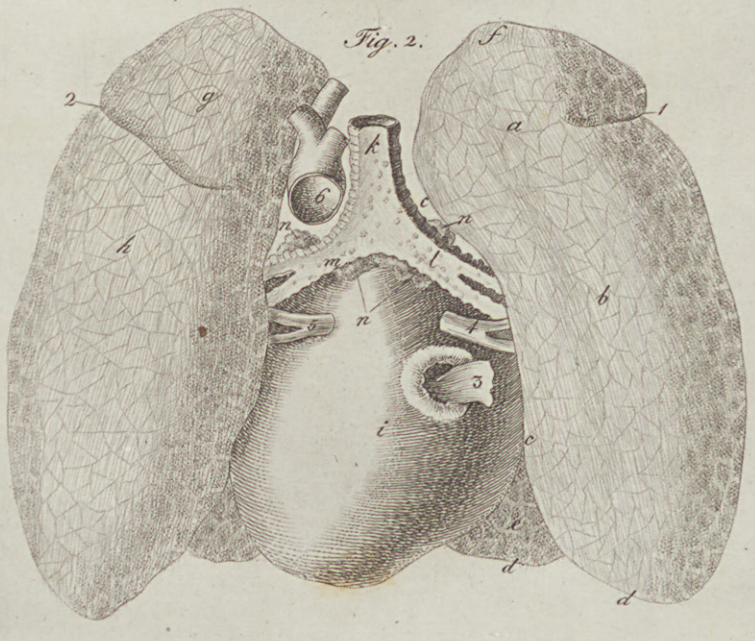


Fig. 3.

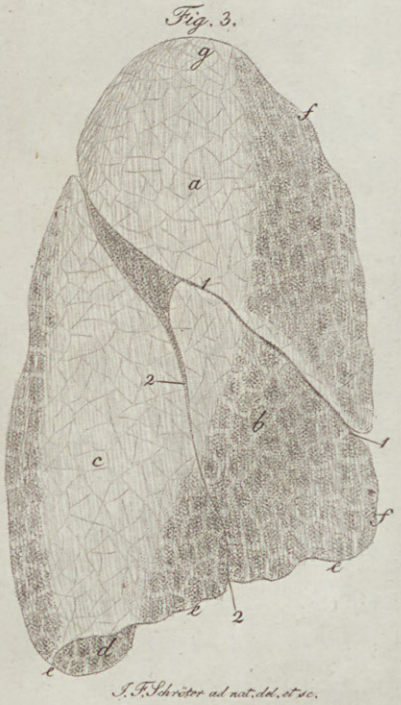


J. F. Schröter ad nat. del. et sc.

EGYETEMI KÖNYVTÁR DEBRECEN

Fig. 2.

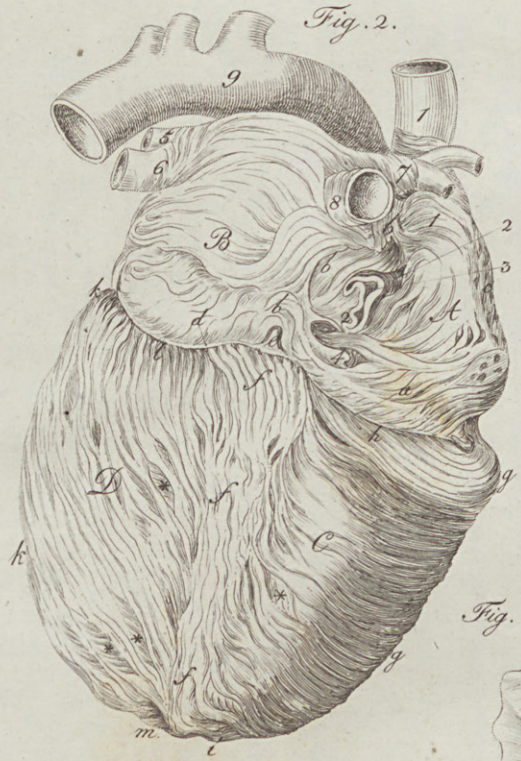

Fig. 5.



Fig. 4.



Fig. 1.

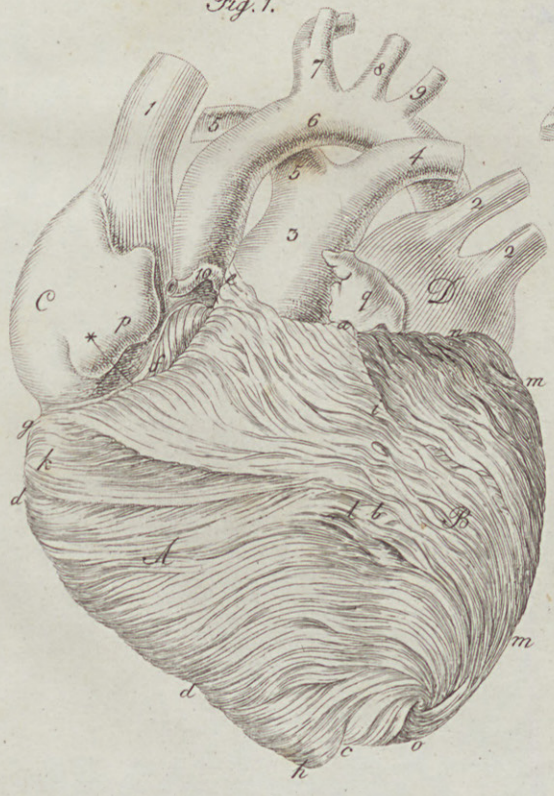

Fig. 3.

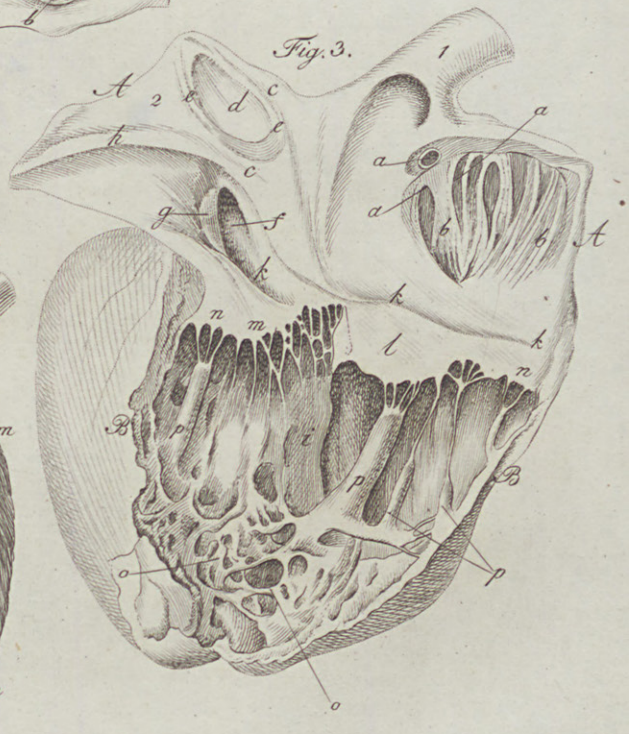

J. F. Schröter ad nat. del. et sc.

EGYETEMI KÖNYVTÁR DEBRECEN

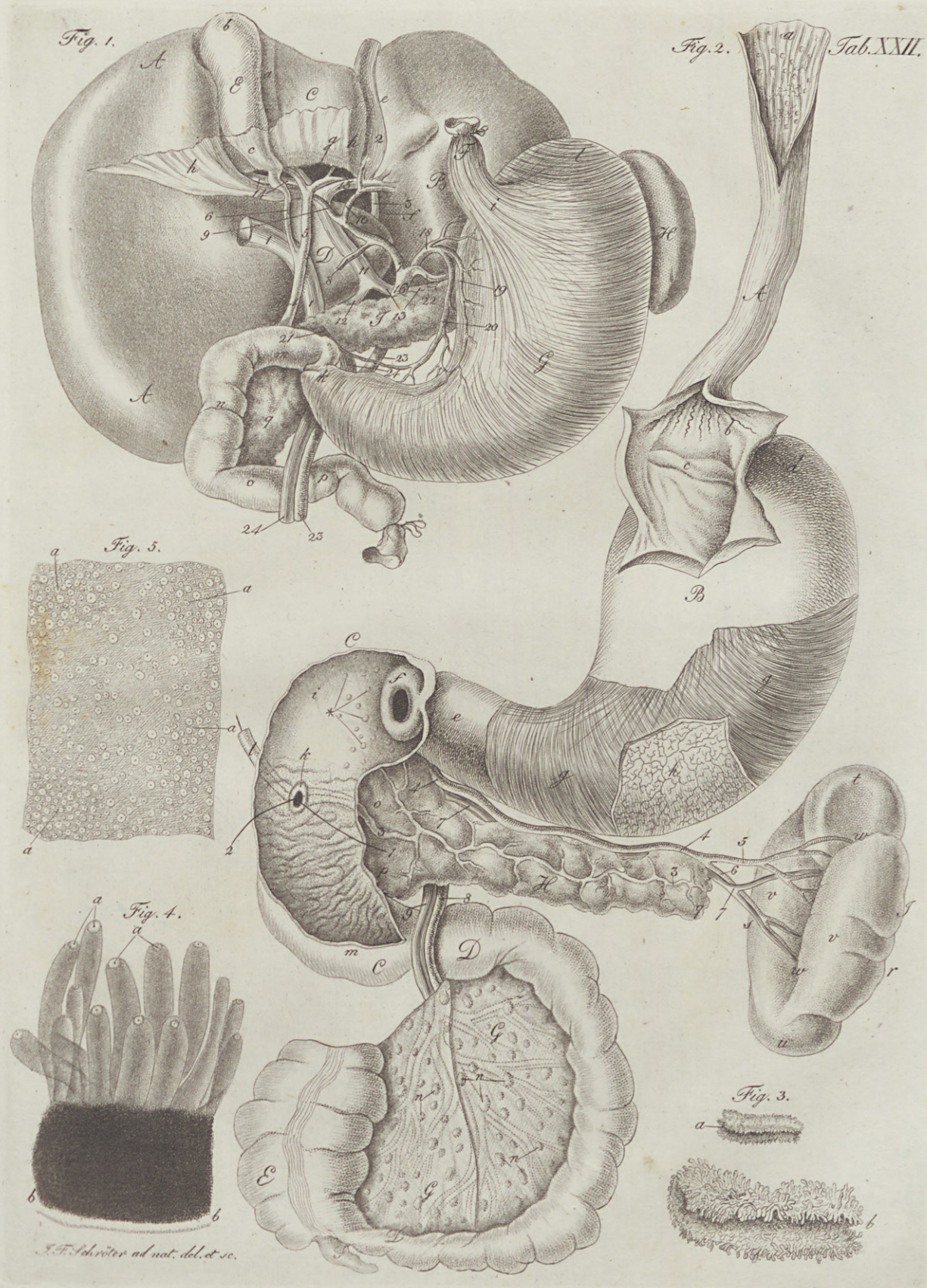
Fig. 1.
Fig. 2.
Tab. XXII.
Fig. 5.
Fig. 4.
Fig. 3.
J. F. Schröter ad nat. del. et sc.

DEBRECEN • EGYETEMI KÖNYVTÁR

Fig. 1.

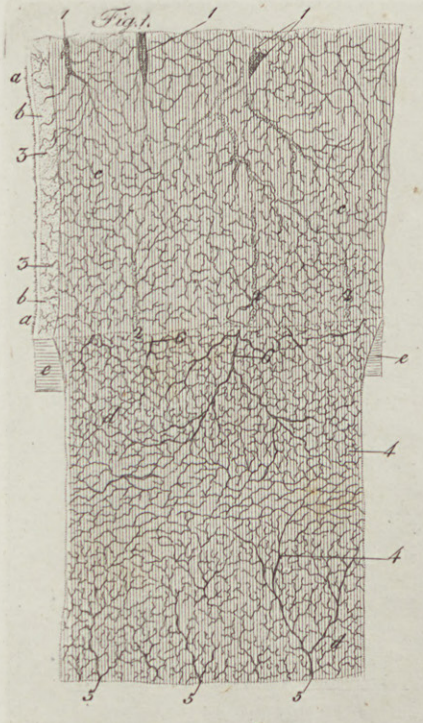

Fig. 2.



Fig. 3.

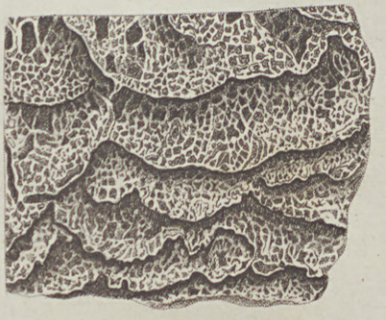

Fig. 5.

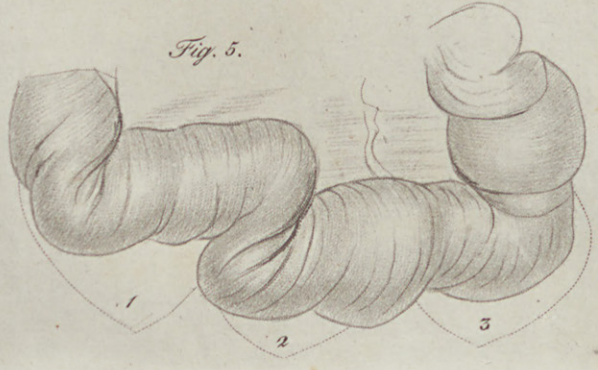

Fig. 6.



Fig. 4.

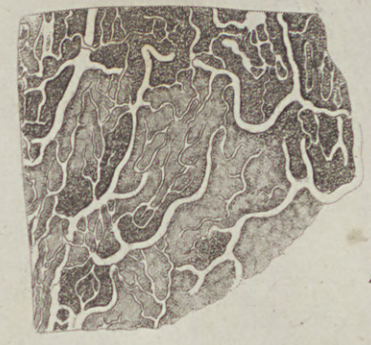

Fig. 7.



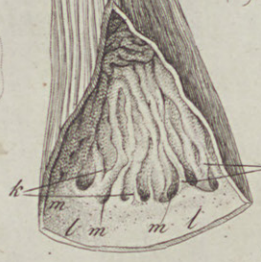

Fig. 8.



F.T. Schröter ad nat. del. & sc.

EGYETEMI KÖNYVTÁR DEBRECEN

Fig. 1.




Fig. 3.



Fig. 2.



Fig. 6.




Fig. 4.



Fig. 7.




Fig. 5.




J.F. Schröter ad nat. del. et sc.

EGYETEMI KÖNYVTÁR DEBRECEN

Tab. XXV.

Fig. 1.

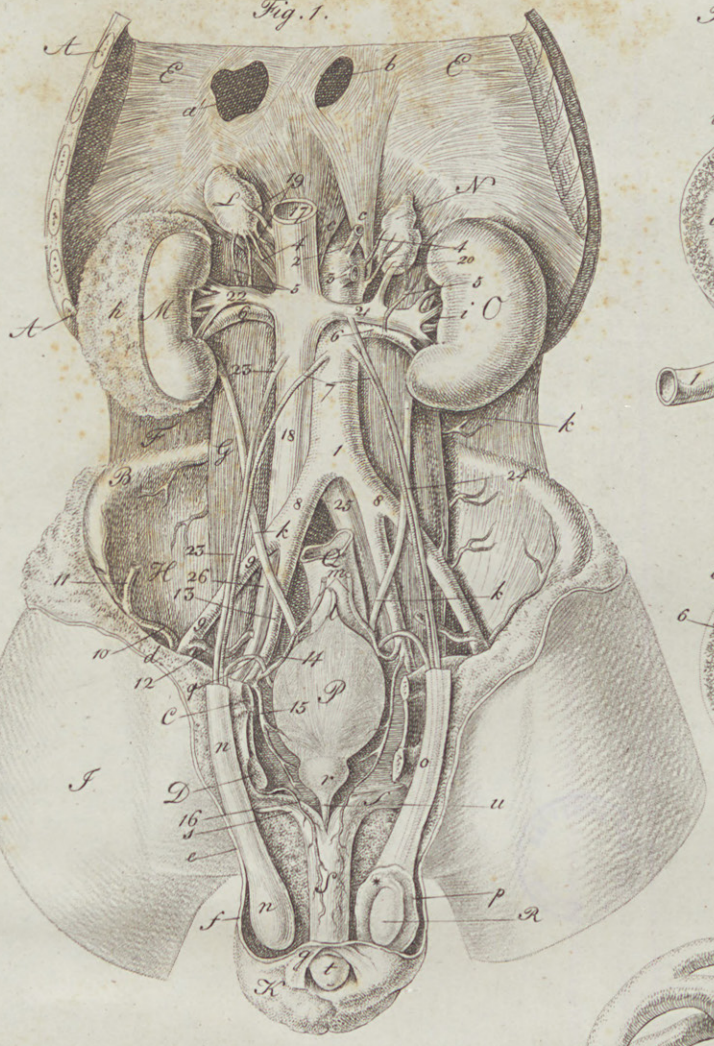

Fig. 3.

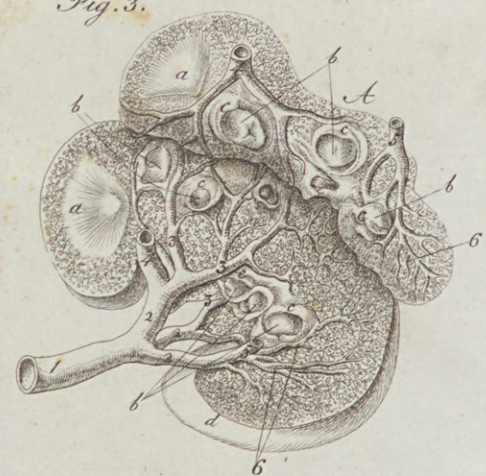

Fig. 4.



Fig. 5.



Fig. 2.

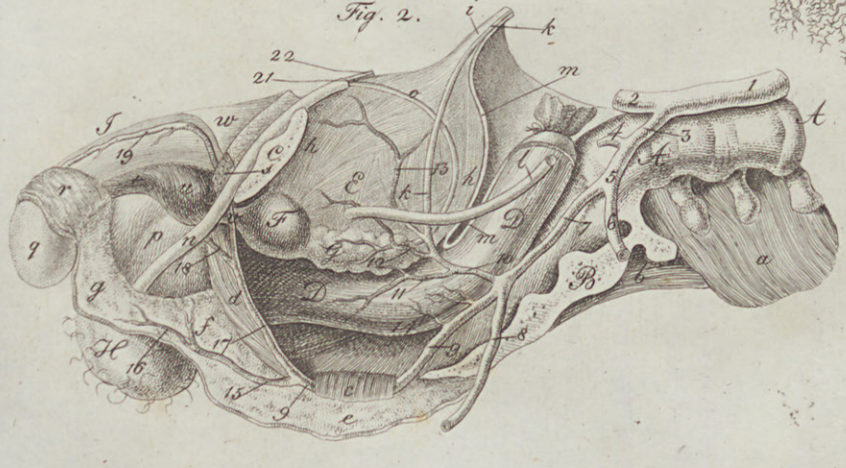

Fig. 6.

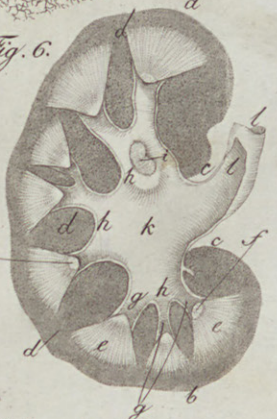

J. F. Schröter ad nat. del. et sc.

TÖRVÉNYKÖNYVTÁR DEBRECEN

Tab. XVI.

Fig. 1.



Fig. 2.

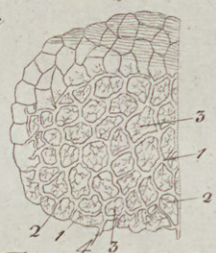

Fig. 3.

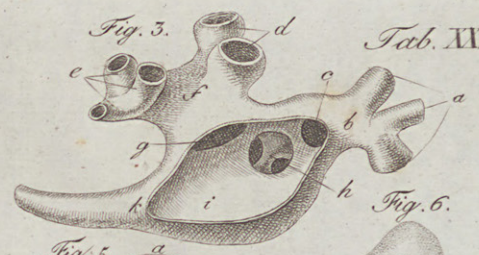

Fig. 4.



Fig. 5.



Fig. 6.



Fig. 7.



Fig. 8.

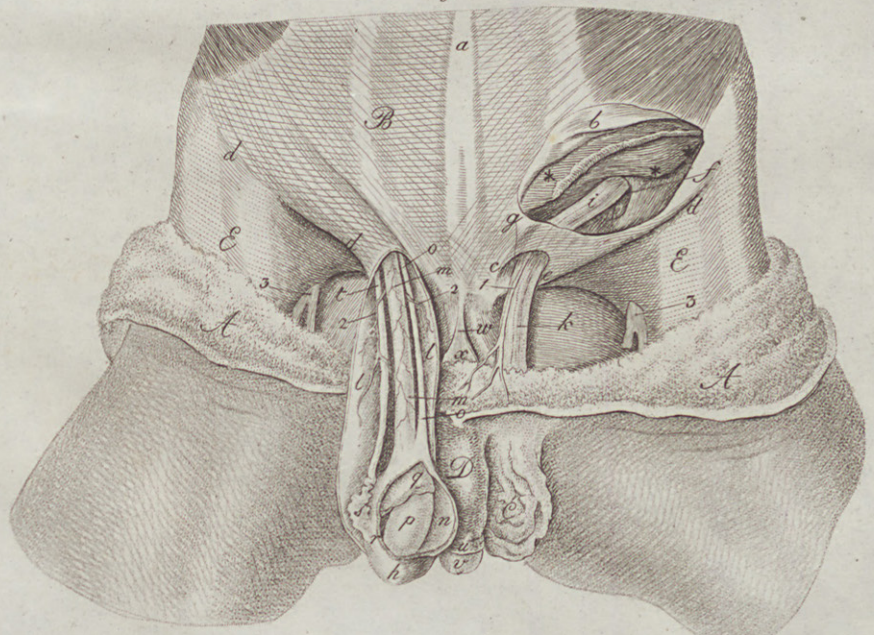

Fig. 9.



Fig. 10.

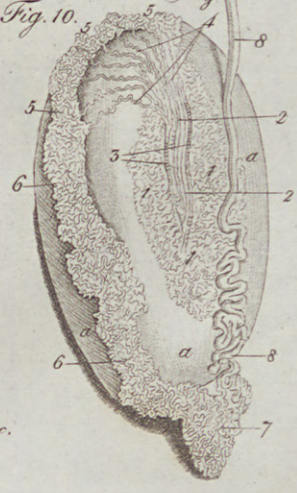

J.F. Schröter ad nat. del. et sc.

EGYETEMI KÖNYVTÁR DEBRECEN

Fig. 1.

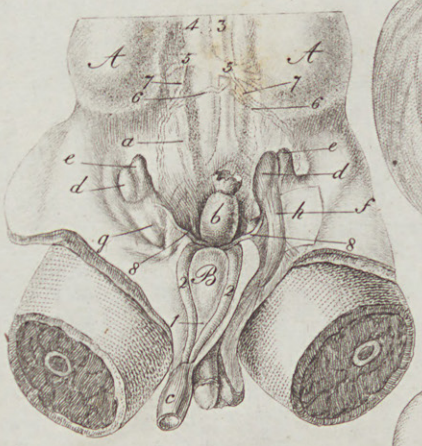

Fig. 6.



Fig. 2.

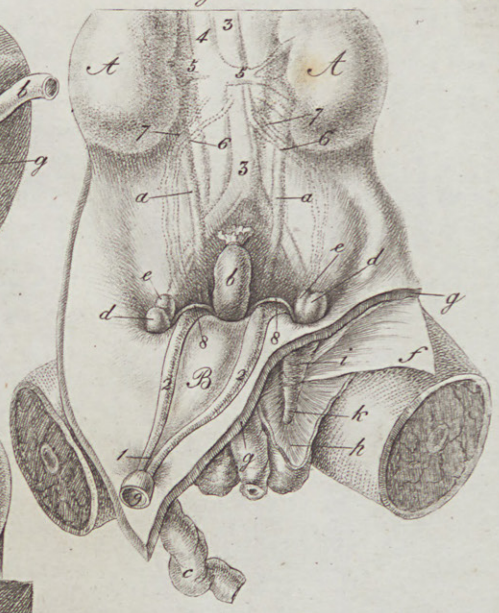

Fig. 3.

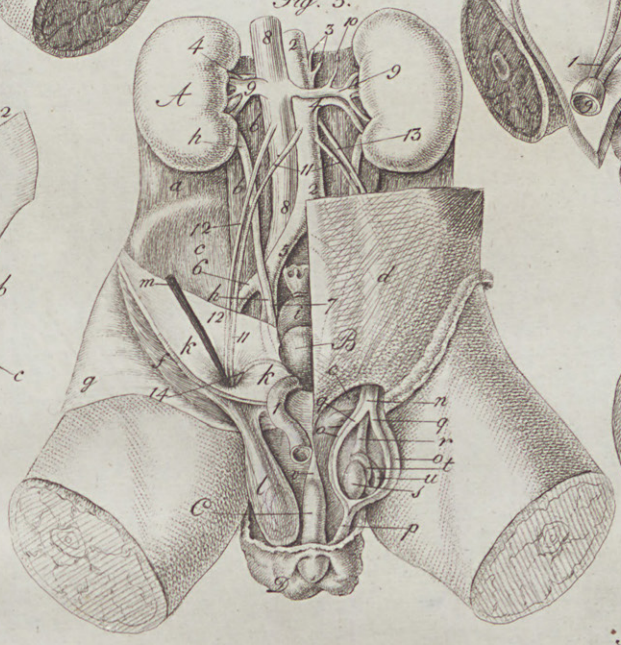

Fig. 4.

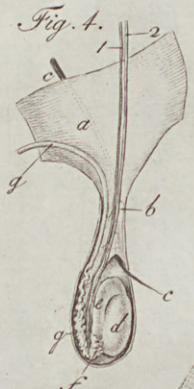

Fig. 5.

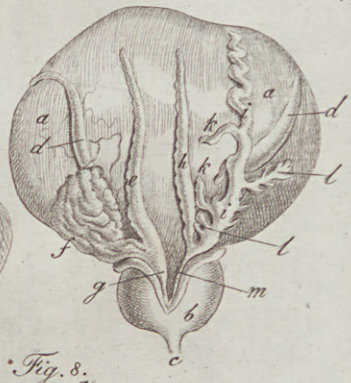

Fig. 7.

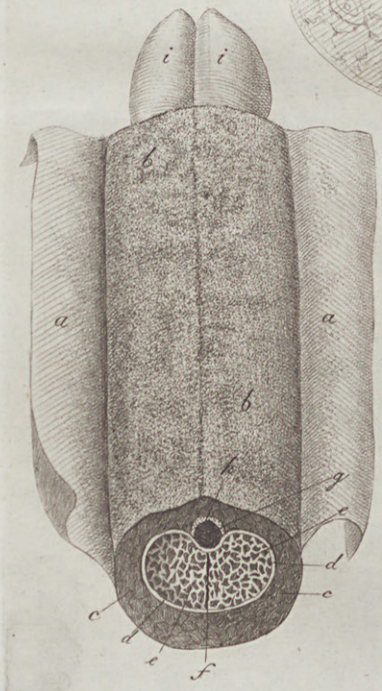

Fig. 8.



Fig. 9.



Fig. 10.



J. F. Schröter ad nat. del. et sc.

DEBRECEN TEGYETEMI KONYVTAR

Fig. 1.

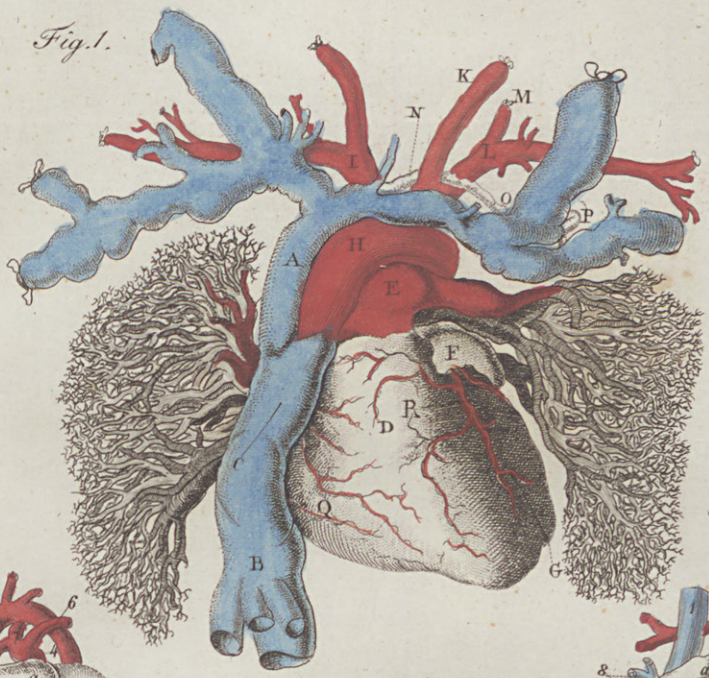


Fig. 3.

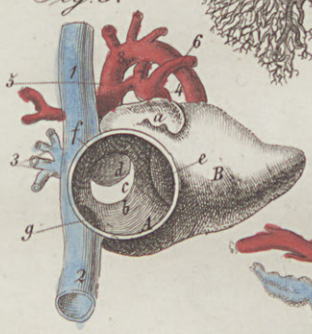


Fig. 2.

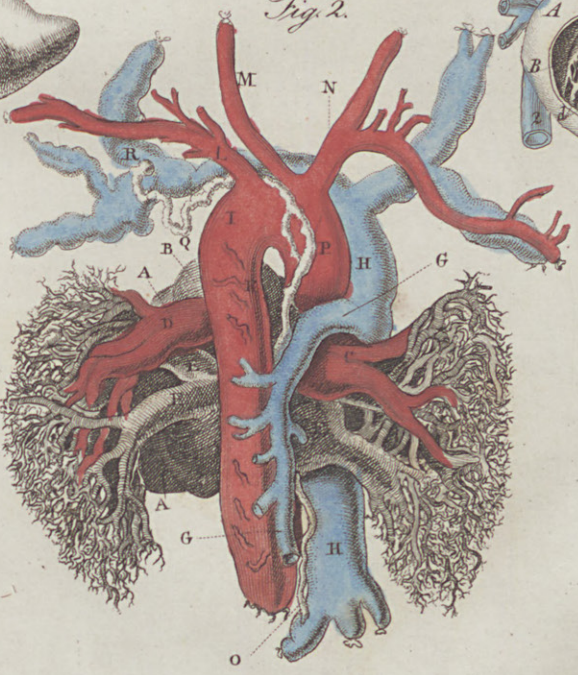


Fig. 4.

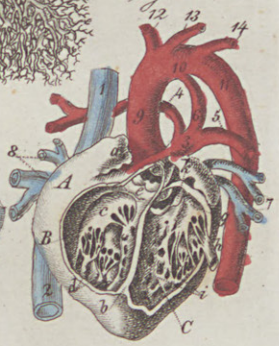


J. F. Schröter sc.


DEBRECEN
EGYETEMI KÖNYVTÁR

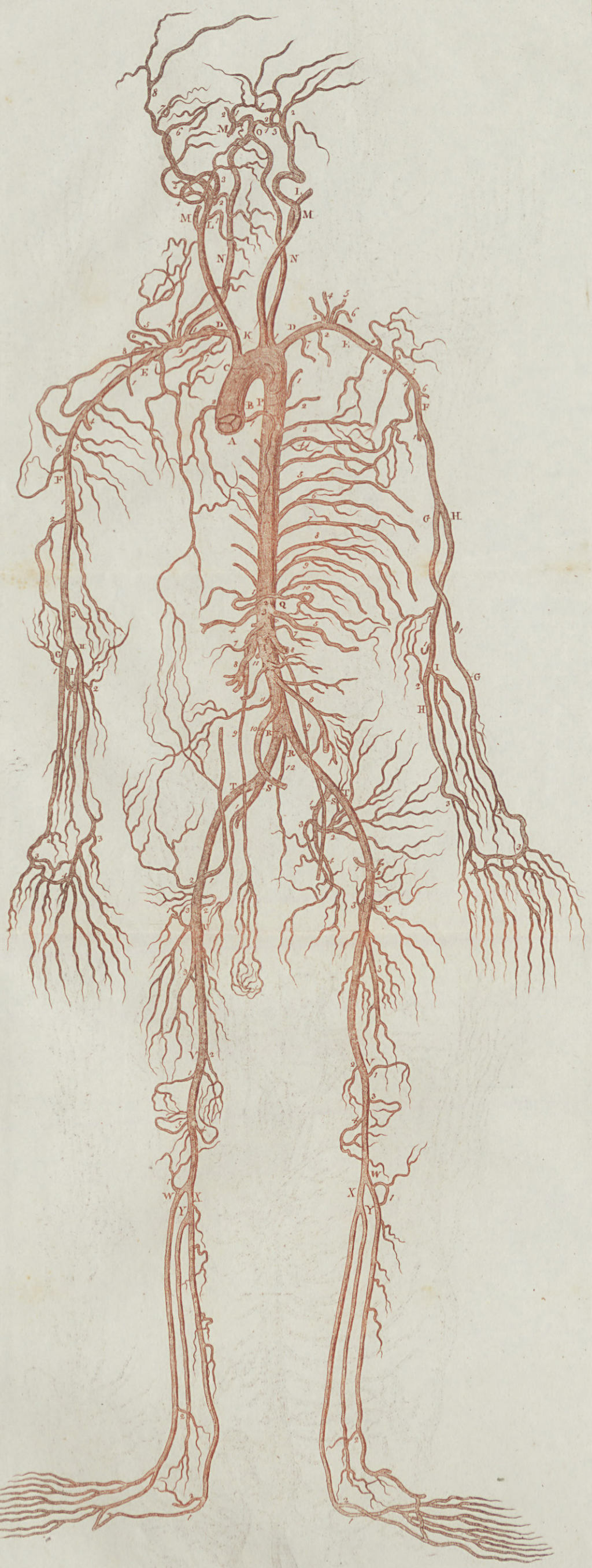


J. F. Schröter sc.

DEBRECEN EGYETEMI KÖNYVTÁR

Fig. 1.




Fig. 2.

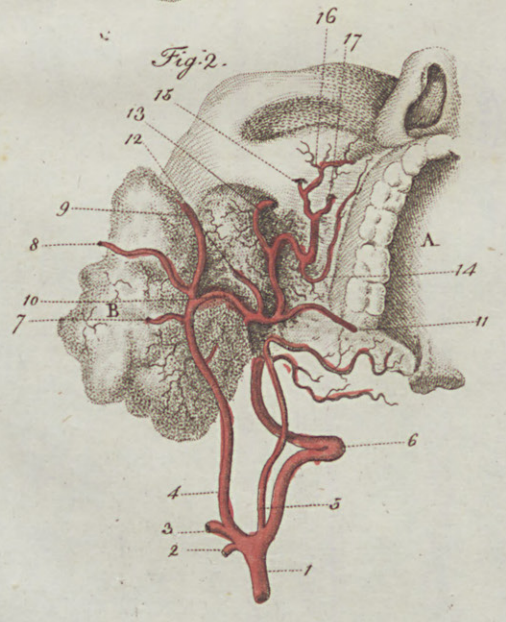


J. F. Schröter sc.



*Tab. IV.*

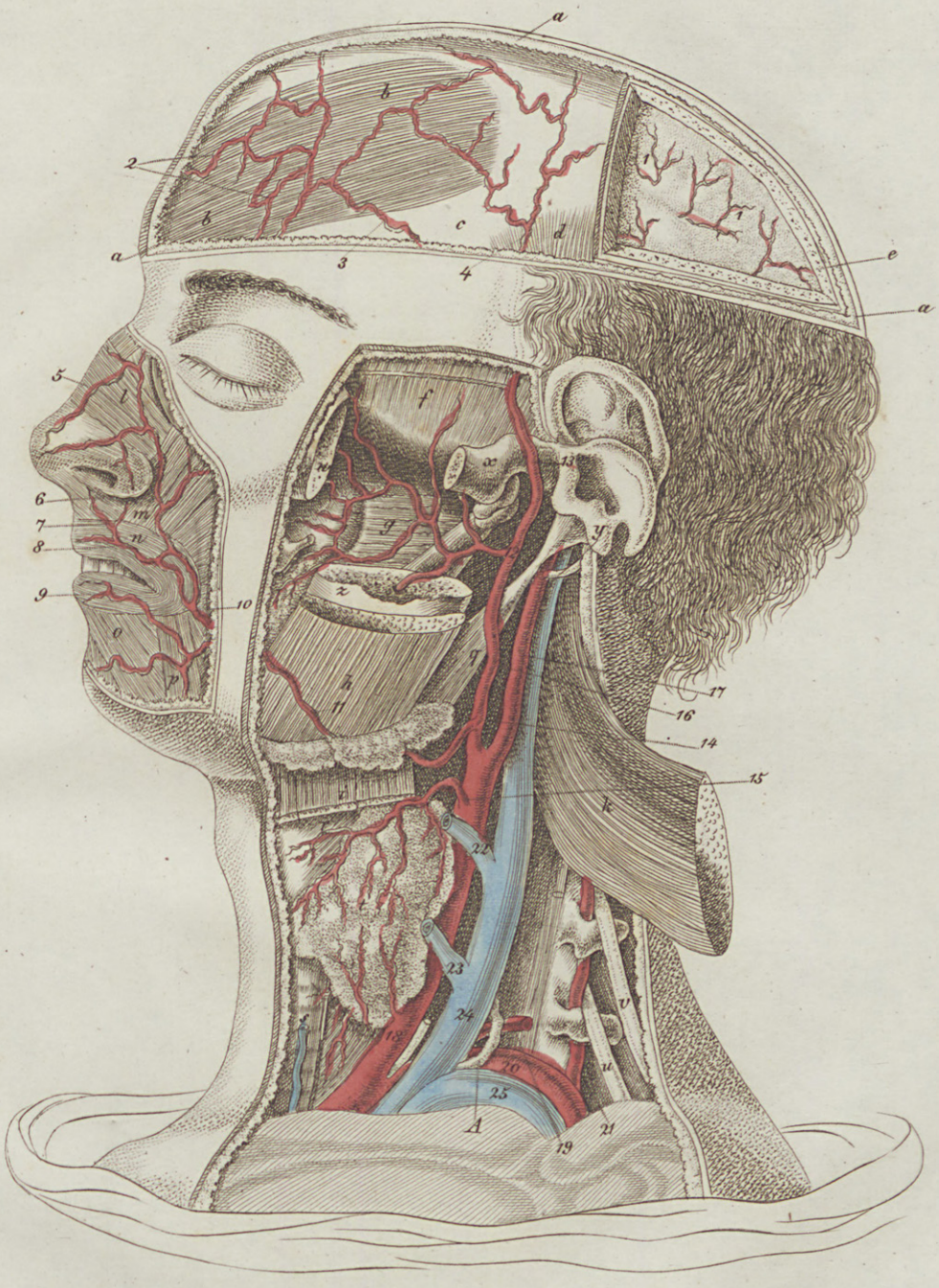


*J. F. Schröter ad nat. del. et sc.*






J. F. Schröter sc.

EGYETEMI KÖNYVTÁR DEBRECEN

Fig. 2.

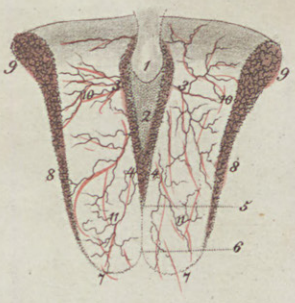

Fig. 1.




Fig. 3.

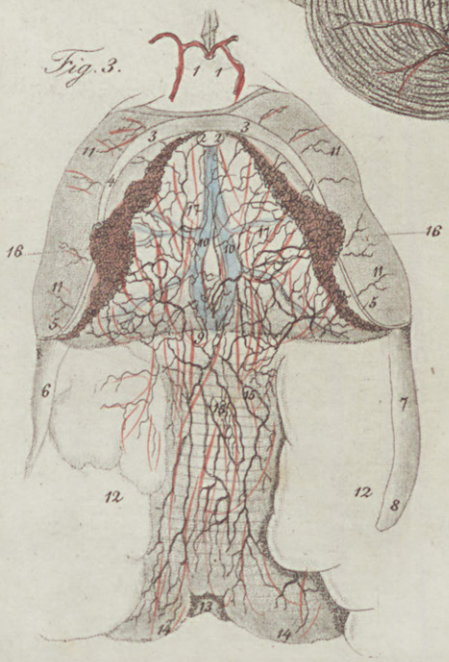

Fig. 4.

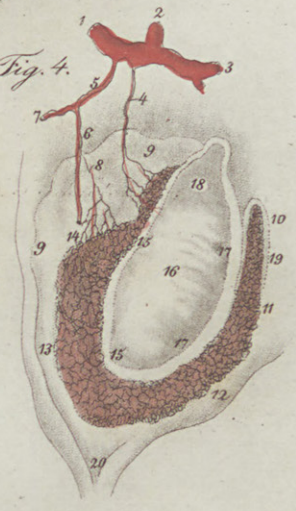

EGYETEMI KÖNYVTÁR DEBRECEN

# Taf. VII.

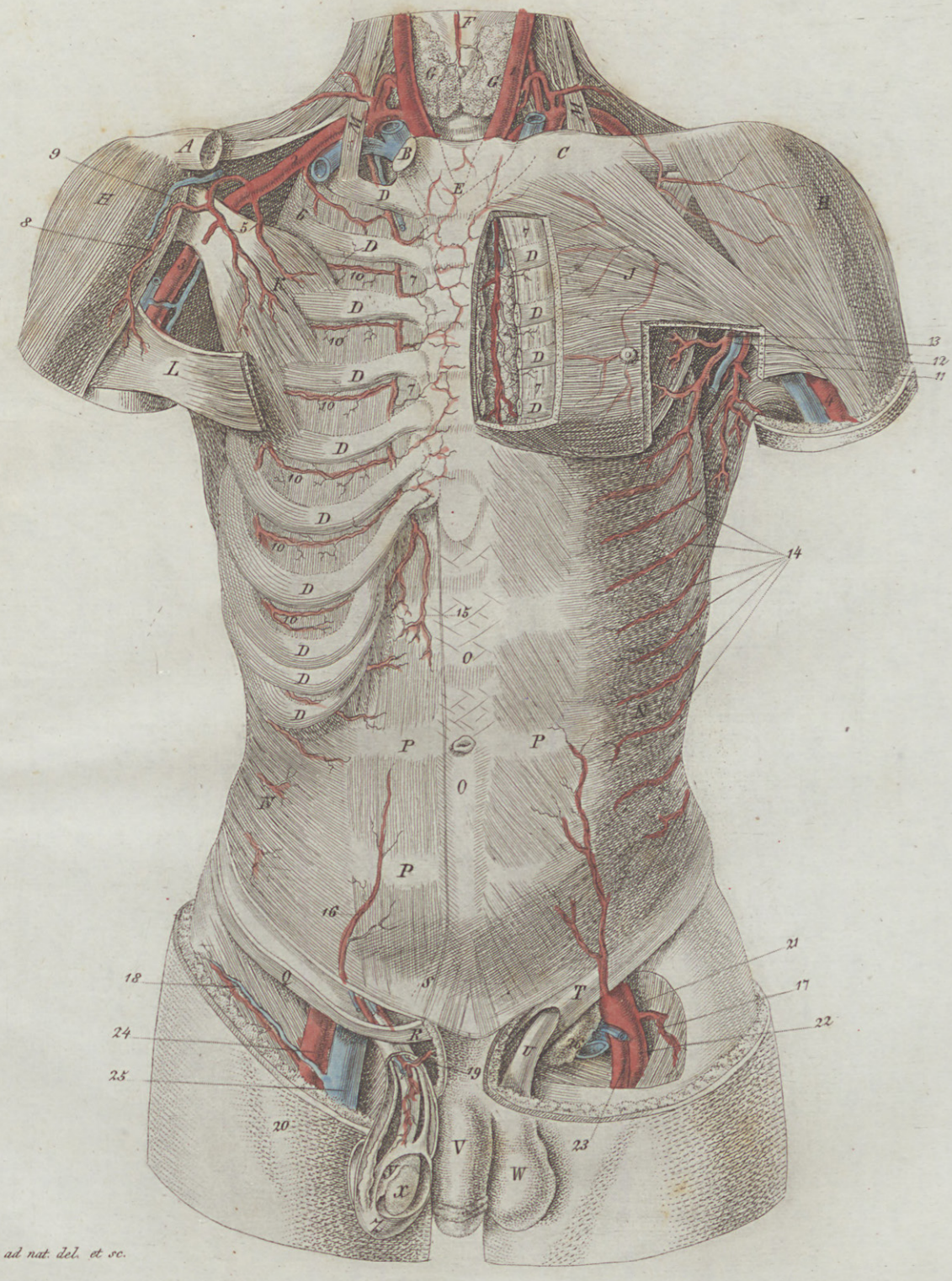


J. F. Schröter ad nat. del. et sc.

EGYETEMI KÖNYVTÁR DEBRECEN

# Tab. VIII.

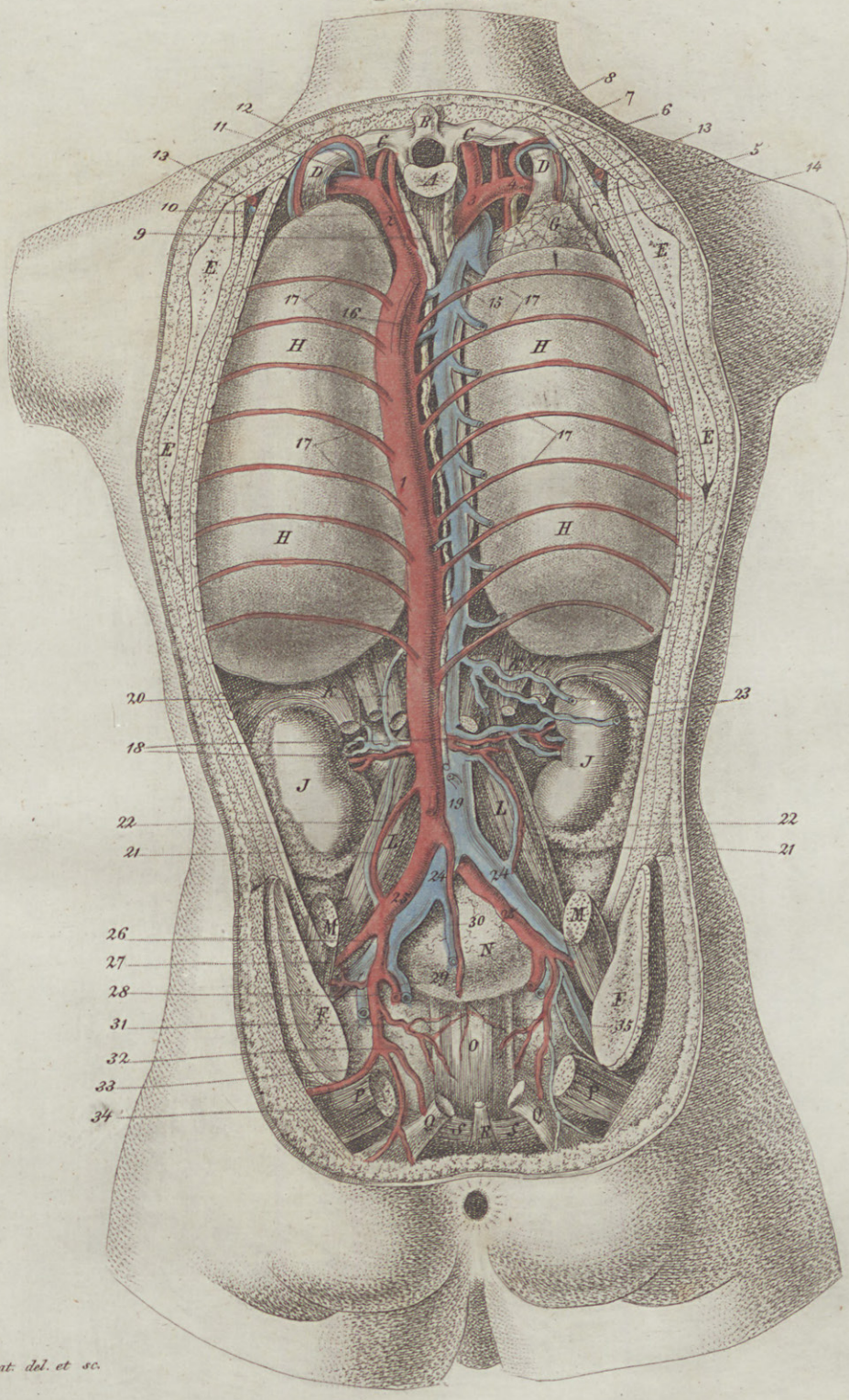


J. F. Schröter ad nat. del. et sc.

DEBRECEN EGYETEMI KÖNYVTÁR

# Tab. IX.

Fig. 1.

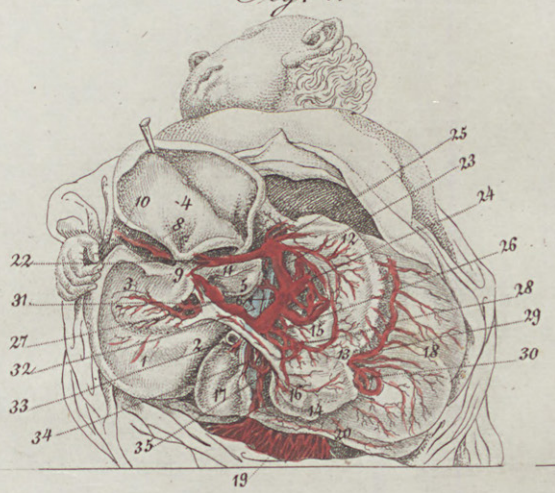


Fig. 2.

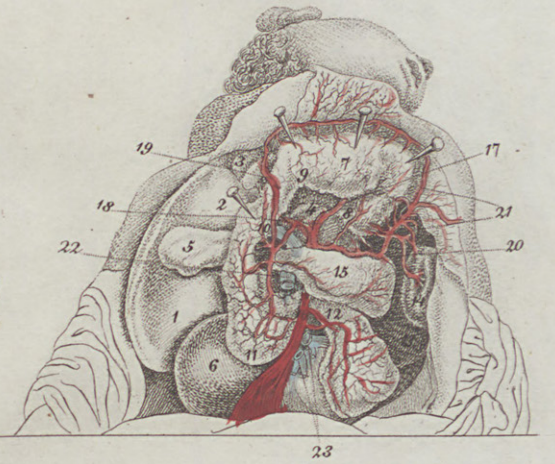


Fig. 3.

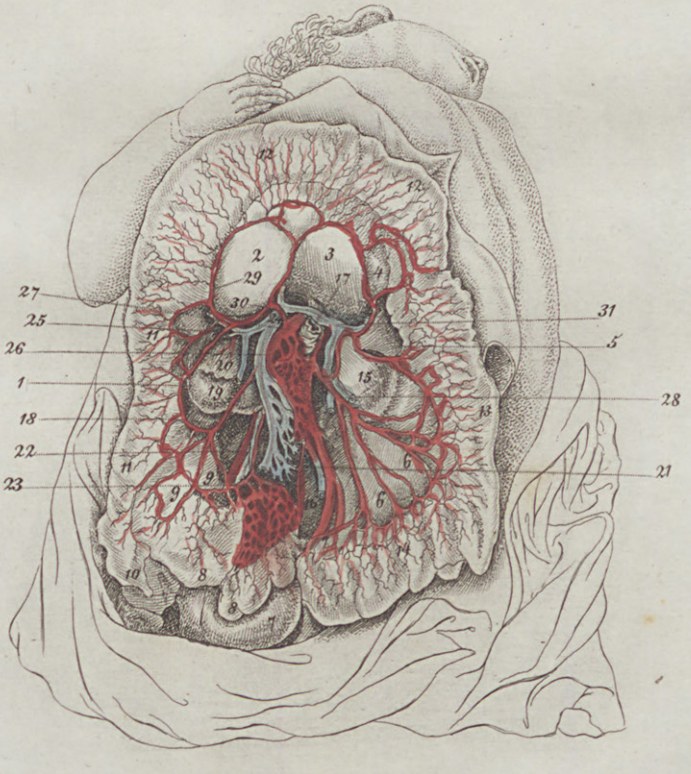


J. F. Schröter ad. nat. del et sc.

DEBRECEN · EGYETEMI KÖNYVTÁR

# Tab. X.

## Fig. 1.

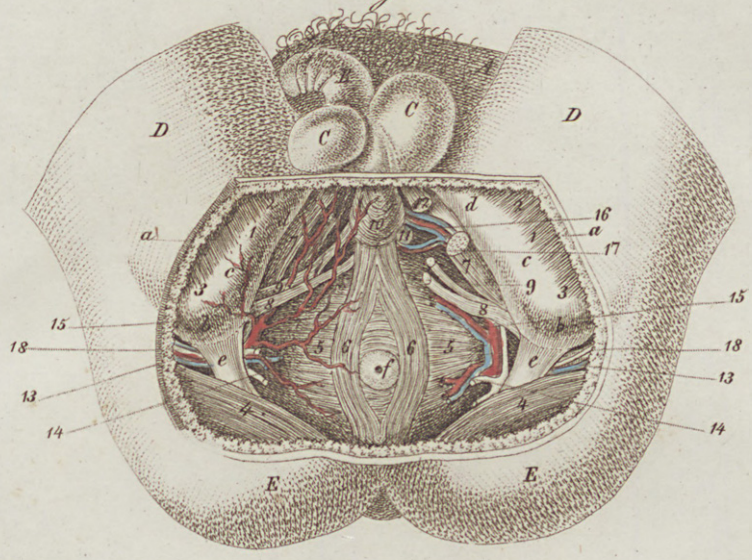


## Fig. 2.

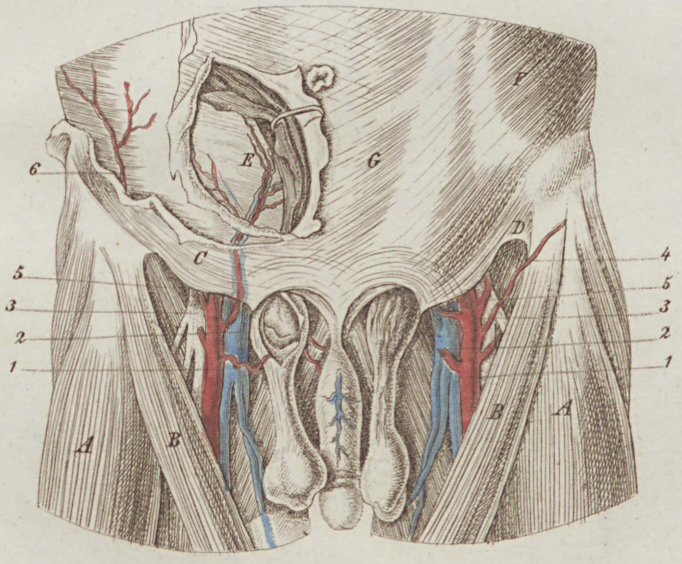


J. F. Schröter ad. nat. del. et sc.

DEBRECEN * EGYETEMI KÖNYVTÁR

Tab. XI.

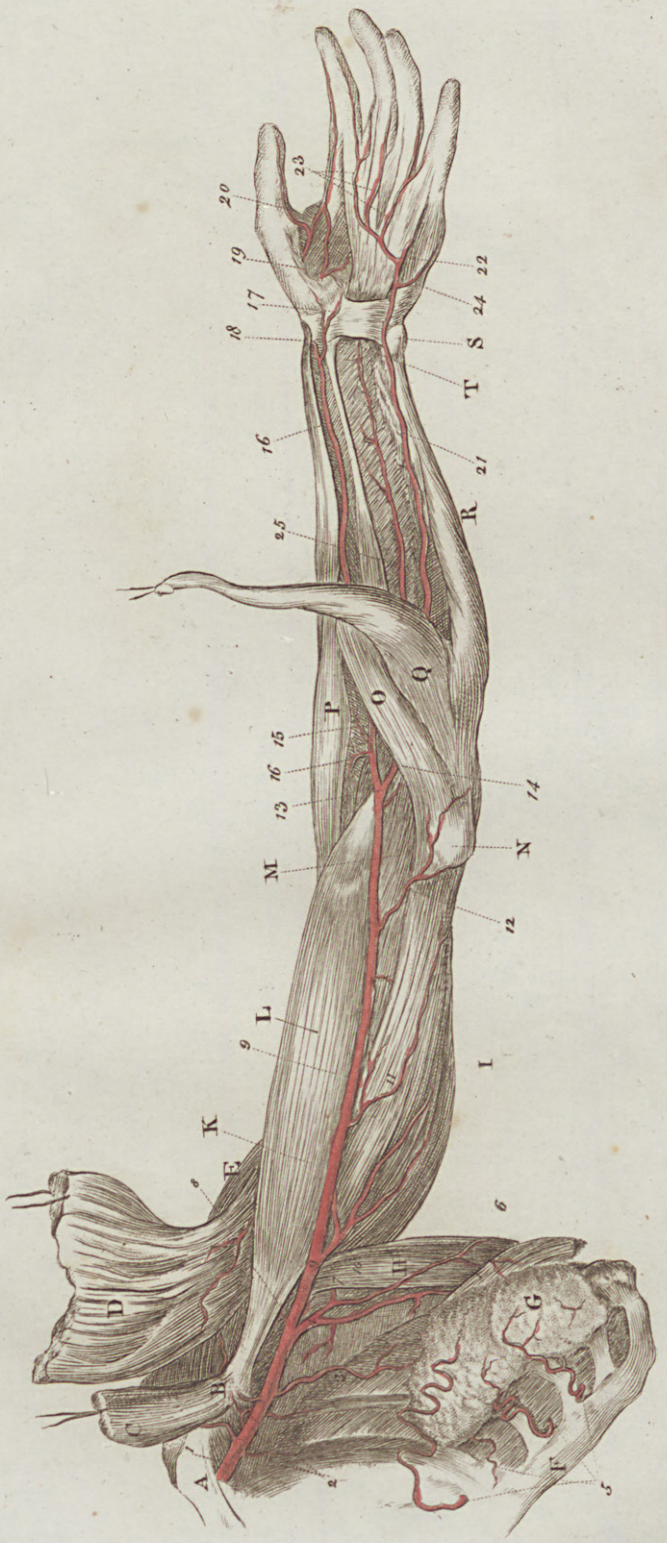


J. F. Schröter sc.



# Tab. XII.

Fig. 2.

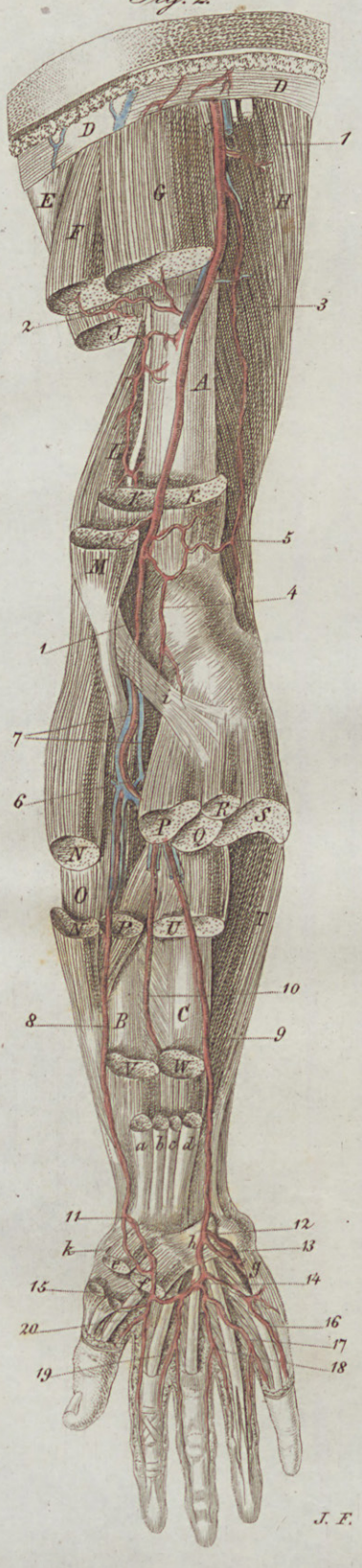


Fig. 1.

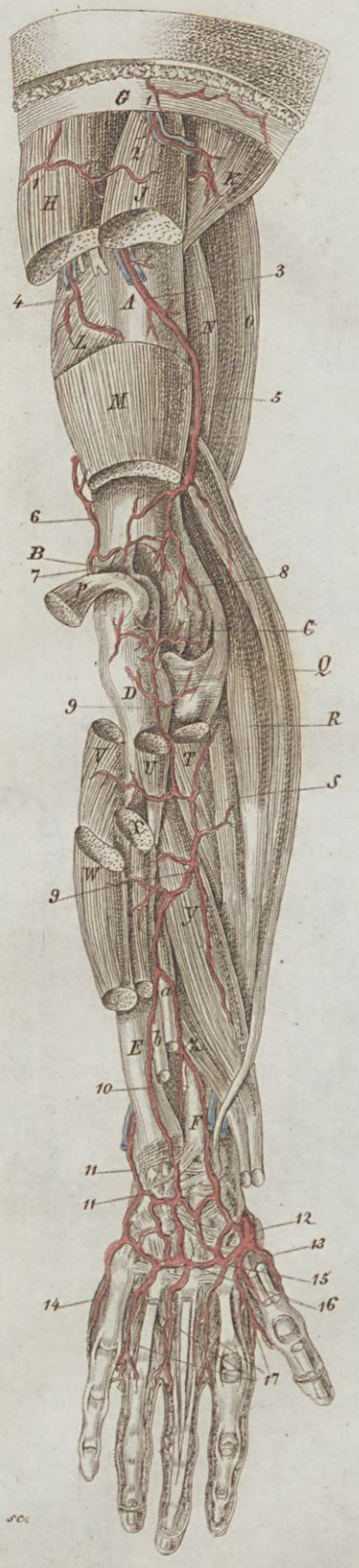


J. F. Schröter ad nat. del. et sc.



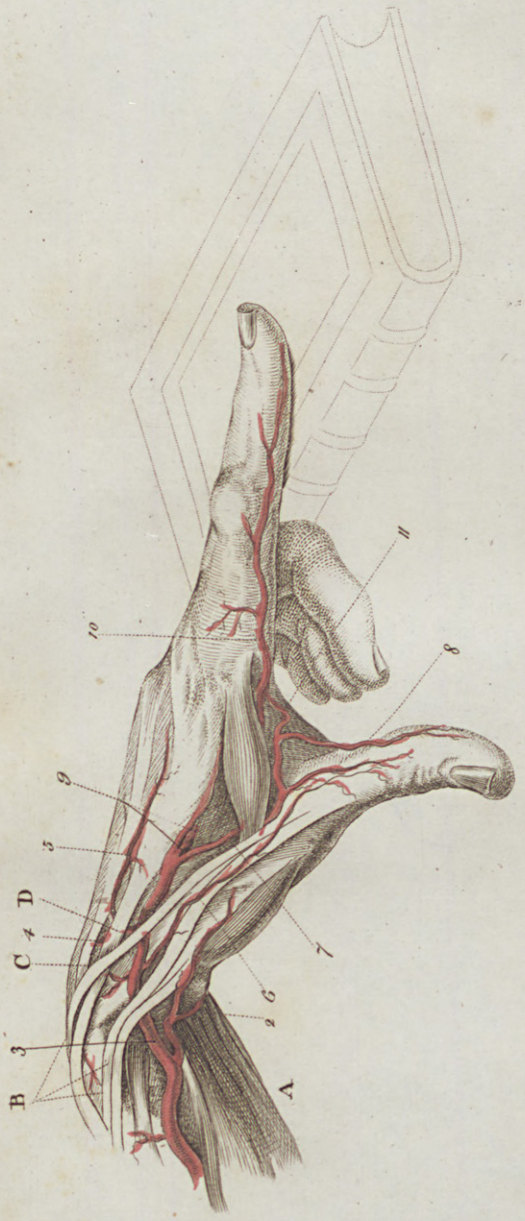


J. F. Schröter sc.

CONSEJO EQUATORIAL

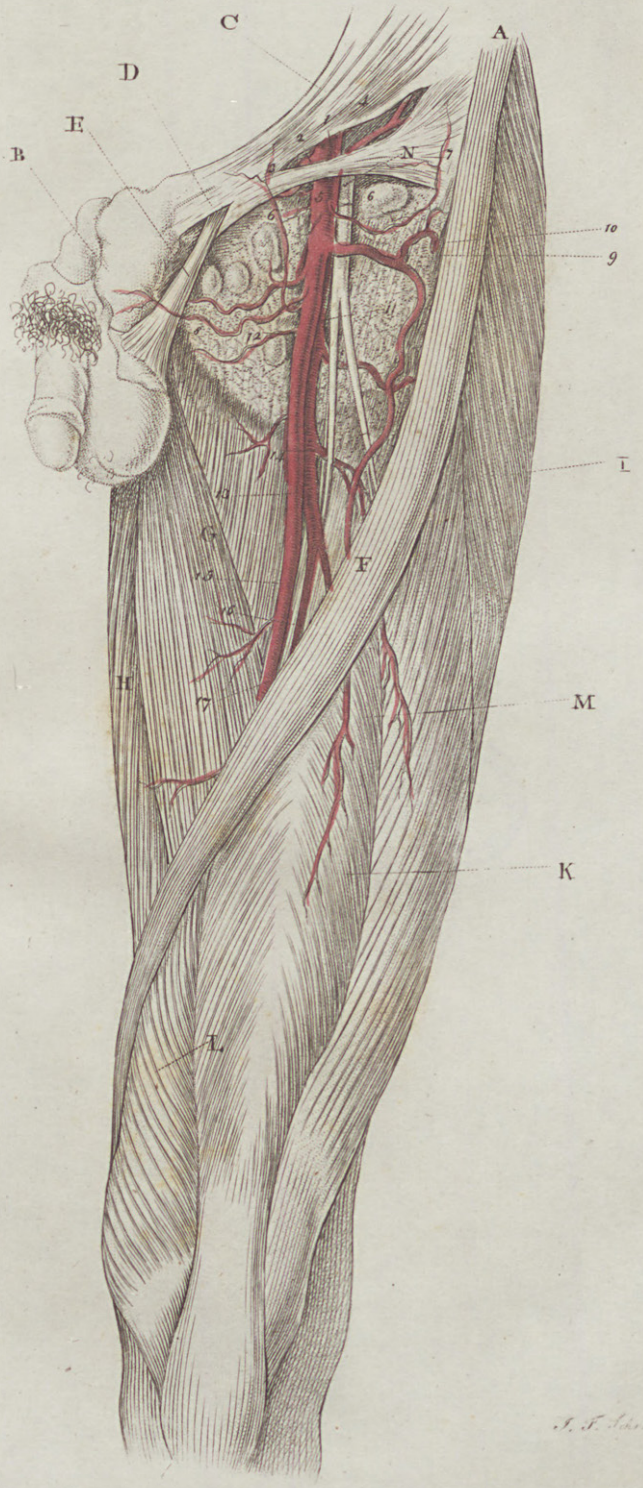
C
A
D
E
B
N
10
9
L
F
H
M
K
L

ΚΕΝΤΡΙΚΗ ΚΟΙΝΟΤΙΚΗ ΒΙΒΛΙΟΘΗΚΗ

*Tab. XV.*

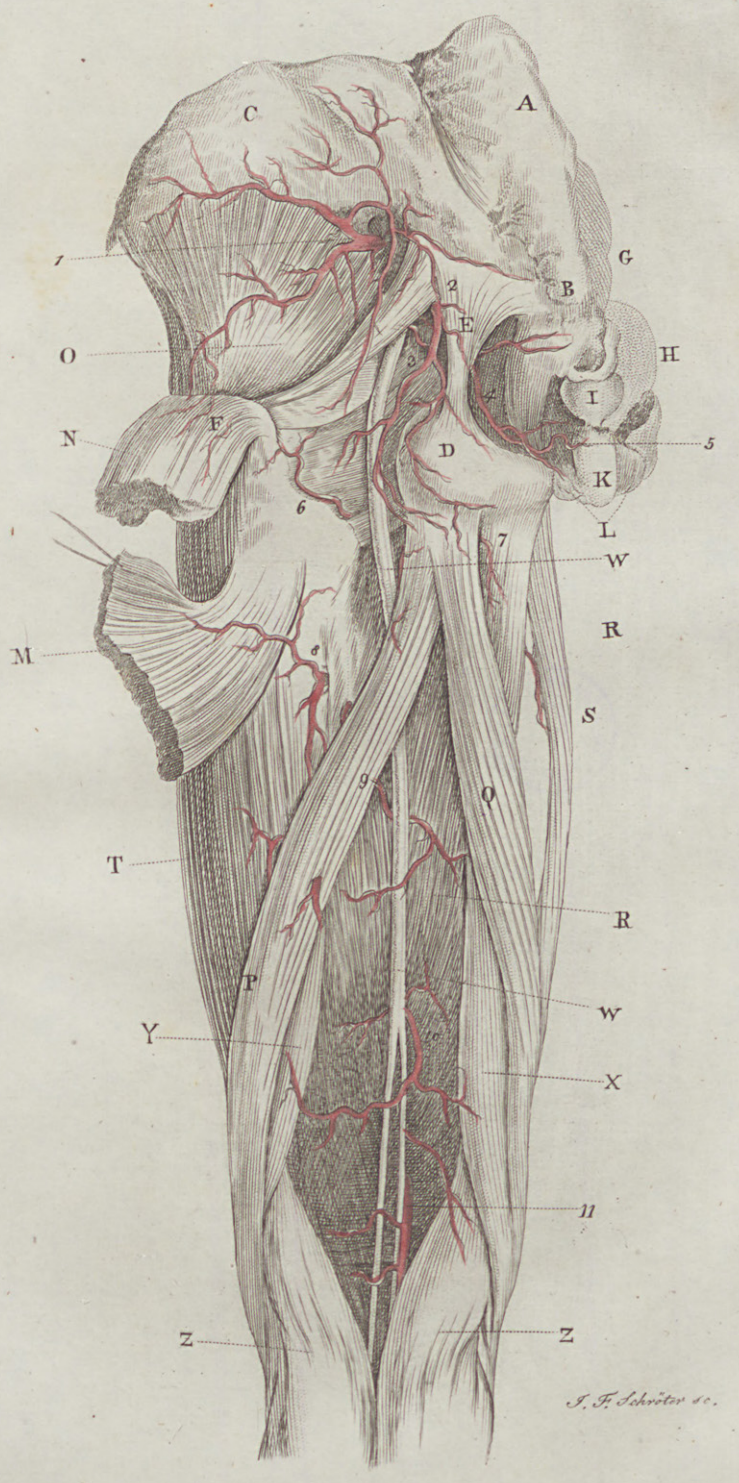

TANÍTÓKÉPZŐ INTÉZETI KÖNYVTÁR DEBRECEN

# Tab. XVI.

Fig. 1.

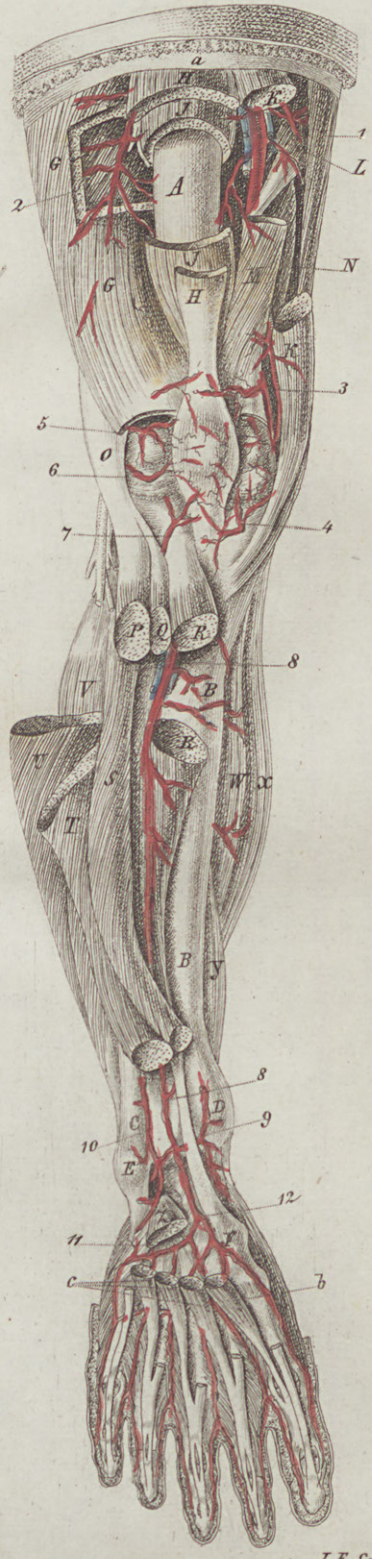


Fig. 2.

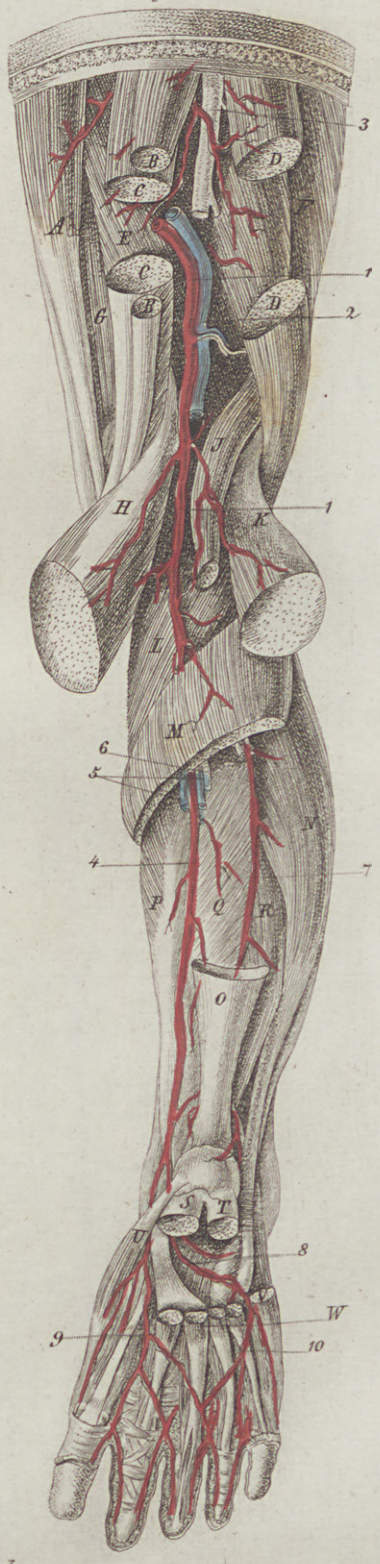


J. F. Schröter ad nat. del. et sculps.

ЦЕНТРАЛЬНАЯ НАУЧНАЯ БИБЛИОТЕКА

Fig. 2.

Tab. I.

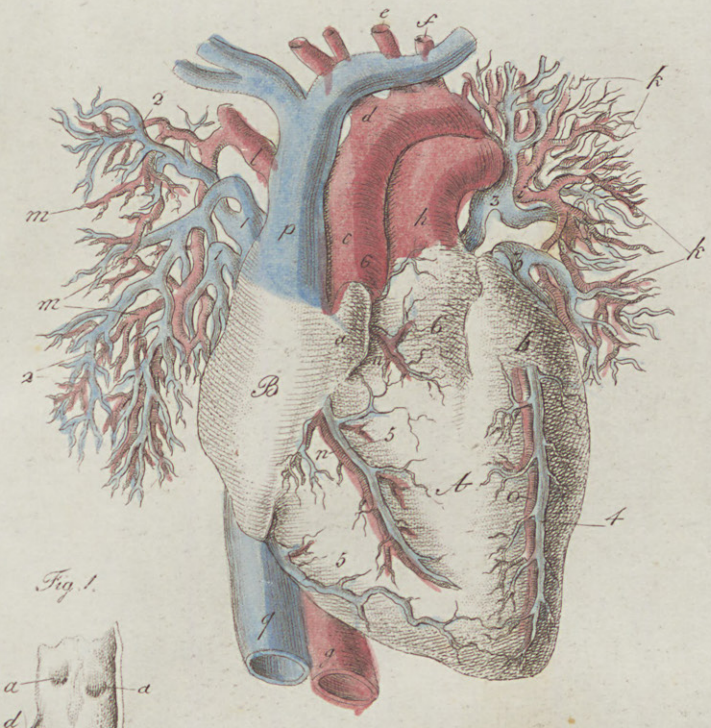


Fig. 1.

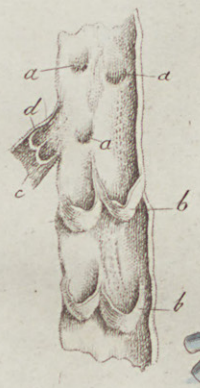


Fig. 3

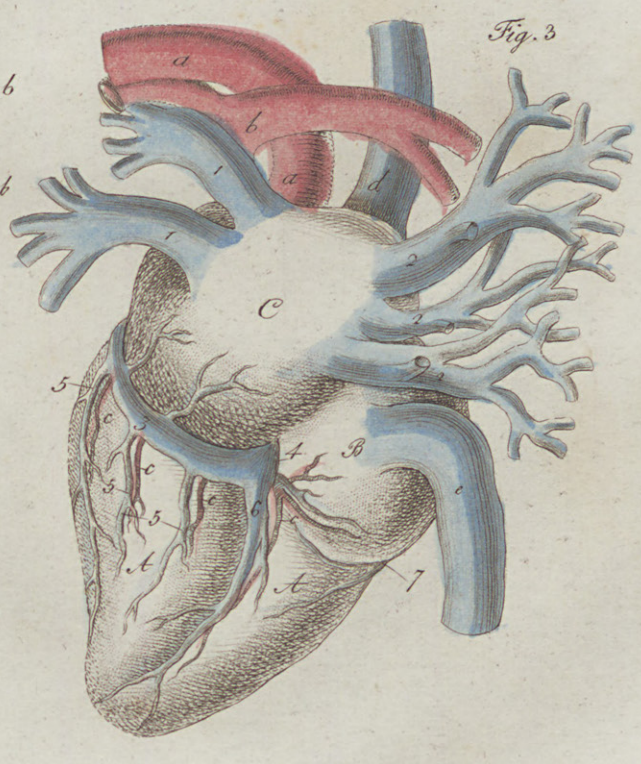


J. F. Schröter ad nat. del. et sc. Lipsiae.

EGYETEMI KÖNYVTÁR PÉCS

Tab. II.

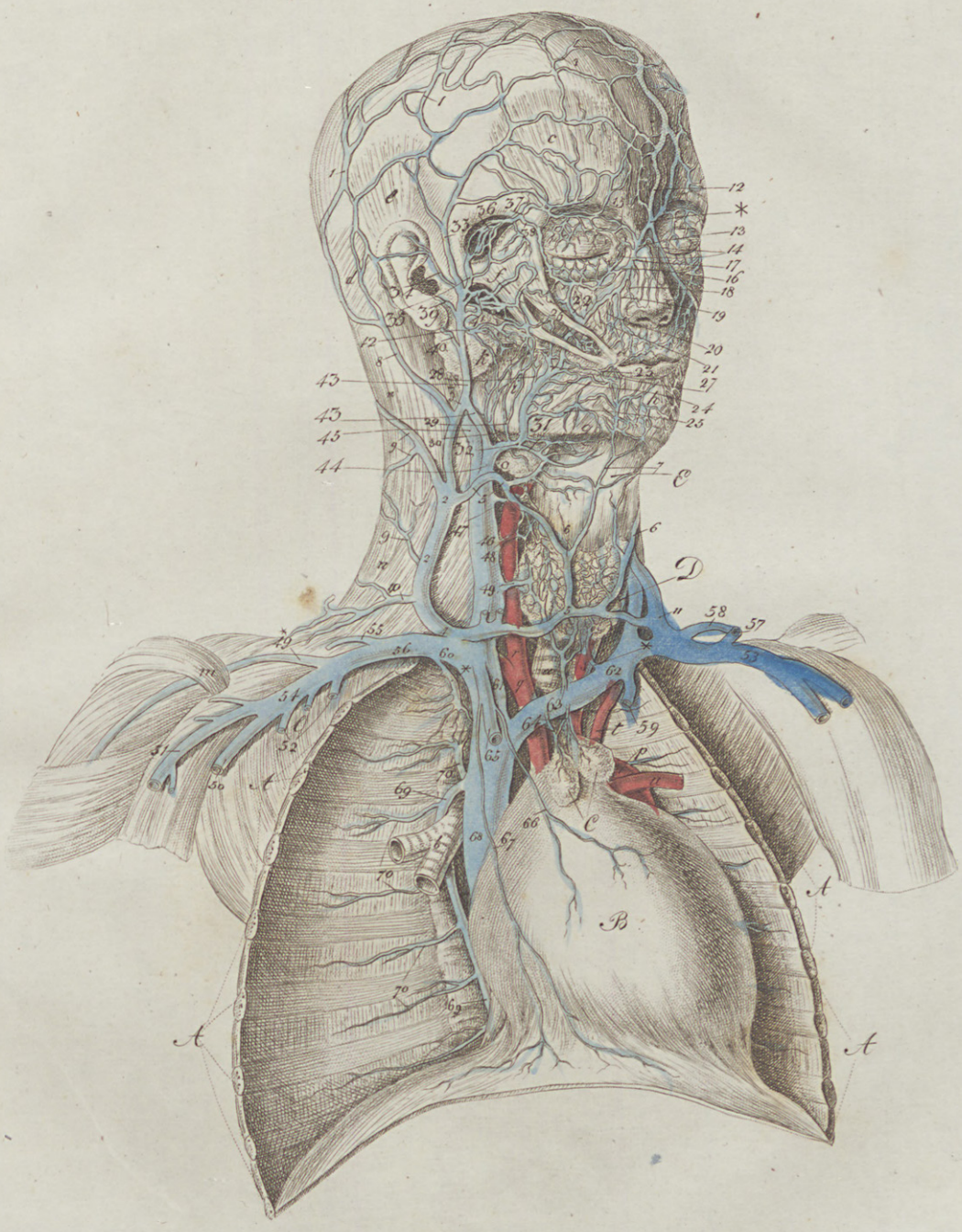

J. F. Schröter ad nat. del. et sc.

EGYETEMI KÖNYVTÁR DEBRECEN

Fig. 1.

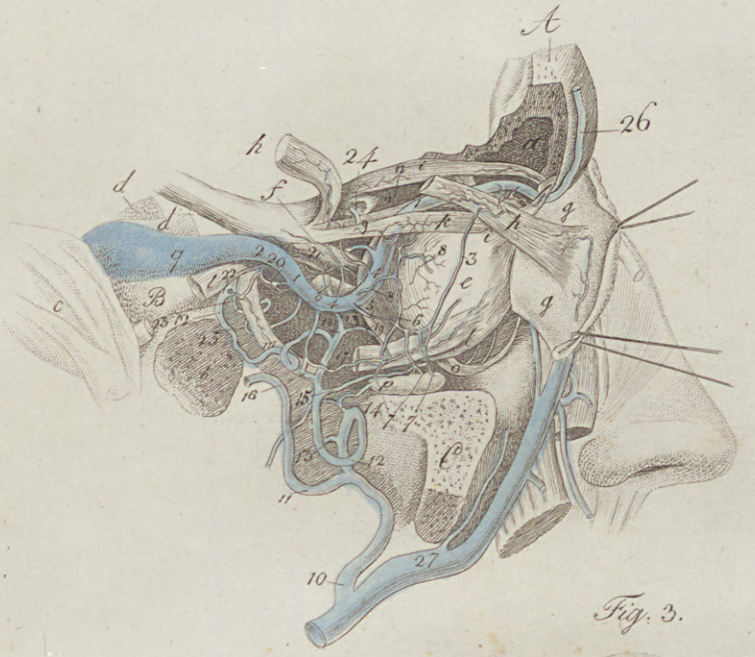


Fig. 3.

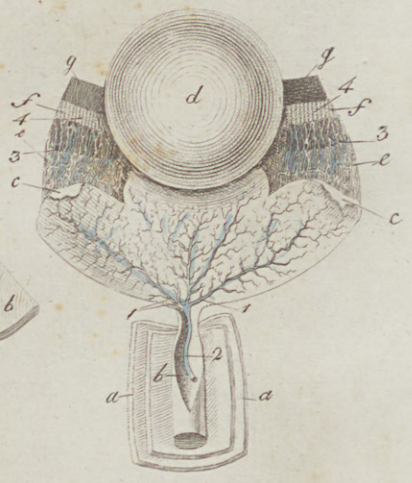


Fig. 2.

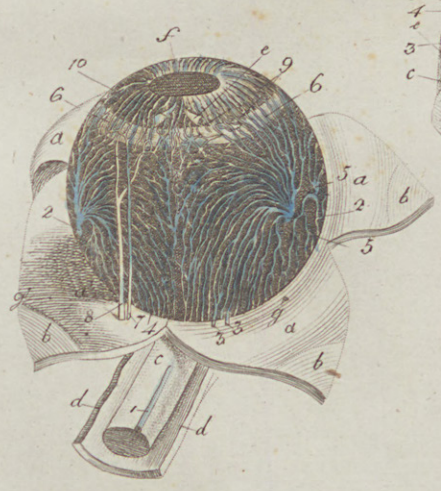


J. F. Schröter sc.

EGYETEMI KÖNYVTÁR DEBRECEN

Fig. 1.

Tab. IV.

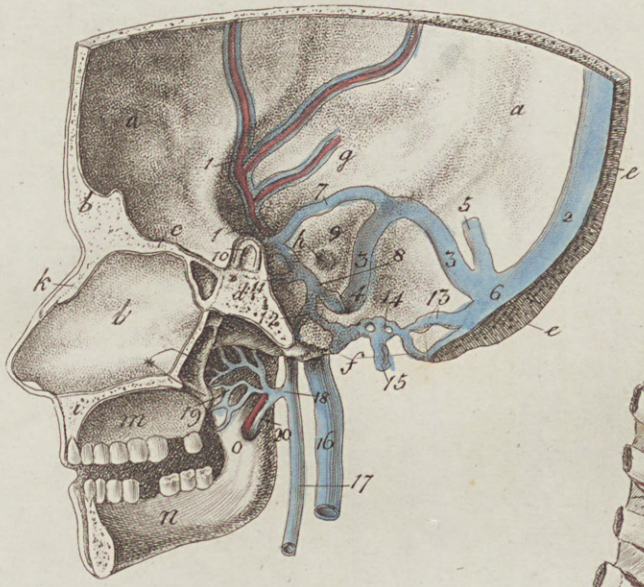

Fig. 3.

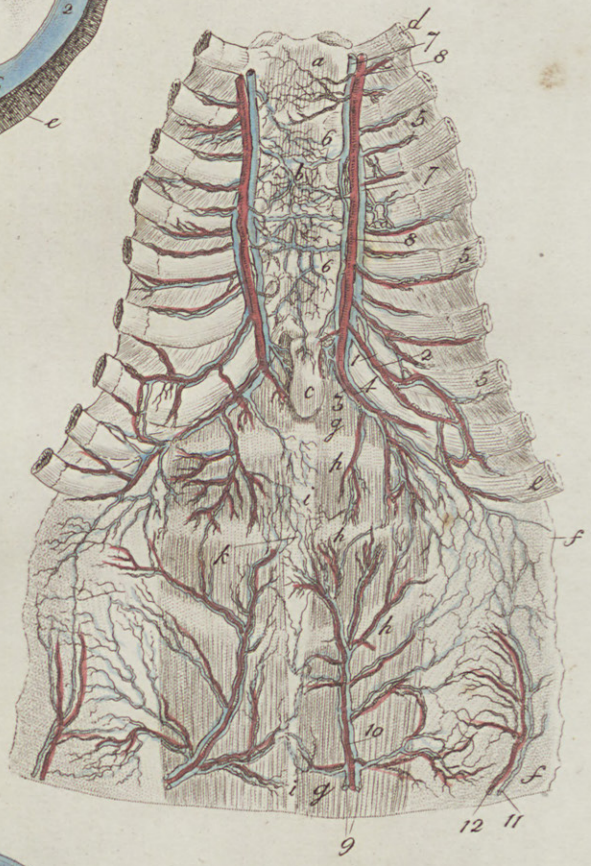

Fig. 2.

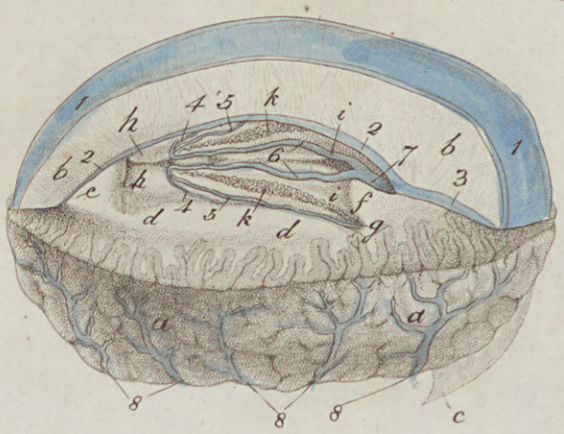

J. F. Schröter del. et sc.

EGYETEMI KÖNYVTÁR DEBRECEN

Fig. 1.

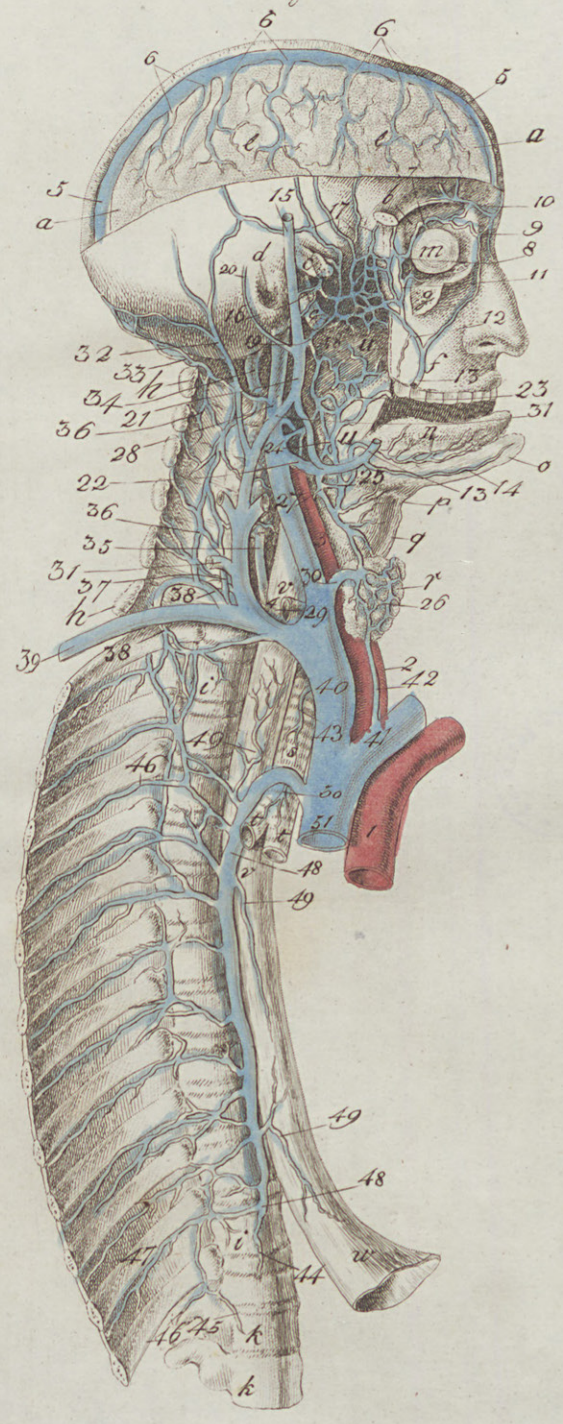

Fig. 2. Tab. V.

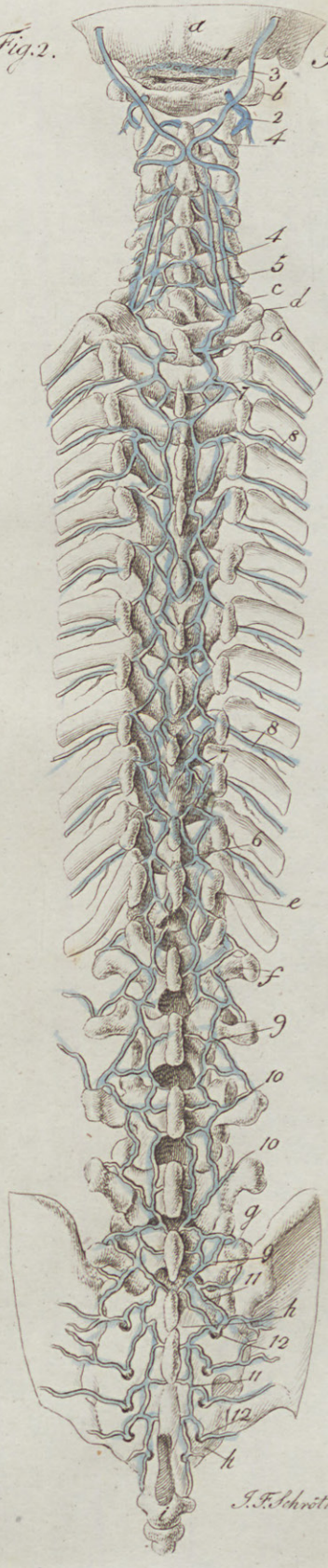

J. F. Schröter del. et sc.

DEBRECEN * EGYETEMI KÖNYVTÁR

Fig. 1.

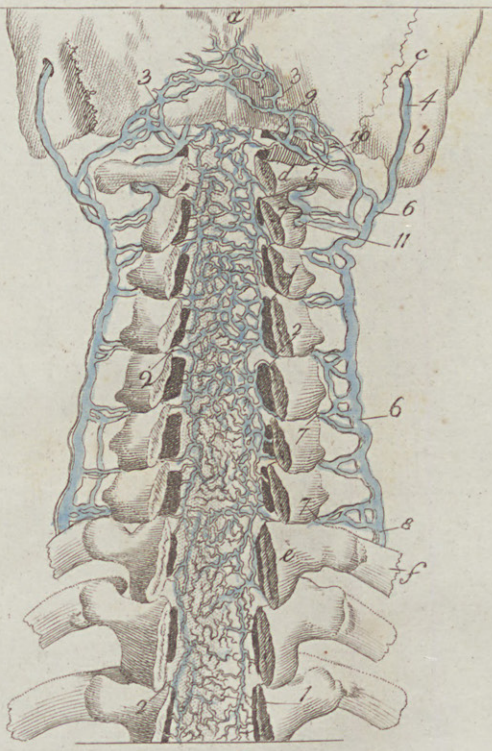

Fig. 3.

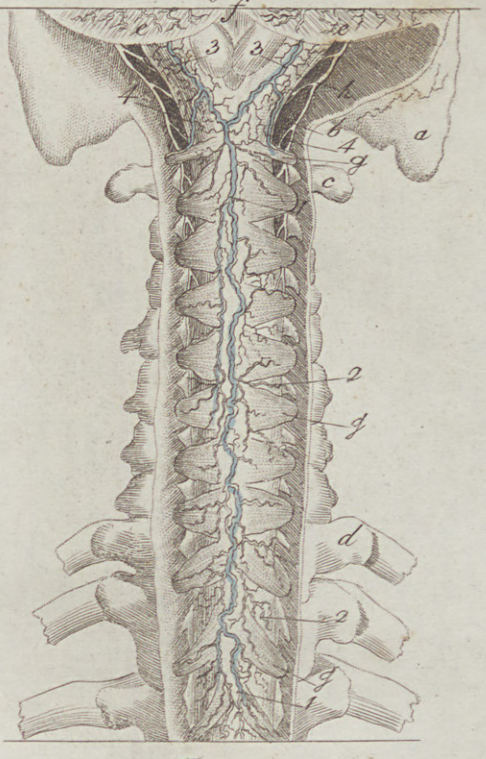

Tab. VI.

Fig. 2.



Fig. 4.

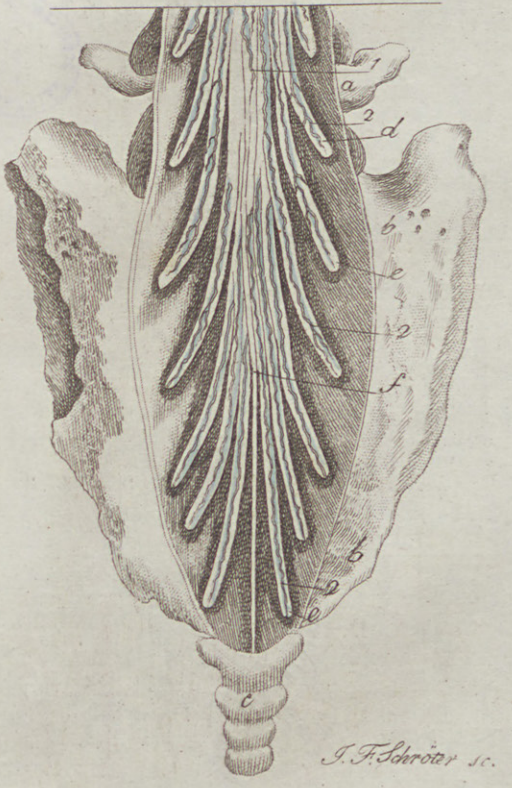

J. F. Schröter sc.

DEBRECEN * EGYETEMI KÖNYVTÁR

Fig. 1.

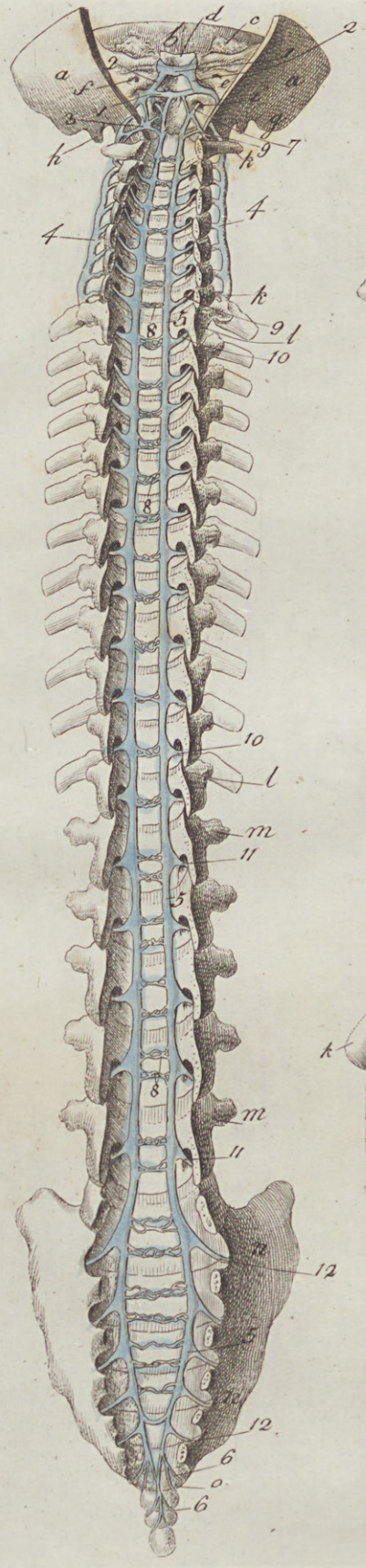

Tab. VII.

Fig. 2.

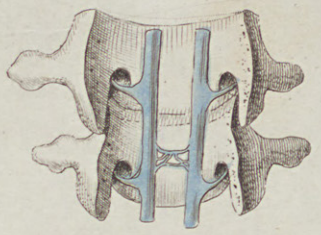

Fig. 3.

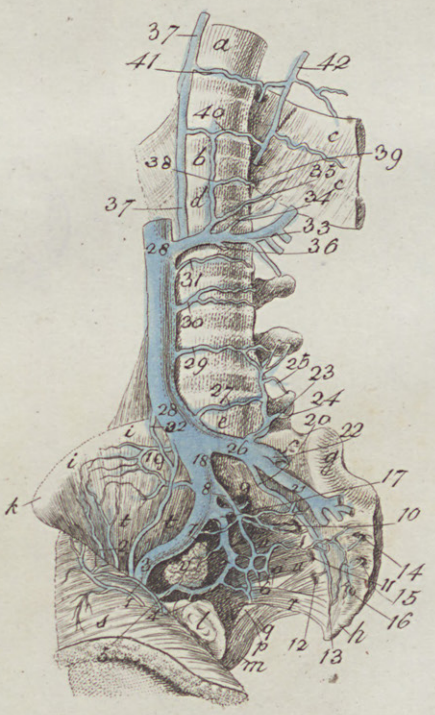

J. F. Schröter del. et sc.

DEBRECEN • KEGYETEMI KÖNYVTÁR

Tab. VIII.

Fig. 1.

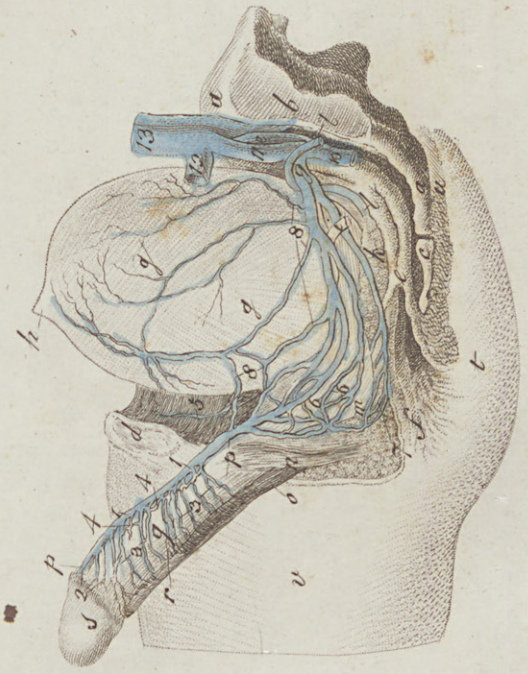

Fig. 2.

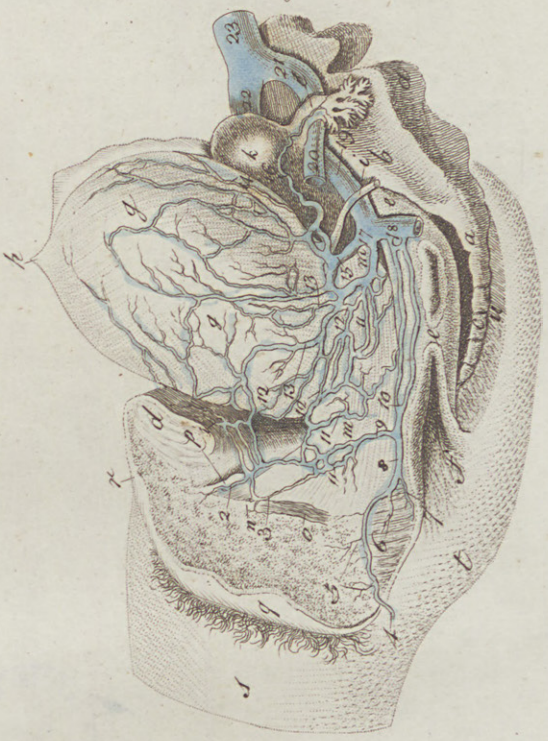

Fig. 3.

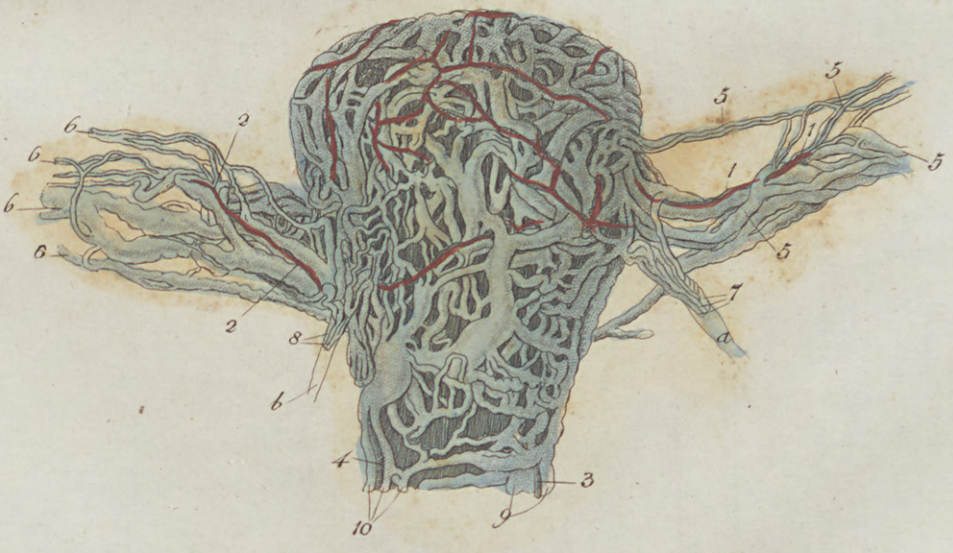

J. F. Schröter sc.

EGYETEMI KÖNYVTÁR DEBRECEN

Tab. IX.




J. F. Schröter sc.

EGYETEMI KÖNYVTÁR SZEGED

Tab. X.

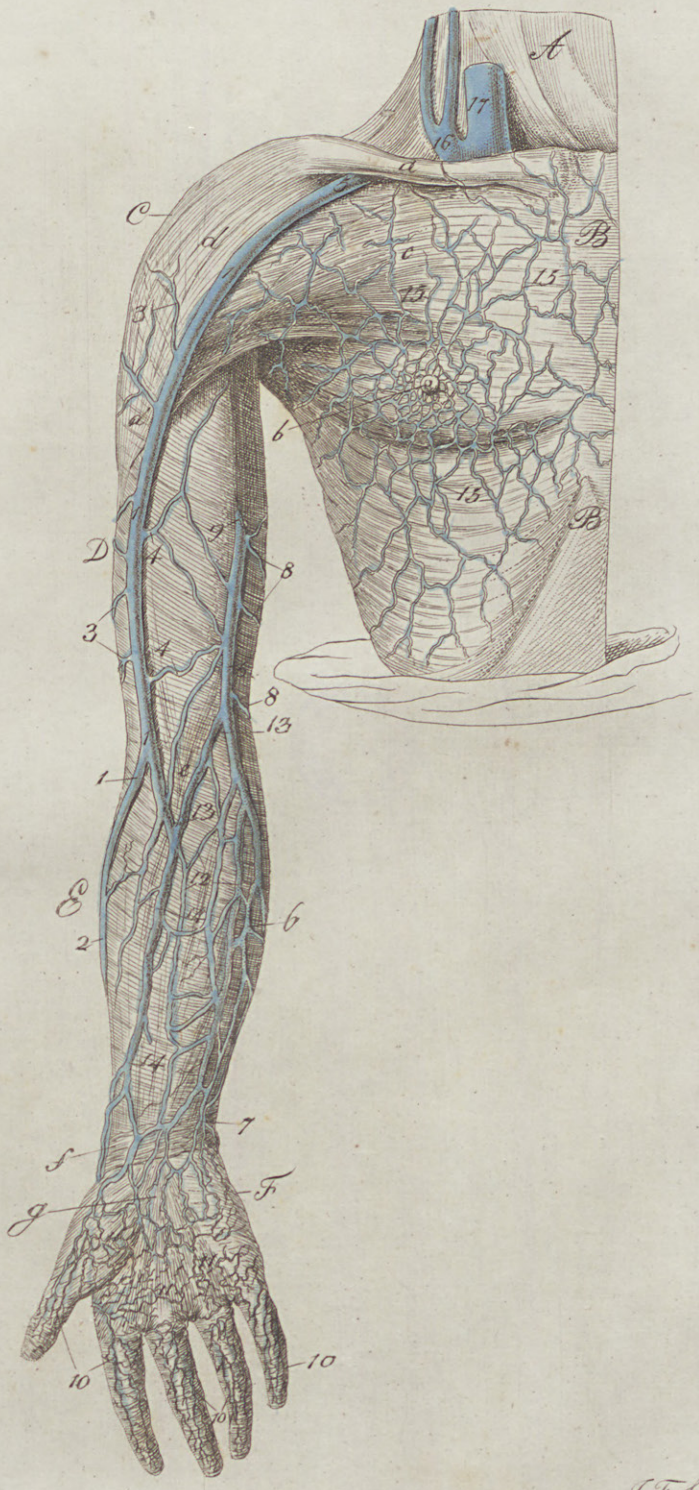


J. F. Schröter del. et sc.

TÖRTÉNELMI KÖNYVTÁR DEBRECEN

Tab. XI.

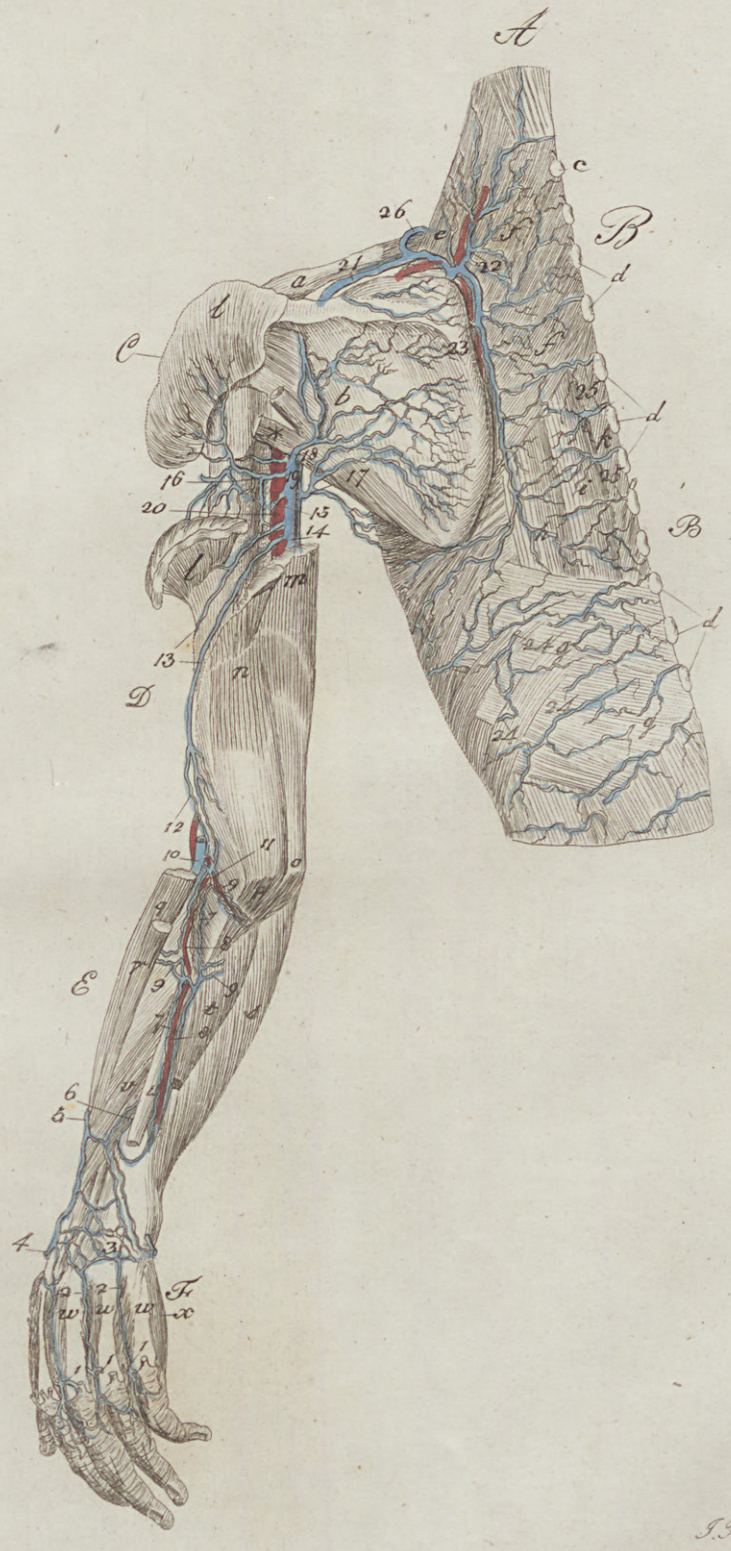


J. F. Schröter sc.

REVISTA DE DERECHO

Fig. 1.

Tab. XII.

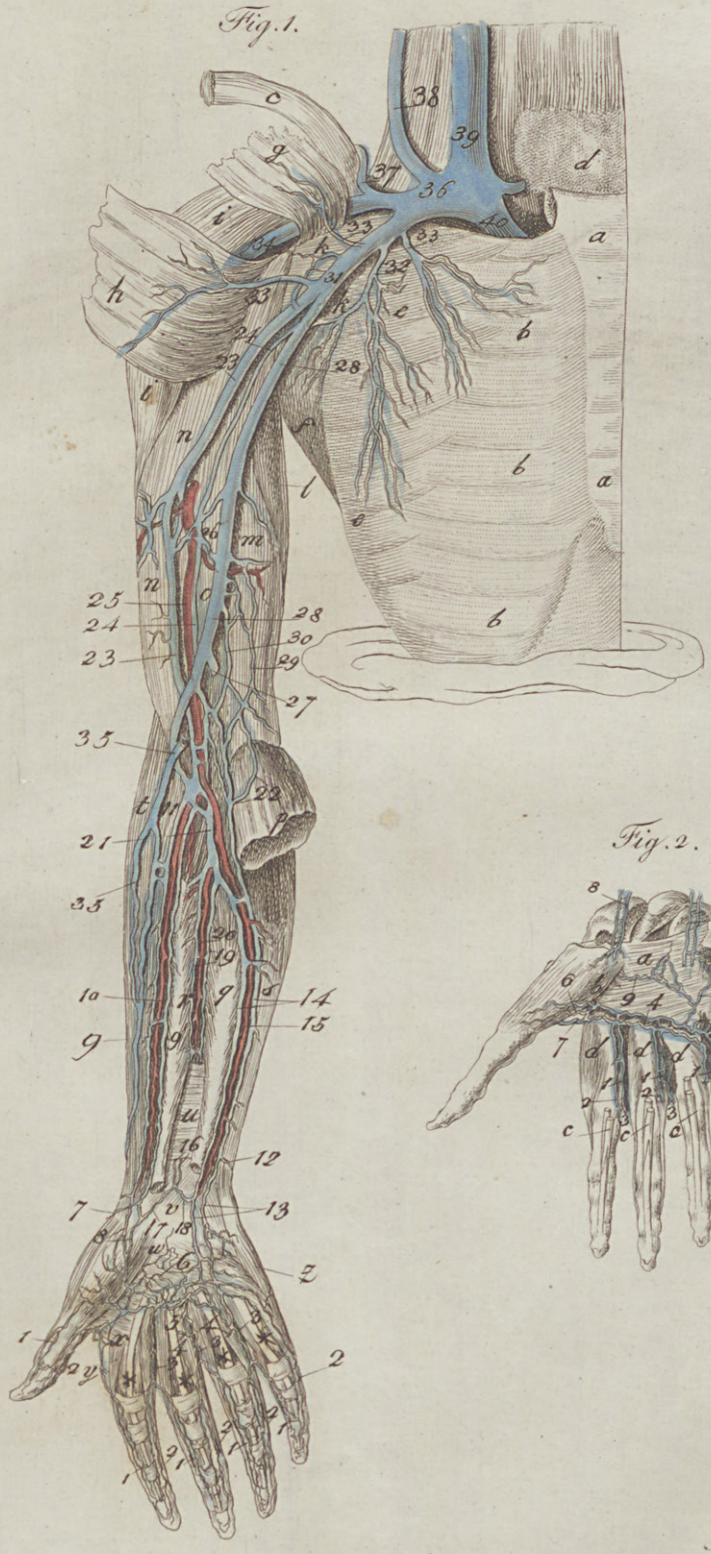

Fig. 2.



J. F. Schröter sc.

KÖNYVTÁR DEBRECEN ★ EGYETEMI

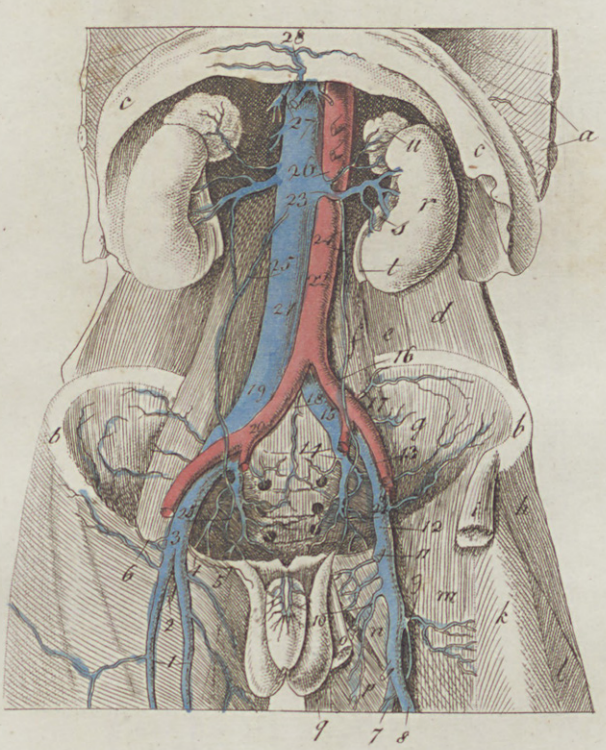


J. F. Schröter sc.

TUDTÁRI KÖNYVTÁR DEBRECEN

Fig. 1.



Fig. 2.



J. F. Schröter sc.

DEBRECEN KÖNYVTÁR EGYETEMI

Fig. 2.

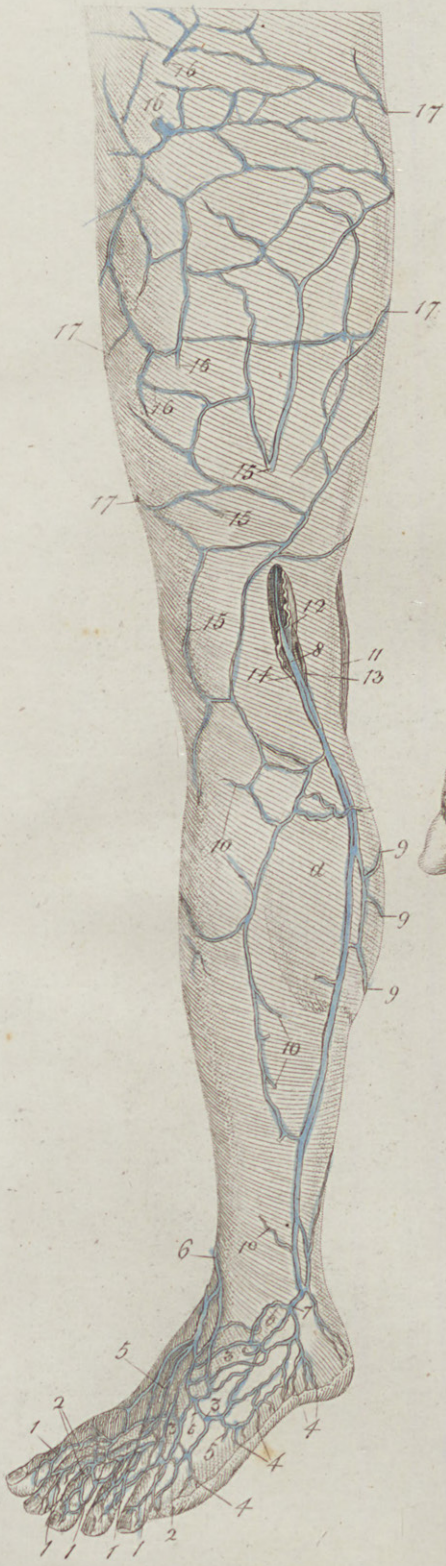

Fig. 3.



Fig. 1.

Tab. XV.

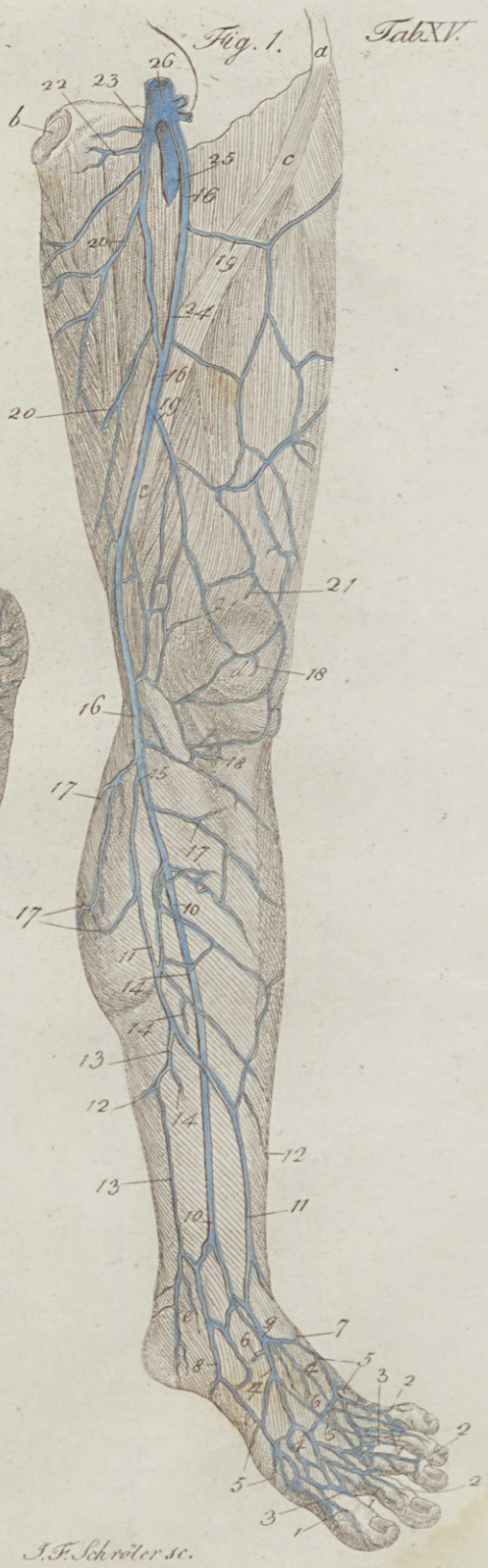

J. F. Schröter sc.

EGYETEMI KÖNYVTÁR DEBRECEN



J. F. Schröter sc.

PÉCSI EGYETEMI KÖNYVTÁR

Tab. XVII.

Fig. 1.

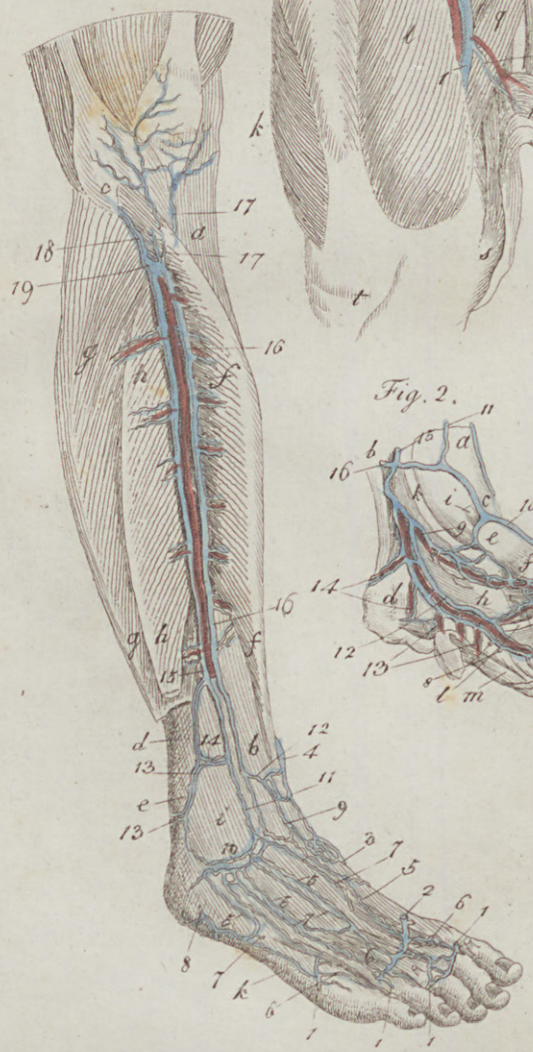

Fig. 2.

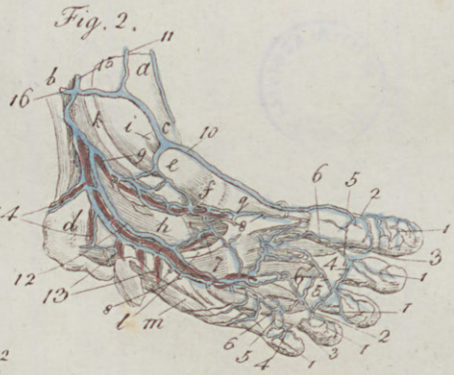

Fig. 3.

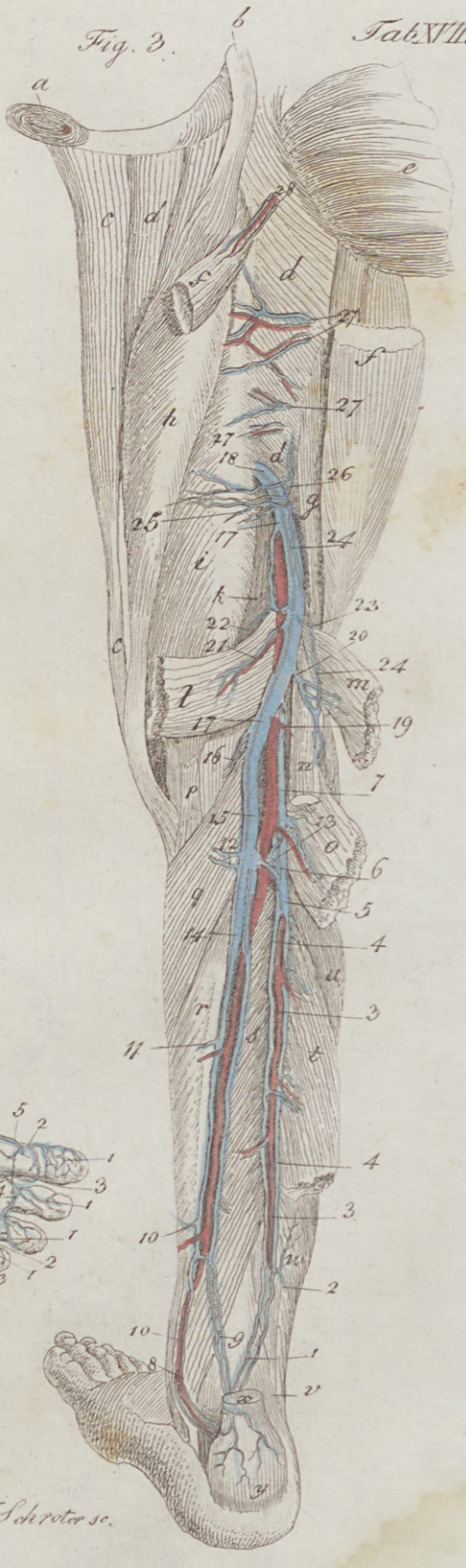

Fig. 4.

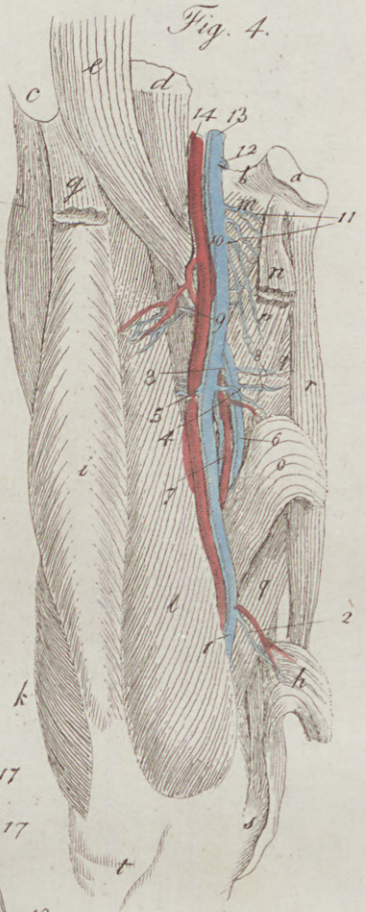

J. F. Schroter sc.

EGYETEMI KÖNYVTÁR
BIBLIOTECA

Tab. XVIII.

Fig. 1.

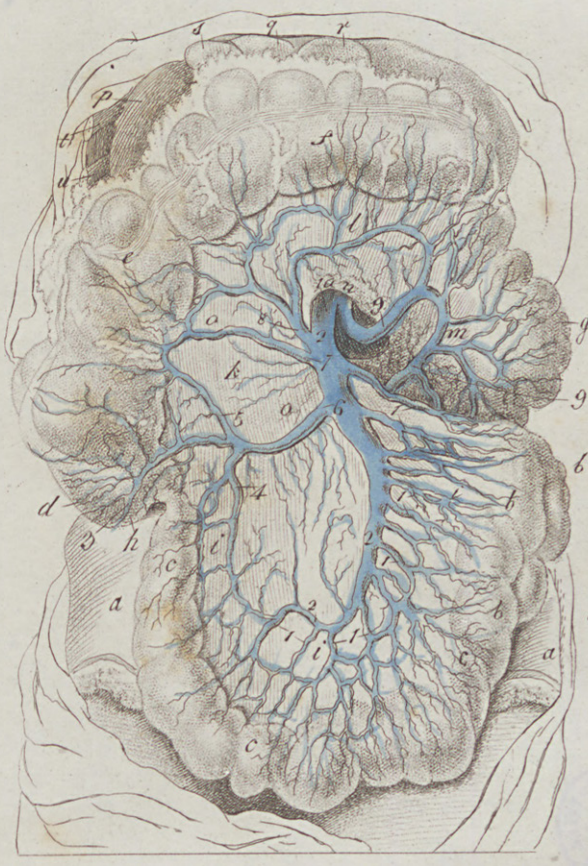

Fig. 2.



Fig. 3.

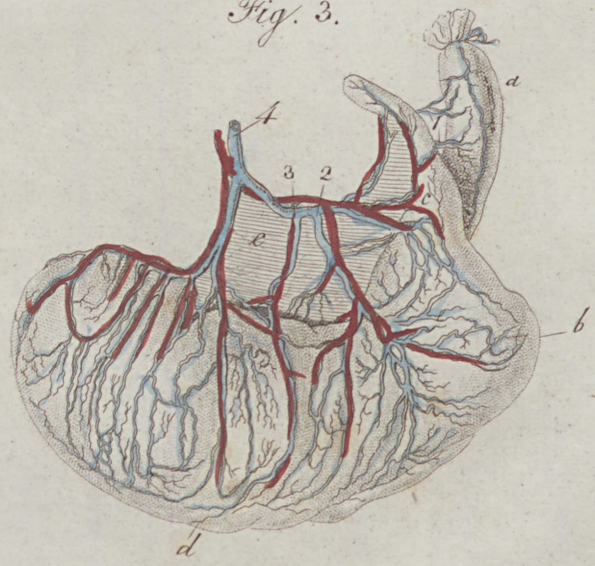

J. F. Schröter del. et sc.

EGYETEMI KÖNYVTÁR DEBRECEN

Tab. XIX.

Fig. 1.



Fig. 2.

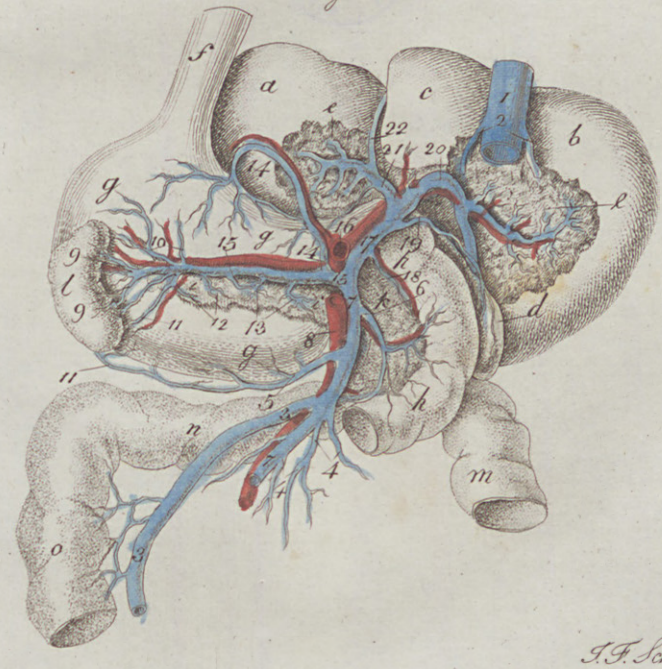

J. F. Schröter del. et sc.

TUDTÁRI KÖNYVTÁR
SZEGED

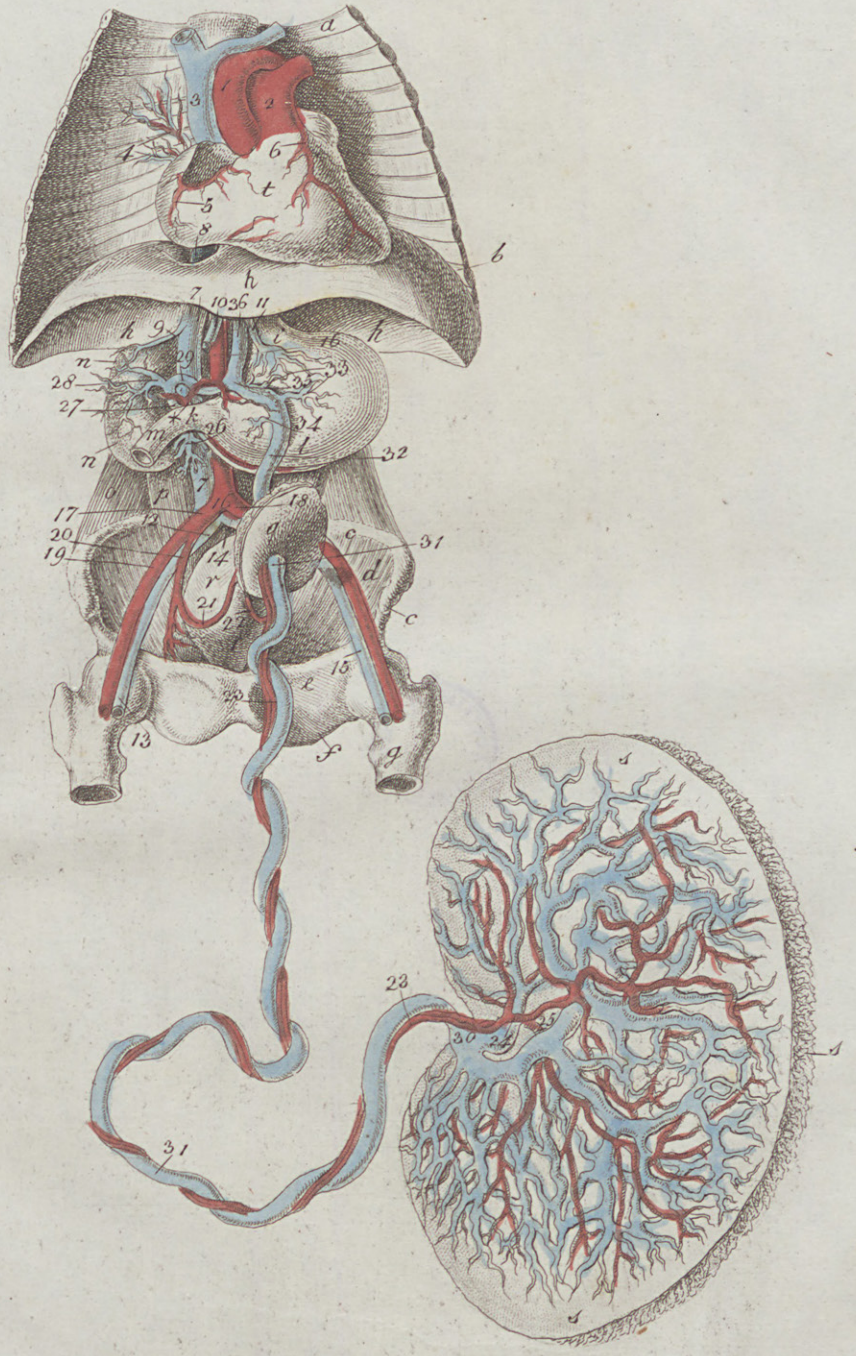


J. F. Schröter delet sc.

TECHNIKAI KÖNYVTÁR DEBRECEN

*Tab. I.*



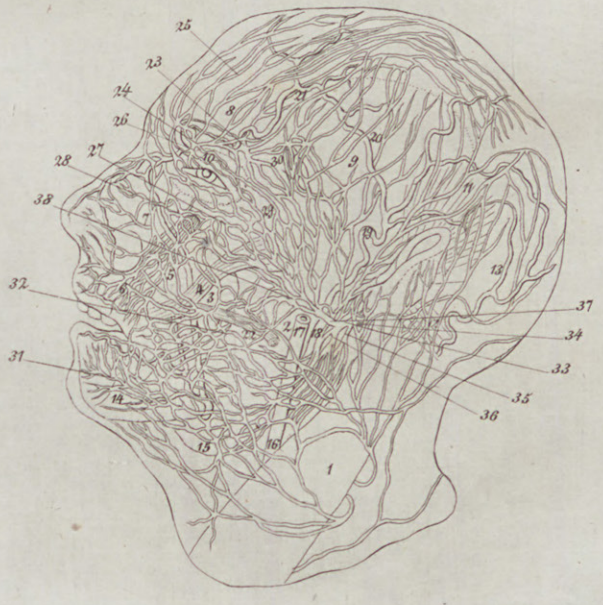


*J. F. Schröter del. et sculps.*

KÖNYVTÁR DEBRECEN

*Tab. II.*

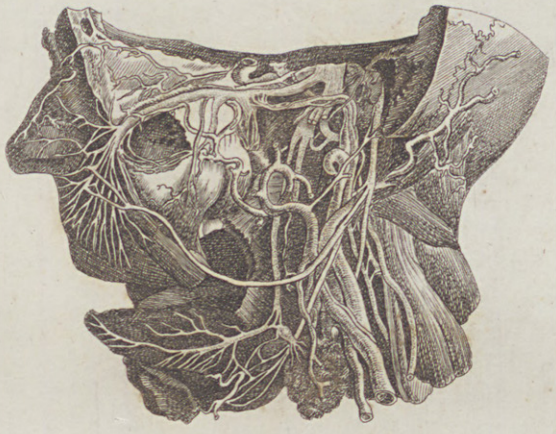

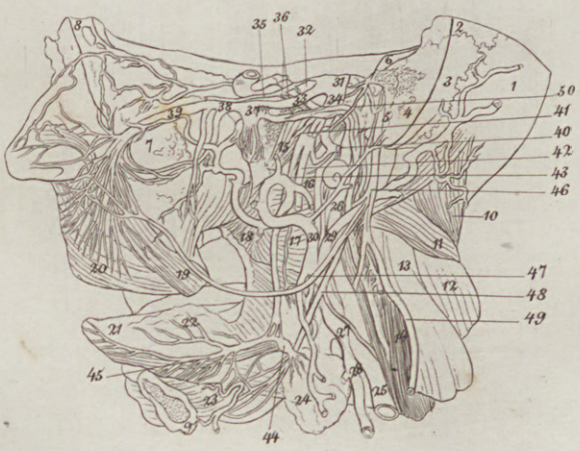


*J. F. Schröter del. et sculps.*

KÖNYVTÁR DEBRECEN TÖRTÉNELMI

*Tab. III.*




*J. F. Schröter sc. Lipsiae.*

DEBRECEN

Tab. IV.

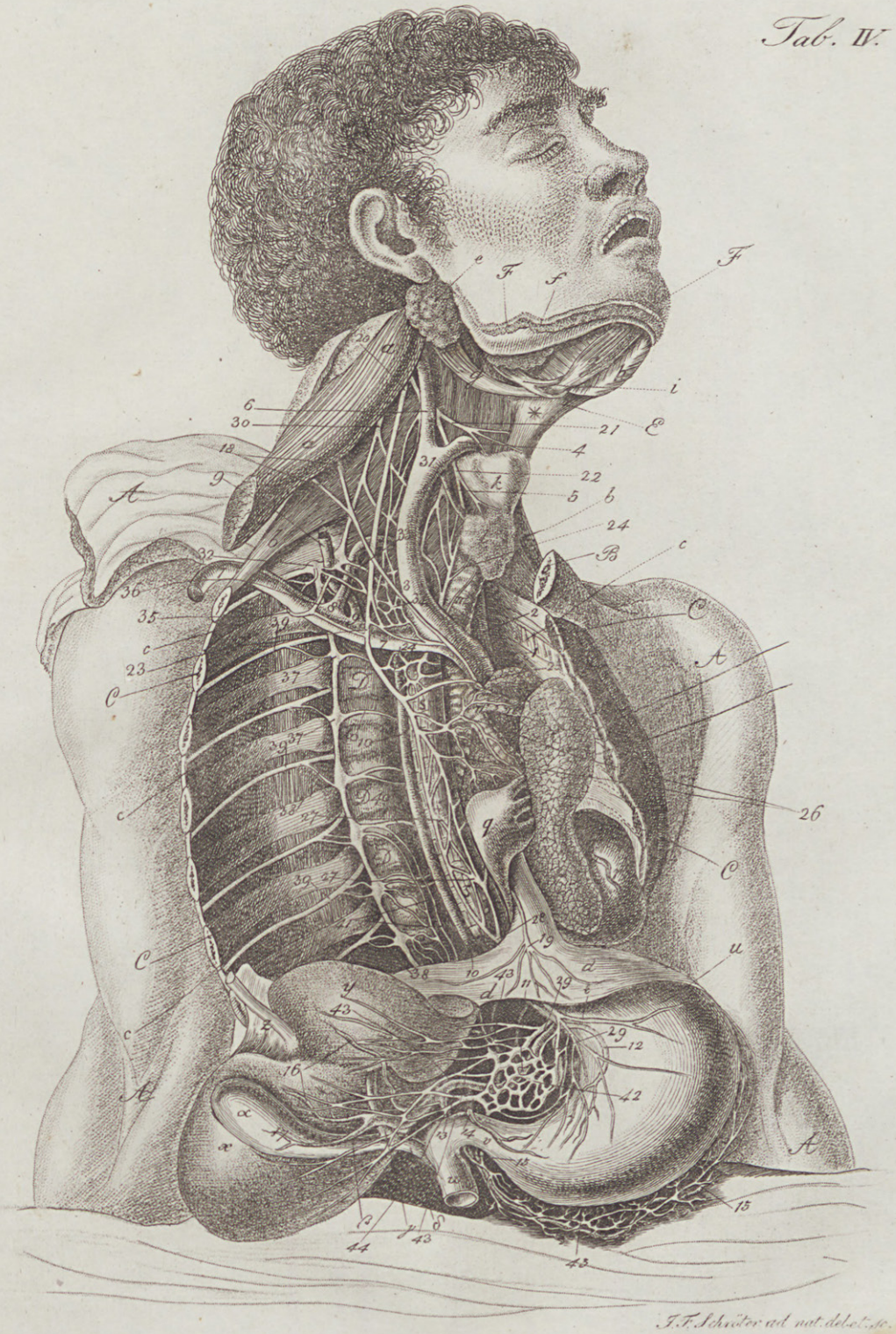


J. F. Schröter ad. nat. delet. sc.

DEBRECEN EGYETEMI KÖNYVTÁR

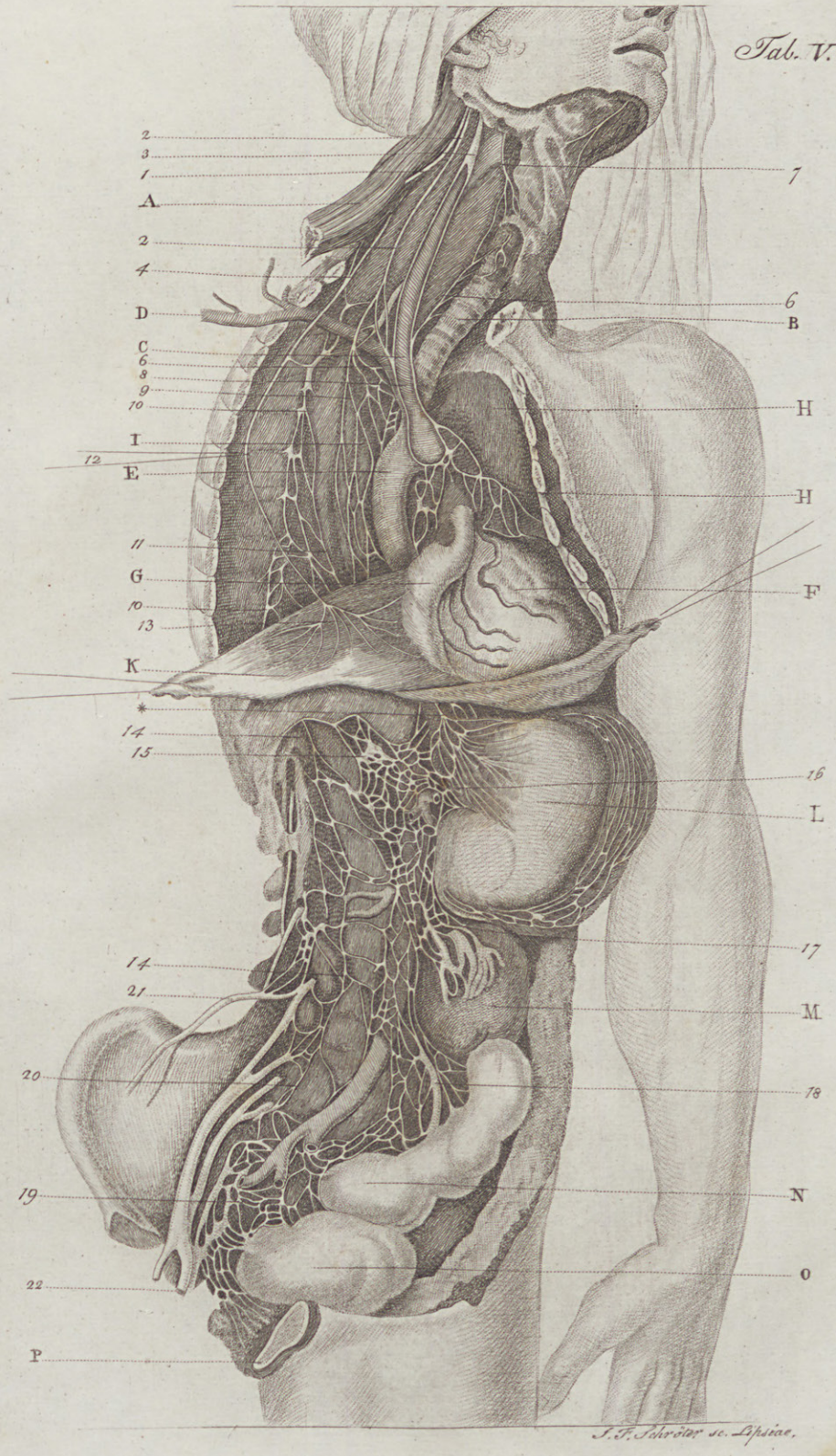
Tab. V.
2
3
1
A
2
4
D
C
6
8
9
10
I
12
E
11
G
10
13
K
*
14
15
14
21
20
19
22
P
7
6
B
H
H
F
16
L
17
M
18
N
O
J. F. Schröter sc. Lipsiae.

EGYETEMI KÖNYVTÁR DEBRECEN

*Tab. VI.*






J. F. Schröter del. et sculps.

EGYETEMI KÖNYVTÁR DEBRECEN

Tab. VII.

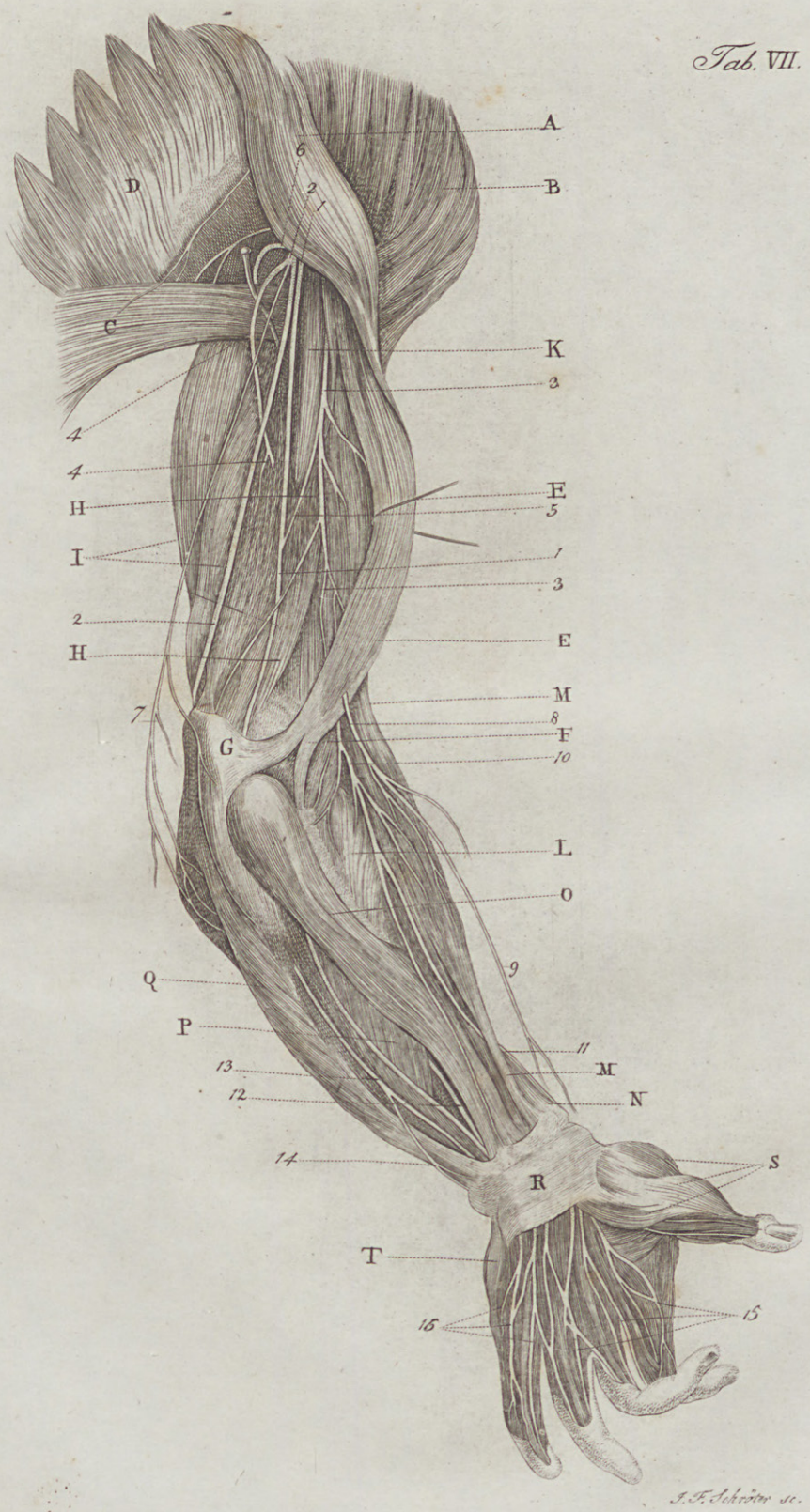
A
B
C
D
E
E
F
G
H
H
I
K
L
M
M
N
O
P
Q
R
S
T
1
2
3
4
4
5
6
7
8
9
10
11
12
13
14
15
16
I. F. Schröter sc.

ΙΟΝΙΟΝ ΠΑΝΕΠΙΣΤΗΜΙΟ ΒΙΒΛΙΟΘΗΚΗ

Tab. VIII.

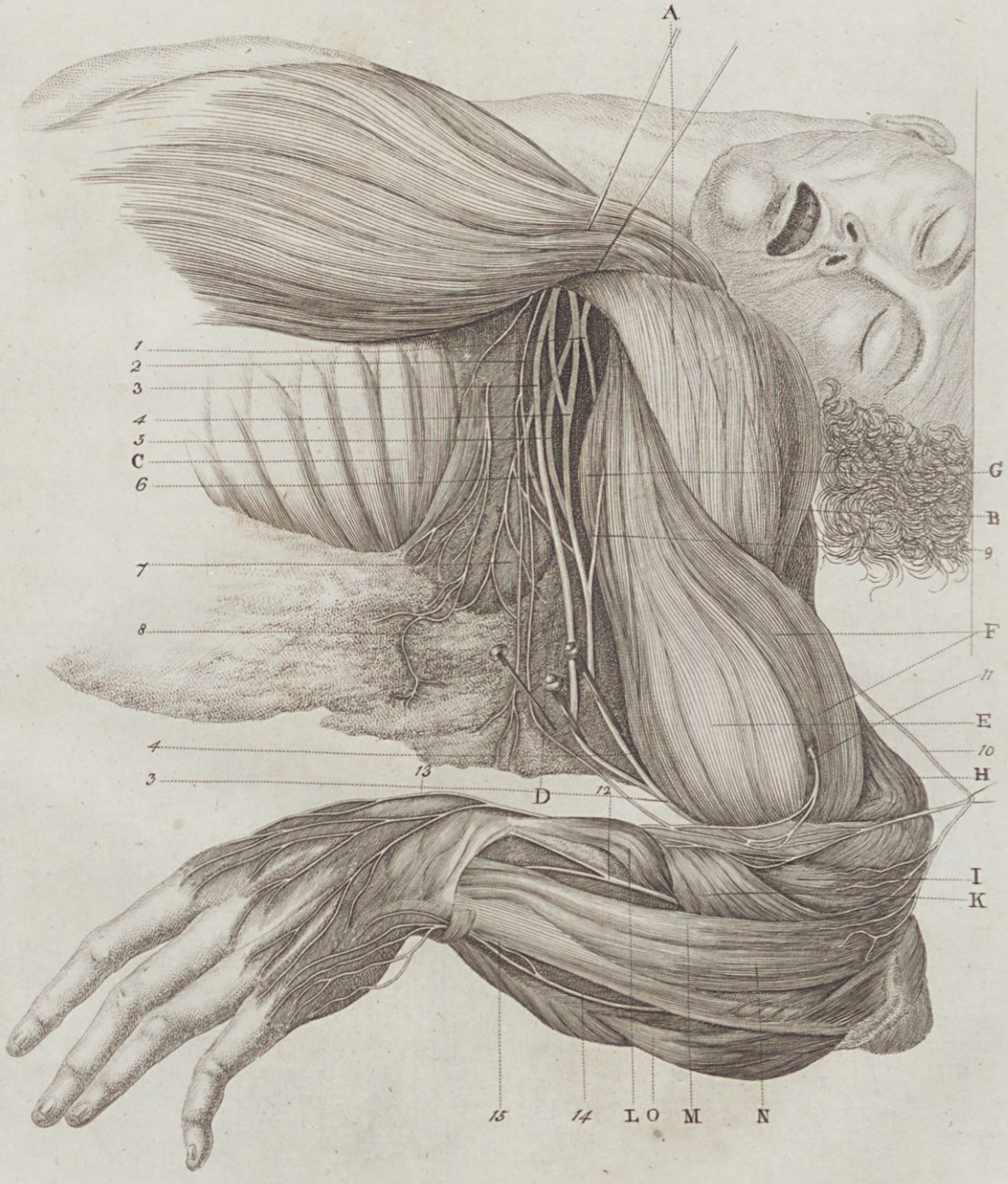


J. F. Schröter sc.

BOTHEM COMTYIAK GEBRECEN

*Tab. IX.*

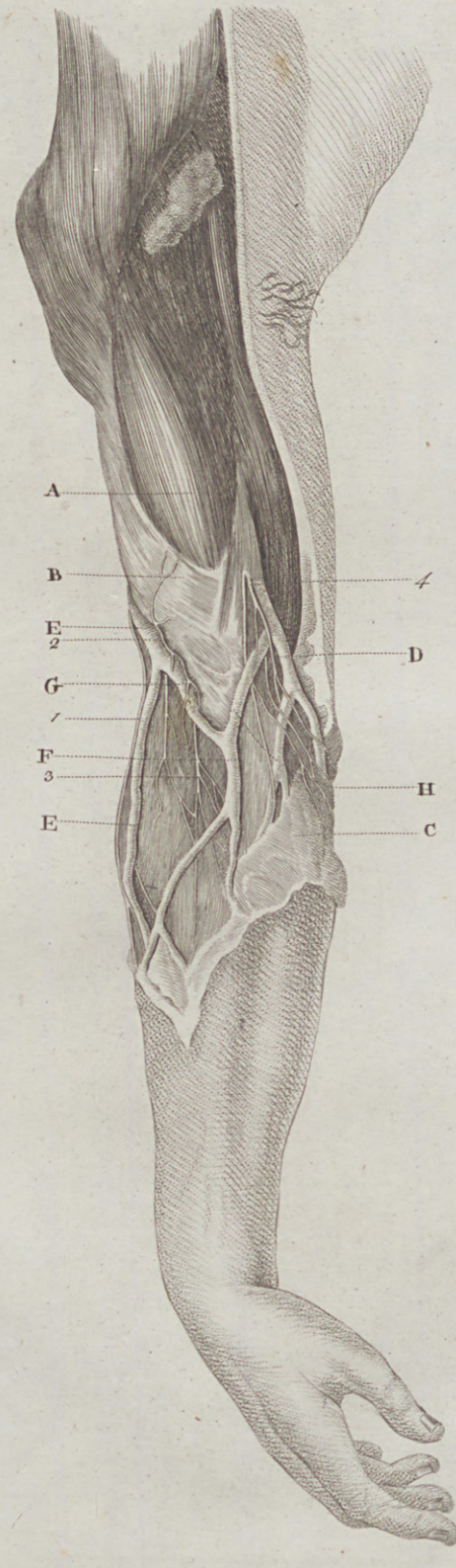


*J. F. Schröter sc.*

TECHNISCHE HOGESCHOOL DELFT

*Tab. X.*




*J. F. Schröter sc.*

ΕΘΝΙΚΟΝ ΚΩΝΣΤΑΝΤΕΙΟΝ ΑΘΗΝΩΝ

*Tab. XI.*

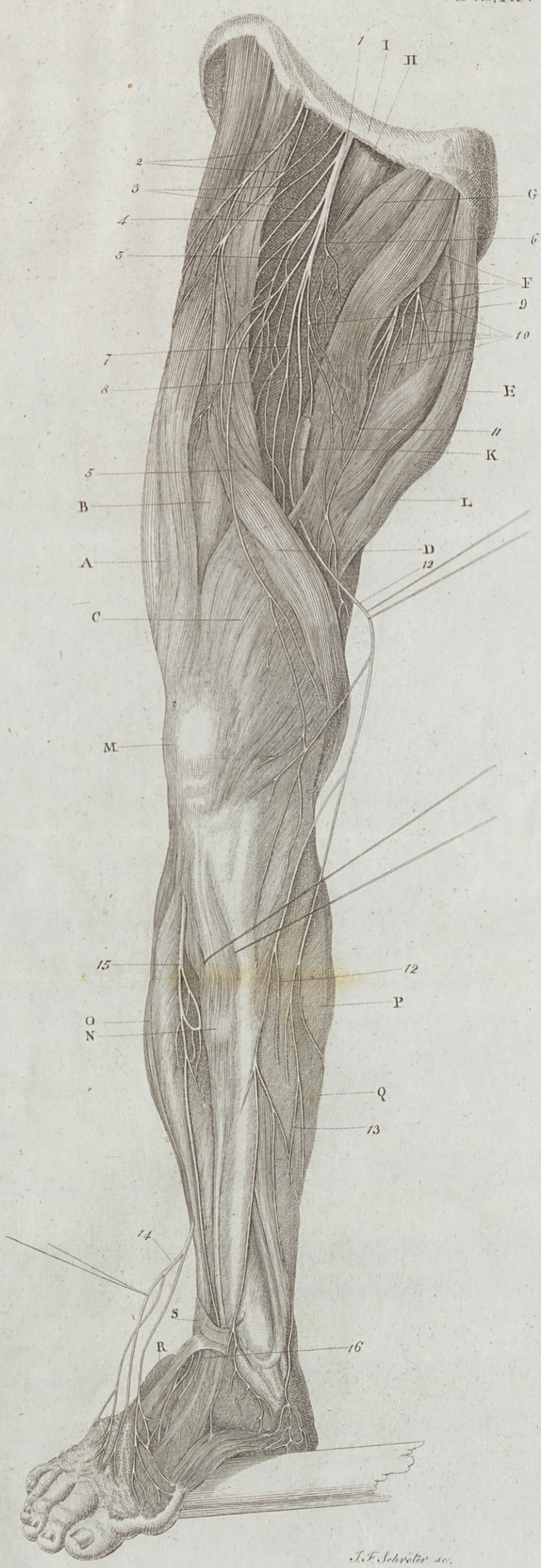


*J. F. Schröter sc.*

EGYETEMI KÖNYVTÁR DEBRECEN

*Tab. XII.*




*J. F. Schröter sc.*

TÖRTÉNELMI KÖNYVTÁR BUDAPEST

Fig. 2.

Tab. XIII.

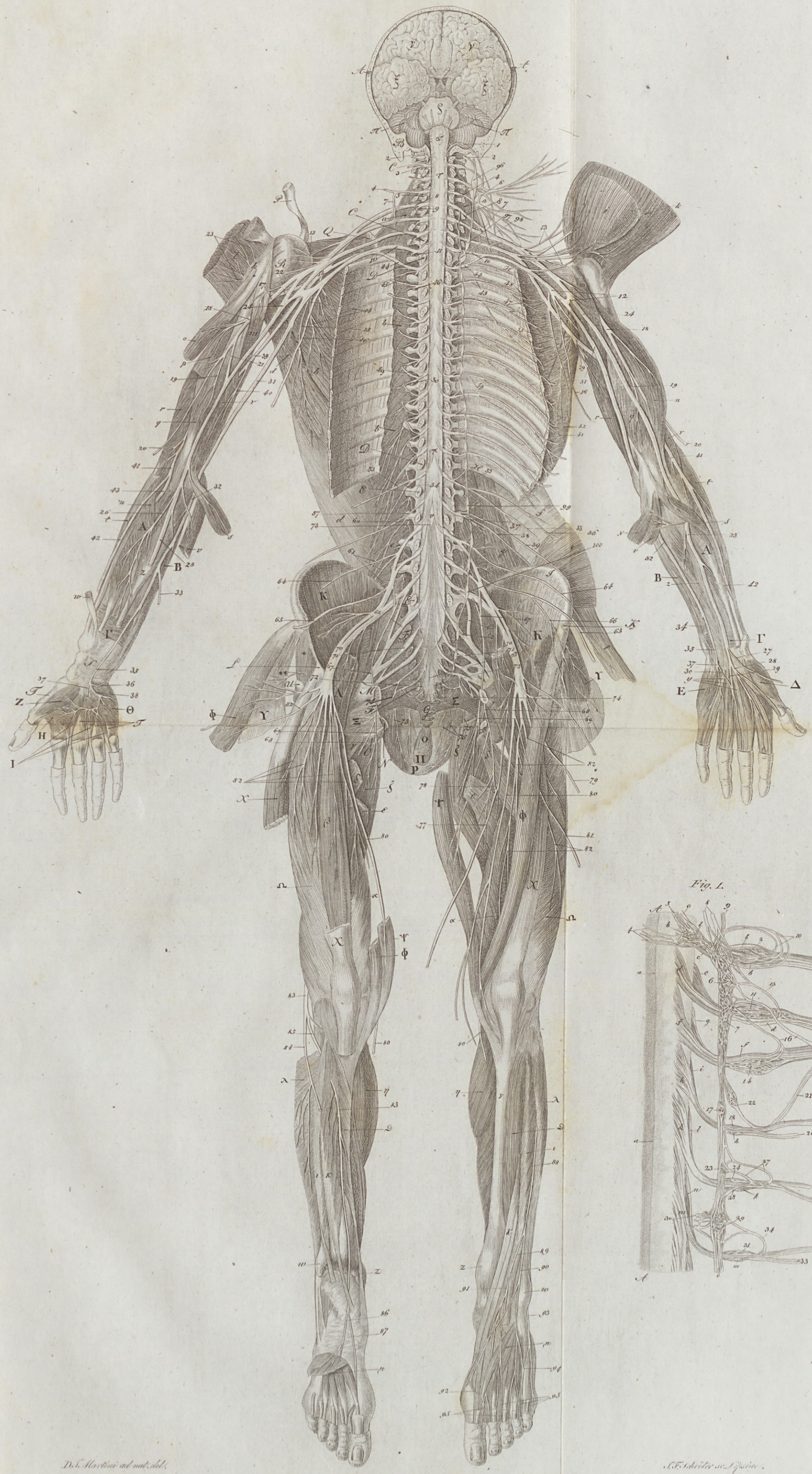

Fig. 1.



D.L. Martini ad nat. del.

J.F. Schröter sc. Lipsiae.

MAGYAR KÖNYVTÁR DEBRECEN

Fig. 3.



Fig. 4.



Fig. 7.



Fig. 2.



Fig. 1.



Fig. 5.



Fig. 6.



J. F. Schröter sc. Lipsiae.

Fig. 1.



Fig. 3. Tab. II.



Fig. 2.





Fig. 4.

J. F. Schröter sc.

DEBRECEN KÖNYVTÁR EGYETEMI

Tab. III.

Fig. 1.



Fig. 2.



J. F. Schröter sc.

LOVELEM KÖNYVTÁR DEBRECEN

Tab. IV.



J. F. Schröter sc.

EGYETEMI KÖNYVTÁR OSZKÁLY

Tab. V.




J. F. Schröter sc.

EGYETEMI KÖNYVTÁR GEDELLEN

Fig. 1.

Fig. 2.

Tab. VI.



J. F. Schröter sc.

TOLVÁCHI KÖNYVTÁR DEBRECEN

Tab. VII.

Fig. 1.



Fig. 3.

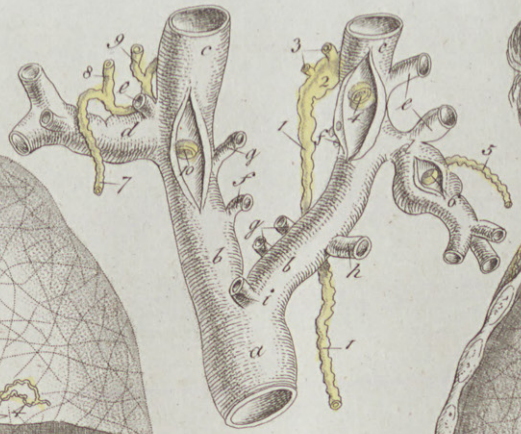

Fig. 2.

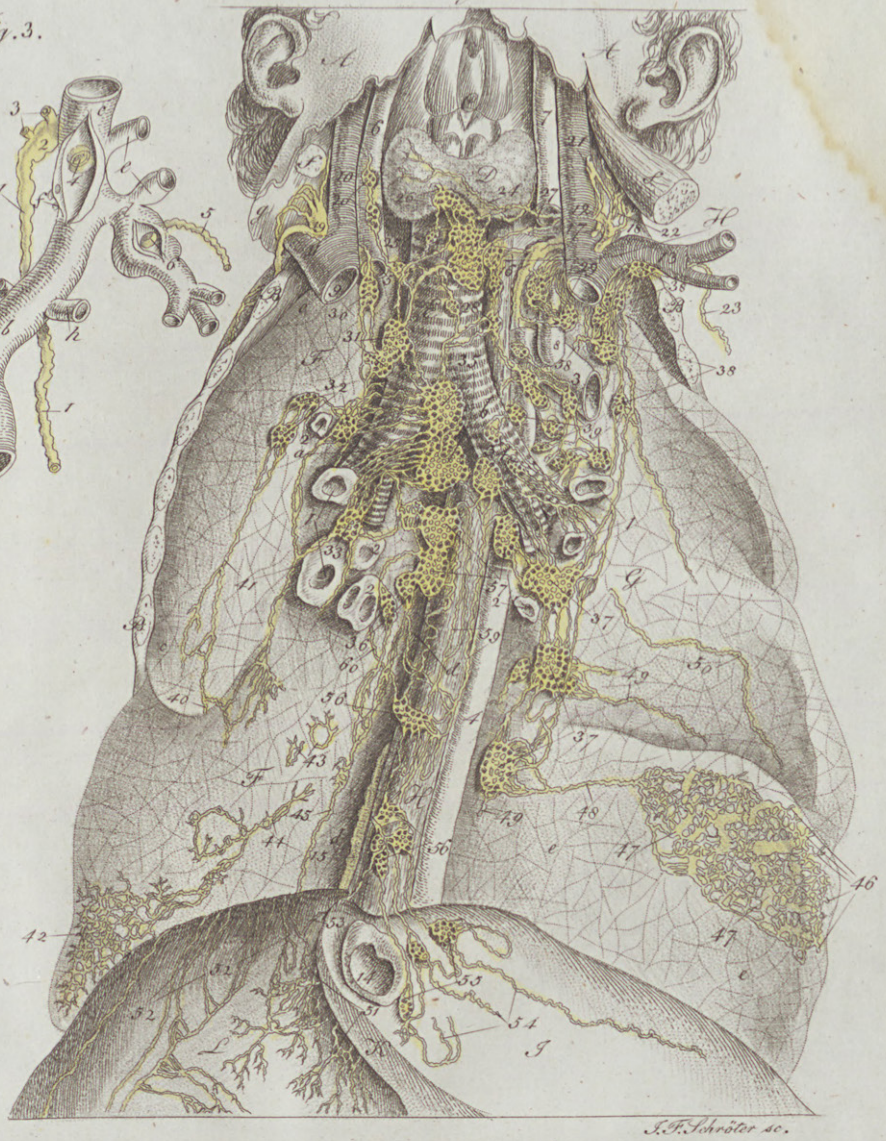

J. F. Schröter sc.

EGYETEMI KÖNYVTÁR DEBRECEN

Tab. VIII.

Fig. 3.



Fig. 1.



Fig. 2.



J. F. Schröter del. et sc.

EGYETEMI KÖNYVTÁR DEBRECEN

Tab. IX.

Fig. 3.



Fig. 1.



Fig. 2.



J. F. Schröter del. et sc.

KÖNYVTÁR DEBRECEN

Fig. 1.



Fig. 3.

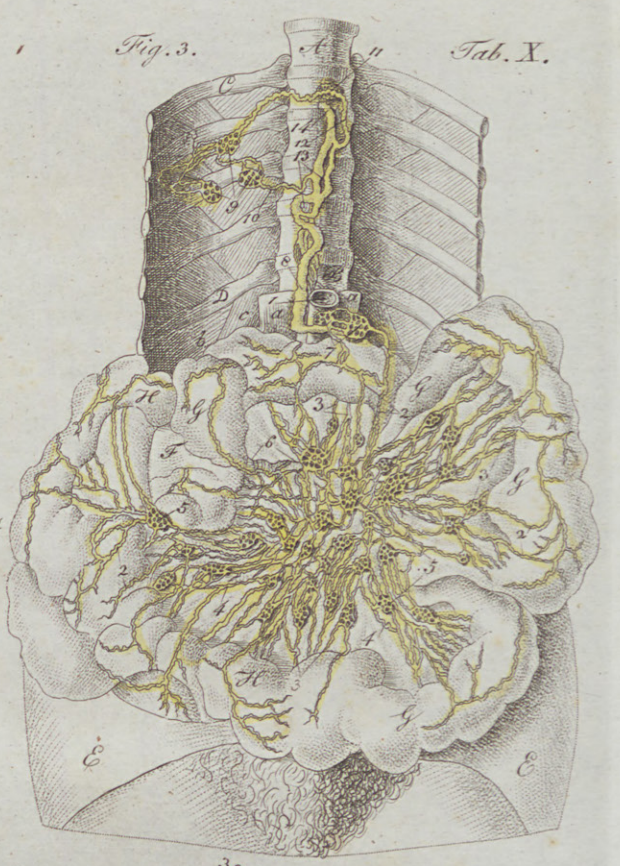

Tab. X.

Fig. 2.

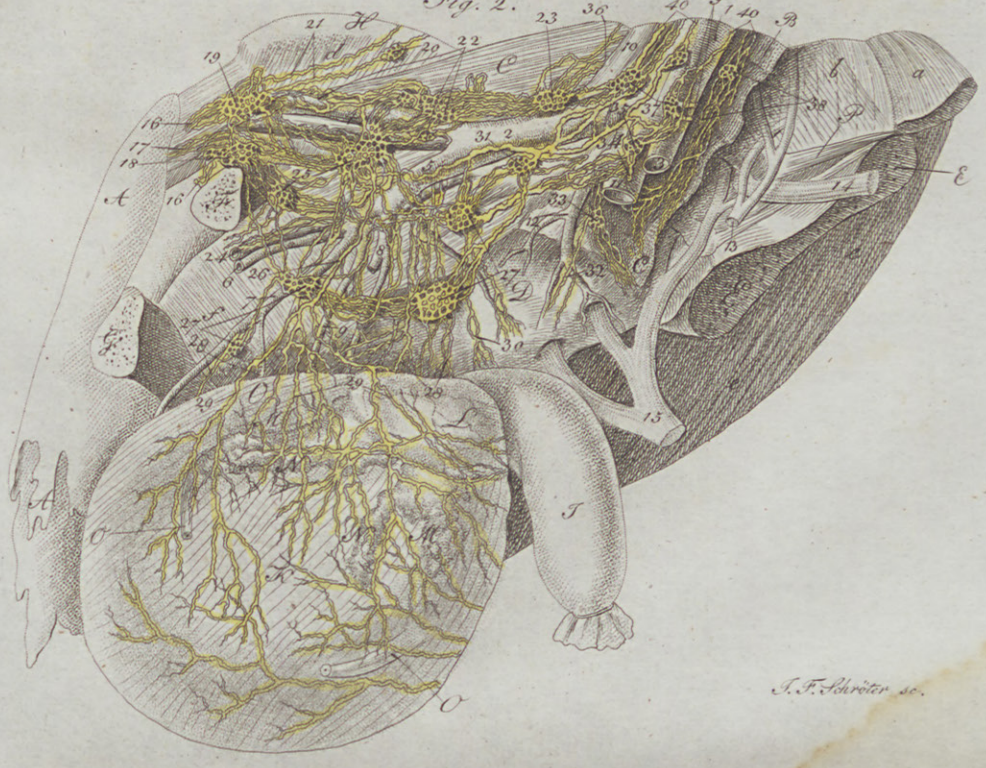

J. F. Schröter sc.

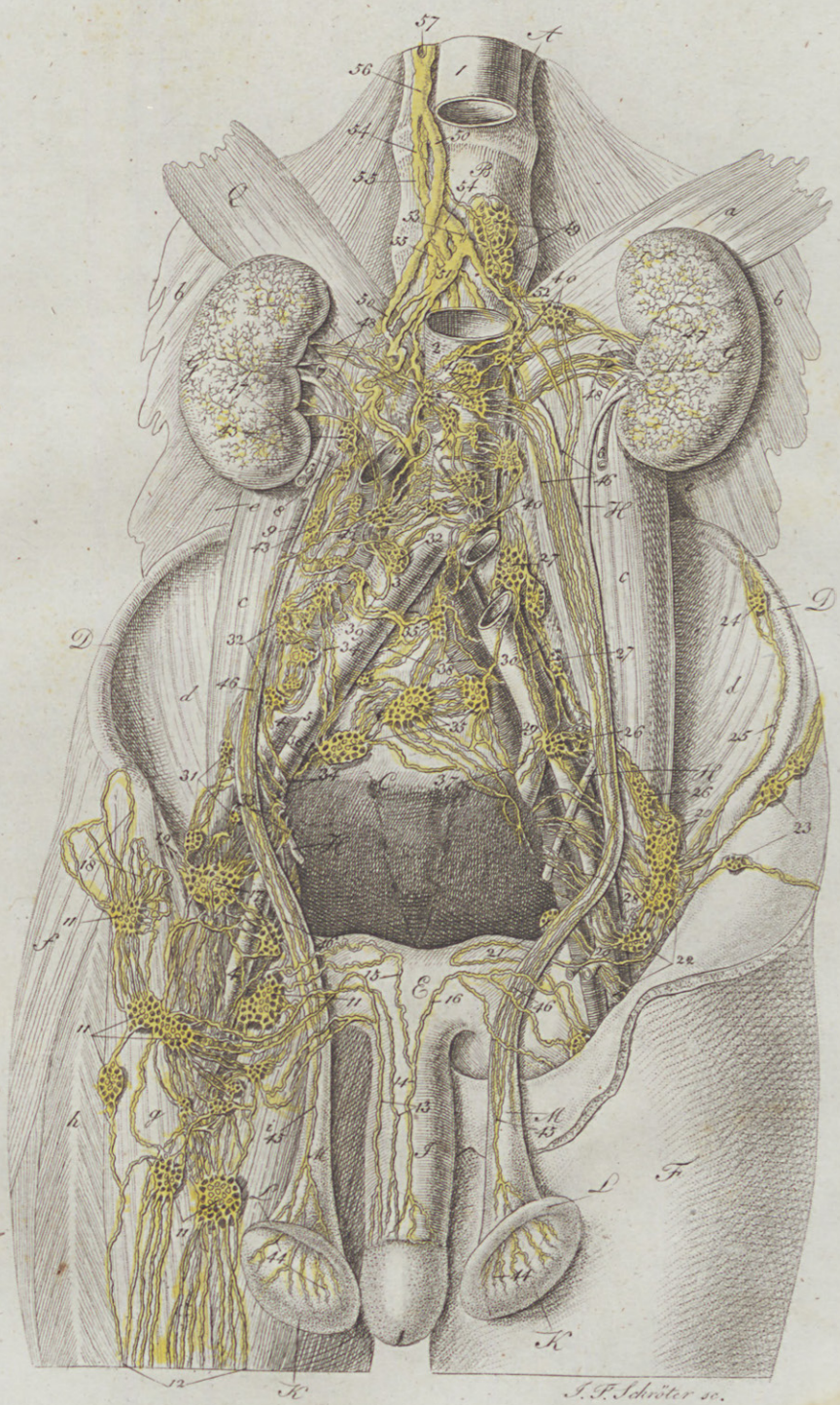

J. F. Schröter sc.

Tab. XII.



Fig. 3.

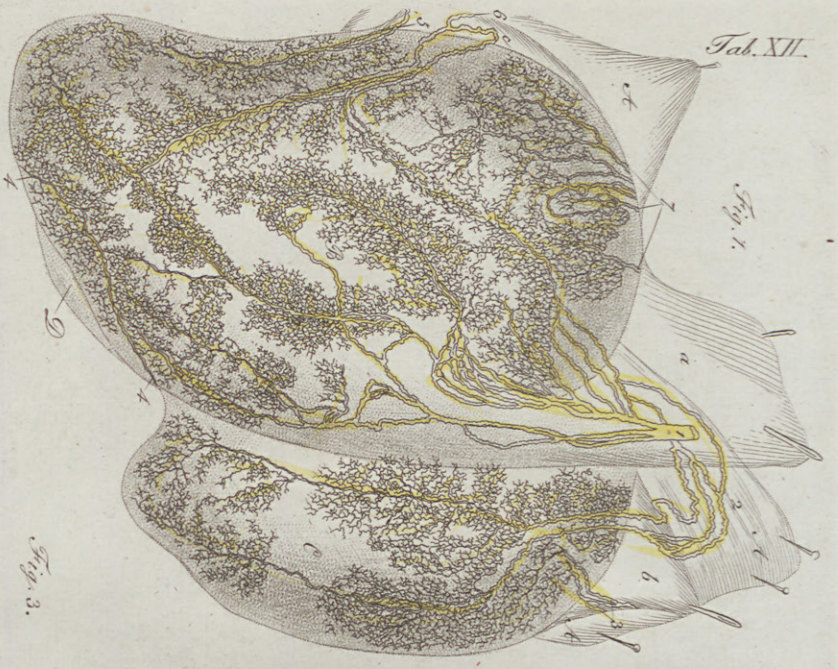

Fig. 1.



Fig. 2.

Tab. XIII.



J. F. Schröter ad nat. del. et sc.

Fig. 2. Tab. XIV.

Fig. 1.

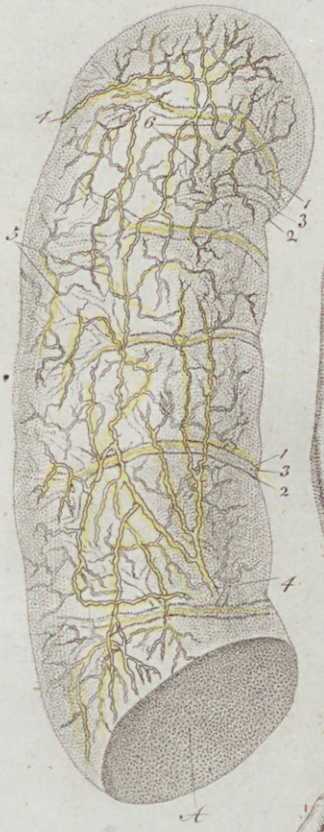



A. F. Schröter sc.

Tab. XV.

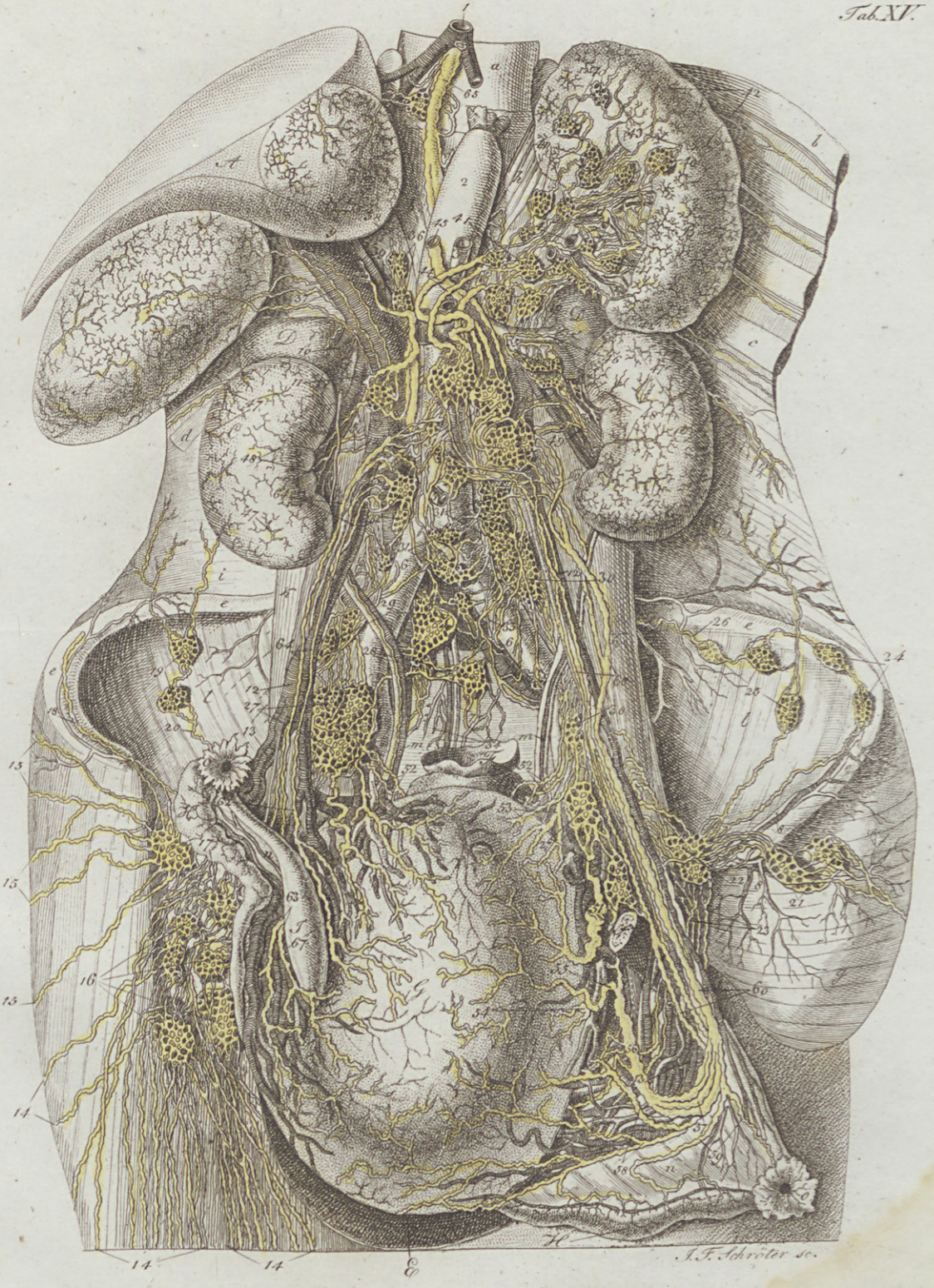

J. F. Schröter sc.

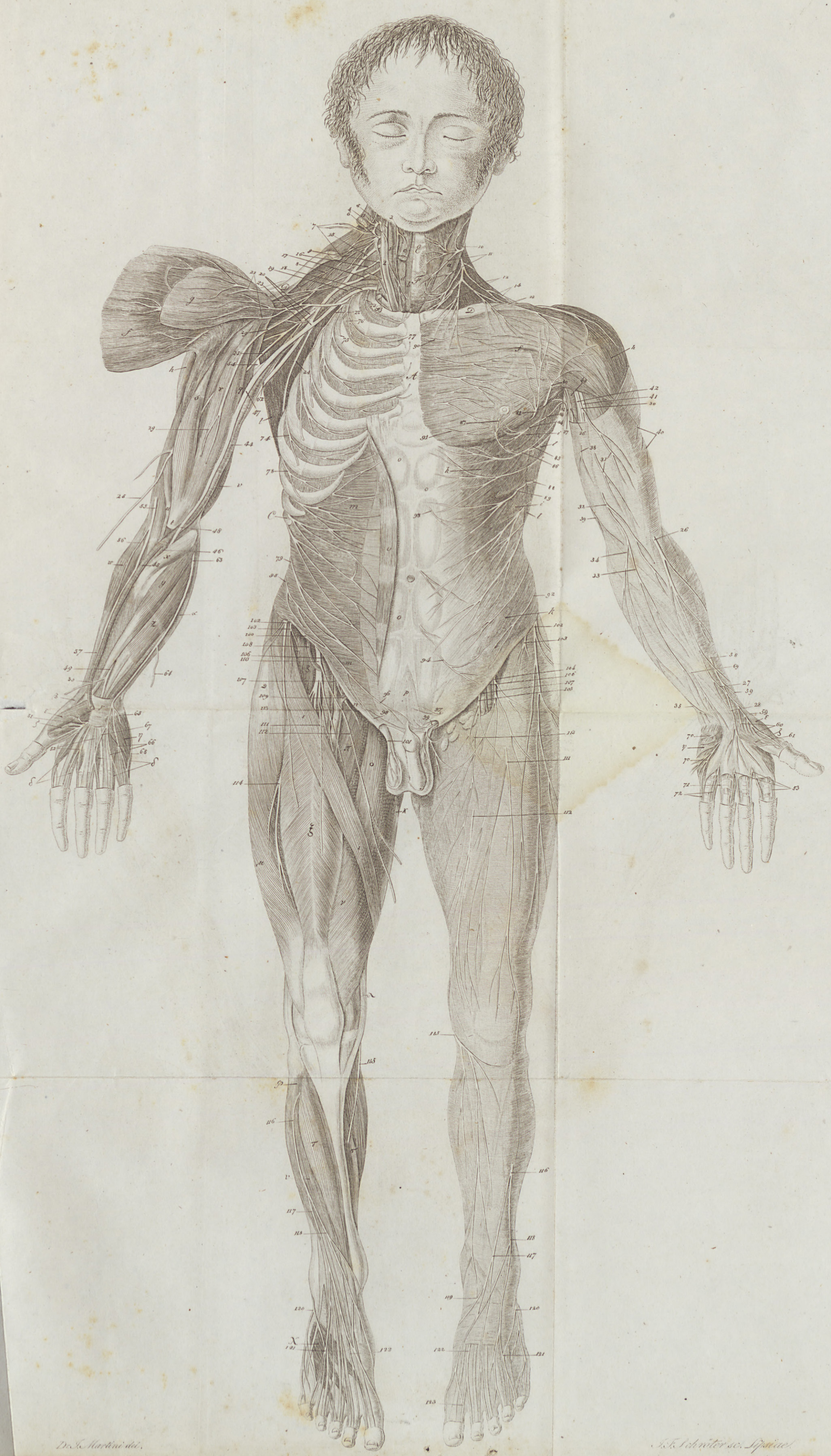

Dr. L. Martini del.

J. F. Schröter sc. Lipsiae.

EGYETEMI KÖNYVTÁR DEBRECEN

Tab. II.




D. J. Martini ad nat. del.

J. F. Schröter sc. Lipsiae.

LEYDEN UNIVERSITY LIBRARY




D.J. Marrini ad nat. del.

J.F. Schröter sc. Lipsiae.

SZÉCHÉNYI KÖNYVTÁR

Fig. 1.

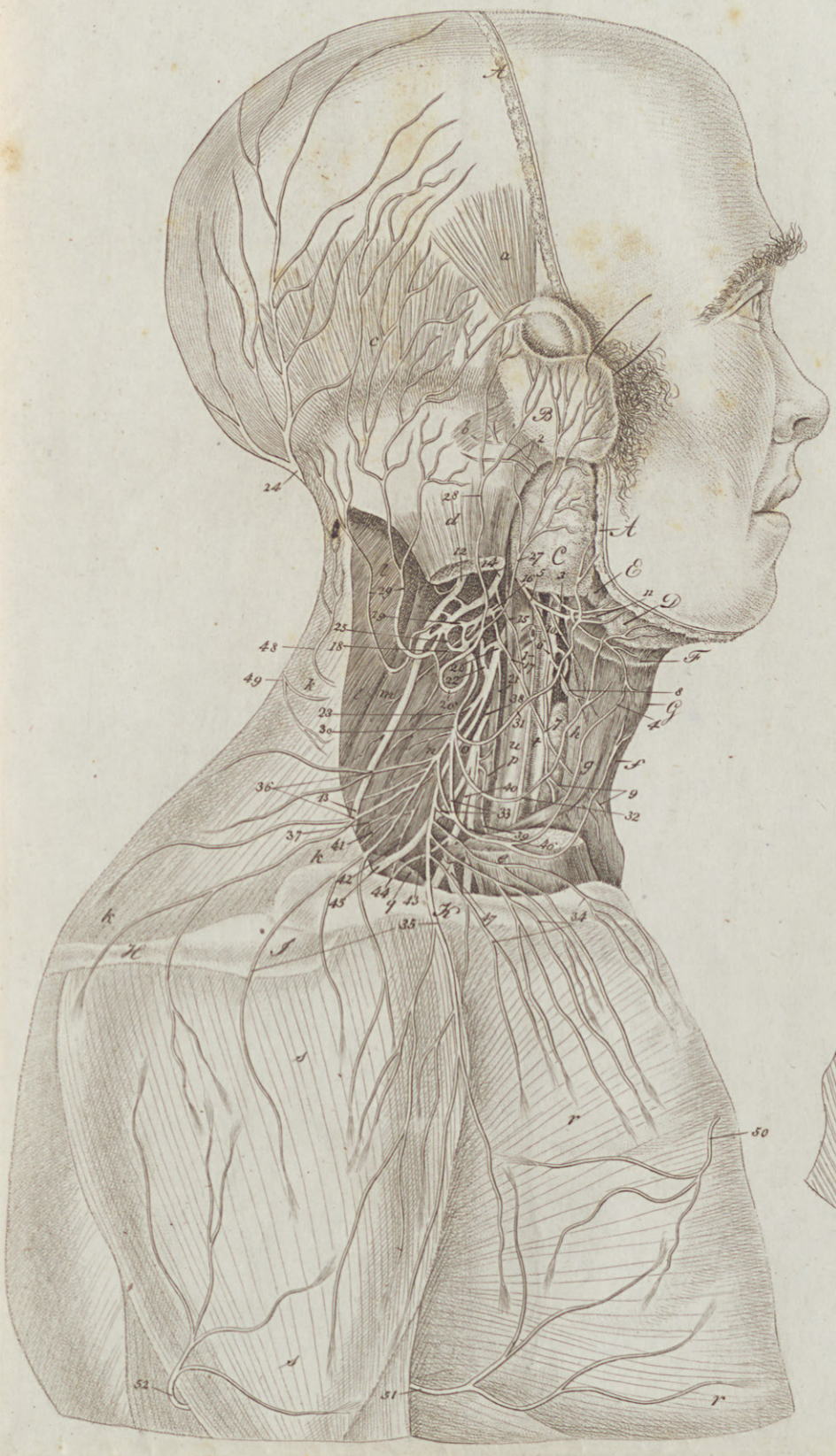

Fig. 2.



Fig. 4.



Fig. 3.

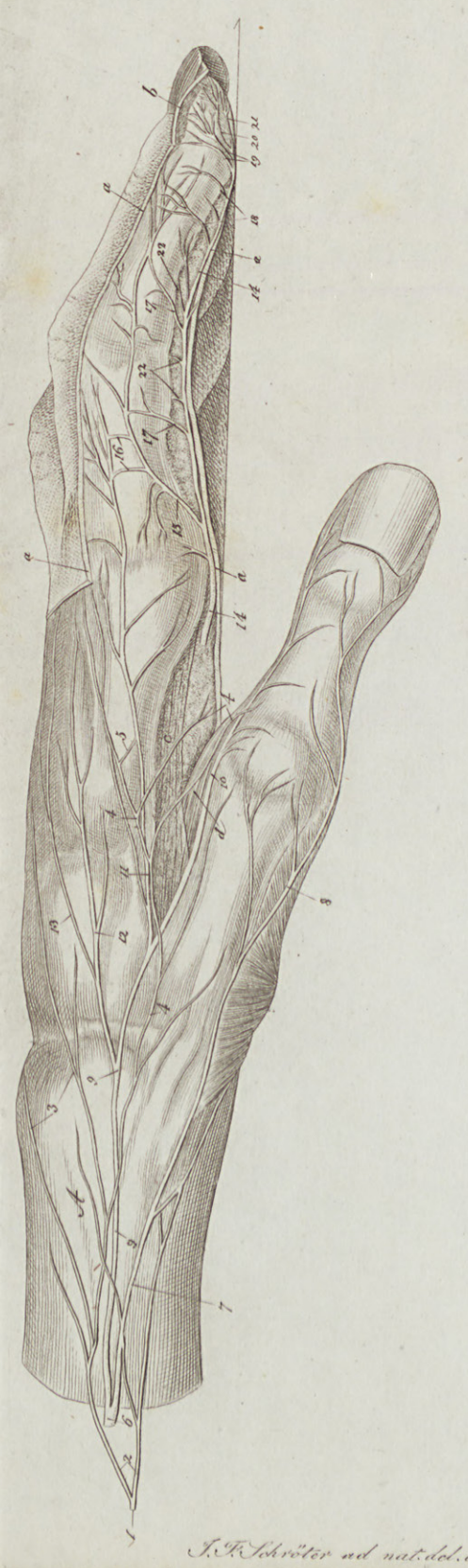

J. F. Schröter ad nat. del. et sc.

EGYETEMI KÖNYVTÁR DEBRECEN

Fig. 1.



Fig. 3.



Fig. 2.

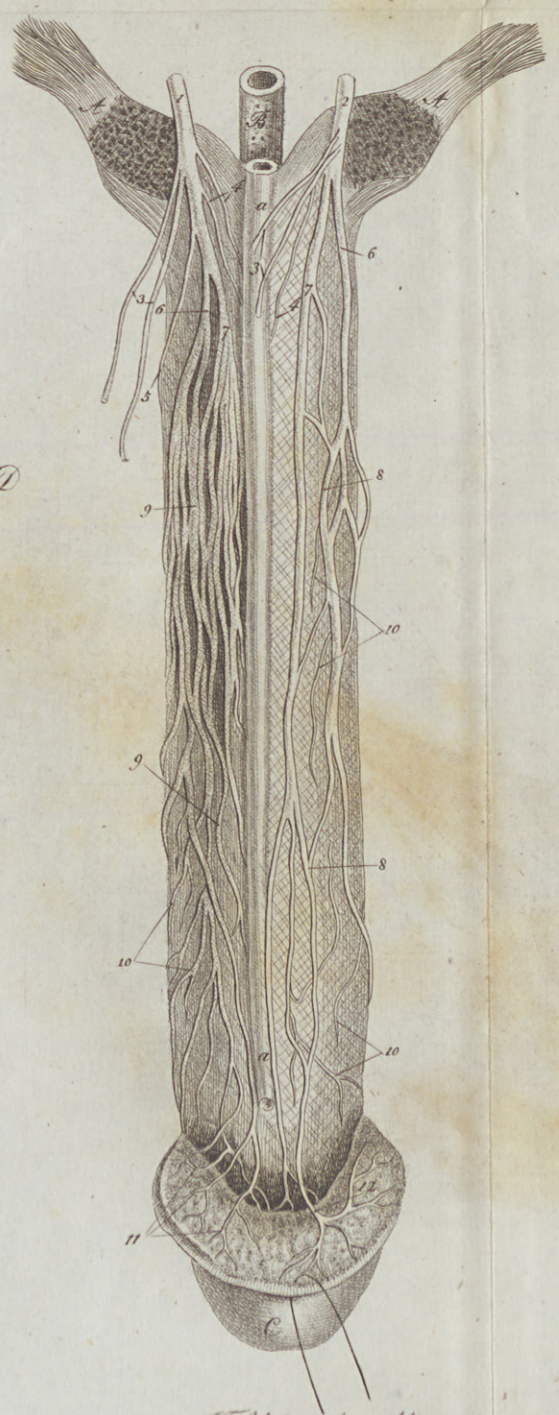

Fig. 4.

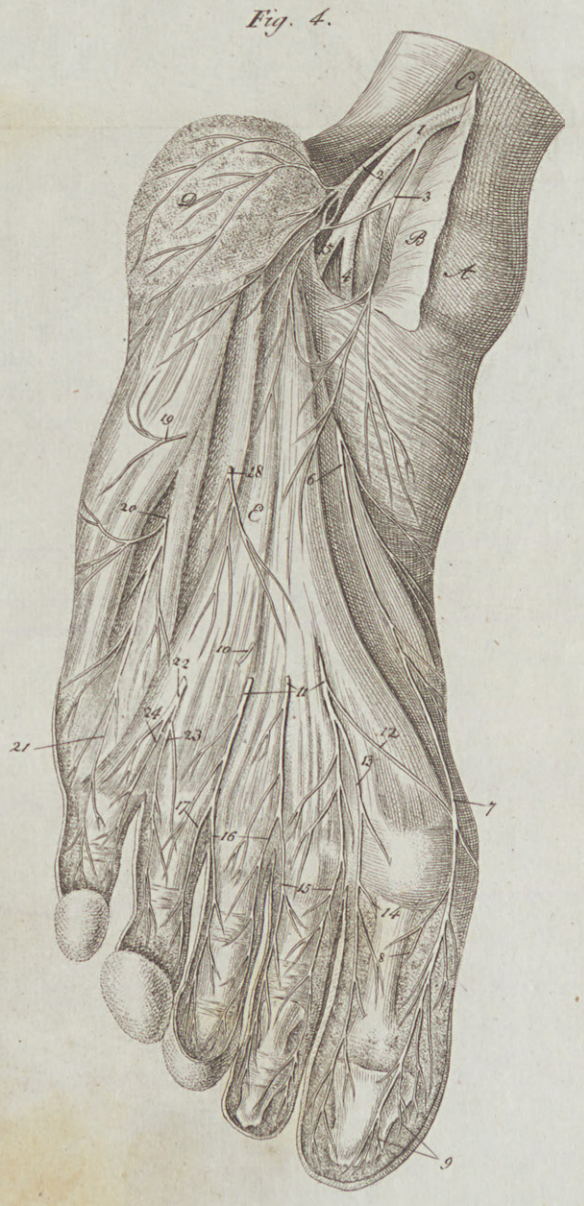

D. J. Martini ad nat. del.

J. F. Schröter ad nat. del.

J. F. Schröter sc. Lipsiae.

KÖNYVTÁR DEBRECEN

Fig. 1.

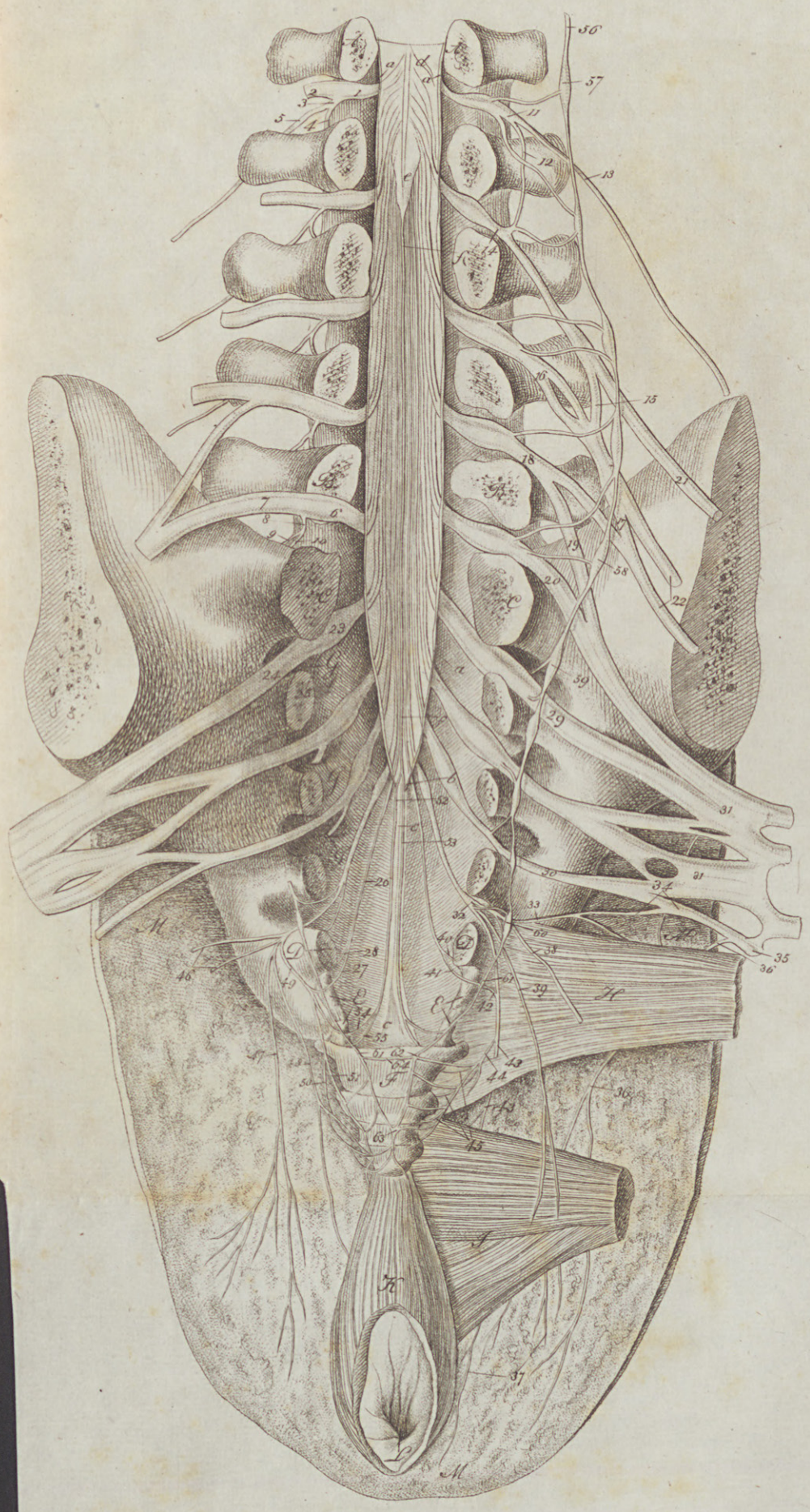

Fig. 2.

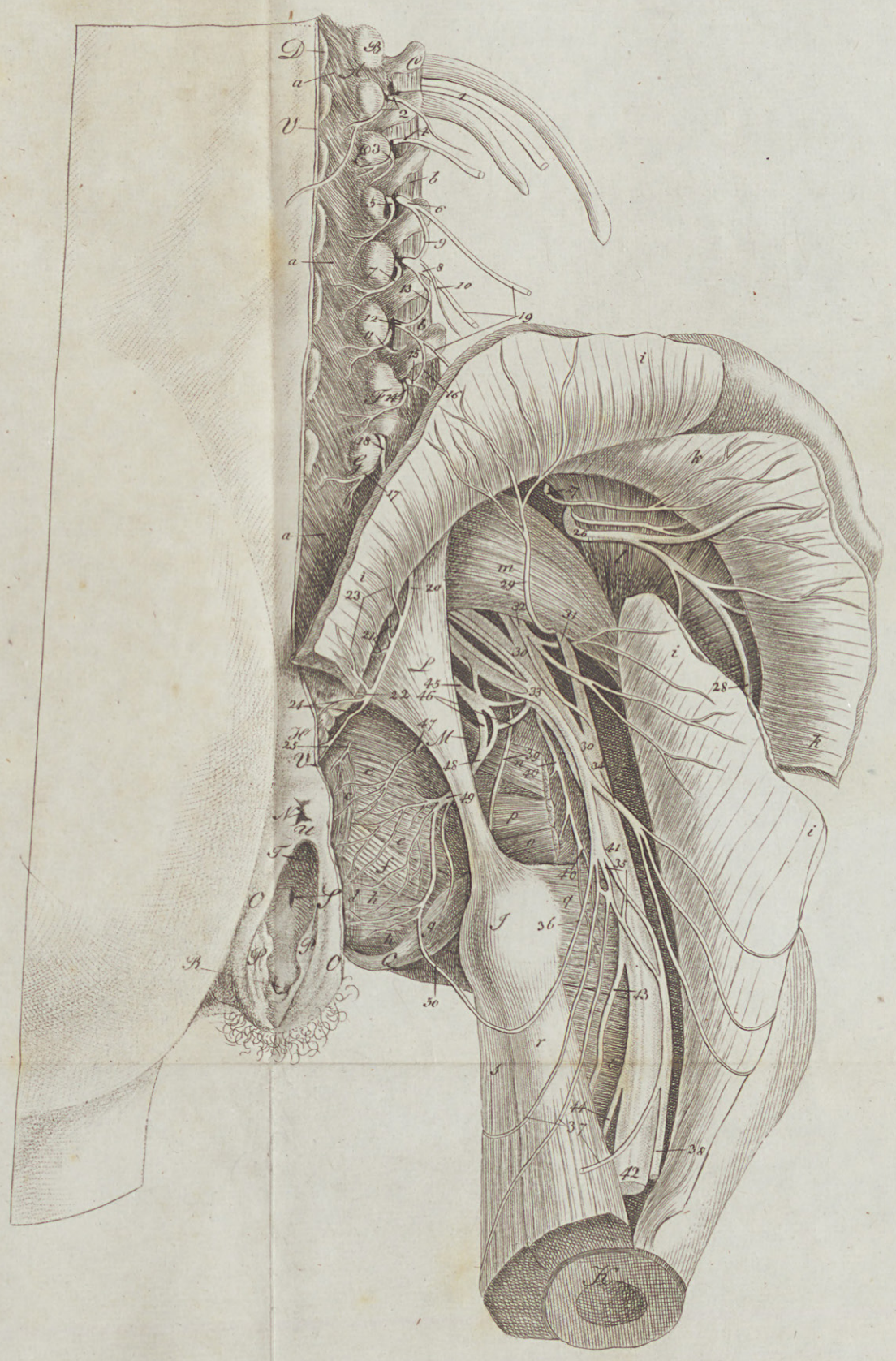

J. F. Schröter ad nat. del.

Fig. 3.

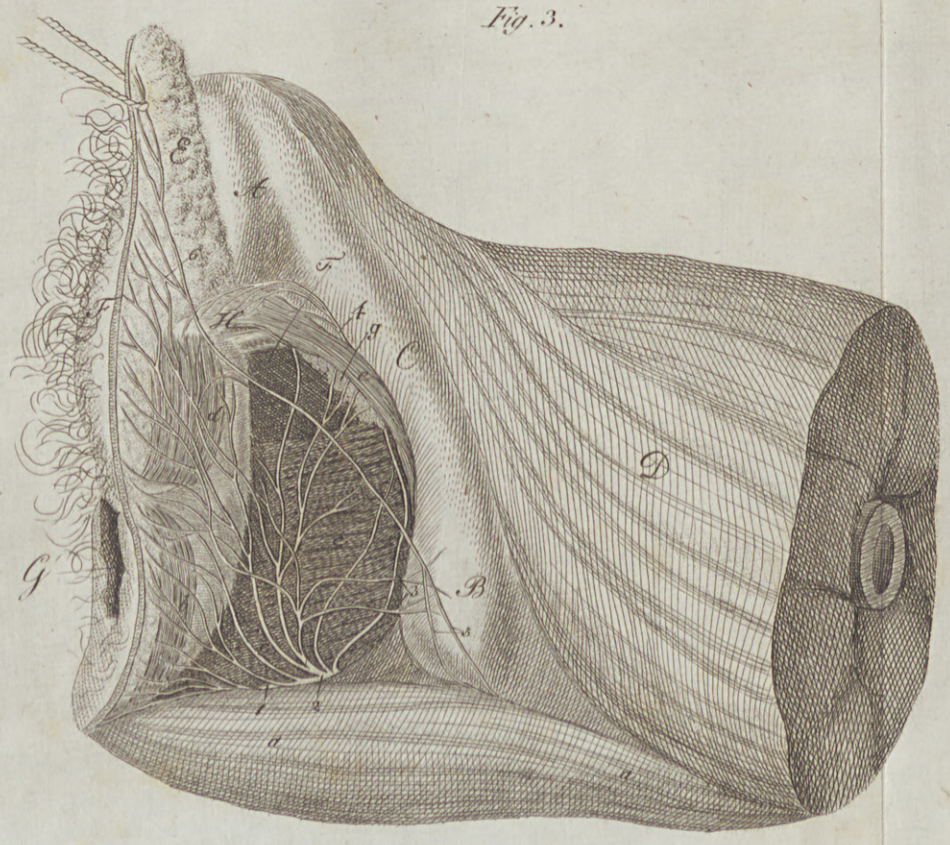

D. L. Martini ad nat. del.

J. F. Schröter sc. Lipsiae.

BIBLIOTECA NACIONAL
GUATEMALA

R72
6133/1962

DEENK Kenézy
Élettudományi Könyvtára
0 000001 483154