A klorokin és hidroxiklorokin okozta toxikus maculopathia: a diagnosztika és a terápiás irányelvek áttekintése a hazai és a nemzetközi gyakorlatban

Fodor Mariann dr.[1] ▪ Lukács Miklós Ágoston dr.[1]
Szekanecz Zoltán dr.[2] ▪ Nagy Zoltán Zsolt dr.[3]

[1]Debreceni Egyetem, Általános Orvostudományi Kar, Szemészeti Tanszék, Debrecen
[2]Debreceni Egyetem, Általános Orvostudományi Kar, Reumatológiai Tanszék, Debrecen
[3]Semmelweis Egyetem, Általános Orvostudományi Kar, Szemészeti Klinika, Budapest

Az aminokinolinok egy régóta használt gyógyszercsoport, amely napjainkban is elengedhetetlen számos kórkép, különösen szisztémás gyulladásos kórképek terápiájában. Az éles látásért felelős retinarész, a macula klorokin és hidroxiklorokin által okozott toxikus károsodása már jól ismert mellékhatás volt a múlt században is. Az ilyen gyógyszert hosszú távon szedő krónikus betegek szemészeti szűrése azóta visszatérő kérdéskör, mely az újonnan megjelenő evidenciák által folyamatosan megújuló vizsgálati protokollokban nyilvánul meg. Tanulmányunkban áttekintjük a jelenleg érvényes nemzetközi irányelveket, kitérve arra, hogy az ezekben újonnan történő változtatások milyen új adatokon alapszanak. Ismertetjük a korszerű szemészeti szűrés műszereit (automata látótérvizsgálat, optikaikoherencia-tomográfia [OCT], fundus-autofluoreszcencia [FAF], multifokális elektroretinográfia [mfERG]), valamint a klorokint vagy hidroxiklorokint szedő betegeknél azonosított rizikófaktorokat, melyek hajlamosítanak a maculopathia kialakulására. Végezetül egy hazai viszonyokra adaptált szűrési protokollt szeretnénk bemutatni.
Orv Hetil. 2024; 165(30) 1147–1153.

Kulcsszavak: klorokin, hidroxiklorokin, macula lutea, mellékhatások

Chloroquine and hydroxychloroquine maculopathy: a review of diagnostic and therapeutic guidelines in Hungarian and international clinical practice

Drugs belonging to the aminoquinoline class have been used for a long time and are indispensable in the therapy of several pathologies, especially in systemic inflammatory diseases. The retinal toxicity affecting central vision caused by the use of chloroquine or hydroxychloroquine has been well-known already in the past century. Ophthalmic screening of patients who are taking these drugs is a frequently discussed issue, which manifests in constantly renewed screening protocols. In this study, we review the currently used international recommendations and the new data that provided the basis for the applied changes in these protocols. Devices used in a state-of-the-art ophthalmic screening (automatic visual field test, optical coherence tomography [OCT], fundus autofluorescence [FAF], multifocal electroretinography [mfERG]) are also presented as well as all risk factors, which make patients vulnerable to retinal toxicity. Finally, we introduce a screening protocol that is best suited to Hungarian health care.

Keywords: chloroquine, hydroxychloroquine, macula lutea, adverse effects

Fodor M, Lukács MÁ, Szekanecz Z, Nagy ZZs. [Chloroquine and hydroxychloroquine maculopathy: a review of diagnostic and therapeutic guidelines in Hungarian and international clinical practice]. Orv Hetil. 2024; 165(30): 1147–1153.

(Beérkezett: 2024. május 8.; elfogadva: 2024. május 23.)

Unauthenticated | Downloaded 02/07/25 01:19 PM UTC

Rövidítések

eGFR = (estimated GFR) becsült GFR; FAF = fundus-autofluoreszcencia; GFR = glomerularis filtrációs ráta; mfERG = multifokális elektroretinográfia; OCT = (optical coherence tomography) optikaikoherencia-tomográfia; RPE = retinalis pigmentepithelium

Az aminokinolinok csoportjába tartozó klorokint és hidroxiklorokint korábban malária megelőzésére és kezelésére használták. A klorokinrezisztens *Plasmodium* fajok következtében, valamint várhatóan a néhány éve kifejlesztett és alkalmazott, malária elleni vakcina miatt is csökken ezen elsődleges alkalmazás aránya [1, 2]. Ugyanakkor antimikrobiális hatása extraintestinalis amoebiasisban is érvényesül [3]. Ezek mellett a klorokint és hidroxiklorokint széleskörűen használják szisztémás kórképek, főként a lupus erythematosus és a rheumatoid arthritis terápiájában [4]. Használata a bőrgyógyászatban a cutan lupus erythematosus mellett egyéb gyulladásos bőrbetegségekre is kiterjed [5, 6]. A klorokin már több mint fél évszázada elérhető hazánkban 250 mg-os tabletta formájában, a hidroxiklorokint pedig 2020-ban vezették be, és azóta több generikus készítmény kapható 200 mg-os kiszerelésben [7]. A hidroxiklorokin kiemelt támogatással a beteg számára olcsóbb, mint a klorokin normatívan támogatva. A gyógyszercsoport mellékhatásspektrumába tartoznak többek között gastrointestinalis (hányinger, hányás, hasmenés), bőrgyógyászati tünetek (kiütések, hyperpigmentatio, pruritus), fejfájás, insomnia, valamint cardiomyopathia, ingerületvezetési zavarok (QT-megnyúlás) és következményes arrhythmia [6, 8]. Szemészeti mellékhatásai már a múlt század közepén ismertek voltak, és leírták őket hazánkban is [9, 10]. Az utóbbiak vortex keratopathiában, akkomodációs zavarokban és gyógyíthatatlan retinopathiában nyilvánulhatnak meg [11]. Az aminokinolinok az éles látás helyén, a macula területén fejtenek ki toxikus hatást. A retinalis pigmentepithelium (RPE) melanin pigmentjéhez kötődnek, és a fotoreceptorokat károsítják. Csökkentik a phagocytosist a fotoreceptor-zóna külső szegmensében, ennek hatására az RPE-sejtek a retina külső magvas és rostos rétegeibe migrálnak, fotoreceptor-veszteséget és RPE-atrophiát okozva [12]. A károsodás sokáig tünetmentes. A kifejezett maculopathia a látóélesség csökkenésével, a látótér centrális részének kiesésével, színlátászavarral és torz látással (metamorphopsia) jár. A szemfenéki vizsgálat csak későn, a visszafordíthatatlan károsodás bekövetkezte után mutat eltérést. Ilyenkor a macula területében típusosan ökörszemhez hasonló (bull's eye) mintázat látható [11]. Ekkor a legtöbbször már a gyógyszerhasználat azonnali felfüggesztése sem állítja meg a macula károsodását, így a látás jelentős romlása következhet be. A klorokin toxicitása nagyobb mértékű, mint a hidroxiklorokiné. Ez nemcsak a retinán okozott károsító hatásra igaz, hanem a szívre, a májra és a vesére vonatkozóan is [13, 14].

Jól szervezett szemészeti szűréssel és korszerű műszeres vizsgálatokkal elérhető, hogy a klorokint és hidroxiklorokint használó betegekben időben felismerjük a maculopathia korai jeleit, és ezzel megelőzzük a további károsodást. Emellett természetesen fontos, hogy csak a valóban indokolt esetekben függesszük fel ezeknek a hatékony gyógyszereknek a használatát. Ehhez szükséges a szemész és a gyógyszert indikáló orvos közti szoros együttműködés, illetve a betegek tájékoztatása a terápia hasznáról és rizikóiról egyaránt.

Jelen összefoglaló közleményünk célja, hogy bemutassuk a klorokin és hidroxiklorokin okozta maculopathia kimutatására szolgáló vizsgálóeljárásokat, és elemezzük az angol és az amerikai szűrés logikáját. Emellett útmutatót kívánunk adni a hazai körülmények között alkalmazható és alkalmazandó lehetőségekről.

A maculopathia kimutatására szolgáló vizsgálómódszerek

Számos érzékeny műszeres vizsgálat áll rendelkezésre a retina károsodásának korai detektálására. Az optikaikoherencia-tomográfia (OCT), a fundus-autofluoreszcencia (FAF), a látóteret vizsgáló automata küszöbperimetria alapvető a korai diagnózis felállításához, melyeket a kevesebb helyen elérhető multifokális elektroretinográfia (mfERG) kell, hogy kiegészítsen az indokolt esetekben. Ugyanakkor az eredmények megfelelő értelmezéséhez, valamint a széleskörűen elérhető és gazdaságos szűréshez jól meghatározott vizsgálati protokoll szükséges. Az *1. táblázat* mutatja az ajánlott vizsgálómódszerek esetében látható, toxicitásra utaló jeleket [14–16].

Az optikaikoherencia-tomográf napjainkban elengedhetetlen a retinalis kórképek diagnosztikájában. A retina rétegeiről mikrométeres felbontásban készít rekonstruált képeket *(1. ábra)*. Gyors és objektív, valamint széles körben elterjedt vizsgálómódszer, mely a legtöbb szemészeti rendelőben már elérhető hazánkban.

A FAF objektíven használja ki az RPE lipofuszcin pigmentjének fluoreszcens tulajdonságát [17]. A pigmentepithelium épsége szükséges az ép fluoreszcens mintázat kialakulásához. Az RPE-atrophia hipofluoreszcens, így

1. táblázat Az egyes diagnosztikai műszerek által detektált, toxicitásra utaló eltérések [14]

OCT (optikaikoherencia-tomográfia)	A külső magvas réteg elvékonyodása, a fotoreceptor-réteg és az ellipszoid zóna felbomlása és elsorvadása, retinalis pigmentepithelium (RPE-) veszteség és anyagcsere-melléktermékek felhalmozódása.
FAF (fundus-autofluoreszcencia)	RPE-veszteség, stressz okozta korai hiperfluoreszcencia, RPE-atrophia okozta hipofluoreszcencia parafovealisan.
Látótérvizsgálat	10-2 protokoll (a látótér centrális 10 foka): a legkorábban leginkább a felső nasalis kvadráns érintett, mely részben vagy egészben gyűrűszerűen komplettálódhat.

Unauthenticated | Downloaded 02/07/25 01:19 PM UTC

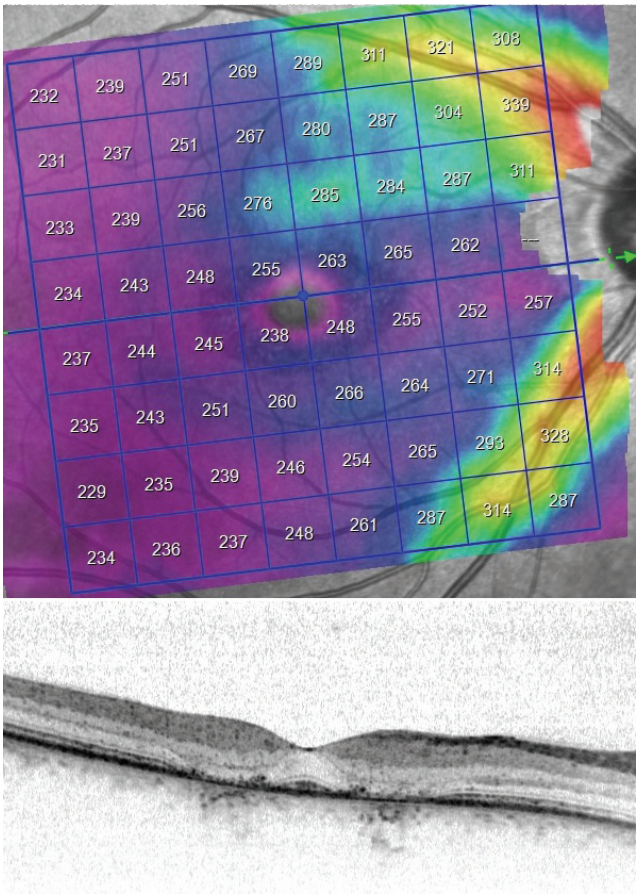

1. ábra Az OCT (optikaikoherencia-tomográfia) kiterjedt retinavékonyodást mutat ki a macula területén egy tartósan klorokint szedő betegen. A keresztmetszeti képen megfigyelhető parafovealisan a külső retina pusztulása, mely kiterjed a pigmentepitheliumra, a fotoreceptor-zónára és a külső magvas rétegre egyaránt. További jellegzetesség, hogy a fovea megkímélt

sötétebb, míg az aktív RPE-t érő stresszhatás világos, hiperfluoreszcens területekben nyilvánul meg *(2. ábra)*. Ez a vizsgálóeljárás szintén noninvazív, azonban a hazánkban rendelkezésre álló eszközök száma sokkal kevesebb, mint az OCT tekintetében.

A hidroxiklorokin/klorokin toxicitás vizsgálatában a látótérvizsgálatok közül a 10-2 protokollal készült automata küszöbperimetria a megfelelő eljárás *(3. ábra)* [18]. A vizsgálat nagyban függ a páciens kooperációjától, így szubjektív eredményt ad. A páciensnek meg kell értenie a vizsgálat menetét, és meg kell tanulnia, hogy hogyan lehet helyesen elvégezni a vizsgálatot. Emiatt az első vizsgálat eredménye rendszerint kevésbé értékelhető. Így a vizsgálat nemcsak szubjektív, de képzett asszisztenst, időt és gyakorlást igényel. Az automata látótérkészülék a szemészeti rendelők alapvető felszereltsége (a zöldhályog-szűrés és -követés alapvető eszköze).

Az mfERG nagy érzékenységű elektrofiziológiai vizsgálómódszer, mely a retina elektromos aktivitását detektálja *(4. ábra)*. A vizsgálat hosszadalmas, és nagy fokú műszerezettséget igényel, így elvégzése inkább a speciális, nehezen eldönthető esetekre korlátozódik a szemészeti centrumokban. Objektivitása miatt azonban a jelentősége megkérdőjelezhetetlen.

A korábban a szűréshez használt Amsler-rács, színlátástesztek, Ganzfeld-ERG és szemfenéki fotók az alacsony szenzitivitásuk miatt már nem ajánlottak [11]. A korai maculopathia kezdeti jelei tág pupilla mellett sem észlelhetők a szemfeneken, így bár minden betegnél és páciensnél rutinszerűen megvizsgáljuk a szemfeneket, ez a vizsgálat egyéb patológiák felismerése végett történik, azaz nem alkalmas a gyógyszerszedéssel kapcsolatos döntéseink meghozatalára.

2. ábra Fundusfotó (balra) és -autofluoreszcenciás (FAF-) felvétel (jobbra) egy 10 évig klorokint szedő, szemészetileg panaszmentes betegnél. A natív fundusfelvételen látható eltérések későn, rendszerint évek után jelentkeznek. A FAF-felvétel kiterjedt parafovealis jelerősség-csökkenést mutat

Unauthenticated | Downloaded 02/07/25 01:19 PM UTC

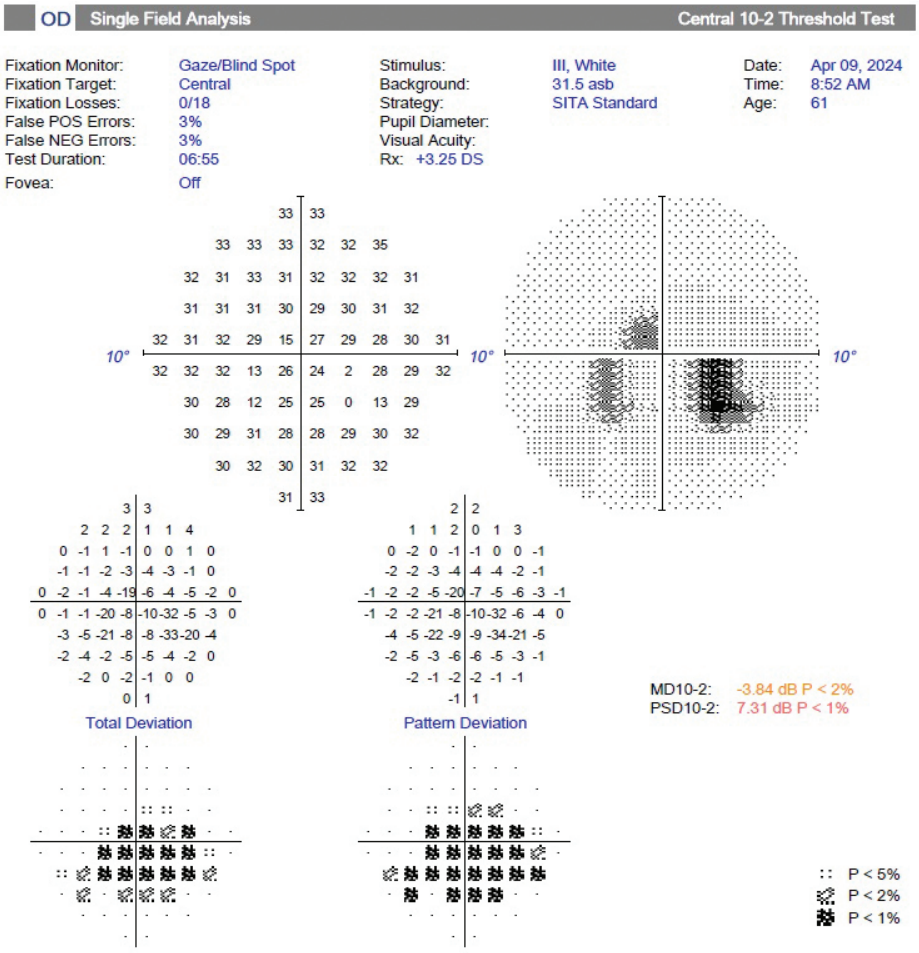

3. ábra | A 10-2 protokollal készült automata küszöbperimetria lelete. Pericentrálisan scotoma látható, a PSD („pattern standard deviation ") 7,31 dB, így ez mérsékelt károsodásnak felel meg

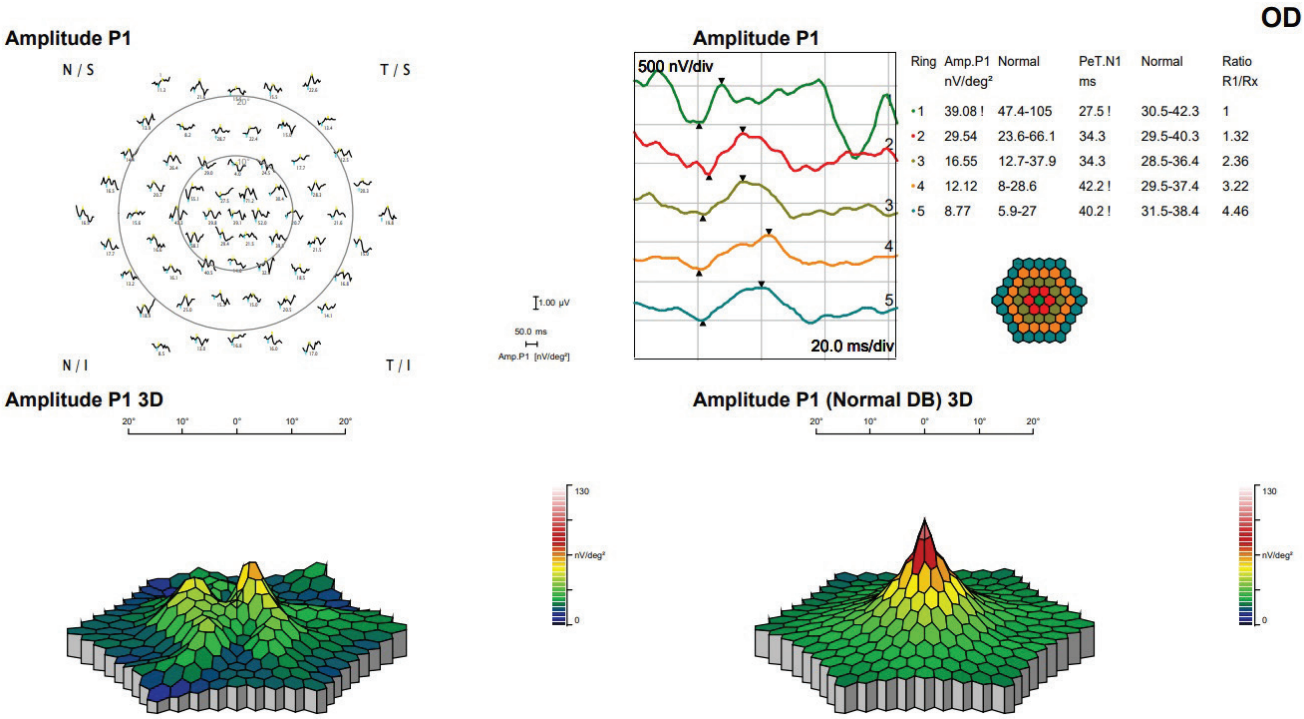

4. ábra | Multifokális elektroretinográfiás (mfERG-) felvétel egy évek óta klorokint szedő betegnél, mely P1-amplitúdó-csökkenést mutatott ki

Unauthenticated | Downloaded 02/07/25 01:19 PM UTC

2. táblázat | A lehetséges és definitív toxicitás kritériumai [14]

Lehetséges toxicitás	– Az OCT- (optikaikoherencia-tomográfia) VAGY a FAF- (fundus-autofluoreszcencia) vizsgálat EGYIKE kimutat klorokin/hidroxiklorokin toxicitásra jellemző eltéréseket, de a látótérvizsgálat (és mfERG – multifokális elektroretinográfia) nem mutat kóros eltérést.
Definitív toxicitás	– Az OCT- ÉS a FAF-vizsgálat EGYARÁNT kimutat klorokin/hidroxiklorokin toxicitásra jellemző eltéréseket.
	– Az OCT- VAGY a FAF-vizsgálat EGYIKE kimutat klorokin/hidroxiklorokin toxicitásra jellemző eltéréseket, amit MEGERŐSÍT a károsodásnak megfelelő helyen lévő látótérkiesés (vagy mfERG-eltérés).

Külföldi irányelvek

A külföldi trendek elsősorban az OCT- és a látótérvizsgálatokon alapulnak. Ezek a trendek az utóbbi években az újonnan megjelenő evidenciák következtében dinamikus változáson mentek keresztül.

A jelenleg érvényes, *2020. évi brit irányelv* első vonalbeli vizsgálatként a maculopathia szűrésére két objektív vizsgálatot javasol: az OCT-t és a FAF-t [19]. A maculopathia akkor tekinthető a látótérkiesés okának, ha a retina károsodása objektíven (OCT vagy FAF) kimutatható, és a károsodás helye megfeleltethető a látótérkiesés területével. Kóros OCT- vagy FAF-lelet, de ép látótér esetén mfERG-vizsgálat elvégzése a célravezető. Ugyanezen ajánlás alapján *lehetséges toxicitásnak* nevezzük azt, amikor kóros OCT- vagy FAF-lelet van, de a látótérvizsgálat és az mfERG nem mutat eltérést. *Definitív toxicitásról* beszélünk, amikor az OCT és a FAF egyaránt kóros, vagy csak az egyik kóros, de a kiegészítő vizsgálatok (látótér, mfERG) legalább egyike a kimutatott elváltozás anatómiai helyének megfeleltethetően pozitív retinopathiára *(2. táblázat)* [14]. További kérdéskör a közvetlenül a gyógyszer felírása előtti kiindulási (ún. baseline) teszt, mely a retina gyógyszerszedés előtti állapotát hivatott feltérképezni. A kiindulási teszt során észlelt, egyéb eredetű maculopathia a későbbi szűrőtesztek leletezésekor okozhat nehézséget, és a gyógyszer indítása elvben az eleve sérült macula további, additív jellegű toxikus károsodását idézheti elő. A *2020. évi brit ajánlásban „baseline" tesztet nem találunk*. Indoklásként szerepel, hogy ebben az általában fiatal betegcsoportban a kiinduláskor észlelt maculopathia gyakorisága kicsi, nem jellemző, hogy a klorokin és a hidroxiklorokin adását kontraindikálná vagy a későbbi szűrővizsgálat értékelését nehezítené. Korábban ugyanakkor Nagy-Britanniában a szűrővizsgálatok több mint felét a „baseline" vizsgálat adta, így az aránytalanul sok anyagi és emberi erőforrást foglalt le [19]. A brit irányelv enyhe, mérsékelt és súlyos fokú toxicitást különböztet meg a szűrővizsgálatok eredményei alapján *(3. táblázat)* [14].

A *2021. évi amerikai ajánlás* az OCT-t és a látótérvizsgálatot sorolja az első vonalbeli vizsgálómódszerek közé. A FAF kiegészítő vizsgálatként szerepel, azonban – amennyiben elérhető – javasolt az elvégzése, mert objektív és könnyen elvégezhető, ismételhető. Ezáltal lehetőséget teremtünk a két leggyorsabban elvégezhető objektív vizsgálattal a definitív toxicitás megállapítására. Az *amerikai ajánlás tartalmaz „baseline" tesztet,* és mivel a különböző időpontokban végzett OCT vagy FAF vizsgálatok összehasonlítása a biztosabb diagnózist segíti, a szerzők OCT-vel történő kiindulási vizsgálatot javasolnak.

A *szűrővizsgálatok elvégzésének idejét tekintve* az amerikai és a brit ajánlásban konszenzus van. A szűrővizsgálatokat évente szükséges elvégezni a gyógyszerszedés kezdetétől számítva 5 év után. Abban az esetben, ha jól meghatározott rizikótényezők állnak fenn, már a gyógyszerszedés kezdetétől számítva 1 év után szükséges elkezdeni az éves szűrést. Rizikótényező a nagy napi dózis (hidroxiklorokin >5,0 mg/kg, klorokin >2,3 mg/kg), a csökkent vesefunkció (eGFR <60 ml/min/1,73 m^2) és a tamoxifén használata [15, 19]. A toxicitás prevalenciája a napi dózistól függ. Egy vizsgálat szerint a hidroxiklorokin-toxicitás rizikója 4 és 5 mg/aktuális ttkg közötti dózis esetén 10 év alatt kevesebb mint 2%. Ugyanennél a

3. táblázat | A toxicitás súlyosság szerinti csoportosítása [14]

Súlyosság	Látótér (10-2)	Fundus-autofluoreszcencia (FAF)	Optikaikoherencia-tomográfia (OCT)
Enyhe	Nem specifikus/fokális látótérkiesés PSD („pattern standard deviation") <3 dB	Enyhe jelerősség-növekedés parafovealisan vagy pericentrálisan	Enyhe külsőretina-eltérések
Mérsékelt	Inkomplett gyűrűscotoma PSD<3–10 dB	Jelentős jelerősség-növekedés parafovealisan vagy pericentrálisan. Jelcsökkenés (retinalis pigmentepithelium [RPE-] veszteség) jelen lehet kevesebb mint 2 kvadránsban	Jelentős külsőretina-eltérések kimutatható vastagságcsökkenéssel
Súlyos	Komplett gyűrűscotoma PSD>10 dB	Csökkent jelerősség (RPE-veszteség) több mint 2 kvadránsban	A külső retina és az RPE pusztulása, diffúz retinavékonyodás és anyagcsere-melléktermékek felhalmozódása Epiretinalis membrán és cystoid maculaoedema jelen lehet

Unauthenticated | Downloaded 02/07/25 01:19 PM UTC

dózisnál 20 év után a rizikó csaknem 20%-ra nő. 5 mg/kg dózis felett (melyet már rizikótényezőként tartunk számon) a rizikó 10 év alatt 10%, 20 év elteltével pedig 40%-ra nő [20.] Ezek az evidenciák nemcsak a napi dózis, de a kumulatív dózis jelentőségére is felhívják a figyelmet. Ez utóbbi kifejezés korábban széleskörűen elterjedt, kiemelendő azonban, hogy a korszerű rizikómeghatározáshoz a kumulatív dózisról beszélni önmagában nem elégséges [20]. Mint láthattuk, a rizikófaktorok megléte alapján két csoportra osztják az ajánlások a szűrés megkezdésének időpontját. Évente történő vizsgálatnál gyakoribb szűrést pedig nem javasolnak, a fent ismertetett toxicitási rizikó ismeretében azonban egyéni mérlegelés alapján az ajánlásoknál gyakrabban történő szűrés nem hiba, sőt indokolt lehet.

Hazai körülmények között javasolt irányelv

A klorokin/hidroxiklorokin maculopathia szűrésének hazai gyakorlata a külföldi trendeket és ajánlásokat kell, hogy kövesse, szükséges azonban a hazai viszonyokhoz és lehetőségekhez mért adaptálása. A trendek az utóbbi években az újonnan megjelenő evidenciák következtében dinamikus változáson mentek keresztül, csakúgy, mint a folyamatosan átalakuló magyar egészségügy, melyben a szakrendelők túlterheltségét is figyelembe kell venni.

A magyarországi adottságok és a komorbiditás lehetősége miatt javasoljuk a kiindulási tesztet, melyet a gyógyszerszedés megkezdése előtt vagy közvetlenül utána szükséges elvégezni. Amennyiben a gyógyszer indításakor nem igazolható a macularis eltérés, akkor klorokin elkezdése esetén 1 év múlva, hidroxiklorokin indítás esetén 5 év múlva javasolt a következő szűrővizsgálat, melyet ezután évente szükséges ismételni mindkét gyógyszer esetében, a gyógyszerszedés teljes időtartama alatt. A szűrővizsgálatnak a szemészeti alapvizsgálat (a korrigált látóélesség meghatározása, szemnyomásmérés, réslámpás vizsgálat szemfenékvizsgálattal) mellett minden alkalommal tartalmaznia kell 10-2 protokollal végzett automata küszöbperimetriás látótérvizsgálatot. Ezt minden esetben ki kell egészíteni vagy OCT-, vagy FAF-, vagy mfERG-vizsgálattal. Amennyiben az OCT vagy a FAF nem ad egyértelmű eredményt, mfERG-vizsgálat elvégzése indokolt. A korábban használt Amsler-rács, színlátástesztek, Ganzfeld-ERG és szemfenéki fotódokumentáció nem javasolt szűrőtesztnek.

A javasolt szűréssel a legcsekélyebb RPE-veszteség előtt felismerhető a klorokin/hidroxiklorokin okozta maculopathia, ami lehetővé teszi e gyógyszerek hosszú távú biztonságos használatát. A műszeres vizsgálatok rendszeres, együttes használata segít tisztázni a bizonytalan, „szürkezónának ” minősülő eseteket, így csak azoknál a betegeknél kerül sor a gyógyszerváltásra, akiknél feltétlenül szükséges. Mint láthattuk, a két szer közül a hidroxiklorokin toxicitása kisebb, a rizikóhatárt jelentő napi gyógyszerdózis is nagyobb, mint a klorokin esetében. Ezáltal a gyógyszerválasztásnak és a gyógyszerváltásnak nagy jelentősége lehet.

Az orvoslásnak elengedhetetlen része a beteg felvilágosítása, a konzultáció, a beteg kérdéseinek megválaszolása. Fontos a beteggel azt is tisztázni, hogy a szemészeti szűrővizsgálat nem előzi meg a károsodást, hanem időben, még a látáscsökkenés előtt detektálja az eltéréseket. A betegnek feltétlenül tudnia kell, hogy a klorokin és a hidroxiklorokin toxikus hatásainak korai felismerésével az esetek nagy részében a további progresszió és a maradandó látáskárosodás megelőzhető.

A szemész elsődleges feladata, hogy megállapítsa a toxicitás fennállását és súlyosságát, valamint azt, hogy a beteg csökkent látóélessége milyen mértékben tulajdonítható a kimutatott toxicitásnak, illetve egyéb, szintén jelen lévő szemészeti kórképnek. Fontos teendő a társszakmák segítése és a beteg megfelelő tájékoztatása. A klorokin-hidroxiklorokin maculopathiára szűrt egyének krónikus betegek, így az együttműködés alapvetően meghatározza betegségük lefolyását. A gyógyszer okozta retinalis károsodással a beteg a szemészeti rendelőben szembesül először, így a vizsgáló orvosnak fontos hangsúlyoznia, hogy önállóan ne szakítsa meg a gyógyszer szedését, az ugyanis szisztémás kórképének az exacerbatióját okozhatja. Kimutatott definitív retinopathia esetén fontos, hogy olyan orvos állítsa le ezeket a gyógyszereket, aki teljeskörűen mérlegelni tudja e kezelés haszon-rizikó arányát, és alternatív terápiát tud biztosítani a beteg számára. Ehhez tartozik többek között a beteg autoantitest-laboreredményeinek ismerete és helyes értelmezése [21]. A személyre szabott, ajánlásokat figyelembe vevő szemészeti kontroll mellett alkalmazott, testsúlyra dozírozott, másnaponta szedett klorokint és hidroxiklorokint tartalmató terápiával megelőzhető a macula irreverzibilis károsodása, a jogi procedúrák, és csökkenthető a szemészeti rendelők túlterheltsége is.

Következtetés

Összefoglalásként elmondható, hogy a klorokint vagy hidroxiklorokint szedő betegek rendszeres, évente történő szemészeti szűrésének ki kell terjednie a látótér műszeres vizsgálatára és a retina további egy objektív műszeres vizsgálatára, melyek közül az OCT képalkotó vizsgálat széleskörűen elérhető. Kiemelendő, hogy a betegek anamnézisében feltétlenül szerepeljen a klorokin vagy hidroxiklorokin aktuális napi dózisa, a legutolsó laborvizsgálat során mért GFR, valamint az, hogy a beteg szed-e tamoxifént. Ezen információk birtokában a rizikóbecslés is lehetővé válik, mely a fent említett vizsgálati leletekkel együtt tudja segíteni a döntéshozatalban nemcsak a klinikust, hanem a beteget is.

Unauthenticated | Downloaded 02/07/25 01:19 PM UTC

Anyagi támogatás: A közlemény megírása, illetve a kapcsolódó kutatómunka anyagi támogatásban nem részesült.

Szerzői munkamegosztás: F. M.: A téma fontosságának felvetése, szakmai iránymutatás, a kézirat kritikus javítása. L. M. Á.: Az irodalom áttekintése és a kézirat megírása. Sz. Z., N. Z. Zs.: A kézirat kritikus javítása. A közlemény végleges változatát valamennyi szerző elolvasta és jóváhagyta.

Érdekeltségek: A szerzőknek nincsenek érdekeltségeik.

Irodalom

[1] Bálint GS. Current possibilities of malaria chemoprophylaxis. [A malária kemoprofilaxis jelenlegi lehetőségei.] Orv Hetil. 1994; 135: 241–243. [Hungarian]
[2] Zavala F. RTS,S: the first malaria vaccine. J Clin Invest. 2022; 132: e156588.
[3] Cohen HG, Reynolds TB. Comparison of metronidazole and chloroquine for the treatment of amoebic liver abscess. A controlled trial. Gastroenterology 1975; 69: 35–41.
[4] Dos Reis Neto ET, Kakehasi AM, de Medeiros Pinheiro M, et al. Revisiting hydroxychloroquine and chloroquine for patients with chronic immunity-mediated inflammatory rheumatic diseases. Adv Rheumatol. 2020; 60: 32.
[5] Király Zs, Kovács A, Medvecz M, et al. Characteristics of the course of lupus erythematosus panniculitis in a retrospective analysis of 17 patients. [A lupus erythematosus panniculitis lefolyásának jellegzetességei 17 betegünk retrospektív vizsgálata alapján.] Orv Hetil. 2023; 164: 172–178. [Hungarian]
[6] Kalia S, Dutz JP. New concepts in antimalarial use and mode of action in dermatology. Dermatol Ther. 2007; 20: 160–174.
[7] National Institute of Pharmacy and Nutrition. Drug database. [OGYÉI. Gyógyszer-adatbázis.] Available from: https://ogyei.gov.hu/gyogyszeradatbazis [accessed: April 12, 2024]. [Hungarian]
[8] Fazekas T, Liszkai G. Proarrhythmic (torsadogenic) effects of QT-prolonging non-antiarrhythmic drugs. [Az EKG QT-időszakát megnyújtó nem antiarrhythmiás gyógyszerek ritmuszavarkeltő (torsadogen) hatása.] Orv Hetil. 2005; 146: 451–460. [Hungarian]
[9] Kahán Á, Bencze Gy, Oláh M, et al. On the side effects of chloroquine therapy in rheumatoid arthritis and systemic lupus erythematosus. [A rheumatoid arthritis és systemás lupus erythematosus chloroquin-kezelések mellékhatásairól.] Orv Hetil. 1964; 105: 883–888. [Hungarian]
[10] Grósz I. The toxicology of chloroquine (ocular symptoms). [A chloroquin toxikológiája (szemtünetek).] Szemészet 1964; 101: 86–89. [Hungarian]
[11] Czakó C, Sándor G, Horváth H, et al. Adverse ocular effects to systemic drug therapy. [Szisztémás gyógyszerek szemészeti mellékhatásai.] Orv Hetil. 2020; 161: 951–961.
[12] Yam JC, Kwok AK. Ocular toxicity of hydroxychloroquine. Hong Kong Med J. 2006; 12: 294–304.
[13] El Shishtawy MA, Hassan KH, Ramzy R, et al. Comparative toxicity study of chloroquine and hydroxychloroquine on adult albino rats. Eur Sci J. 2015; 1: 399–407.
[14] Finbloom DS, Silver K, Newsome DA, et al. Comparison of hydroxychloroquine and chloroquine use and the development of retinal toxicity. J Rheumatol. 1985; 12: 692–694.
[15] Rosenbaum JT, Costenbader KH, Desmarais J, et al. American College of Rheumatology, American Academy of Dermatology, Rheumatologic Dermatology Society, and American Academy of Ophthalmology 2020 joint statement on hydroxychloroquine use with respect to retinal toxicity. Arthritis Rheumatol. 2021; 73: 908–911.
[16] Marmor MF, Kellner U, Lai TY, et al. American Academy of Ophthalmology. recommendations on screening for chloroquine and hydroxychloroquine retinopathy (2016 revision). Ophthalmology 2016; 123: 1386–1394.
[17] Schmitz-Valckenberg S, Pfau M, Fleckenstein M, et al. Fundus autofluorescence imaging. Prog Retin Eye Res. 2021; 81: 100893.
[18] Browning DJ, Lee C. Scotoma analysis of 10-2 visual field testing with a white targetscreening for hydroxychloroquine retinopathy. Clin Ophthalmol. 2015; 9: 943–952.
[19] The Royal College of Ophthalmologists. Clinical guidelines. Hydroxychloroquine and chloroquine retinopathy: recommendations on monitoring. Available from: https://www.rcophth.ac.uk/wp-content/uploads/2020/12/Hydroxychloroquine-and-Chloroquine-Retinopathy-Monitoring-Guideline.pdf [accessed: April 12, 2024].
[20] Melles RB, Marmor MF. The risk of toxic retinopathy in patients on long-term hydroxychloroquine therapy. JAMA Ophthalmol. 2014; 132: 1453–1460. Erratum: JAMA Ophthalmol. 2014; 132: 1493.
[21] T Kovács K, Nagy G, Halda-Kiss B, et al. Significance of autoantibody assays in systemic lupus erythematosus [Az autoantitest-vizsgálatok jelentősége szisztémás lupus erythematosusban.] Orv Hetil. 2022; 163: 1695–1703. [Hungarian]

(Fodor Mariann dr.,
Debrecen, Nagyerdei krt. 98., 4032
e-mail: mfodor@med.unideb.hu)

A cikk a Creative Commons Attribution 4.0 International License (https://creativecommons.org/licenses/by/4.0/) feltételei szerint publikált Open Access közlemény, melynek szellemében a cikk bármilyen médiumban szabadon felhasználható, megosztható és újraközölhető, feltéve, hogy az eredeti szerző és a közlés helye, illetve a CC License linkje és az esetlegesen végrehajtott módosítások feltüntetésre kerülnek. (SID_1)

Unauthenticated | Downloaded 02/07/25 01:19 PM UTC