

Az alsó szemhéj pótlása tumoreltávolítás után

Sohajda Zoltán dr. ■ Juhász Levente dr.

Debreceni Egyetem, Kenézy Gyula Egyetemi Kórház, Szemészeti Osztály, Debrecen

Bevezetés: A tumoreltávolítás miatt végzett teljes alsószemhéj-pótlás összetett feladat lehet. A rekonstrukció célja a kielégítő funkcionális és kozmetikai eredmény elérése.

Célkitűzés: A módosított Fricke-lebennyel végzett rekonstrukció tapasztalatainak bemutatása az alsó szemhéj teljes hiánya esetén.

Módszer: 2010. január és 2020. december között 7 beteg esetében tumoreltávolítás után végeztünk alsószemhéj-rekonstrukciót módosított Fricke-lebennyel. A lebeny képzése a halántéktájon történt. A betegek átlagéletkora 72,8 év volt. A szövettani eredmény minden esetben basocellularis carcinoma volt. Az átlagos követési idő 1,9 év volt.

Eredmények: Minden esetben jó funkcionális és esztétikai eredményt értünk el. Lebennycrosist, sebelégtelenséget nem tapasztaltunk. A korai posztoperatív szakban átmeneti conjunctiva- és szemhéjoedema volt tapasztalható. 3 beteg esetében könnyezés, 1 beteg esetében érintő szőrök okozta szemszűrődást észleltünk. Recidíva nem alakult ki a követési idő alatt.

Következtetés: Tapasztalataink szerint a módosított Fricke-lebeny kiváló funkcionális és esztétikai eredményt ad a tumoreltávolítás utáni teljes alsószemhéj-rekonstrukcióban. Orv Hetil. 2021; 162(29): 1180–1184.

Kulcsszavak: módosított Fricke-lebeny, teljes alsószemhéj-hiány, rekonstrukció

Replacement of the lower eyelid after tumor removal

Introduction: The full-thickness lower eyelid reconstruction after tumor removal can be a complex challenge. The aim of reconstruction is to reach an appropriate functional and cosmetic result.

Objective: To present the retrospective analysis of the reconstruction's experience with the use of Fricke's flap in the case of full-thickness lower eyelid defect.

Method: Between January 2010 and December 2020, in the case of 7 patient's after tumor excision on lower eyelid, reconstruction was performed with a modified Fricke's flap. The Fricke's flap was fashioned in the temple region. The patients' average age was 72.8 years. The histological result was basocellular carcinoma in every case. The average follow-up period was 1.9 years.

Results: In all cases, good functional and cosmetic result was detected. There were not any flap necrosis and wound dehiscence. In the early postoperative period, temporary edema of the eyelid and conjunctiva was detected. Epiphora occurred in the case of 3 patients and we observed eye irritation caused by skin hair in the case of 1 patient. Tumor recurrence was not detected during the follow-up period.

Conclusion: In our experience, the modified Fricke's flap has excellent functional and aesthetic results in the reconstruction after tumor removal on the lower eyelid.

Keywords: modified Fricke's flap, full-thickness lower eyelid defect, reconstruction

Sohajda Z, Juhász L. [Replacement of the lower eyelid after tumor removal]. Orv Hetil. 2021; 162(29): 1180–1184.

(Beérkezett: 2020. december 28.; elfogadva: 2021. január 12.)

A rosszindulatú szemhéjdaganatok eltávolítása után keletkező defektusok rekonstrukciója sokszor igen nagy kihívás elé állítja a szakembert. Ez fokozottan érvényesül, ha a tumor excíziója során teljes vastagságban kényszerülünk a teljes alsó szemhéjat eltávolítani. A szemkör-

nyéki rosszindulatú daganatok közül a leggyakrabban (50–60%) az alsó szemhéj érintett. A leggyakoribb (90–95%) a szemhéj bőrének malignus daganata, a basocellularis carcinoma, amely extrém ritkán okoz áttétet [1]. Szemhéjak esetén a rekonstrukció során nemcsak a funk-

cionalitásra, hanem az esztétikai eredményre is törekednünk kell, hiszen a szemhéj komplex felépítése nemcsak a szemfelszín védelmében játszik fontos szerepet, hanem a beteg pszichoszociális statusára is hatással van. Különösen fontos ez a tény, ha figyelembe vesszük a biztonságos daganateltávolítás során az épben vezetett sebészi kimetszés okozta anyaghiány nagyságát is [2, 3].


Azon malignus daganatok esetében, amikor a tumor a szemhéj hátsó lemezét, illetve az intermarginális szélet is involválja, teljes vastagságú eltávolítást kell végezni. Abban az esetben, amikor a defektus vertikális kiterjedése meghaladja a 70%-ot, a teljes alsó szemhéjat kell pótolni. Erre többféle rekonstrukciós lehetőség alkalmazható [2, 4, 5].

A következőkben azon tapasztalatainkról szeretnénk beszámolni, amelyeket a módosított, Fricke-féle transzpozíciós lebennyel szereztünk a tumoreltávolítás utáni teljes vastagságú alsószemhéj-defektusok rekonstrukciója során.

Módszer

A 2010. január és 2020. december között tumoreltávolítás miatt végzett, teljes vastagságú alsószemhéj-kiirtás során kialakult hiány pótlására alkalmazott módosított, Fricke-féle transzpozíciós lebenny használatát elemeztük retrospektív módon. A vizsgált időszakban 7 beteg egyoldali műtétje történt. A teljes alsó szemhéj kiirtását minden esetben nagy kiterjedésű (az alsó szemhéj legalább 70–75%-át érintő) olyan daganat indokolta, amely a szemhéj hátsó lemezét és/vagy az intermarginális szélet is infiltrálta. 1 esetben általános anesztéziában, 6 beteg esetében lokális (2% Lidocain) érzéstelenítésben végeztük a műtétet. A műtét megtervezése során az idevonatkozó irodalmi adatok ajánlásait maximálisan figyelembe véve választottuk a módosított Fricke-lebennyt. Ezek alapján a lebenny nem a szemöldökív feletti területről nyerjük (ahol vastagabb a subcutis), hanem a halánték vagy az arc tájékáról, és ezt forgatjuk az alsó szemhéj területére (az eredeti leírásban a felsőszemhéj-hiány pótlása történt a lebennyel) [2, 4, 5].

A műtét menete a következő volt. A daganat teljes eltávolítása során vérzéscsillapítás történt, majd felmértük a szövethiány mértékét. A transzpozíciós lebenny kialakítása a halántéktájékon, a hiánynak megfelelő alakban, attól kb. 1/4-del hosszabb és szélesebb méretben, teljes vastagságban történt. A lebenny nyele a szemrés magasságába került, amelynek laterális széle hosszabb volt, mint a nasalis. A lebenny és az anyaghiány tengelye által bezárt szög $<90^\circ$ volt. A lebenny nyelének szélessége csaknem megegyezett a lebennyel. Ez a teljes vastag bőr-subcutis lebenny, beforgatva a helyére, képezte az újdonszövet alsó szemhéj külső lemezét, amely elég vastag volt ahhoz, hogy tarsus pótlására nem volt szükség. A preparálás során ügyeltünk arra, hogy a subcutan zsír mennyisége ne legyen túl vastag, ami a lebenny beillesztésekor okozhatna szinteltérésbeli problémát. Az új szemhéj bel-



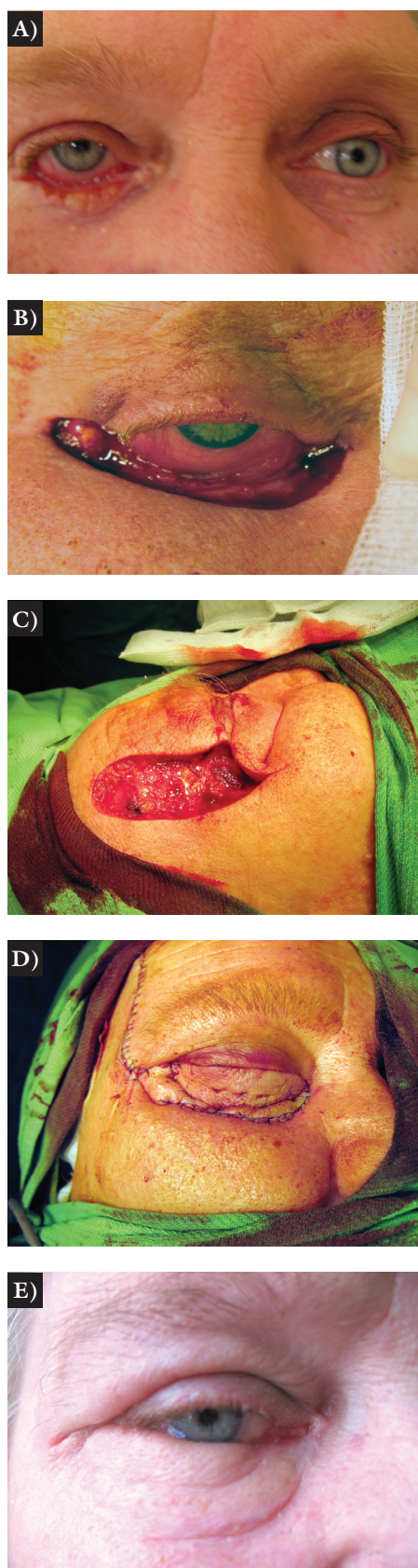
1. ábra

A módosított Fricke-műtét sematikus rajza. Bal oldalon az alsó szemhéj teljes eltávolítása utáni állapot és a halántéktájon berajzolt donorlebeny látható. Jobb oldalon a végleges helyére beforgatott, varratokkal rögzített lebenny és a donorterület varratokkal zárt sebe látható

ső felszínét a kötőhártyának az alsó áthajlásban végzett felszabadítása után, az új szemhéjhoz kiöltött conjunctivával képeztük. Ezután a lebenny az új helyén 6/0-s monofil varrattal rögzítettük. A donor helyét 5/0-s monofil bőrvarrattal, szükség esetén subcutan tova futó varrattal zártuk (1. ábra). A műtét végén 24 órára nyomókötést helyeztünk fel. 10–14 nappal később történt a varratszedés, majd a lebenny adaptálódása után (2–3 hónap) a nyél átvágása és a seb zárása. A posztoperatív időszakban 4 hétig tobramicin/dexametazon tartalmú cseppet alkalmaztunk a szemrésbe. A posztoperatív időszakban vizsgáltuk az új szemhéj funkcióját és a beteg elégedettségét a kozmetikai megjelenés szempontjából. A műtétek elvégzésébe, illetve a fotódokumentáció elkészítésébe minden betegünk írásos beleegyezést adott.

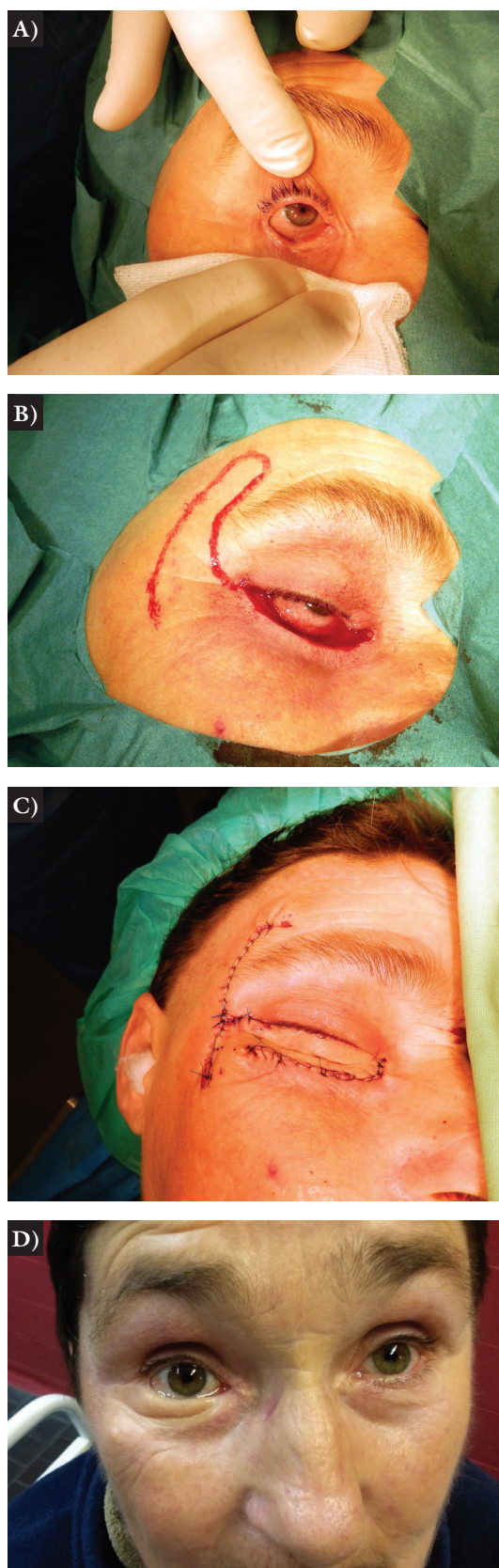
Eredmények

A betegek átlagéletkora 72,8 év, a férfi/nő arány 3/4 volt. A 7-ből 1 beteg esetében korábbi műtétet követő tumorrecidíva, 6 beteg esetében az alsó szemhéjat involváló elhanyagolt, nagy kiterjedésű, primer daganat eltávolítása során alkalmaztuk a rekonstrukcióra a módosított Fricke-lebennyt. Az elvégzett szövettani vizsgálat minden esetben basocellularis carcinomát mutatott ki. A lebenny adó terület minden esetben *per primam* gyógyult. A korai posztoperatív szakban szemhéjoedema és minimális chemosis volt észlelhető, amely minden esetben rendeződött. Sebdehiscenciát, varratelégtelenséget nem tapasztaltunk. Nem fordult elő egy esetben sem a lebenny ischaemiás, necroticus károsodása sem. 2 beteg esetében az újdonszövet szemhéj széle kissé kifelé fordult, ami a nyél átvágása után (2–3 posztoperatív hónap) megoldódott. 3 beteg esetében tapasztaltunk epiphorát, de érdemi panaszt ez nem okozott. 1 betegnél alakult ki az alsó szemhéjbőr érintő szőrszála okozta szemszűrődés, amelyet epilálással orvosoltunk. 1 beteg esetében az alsó conjunctiva áthajlása kissé megrövidült, de ez szemhéjmozgási zavart nem okozott. Az alsó szemhéj minden betegünk esetében jó funkcióval rendelkezett. Minden betegünk meg volt elégedve az új szemhéjjal kozmetikai szempontból (2. és 3. ábra). A posztoperatív követési idő átlagosan 1,9 (1–3) év volt, ezalatt tumorrecidívát nem tapasztaltunk.



2. ábra

A) Jobb alsó szemhéjat beszűrő daganat. B) Jobb alsó szemhéj teljes eltávolítása utáni állapot. C) A nyeles lebeny, beforgatva az alsó szemhéj területére. A donor helyén a seb még nincs zárva. D) A műtéti állapottól látható, varratokkal zárt seb. E) 12 hónappal a műtét utáni állapot, adaptált jobb alsó szemhéj



3. ábra

A) Jobb alsó szemhéjat destruáló daganat. B) Intraoperatív kép: a jobb alsó szemhéj teljes eltávolítása és a halánték területében a kialakítandó donorlebeny bejelölése utáni állapot. C) Műtét végén az elforgatott lebeny a varratokkal rögzítve és a donorterület sebzárása utáni állapot. D) 3 évvel a műtét után jól funkcionáló, a környezetével színben harmonizáló jobb alsó szemhéj

Következtetés

A totális alsószemhéj-hiány pótlásával trauma, illetve nagy kiterjedésű tumor eltávolítását követő rekonstrukció során szembesülhetünk. A feladat ilyenkor nagy kihívást jelent, hiszen azon túl, hogy a szemgolyó védelméről kell gondoskodnia az újdonszerült szemhéjnak, az optikai tengelyben nem képezhet akadályt, és az arc kitüntetett helyén megfelelő esztétikai eredményt is produkálnia kell. Annak ellenére, hogy napjainkra a bőrda-
ganatok kezelésében az irradiáció mellett megjelentek a célzott gyógyszeres és elektrokemoterápiás eljárások, még mindig a sebészi eltávolítás jelenti az arany standard [3, 6, 7].

A sebészi rekonstrukcióra többféle lehetőség alkalmazása merül fel: a Tenzel-féle szemicirkuláris rotációs lebeny, a tarsoconjunctivalis lebeny (Hughes), a Mustardé-féle rotációs lebeny és a Fricke-féle transzpozíciós lebeny [2, 5, 7–11]. A Tenzel-lebeny esetében, a külső szemzugnál felfelé ívelő bőrmetszést készítve, a bőr-izom lebenyt alápreparáljuk, a külső canthust átvágva, a lebenyt nasalis irányba húzva, rétegesen zárjuk a teljes vastag szemhéjsebet. Hátránya, hogy a lebenyképzés közben sérülhetnek a nervus facialis ágai, valamint a fokozott horizontális feszülés ectropiumot okozhat [2, 8, 12]. A Hughes-féle tarsoconjunctivalis lebeny kialakítása esetében a felső szemhéj tarsusából a defektusnak megfelelő szélességű csíkot kireparálva, a tarsalis conjunctivával együtt, a felső conjunctiva áthajlásának irányában kötőhártyalebenyt képezünk, és mobilizálva azt, az alsó szemhéj-defektus területébe illetve rögzítjük. Az elülső lemez pótlását rotációs lebennyel vagy szabad bőrátültetéssel oldjuk meg. Hátránya, hogy a tarsus nyeleként szolgáló kötőhártyahíd a nézővonalban van, és csak hetek múlva lehet átvágni. Problémát jelenthet továbbá a lebeny képzésekor a levator sérülése, bár ennek elkerülése a levator szeparálásával minimalizálható a tarsoconjunctivalis lebeny képzésekor [2, 11]. A Mustardé-féle rotációs lebeny képzése során az alsó szemhéjtől temporálisan vezetett ívelt metszés során a halántékon és az arc laterális részén teljes vastagságú bőrlebenyt készítünk, amelyet nasalis irányba elforgatva és a helyére beillesztve hozzuk létre az alsó szemhéjat. Hátránya, hogy igen kiterjedt területen kell a lebenyt mobilizálni, sérülhetnek az arcideg felszínes rostjai. A rotációs lebeny nasalis irányba húzva kifejezett arcdeformitást képezhet, ami esztétikai problémát jelenthet [2, 10, 12].

A transzpozíciós lebeny képzésének eredeti leírásában (1829) *Johann Carl Georg Fricke* a teljes vastag bőrlebenyt a szemöldökív feletti homlok területéről nyeri [13]. Ez a technika az eltelt közel 200 évben több módosításon ment át, de alapjaiban változatlan maradt. Az egyik legfontosabb változtatás, hogy a lebeny nem a szemöldökív feletti homlok területéről, hanem az arcról, illetve a halántéktájékról kerül kialakításra. Ezzel a donorterületen a szemöldökív nem fog megemelkedni, és így nem alakul ki aszimmetria [4, 14, 15].

Ezt a módosított technikát alkalmaztuk mi is a műtéteink során, amelynek menetét a Módszer fejezetben részleteztük. Az ezzel a technikával nyerhető donorlebeny területében a bőr és a subcutis vastagabb, ezért sokszor megfelelő a tartása önmagában, hogy tarsus pótlása nélkül is jó funkciójú alsó szemhéj jöjjön létre [4, 5]. Más szerzők a szemhéj hátsó lemezének pótlására fülporc, porc, orrsövény, periosteum beültetését javasolják [2, 14, 15]. Az előbb említett munkacsoportokhoz hasonlóan mi sem alkalmaztunk porcbeültetést a tarsuspótlás miatt. A bulbaris felszín védelme érdekében a szemhéj hátsó lemezét a megmaradt és mobilizált conjunctivával fedtük, több szerzőhöz hasonlóan [2, 4, 5, 14, 15].

Kiterjedt anyaghiány rekonstrukciója során gondot jelenthet a megfelelően nagy donorlebeny kialakítása, amire a Fricke-lebeny ideális választás – hiszen az arcon/halántéktájékon van elég donorterület arra, hogy az anyaghiány nagyságától hosszában és szélességében legalább 1/4–1/5-del nagyobb lebenyt képezzünk [4, 5, 13]. A lebeny nagyságát Foster intraoperatív expander alkalmazásával 36%-kal tovább tudta növelni, ami még nagyobb szabadságot ad az operatőrnek [16]. A lebenynek a nyele miatt alapvetően jó a vérellátása, főleg abban az esetben, ha a lebeny képzése során a temporalis felszínes artéria ága is belekerül [17]. Szem előtt kell tartani, hogy a lebeny nyele és a teljes alsó szemhéj által bezárt szög ne haladja meg a 90°-ot: így lehet minimalizálni a nyélben levő erek torziós károsodását, ami a lebeny túlélése szempontjából elengedhetetlen [18]. Újabb műtét igényel viszont a lebeny adaptációja után a nyél átvágása, ez azonban elhanyagolható hátrány ahhoz az előnyhöz képest, amit az jelent, hogy a szemhéj kialakítása során a vizuális tengely nincs kitakarva. Ez alapvető fontosságú az egyszemű beteg életminősége szempontjából [4, 5, 13–15].

A Fricke-lebeny használatával elkerülhető a különbség a donor és a recipiens bőrszínében. Kozmetikai szempontból fontos továbbá az is, hogy szükség esetén a túl vastag lebenyen végzett lipectomiával, hegrevízióval és akár szempilla-implantációval tovább javítható a kozmetikai eredmény [15]. *Barba-Gómez és munkacsoportja* a Fricke-lebennyel elérhető funkcionális sikert 91%-nak, míg az esztétikai sikert 88%-nak találta az alsó szemhéjon végzett rekonstrukció során. Hangsúlyozták azt is, hogy ez a műtét nem igényel fekvőbeteg-háttérrel, valamint speciális eszközöket és technikát sem [14].

Saját tapasztalataink több ponton megegyeznek az idézett publikációk megállapításaival. A műtét igen jó eredményességgel végezhető, mind a funkcionalitás, mind az esztétikai szempontokat figyelembe véve. A korai posztoperatív szakban tapasztalható lebeny- és conjunctivaoedema átmeneti volt. Érdemi panaszként a könnyezés említhető. A tumoreltávolítás során károsodhatnak az orbicularis izomnak a könnytömlőn tapadó rostjai és emellett akár az alsó könnypont is. Ezek egyértelműen okozhatnak különböző mértékű könnyezés

panaszokat [19]. Említésre méltó még a lebennyel az újdonsággal az alsó szemhéjra került – corneát is érintő – szőrök jelenléte, amelyek epilálással eltávolíthatók.

Összefoglalva, azt gondoljuk, hogy ez a technika egyszerűen és gyorsan alkalmazható a teljes alsószemhéjhiány rekonstrukciója során. Jó funkcionális és kozmetikai eredményt ad, alacsony a szövődésmérsége. Emiatt bátran ajánlható a periorbitalis rekonstrukcióban való alkalmazása, nem csak mint utolsó lehetőség.

Anyagi támogatás: A közlemény elkészítése támogatásban nem részesült.

Szerzői munkamegosztás: S. Z.: A hipotézisek kidolgozása, a vizsgálat lefolytatása, a kézirat elkészítése, megismerése, korrekciójának elkészítése. J. L.: A vizsgálatok kivitelezése. A cikk végleges változatát mindkét szerző elolvasta és jóváhagyta.

Érdeklőségek: A szerzőknek nincsenek érdeklőségeik.

Köszönetnyilvánítás

Köszönjük *Maginé Kórisz Juditnak, Szűcs Erzsébetnek és Nagy Marianának* a műtétük kivitelezésében nyújtott segítségét és *Sallai Adriennek* a sematikus rajz elkészítését.

Irodalom

- [1] Saleh GM, Desai P, Collin JR, et al. Incidence of eyelid basal cell carcinoma in England: 2000–2010. *Br J Ophthalmol.* 2017; 101: 209–212.
- [2] Collin JR. Eyelid reconstruction and tumor treatment. In: Collin JR, Welham RA. (eds.) *Manual of systematic eyelid surgery*, 2. edn. Churchill Livingstone, London, 1989; pp. 72–85.
- [3] Lauer SA, Wladis EJ. Basal cell carcinoma. Available from: <https://www.aao.org/oculoplastics-center/basal-cell-carcinoma-9> [accessed: January 10, 2021].
- [4] Wilcsek G, Leatherbarrow B, Halliwell M, et al. The 'RITE' use of the Fricke flap in periorbital reconstruction. *Eye* 2005; 19: 854–860.
- [5] Lukáts O, Kiskőszegi A. Reconstruction of full thickness upper eyelid defect with Fricke flap. [Totális felső szemhéj hiány pótlása Fricke-lebennnyel.] *Szemészet* 1993; 130: 209–211. [Hungarian]
- [6] Kis EG, Baltás E, Ócsai H, et al. Electrochemotherapy in the treatment of locally advanced or recurrent eyelid-periocular basal cell carcinomas. *Sci Rep.* 2019; 9: 4285.
- [7] Silverman N, Shinder R. What's new in eyelid tumors? *Asia-Pac J Ophthalmol.* 2017; 6: 143–152.
- [8] Tenzel RR, Stewart WB. Eyelid reconstruction by the semicircle flap technique. *Ophthalmology* 1978; 85: 1164–1169.
- [9] Hughes WL. Total lower lid reconstruction: technical details. *Trans Am Ophthalmol Soc.* 1976; 74: 321–329.
- [10] Ko MJ, Erickson BP, Blessing NW, et al. The flip-back myocutaneous advancement flap for periocular reconstruction. *Ophthalmic Plast Reconstr Surg.* 2019; 35: 569–573.
- [11] Hishmi AH, Koch KR, Matthaei M, et al. Modified Hughes procedure for reconstruction of large full-thickness lower eyelid defects following tumor resection. *Eur J Med Res.* 2016; 21: 27.
- [12] Lukáts O, Antus Zs. Full thickness upper eyelid defect reconstruction with full thickness lower eyelid transposition flap after tumor removal. [Tumoreltávolítás után kialakult teljes vastagságú felső szemhéjhiány pótlása teljes vastagságú alsó szemhéjtranszpozíciós lebennnyel.] *Szemészet* 2019; 156: 148–151. [Hungarian]
- [13] Fricke JC. Eyelid reconstruction by a flap technique: blepharoplasty. [Die Bildung neuer Augenlider (Blepharoplastik) nach Zerstörungen und dadurch hervorgebrachten Auswärtswendungen derselben.] Pethes und Bessler, Hamburg, 1829. [German]
- [14] Barba-Gómez J, Zuñiga-Mendoza O, Iñiguez-Briseño I, et al. Total lower-eyelid reconstruction: modified Fricke's cheek flap. *J Plast Reconstr Aesthet Surg.* 2011; 64: 1430–1435.
- [15] Sengupta S, Baruah B, Pal S, et al. Total reconstruction of lower eyelid in a post-traumatic patient using modified Fricke's cheek flap. *J Surg Tech Case Rep.* 2013; 5: 95–98.
- [16] Foster JA, Scheiner AJ, Wulc AE, et al. Intraoperative tissue expansion in eyelid reconstruction. *Ophthalmology* 1998; 105: 170–175.
- [17] Yeatts RP, Newsom RW, Matthews BL. Doppler-assisted pedicle flaps in eyelid and periorbital reconstruction. *Arch Ophthalmol.* 1996; 114: 1149–1152.
- [18] Codner MA, McCord CD. Reconstructive flaps. In: McCord CD. (ed.) *Eyelid surgery. Principles and techniques.* Lippincott-Raven, Philadelphia, PA, 1995; pp. 23–29.
- [19] Sohajda Z, Hargitai Z, Török M, et al. Histological investigation of the walls of lacrimal sacs removed in the course of dacryocystorhinostomy. [Dacryocystorhinostomia műtét során eltávolított könnytömlőminták szövettani elemzése.] *Orv Hetil.* 2018; 159: 2207–2211. [Hungarian]

(Sohajda Zoltán dr.,
Debrecen, Bartók Béla u. 2–26., 4031
e-mail: zoltansohajda@hotmail.com)