

EGYETEMI DOKTORI (Ph.D.) ÉRTEKEZÉS TÉZISEI

**PREVASZKULARIZÁCIÓ – ÚJ MODELL A NYELŐCSŐ
RESZEKCIÓK BIZTONSÁGOSABBÁ TÉTELÉRE
CSEPLESZ-LEBENY MIKROSEBÉSZETI MÓDSZERREL TÖRTÉNŐ
ELŐZETES ÁTÜLTETÉSÉVEL**

Dr. Pap-Szekeres József

Témavezető:

Prof. Dr. Mikó Irén

az orvostudomány kandidátusa, Ph.D.

Debreceni Egyetem Orvos- és Egészségtudományi Centrum

Általános Orvostudományi Kar

Sebészeti Műtéttani Tanszék

Debrecen

2005

1. BEVEZETÉS

A nyelőcső az emberi szervezet talán legrosszabb „hírű” szerve a sebészek körében, így bizonyos típusú műtétek adott indikáció mellett történő végzése még napjainkban is nagy kihívásnak számít.

A szerv anatómiai adottságaival magyarázhatóak a nehézségek: nehezebb megközelíthetősége a műtét során (extraabdominalis zsiger); viszonylag vastag fala, mely azonban meglehetősen szakadékos; többi zsigerünkkel ellentétben nincs serosa burkolata; végül a műtétek végzését talán leginkább befolyásoló különbség más zsigerekkel szemben a szerv szegmentális vérellátása.

A nyelőcsőhöz hasonló vérellátású szerveken végzett műtétek nehézsége nem a szerv elhelyezkedéséből, méretéből, szöveti felépítéséből adódik első sorban, hanem leginkább vérellátásuk speciális voltából: a műtéti preparálás során az ellátó kicsiny erek sérülnek, így rossz vérellátású szerveken történik a műtét. Ebből is adódik a magas szövődemény rátája az ilyen szervek műtéteinek (nyelőcső reszekció utáni varratelégtelenség aránya akár a 30%-ot is elérheti).

A nyelőcső sebészet elmúlt három évszázados története során (az első oesophagotomiát 1701-ben Baptiste Veduc végezte Franciaországban) empirikusan alakult ki napjaink általánosan elfogadott kezelési elve a nyelőcső sebészetben.

Ha a beteg állapota és betegségének stádiuma alapján kuratív műtét végezhető, úgy igen megterhelő, magas morbiditással és mortalitással járó nyelőcső reszekció elvégzése jön szóba, valamilyen nyelőcsőpótló módszerrel kiegészítve.

Ha a beteg általános állapota nagy műtét elvégzését nem teszi lehetővé, vagy a betegsége igen előrehaladott stádiumban van, sebészeti szempontból csak palliatív megoldás jön szóba: esetleg palliatív reszekció, vagy valamilyen bypass műtét.

Egyes benignus betegségek műtéteinél, mint például újszülöttek nyelőcső atréziájának bizonyos eseteiben, illetve előrehaladott stádiumú nyelőcső daganatok palliatív kezelésében elvileg megoldást jelenthetne a nyelőcső szegmentális reszekciója is (rosszindulatú betegségek esetében ez már csak a legkezdetibb stádiumban, kiegészítő daganatellenes kezelés mellett lenne elfogadható).

A korábban felsorolt nehézségek miatt azonban, a viszonylag hosszú szerv -mely átlagosan 25 cm embernél- az évszázados sebészeti tapasztalat alapján néhány, kényelmesen legfeljebb 4-5 cm-es szakaszt lehet priméren reszekálni (de már ekkor is magas a varratelégtelenség kockázata!), s end-to-end anasztomózással helyreállítani a nyelőcső folytonosságát.

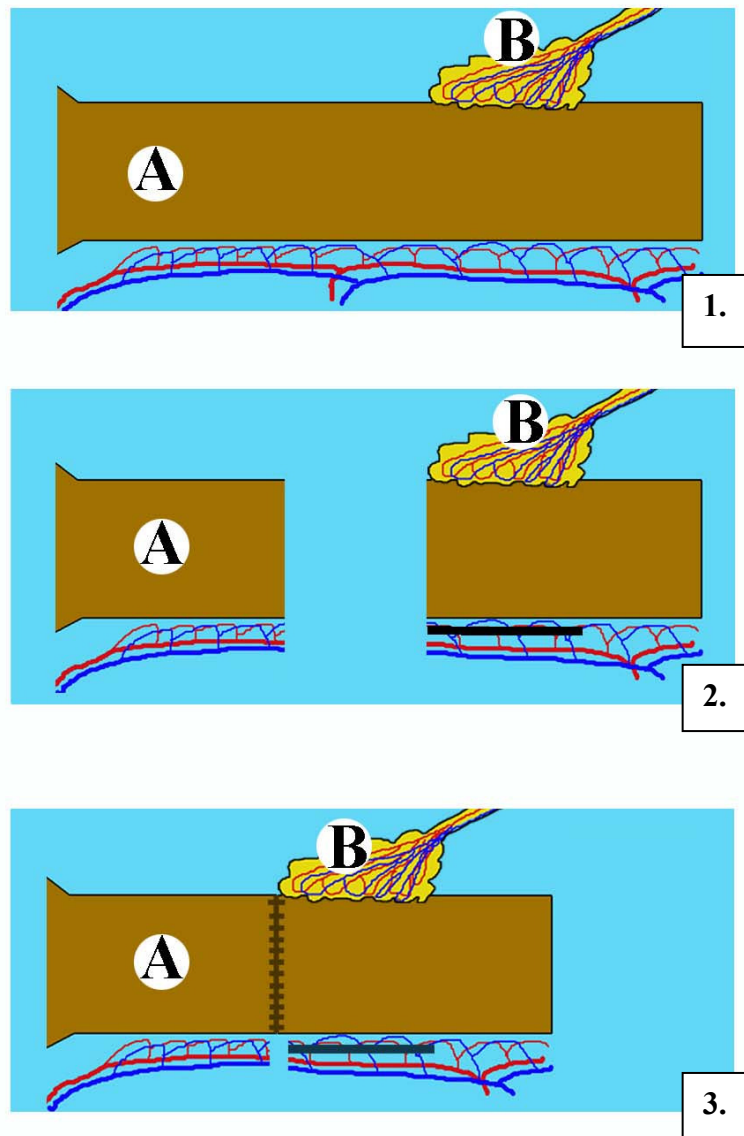
Eddig számtalan módon próbálták a sebészek javítani a nyelőcső anasztomózis vérellátását a műtét során és a posztoperatív időszak alatt, mivel ez az egyik kulcsa a sikeres műtét végzésének, de minden ilyen irányú próbálkozás legfeljebb csak részben volt sikeres.

Az egyik régebb óta alkalmazott módszer adott szerv vérellátásának javítására a hasüregben, retroperitoneumban a nagycseplesszel történő fedés, melyet már a legkülönbözőbb sebészeti műtétek során végeztek. Azonban hasüregen kívüli felhasználása nem rutinszerű, mivel ezekben az esetekben a cseplesz-lebenyt legcélszerűbb szabadon átültetni a kívánt helyre, ez a műtéti megoldás viszont igen nehéz.

További problémát jelent az ilyen módon végzett műtétnél az is, hogy a műtét során a célszerv vérellátását javító cseplesz-lebeny a műtéttel egy időben kerül a célszervvel kapcsolatba, így ebben az esetben nincs idő az új vaszkulátúra kialakulására, tehát nem fejtheti ki kellő mértékben a védő hatását a cseplesz-lebeny.

Az eddigiekben felvetett problémák kiküszöbölésére munkacsoportunk új nyelőcső reszekciós műtéti eljárás kidolgozását tűzte ki céljául, melynek során

első lépésben a cseplesz-lebény szabad átültetése történne meg a nyelőcsőre (ezt a folyamatot neveztük el prevaszkularizációnak), majd az új vaszkulátúra kialakulását követően második lépésben történne meg a nyelőcső reszekciója (1. ábra).



1. ábra

Módszerünkkel történő nyelőcső reszekció műtétechnikai lépéseinek sémás rajza

1./ prevaszkularizáció 2./ reszekció 3./ az anasztomózis készítése

A = nyelőcső B = cseplesz-lebény

2. CÉLKITŰZÉSEK

1. Cseplesz-lebény extraabdominalisan történő szabad átültetésének kidolgozása állatmodellen.
2. Cseplesz-lebény preparálása kapcsán, az átültetni kívánt lebény feltárásának, skeletizálásának, a megfelelő érnyél kiválasztásának legmegfelelőbb módszerének kidolgozása.
3. Cseplesz-lebény hűtéséhez szükséges hűtő-perfundáló rendszer kialakítása.
4. A graft ischemia-reperfusios károsodásának megelőzése céljából ideális perfundáló oldat létrehozása.
5. A cseplesz-lebény átültetéséhez szükséges mikrosebészeti érvarratok technikájának kidolgozása.
6. Alapvetően új elvre épülő nyelőcső reszekciós műtét állatkísérleti modelljének kialakítása kutyákon.
7. Új módszerrel operált állatok posztoperatív kezelésének kidolgozása.
8. A kísérletsorozat *in vivo* és *in vitro* ellenőrző módszereinek kidolgozása és gyakorlati megvalósítása.

3. ANYAGOK ÉS MÓDSZEREK

Az értekezés alapját képező kísérletsorozat a Debreceni Egyetem Orvos- és Egészségtudományi Centrum Munkahelyi Állatkísérleti Bizottságának engedélyével (DEMÁB 21/2000) 2001. január 1-jén indult. Kísérleteinket az 1998. évi XXVIII, „Az állatok védelméről és kíméletéről” szóló törvény előírásait messzemenően betartva végeztük.

3.1. Kísérleti állatok

Kísérletsorozatunkban 12 db 18-22 kg testsúlyú, egészséges keverék kutyán végeztünk műtéteket. A kísérletbe vont állatokat egyedi ketrecben

tartottuk, normál vegyes étrendet, vízhez való szabad hozzáférést, és az állat igényei szerinti szabad mozgás lehetőségét biztosítva. A műtéteket követően -a műtét típusától függő- posztoperatív megfigyelés, és kezelés történt az állatoknál a szükséges utánvizsgálatokkal egyetemben.

Kísérletsorozatunk egy kisebb, előkészítő szakaszában, 5 db 250-300 gramm testsúlyú CD outbred patkányokon végeztem műtéteket. A posztoperatív periódusban a patkányokat egyéni ketrecekben helyeztük el, biztosítva a szükséges utókezeléseket.

3.2. Műtéti technika kidolgozása

3.2.1. Fogadó régió megtervezése, előkészítése

Sebészeti anatómiai tanulmányként három kutya esetében feltártuk úgy a jobb, mint a bal oldali laterális nyaki régiót, tekintve, hogy más anatómiai régió nem alkalmas fogadóhelynek az általunk kivitelezni kívánt nyelőcső műtéthez. Minden, ebben a régióban futó artériát, vénát megvizsgáltunk olyan szempontból, hogy megfelelő fogadóhelynek bizonyulhat-e?

A vizsgált szempontok alapján, minden tekintetben a bal oldali laterális nyaki régió a legoptimálisabb, mégpedig a musculus sternocleidomastoideus elülső vonalában vezetett bőrmetszésből feltárva.

3.2.2. Mikrosebészeti érvarrat kialakítása, begyakorlása

A műtéti sorozat legnehezebb része a mikrosebészeti módszerrel történő ér anasztomózisok megvarrása. Az ér anasztomózisok elkészítésével kapcsolatos két fő elvárás:

- Gyorsan elkészíthető legyen,
- Hosszabb távon se szűküljön be.

Azért, hogy a fenti két szempontnak leginkább megfelelő érvarrat technikát tudjunk a kísérletsorozatban alkalmazni, különféle típusú éranasztomózisokat próbáltunk ki.

3.2.2.1. Műtétek patkányokon

Kísérleteinkben a helyes mikrosebészeti érvarrat kiválasztása, begyakorlása laboratóriumi kisállatokon (patkány) kezdődtek. Öt CD outbred patkányon hasi aorta, valamint vena cava inferior end-to-end anasztomózisokat készítettünk előzetes transsectio után, csomós öltésekkel, operáló mikroszkóp segítségével.

3.2.2.2. Műtétek keverék kutyákon

Következő lépésként különböző típusú (end-to-end, end-to-side, side-to-end) éranasztomózisokat varrtunk operáló mikroszkóp segítségével kutyákon. Előbb femoralis arteria és véna érvarratokat készítettünk, majd ezt követően arteria carotis communis és vena jugularis externa anasztomózisokat gyakoroltunk be.

3.2.3. Cseplesz-lebény átültetése

3.2.3.1. Cseplesz-lebény nyérése

A hasüreg felső-középső median laparotomiából történő megnyitása után előemeltük a gyomrot, a lépet, s ezekkel együtt a csepleszt teljes egészében a hasfal elé emeltük. A cseplesz mindkét oldali gastroepiploica érnyelét megvizsgáltuk, kipreparáltuk. Morfológiai és funkcionális vizsgálatok alapján, az arra alkalmasabb oldalon, a gyomor nagy görbülete mentén skeletizáltuk a csepleszt 10 cm-es hosszban medial felé, majd aboralisan radier irányban haladva 10 cm-t, végül a lebény alsó szélének megfelelően izoláltuk a lebényt.

3.2.3.2. Cseplés-lebeny átmosása, hűtése

A cseplés-lebeny érnélét átvágva, a lebeny artériáját kanüláltuk, majd átmotuk fiziológias sóoldattal, a reziduális vér eltávolítása céljából. Ezt követően a cseplés-lebenyt 20 °C-ra hűtöttük Pentoxyphillin, C-vitamin, Heparin tartalmú fiziológias só alapú oldattal. E hűtés módhoz saját szerkesztésű hűtő rendszert készítettünk. A perfúziós oldat az infúziós állványra szerelt edényből a gravitációs erő hatására a perfúziós szereléken keresztül folyt ki, úgy, hogy a szerelék jégkockával temperált, hűtött oldatba merült, s ennek a hűtőfolyadéknak folyamatosan lehetett mérni a hőmérsékletét.

3.2.3.3. A cseplés-lebeny transzplantációja

Leggyakrabban a bal oldali laterális nyaki régióban -a musculus sternocleidomastoideus lefutásának mentén, az izom elülső szélén- 10 cm-es bőrmetszést ejtettünk. Kipreparáltuk a fogadó ereket: a subcutan rétegben futó vena jugularis externát (néhány esetben, ha a carotis arteria kísérő vénája kellő tágasságú volt, azt használtuk fogadó vénának), valamint a musculus sternocleidomastoideus mögött futó arteria carotis communist.

Mikrosebészeti módszerrel, operáló mikroszkóp segítségével készítettük el az éranasztomózisokat a nyél erei és a recipiens régió erei között. Tovafutó end-to-side anasztomózist varrtunk Prolene 9/0-s monofil, nem-felszívódó, szintetikus fonallal (polypropylene, Ethicon U.K.). Először a vénás anasztomózist készítettük el. Másodikként varrtuk az artériás anasztomózist hasonló end-to-side tova futó varrattechnikával. Utóbbi esetében a pólusöltések felhelyezése után távolítottuk el a perfundáló kanült. A laterális nyaki régióba átültetett lebeny végleges elhelyezését szintén mikroszkóp alatt végeztük úgy, hogy az éranasztomózisai ne feszüljenek, s a lebenyke megtöretés nélkül feküdjön fel a nyelvcsőre. Néhány felszívódó öltéssel a kívánt helyen rögzítettük

ebből a célból a lebenyeket. Az átültetést követően a lebenynél lézer Doppler flowmetriát végeztünk.

Ezt követően a nyelőcső mellső falát Stiel-tupferrel óvatosan végig dörzsöltük, s erre a felületre fektettük az átültetett lebenyt. Végezetül réteges sebzés történt mindkét műtéti területen.

3.2.4. Nyelőcső reszekció

14 nappal a cseplesz transzplantációja után, az állatoknál feltártuk a bal oldali laterális nyaki régió képleteit, s a nyelőcsőre ültetett csepleszt. Megvizsgáltuk az átültetett lebeny életképességét makroszkóposan és lézer Doppler flowmeter segítségével. A nyelőcsőbe vezetett Boas szonda segítségével mobilizáltuk a nyelőcső rezekálni kívánt szakaszát. Ezt követően a nyelőcső nyaki szakaszából, az átültetett lebenytől aboralisan fekvő szakaszból 2 cm hosszú, teljes falvastagságú henger alakú részt reszekáltunk. A nyelőcső folytonosságát end-to-end anasztomózissal állítottuk helyre, a nyelőcső oralis és aboralis csomójai között. Az anasztomózist 3/0 Maxon fonállal, egy rétegben, befelé fordító csomós sero-muscularis öltésekkel képeztük. A műtéti területet nem drenáltuk, réteges sebzését végeztünk. Antibiotikum profilaxis enrofloxacin 0,5 ml/10 kg (Baytril, Bayer AG, Németország) intramuscularis alkalmazásával történt.

3.3. A műtéti utókezelés protokollja

Az első műtét -azaz a cseplesz-lebeny szabad átültetését követően- könnyű-vegyes tápláló diéta beállítása történt az állatoknak. 14 nappal a cseplesz transzplantációja után, fél napos koplalást követően került sor a nyelőcső szegmentális reszekciójára. A posztoperatív fájdalomcsillapítást Demalgonil ((60 mg allobarbitolum, 400 mg aminophenazonum, 600 mg urethanum/2ml) Sanofi-Synthelabo, Magyarország) 1 ml. im. és 1 ml. sc.

szükség szerinti adagolásával végeztünk. A posztoperatív 10. napon reoperáltuk és extermináltuk az állatokat.

3.4. Laboratóriumi vizsgálatok

Az első műtét végén a műtőben, valamint a posztoperatív 1, 2, 3, 5, 7, 9, 14. napon, a második műtét után a posztoperatív 1, 2, 4, 7, 10. napon levett vérmintákból haematologiai paraméterek (fehérvérsejtszám, vörösvérsejtszám, haemoglobin szint, haematocrit, thrombocytaszám, átlagos vörösvérsejt térfogat, átlagos vörösvérsejt haemoglobin tartalom és koncentráció, thrombocyta térfogat) és vörösvérsejt deformabilitás vizsgálatok (erythrocyta deformálódási képesség, kezdeti relatív filtrációs sebesség, relatív sejt-tranzitidő) történtek.

3.5. Cseplesz-lebény életképességének *in vivo* vizsgálata

Két különböző eljárási módszert alkalmaztunk *in vivo* az átültetett cseplesz-lebények életképességének vizsgálata céljából.

3.5.1. Angiográfia

A csak cseplesz-lebény transzplantáción átesett kutyáknál, a műtétet követően 1 héttel végzett reoperáció során feltárássra kerültek a bal oldali laterális nyaki régió képletei. Az arteria carotis communis izolálása után a lebény ereinek anasztomóza felett és alatt kirekesztésre került az ér, majd a kirekesztett szakaszt pungálva, ide röntgen kontrasztanyagot injiciáltunk. A kontrasztanyag által kirajzolt ér struktúráját röntgen képerősítő segítségével vizsgáltuk.

3.5.2. Methylen-kék festés

Az angiográfiát követően, meghagyva a carotis kirekesztését, ismételtén pungálva a kirekesztett érszakaszt és az erre felvarrt éranasztomózison keresztül

az átültetett cseplesz-lebenyt methylen-kék festékkel, majd fényképfelvételeket készítettünk a lebenyről és a környező szervekről.

3.6. Szöveti mikrokeringési vizsgálatok lézer Doppler flowmetriával

3.6.1. A lézer Doppler szöveti áramlás mérés elméleti alapja

A klinikai vizsgálatok és állatkísérletes kutatások során a szöveti keringés, mikrocirkuláció vizsgálatára rutinszerűen alkalmazzák a lézer Doppler vizsgálati módszert. A módszer könnyen kivitelezhető, objektív, s nagy előnye noninvazív karaktere. A módszer a mozgó tárgyról visszaverődő hullámok hullámhossz változásának, a doppler shift mérésén alapszik. A lézer Doppler módszer rendkívül érzékenyen jelzi a mikrokeringésben bekövetkezett akut változásokat.

3.6.2. Lézer Doppler szöveti áramlásmérés kísérletsorozatunkban

Méréseink során adott szerv, adott pontjának, különböző behatásokat követően észlelhető szöveti áramlását mértük, majd az átültetett cseplesz-lebeny életképességére következtettünk a műtétek közben. Egycsatornás lézer Doppler készüléket (LD-01 Lézer Doppler Flowmeter, Experimetria Kft. U.K.-Hungary, a lézersugár standard hullámhossza = $780 \text{ nm} \pm 10 \text{ nm}$, energiája a mérőfej végénél = $0,5\text{-}1,0 \text{ mW}$, lézer Doppler signal = $10 \text{ Hz} - 19 \text{ kHz}$) használtunk a kísérleteinkben. A lézer Doppler mérőfejjel (NP-100 Standard Pencil Probe, Oxford Optronix-Experimetria Ltd.) a jel stabilizálódása után 30-60másodpercig mértünk, a lézer Doppler jelet folyamatosan rögzítettük.

3.6.3. Mérési helyek

3.6.3.1. A nagycseplesz keringésének vizsgálata

Mindkét gastroepiploica érnyél kipreparálását követően előbb morfológiai szempontok (méret, elágazódások) alapján mértük fel a két érnyelet az átültetés szempontjából, majd megvizsgáltuk mindkét oldalhoz tartozó nagycseplesz

területének adott pontjain a mikrocirkulációt. 1. mérési pont: jobb oldali gastroepiploica érnyél ellátó területe; 2. mérési pont: bal oldali gastroepiploica érnyél ellátó területe.

3.6.3.2. Izolált cseplesz-lebény keringésének vizsgálata

A kiválasztott oldalon a cseplesz-lebény 10x10 cm-es darabjának izolálása után lézer-doppler szöveti keringési méréseket végeztünk. Méréseinket az izolált cseplesz-lebény alábbi standard pontjain végeztük: 1. *mérési pont*: felső horizontális szélen, az érnyélhez közelebbi sarokban, 2. *mérési pont*: a felső horizontális szélen, az érnyéltől távolabbi sarokban, 3. *mérési pont*: az alsó horizontális szélen, az érnyéltől távolabbi sarokban, 4. *mérési pont*: az alsó horizontális szélen, az érnyélhez közelebbi sarokban.

3.6.3.3. Az átültetett lebény mérési pontjai

A mikrosebészeti módszerrel szabadon átültetett cseplesz-lebényeknél az átültetést követően ugyanazokon a pontokon mértük meg a szöveti mikrocirkulációt, mint izolálás után.

3.6.3.4. Nyelőcső reszekció előtti vizsgálat

14 nappal az első műtét után az állatoknál feltártuk a bal oldali laterális nyaki régió képleteit, s a nyelőcsőre ültetett csepleszt. Megvizsgáltuk az átültetett lebény életképességét makroszkóposan és lézer Doppler flowmeter-rel. A mérési pontok: 1. intakt nyelőcső, 2. átültetett cseplesz-lebény. Majd ezt követően megtörtént a nyelőcső reszekció.

3.6.3.5. Nyelőcső reszekció utáni vizsgálat

A műtéti sorozat végeztével, 10 nappal a nyelőcső reszekció után, az exterminálás előtti vizsgálatok során elsőként a szöveti mikrocirkuláció mérését végeztük el. A mérési pontok megegyeztek a 3.6.3.4. pontban leírtakkal.

3.7. Mikroszkópos vizsgálatok

Az önállóan csak cseplesz-lebény transzplantáción átesett állatok esetében, és az új módszerrel operált állatok esetében is végeztünk szövettani vizsgálatokat. Előbbiek esetében a cseplesz-lebény túlélésének jeleit és az átültetett lebény szöveti struktúrájának változását vizsgáltuk. Utóbbiak esetében pedig, a nyelőcső érellátásának változását, a nyelőcső anasztomózis gyógyulását tártuk fel.

A szövettani vizsgálatainkat három nagy csoportba soroltuk:

1. a prevaszkularizált intakt nyelőcső vizsgálata haematoxylin-eosin festéssel
2. a prevaszkularizált intakt nyelőcső vizsgálata immunhisztokémiai módszerrel
3. a prevaszkularizált és reszekált nyelőcső anasztomózis-block vizsgálata haematoxylin-eosin festéssel

3.7.1. A prevaszkularizált intakt nyelőcső vizsgálata haematoxylin-eosin festéssel

Ezt a festési eljárást az átültetett cseplesz-lebények túlélési vizsgálatainak során használtuk. Hét nappal az átültetés után feltártuk az átültetett cseplesz-lebényt a nyelőcsővel, majd eltávolítottuk azt. Formalin fixálást követően, a paraffinba ágyazott blokkokból készített metszeteket a klasszikus haematoxylin-eosin festési módszerrel fénymikroszkóp (Olympus BH-2, Japán) segítségével 40x és 100x nagyítással vizsgáltuk.

3.7.2. A prevaszkularizált intakt nyelőcső vizsgálata immunhisztokémiai módszerrel

Az általunk alkalmazott immunhisztokémiai módszerekkel az újonnan képződő kapillárisokat és a megjelenő endothel sejteket kívántuk kimutatni. Ezt

a módszert is a cseplesz-lebény túlélése, szöveti struktúra változásának vizsgálatára alkalmaztuk, a lebény átültetését követően 7 nappal. A vizsgálat során a szokványos paraffin beágyazási és metszési technika elvégzése után, az eljárást gyári, CD34 ellenanyag (Dako, Glostrup, Denmark) segítségével végeztük el. A módszer elve szerint, az elsődleges ellenanyag (CD34) kapcsolódik az endothel sejtekhez, az ez ellen az ellenanyaggal szemben létrehozott másodlagos ellenanyag is specifikusan kötődik és ez jelölt; chromogen révén színreakció formájában láthatóvá tehető a reakció. Ezt követően hagyományos fénymikroszkóp (Leica Wild M650, Németország) alatt, 40x és 100x nagyítással jól vizsgálhatók az újonnan képződött endothel sejtek és kicsiny kapillárisok.

3.7.3. A prevaszkularizált, majd reszekált nyelőcső anasztomózis-block vizsgálata haematoxylin-eosin festéssel

Szövettani block-festéses vizsgálatainkat az új, prevaszkularizációt követő nyelőcső reszekciós módszerrel operált állatoknál végeztük, a nyelőcső reszekciót követő 10. napon. A korábban részletezett ellenőrző vizsgálatokat követően, közvetlenül az exterminalás előtt a teljes nyaki block-ot egyben eltávolítottuk, formalin fixálást követően paraffin beágyazás, majd a blockból készült metszetek haematoxylin-eosin festése.

3.8. Statisztikai analízis

A döntően műtéttechnikai modell kialakítását célul kitűző munkánk során, a viszonylag alacsonyabb esetszámú kísérleti állatokon végzett műtétek kapcsán nyert adatok nem engedték meg messzemenő statisztikai analízis végzését és az ezekre alapozott következtetés meghozatalát. Az egyes paramétereket (laboratóriumi paraméterek, lézer Doppler relatív áramlási egységek) tájékoztató jellegű statisztikai feldolgozás alá vetettük SigmaStat for Windows 1.0 szoftver

segítségével (SigmaStat 1.0, 1992-1994, Jandel Scientific Co, Németország). A haematologiai paraméterek változását mozgóátlag trendvonalakkal ábráztuk, a vörösvérsejt deformabilitás paramétereinél ANOVA és Dunett's tesztet végeztünk. A lézer Doppler szöveti mikrocirkulációt vizsgáló méréseinknél, a beavatkozások során, minden felvett lézer Doppler áramlágörbe artefaktumoktól mentes, reprezentatív, 10 másodpercet átfedő szakaszának áramlási értékeiből képzett számhalmazokat vizsgáltunk egyirányú ANOVA módszerrel.

4. EREDMÉNYEK ÉS KÖVETKEZTETÉSEK

Kísérletsorozatunkban a korábban ismertetett módon, 12 kutyán és 5 patkányon végeztünk összesen 24 műtétet. Műtéttel kapcsolatos nagyobb szövődményünk nem volt, minden állat túlélte a beavatkozásokat. A kísérlet sorozat végén minden állatot a már említett állatvédelmi törvény szabályai szerint extermináltunk.

4.1. Cseplesz-lebény átültetésének kidolgozása során nyert eredményeink

4.1.1. Cseplesz-lebény nyérése

Megfigyeléseink szerint, jelentős anatómiai variációk észlelhetők minden állat esetében. Egyfelől az arteria gastroepiploica lefutásában, elágazódásaiban, másfelől magának az ér lumenének tekintetében. A kísérlet sorozatban a később műtetre kerülő állatoknál is rendre azt tapasztaltuk, hogy állatonként változott, melyik oldali érnyél nagyobb hozamú, nagyobb lumenű. Így minden esetben előbb mindkét oldalon a gastroepiploica érnyelet preparáltuk ki, majd megvizsgáltuk annak lefutását, elágazódásait. Ezt követően ítéltük meg azt, hogy melyik oldalra nyelezzük a cseplesz-lebényt. Fontos szempont volt az is, hogy az általunk kialakítani kívánt 10x10 cm-es lebény ér árkád rendszere ép és zárt legyen.

A lebeny izolálásának leggyorsabb módjának a lebeny felső szélén lateral felől medial irányba, majd oral felől aboral irányba történő, s végül a lebeny szélénél medial felől lateral felé történő skeletizálás bizonyult. A környezettel kapcsolatos érosszeköttetéseket kettős lekötések közötti éles átvágással értük el.

Kritikusan fontos szempontja az izolálásnak az volt, hogy az izolált lebeny teljes területén életképes legyen (a cseplesz igen bonyolult ér árkád rendszere miatt ezt szabad szemmel megtervezni nem mindig lehetett), ezt intraoperatív megítélni szintén lézer Doppler flowmetriával bizonyult legegyszerűbben.

Az izolált, majd leválasztott cseplesz-lebenyt azonnal, 20 C^o-os hűtő folyadékba kellett helyoznünk ahhoz, hogy időben le tudjuk hűteni, s csak ezt követően vágtuk át az érnyelét.

A lebenyke artériáját leggyorsabban operáló mikroszkóp alatt lehetett kanulálni. A kanulön keresztül azután már könnyen ki lehetett mosni a lebenyből a reziduális vért fecskendő segítségével, valamint a lebeny hűtése is azonnal megkezdődhetett.

4.1.2. Cseplesz-lebeny átmosása, hűtése

A lebeny hűtése két fázisból állt. Elsőként a már említett módon, érnyeleinek átvágása előtt hűtő folyadékba merítve hűtöttük a lebenyt, majd második fázisban az erre a célra kifejlesztett hűtőrendszerre csatlakoztatva tudtuk ideális mértékben (20 C^o) és ideig hűteni a lebenykét. Az általunk kialakított hűtőrendszernek két fontos előnye van: 1./ működése egyszerű: gravitációs erő mozgatja a hűtő folyadékot, könnyen szabályozható a hűtési hőmérséklet; 2./ használatával a lebeny perfundálható, a perfúzió korán megkezdhető.

Tapasztalati úton összeállított -fiziológias só oldatot, Pentoxyphillint, C-vitamint, Heparint tartalmazó- perfúziós oldatunk az ischemia-reperfúziós

károsodások elkerülésére alkalmasnak bizonyult. A 20 C^o-os oldattal a lebeny gravitációs perfundálása és hűtése az artériás anasztomózis varrásáig javasolt.

4.1.3. Mikrosebészeti érvarratok technikája

A műtét szempontjából kiemelt fontosságú tényezőnek bizonyult a helyesen kialakított, megfelelő gyorsasággal elkészített vénás és artériás anasztomózis. Kísérletsorozatunkban az end-to-side módon készített éranasztomózisok váltak be legjobban.

Intraoperatív szövődményünk nem volt.

Az általunk kidolgozott módszerrel a kezdeti 4 órától 2 órára csökkent a műteti idő, valamint az éranasztomózisok (artériás és vénás) elkészítésének ideje 1 órától fél órára. Az átlagos graft ischaemia idő 45 perc volt. Az első állatcsoportnál 3 esetben 1 héttel a transzplantáció után, a második állatcsoportnál 2 esetben 14 nappal az átültetés után végeztük el az angiográfiás, methylen-kék festéses és a szövettani vizsgálatainkat. Utóbbi csoportnál a teljes műteti sorozat részeként történtek a vizsgálatok. Rövidtávú túlélési vizsgálatunk során minden állat túlélte a vizsgált időszakot, műtéttel kapcsolatos általános szövődményt nem észleltünk, az átültetett 5 lebeny közül 4 túlélte a vizsgált időszakot, míg egy lebeny műtét technikai ok miatt, a lebeny vénájának (véltetően atípusos oszlásának köszönhetően) tengely körüli csavarodása a lebeny végleges helyre történő rögzítése után a lebeny thrombózisát okozta, s emiatt a lebeny életképtelennek bizonyult.

4.2. Prevaszkularizációt követő nyelőcső reszekciós műtét állatkísérleti modelljének kialakításával nyert eredményeink

4.2.1. Fogadóhely kialakítása a laterális nyaki régióban

Kísérleteink alapján legalkalmasabb fogadóhelynek a bal oldali laterális nyaki régió bizonyult. Ebben a régióban, a musculus sternocleidomastoideus

lefutásának mentén, az izom elülső szélén ejtett 10 cm-es bőrmetszést követően preparáltuk ki a fogadó ereket: a subcutan rétegben futó vena jugularis externát (néhány esetben, ha a carotis arteria kísérő vénája kellő tágasságú volt, úgy azt használtuk fogadó vénának), valamint a musculus sternocleidomastoideus mögött futó arteria carotis communist. Ezek az erek minden esetben kellő méretűnek, megfelelő elhelyezkedésűnek bizonyultak a transzplantáció céljából. Egyéni variációként, néhány esetben a vena jugularis externa rövidebbnek bizonyult annál, hogy a lebeny-véna elérje end-to-side módon. Ilyen esetben magasabb szakaszon átvágásra, lekötésre került a véna, melyet tunnel-en keresztül a lebenyhez húzva, s rögzítve, alkalmassá lehetett tenni a megfelelő anasztomózis kiképzésére.

4.2.2. Cseplesz-lebeny szabad átültetése a laterális nyaki régióba

A közepes méretű kísérleti állataink esetében úgy a cseplesz-lebeny erei, mint a fogadó régió érkepletei olyan kicsinyek voltak, hogy csak mikrosebészeti módszerrel, operáló mikroszkóp alatt tudtuk végezni az anasztomózisok képzését, illetve a cseplesz-lebeny végleges elhelyezését a nyelőcsőre.

Az éranasztomózisok esetében először a véna anasztomózist készítettük el. Másodikként varrtuk az ütőér anasztomózist. Utóbbi esetében a pólusöltések felhelyezése után távolítottuk el a perfundáló kanült. Itt volt kritikus fontossága az éranasztomózis készítési idejének, mert ettől a lépéstől kezdve már csak külsőleg lehetett a lebenykét hűteni, a kirekesztések feloldásáig.

A laterális nyaki régióba átültetett lebeny végleges elhelyezését szintén mikroszkóp alatt végeztük. Egyik legnehezebb lépése az átültetésnek a lebeny megfelelő elhelyezése a műtéti területen: úgy kell elhelyezni a fogadó helyen a lebenyt, hogy az éranasztomózisai ne feszüljenek, s a lebenyke megtörítés nélkül feküdjön fel a nyelőcsőre. Néhány felszívódó öltéssel a kívánt helyen rögzítettük ebből a célból a lebenyeket.

4.2.3. Prevaszkularizációt követő nyelőcső reszekció műtétechnikai eredményei

Két állatnál végeztük el teljes egészében az általunk kidolgozott új nyelőcső reszekciós műtétet. Az új módszerrel – két hét különbséggel - végzett műtéteink során sem intraoperatív, sem posztoperatív szakban szövődményt nem észleltünk, úgy a reszekált nyelőcsövek, mint a kísérleti állatok, klinikailag szövődménymentesen gyógyultak. Az egyik állat esetében kisebb szövődményként, az extermínáció után végzett vizsgálatok során felületes, klinikailag tünetmentes nyálkahártya dehiscenciát észleltünk a varratvonalban.

4.2.4. A nyelőcső reszekció utáni posztoperatív kezeléssel nyert eredmények

Humán nyelőcső műtétekhez képest nagyszámú technikai problémát kellett leküzdenünk a műtéti sorozatok alatt és után. Alapvetően befolyásolta a műtétek végzését az, hogy a műtéti területet drenálni nem lehetett a klinikumban megszokott módon, mivel a kísérleti állatok ezt egyáltalán nem, vagy csak a műtét típusát, illetve a perioperatív kezelést jelentősen módosító kiegészítő beavatkozások mellett túrték volna. Ez természetesen nem csak a műtétet nehezítette meg (preparálás, vérzéscsillapítás), hanem az állatok műtét utáni követését. A műtéti terület drénjei általában nem csak a műtéti területen felgyülemelő szövetnedvek, vér lebocsátását segítik, s ezzel közvetve megelőzhetővé válhatnak szeptikus folyamatok, hanem a már fellépő esetleges szövődményről időben értesülhetünk segítségükkel (varratelégtelenség). Legnagyobb nehézséget az állatok posztoperatív gyógykezelése jelentett. A humán nyelőcső műtétek kezelési elveit a parenterális folyadék-, elektrolit pótlásnál, az antibiotikum profilaxis alkalmazásánál, per os táplálásnál módosítanunk kellett. Ezen a módon kezelve állatainkat, szövődménymentesen töltötték a posztoperatív időszakot. Minden bizonnyal a humán műtétekhez

képest lényegesen hamarabb megkezdett per os táplálás lehetett az oka, a korábban említett szubklinikus nyálkahártya dehiscencia kialakulásának is.

4.3. A cseplesz-lebény életképességének vizsgálatai

4.3.1. Angiográfia

1 hetes utánkövetést követően végeztünk el 2 esetben az átültetett cseplesz-lebénynél intraoperatív angiográfiát, Rtg képerősítő segítségével (ebben a csoportban a harmadik átültetett lebény elhalt, így további vizsgálatokat annál a lebénynél nem végeztünk). Mivel kísérlet sorozatunk végcélja újfajta humán nyelőcső műtét kialakítása, olyan vizsgáló módszert szerettünk volna találni, melynek segítségével a későbbiekben humán műtéteknél is vizsgálható lesz az átültetett cseplesz-lebény életképessége *in vivo*. Tapasztalataink szerint azonban, a humán vizsgálatokban rutinszerűen alkalmazott módszerrel végezve az angiográfiát, az általunk operált állatok esetében, tekintettel az igen kicsiny méretű lebény artériákra, vénákra, a módszer nem alkalmas az átültetett lebény életképességének megállapítására. Vizsgálataink szerint a klinikumban jelenleg rutinszerűen alkalmazott RTG képerősítők felbontóképessége a hasonlóan finom szöveti struktúrák feltárására nem alkalmas.

4.3.2. Methylen-kék festés

Rövid távú túléléses vizsgálatainknál 2 állatnál végeztük ezt a módszert, hasonlóan az angiográfias vizsgálathoz. Az angiográfia után fiziológiás sóoldattal óvatosan átmosva a kirekesztett eret, a pungált arteriába methylen-kék oldatot fecskendeztünk. Tapasztalataink szerint, bár a festés során az átültetett lebény pillanatok alatt kék színűvé vált, az életképesség megítéléséhez szükséges finomabb strukturális változások igazolására a módszert nem találtuk alkalmasnak *in vivo*.

4.3.3. Lézer Doppler flowmetria

Lézer Doppler flowmetria rövidtávú túlélés vizsgálatánál 2 állat esetében történt, mindkét lézer Doppler flowmeterrel követett lebeny túlélő volt. A lézer Doppler szöveti mikrocirkuláció mérésnél a relatív véráramlási egységek (relative Blood Flow Unit, rBFU) változásai a cseplesz-lebeny intenzívebb és gyengébb mikrokeringését mutató pontjait grafikonon ábrázoltuk. A cseplesz-lebeny 1. mérési pontján a preparálás előtti értékek viszonyítása a preparálás utáni értékekhez, a preparálás előtti értékek viszonyítása a transzplantáció utáni értékekhez. A cseplesz-lebeny 4. mérési pontja a preparálás előtti értékek viszonyítása a preparálás utáni, a preparálás előtti értékek viszonyítása a transzplantáció utáni értékekhez.

Két állat műtéti sorozata során nyert adataink alapján megállapítható, hogy a lebeny érnélének lefutásától távolabbra eső pontokon kevesebb az rBFU, legkevesebb gyakorlatilag mindvégig a 4. mérési ponton. Ezen a ponton tapasztalható a legnagyobb áramlás-csökkenés a beavatkozások során.

A műtétsorozat lépései során a megjelölt mérési pontok áramlási értékeit összehasonlítva az látszott, hogy a lebeny érnélének lefutásától távolabbra eső pontokon kevesebb az rBFU, legkevesebb a 4. mérési ponton, gyakorlatilag mindvégig. Ezen a ponton tapasztalható a legnagyobb áramlás-csökkenés a beavatkozások során.

4.3.4. Laboratóriumi vizsgálatok eredményei

Haematologiai paraméterek változása

Az I. műtétet követően az első 5 posztoperatív napon a haematocrit folyamatos csökkenést mutatott, mely ezt követően a műtétsorozat végéig közel azonos szinten maradt. Hasonló változást mutatott mérsékelt arányban a vörösvérsejtszám és a haemoglobin-szint is, az átlagos vörösvérsejt térfogat

közel állandónak bizonyult. A fehérvérsejtszám az első műtét után az első két posztoperatív napon jelentősen megemelkedett, majd csökkenést mutatott, de a második posztoperatív héten ismét emelkedést mutatott.

A II. műtét után azonban folyamatos fehérvérsejtszám csökkenést találtunk. A thrombocytaszám kezdetben hasonlóan viselkedett a fehérvérsejtek változásához, azaz az I. műtétet követő első héten csökkenést, majd a második héten enyhe emelkedést mutatott, azonban a II. műtét után jelentős thrombocytaszám növekedést találtunk.

Vörösvérsejt deformabilitás vizsgálatok eredményei

A relatív sejt-tranzit idő (RCTT) az I. posztoperatív periódus végén csak kissé nyúlt meg, míg a II. posztoperatív periódus végén már jelentős deformabilitás csökkenés volt észlelhető, azaz a sejt-tranzit idő szignifikánsan magasabb volt mind az alap – mind az I. posztoperatív periódus értékéhez képest.

4.3.5. Mikroszkópos vizsgálatok eredményei

4.3.5.1. A prevaszkularizált intakt nyelőcső vizsgálata haematoxylin-eosin festéssel

A klasszikus festési eljárással igen jól lehetett követni a cseplesz-lebenyek életképességét, műtét utáni túlélését, esetleges keringési szövődményeket. Ezen felül, magának a lebenynek a szöveti struktúra változásai is jól vizsgálhatók voltak ezzel a módszerrel. Haematoxylin-eosin festéses vizsgálataink alapján, az átültetett cseplesz-lebeny szöveti struktúrája a műtét után részlegesen átalakult, a zsírsejtek elfajultak, jelentős részben felszívódtak. Emelett a lebeny struktúrájában myofibroblast proliferatio indult meg, valamint endothel sejtek jelentek meg a lebenyben, ill. megkezdődött kicsiny kapillárisok kialakulása is.

4.3.5.2. A prevaszkularizált intakt nyelőcső vizsgálata immunhisztokémiai módszerrel

Indirect immunhisztokémiai módszerrel, CD34 ellenanyag használatával speciálisan az endothel sejtek megjelenése, új kapillárisok képződése volt igazolható. Vizsgálataink szerint ezzel a módszerrel lehetett legszembetűnőbben igazolni azt, hogy a cseplesz-lebeny extraabdominalis átültetése után, a hasüregben ezzel kapcsolatosan korábbi irodalmi közlésekhez hasonlóan, kicsiny erek, kapillárisok képződtek.

4.3.5.3. A prevaszkularizált, majd reszekált nyelőcső anasztomózis-block vizsgálata haematoxylin-eosin festéssel

Ezzel a módszerrel sikerült igazolnunk azt a kiindulási hipotézisünket, hogy a nyelőcsőre fektetett cseplesz-lebeny hozzájárul a nyelőcsőhöz, s érhalózata belenő a nyelőcső érhalózatába.

5. ELÉRT FONTOSABB EREDMÉNYEK ÉS KÖVETKEZTETÉSEK ÖSSZEGZÉSE

- 1.** Kidolgoztuk a cseplesz-lebeny nyelésének objektív paramétereit is figyelembe vevő új módszerét kutyán.
- 2.** Olyan saját fejlesztésű hűtő-perfúziós rendszert alakítottunk ki, melynek segítségével könnyen lehet az izolált cseplesz-lebenyt hűteni az átültetés közben, valamint az ischaemia-reperfusio károsodás elkerülése céljából, tapasztalati úton összeállított, C-vitamint, Heparint és Pentoxiphyllint tartalmazó oldattal lehet perfundálni az átültetésre kerülő graftot.
- 3.** Kidolgoztuk a mikrosebészeti érvarratok megfelelő technikáját cseplesz-lebeny átültetéshez kutyán, Remie és munkatársainak módszerét módosítva. Módszerünknel első lépésként a fogadó éren babérlevél-alakú kimetszést

végeztünk. A kimetszett rész leghosszabb átmérője 10-15 %-kal volt hosszabb, mint a lebeny erének lumene. Az anasztomózis varrását két ún. „pólusöltés” behelyezésével kezdtük a jobb oldali öltéssel az anasztomózis hátsó falát varrtuk meg, s ha elértük a bal oldali pólusöltést, azzal kötöttük meg a csomót. Ezután a bal oldali pólusöltéssel az anasztomózis elülső oldalát varrtuk meg, majd ha elértük a jobb oldali pólusöltést, azzal kötöttük meg a csomót, így téve biztonságosabbá az anasztomózis átjárhatóságát.

4. Alapvetően új elvre épülő, nyelőcső szegmentális reszekció állatkísérletes modelljét alakítottuk ki, melynek során két lépésben történik meg a reszekció: előbb cseplesz-lebenyt ültetünk át a nyelőcső nyaki szakaszára – melyet prevaszkularizációnak nevezünk- majd második ülésben, a már megváltoztatott, javított vérellátású nyelőcsövön történik meg 14 nappal később a reszekció és anasztomózis készítése.
5. Kialakítottuk az új típusú nyelőcső reszekció utáni posztoperatív gyógykezelés módszerét kutyán, melybe beletartozik a fokozatosan felépített per os táplálása kísérleti állatainknak, valamint a megfelelő műtét utáni antibiotikus kezelés alkalmazása is.
6. Állatkísérletben először alkalmaztuk a szöveti mikrokeringés intraoperatív vizsgálatára cseplesz-lebeny átültetés kapcsán, a lézer Doppler flowmetria módszerét.
7. Szövettani vizsgálatainkkal egyrészt az átültetett cseplesz-lebeny szöveti struktúrájának átalakulását, másrészt a cseplesz-lebeny nyelőcső keringését támogató hatását tudtuk kimutatni: haematoxin-eozin festéssel a lebeny strukturális átalakulását, indirekt immunhisztokémiai módszerrel az újonnan képződő kapillárisok megjelenését, végül pedig block szövettani vizsgálattal a nyelőcső anasztomózis gyógyulását tudtuk leghatékonyabban vizsgálni.

AZ ÉRTEKEZÉS ALAPJÁUL SZOLGÁLÓ KÖZLEMÉNYEK JEGYZÉKE

1. **Pap-Szekeres J.**, Cserni G., Furka I., Svébis M., Cserni T., Bráth E., Németh N., Mikó I.: New operative technique for transplantation of a free omental graft in dogs. *Microsurgery* 2003;23:414-418. **IF: 0,812**
2. **Pap-Szekeres J.**, Cserni G., Furka I., Svébis M., Cserni T., Bráth E., Németh N., Mikó I.: Extraabdominalisan átültetett cseplesz lebeny mikrocirkulációjának intraoperatív vizsgálata laser Doppler flowmetria segítségével kutyán. *Magy. Seb.* 2005;58:116-119.
3. **Pap-Szekeres J.**, Cserni G., Furka I., Svébis M., Cserni T., Bráth E., Németh N., Mikó I.: A new concept for esophageal resection – Prevascularization. An experimental study. *Dis. Esoph.* 2005;18:274-280. **IF: 0,797**

Impakt faktor: 1,609

AZ ÉRTEKEZÉS TÉMÁJÁHOZ KAPCSOLHATÓ KÖZLEMÉNYEK JEGYZÉKE

1. **Pap-Szekeres J.**: Surgery - The road to the future. *Int. J. Surg. Sci.* 1999;6:9-13.
2. Bráth E., Furka I., Németh N., Szabó Gy., Pető K., Ács G., Lesznyák T., Cserni T., **Pap-Szekeres J.**, Mikó I.: Changes in the deformability of red blood cells caused by mesenteric ischemia-reperfusion injury. An experimental animal study. In: Boros M. (ed.): *Proceedings of the 37th Congress of the European Society for Surgical Research*, Monduzzi Editore, 2002. pp. 281-284.
3. Németh N., Lesznyák T., Bráth E., Ács G., Nagy Á., **Pap-Szekeres J.**, Furka I., Mikó I.: Changes in microcirculation after ischemic process in rat skeletal muscle. *Microsurgery* 2003;23:419-423. **IF: 0,812**
4. Lesznyák T., Németh N., Bráth E., Pető K., Pekár Gy., Nagy D., Ács G., Dinya Z., **Pap-Szekeres J.**, Mikó I., Furka I.: A vese neovascularizációja a nagy cseplesz felhasználásával omentális angiogén faktor előkezeléssel. *Magy. Seb.* 2005;58:129-133.
5. Svébis M., **Pap-Szekeres J.**, Venczel L., Gera L., Rajtár M., Sinkó M., Furka I., Mikó I.: Minimálisan invazív módszerrel végzett, lép autotranszplantált beteg posztoperatív követésére alkalmazott képpalkotó eljárásokkal nyert kezdeti tapasztalataink. *Esetismertetés. Magy. Seb.* 2005;58:80-83.

Impakt faktor: 0,812

EGYÉB KÖZLEMÉNYEK JEGYZÉKE

1. **Pap-Szekeres J.**, Lóránd P., Maráz R.: Nőgyógyászati műtétek során nyert tapasztalataink az akut betegellátásban (1984-1993) Magy. Seb. 1996;49:11-15.
2. Cserni G., Baltás B., **Pap-Szekeres J.**: Enterocystic fistula caused by squamous cell carcinoma arising from a dermoid cyst. J. Pelvic Surg. 1998;4:83-85.
3. Cserni G., **Pap-Szekeres J.**: Internal mammary lymph nodes and sentinel node biopsy in breast cancer. Surg. Oncol. 2001;10(1-2):25-33. **IF: 1,758**
4. Cserni T., Németh N., Lesznyák T., Bráth E., Ács G., **Pap-Szekeres J.**, Furka I., Mikó I.: Hydrostatic characteristics of the ileocolic valve and intussuscepted nipple valves: an animal model. J. Inv. Surg. 2005;18:185-191. **IF: 0,667**

Impakt faktor: 2,425

IN EXTENSO KÖZLEMÉNYEK ÖSSZESÍTETT IMPAKT FAKTORA: 4,846

AZ ÉRTEKEZÉS TÉMÁJÁHOZ KAPCSOLHATÓ ÉS EGYÉB IDÉZHETŐ

LEKTORÁLT ABSZTRAKTOK

1. **Pap-Szekeres J.**, Furka I., Svébis M., Cserni T., Németh N., Mikó I.: Cseplesz-lebény nyerésének lehetőségei szabad transplantatio céljából. Előkísérleti adatok. Magy. Seb. (Suppl.) 2001;54:32-32.
2. Cserni G., Boross G., **Pap-Szekeres J.**, Svébis M., Baltás B.: Comparison of dye and dye + gamma probe guided sentinel node biopsy in breast cancer. J. Japanese Surg. Soc. 2001;102:144-144.
3. Cserni T., Csízy I., Furka I., Józsa T., **Pap-Szekeres J.**, Mikó I.: Kísérletes adatok az intussusceptált antireflux szeleppel bíró, porto-enterostomák vizsgálataihoz. Magy. Seb. (Suppl.) 2001;54:9-9.
4. **Pap-Szekeres J.**, Furka I., Svébis M., Cserni T., Bráth E., Németh N., Mikó I.: Cseplesz lebény szabad átültetése kutyán - A lebenyek rövid távú túlélésének vizsgálata. Magy. Seb. 2002. (Suppl) 136.
5. **Pap-Szekeres J.**, Oláh Cs., Svébis M.: Laparoscopos sigmoideostomia. Magy. Seb. (Suppl.) 2002;55:207-207.

6. Bráth E., Furka I., Szabó Gy., Pető K., Ács G., Németh N., Lesznyák T., Cserni T., **Pap-Szekeres J.**, Mikó I.: Changes of red blood cell deformability caused by mesenteric ischemia-reperfusion injury. An experimental animal study. Eur. Surg. Res. (Suppl. 1) 2002;34:64-64. **IF: 0,750**
7. Cserni T., Csízy I., Furka I., Józsa T., **Pap-Szekeres J.**, Szabó J., Bráth E., Németh N., Mikó I.: Antireflux effectivity of various porto-enterostomas. Eur. Surg. Res. (Suppl. 1) 2002;34:77-77. **IF: 0,750**
8. **Pap-Szekeres J.**, Furka I., Svébis M., Cserni T., Bráth E., Németh N., Mikó I.: Omental flap harvesting for free transplantation. Preliminary data on the operative technique in dog. Eur. Surg. Res. (Suppl. 1) 2002;34:87-88. **IF: 0,750**
9. Cserni T., Csízy I., Furka I., Józsa T., **Pap-Szekeres J.**, Szabó J., Bráth E., Németh N., Mikó I.: Tiermodell für den Vergleich der Antireflux Effektivität der verschiedenen hepatischen Portoenterostomien für Gallengangatesie. Eur. Surg. Suppl 195. 2003;4-5.
10. **Pap-Szekeres J.**, Pető K., Németh N., Cserni G., Furka I., Svébis M., Cserni T., Bráth E., Mikó I.: Intraoperatív laser Doppler flowmetria segítségével ellenőrzött szöveti mikrokeringés cseplesz lebeny szabad átültetése után. Állatkísérletes modell. Érbetegségek, 2005/suppl./1.:24-25.
11. Furka I., Furka A., Németh N., **Pap-Szekeres J.**, Bráth E., Ács G., Gulyás A., Sápó P., Mikó I.: Preliminary data on intermittent Pringle's (Baron's) manouevre in a canine model. Eur. Surg. Res. (Suppl 1) 2005;37:115-116. **IF: 0,750**

Idézhető lektorált absztraktok impakt faktora: 2,900

ÖSSZESÍTETT IMPAKT FAKTOR: 7,746 (in extenso: 4,846 + lektorált absztrakt: 2,900)

AZ ÉRTEKEZÉS TÉMÁJÁVAL KAPCSOLATOS ELŐADÁSOK

1. **Pap-Szekeres J.**, Furka I., Svébis M., Cserni T., Németh N., Mikó I.: Cseplesz lebeny nyeresének lehetőségei szabad transplantatio céljából. Előkísérleti adatok. XVIII. Magyar Kísérletes Sebészeti Kongresszus, 2001. augusztus 30., Pécs

2. Cserni T., Csízy I., Furka I., Józsa T., **Pap-Szekeres J.**, Mikó I.: Kísérletes adatok az intussusceptált antireflux szeleppel bíró, porto-enterostomák vizsgálataihoz. XVIII. Magyar Kísérletes Sebészeti Kongresszus, 2001. augusztus 30., Pécs
3. **J. Pap-Szekeres**, I. Furka, M. Svébis, T. Cserni, E. Bráth, N. Németh, I. Mikó: Omental fFlap harvesting for free transplantation. Preliminary data on the operative technique in dogs. European Society for Surgical Research (ESSR) - 37th Congress 2002.május 23-25, Szeged
4. **Pap-Szekeres J.**, Furka I., Svébis M., Cserni T., Bráth E., Németh N., Mikó I.: Cseplesz lebeny szabad átültetése kutyán - A lebenyek rövid távú túlélésének vizsgálata. 2002.06.12-14., MST Kongresszus, Budapest
5. **J. Pap Szekeres**, I. Furka, M. Svébis, T. Cserni, E. Bráth, N. Németh, I. Mikó: Omental flap harvesting for free transplantation. Preliminary data on the operative technique in dogs. 6th Congress of the International Society for Experimental Microsurgery, 2002. Augusztus 21-24, San Diego (USA)
6. **J. Pap-Szekeres**, G. Cserni, I. Furka, M. Svebis, T. Cserni, E. Brath, N. Nemeth, I. Miko: A new concept for esophageal resection – Prevascularization. An experimental study. 7th. ISEM Debrecen 2004. Szeptember 1-4.
7. **Pap-Szekeres J.**, Pető K., Németh N., Cserni G., Furka I., Svébis M., Cserni T., Bráth E., Mikó I.: Intraoperatív laser Doppler flowmetria segítségével ellenőrzött szöveti mikrokeringés cseplesz lebeny szabad átültetése után. Állatkísérletes modell. 4. Magyar Mikrokeringés Kongresszus, 2005. április 1-2., Balatonkenese

KÖSZÖNETNYILVÁNÍTÁS

Mindenek előtt köszönetemet szeretném kifejezni témavezetőmnek Prof. Dr. Mikó Irénnek a Debreceni Egyetem Orvos- és Egészségtudományi Centrum Sebészeti Műtéttani Tanszék Vezetőjének, aki nélkül sem kutató-, sem oktató munkát nem végezhettem volna. Nemcsak szakmai, hanem emberi támaszt is nyújtott számomra, amit külön is köszönök.

Köszönettel tartozom Prof. Dr. Furka Istvánnak, aki az állatkísérletekkel kapcsolatos összes szükséges elméleti és gyakorlati ismerettel ellátott, s nem egyszer személyes segítséget nyújtott a műtéteim végzése közben.

Köszönöm Dr. Lóránd Pál főorvos úrnak, hogy elindította sebészi pályámat, s a tudományos munka végzésére ösztönzött a legnehezebb időszakokban is.

Köszönöm Dr. Svébis Mihály osztályvezető főorvos úrnak a sok segítségét, melyben Ph.D. tanulmányaim alatt végig részesített, s mely nélkül biztosan nem tudtam volna befejezni kutatásaimat.

Külön köszönet illeti Dr. Németh Norbert tanársegéd urat szakmai-baráti segítségéért, Dr. Cserni Tamás Ph.D. hallgató társamat segítségéért kutatómunkámban, s magánéletemben. Dr. Sefcsik István főállatorvos úrnak, Dr. Bráth Endre tanársegéd úrnak és Dr. Pető Katalin tanársegéd nőnek elméleti és gyakorlati ismereteim gyarapításában nyújtott segítségét köszönöm.

Nagyon köszönöm Cserni Gábor főorvos úrnak, barátomnak, a kutatásaimhoz a szövettani vizsgálatokban nyújtott közreműködésért.

Munkám nem jöhetett volna létre Somlyai Jánosné Balogh Erika a DE OEC Mikrosebészeti Oktató és Gyakorló Központ vezető asszisztensnője, valamint a Sebészeti Műtéttani Tanszék munkatársainak szeretetteljes segítése nélkül.

Végezetül hálámat fejezem ki Szüleimnek a tanulmányaim során nyújtott támogatásukért, és Feleségemnek, Gyermekeimnek türelmükért, s a lelki támogatásukért, mely nélkül minden bizonnyal kudarcot vallott volna a kutatómunkám.