

A vena cava superior szindrómához társuló kétoldali zárt zugú glaucoma

Elekes Ágnes dr. ■ Vámosi Péter dr.

Péterfy Sándor Utcai Kórház-Rendelőintézet és Baleseti Központ, Budapest

A vena cava superior szindróma a vena cava superior részleges vagy teljes elzáródásából adódó tünetegyüttes. Az esetek többségében tüdőtumrok és lymphoma miatt másodlagosan alakul ki. A fej, a nyak, a felső végtag ödémája, tág vénák, dyspnoe jellemzi. Szemészeti elváltozások a szindrómához kapcsolódóan ritkán fordulnak elő: a szemhéjak duzzanatát, a kötőhártya chemosisát és suffusióját írták le korábban, egy esetben megemelkedett episclerális nyomásról is beszámoltak. 57 éves nőbetegünk vena cava superior szindrómáját sztentbehelyezéssel oldották meg, kissejtes tüdőtumort kemoterápiával kezelték. A szindróma részeként kétoldali, négy hónapos anamnézisű homályos látásra panaszkodott. Vizsgálata során kétoldali zárt zugot, mindkét oldalon 60 Hgmm-es szemnyomást és súlyos látáskárosodást találtunk. A jobb szemén goniosynechiolissal egybekötött szűrkehályog-műtétet végeztünk, ezáltal jelentős szemnyomás-csökkentést értünk el, és sikerült megőrizni a maradék látóélességet. A bal szemén Nd:YAG lézeres iridotomia után antiglaucomás cseppkezelést indítottunk a fájdalom csökkentésére. A phacoemulsificatiót követően a jobb szemén az elülső csarnok morfológiája jelentősen javult, amit elülsőszegmens-optikaikoherenciatomográfiával számszerűsíteni is lehetett. A szemészeti paraméterek az alapbetegség kezelése alatt stabilak maradtak. Jelen közleményünk célja, hogy felhívja a figyelmet a vena cava superior szindróma szemészeti tüneteire, valamint szeretnénk bemutatni azt a szindrómával esetenként együtt járó rapid, súlyos látásromlást okozó szemészeti állapotot, melyet tudomásunk szerint korábban még nem írtak le. Orv Hetil. 2022; 163(49): 1967–1971.

Kulcsszavak: vena cava superior szindróma, akut glaucomás roham, szemnyomás

Superior vena cava syndrome associated with bilateral angle closure glaucoma

Superior vena cava syndrome is a set of symptoms resulting from partial or complete blockage of the superior vena cava. In the majority of cases, it develops secondary to lung tumors and lymphoma. It is characterized by edema of the head, neck, and upper limbs, large veins, and dyspnoea. Ophthalmological changes related to the syndrome rarely occur: eyelid swelling, conjunctival chemosis and suffusion have been described previously, and in one case, elevated episcleral pressure was also reported. Our 57-year-old female patient's superior vena cava syndrome was resolved with stent placement, and her small cell lung tumor was treated with chemotherapy. As part of the syndrome, she complained of bilateral blurred vision with a history of 4 months. During his examination, we found a bilateral closed angle, an intraocular pressure of 60 mmHg on both sides, and severe visual impairment. We performed a lens exchange combined with better semolysis, which achieved a significant reduction in intraocular pressure and managed to preserve the remaining visual acuity. After Nd:YAG laser iridotomy on the left eye, we started antiglaucoma drop treatment to reduce pain. After phacoemulsification, the morphology of the anterior chamber in the right eye improved significantly, which could be quantified by anterior segment optical coherence tomography. The ophthalmic parameters remained stable during the treatment of the underlying disease. The purpose of this publication is to draw attention to the ophthalmic symptoms of vena cava syndrome as well as to present the ophthalmic condition that sometimes accompanies the syndrome causing rapid, severe visual impairment, which, to our knowledge, has not been described before.

Keywords: vena cava superior syndrome, acute angle closure glaucoma, intraocular pressure

Elekes Á, Vámosi P.: [Superior vena cava syndrome associated with bilateral angle closure glaucoma]. Orv Hetil. 2022; 163(49): 1967–1971.

(Beérkezett: 2022. szeptember 19.; elfogadva: 2022. október 4.)

Rövidítések

AS -OCT = (anterior segment optical coherence tomography) elülszegmentens-optikaikoherenciatomográfia; COVID-19 = (coronavirus disease 2019) koronavírus-betegség 2019; LASIK = (laser-assisted *in situ* keratomileusis) = lézerrel segített szaruhártyametszés a felszín alatt

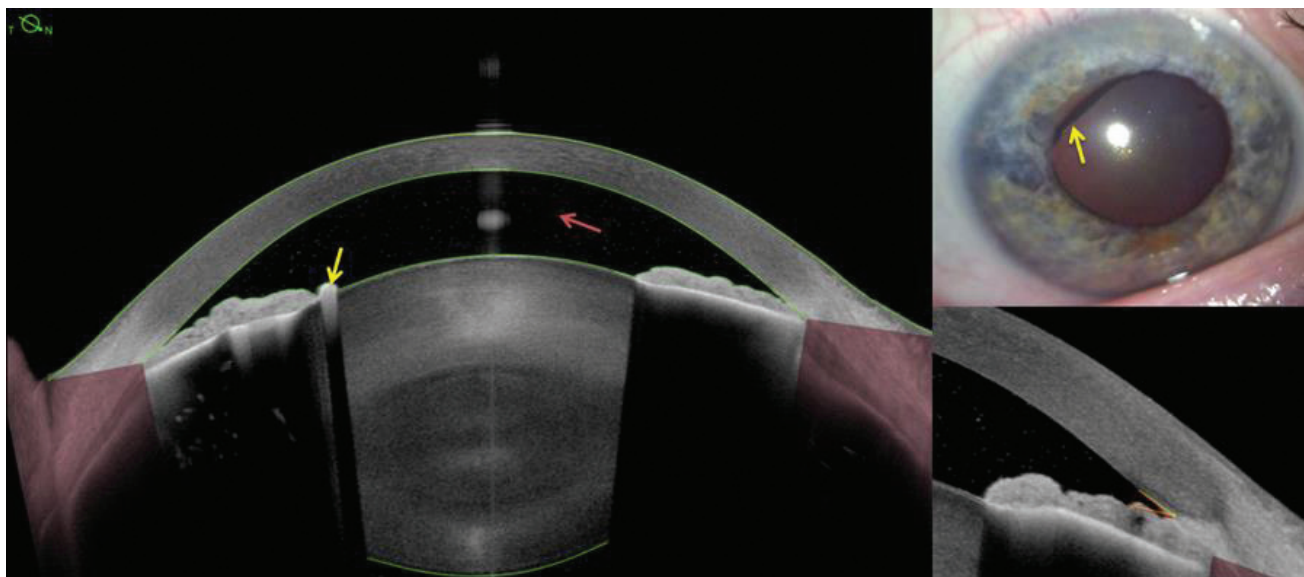
A vena cava superior szindróma tünetegyüttesét a vena cava superior beszűkülése vagy elzáródása okozza [1]. A vena cava superior az a fővéna, amely a fej, a nyak, a felső végtagok és a törzs felső részének vénás vérét a szív felé vezeti. Vékony falú, alacsony nyomású, falát könnyen infiltrálhatják és komprimálhatják a mediastinum térfoglaló folyamatai. 75%-ban a tüdő tumorai okozzák az elzáródást, 15%-ban non-Hodgkin-lymphoma, illetve ritkábban mellrák, nyelöcsőtumor, thymoma, metasztázis, különböző eredetű thrombosisok, mediastinalis fibrosis, gyulladások állnak a háttérben [2–4]. Vena cava superior szindrómában a szív vénás visszaáramlása gátolt. A létrejövő magas vénás nyomás a felsőtestben, a nyakban, a fejben súlyos ödémát okoz; az arc, a kar, a szemhéjak duzzanatával, pleuralis folyadékgyülemmel, a nyaki vénák, felső végtagi vénák tágulatával, nehézlégzéssel, szédüléssel, fejfájással társulhat [5]. Súlyos esetben ritkán agyödéma és felső légúti elzáródás is létrejöhethet [6]. Súlyosságától függően támogató vagy sürgősségi beavatkozást igényel a kiváltó alapterbetegség kezelése mellett.

A vena cava superior szindróma ritkán okoz szemészeti tüneteket [1]. Az irodalomban közölt esetekben a tünetek jellemzően lassan alakulnak ki, a leggyakrabban kötőhártya-chemosist, tág episclerális ereket látunk nyitott csarnokzuggal, és nem áll fenn jelentős szemfenéki eltérés [1]. Leírtak továbbá ptosist, periorbitalis duzza-

natot, conjunctivasuffúsiót, egy esetben neovascularis glaucomát, egy esetben pedig ocularis ischaemia szindrómát is [1, 5, 7–11].

Esetbemutató

Az 57 éves nőbeteg négy hónapja fennálló kétoldali homályos látás panaszával kereste fel járóbeteg-ellátásunkat. Anamnézisében kissejtes tüdőrák szerepelt mediastinalis, hepaticus és ossealis áttétekkel, amely miatt kemoterápiában (karboplatin-etopozid) részesült. Az átétes mediastinalis nyiroksomó-konglomerátum előbb lassan szűkítette, majd egy thrombosisot követően elzárta a vena cava superior, vena cava superior szindróma tünetegyüttest előidézve. A beteg az elmondása szerint ekkor észlelte először a homályos látást. A szindróma enyhítésére vena cava superior sztent behelyezése történt, amely megszüntette a fej, a nyak és a szemhéj duzzanatát, de a homályos látás továbbra is fennállt. COVID-19-fertőzés miatt betegünket egy hónapra hospitalizálták. Életet veszélyeztető állapota miatt szemészeti kivizsgálása tovább halasztódott. Állapotának viszonylagos stabilizálása után, négy hónappal a homályos látás észlelését követően jutott el először szemészeti ellátásra. Látóélessége jobb oldalon 0,2, bal oldalon fényérzés nélküli volt, szemnyomása 60/60 Hgmm volt. Réslámpás vizsgálattal a szaruhártyája vastag, ödémás volt, precipitátumokkal és pigmentszemcsékkel a hátlapon. Az elülső csarnok kifejezetten sekély volt, benne sejtes szórászt találtunk, a pupilla tág, fénymerev volt. Az állapot kétoldali glaucomás rohamnak felelt meg. Elülszegmentens-optikaikoherenciatomográfiaival (AS-OCT) mindkét oldalon az átlagosnál (4,31 mm) vastagabb lencsét



1. ábra

Jobb szem – Elülszegmentens-OCT (ANTERION, Heidelberg Engineering GmbH). Zárt zug – iridotrabecularis appositio, ectropion uveae (sárga nyíl), ACD 1,47 mm sejtekkel (piros nyíl), fénymerev pupilla

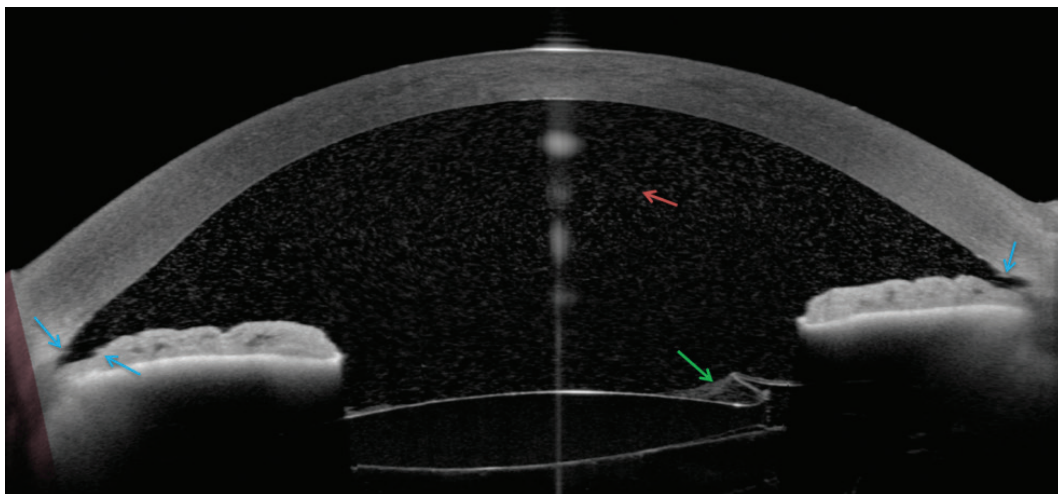
ACD = elülső csarnoki mélység; OCT = optikaikoherencia-tomográfia

mértünk (5,42 mm/5,4 mm) (1. ábra). Bulbushossza az átlagosnál kissé rövidebb, 21,98 mm/22,12 mm volt. Gonioszkópia során kétoldali, körben zárt zugot, perifériás elülső synechiákat találtunk. A szemfenéken jelentős eltérés nem volt. Mindkét oldalon Nd:YAG lézeres iridotomiát végeztünk, antiglaucomás és gyulladáscsökkentő cseppkezelést indítottunk. A jobb szemben phacoemulsificatiót, hátsó csarnoki lencse implantációját és intraoperatív goniosynechiolysist végeztünk, és ezzel sikerült a szemnyomást levinni a normáltartományba, valamint megőrizni a 0,2-es látóélességet (2. ábra). A jobb szem ezáltal nem igényelt további cseppkezelést, a bal szemben a szemnyomáscsökkentő cseppkezelést fenntartottuk. A roham alatt mért jobb oldali sekély elülső csarnok 1,43

mm-ről 3,7 mm-re mélyült, a zárt csarnokzug megnyílt, tágassága 17°-ról 47°-ra növekedett (3. ábra). A fenti paraméterek stabilak maradtak a követési idő alatt.

Megbeszélés

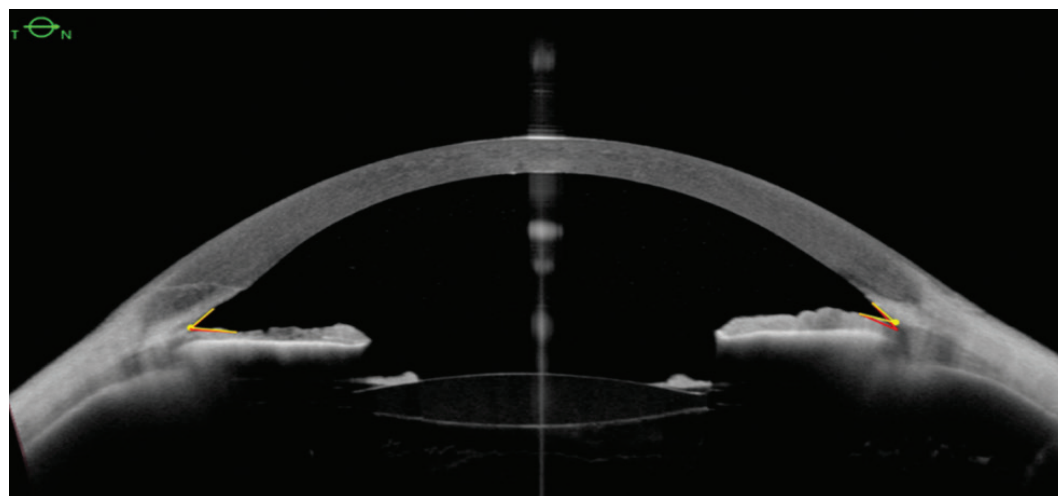
Vena cava superior szindrómában a felső testfél szívhez tartó vénás visszaáramlása akadályozott. Az elzáródás miatt megnövekedett vénás vérmennyiség az erekben pangást okoz, s ez retrográd úton a kisebb gyűjtőerekre is rátevéődik, illetve a szövetközi térbe is kiáramlik [12]. Jellemzően lassú folyamat [12]. Az elzáródott vena cava superior vénás kollaterálisok kialakulását váltja ki, ami a vénás vér számára alternatív útvonalat biztosít. A vena



2. ábra

1. posztoperatív nap: ACD-sejtek (piros nyíl), fibrinmembrán a műlencse és az elülső tok között (zöld nyíl), nyitott zug synechiolysis után (kék nyílak)

ACD = elülső csarnoki mélység



3. ábra

2. hónap – ACD: 3,7 mm, ACA: 47° (piros vonal)

ACA = elülső csarnoki szögszélesség; ACD = elülső csarnoki mélység

cava superior szindróma mindaddig rejtve marad, amíg az elzáródás mértéke nem haladja meg a kollaterálisok terhelhetőségét [12]. Ez alól kivételt képeznek azok az agresszív esetek, amikor a vena cava superior szindróma hirtelen alakul ki, és a kollaterálisok megnyílására nincs idő (például thrombosis esetén) [12].

Vena cava superior szindrómában általánosan előforduló szemészeti tünet az arc duzzanatának részjelenségeként látható szemhéjödéma. A szemgolyó elváltozásai – a nyitott zugú glaucoma, a tág episclerális erek, a kötőhártya-suffusio – ritkábbak ugyan, mégis akár első tünetei lehetnek a szindrómának [1]. Egy 2016-ban leírt esetben a beteg elutasította a vena cava superior szindróma cardiovascularis kezelését. Az ebből fakadó, tartósan magas szemnyomást Ho EXPRESS sönt implantálásával hatásosan csökkenteni tudta [9]. Esetünkben a vena cava superior szindrómához nem az irodalomban már korábban említett nyitott zugú zöld hályog, hanem kétoldali akut zárt zugú glaucoma, vagyis glaucomás roham társult. A glaucomás roham a mindennapi szemészeti gyakorlatban a legtöbbször csak az egyik szemet érinti, és csak ritkán látunk kétoldali esetet. Bizonyos anatómiai jellegzetességekkel bíró szemeken nagyobb valószínűséggel fordul elő: sekély elülső csarnok, keskeny csarnokzug, vastagabb lencseátmérő, vastagabb iris predesztinálhat a kialakulására [13–17].

Esetünkben több körülmény együttes megléte is hozzájárult a kórkép kialakulásához. A vena cava superior thrombosis következményeként a fej és a nyak területén gyors nyomásfokozódás jött létre. *Li és mtsai* 15 másodpercig tartó Valsalva-manőver során mérték egészséges szemeken az elülsőcsarnok-paramétereket AS-OCT segítségével. Statisztikailag szignifikáns szemnyomás-emelkedést találtak, az elülső csarnok sekélyebbé, a csarnokzug keskenyebbé vált minden esetben [18]. Esetünkben az AS-OCT-vel mért 5,4 mm/5,4 mm lencsevastagság az átlagosnál (4,31 mm) lényegesen nagyobb volt, és predisponáló anatómiai tényezőnek tekinthető [19, 20]. Ehhez járulhatott hozzá a négy hónapig fennálló pangás, ami a corneák megvastagodását és a lencse további duzzanatát is előidézhette.

Betegünk kezelése megegyezett a glaucomás roham szokásos terápiájával. A négy hónapon át folyamatosan fennálló magas szemnyomás a látóideg nagy fokú és végleges károsodását okozta. A kezelés ezért a jobb oldalon a még megmaradt látóélesség és a csekély látótér konzerválása érdekében zajlott. A bal oldali nem látó szemem már csak a fájdalommentesítés lehetett a cél.

Amint korábban említettük, betegünk vena cava superior szindrómához kapcsolódó akut glaucomás roham kétoldali volt. Kétoldali glaucomás rohamról a szakirodalomban ez idáig kétoldali nagy fokú hypermetropiához kapcsolódóan, microsphaerophakia miatt, hypermetropiás LASIK-műtét kapcsán számoltak be [21–23]. Nem szemészeti háttérrel előfordulhat ez az entitás egyes gyógyszerekkel (szulfonamidok, acetazolamid, pszichotrop szerek) összefüggő idioszinkráziás reakció-

ként, narkózisban végzett altatás után és kigyómarást követően [21–23]. Kétoldali, úgynevezett duzzadó-lencse-mechanizmust béta-thalassemiában, pellagraban [23], villámcsapást követően [24], hyperglykaemiás hyperosmolaris szindróma kezeléséhez kapcsolódóan írtak le [25].

Következtetés

A vena cava superior szindróma egyik szemészeti szövődménye lehet a kétoldali akut zárt zugú glaucoma kialakulása. A folyamat mögött állhatnak pusztán szekunder tényezők, vagy bekövetkezhet egy primer szűk zugú állapot progressziója is. A korai jelek felismerése mindkét esetben kulcsfontosságú a súlyos látásvesztés megelőzése érdekében. Legjobb tudomásunk szerint a jelen közlemény az első említés a vena cava superior szindrómához kapcsolódó kétoldali akut zárt zugú glaucomáról.

Anyagi támogatás: A közlemény megírása anyagi támogatásban nem részesült.

Szerzői munkamegosztás: E. Á.: A beteg szemészeti gondozása, szakirodalom kutatása, elemzése, a dolgozat megírása, szerkesztése. V. P.: A műtét elvégzése, a kézirat áttekintése és javítása. A cikk végleges változatát mindkét szerző elolvasta és jóváhagyta.

Érdekltségek: A szerzőknek nincsenek érdekltségeik.

Irodalom

- [1] Barquero-Romero J, López Cupido V, Torrado Sierra O, et al. Severe ocular symptoms as an initial manifestation of superior vena cava syndrome. [Manifestaciones oculares como presentación de un síndrome de vena cava superior.] *An Med Interna* 2008; 25: 356–358. [Spanish]
- [2] Armstrong BA, Perez CA, Simpson JR, et al. Role of irradiation in the management of superior vena cava syndrome. *Int J Radiat Oncol Biol Phys.* 1987; 13: 531–539.
- [3] Salsali M, Clifton EE. Superior vena caval obstruction in carcinoma of lung. *N Y State J Med.* 1969; 69: 2875–2880.
- [4] Zimmerman S, Davis M. Rapid fire: superior vena cava syndrome. *Emerg Med Clin North Am.* 2018; 36: 577–584.
- [5] Saeed AI, Schwartz AP, Limsukon A. Superior vena cava syndrome (SVC syndrome): a rare cause of conjunctival suffusion. *Mt Sinai J Med.* 2006; 73: 1082–1085.
- [6] Seligson MT, Surowiec SM. Superior vena cava syndrome. In: *StatPearls* [Internet]. StatPearls Publishing, Treasure Island, FL, 2022.
- [7] Durai I, Dhavalikar MM, Anand CP, et al. Bilateral, simultaneous, acute angle closure glaucoma in pseudophakia induced by chlorthalidone. *Case Rep Ophthalmol Med.* 2016; 2016: 3713818.
- [8] Alfano JE, Alfano PA. Glaucoma and the superior vena caval obstruction syndrome. *Am J Ophthalmol.* 1956; 42: 685–696.
- [9] Ho YJ, Yeh CH, Lai CC, et al. EXPRESS miniature glaucoma shunt for intractable secondary glaucoma in superior vena cava syndrome – a case report. *BMC Ophthalmol.* 2016; 16: 125.

- [10] Dyken JR, Pagano JP, Soong VY. Superior vena caval syndrome presenting as periorbital edema. *J Am Acad Dermatol.* 1994; 31: 281–283.
- [11] Duroi Q, Baudet JM, Pisella PJ, et al. Bilateral eyelid edema revealing a lung adenocarcinoma with superior vena cava syndrome: case report. [Oedème palpébral bilatéral révélant un adénocarcinome bronchique compliqué d'un syndrome cave supérieur: à propos d'un cas.] *J Fr Ophthalmol.* 2018; 41: e447–e449. [French]
- [12] Patriarcheas V, Grammoustianou M, Ptohis N, et al. Malignant superior vena cava syndrome: state of the art. *Cureus* 2022; 14: e20924.
- [13] Zhang X, Liu Y, Wang W, et al. Why does acute primary angle closure happen? Potential risk factors for acute primary angle closure. *Surv Ophthalmol.* 2017; 62: 635–647.
- [14] Moghimi S, Zandvakil N, Vahedian Z, et al. Acute angle closure: qualitative and quantitative evaluation of the anterior segment using anterior segment optical coherence tomography. *Clin Exp Ophthalmol.* 2014; 42: 615–622.
- [15] Moghimi S, Chen R, Johari M, et al. Changes in anterior segment morphology after laser peripheral iridotomy in acute primary angle closure. *Am J Ophthalmol.* 2016; 166: 133–140.
- [16] Moghimi S, Hashemian H, Chen R, et al. Early phacoemulsification in patients with acute primary angle closure. *J Curr Ophthalmol.* 2015; 27: 70–75.
- [17] Guzman CP, Gong T, Nongpiur ME, et al. Anterior segment optical coherence tomography parameters in subtypes of primary angle closure. *Invest Ophthalmol Vis Sci.* 2013; 54: 5281–5286.
- [18] Li X, Wang W, Chen S, et al. Effects of Valsalva maneuver on anterior chamber parameters and choroidal thickness in healthy Chinese: an AS-OCT and SS-OCT study. *Invest Ophthalmol Vis Sci.* 2016; 57: OCT189–OCT195.
- [19] Razeghinejad MR, Banifatemi M. Ocular biometry in angle closure. *J Ophthalmic Vis Res.* 2013; 8: 17–24.
- [20] George R, Paul PG, Baskaran M, et al. Ocular biometry in occludable angles and angle closure glaucoma: a population based survey. *Br J Ophthalmol.* 2003; 87: 399–402.
- [21] Kaushik S, Sachdev N, Pandav S S, et al. Bilateral acute angle closure glaucoma as a presentation of isolated microspherophakia in an adult: case report. *BMC Ophthalmol.* 2006; 6: 29.
- [22] Osman EA, Alsaleh AA, Al Turki T, et al. Bilateral acute angle closure glaucoma after hyperopic LASIK correction. *Saudi J Ophthalmol.* 2009; 23: 215–217.
- [23] Athanasiadis I, Konstantinidis A, Kyprianou I, et al. Rapidly progressing bilateral cataracts in a patient with beta thalassemia and pellagra. *J Cataract Refract Surg.* 2007; 33: 1659–1661.
- [24] Hashemi H, Jabbarvand M, Mohammadpour M. Bilateral electric cataracts: clinicopathologic report. *J Cataract Refract Surg.* 2008; 34: 1409–1412.
- [25] Sychev YV, Zepeda EM, Lam DL. Bilateral cataract formation *via* acute spontaneous fracture of the lens following treatment of hyperglycemic hyperosmolar syndrome. *Am J Ophthalmol Case Rep.* 2017; 7: 66–69.

(Elekes Ágnes dr.,
Budapest, Vahot utca 10/C/207., 1119
e-mail: elekes_agnes@yahoo.com)

„*Mage valet qui nescit quod calamitas valet.*”
(Többre képes, aki nem tud róla, hogy mire képes a baj.)