

## Schwannoma a parapharyngealis térben

Major Tamás dr.\*, Jókay István dr.\*, Ashtari Arastoo dr.\*,  
Soós Györgyike dr.\*\*\*, Sziklai István dr.\*

### ÖSSZEFOGLALÁS

A szerzők a laterális garattal bedomborodását, tapintható mély nyaki terimét és asszociált gégebénulást okozó igen kiterjedt bal oldali parapharyngealis schwannoma esetét ismertetik. A parapharyngealis tér primer tumorai a fej-nyaki daganatok mindössze 0,5%-át alkotják, közülük relatíve gyakori a perineurális Schwann-sejtekből kiinduló benignus schwannoma. Hangsúlyozzák a diagnosztikában és differenciál diagnosztikában a nyak komputertomográfias és szelektív carotis angiográfias vizsgálatának jelentőségét, mely a paragangliómától és haemangiómától való elkülönítésben fontos. Terápiája a külső feltárásból végzett in toto exstirpáció, melyet a szerzők transcervicalis-submandibularis behatolásból végeztek el.

**KULCSSZAVAK:** agyidegbénulások, komputertomográfia, fej-nyaki tumorok, neurilemmoma, parapharyngealis tér

### SUMMARY

The authors outline the case of a left sided extensive parapharyngeal schwannoma causing a protrusion in the lateral pharyngeal wall, deep cervical swelling and associated laryngeal paralysis. The primary tumours of the parapharyngeal space amount to only 0,5% of head and neck tumours, among which tumours originating from the perineural Schwann cells, and known as "benign schwannomas", can be seen relatively frequently. The crucial importance of the CT and selective carotid angiography in diagnostics is emphasised because of its efficacy in the separation of paragangliomas from haemangiomas. The therapy was performed by transcervical-submandibular exploration and "in toto" exstirpation.

**KEYWORDS:** cerebral nerve paralysis, computertomography, head and neck tumours, neurilemmoma, parapharyngeal space

### Bevezetés

A schwannomák (neurilemmomák) a perifériás idegek perineurális Schwann-sejtjeinek – az esetek döntő többségében benignus – daganatos megbetegedései (2, 3). Az első klinikopatológiai leírást Verocay adta 1910-ben, a parapharyngealis tér schwannomájáról pedig Figi számolt be 1933-ban (10).

Hazánkban parapharyngealis lokalizációjú schwannomáról Kiss és Szabon számolt be 1967-ben, két eset kapcsán (8). Ezt a közleményt a következő években néhány újabb követte, melyek egy részében a daganat kiindulási idege is meghatározható volt (4, 6, 9, 12). Klinikánkról 1978-ban Kósa és munkatársai három nyaki schwannomás esetet ismertettek (9).

A schwannomák a n. olfactorius és a n. opticus kivételével bármely agyidegből vagy bármely

perifériás idegből is kiindulhatnak (10). Makroszkóposan szürkésfehér, tömött, környezetétől jól elkülönülő, tokkal körülvett elváltozásról van szó. Az ideget, amelyből a daganat kiindult, gyakran a tokkal összekapaszkodva találjuk. A szövettani képre alapvetően két elváltozás jellemző:

1. Sejtűs területek, ahol a magok paliszádszerűen helyezkednek el (Antoni-A típus) és gyakran centrális citoplazmatikus masszát vesznek körül (Verocay-testek).
2. Laza hálózatot alkotó karcsú, orsószzerű, megnyúlt magvú sejtek (Antoni-B típus). Gyakori a nekrozis és a cisztikus degeneráció (2, 3).

A parapharyngealis tér schwannomái lassú növekedésük során sokáig tünetmentesek maradnak. Kellő méret esetén – leggyakoribb tünetként – tapintható nyaki terimét és/vagy az oldalsó garattal bedomborodását okozzák. Gyakori panasz a dysphagia, a torokfájás és idegentest-érzés a garatban. Az alsó agyidegek (n. IX., n. XII.) és a truncus sympathicus működése károsodhat, illetve kieshet. A tuba auditiva orrgarati szájadékának kompressziója otitis mediához vezethet (1, 10).

A méret, a lokalizáció és a környező képletek-

Közlésre érkezett: 2000. 08. 28.

Debreceni Egyetem Orvos- és Egészségtudományi Centrum Fül-Orr-Gégeklinika

Cím: 4012 Debrecen, Nagyerdei krt. 98.

Telefon: (52) 414-763

E-mail: tmajor@jaguar.dote.hu

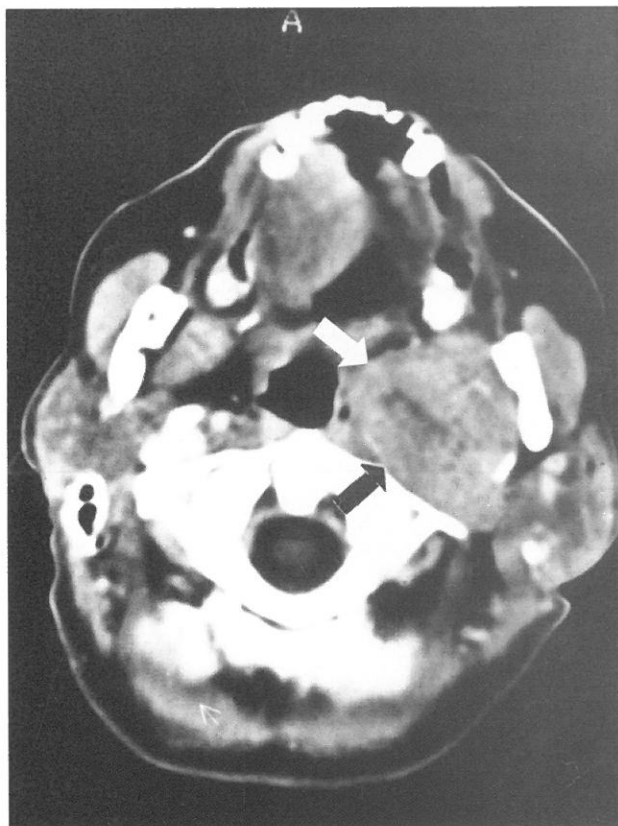
hez való viszony pontos megítéléséhez CT vizsgálat szükséges. Kontrasztanyag adása segít a vaszkularizáció megítélésében. Hiperdenz elváltozások esetén paragangliómák kizárása céljából angiográfia szükséges (1). Differenciáldiagnosztikai szempontból elsősorban a parapharyngealis tér egyéb daganatféleségei jönnek szóba: paragangliómák, nyálmirigy-tumorok, lymphomák, sarcomák, metastasisok (1, 14).

A parapharyngealis schwannomák terápiája a külső (transcervicalis vagy transcervicalis-submandibularis) feltárásból végzett in toto eltávolítás (1, 10). A lokális recidiva nem jellemző. Postoperatív szövődmenyként Homer-syndroma és agyidegbénulások léphetnek fel (15).

A schwannomák kérdésének tárgyalását a diagnosztikának az utóbbi két évtizedben történő fejlődése (komputertomográfia, szelektív carotis angiográfia, aspirációs tűbiopszia) teszi ismét aktuálissá.

## Esetismertetés

A 47 éves nemdohányzó nőbeteg másfél éve tartó rekedtség miatt jelentkezett klinikánkon.



1. ábra. A nyak CT vizsgálata (Omnipaque i. v. kontrasztanyag adása után): baloldalon a laterális garatfalat diszlokáló, 5×3 cm-es, relatíve körülhatárolt elváltozás (nyílak), mely a kontrasztanyagot inhomogénen halmozza

Anamnézisében 10 éve ismert hipertóniáján kívül nagyobb betegség nem szerepelt. Fizikális vizsgálata során a bal oldali laterális garatfalnak az orrgarattól a tonsilla palatina alsó pólusa szintjéig tartó, a középvonalat elérő bedomborodását láttuk. A lágyszájpad bal oldala aszimmetrikusan caudal felé lógott, az uvula jobbra deviált. A bal oldali gégefél paramedián állásban fixált volt. A nyak bal oldalán, az angulus mandibulae mögött és alatt a mélyben diónyi tömött tapintatú rezisztenciát érzeltünk. A nyak CT vizsgálata során (1. ábra) a nasopharynxtól a submandibularis nyálmirigyig terjedően, a parotistól jól elválaszthatóan 5×3×5 cm-es, relatíve körülhatárolt, a m. pterygoideus medialist komprimáló és a bal oldali laterális garatfalat diszlokáló térfoglalás igazolódott, mely a natív képeken hipodenz volt, a kontrasztanyagot pedig inhomogénen halmozta. Az elváltozás centrumában nekrozisgyanús terület ábrázolódott. Tumor és abscessus gyanúja miatt több pontból is aspirációs tűbiopsziát végeztünk. Ezek alkalmával vért nyertünk, illetve az egyik mintában észlelt bőséges citoplazmájú, szabályos ovális maggal bíró sejtcsoportok miatt a patológus felvetette elsősorban kromofób adenoma lehetőségét. Nyaki Doppler-vizsgálatot végeztünk, melyen a bal submandibularis régióban inhomogén hipervaszkularizált terime ábrázolódott. Az elváltozás tág, vénás jellegű áramlást mutató ereket tartalmazott. Szelektív angiográfia során azonban a bal carotis bifurkációja felett az arteria carotis internát diszlokáló, hipovaszkuarizált terime igazolódott.

Ezt követően elvégeztük az elváltozás exstirpációját. Intratrachealis narkózisban a nyak bal oldalán a ramus mandibulae alatt, azzal párhuzamos bőrmetszést ejtettünk. A carotis bifurkáció, majd az a. carotis interna alatt haladva tömött tapintatú, a koponyaalapig terjedő, 5×3×4 cm-es, tokkal bíró terimét találtunk, mely a környezetétől tompa preparálással jól elválasztható volt (2. ábra).

A szövettani vizsgálat schwannomát igazolt, döntően Antoni-A típusú szöveti szerkezettel (3. ábra). Malignitásra utaló szöveti jelet nem találtunk.

Zavartalan posztoperatív periódus után a beteg jó általános állapotban hagyta el klinikánkat. Fél évvel a műtét után nyelési és fulladásos panaszai nincsenek, hangja azonban változatlanul rekedt. Fizikális vizsgálatkor a nyaki terime és a bal oldali laterális garatfal medializációja teljesen megszűnt. A lágyszájpad szimmetrikus. A bal nyelvfél

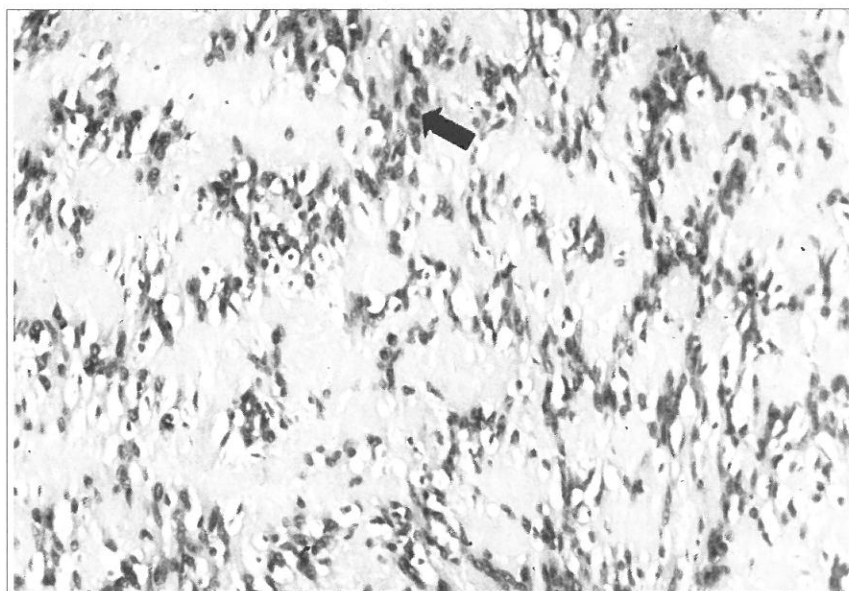
változatlanul atrófiás és gégestátusza is változatlan.

## Megbeszélés

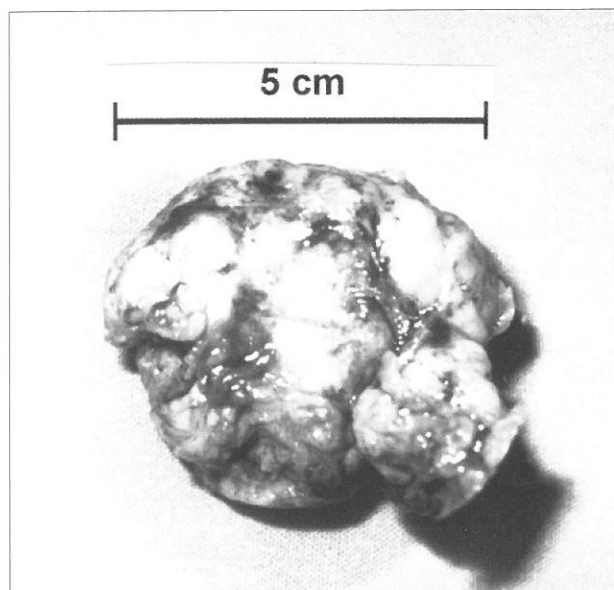
A parapharyngealis tér tumorai igen ritkák, a fej-nyak régió daganatainak 0,5%-át alkotják. Ezen daganatok mintegy 80%-a benignus (1). Leggyakoribbnak a glomus caroticum és a glomus vagale paragangliomák bizonyultak (az esetek kb. 40%-a). Gyakoriság szempontjából a következő helyen a pleomorph adenomák állnak, melyek az esetek döntő többségében a parapharyngealis térben található kis nyálmirigyekből indulnak ki. Ritkábban előforduló elváltozások a lymphomák és a metastasisok (1). A schwannomák a parapharyngealis tér tumorainak 11,5–22,5%-át alkotják (15).

A parapharyngealis schwannomák 90–95%-ban benignusak. A ritka malignus neurilemmomák ebben a régióban az esetek 25–70%-ában a neurofibromatosishoz társulnak (5).

A schwannomák – ellentétben a neurilemmomákkal – a perineurális Schwann-sejtek daganatai. A kiindulási idegtől – mely a tumor tokjával összefüggésben gyakran fellelhető – az elváltozás az exstirpáció során az esetek egy részében az ideg károsodása nélkül elválasztható. A neurofibromák az endoneurális Schwann-sejtekből indulnak ki és számos axont tartalmaznak. Makroszkóposan a kiindulási ideg bunkószerű megvastagodásaként jelentkeznek és eltávolításuk általában csak az ideg feláldozásával együtt lehetséges



3. ábra. Kórszöveti kép (hematoxilin-eozin, 100-szoros nagyítás): organoid szerkezetet mutató, döntően Antoni-A típusú schwannoma. A nyílnál sorba rendezett (regimentálódott) sejtmagok láthatók



2. ábra. Az eltávolított tumor: egyenetlen felszínű, tokkal körülhatárolt tömött tapintatú terime

(10). A parapharyngealis schwannomák esetén az esetek felében a n. vagus a kiindulási ideg. A mi esetünkben a tumor kiindulási idege nem volt azonosítható és az extrém nagy elváltozás az alsó agyidegek tartós kompressziója révén, azok irreverzibilis károsodását okozta (neurotmesis). Így alakulhatott ki a *Tapia*- és *Villaret*-szindróma elemeit egyaránt részlegesen tartalmazó asszociált gégebénulás, mely a laterális garatfal bedomborodása és a tapintható nyaki terime mellett a klinikai képet alapvetően jellemezte. Az esetek egy része a tumor eltávolítása után az agyidegtünetek megszűnésével, nyomtalanul gyógyul. Más esetekben a korábbi agyidegtünetek egy része változatlanul fennáll. Végül a betegek egy részében a tumor eltávolítása csak a tokjával szoros összefüggésben lévő ideg egy részével együtt lehetséges, mely új agyidegtünetek kialakulását eredményezheti (4, 9, 10, 12).

Az összes schwannoma 25–45%-a a fej-nyak régióban jelentkezik (7). Esetünkben a leggyakoribb lokalizáció a parapharyngealis tér (13). A foramen jugulare és a hátsó garatfal schwannomái jóval ritkábbak (7, 13).

A nyak CT vizsgálata esetünkben is hasznosnak bizonyult az elváltozás lokalizációjá-

nak, méretének és környezethez való viszonyának megítélésében. Az aspirációs citológia és a nyaki erek Doppler-vizsgálata alapján hipervaskularizált tumorra (paraganglioma, haemangioma) gondoltunk, ezt azonban a szelektív carotis angiográfia nem támasztotta alá. A schwannomák vaszkularizációja változó mértékű (10). A paragangliomák kontrasztanyag CT felvételen azonban jellegzetesen hipervaskularizáltak (1). A hipervaskularizált tumorok esetén angiográfia ajánlott a vérelátás és a nagy nyaki erekhez való viszony pontosabb megítélése céljából (1).

A hisztológiai vizsgálat esetünkben egyértelműen igazolta a döntően Antoni-A típusú benignus schwannomát.

A parapharyngealis neurilemmomák eltávolításakor minden szerző egységesen a külső feltárástól végzett műtétet javasolja (1, 7, 10, 13, 15). A transzorális feltárási elégtelensége miatt a nagy ér-idegképletek nagyobb valószínűséggel sérülhetnek és a recidívák is gyakoribbak (1, 7, 13). A külső feltárási lehetőségei közül a transcervicalis-submandibularis módot választottuk. A nagyerek és idegek kiváló vizualizációja mellett a hatalmas tumor tompa preparálásához és eltávolításához elegendő teret biztosított a választott feltárási mód.

## Irodalom

1. Carrau R. L., Myers E. N., Johnson J. T. Management of tumors arising in the parapharyngeal space. *Laryngoscope* 100, 583–589, 1990.
2. Close L. G., Haddad J. Primary neoplasms (neck). In: Cummings, C. W. (szerk.): *Otolaryngol Head and Neck Surg.* Mosby, St. Louis, 1998.
3. Kumar, Cotran, Robbins: *A pathológia alapjai.* Semmelweis, Budapest, 1994.
4. Csáthi, A., Székely, T.: A nervus vagus neurinomája. *Fül-orr-gégegyógy.* 17, 82–85, 1971.
5. Elias M. M., Balm A. J., Peterse J. L., Keus R. B., Hilgers F. J. Malignant schwannoma of the parapharyngeal space in von Recklinghausen's disease: a case report and review of the literature. *J. Laryngol. Otol.* 107, 848–852, 1993.
6. Faragó L., Varga Sz., Bea J. A nyaki truncus sympathicus neurinomája. *Fül-orr-gégegyógy.* 19, 186–190, 1973.
7. Haraguchi H., Ohgaki T., Hentona H., Komatsuzaki A. Schwannoma of the posterior pharyngeal wall: a case report. *J. Laryngol. Otol.* 110, 170–171, 1996.
8. Kiss F., Szabon J. Adatok a garat-neurinoma gyógyításához. *Fül-orr-gégegyógy.* 13, 201–206, 1967.
9. Kósa D., Lampé L., Pap U., Kónya L. Adatok a nyaki tájék neurinomáinak diagnosztikájához és terápiájához. *Fül-orr-gégegyógy.* 24, 4–8, 1978.
10. Maniglia A. J., Chander J. R., Goodwin W. J., Parker J. C. Schwannomas of the parapharyngeal space and jugular foramen. *Laryngoscope* 89, 1405–1414, 1979.
11. Radnai T., Kovács Z. Parapharyngealis schwannoma. *Fül-orr-gégegyógy.* 19, 126–128, 1973.
12. Répássy G., Czigner J., Lapis K., Halmos P. A nyaki truncus sympathicus schwannomája. *Fül-orr-gégegyógy.* 27, 159–164, 1981.
13. Singh B., Ramjettan S., Maharaj T. P., Ramsaroop R. Schwannoma of the posterior pharyngeal wall. *J. Laryngol. Otol.* 109, 883–885, 1995.
14. Varga E.: A chemodectomák fül-orr-gégészeti vonatkozásai. *Fül-orr-gégegyógy.* 28, 120–124, 1982.
15. Zohar Y., Talmi Y. P., Gal R., Finkelstein Y., Halpern M., Tikvah P. Pathologic quiz case 1: Benign schwannoma of the parapharyngeal space. *Arch. Otolaryngol. Head Neck Surg.* 116, 360–362, 1990.

## ZUSAMMENFASSUNG

Verff. berichten über ein linksseitiges ausgedehntes parapharyngeales Schwannom, das die Vorwölbung der lateralen Rachenwand, eine ertastbare Resistenz in der tiefen Halsregion und assoziierte Kehlkopflähmung verursachte. Primärtumoren kommen in der parapharyngealen Region nur zu 0,5% aller Tumoren des Kopf-Halsgebietes vor, darunter sind die von den perineuralen Schwannzellen ausgehenden benignen Schwannome relativ häufig. In Diagnostik und Differenzialdiagnostik sind die Computertomographie des Halses und die selektive Carotis-Angiographie von Bedeutung, um Paragangliome von Haemangiomen zu unterscheiden. Im beschriebenen Fall erfolgte die Exstirpation in toto von außen mit transcervikalem-submandibulärem Zugang.

**SCHLÜSSELWÖRTER:** Hirnnervenlähmungen, Computertomographie, Kopf-Hals-Tumoren, Neurilemmom, parapharyngeale Region