

Az endovascularis terápia szerepe és jelentősége a stroke-ellátási láncban

Szabó-Maák Zoltán dr.¹ ■ Kis Balázs dr.² ■ Oláh László dr.³

¹Debreceni Egyetem, Általános Orvostudományi Kar, Klinikai Központ, Aneszteziológiai és Intenzív Terápiás Klinika, Debrecen

²Debreceni Egyetem, Általános Orvostudományi Kar, Klinikai Központ, Orvosi Képző Klinika, Debrecen

³Debreceni Egyetem, Általános Orvostudományi Kar, Klinikai Központ, Neurológiai Klinika, Debrecen

Az endovascularis terápia a 2015. évi klinikai bevezetése óta az akut ischaemiás stroke nagyérelzáródással járó formáiban a revascularisatio standard módszerévé vált. Az endovascularis terápia multidiszciplináris megközelítést igényel, mely elsősorban komprehzív stroke-centrumokban valósítható meg. A korábbi stroke-ellátási lánc kibővült: interhospitalis transzport vált szükségessé, neurointervenció és aneszteziológiai team csatlakozott az ellátók közé. A korszerű radiológiai diagnosztika multimodális képalkotás mellett gyors adattovábbítást és szoftveres döntéstámogatást is magában foglal. A terápiás erőfeszítések elsődleges célja az időablakon belüli revascularisatio. A még megmenthető agyterület (penumbra) átmeneti életképességét variábilis kollaterális keringés biztosítja. Standard időablakokon túl végzett revascularisatióra válogatott esetekben, penumbra-képalkotás mellett nyílhat lehetőség. A revascularisatióban az intravénás thrombolysis megőrizte eddigi szerepét, és indikációs köre a korábbiakhoz képest kibővült. Igazolt nagyérelzáródás esetén az endovascularis terápia egyértelműen hatékony módszer, elérhetősége azonban korlátozott, a kivitelezés sikerességében pedig személyi és szervezési tényezők is szerepet játszanak. Mindezek mellett aneszteziológiai szempontok is megjelentek. Az endovascularis terápia klinikai szerepe, valódi jelentősége és a bevezetés kapcsán kialakult szervezési változások az általános orvosi köztudatban kevésbé ismertek. *Orv Hetil.* 2024; 165(1): 14–23.

Kulcsszavak: akut ischaemiás stroke, endovascularis terápia, mechanikus thrombectomia, stroke-lánc

The role of endovascular treatment in acute ischemic stroke – a multidisciplinary approach

Since its clinical introduction in 2015, endovascular treatment has become the standard method of reperfusion therapy in acute ischaemic stroke with large-vessel occlusion. Endovascular treatment requires a multidisciplinary approach, which can be achieved mainly in comprehensive stroke centres. The former stroke chain of survival has been extended: interhospital transport has become necessary, neurointervention and anaesthesia teams have joined the stroke care. Today, advanced radiological diagnostics include multimodal imaging, rapid data transfer and software decision support. The primary goal of therapeutic efforts is revascularization within the time window. Reperfusion therapy beyond the standard time window can be performed in selected cases with penumbra imaging. The temporary viability of the penumbra is ensured by a variable collateral circulation. In reperfusion therapy, intravenous thrombolysis has retained its previous role and its indications have been broadened. Endovascular treatment is clearly an effective method in cases of confirmed large-vessel occlusion, but its availability is limited and the success of its execution is influenced by personal, institutional and organisational factors as well as anaesthetic considerations. The clinical role of endovascular treatment, its true importance and the organisational changes in healthcare system are poorly understood in the general medical community.

Keywords: acute ischemic stroke, endovascular treatment, mechanical thrombectomy, stroke chain of survival

Szabó-Maák Z, Kis B, Oláh L. [The role of endovascular treatment in acute ischemic stroke – a multidisciplinary approach]. *Orv Hetil.* 2024; 165(1): 14–23.

(Beérkezett: 2023. október 19.; elfogadva: 2023. október 31.)

Rövidítések

CT = (computed tomography) komputertomográfia; CTA = (computed tomography angiography) komputertomográfias angiográfia; INR = (international normalized ratio) nemzetközi normalizált ráta; MR = mágneses rezonancia; MRA = mágnesesrezonancia-angiográfia; NOAC = (new oral anticoagulant) új típusú orális alvadásgátló; rtPA = (recombinant tissue plasminogen activator) rekombináns szöveti típusú plazminogénaktivátor; TICI = (thrombolysis in cerebral infarction) thrombolysis agyi infarktusban

A stroke (gutaütés, szélütés) világszerte vezető halálok, a tartós rokkantság egyik legfőbb oka, mely igen nagy terhet ró a betegre, hozzátartozóira és az egészségügyi ellátórendszerre egyaránt. Angolszász mintára stroke-nak nevezünk minden hirtelen kezdetű, neurológiai deficitel járó kórállapotot, melynek hátterében vascularis eredet áll. A stroke kb. 85%-ban ischaemiás, 15%-ban vérzéses eredetű. A vérzéses és az ischaemiás kórformák csupán a klinikai kép alapján nem különíthetők el egymástól, kezelésük azonban lényegesen eltérő, ezért stroke esetén kötelező agyi képalkotást végezni.

Ischaemiás stroke-ban az irreverzibilis károsodás (infarktus) kialakulása előtt (időablakon belül) végzett reperfüziós kezelés az agyi vérátáramlás helyreállítását célozza. Az érlezáródás megnyitásával az infarktus nagysága és a végleges neurológiai deficit csökkenthető. Vérrögoldást, vagyis intravénás thrombolysist a klinikumban 1995 óta végeznek. A nagyérelzáródással járó formákban

1. táblázat | Stroke: áttekintés

- A stroke népbetegség, mely a tartós rokkantság egyik legfőbb oka. Az esetek kb. 85%-a ischaemiás, 15%-a vérzéses eredetű.
- A stroke jellegzetes tünetei a hirtelen kezdetű féloldali látótérzavar, arcaszimmetria, féloldali végtaggyengeség, beszédzavar, egyensúlyzavar.
- A vérzéses és az ischaemiás stroke csak képalkotó vizsgálattal különíthető el.
- Az ischaemiás stroke rizikófaktorai közül kiemelhető a magas vérnyomás, a dohányzás, a diabetes mellitus, a hyperlipidaemia és a pitvarfibrilláció.
- Ischaemiás formában a neurológiai deficit reperfüziós kezelés nélkül nagy eséllyel véglegessé válik. Az időablakon belüli reperfüzió oki terápiát jelent, mellyel a tünetek javíthatók, és a rokkantság sok esetben megelőzhető.
- Jelenleg két reperfüziós modalitás áll rendelkezésre: intravénás thrombolysis (vérrögoldás) és a nagyérelzáródással járó formákban alkalmazható mechanikus vérrög-eltávolítás (thrombectomia, endovascularis terápia).
- Minden erőfeszítést meg kell tenni a revascularisatióra alkalmas betegek mihamarabbi kezelésére. Stroke-tünetek jelentkezésekor azonnal értesíteni kell a mentőket. Az arra alkalmas betegekben a minél korábban megkezdett reperfüziós terápia növeli a jó kimenetelt és az önálló életvitel esélyét.
- A stroke-ellátási lánc kibővült és multidiszciplinárisra vált. A thrombolysisre alkalmas centrumok széles körben elérhetők, de a thrombectomiára alkalmas centrumok száma korlátozott.

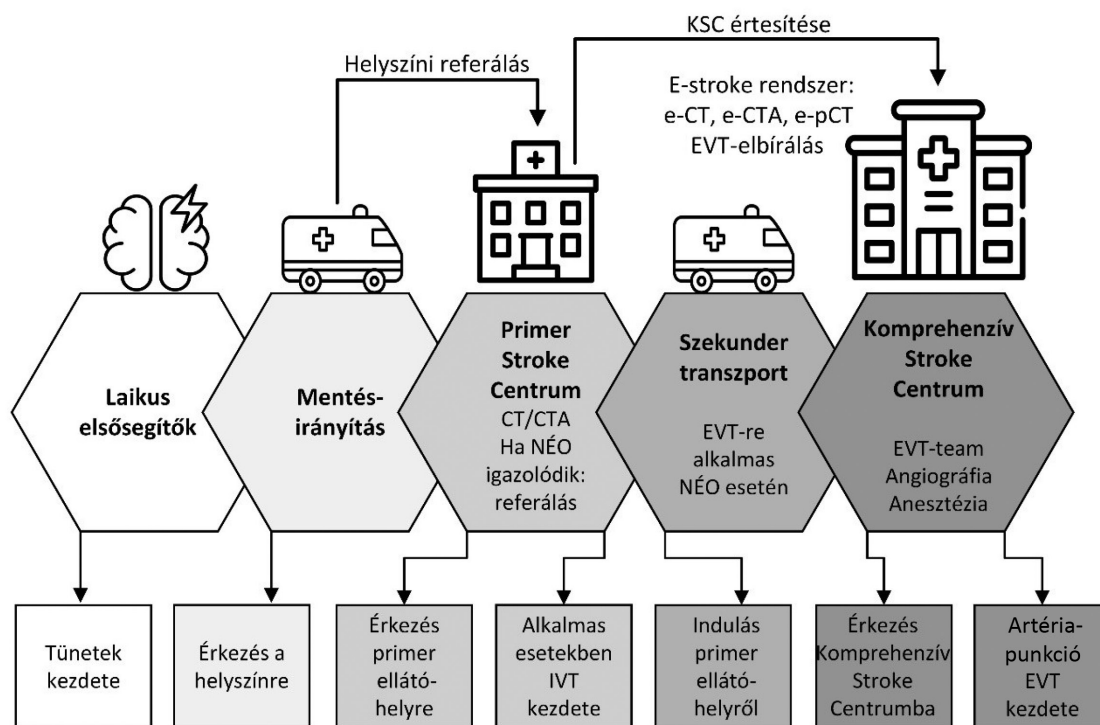
az intravénás thrombolysis mellett endovascularis terápia és mechanikus thrombectomia alkalmazható, mely 2015-ben vált a napi gyakorlat részévé. Az endovascularis terápia invazív, neurointervenciók módszer, mely angiográfias laboratóriummal felszerelt, thrombectomiára is alkalmas stroke-centrumban végezhető el. Az endovascularis terápia forradalmi változást hozott az ischaemiás stroke terápiájába, ugyanakkor nagyságrendekkel bonyolultabbá tette a szervezést és az ellátási láncot.

Mivel a thrombolysis hatásossága intracranialis nagyérelzáródásban mérsékelt, ezekben az esetekben felértékelődött a mechanikus vérrög-eltávolítás szerepe. Ugyanakkor az általános orvosi köztudatban ennek a kezelési formának a jelentősége még kevésbé ismert. A jelen összefoglaló célja, hogy áttekintést adjon az akut ischaemiás stroke nagyérelzáródással járó formáiban alkalmazható endovascularis terápiáról. Rámutatunk a szervezési feladatok komplexitására, valamint a neurológiai, radiológiai, neurointervenciók és aneszteziológiai szakterület szoros együttműködésének fontosságára. Célunk, hogy az alapvető fogalmak tisztázásán túl a betegút hosszmetzeti képének felvázolásával bemutassuk a stroke-ellátási láncban egyre fontosabb szerepet játszó endovascularis terápia klinikai helyét és kihívásait (*1. táblázat*).

Prehospitalis ellátási és szervezési kérdések

Az *1. ábrán* a stroke-ellátási lánc látható. A mentés során a stroke-tüneteket mutató beteget előzetes referálást követően, haladéktalanul thrombolysisre alkalmas kórházba kell szállítani. Ha az itt készült noninvazív, vascularis képalkotással (CT-angiográfia [CTA], MR-angiográfia [MRA]) nagyérocclusio igazolódik, és a primer kórház nem alkalmas mechanikus thrombectomia elvégzésére, a beteget neurointervenciók szakember és beavatkozásra alkalmas centrum felé irányítják. A thrombectomia indikációjához a teljes képanyag és a beteg részletes klinikai adatainak ismeretere is szükség van. Ha a beteg intravénás thrombolysisre és thrombectomiára is alkalmas, a thrombolysist a primer ellátóhelyen el kell kezdeni, és a szekunder transzport során is folytatni kell. Az interhospitalis transzport nem késleltetheti a thrombolysist. Mivel a szállítás alatt a stroke okozta tünetek változhatnak, s akár nem várt szövődmények is kialakulhatnak, ezek lehetőségére és ellátására a mentőszolgálatnak fel kell készülnie. Amennyiben a szállítás alatt a tünetek változnak, vagy a transzport hosszú időt vesz igénybe, a fogadó intézményben újabb képalkotó vizsgálat válhat szükségessé.

Lényeges, hogy igazolt nagyérelzáródás esetén a thrombectomiát végző centrum neurológusa és neurointervenciók orvosa (a betegfogadók) az elsődleges stroke-centrumban elvégzett radiológiai vizsgálatok teljes képanyagának és a beteg klinikai adatainak birtokában bírálják el a thrombectomiát. Napjaink technológiai fejlődése mellett az adattovábbítás megvalósítható, ugyan-



1. ábra Stroke-ellátási lánc (a részletes leírást lásd a szövegben)

e-CT, e-CTA, e-pCT = képalkotási modalitások és adattovábbítás; EVT = endovascularis terápia; IVT = intravénás thrombolysis; KSC = Komprehzív Stroke Centrum; NÉO = nagyérocclusio

akkor a képalkotás metodikájának regionális eltérései, a szerver- és szoftverrendszerek különbözőségei a rutin betegellátási gyakorlatban számos buktatót rejthetnek. A radiológiai vizsgálatok által generált hatalmas adatmennyiség feldolgozását mesterséges intelligencián alapuló, validált képkiértékelő és döntéstámogató szoftverek segíthetik. További kihívást jelent a centrumokon belüli intrahospitális betegutak eddigiektől eltérő újra-szervezése, a helyi protokollok kidolgozása és az egymástól eltérő szemléletű szakterületek munkájának összehangolása [1].

A fenti, Magyarországon is megvalósuló szervezési modell nemzetközi megnevezése „drip-and-ship”, melyben a drip (csöpög) szó a primer ellátóhelyen megkezdett thrombolysisre utal, a ship (szállít) pedig a szekunder transzportot jelenti. A prehospitális és intrahospitális szervezés a helyi adottságok és lehetőségek figyelembevételével országonként/régióként eltérő [2, 3] (1. ábra).

Az agyi infarktus evolúciója: mag (core) és penumbra

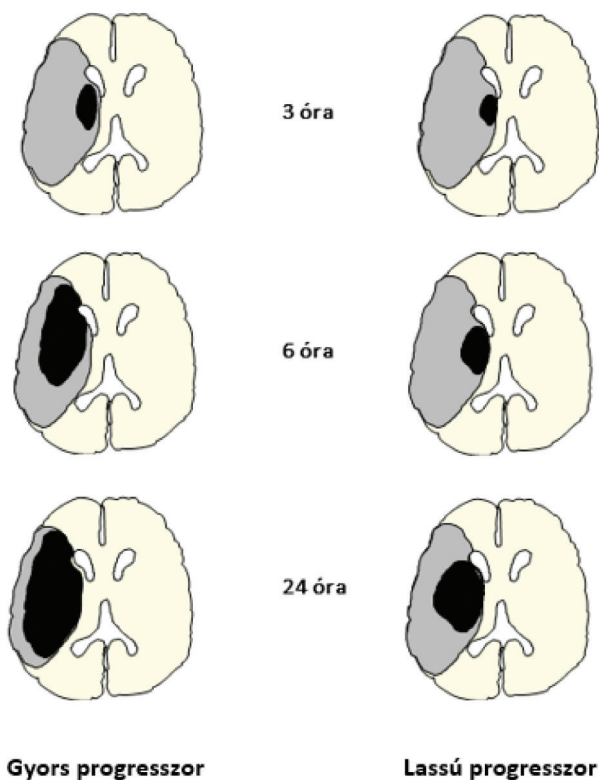
A penumbra az érelzáródás kapcsán véglegesen elhalt központi részt (mag, core) körülvevő, csökkent vérellátású, de még potenciálisan életképes terület, ahol az idegsejtek struktúrája megtartott, funkciójuk azonban károsodott. Az akut neurológiai deficitért a core és a penumbra együttesen felelős. Az idő előrehaladtával a pe-

numbra egyre nagyobb területét foglalja el a már irreverzibilisen károsodott core, ez pedig jelentősen csökkenti a kedvező klinikai kimenetel esélyét. Amennyiben revascularisatio történik egy bizonyos időpontban, a még életképes penumbra megmenthető, ezzel pedig a végleges infarktusz nagysága csökkenthető, a klinikai kimenetel javítható. A klinikai kimenetelt a penumbrának és a core-nak a reperfüzió időpontjában mérhető mérete határozza meg: a nagy penumbra jó, a nagy core rossz klinikai kimenetelt jelez [4]. A revascularisatiós kísérletek a még életképes penumbra megmentésére irányulnak, az elhalt core az agyi vérátáramlás helyreállításával sem menthető meg.

Perfúziós CT-vel vagy MR diffúzió/perfúzió súlyozott képalkotással a penumbra és a core mérete radiológiailag becsülhető. Napjainkra ez országosan elérhető lehetőséggé vált – elsősorban thrombectomiára is alkalmas centrumokban –, a képalkotás megnövekedett adatmennyiségének feldolgozása azonban komplex radiológiai hálózatot és szoftveres háttérrel igényel. A penumbra-képalkotásnak elsősorban a standard időablakon túli betegszelekcióban és a kiterjesztett időablakú revascularisatiós terápia válogatott eseteiben van elsőrendű szerepe [5–9].

A kollaterális keringés jelentősége

A végleges infarktus kialakulásának üteme és kiterjedése a leginkább a kollaterális hálózattól függ, mely érelzáró-



2. ábra | Az agyi infarktus evolúciója a cerebri media elzáródása esetén gyors és lassú progresszor betegeknél. Az ábra a még életképes penumbra (szürke) rovasára terjeszkedő, irreverzibilisen károsodott core (fekete) növekedését jelzi, mely a kollaterális keringéstől függően történhet gyorsan (gyenge kollaterális keringés) vagy lassabban (jó kollaterális keringés). A core és a penumbra méretének ismerete a konvencionális időablakon túl érkező betegek reperfüziós kezelési indikációjában segíthet. Fontos tudatosítani, hogy az ischaemiás folyamat mindig progresszív folyamat, revascularisatio nélkül – előbb vagy utóbb – a penumbra is infarktust szenved

dás esetén indirekt-alternatív útvonalként biztosíthatja a penumbra átmeneti életképességét.

A Willis-kör a főágak eredésénél teremt kapcsolatot, összekötve a két féltekét és a carotis interna–vertebrobasilaris-rendszert. Az arteria (a.) carotis externa és interna között jelen lévő variábilis anatómiai kapcsolatok is részt vehetnek a kollaterális keringésben – például az a. ophthalmicán keresztül. A legdistalisabban a végágak leptomeningealis anastomosisai és microvascularis hálózata

2. táblázat | Időablakok és képzőmodalitások. Standard időablakon belül penumbra-képzés nem indokolt. Kiterjesztett időablakos revascularisatio multimodális/penumbra-képzés mellett lehetséges. Az a. basilaris occlusio külön elbírálást igényel: intravénás thrombolysis 12 órán belül, endovascularis terápia 24 órán belül jöhet szóba

	Standard revascularisatio		Kiterjesztett időablakú revascularisatio	
	IDŐABLAK	+ Minimálisan szükséges képzés	IDŐABLAK	+ Minimálisan szükséges képzés
IVT	4,5 óra	Natív CT	9 óráig lehetséges	Natív CT és perfúziós CT vagy MR
EVT	6 óra	Natív CT és CTA	24 óráig lehetséges	Natív CT és CTA és perfúziós CT vagy MRI

Minden 24 órán belül kialakult ischaemiás stroke potenciálisan alkalmas lehet revascularisatiós terápiára!
Időablakon belül is törekedni kell a minél korábbi revascularisatióra!

CT = komputertomográfia; CTA = komputertomográfias angiográfia; EVT = endovascularis terápia; IVT = intravénás thrombolysis; MRI = mágnesesrezonancia-képzés

biztosíthat összeköttetést. Mivel az intracranialis nagyér-elzáródások a Willis-körtől, valamint az a. carotis externa és interna közötti kapcsolatokról distalisán következnek be, felértékelődik a leptomeningealis microvascularis keringés szerepe.

A kollaterális kapcsolatok egyéni variabilitása igen nagy: genetikai faktorok, anatómiai variációk mellett a már meglévő, krónikus stenosisok mértéke és a vascularis társbetegségek jelenléte is meghatározó [10, 11]. Emellett igen lényeges, hogy a leptomeningealis anastomosisok rendszere egyértelműen perfúziófüggő: tartós hypotensio vagy akár átmeneti vérnyomásesés is káros a penumbra vérellátása szempontjából [12]. A stroke klinikai lefolyása és a revascularisatiós terápia eredményessége azonos ér elzáródása mellett is gyakran eltérő betegenként, aminek egyik oka éppen a kollaterális rendszer nagy fokú variabilitása (2. ábra).

Időablakok

A stroke-ellátás alapparadigmája továbbra is a „time-is-brain” kifejezés, mely arra utal, hogy az ischaemiás állapot mindig progresszív folyamat. A később megkezdett reperfüzió nagyobb core-t és kisebb penumbrát feltételez, így rossz klinikai kimenetelt valószínűsít. A progresszió dinamikája azonban a betegtől (kollaterális keringés) és a klinikai körülményektől (például vérnyomás) is függ. Noha a penumbra infarcterződésének sebessége és a végleges infarktus nagysága egyénileg változik, a napi betegellátási gyakorlatban mégis standard időablakokat használunk. Az időablak egy alkalmazási határérték, és azon belül is a minél korábban elkezdett revascularisatióra kell törekedni.

Intravénás thrombolysis esetén a standard időablak a tünetkezdettől számított 4,5 óra. Ha a tünetek háttérében nagyér-elzáródás is igazolódik, endovascularis terápia 6 órán belül végezhető. Ezek az időintervallumok továbbra is a stroke-ellátás alapjául szolgálnak. Látni kell azonban, hogy a standard időablak fogalma nem aktuálisan az adott betegre illesztett patofiziológiai alapú meghatározás, hanem egy átlagérték, mely nagy esetszámú, randomizált-kontrollált tanulmányok nyomán, hatékonysági és biztonságossági szempontok mérlegeléséből született.

Mivel az egyéneknél változó kollaterális rendszer következtében a core egyesekben gyorsan, másokban lassabban foglalja el a penumbra területét, a standard időablak használata számos, jó kollaterális keringéssel bíró, ún. lassú progresszor beteget kizár a reperfüziós kezeléssel, noha esetükben a hosszabb ideig életképes és nagy méretű penumbra jó klinikai kimenetellel társulhatna [13]. Ezen betegek számára alkották meg a kiterjesztett időablakok lehetőségét, amelyen belül a reperfüziós kezelések elvégezhetők, de csak akkor, ha speciális képalkotó vizsgálattal bizonyítani tudjuk a nagy méretű penumbrát és a megmenthető agyállomány meglétét. Standard időablakon belüli kezelésekhöz ez nem szükséges, penumbra-képalkotással igazolt esetekben azonban a standard 4,5 órás intravénás thrombolysis időablaka 9 órára terjeszthető ki, az endovasculáris terápia 6 órás standard időablaka pedig 24 órára [5–9].

A fentiek alapján érthető, hogy a „time-is-brain” mellé egyre inkább hozzátehető a „collaterals-buy-time” megfogalmazás, mely azt fejezi ki, hogy standard időablakon túl is lehet esély – elsősorban a jó kollaterális keringéssel bíró betegek között – a neurológiai deficit enyhítésére (2. táblázat).

Képalkotás akut ischaemiás stroke-ban

A hirtelen kezdetű neurológiai tünetek hátterében akár vérzés, akár érelzáródás vagy egyéb intracranialis patológiai folyamat is állhat, melyeket önmagában a klinikum alapján nem lehet biztonsággal elkülöníteni egymástól. Ezért stroke-gyanú esetén kötelező agyi képalkotást

végezni. Emellett az ischaemiás stroke hátterében – kb. az esetek harmadában – nagyérelzáródás áll, amely endovasculáris terápiára potenciálisan alkalmas lehet. Emiatt akut ischaemiás stroke esetén – 24 órán belüli tüneteknél – az agyállományi képalkotás mellett minden esetben vasculáris képalkotást is kell végezni, mellyel a nagyérelzáródás igazolható vagy kizárható. Gyakorlati szempontból ez a legtöbb esetben natív CT és CTA együttesét jelenti. (MR- és MRA-modalitások is alkalmasak lehetnek, elérhetőségük, kivitelezésük azonban korlátozott.) A nagyérelzáródás általában súlyos neurológiai tünetekkel jár, azonban enyhe tünetek mellett is fennállhat, ezért hangsúlyozni kell, hogy a vasculáris képalkotás minor stroke esetén is indokolt. A kezdeti enyhe tünetek a későbbiekben súlyosbodhatnak, ekkorra pedig nagy az időablak túllépésének esélye.

E két alapmodalitás mellett olyan komplex képalkotó vizsgálatokra is lehetőség van, melyek a kollaterális keringés és a penumbra megítélésében, ezen keresztül pedig a kiterjesztett időablakos beavatkozások elbírálásában alapvető fontosságúak. Ez utóbbiak primer ellátóhelyeken általában nem érhetők el, komprehenzív centrumokban azonban használatosak. Az akut stroke képalkotással kapcsolatos legfőbb ismereteit a 3. táblázatban foglaltuk össze.

Intravénás thrombolysis

A thrombolysis során a szervezet saját – a kialakult vérrög feloldására alkalmas – rendszerét aktiváljuk, amire rekombináns szöveti típusú plazminogénaktivátort

3. táblázat | Az akut ischaemiás stroke képalkotással kapcsolatos legfontosabb ismereteinek összefoglalása

A vizsgálat célja	Indikáció	Terápiás konzekvencia	Elérhetőségi megjegyzés
Natív koponya-CT	Agyállományi képalkotás Gyors, tájékozódó vizsgálat. (Az ischaemiás laesio korai fázisban nem jelenik meg!)	Minden esetben. Az intravénás thrombolysist kontraindikáló tényezők kizárása: például intracranialis vérzés.	– Alapmodalitás. – Széles körben elérhető.
CT-angiográfia (CTA)	Vasculáris képalkotás A nagyérelzáródás igazolása vagy kizárása. A vasculáris anatómia noninvaszív leképezése.	Minden, 24 órán belüli stroke-tünet esetén. Az endovasculáris terápiára alkalmas betegek szűrése. Az extra- és intracranialis stenosisok megjelenítése.	– A legtöbb kórházban elérhető. – A natív CT-vel (közel) egy időben.
Perfüziós CT	Penumbra-képalkotás Az agyállományi keringés dinamikájának leképezése. A core-penumbra volumene becsülhető.	Szelektált esetekben 4,5–24 óra között. A kiterjesztett időablak melletti revascularisatióra alkalmas betegek szűrése.	– Nem mindenhol érhető el. – Komplex kiértékelési igény. – Nagyobb kontrasztanyag- és sugárterhelés.
MRI	– Az MRI pontosabb és részletgazdagabb leképezést tesz lehetővé, az ischaemia perceként belülről láthatóvá tehető (diffúziósúlyozott felvétel). – Az MR-angiográfias modalitások alkalmasak a nagyérelzáródás igazolására vagy kizárására. – A perfüziós és diffúziós vizsgálat a core/penumbra arány meghatározását lehetővé teszi. DWI/FLAIR 'mismatch' alapján az ischaemia időtartama becsülhető.		
Akut stroke esetében az MRI korlátozottan férhető hozzá. A gyors szekvenciák ellenére a vizsgálat és a szervezés időigényesebb. Nem kooperáló beteg esetén nem megfelelő.			

CT = komputertomográfia; DWI/FLAIR = (Fluid Attenuation Inversion Recovery) diffúziósúlyozott képalkotás/folyadékgyengített inverziós helyreállítás; MRI = mágnesesrezonancia-képalkotás

(rtPA) használunk (törzskönyvezett, a klinikumban jelenleg általánosan alkalmazott hatóanyag az altepláz). Az intravénás thrombolysis a thrombus lokalizációjától függetlenül elvégezhető az arra alkalmas betegnél, a tünetek kezdetétől számított standard időablak 4,5 óra. A thrombolysis megkezdése előtt kötelező agyi képalkotást végezni, mellyel kizárható a tünetek hátterében álló esetleges vérzés vagy egyéb intracranialis patológiai folyamat. Standard időablakon belül e célra elegendő a széles körben elérhető natív koponya-CT.

Az intravénás thrombolysis a 4,5 órás időablakon belül is hatékonyabb a korai szakaszban alkalmazva. A hatékonyság a nagyobb érszakaszokat kitöltő, tömeges thrombus – vagyis nagyérelzáródás – esetén alacsony, altepláz esetén ez mindössze 10% [14]. Thrombolysis esetén az indikáció és a kivitelezés folyamata az endovascularis terápiához képest kevesebb szakterület bevonását igényli, mivel azt thrombolysisban jártas neurológus, sürgősségi szakorvos is elvégezheti. Lényeges, hogy a thrombolysis nemcsak az intracranialis thrombust oldhatja fel, hanem szisztémás vérzékenységet is okoz. Ezért a fokozott vérzéses rizikót jelentő állapotok – mint a NOAC-terápia, K-vitamin-antagonista-kezelés 1,7 fölötti INR mellett, 3 héten belüli nagy műtét, gastrointestinális vagy húgyúti vérzés stb. – kontraindikálják az intravénás thrombolysist. (Részletes beválogatási és kizárási kritériumainak ismertetése meghaladja e közlemény kereteit [9].)

Az intravénás thrombolysis önmagában alkalmazva körülbelül 30%-kal növeli a független, önálló életvitel esélyét, azzal együtt, hogy az intracranialis vérzések kockázata is emelkedik (5–7%) [15, 16]. Elmondható, hogy az elmúlt években az intravénás thrombolysis alkalmazási területe a kezdeti, óvatosabb indikációs körhöz képest kibővült: az 1995-ben bevezetett 3 órás időablak napjainkra 4,5 órára tolódott, és több, korábban a kezelést kizáró tényező a halmozódó tapasztalat és vizsgálati eredmények hatására okafogyottá vált. Ez a folyamat – vagyis a revascularisatio kritériumainak bővülése – a nagyérelzáródás esetén alkalmazott mechanikus thrombectomia és endovascularis terápia kapcsán is megfigyelhető [9]. A thrombolysis közel 30 éves gyakorlatra tekint vissza, azonban világviszonylatban is csak az összes ischaemiás stroke mindössze 5–20%-ában végzik el, aminek legfőbb oka a szűk időablak, a betegség késői felismerése és a segítségkérés halogatása. Az arány az elmúlt két évtizedben ezen a szinten stabilizálódott, a földrajzi-regionális különbségek azonban igen nagyok, és a pontos szám adatok sok esetben nem ismertek [17].

Nagyérelzáródás és endovascularis terápia

Az elől Willis-köri nagyérelzáródás magas szintű bizonyítékokkal alátámasztott, standard terápiája 2015 óta a mechanikus thrombectomia és endovascularis terápia [18]; az intervencióval kezelhető elzáródások elérhetik az összes ischaemiás stroke egyharmadát [19]. A beavat-

kozástechnika fejlődése a nagyobb, proximalis érszakaszok (a. carotis interna, a. cerebri anterior, a. cerebri media) elzáródásának kezelésétől fokozatosan a distalisabb, kisebb átmérőjű érszakaszok irányába is tolódik. Ugyanakkor ezen utóbbi esetekben a biztonságosság és a beavatkozástól várható nyereség mérlegelése különösen fontos: ilyenkor a distalis occlusio miatti – gyakran enyhébb – neurológiai deficit áll szemben a technikai kivitelezés nehézségeivel és a potenciális szövődményekkel [20]. Az intravénás thrombolysisra is alkalmas betegeknél az endovascularis terápia előtt végzett thrombolysis a nagyérelzáródások minden formájában előnyös lehet a distalis elzáródó kis vérrögök feloldására vagy a thrombectomiával nem elérhető elzáródások megnyitására [21]. Amennyiben igazolt nagyérelzáródás esetén az intravénás thrombolysis is indikálható, azt haladéktalanul el kell kezdeni, és a thrombectomiát végző centrumba szállítás közben is folytatni kell.

A thrombolysis és a thrombectomia indikációi és kontraindikációi sok esetben azonosak, számos esetben azonban különböznek a klinikai körülményektől és az aktuális tünetkezdetétől függően. Példaként említve: az Xa-faktor-gátló NOAC-kezelés eleve kizárja a thrombolysist, ugyanakkor igazolt nagyérelzáródás esetén endovascularis terápia végezhető. Az endovascularis terápia legfőbb szövődménye a thrombolysiséhoz hasonlóan a kezelést követő intracranialis haematoma.

Az előbbieken részletezett, elől Willis-köri nagyérelzáródásokkal ellentétben a hátsó Willis-köri érelzáródások más megítélés alá esnek. Ekkor a. basilaris érintettséggel és súlyos agytörzsi keringészavarral kell számolni, ebből adódóan a vertebrobasilaris terület érelzáródásai esetén az endovascularis terápia elvégzésében vitális indikációs szempontok is megjelennek. Tudatosítani kell, hogy vertebrobasilaris területi thrombectomia során – még radiológiailag sikeres beavatkozás esetén is – a súlyos maradványtünetek és a tartós rokkantság aránya akár 80%-ot is elérhet [22, 23]. Azt is meg kell jegyezni azonban, hogy a nem kezelt vagy nem megnyíló a. basilaris occlusio nagyon rossz túlélési eséllyel társul, így ha a CT-n még nincs nagy kiterjedésű definitív hátsó scalai vagy agytörzsi infarktusz, mindent meg kell tenni a rekanalizáció sikeréért.

Endovascularis terápia során a reperfüzió sikerességének jellemzése angiográfiai kiértékelés alapján történik, melyre az ún. módosított TICI- (thrombolysis in cerebral infarction) pontszámot használjuk. A radiológiailag sikeres vérrög-eltávolítás azonban nem feltétlenül esik egybe a klinikai javulással és a stroke hosszú távú kedvező kimenetelével.

Egy 12 országból származó, 2000 beteg adatait tartalmazó multicentrikus regiszterben, mely a 2013 és 2017 közötti endovascularis ellátási gyakorlatot tükrözi, a beavatkozások radiológiai sikeressége kb. 90%-nak bizonyult, és a betegek mintegy 55%-a volt képes önálló életvitelre 3 hónap elteltével. A nagyérelzáródások lokalizációja 18%-ban a. carotis interna, 74%-ban a. cerebri

media volt. Posterior területi elzáródást mindössze 7%-ban igazoltak. A szimptomás intracranialis haematoma aránya ebben a regiszterben 1,7% volt [24] (4. táblázat).

4. táblázat | Az endovascularis terápia fontosabb jellegzetességei

- Direkt, intraarterialis, neurointervenciósi módszer, mely angiográfiás laborban végezhető el akut ischaemiás stroke nagyérelzáródással járó eseteiben.
- Nagyérelzáródás esetén az intravénás thrombolysishez képest jóval hatékonyabb rekanalizációt biztosít.
- A standard időablak 6 óra, a kiterjesztett időablak 24 óra.
- Elvégezhető az intravénás thrombolysis egyébként kizáró extracranialis vérzéses állapotokban és antikoagulált betegnél is.
- Az alkalmas centrumok száma miatt kiterjedt szervezési lánc szükséges.
- A szekunder transzport ideje növeli a revascularisatióig eltelt időt.
- Igen költséges, nagy eszköz- és erőforrás-igényű beavatkozás.
- Az eredményesség függ a neurointervenciósi egyén gyakorlottságától.
- Az endovascularis terápia potenciális szövődményei további kezelést igényelhetnek (subarachnoidealis vérzés, intracranialis haematoma).

Az endovascularis terápia technikai kivitelezése

A thromboemboliás eredetű nagyérelzáródás esetén a vérrög eltávolítására két alaptéchnika áll rendelkezésre: az aspiráció és a sztentthrombectomia. Az előbbi során egy kifejezetten hajlékony, az agyi érszakaszokba is felvezethető katéteren keresztül távolítjuk el a thrombust fecskendővel végzett manuális szívással vagy kontrollált gépi aspirációval. Szentthrombectomia során kis átmérőjű mikrokatétert vezetünk át a thrombuson, majd azon keresztül olyan öntáguló – a vérrög eltávolítására tervezett – sztentet juttatunk fel, amelyet a mikrokatéter fokozatos lehúzása mellett a thrombusban nyitunk ki. Várakozást követően így, nyitott állapotban húzzuk visz-

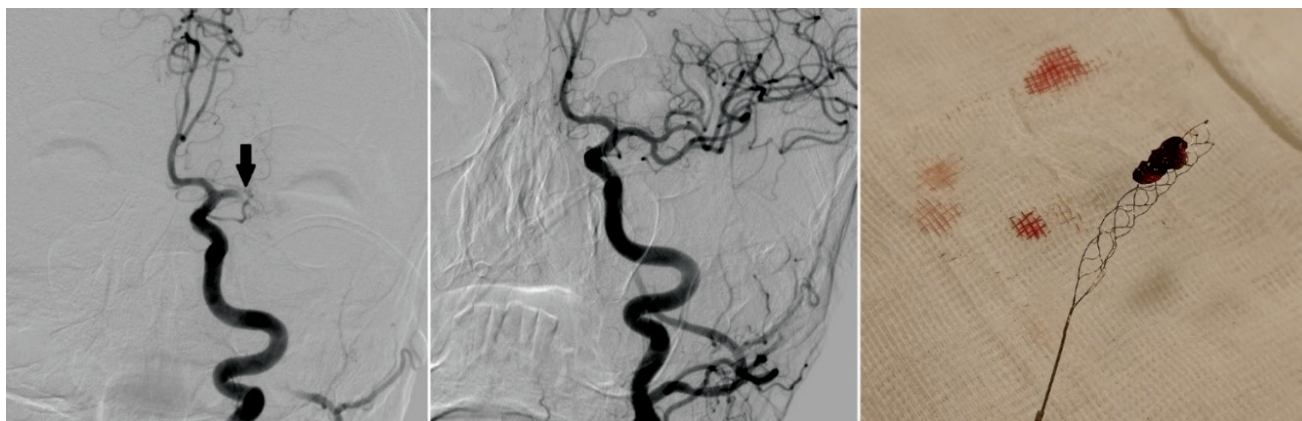szá, hogy az „halászháló módjára” ragadja meg a thrombust. Kombinált technika során a két módszert együttesen alkalmazzuk.

Az akut endovascularis ellátás az angioplasztika különböző formáit is magában foglalja, és nem szűkíthető le a gyakran használt mechanikus thrombectomiára. Ha a nagyérelzáródás kialakulásához atheroscleroticus eltérés vagy dissectio vezetett, az ér rekonstrukcióját angioplasztikával vagy sztentbehelyezéssel akután szükséges elvégezni. A beavatkozás közben számos, előre nem látható szövődmény vagy technikai nehézség adódhat, ezért széles körű eszközismeretre van szükség. Az eszközök és a módszerek megválasztása során a cél a minél gyorsabb és a lehető legkevesebb lépésben elvégzett rekanalizáció, valamint a vérrög fragmentációjának és distalis elsodródásának elkerülése.

Az endovascularis terápia kivitelezésének alapvető technikái a 2015. évi bevezetése idejéből származó, randomizált vizsgálatok eredményeiből születtek [18], napjainkra azonban az egyes munkacsoportok és intervenciósi szakemberek által alkalmazott módszerek között jelentős különbségek lehetnek. Az indikáció bővülése, valamint az eszközök dinamikus fejlődése és a klinikai bevezetés óta felhalmozódott tapasztalat a módszerek és az eszközök változatos kombinációit eredményezi. A beavatkozás során előnyben részesítendő a nagyobb artériák, elsősorban az a. femoralis punkciója, ugyanis nagy külső átmérőjű kanülök és katéterek szükségesek az ellátáshoz. A gyakori atherosclerosis miatt számos esetben akadályozott a szokásos megközelítési pont, ezért készen kell állni más artériás lokalizációra is. A stabilitás mellett a nagy átmérőjű vezetőkatéter előnye, hogy az több intraarterialis eszköz párhuzamos felvezetésére is lehetőséget biztosít (3. ábra).

Aneszteziológiai szempontok

Az egyéb intracranialis műtéti beavatkozásokkal ellentétben – amelyeknél szükségszerű követelmény a teljes mozdulatlanság és az intratrachealis narkózis – az endo-



3. ábra | Bal oldali a. cerebri media M1-szakasza elzáródásának (nyíl) angiográfiás képe, mellette a sikeres revascularisatio utáni megnyílt érrendszer. Fényképen a kihúzott sztentretriever és a rajta lévő thrombus

vascularis terápia lokális érzéstelenítésben vagy aneszteziológus által felügyelt „éber szedáció” mellett is elvégezhető. A 2015. évi klinikai bevezetés kapcsán végzett vizsgálatok eredményei szerint a narkózis idővesztéséget okozott, nagyobb volt a beavatkozás alatti hypotensiók epizódok száma, és ezt rosszabb funkcionális kimenetellel hozták összefüggésbe. Ugyanakkor a narkózis során létrejövő teljes mozdulatlanság jobb feltételeket teremt a beavatkozás technikai kivitelezéséhez, és a légútvédelem is biztosított. Adekvát vérnyomáskontroll, valamint idővesztés nélküli szervezés mellett mindkét aneszteziológiai módszer jó eredménnyel alkalmazható, s a döntést egyénre szabottan, a helyi viszonyokat és gyakorlatot figyelembe véve kell meghozni [25–28]. A neurointervenciók ellátás speciális szempontjai miatt javasolható neuroaneszteziológiai csoport bevonása. A beavatkozás alatti 140–180 Hgmm közötti systolés vérnyomásérték folyamatos fenntartása elsőrendű szempont: a moderált hypertensio a kollaterális keringés javításával a penumbra átmeneti életképességének megőrzésében játszik szerepet [29]. Sikeres reperfüziót követően az ischaemiás terület vérzéses átalakulásának elkerülésére azonban már alacsonyabb – 140 Hgmm körüli – systolés érték kívánatos.

Fontos megjegyezni, hogy az endovascularis terápia során végzett „éber szedáció” nem ekvivalens fogalom az egyéb beavatkozásokhoz vagy diagnosztikához biztosított procedurális szedációval (például „altatásos fogászat”, „altatásos MR”) [30]. Hagyományos értelemben vett szedálást nem végezhetünk olyan kritikus állapotú, kivizsgálatlan betegnél, akinél telt gyomor lehetőségével kell számolni, és az egyidejű thrombolysis miatt vérzenység is fennáll. Az endovascularis terápia aneszteziológiai szempontból hiperakut sürgősségi beavatkozásnak minősül, amelynél a revascularisatio időfaktora felülírja az elektív beavatkozások egyéb szempontjait. Természetesen, ha a beteg cardiorespiratoricusan instabil, tudatzavara van, vagy nem képes nyugodtan feküdni a beavatkozás alatt, endotrachealis intubációra és általános anesztéziára kerül sor. A nemzetközi szóhasználatban egyre inkább elterjedőben van a klinikai szituációt jobban kifejező „monitorozott anesztéziái felügyelet” (monitored anesthesia care) kifejezés [31].

A betegek klinikai jellegzetességei és az endovascularis terápiát követő időszak

Az endovascularis terápiára kerülő betegek a zajló súlyos stroke mellett a legtöbbször cardiovascularisan is terheltek. Gyakori a pitvarfibrilláció, az ischaemiás szívbetegség, a szívelégtelenség, a diabetes mellitus és a dohányzás miatti respirációs érintettség. Stroke-ot követően a súlyos cardialis szövődmények gyakorisága akár 20%-ot is elérhet [32].

Az anamnézis általában hiányos, és a bekerülést megelőző körülmények ismeretlenek. Az aktuális vércukor- és INR-értékeken kívül sokszor nem állnak rendelkezés-

re laboreredmények, ám az ezekre való várakozás késleltetné a beavatkozást, és rontaná a klinikai kimenetelt. A bal oldali a. cerebri media területeinek ischaemiája esetén – a fennálló aphasia miatt – a betegek gyakran agitáltak, nem értik, mi történik velük. Elsősorban vertebrobasilaris területi keringészavarhoz köthető a dysarthria és a dysphagia, valamint a tudatzavar, bár ezek a tünetek enyhébb formában elülső keringési zavarnál is fennállhatnak. A szedált állapot és a nyelészavar együttese a következő napokban kialakuló aspirációs pneumonia alapját teremtheti meg. A stroke kapcsán kialakuló pneumonia gyakorisága 5–22%, a stroke súlyosságától és a társbetegségektől függően [33].

A beavatkozás közben és a további időszakban gyakori a cardialis decompensáció, mely sok esetben tüdőgyulladásal és tachybrillatióval kombinálódik. A súlyos stroke excesszív katecholamin-kiáramlással és szimpatikus fokozódással jár, ami megterheli az eleve érintett keringést. Az aktuális hypertensio a penumbra életképessége szempontjából hasznos, a keringési redistribúció miatt azonban a splanchnicus terület vérellátása gyengül. Gyakori a krónikus veseelégtelenség, melyet a CTA-val és a neurointervencióval járó kontrasztanyag-terhelés tovább súlyosbíthat [34]. Amennyiben intravénás thrombolysis is történt, vérzenységre lehet számítani, mely elsősorban véna vagy artéria kanülálása-kor, hólyagkatéterezéskor válik nyilvánvalóvá [35]. Endovascularis terápia után a neurológiai status követése, a monitorozási igény és a cardiorespiratoricus megingás lehetősége miatt indokolt a beteget intenzív osztályon elhelyezni. Sikeres revascularisatiót követően a reperfüziós károsodás és az agyödéma kockázata miatt 140 Hgmm körüli systolés vérnyomásérték biztosítására célszerű törekedni.

A betegek hosszabb távú klinikai kimenetelét és ezen keresztül a mortalitást kevésbé az alapbetegség, sokkal inkább a fent említett szövődmények határozzák meg, ami a beavatkozást követően magas szintű megfigyelést, ápolást tesz szükségessé.

Az endovascularis terápia utáni antithromboticus kezelés megítélésében sajnos nincs és feltehetően nem is lehet egységes irányelv. Ennek oka a neurointervenció előtti és alatti eltérő gyógyszeres terápiában, valamint a fellépő szövődményekben keresendő. Sok esetben ellentétes elvek és indikációk állnak szemben egymással, gyakorlati példaként említve: a beteg az endovascularis terápia előtt intravénás thrombolysisben részesült, emellett a beavatkozás során stentbehelyezésre volt szükség, szövődményként pedig intracranialis vérzés alakult ki. Itt egyfelől ellenjavallt az antithromboticus kezelés, mivel intravénás thrombolysis után vagyunk, és vérzéses szövődmény is fennáll, másfelől a beteget nem lehet antithromboticus kezelés nélkül hagyni, ugyanis stentelés is történt. A terápiás döntést ilyen esetben egyénre szabottan, az előnyök és a kockázatok gondos mérlegelése alapján lehet meghozni.

Következtetés

Közleményünkben az akut ischaemiás stroke nagyérelzáródással járó formáiban alkalmazható mechanikus thrombectomia és endovascularis terápia jelentőségét, valamint a stroke-ellátási láncban elfoglalt szerepét mutattuk be. Részleteztük az ellátási lánc, a diagnosztika és a terápiás döntések komplexitását, felhívtuk a figyelmet a multidiszciplináris megközelítés fontosságára. Magyarországon 2022-ben 38 stroke-centrum működött, ebből 7 centrum alkalmas endovascularis terápia kivitelezésére. 2022-ben mintegy 21 000 ischaemiás stroke-os esetet jelentettek, hozzávetőleg 3200 intravénás thrombolysis és 1400 endovascularis terápia történt, sok esetben egymással átfedésben [36]. Az egész országra kiterjedő, mesterséges intelligencia támogatta radiológiai hálózat és szoftverrendszer alkalmazása 2022-re megvalósult [3]. A revascularisatiós számok az utóbbi években folyamatosan emelkednek, ugyanakkor becslések alapján az összes ischaemiás stroke mintegy egyharmada lenne potenciálisan endovascularis terápiára alkalmas, ez a magyarországi adatok tükrében évente 6000–7000 nagyérelzáródást feltételez. Az elmúlt években az endovascularis terápia alapvetően átalakította az akut ischaemiás stroke-ellátási rendszerét és a kórkép terápiájának szemléletét. A módszer eredményessége tudományosan alátámasztott, és az indikációs terület jelenleg is folyamatosan bővül, ami az egészségügyi ellátórendszert állandó kihívások elé állítja.

Anyagi támogatás: A közlemény megírása anyagi támogatásban nem részesült.

Szerzői munkamegosztás: A dolgozat szövegét Sz.-M. Z. írta, kivéve az „Endovascularis terápia technikai kivitelezése” fejezetet, melyet K. B. írt. A dolgozat szövegének korrekcióját K. B. és O. L. végezte, mindketten javaslatokat és kiegészítéseket is tettek. Az ábrák és táblázatok szerkesztését a 2. és 3. ábra kivételével O. L. és K. B. javaslatai nyomán Sz.-M. Z. végezte. A 2. ábrát O. L., a 3. ábrát K. B. szerkesztette. A közlemény végleges változatát valamennyi szerző elolvasta és jóváhagyta.

Érdekltségek: A szerzőknek nincsenek érdekltségeik.

Köszönetnyilvánítás

Köszönetet mondunk *Fülesdi Béla* professzor úrnak a közlemény megírásának kezdeményezéséért és támogató, szíves hozzájárulásáért. Köszönjük továbbá *Szapáry László* professzor úrnak a magyarországi stroke-ellátás esetszámainak közreadását.

Irodalom

- [1] Fassbender K, Walter S, Grunwald IQ, et al. Prehospital stroke management in the thrombectomy era. *Lancet Neurol.* 2020; 19: 601–610.
- [2] Schizler B, Pandur A, Priskin G, et al. “Decide and run!” The role of prehospital care providers in reducing time loss for patients with stroke diagnosis. [„Döntés és siess!” A prehospitalis ellátók szerepe az idővesztés csökkentésében stroke-iránydiagnózisú betegek esetén.] *Orv Hetil.* 2022; 163: 279–287. [Hungarian]
- [3] Bogner P, Chadaide Z, Lenzser G, et al. Teleradiology-based stroke network in Western and Southern Transdanubia in Hungary. [Stroke-ellátást támogató teleradiológiai hálózat a Nyugat- és Dél-Dunántúlon.] *Orv Hetil.* 2021; 162: 668–675. [Hungarian]
- [4] Nagy Z. The mechanism of hypoxic/ischaemic damage. In: Nagy Z. (ed.) *Vascular neurology. [A hypoxiás/ischemiás károsodás kialakulásának mechanizmusa. In: Nagy Z. (szerk.) Vasculáris neurológia.] Semmelweis Kiadó, Budapest, 2015; pp. 2–5. [Hungarian]*
- [5] Nogueira RG, Jadhav AP, Haussen DC, et al. Thrombectomy 6 to 24 hours after stroke with a mismatch between deficit and infarct. *N Engl J Med.* 2018; 378: 11–21.
- [6] Albers GW, Lansberg MG, Kemp S, et al. A multicenter randomized controlled trial of endovascular therapy following imaging evaluation for ischemic stroke (DEFUSE 3). *Int J Stroke* 2017; 12: 896–905.
- [7] Ma H, Campbell BC, Parsons MW et al. Thrombolysis guided by perfusion imaging up to 9 hours after onset of stroke. *N Engl J Med.* 2019; 380: 1795–1803. Erratum: *N Engl J Med.* 2021; 384: 1278.
- [8] Thomalla G, Simonsen CZ, Boutitie F, et al. MRI-guided thrombolysis for stroke with unknown time of onset. *N Engl J Med.* 2018; 379: 611–622.
- [9] Health professional guidelines on the diagnosis and management of acute ischaemic stroke. [Egészségügyi szakmai irányelv az akut ischaemiás stroke diagnosztikájáról és kezeléséről.] *Ideggyógy Szle Proceedings* 2023; 76(8): 131–182. [Hungarian]
- [10] Maguida G, Shuaib A. Collateral circulation in ischemic stroke: an updated review. *J Stroke* 2023; 25: 179–198.
- [11] Liebeskind DS, Cotsonis GA, Saver JL, et al. Collateral circulation in symptomatic intracranial atherosclerosis. *J Cereb Blood Flow Metab.* 2011; 31: 1293–1301.
- [12] Kim BJ, Singh N, Menon BK. Hemodynamics of leptomeningeal collaterals after large vessel occlusion and blood pressure management with endovascular treatment. *J Stroke* 2021; 23: 343–357.
- [13] Liebeskind DS, Saber H, Xiang B, et al. Collateral circulation in thrombectomy for stroke after 6 to 24 hours in the DAWN trial. *Stroke* 2022; 53: 742–748.
- [14] Campbell BCV, Mitchell PJ, Churilov L, et al. Tenecteplase versus alteplase before thrombectomy for ischemic stroke. *N Engl J Med.* 2018; 378: 1573–1582.
- [15] Emberson J, Lees KR, Lyden P, et al. Effect of treatment delay, age, and stroke severity on the effects of intravenous thrombolysis with alteplase for acute ischaemic stroke: a meta-analysis of individual patient data from randomised trials. *Lancet* 2014; 384: 1929–1935.
- [16] Maier B, Desilles JP, Mazighi M. Intracranial hemorrhage after reperfusion therapies in acute ischemic stroke patients. *Front Neurol.* 2020; 11: 599908.

- [17] Aguiar de Sousa D, von Martial R, Abilleira S, et al. Access to and delivery of acute ischaemic stroke treatments. A survey of national scientific societies and stroke experts in 44 European countries. *Eur Stroke J.* 2019; 4: 13–28.
- [18] Goyal M, Menon BK, van Zwam WH, et al. Endovascular thrombectomy after large-vessel ischaemic stroke: a meta-analysis of individual patient data from five randomised trials. *Lancet* 2016; 387: 1723–1731.
- [19] Rennert RC, Wali AR, Steinberg JA, et al. Epidemiology, natural history, and clinical presentation of large vessel ischemic stroke. *Neurosurgery* 2019; 85(Suppl 1): S4–S8.
- [20] Marchal A, Bretzner M, Casolla B, et al. Endovascular thrombectomy for distal medium vessel occlusions of the middle cerebral artery: a safe and effective procedure. *World Neurosurg.* 2022; 160: e234–e241.
- [21] Alamowitch S, Turc G, Palaiodimou L, et al. European Stroke Organisation (ESO) expedited recommendation on tenecteplase for acute ischaemic stroke. *Eur Stroke J.* 2023; 8: 8–54.
- [22] Lee SJ, Hong JM, Kim JS, et al. Endovascular treatment for posterior circulation stroke: ways to maximize therapeutic efficacy. *J Stroke* 2022; 24: 207–223.
- [23] Baik SH, Kim JY, Jung C. A Review of endovascular treatment for posterior circulation strokes. *Neurointervention* 2023; 18: 90–106.
- [24] Binning MJ, Bartolini B, Baxter B, et al. Results of a large real-world registry for stent retriever for acute ischemic stroke. *J Am Heart Assoc.* 2018; 7: e010867.
- [25] Grunwald IQ, Wagner V, Podlasek A, et al. How a thrombectomy service can reduce hospital deficit: a cost-effectiveness study. *Cost Eff Resour Alloc.* 2022; 20: 59.
- [26] Goyal N, Malhotra K, Ishfaq MF, et al. Current evidence for anesthesia management during endovascular stroke therapy: updated systematic review and meta-analysis. *J Neurointerv Surg.* 2019; 11: 107–113.
- [27] Hindman BJ. Anesthetic management of emergency endovascular thrombectomy for acute ischemic stroke. Part I: Patient characteristics, determinants of effectiveness, and effect of blood pressure on outcome. *Anesth Analg.* 2019; 128: 695–705.
- [28] Hindman BJ, Dexter F. Anesthetic management of emergency endovascular thrombectomy for acute ischemic stroke. Part 2: Integrating and applying observational reports and randomized clinical trials. *Anesth Analg.* 2019; 128: 706–717.
- [29] Fekete I. Central nervous system blood supply, brain metabolism and pathophysiology of brain damage. In: Fülesdi B, Tassonyi E, Molnár C. (eds.) *Neuroanesthesia and neurointensive care.* [A központi idegrendszer vérellátása, az agy metabolizmusa és az agyi károsodás patofiziológiája. In: Fülesdi B, Tassonyi E, Molnár C. (szerk.) *Neuroanesztézia és neurointenzív ellátás.*] Medicina Könyvkiadó, Budapest 2014; pp. 19–24. [Hungarian]
- [30] Hinkelbein J, Lamperti M, Akeson J, et al. European Society of Anaesthesiology and European Board of Anaesthesiology guidelines for procedural sedation and analgesia in adults. *Eur J Anaesthesiol.* 2018; 35: 6–24.
- [31] Farag E, Argalious M, Toth G. Stroke thrombectomy perioperative anesthetic and hemodynamic management. *J Neurointerv Surg.* 2023; 15: 483–487.
- [32] Prosser J, MacGregor L, Lees KR, et al. Predictors of early cardiac morbidity and mortality and mortality after ischemic stroke. *Stroke* 2007; 38: 2295–2302.
- [33] Patel UK, Kodumuri N, Dave M, et al. Stroke-associated pneumonia: a retrospective study of risk factors and outcomes. *Neurologist* 2020; 25: 39–48.
- [34] Ghoshal S, Freedman BI. Mechanisms of stroke in patients with chronic kidney disease. *Am J Nephrol.* 2019; 50: 229–239.
- [35] Pilgram-Pastor SM, Piechowiak EI, Dobrocky T, et al. Stroke thrombectomy complication management. *J Neurointerv Surg.* 2021; 13: 912–917.
- [36] Szapáry L. Collected data of the Hungarian Stroke Society. Personal communication on 6 October, 2023. [A Magyar Stroke Társaság által gyűjtött adatok. Személyes közlés: Dr. Szapáry László. 2023. 10. 06.] [Hungarian]

(Szabó-Maák Zoltán dr.,
 Debrecen, Nagyerdei krt. 22., 4032
 e-mail: szabo-maak.zoltan@unideb.hu)

„*Nihil magis aegris prodest, quam ab eo curari, a quo volunt.*” (Seneca)
 (Semmi sem segít jobban a betegnek, mint ha az kezeli, akit ő választ.)