Betegelégedettség és szövődmények hímvesszőprotézis-beültetést követően

Egy klinikai centrum retrospektív elemzése

Murányi Mihály dr.[1] ▪ Drabik Gyula dr.[2]
Flaskó Tibor dr.[1] ▪ Kiss Zoltán dr.[1]

[1]Debreceni Egyetem, Klinikai Központ, Urológiai Klinika, Debrecen
[2]Járóbeteg-ellátó Centrum, Hajdúszoboszló

Bevezetés: A hímvesszőimplantátum-behelyezés a merevedési zavar egyik legmagasabb szintű betegelégedettséget eredményező kezelési módja. Végleges megoldásnak tekinthető, a behelyezés után a merevedési funkciót a barlangos testek szövetei helyett az implantátum biztosítja. Bár súlyos szövődmények ritkán fordulnak elő, azok az implantátum eltávolítását, a hímvessző szöveteinek károsodását, ezáltal az életminőség jelentős romlását okozhatják. A magyar nyelvű szakirodalomban a témában mindeddig kevés, döntően esetbemutatás jellegű közlemény jelent meg.
Célkitűzés: Vizsgálatunk célja a klinikánkon végzett hímvesszőimplantátum-beültetések utáni betegelégedettség és szövődmények felmérése volt.
Módszer: Retrospektív vizsgálatot végeztünk a 2022 és 2025 között hímvesszőimplantátum-behelyezésen átesett betegek körében. Rögzítettük a demográfiai adatokat, a merevedési zavar etiológiáját, a perioperatív paramétereket és a szövődményeket, valamint kérdőíves felmérést végeztünk a műtét utáni betegelégedettség értékelésére.
Eredmények: A vizsgált időszakban 12 hímvesszőimplantátum-behelyezés történt. A betegek mediánéletkora 57 (54–66) év volt. A merevedési zavar hat esetben vascularis, öt esetben idegi és egy esetben hormonális eredetű volt. Öt betegbe hajlítható, két betegbe kétrészes felfújható, öt betegbe háromrészes felfújható implantátumot ültettünk. A beavatkozásokat penoscrotalis behatolásból végeztük, a medián műtéti idő 135 (100–150) perc, a medián ápolási idő 2 (1–2) nap volt. A teljes szövődményarány 33% (4/12) volt. A korai posztoperatív időszakban két enyhe (Clavien–Dindo I. gradusú) és egy súlyosabb (Clavien–Dindo IIIb gradusú) szövődményt észleltünk. A medián 36 (10–47) hónapos követési idő alatt késői szövődményt egy beteg esetén figyeltünk meg, akinél glans-hipermobilitás miatt implantátumrevíziót végeztünk. Implantátumfertőzést, mechanikai meghibásodást, implantátumeróziót vagy glanselhalást nem észleltünk. A kérdőíves felmérés alapján a válaszadók mindegyike képes volt szexuális aktust létesíteni, 89%-uk volt elégedett a műtéttel.
Megbeszélés: Eredményeink szerint a hímvesszőimplantátum-beültetés biztonságos beavatkozás, amely magas szintű betegelégedettséget eredményez. A szövődmények és a betegelégedettség tekintetében eredményeink összhangban állnak a nemzetközi irodalom adataival.
Következtetés: A hímvesszőimplantátum-műtétek esetén elengedhetetlen a műtéti eredmények folyamatos monitorozása a minőségbiztosítás, a szövődmények megelőzése, valamint a betegelégedettség maximalizálása érdekében.
Orv Hetil. 2026; 167(34): 1353–1358.

Kulcsszavak: merevedési zavar, kezelési kimenetel, életminőség, beteg által jelzett kimenetelek, reoperáció

Patient satisfaction and complications following penile prosthesis implantation

A retrospective single-center analysis

Introduction: Penile prosthesis implantation is one of the most effective treatment options for erectile dysfunction, providing high patient satisfaction. To date, there has been a paucity of publications on this topic in Hungarian literature.
Objective: The aim of our study was to assess complications and patient satisfaction following penile prosthesis implantation performed at a tertiary referral center.
Method: We conducted a retrospective study of patients who underwent penile prosthesis implantation between 2022 and 2025. Demographic data, the etiology of erectile dysfunction, perioperative parameters, postoperative complications, and patient satisfaction assessed by questionnaire were analyzed.

Unauthenticated | Downloaded 08/24/26 01:57 PM UTC

Results: During the study period, 12 penile prostheses were inserted. The median age of the patients was 57 (54–66) years. Erectile dysfunction was vasculogenic, neurogenic, and hormonal in six, five, and one cases, respectively. Malleable, two-piece inflatable, and three-piece inflatable prosthesis were implanted in five, two, and five patients, respectively. The procedures were performed *via* a penoscrotal approach, with a median surgical time of 135 (100–150) minutes and a median nursing time of 2 (1–2) days. The overall complication rate was 33% (4/12). In the early postoperative period, two mild (Clavien–Dindo grade I) and one severe (Clavien–Dindo grade IIIb) complications were observed. During a median follow-up period of 36 (10–47) months, one late complication was observed, penile prosthesis revision was performed due to glans hypermobility. No prosthesis infection, mechanical failure, erosion, or glans necrosis occurred. Based on the questionnaire survey, all respondents were able to participate in sexual intercourse, and 89% were satisfied with the surgery.
Discussion: Penile prosthesis implantation is a safe procedure associated with high patient satisfaction. Our findings are consistent with international data on complications and patient satisfaction.
Conclusion: Continuous monitoring of surgical outcomes is essential to ensure quality assurance, prevent complications, and optimize patient satisfaction.

Keywords: erectile dysfunction, treatment outcome, quality of life, patient reported outcome measures, reoperation

Murányi M, Drabik Gy, Flaskó T, Kiss Z. [Patient satisfaction and complications following penile prosthesis implantation. A retrospective single-center analysis.] Orv Hetil. 2026; 167(34): 1353–1358.

(Beérkezett: 2026. május 7.; elfogadva: 2026. május 25.)

A modern hímvesszőimplantátum-sebészet a mintegy fél évszázados története során nagy népszerűséget ért el világszerte [1]. Ez annak köszönhető, hogy a hímvesszőimplantátum az egyik legmagasabb szintű betegelégedettséget eredményező eszköz a merevedési zavar kezelésére. Az implantátum behelyezése a merevedési zavar végleges megoldásának tekinthető, az eszközt a barlangos testekbe ültetik be. A műtétet követően a fiziológiás merevedési funkció visszafordíthatatlanul megszűnik, és a funkciót az implantátum biztosítja. Szövődmények ritkán fordulnak elő, súlyos esetben azonban az implantátum eltávolítását tehetik szükségessé, vagy a hímvessző szöveteinek károsodásához vezethetnek, ami jelentős életminőség-romlást okozhat. Ezért a műtétet kizárólag megfelelő indikációval, részletes kivizsgálást és a beteg alapos tájékoztatását követően szabad elvégezni [2]. A hímvesszőimplantátum-behelyezés Magyarországon is rutinszerűen végzett műtét, a magyar nyelvű szakirodalomban azonban mindeddig csupán kevés, döntően esetbemutatás jellegű közlemény jelent meg a témában [3]. Ezt a hiányt szeretnénk pótolni dolgozatunkkal. Fontosnak tartjuk ugyanis a hímvesszőimplantátum-behelyezés eredményességének és szövődményeinek hazai, intézményi szintű felmérését, amely lehetővé teszi a betegelégedettség nyomon követését és javítását. Retrospektív klinikai vizsgálatunkban olyan betegeket vizsgáltunk, akik merevedési zavar miatt hímvesszőimplantátum-behelyezésen estek át klinikánkon. Vizsgálatunk célja a műtét utáni betegelégedettség és szövődmények felmérése volt.

Módszer

Retrospektív vizsgálatot végeztünk merevedési zavar miatt klinikánkon 2022. január 1. és 2025. december 31. között hímvesszőimplantátum-behelyezésen átesett betegek körében. A műtétek során hajlítható, kétrészes felfújható vagy háromrészes felfújható hímvessző-implantátum behelyezését végeztük *(1. ábra)*. A beválasztás kritériuma az volt, hogy primer implantátumbehelyezés történjen. Kizártuk a vizsgálatból azokat a betegeket, akiknél implantátumcsere történt. Kutatásunkat a Debreceni Egyetem Klinikai Központja Regionális, Intézményi, Tudományos és Kutatásetikai Bizottságának engedélyével végeztük, az engedély ügyiratszáma: 7485-2026 RKEB.

Klinikánk betegdokumentációs rendszeréből a következő adatokat gyűjtöttük ki: életkor, a merevedési zavar etiológiája, az érzéstelenítés módja, a sebészi behatolás módja, az implantátum típusa és hossza, sebdrén alkalmazása, műtéti idő, az ápolási napok száma és szövődmények. A teljes szövődményarány mellett a következő kimeneteleket vizsgáltuk: implantátumfertőzés, reoperáció, implantátumrevízió, mechanikai meghibásodás, implantátumerózió, glanselhalás. Korainak tekintettük a műtét utáni 30 napban kialakult szövődményeket, amelyeket a Clavien–Dindo-féle klasszifikációs rendszer alapján értékeltünk. Késői szövődményen az ezt követő időszakban megfigyelt szövődményeket értettük. Implantátumfertőzésnek tekintettük a beültetés után bármikor kialakuló, az implantátumhoz köthető olyan fertőzést, amely klinikai panaszt okozott, és antibiotikumkezelést vagy implantátumeltávolítást igényelt [4]. Reoperáción a

Unauthenticated | Downloaded 08/24/26 01:57 PM UTC

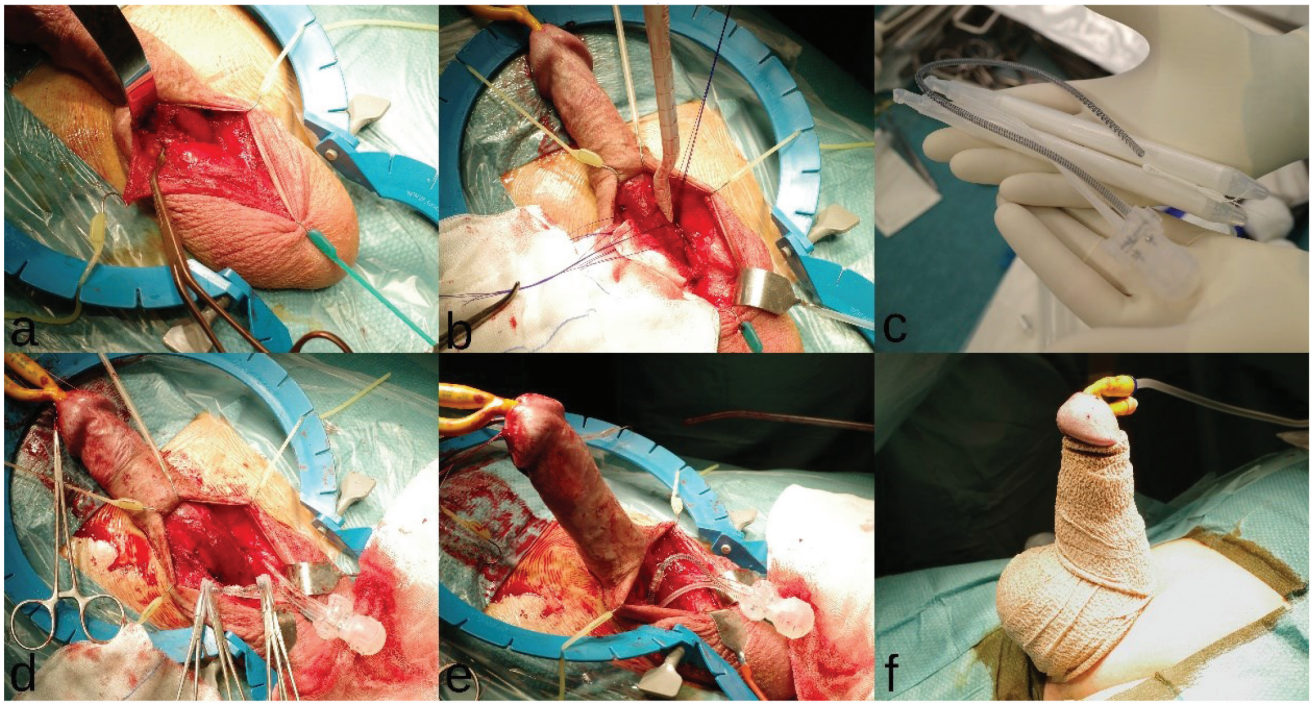

1. ábra A háromrészes felfújható hímvessző-implantátum behelyezésének lépései. a) Hosszanti penoscrotalis metszés után a funiculus spermaticustól (Babcock-fogóban) medialisan a külső lágyékgyűrű mellett tompán hatolunk a Retzius-térbe (Deaver-retraktor), ahová az implantátum folyadéktartályát helyezzük, és fiziológiás sóoldattal töltjük fel. b) A barlangos testek tunica albuginea rétegén paraurethralisan ejtett metszésekből a barlangos testeket feltágítjuk. c) A hímvessző-implantátumot légmentesítjük. d) A barlangos testek hosszával megegyező hosszúságú hímvesszőimplantátum-hengereket a barlangos testekbe helyezzük, majd csatlakoztatjuk a folyadéktartállyal. e) Az implantátum működésének ellenőrzése után a pumpát a két here közé a scrotumba ültetjük. f) Bőrzárás után a hímvesszőre és a scrotumra kompressziós kötést helyezünk

műtét után bármely okból ugyanazon a műtéti területen végzett ismételt sebészi beavatkozást értettük. A reoperációk közül implantátumrevíziós műtétnek tekintettük az olyan ismételt műtéti beavatkozásokat, amelyek során az implantátumhoz köthető okból az implantátum eltávolítását, cseréjét vagy korrekcióját végeztük [5].

A műtét utáni betegelégedettséget kérdőívvel mértük fel, amelynek első, dichotóm kérdése az volt, hogy a válaszadó képes-e szexuális aktust létesíteni (igen/nem). A második, 5 fokozatú Likert-skálán mért kérdés az volt, hogy a páciens mennyire elégedett a hímvessző-implantációs műtéttel (1: nagyon elégedetlen, 2: elégedetlen, 3: bizonytalan, 4: elégedett, 5: nagyon elégedett). Akkor tekintettük sikeresnek a műtétet, ha a beteg a második kérdésre az 'elégedett' vagy a 'nagyon elégedett' választ adta. A harmadik, nyílt végű kérdésben arra kértük a válaszadókat, hogy egyéb panaszukat vagy észrevételüket szabad szöveges formában adják meg.

Az adatokat leíró statisztikai módszerekkel értékeltük, a kategorikus változókat esetszámmal és aránnyal, a folytonos változókat mediánnal és interkvartilis tartománynyal írtuk le.

Eredmények

A vizsgált időszakban 12 hímvesszőimplantátum-behelyezést végeztünk. A betegek mediánéletkora 57 (54–66) év volt. A műtéti indikációt jelentő merevedési zavar a leggyakrabban, az esetek felében, vascularis eredetű volt; két-két esetben cukorbetegség és dohányzás, egy-egy esetben pedig hypercholesterinaemia és pitvarfibrilláció állt a háttérben. A merevedési zavar öt esetben idegi eredetűnek volt tekinthető, három esetben radicalis prostatectomia, egy-egy esetben stroke és nyakcsigolyasérülés volt az anamnézisben. Egy beteget hormonális, hypothyreosis-eredetű merevedési zavar miatt operáltunk. Nyolc műtétet általános, négyet spinalis érzéstelenítésben végeztünk. Öt betegbe hajlítható implantátumot (egy Spectra [Boston Scientific, Minnetonka, MN, USA], három Tactra [Boston Scientific] és egy Rigi10 [Rigicon, Ronkonkoma, NY, USA]), két betegbe kétrészes felfújható implantátumot (Ambicor [Boston Scientific]), míg öt betegbe háromrészes felfújható implantátumot (két AMS 700 [Boston Scientific] és három Infla10 AX [Rigicon]) helyeztünk. A barlangos testekbe ültetett implantátumhengerek mediánhossza 20 (19–21) cm volt. Az összes hímvesszőimplantátum-behelyezést penoscrotalis behatolásból végeztük. A műtét végén négy esetben helyeztünk be drént. A medián műtéti idő 135 (100–150) perc, a medián ápolási napok száma 2 (1–2) nap volt.

A műtétek közben nem észleltünk szövődményt. A korai és a késői szövődményeket együttvéve a teljes szövődményarány 33%-nak (4/12) bizonyult. A korai posztoperatív időszakban a szövődményarány 25% (3/12) volt. Két beteg esetén figyeltünk meg a Clavien–

Unauthenticated | Downloaded 08/24/26 01:57 PM UTC

Dindo-féle osztályozási rendszer alapján I-es gradusú szövődményt. Hajlítható implantátum behelyezését követően egy esetben scrotalis haematomát észleltünk, amely konzervatív kezelésre meggyógyult. Egy esetben háromrészes felfújható implantátum behelyezése után húgycső-váladékozás alakult ki, amely konzervatív kezelésre megszűnt. Egy esetben figyeltünk meg Clavien–Dindo IIIb gradusú szövődményt. Egy hajlítható implantátum behelyezését követően a penoscrotalis hegvonal alatt kialakult fonálgranuloma miatt reoperációt végeztünk, amely során a granulomát kimetszettük. A medián 36 (10–47) hónapos követési idő alatt egy késői szövődményt figyeltünk meg. Egy makk-hipermobilitást okozó hajlítható implantátum esetén implantátumrevíziót végeztünk. A revízióra, amely során az implantátumot kicseréltük, másfél évvel a primer műtét után került sor. A követési időszak alatt implantátumfertőzést, mechanikai meghibásodást, implantátumeróziót, glanselhalást nem tapasztaltunk.

A műtét utáni elégedettségi kérdőívet kilenc beteg töltötte ki. Mindannyian képesek voltak szexuális aktust létesíteni, a műtét sikerrátája 89% (8/9) volt. Négy beteg számolt be egyéb panaszról. Egy beteg kétrészes felfújható implantátum behelyezése után azt jelezte, hogy a hímvesszője vékonyabb lett, mint előtte. Egy beteg háromrészes felfújható implantátum behelyezését követően azt panaszolta, hogy az implantátum pumpáját nagy erővel kell nyomni, és néha érzi, hogy az implantátumban áramlik a folyadék. Két beteg említette, hogy hímvesszője rövidebb lett, mint amilyen korábban volt: egyikük 20 cm hosszú háromrészes felfújható implantátum behelyezése után 2 cm-es, másikuk pedig 22 cm hosszú hajlítható implantátum beültetése után 7 cm-es rövidülésről számolt be.

Megbeszélés

A hímvesszőimplantátum-behelyezés leggyakoribb indikációja a *per os* vagy intracavernosus gyógyszeres kezelésre nem reagáló merevedési zavar [2]. A ritkább indikációk közé tartozik a hosszú ideje fennálló ischaemiás priapismus [6] vagy a phalloplastica részeként történő hímvesszőimplantátum-behelyezés. Ez utóbbi történhet tumor vagy trauma okozta hímvesszővesztés, micropenis, súlyos epispadiasis miatt vagy nő-férfi nemi megerősítő műtét kapcsán [7].

Háromféle hímvesszőimplantátum-típust különböztetünk meg: a hajlítható, a kétrészes felfújható és a háromrészes felfújható hímvessző-implantátumokat. Jelenleg a háromrészes implantátumok tekinthetők a legmagasabb technológiai színvonalú, legnagyobb betegelégedettséget eredményező eszköznek. Ezért ez az elsőként választandó implantátumtípus. Az eszköz három része i) a barlangos testekbe ültetett, folyadékot tartalmazó felfújható hengerpár, amely létrehozza a művi merevedést, ii) a hasfal mögé ültetett folyadéktartály, amely a leeresztett hengerek folyadékmennyiségét tárolja, iii) és a herezacskóba ültetett pumpa, amelynek megnyomásával a hengerpár és a folyadéktartály közötti folyadékáramlás szabályozható [1]. A kétrészes felfújható hímvesszőimplantátumban nincs külön folyadéktartály, az a barlangos testekbe kerülő hengerpár proximális részében helyezkedik el [8]. Ez az implantátumtípus olyan betegek számára előnyös, akiknél a folyadéktartály hasfal alá történő behelyezése nem lehetséges vagy kockázatos korábbi kismedencei műtét miatt. A hajlítható típus előnye a kétrészes felfújható implantátumoknál felsorolt előnyökhöz hasonló azzal a kiegészítéssel, hogy ez nem igényel pumpálást, ezért csökkent kézügyesség esetén is használható [1].

A vizsgálati időszak alatt beültetett hímvessző-implantátumok száma alacsony. Ennek értelmezéséhez azonban figyelembe kell venni, hogy Magyarországon országos szinten is kevés ilyen beavatkozás történik. Az évente a *Magyar Urológia* folyóirat hasábjain megjelenő országos urológiai műtéti statisztika alapján Magyarországon 2022-ben 11, 2023-ban 14 ilyen műtétet végeztek [9, 10].

Pontos, összehasonlításra alkalmas nemzetközi adatok nem állnak rendelkezésre. Becslések szerint világszerte évente több mint 60 000 hímvesszőimplantátum-beültetés történik, amelyek mintegy felét az USA-ban végzik. Ezzel szemben a két legnagyobb népességű országban, Kínában és Indiában évente kevesebb mint 1000 implantációt végeznek [11].

A Magyarországon tapasztalt alacsony műtétszám hátterében több ok is szerepelhet. A beavatkozás során beültetett implantátum költséges, és mivel a magyar finanszírozási rendszer jelenleg nem támogatja, az eszköz árát a betegeknek kell kifizetniük. A műtétek egy része a magánellátásban történik, ezek a beavatkozások nem szerepelnek az országos urológiai műtéti statisztikában. További nehézséget jelenthet, hogy a merevedési zavar számos férfi számára érzékeny terület, ami késleltetheti az orvoshoz fordulást és ezáltal a hatékony kezelés igénybevételét is. Mindenesetre a súlyos merevedési zavarral élő férfiak életminőségének javítására a hímvesszőimplantátum-beültetések szélesebb körű alkalmazása lenne indokolt.

Vizsgálatunkban a teljes szövődményarány 33% volt (4/12), amely összhangban áll a nemzetközi irodalmi adatokkal. *Vakalopoulos és mtsai* vizsgálatában 35%-os (21/60) teljes szövődményarányt észleltek, továbbá a korai és késői szövődmények megoszlása is hasonló volt [12].

A hímvesszőimplantátum-műtétek elemzése során az egyik legfontosabb kimenetel az implantátumfertőzés. Súlyos szövődménynek tekinthető, hiszen az esetek többségében az implantátum eltávolítását vonja maga után. Míg a mechanikai meghibásodás elsősorban eszközfüggő, addig az implantátumfertőzés elsősorban a műtéti technikával és a perioperatív körülményekkel hozható összefüggésbe, ezért fontos minőségi mutatója az implantátumbehelyezésnek. A műtét előtti időszak-

Unauthenticated | Downloaded 08/24/26 01:57 PM UTC

ban, a műtét során és a műtét utáni időszakban egyaránt erőfeszítéseket kell tennünk a fertőzés megelőzésére [4]. A *Mahon és mtsai* által publikált szisztematikus irodalmi áttekintés alapján az implantátumfertőzés aránya a közlemények többségében 5% vagy az alatti, ez összhangban áll saját eredményeinkkel (0/12) [13].

Vizsgálatunk során az implantátumfertőzéshez hasonlóan mechanikai meghibásodással, implantátumerózióval és glanselhalással nem találkoztunk. A mechanikai meghibásodás arányát több tényező is befolyásolja. A háromrészes hímvessző-implantátumok esetében a nagyobb technikai komplexitás következtében a mechanikai meghibásodás gyakrabban fordul elő, mint a hajlítható implantátumoknál [1]. Minél régebben történt az implantátum behelyezése, annál nagyobb a meghibásodás esélye. A háromrészes hímvessző-implantátum mechanikai megbízhatósága három évvel a műtét után 92%, öt év után 86% [14]. Az irodalmi adatok alapján hímvessző-implantátum-behelyezés után implantátumerózió 1–6%-ban, glanselhalás pedig 1,5%-ban fordul elő [15, 16]. Implantátumerózió hajlítható eszköz behelyezését követően gyakrabban fordul elő, mint felfújható eszköz beültetése után [1].

Vizsgálatunkban a megfigyelt implantátumrevíziós arány 1/12 (8%) volt, amely összhangban áll az irodalmi adatokkal. *Jorissen és mtsai* 5 éves követési idő alatt 12%-os (15/126) implantátumrevíziós arányt közöltek [17]. A revíziót makk-hipermobilitás miatt végeztük, amely jól ismert szövődménytípus. Makk-hipermobilitás esetén a makk nem a merev hímvesszőtest tengelyébe esik, hanem lateralis, ventralis vagy dorsalis irányba elbillen. Ezt a makk anatómiája is okozhatja (valódi makk-hipermobilitás), de amiatt is kialakulhat, hogy az implantátum csúcsa nem jó helyzetben van, vagy az implantátum nem megfelelő méretű, túl kicsi vagy túl nagy. A kedvezőtlen esztétikai megjelenésen túl a makk-hipermobilitás gátolhatja a behatolást, valamint fájdalmat okozhat az aktus során. Kezelése egyénre szabott, a konzervatív kezeléstől a glanspexia különböző technikáin át egészen az implantátumrevízióig terjed [18].

A hímvesszőimplantátum-behelyezés utáni betegelégedettség értékelésére nincs egységes módszer. A témába vágó közlemények jellemzően nagy elégedettségi arányt adnak meg, amely a betegek részéről eléri a 92–100%-ot, a partnerek részéről pedig a 91–95%-ot [2]. Vizsgálatunkban is hasonlóan magas szintű (89%) betegelégedettséget tapasztaltunk. Ugyanakkor, mint ahogy a kérdőíves felmérésünk szabad kérdésére adott válaszok is mutatják, a betegek panaszként élhetik meg az implantátum beültetése után a hímvessző megváltozását. A betegeket a műtét előtt tájékoztatni kell arról, hogy hímvesszőjük mérete, alakja, tapintása az implantátum behelyezésével megváltozik [19].

Vizsgálatunk fő korlátai a kis betegszám, a retrospektív adatgyűjtés, az egy intézményre korlátozódó vizsgálati elrendezés és a rövid követési idő. A jövőben prospektív, multicentrikus vizsgálatok elvégzése járulhat hozzá a jobb minőségű hazai elemzések létrejöttéhez.

Következtetés

Vizsgálatunkban a hímvesszőimplantátum-beültetést követő szövődmények és a betegelégedettség tekintetében a nemzetközi irodalommal összhangban álló eredményeket kaptunk. Az eredmények értékelése során nemzetközileg elfogadott, standardizált kimeneteli paramétereket alkalmaztunk az eredmények hitelességének és összehasonlíthatóságának biztosítására. Vizsgálatunk alapul szolgálhat jövőbeli, nagyobb esetszámú hazai tanulmányok számára. A hímvesszőimplantátum-műtétek kapcsán elengedhetetlennek tartjuk a műtéti eredmények folyamatos monitorozását a minőségbiztosítás, a szövődmények megelőzése, valamint a betegelégedettség maximalizálása érdekében. A nemzetközi gyakorlatban egyre nagyobb hangsúlyt kap az ellátóhelyek eredményeinek átláthatósága, amely a betegek műtét előtti tájékozódását is segíti. Ez különösen fontos egy olyan beavatkozás esetén, amely az életminőség javítását célozza, ugyanakkor ritkán súlyos szövődményt is okozhat.

Anyagi támogatás: A tanulmány megírása nem részesült anyagi támogatásban.

Szerzői munkamegosztás: M. M.: A műtétek elvégzése, adatgyűjtés, a műtéti ábrák elkészítése, a közlemény megírásához szükséges szakirodalom áttekintése, a közlemény megírása. D. Gy.: A műtétek elvégzése, a közlemény megírásához szükséges szakirodalom áttekintése, a kézirat ellenőrzése. F. T.: Adatgyűjtés, a műtétek elvégzése, a kézirat ellenőrzése. K. Z.: A közlemény megírásához szükséges szakirodalom áttekintése, a kézirat ellenőrzése. A közlemény végleges változatát valamennyi szerző elolvasta és jóváhagyta.

Érdekeltségek: A szerzőknek nincsenek érdekeltségeik.

Irodalom

[1] Patel J, Zakkar B, Polchert M, et al. Recent technological development of penile prosthesis: a literature review. Transl Androl Urol. 2024; 13: 165–184.

[2] Salonia A, Boeri L, Capogrosso P, et al. EAU guidelines on sexual and reproductive health. European Association of Urology Guidelines Office, Arnhem, 2026.

[3] Király IE, Bajory Z. Plaque incision, grafting and penile prosthesis implantation in Peyronie's disease. [Súlyos merevedési zavarral küzdő Peyronie-beteg műtéti kezelése Egydio szerinti geometria alkalmazásával, hereburok folttal és egyidejű semirigid péniszimplantátum behelyezésével.] Magy Urol. 2017; 29: 106–112. [Hungarian]

[4] Hebert KJ, Kohler TS. Penile prosthesis infection: myths and realities. World J Mens Health 2019; 37: 276–287.

Unauthenticated | Downloaded 08/24/26 01:57 PM UTC

[5] Wintner A, Lentz AC. Inflatable penile prosthesis: considerations in revision surgery. Curr Urol Rep. 2019; 20: 18.
[6] Zacharakis E, Garaffa G, Raheem AA, et al. Penile prosthesis insertion in patients with refractory ischaemic priapism: early vs delayed implantation. BJU Int. 2014; 114: 576–581.
[7] Sarıkaya S, Ralph DJ. Mystery and realities of phalloplasty: a systematic review. Turk J Urol. 2017; 43: 229–236.
[8] Fein RL. GFS Mark II inflatable penile prosthesis: four-year clinical study. Urology 1994; 43: 209–213.
[9] Molnár PJ, Böszörményi-Nagy G. Report on inpatient urological care based on 2022 data. [Beszámoló az urológiai fekvőbeteg-ellátásról a 2022-es adatok alapján.] Magy Urol. 2024; 36: 94–123. [Hungarian]
[10] Molnár PJ. Report on inpatient urological care based on 2023 data. [Beszámoló az urológiai fekvőbeteg-ellátásról a 2023-as adatok alapján.] Magy Urol. 2025; 37: 64–70. [Hungarian]
[11] Mulcahy JJ. Penile implants have had a prominent place in the management of erectile dysfunction for the past 50 years. Int J Impot Res. 2023; 35: 591–592.
[12] Vakalopoulos I, Kampantais S, Gkagkalidis K, et al. Complications of inflatable penile prostheses implantation classified according to the modified Clavien system. Adv Androl. 2014; 2014: 127693.
[13] Mahon J, Dornbier R, Wegrzyn G, et al. Infectious adverse events following the placement of a penile prosthesis: systematic review. Sex Med Rev. 2020; 8: 348–354.
[14] Carson CC, Mulcahy JJ, Govier FE. Efficacy, safety and patient satisfaction outcomes of the AMS 700CX inflatable penile prosthesis: results of a long-term multicenter study. J Urol. 2000; 164: 376–380.
[15] Hebert K, Kohler TS. Acute post-inflatable penile prosthesis glans ischemia: Review of incidence, pathophysiology, and management recommendations. J Sex Med. 2019; 16: 1–4.
[16] Scherzer ND, Dick B, Gabrielson AT, et al. Penile prosthesis complications: planning, prevention, and decision making. Sex Med Rev. 2019; 7: 349–359.
[17] Jorissen C, De Bruyna H, Baten E, et al. Clinical outcome: patient and partner satisfaction after penile implant surgery. Curr Urol. 2019; 13: 94–100.
[18] Skrodzka M, Heffernan Ho D, Ralph D. Floppy glans – classification, diagnosis and treatment. Sex Med Rev. 2020; 8: 303–313.
[19] Narang GL, Figler BD, Coward RM. Preoperative counseling and expectation management for inflatable penile prosthesis implantation. Transl Androl Urol. 2017; 6(Suppl 5): S869–S880.

(Murányi Mihály dr.,
Debrecen, Nagyerdei krt. 98., 4032
e-mail: muranyi.mihaly@med.unideb.hu)

„Nec veteris formae gratia tota perit." (Cornelius Gallus)
(Nem lesz egészen rút, ami szép volt valaha.)

A cikk a Creative Commons Attribution 4.0 International License (https://creativecommons.org/licenses/by/4.0/) feltételei szerint publikált Open Access közlemény, melynek szellemében a cikk bármilyen médiumban szabadon felhasználható, megosztható és újraközölhető, feltéve, hogy az eredeti szerző és a közlés helye, illetve a CC License linkje és az esetlegesen végrehajtott módosítások feltüntetésre kerülnek. (SID_1)

Unauthenticated | Downloaded 08/24/26 01:57 PM UTC