

Kettős bárdlebeny alkalmazása fej-nyaki bőrtumorok műtéti defektusainak rekonstrukciójára

Major Tamás dr.¹ ■ Pribelszki Erzsébet dr.¹ ■ Rácz Tamás dr.¹
Nagy Kinga dr.¹ ■ Nagy Szilveszter dr.²

¹Heves Vármegyei Markhot Ferenc Oktatókórház és Rendelőintézet, Fül-Orr-Gégészeti Osztály, Eger

²Debreceni Egyetem, Általános Orvostudományi Kar, Klinikai Központ, Gróf Tisza István Campus,
Fül-Orr-Gége Osztály, Berettyóújfalu

Bevezetés: A bőr rosszindulatú daganatainak a leggyakoribb humán neoplasmák, melyeknek 90%-a a fej-nyaki régióban jelentkezik. Elsődleges terápiájuk a műtéti eltávolítás, melynek során gyakran alakul ki valódi bőrhiány. Ennek zárása ideális esetben színében, vastagságában és szőrtüszőtartalmában a laesio kiindulási helyével megegyező helyi lebenyekkel történik.

Célkitűzés: Jelen munkánkban egy random vérellátású helyi lebeny, a kettős bárdlebeny alkalmazásával kapcsolatos első tapasztalatainkról számolunk be.

Módszer: A 2021. november és 2023. június között a fej-nyaki bőrtumor eltávolítása utáni defektus kettős bárdlebennyel történő zárásán átesett betegeket prospektív módon követtük. Vizsgáltuk a primer tumor lokalizációját, méretét, az anesztézia módját, továbbá a korai és késői szövődmények előfordulását. A műtét után legalább 6 hónapig követett betegek esetében egy, a műtét utáni statusra vonatkozó elégedettségi kérdőívet töltöttünk ki.

Eredmények: A vizsgált időszakban 13 beteget operáltunk a kettős bárdlebeny technikájával, átlagéletkoruk 79,6 év volt. A leggyakoribb lokalizáció a scalp volt, a reszekatúmok átlagos mérete 40,5 × 32,1 mm volt. Valamennyi esetben R0-reszektiót végeztünk. 1 esetben a defektus teljes zárása nem volt lehetséges. Korai szövődményként 2 betegben részleges lebenynekrózist, késői következményként 2 betegben mimikai mozgászavart észleltünk. A betegek számára a legzavaróbb következmény a hegesezés volt.

Megbeszélés: A helyi lebeny kiválasztásakor a defektus elhelyezkedése, mérete, mélysége, a bőr elaszticitása, a defektus környezetében mobilizálható bőr mennyisége, a Langer-féle erővonalak és a ráncok iránya, a szőrzet (hajas fejbőr és szemöldök), valamint az arc esztétikai egységeinek és alegységeinek határai a meghatározó tényezők. Amennyiben a kettős bárdlebeny kialakításának alapelveit betartjuk (hossz és szélesség aránya, a lebeny nyelének szélessége a defektus méretéhez képest), elfogadható szövődményrátaival rendelkező, megbízható módszer áll rendelkezésünkre.

Következtetés: A kettős bárdlebeny mint random vérellátású helyi lebeny különösen alkalmas a hajas fejbőr és a homlok területén elhelyezkedő 2–5 cm-es bőrdefektusok zárására.

Orv Hetil. 2023; 164(44): 1755–1763.

Kulcsszavak: rosszindulatú bőrdaganat, fej-nyak, lebeny, nyelezett

Double hatchet flap for reconstruction of skin defects in head and neck skin cancer surgery

Introduction: Skin cancers are the most common human neoplasms with head and neck localization in 90% of cases. Primary therapy is surgery, resulting in absolute skin defects in a number of cases. The reconstruction of these is performed with local skin flaps showing identical colour, texture and follicle density with the defect site.

Objective: In the present study, we report our preliminary experience with the head and neck application of double hatchet flap, a random pattern flap.

Method: In our study, results of patients undergoing double hatchet flap reconstruction in the period between November 2021 and June 2023 were analyzed prospectively in terms of tumor site, defect size, method of anesthesia, and early and late complication rates. Patients followed up to a minimum of 6 months were asked to fill in a questionnaire concerning their postoperative status.

Results: A total of 13 patients with a mean age of 79.6 years underwent double hatchet flap reconstruction. The most frequent defect site was the scalp and the mean defect size was 40.5 × 32.1 mm. Histopathological examination showed R0 resection of the tumor in each case. The closure of the skin defect was insufficient in 1 case. Partial flap

necrosis and mimical paralysis were observed as early and late complications in 2 cases, respectively. The most bothersome sequel reported by patients was scarring.

Discussion: For selection of a local flap, the following factors need to be considered: localization and size of the defect, skin elasticity, amount of adjacent skin to mobilize, direction of relaxed skin tension lines and wrinkles, and aesthetic units. If the principles of the hatchet flap design (the ratio of flap length and width and pedicle width to the defect size) are adhered, the resulting technique is reliable with an acceptable complication rate.

Conclusion: The double hatchet flap as a random pattern flap is a fast, reliable technique especially for the closure of 2–5 cm skin defects of the scalp and forehead.

Keywords: skin cancer, head and neck, flap, pedicled

Major T, Pribelszki E, Rácz T, Nagy K, Nagy Sz. [Double hatchet flap for reconstruction of skin defects in head and neck skin cancer surgery]. *Orv Hetil.* 2023; 164(44): 1755–1763.

(Beérkezett: 2023. július 23.; elfogadva: 2023. augusztus 17.)

Rövidítések

BCC = basocellularis carcinoma; BSC = basosquamosus carcinoma; CIS = carcinoma *in situ*; CT = (computed tomography) komputertomográfia; MM = melanoma malignum; NMSC = (nonmelanoma skin cancer) nem melanoma bőrrák; OTT = onkológiai tanácsadó testület; pT = patológiai T-stádium; SCC = (squamous cell cancer) laphámcarcinoma; SK = solaris keratosis; T_{is} = tumor *in situ*; TNM = (tumor, node, metastasis) primer tumor, regionális nyirokcsomó, távoli áttét

A bőr rosszindulatú daganatai összességükben a leggyakoribb humán neoplasmák: minden három diagnosztizált malignus tumorból egy a bőrből indul ki. A leggyakoribb bőrtumorok a basocellularis carcinoma (basal cell carcinoma; BCC) és a laphámcarcinoma (squamous cell carcinoma; SCC) (az összes eset 95%-a BCC vagy SCC, kb. 4 : 1 arányban), továbbá a melanoma malignum (MM). A bőrdaganatok valós incidenciája azonban nehezen becsülhető, mivel a nemzeti rákregiszterek legtöbbje éppen a BCC-re vonatkozó adatokat egyáltalán nem vagy betegenként csak az első szövettanilag verifikált BCC esetén gyűjti, a BCC ugyanakkor gyakran szinkron vagy metakrón multiplex formában jelentkezik [1]. A nem melanoma bőrrákok (nonmelanoma skin cancer – NMSC) leggyakoribb rizikófaktora az ultraibolya sugárzás kumulatív hatása, így nem véletlen, hogy a BCC- és SCC-esetek 90%-a a ruházat által fedetlen fejnyaki régióban jelentkezik, illetve incidenciájuk az életkor előrehaladtával nő. Összességében a fejnyaki bőrtumorok incidenciája világszerte növekedést mutat [2]. Természetesen a bőrdaganatok esetében is a primer prevenció (fényvédelem, antioxidáns szerek használatával végzett kemoprevenció stb.) lenne kulcsfontosságú a növekvő incidenciák visszaszorításában [3].

A fejnyaki bőrtumorok elsődleges terápiája az *in toto* műtéti eltávolítás (többségében excisionális biopszia). A Heves Vármegyei Markhot Ferenc Oktatókórház és Rendelőintézet Fül-Orr-Gégészeti Osztályán 2022-ben 222 műtétet végeztünk malignus bőrtumor gyanúja miatt. Egyéb terápiás modalitások esetében a

citosztatikus kemoterápia és napjainkban a biológiai terápia (BCC esetében a viszmodegib, SCC esetében cemiplimab). A betegre szabott, sokszor komplex terápiás tervet az intézményi onkológiai tanácsadó testület (OTT) állítja össze.

A tumorméretnek és a kellő szélességű biztonsági zónának köszönhetően a bőrtumorok sebészi eltávolításakor igen gyakran találkozunk valódi, azaz primer módon nem zárható bőrhíánnyal. A bőrpótlás ilyenkor a leggyakrabban helyi lebennyel, ritkábban és bizonyos lokalizációban (például scalp) részvastagságú vagy teljes vastagságú szabad bőrtranszplantátummal történik [4]. A már említett 2022-es évben 79 esetben végeztünk sebészeti helyi lebennyel. Idősekben alternatíva lehet a defektus másodlagos áthámosodása. A helyi lebenny előnye, hogy színében, vastagságában, bőrfüggelék-tartalmában stb. megegyezik a pótlandó régió bőrrel, ellentétben a bőrtranszplantátummal.

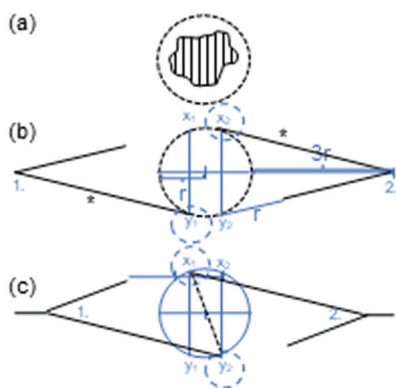
A kettős bárdlebeny a műtéti bőrdefektusok zárására szolgáló lehetőségek egyike [5, 6]. A bőrdefektus két, átellenes oldalán kiképzett – háromszög alakú, a háromszög egyik szarván részlegesen megtartott bőrnyél révén random vérellátású – lebenyről van szó, melyeknek a defektusba történő egyidejű forgatásával és csúsztatásával viszonylag nagy bőrhíány pótolható. A lebeny a kipreparálása után veszi fel jellegzetes bárd alakját. A módszer előnye, hogy a két lebeny kiképzésével a bőrdefektus feszülésmentesen vagy minimális feszüléssel fedhető. A donorterületek csúcsát V-Y varratsorral zárjuk. A technika elsősorban a fejen lévő bőrdefektusok pótlására alkalmazható, különös tekintettel a skalpra [6].

Jelen munkánkban a kettős bárdlebeny fejnyaki alkalmazásával szerzett első tapasztalatainkról számolunk be.

Módszer

A tanulmány a benne részt vevő személyek előzetes tájékoztatás utáni írásos beleegyezésével készült.

A 2021. november és 2023. június között a fejnyaki bőrtumor eltávolítása utáni defektus kettős bárdlebeny-



1. ábra

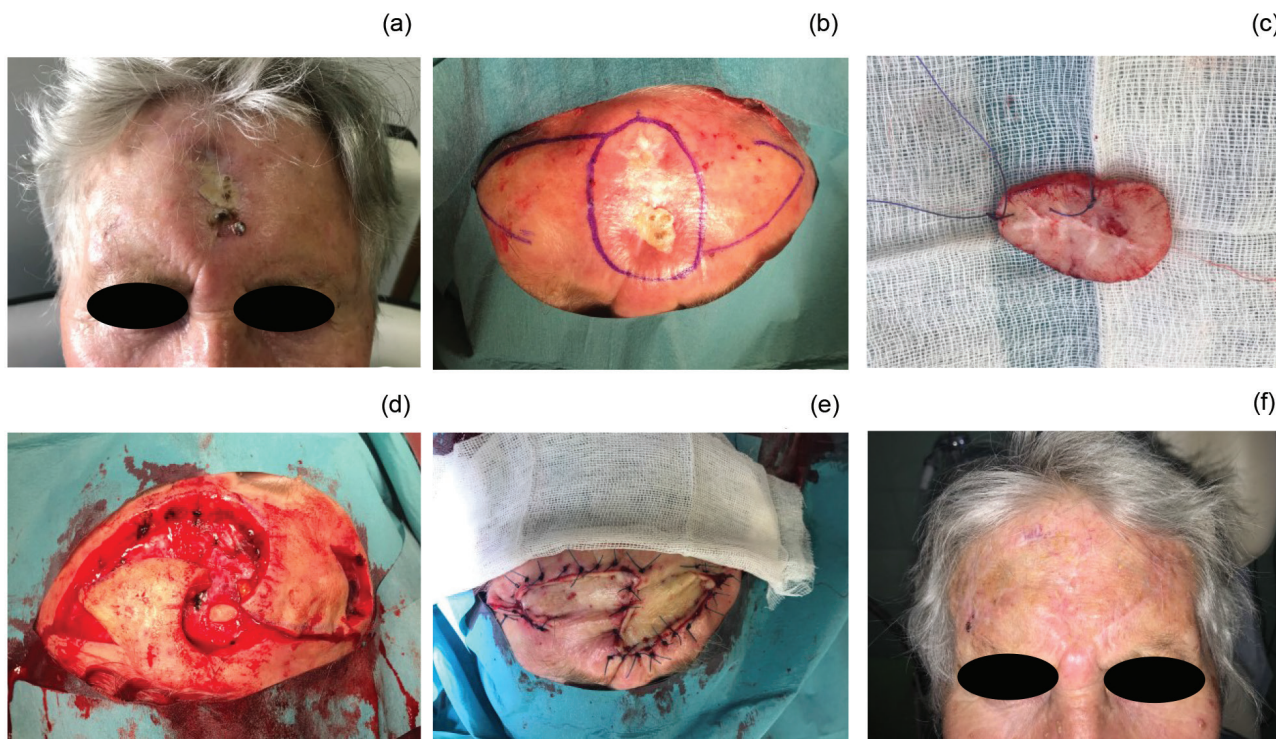
A kettős bárdlebeny kialakításának szabályai [5]. (a) A laesio (függőleges csíkozás) reszekciója széles biztonsági zónával. Az oldalsó reszekciós vonalat szaggatott kör jelöli. (b) A lebeny nyelének szélessége a defektus sugarával (r), a lebeny szélessége a laesio átmérőjével ($2r$), hosszúsága a szélességének másfélszeresével ($3r$) egyezik meg. A háromszögletű lebenyek szabad szarát ott indítjuk a reszekciós szél mentén, ahol a reszekátum átmérőjének a lebenyhez közelebbi harmadolópontjára merőleges egyenesek a reszekciós szél metszik (az 1. lebeny esetében y_1 , a 2. lebeny esetében y_2). (c) A lebeny csúcsát a reszekátum átmérőjének a lebenytől távolabbi harmadolópontjára merőleges egyenes és a reszekciós szél metszéspontjába (az 1. lebeny esetében y_2 , a 2. lebeny esetében x_1) csúsztatjuk és forgatjuk. A lebeny csúcsát a környező bőrrel V-Y varratvonalal egyesítjük

nyel történő zárásán átesett betegeket prospektív módon követtük. Valamennyi beteg esetében preoperatív bőrgyógyászati véleményezés történt. Malignitás alapos gyanúja esetén az elváltozást excisional biopszia révén távolítottuk el. A műtétek helyi infiltrációs érzéstelenítésben vagy általános narkózisban történtek. Amennyi-

ben előzetes excisio probata történt, a műtéti javallat a kórházi OTT véleménye alapján született.

T2-es vagy nagyobb primer tumorméret esetén a beteg profilaktikus antibiotikumot (amoxicillin-klavulán-sav) kapott. Rutinszerű antikoaguláns-profilaxist nem alkalmaztunk. A műtéti terület szintelen bőrfertőtlenítő szerrel történő lemosása és izolálása után a tervezett reszekciós vonalat (legalább 5 mm-es biztonsági zónára törekedve) és a lebenyek határait steril sebészeti jelölőfilccel jelöltük ki, az 1. ábrán látható séma szerint [5]. A lebeny hossza a defektus átmérőjének másfélszerese, a lebeny hosszának és szélességének aránya 3 : 2. Amennyiben a laesio ovoid formájú volt (2/a ábra), a lebeny hossz tengelyének orientációjánál befolyásoló tényező volt a laesio hossz tengelye (ideális az erre merőleges irány) (2/b ábra), de a bőr Langer-vonalait, idősekben a ráncokat, az arc esztétikai egységeinek határait, illetve a hajas fejbőr és a szemöldök határait is igyekeztünk figyelembe venni [7]. A helyi infiltrációs érzéstelenítést Lidocain-Adrenalin 20 mg/0,01 mg/ml injekció fiziológiás sóoldattal történő, 1 : 1 arányú hígításával végeztük, melyet a primer tumor eltávolításához, majd a két bőrlebeny kialakításához frakcionált módon alkalmaztunk; az összes beadott térfogat 15–30 ml volt.

Az eltávolítandó specimen orientációját fonaljelöléssel végeztük (2/c ábra), ezt a patológus számára a kórszövetteni kéréslapon részleteztük. A reszekció mélységénél a fő szempont az ablaticus eltávolítás igénye volt. A lebenyek alápreparálása az arcon a subcutisban történt, ügyelvén a subdermalis plexus épségére. A skalp területén a preparálást a subgalealis síkban végeztük.



2. ábra

A kettős bárdlebeny technikájának gyakorlati lépései (1. beteg). A lépéseket a szövegben, a beteg klinikumát a 2. táblázatban részletezzük

1. táblázat | A késői posztoperatív eredmény betegek általi megítélése

Kérem, jelölje meg az Ön által helyesnek vélt választ!

A lebeny színbeli egyezése a környezetében lévő bőrrel:

1. egyáltalán nem egyezik meg a környezetével;
2. inkább nem egyezik meg a környezetével;
3. inkább megegyezik a környezetével;
4. teljesen megegyezik a környezetével.

A lebeny bőrvastagságának egyezése a környezetében lévő bőrrel:

1. egyáltalán nem egyezik meg a környezetével;
2. inkább nem egyezik meg a környezetével;
3. inkább megegyezik a környezetével;
4. teljesen megegyezik a környezetével.

Hegképződés:

1. kiterjedt, zavaró hegesezés;
2. jól látható hegesezés;
3. alig látható hegesezés;
4. egyáltalán nem látható hegesezés.

Érzészavar a lebenyek területén:

1. teljes érzéskiesés;
2. kifejezett érzéskiesés;
3. alig érzékelhető érzéskiesés;
4. egyáltalán nincs érzéskiesés.

Előbb a vélhetően könnyebben mobilizálható lebenyt képeztük ki. Bizonyos lokalizációkban, amennyiben az első lebeny önmagában feszülésmentesen vagy minimális feszüléssel zárta a defektust, a második lebeny kialakítására már nem került sor (single hatchet flap). A mobilizált lebenyek bárd alakja jól látható (2/d ábra). A műtét közbeni vérzéscsillapítást bipoláris diatermiával végeztük. A lebenyek bevarrása általában egy rétegben, 3/0-s nem felszívódó monofil varróanyaggal, egyszerű csomós öltésekkel történt. A legnagyobb mechanikai feszülésnek kitett helyeken (általában a két lebeny egymással érintkező élén) 2/0-s, a lebenyek két oldalán 4/0-s fonalakat is alkalmaztunk (2/e ábra). A 2/f ábrán a 4 hónapos posztoperatív állapot látható.

A műtét után, a kórszöveti és a képalkotó leletek (T1-es SCC esetén nyakilágyrész-ultrahang és mellkas-röntgen-felvétel, T2-es vagy nagyobb malignus bőrtumor esetén nyakilágyrész- és mellkas-CT készült) birto-kában a stádiummeghatározás az aktuális TNM8 szerint történt, a betegek kórtörténetét a kórházi OTT elé terjesztettük, a további ellátás vonatkozásában e terület javaslatát az irányadó [8].

A vizsgálati idő lezártakor azon, kettős bárdlebenyes rekonstrukción átesett betegeknél, akiknél a műtétet képest legalább 6 hónap eltelt, és elérhetőek voltak, szubjektív elégedettségi kérdőívet töltöttünk ki (1. táblázat).

Eredmények

A vizsgált 20 hónapos időszakban 16 beteg (9 férfi és 7 nő, 2. táblázat) esetében terveztünk bőrtumor-reszekció után kettős bárdlebenyes rekonstrukciót, melyet

13 esetben (1–13. beteg, 7 férfi és 6 nő, életkoruk 63–94 év, átlagéletkor 79,6 év) a feszülésmentes sebzárás érdekében el is végeztünk (2. táblázat). További 3 beteg esetében (14–16. beteg, 42 éves férfi, 89 éves nő, 67 éves férfi) a műtét defektus egyetlen lebennnyel is feszülésmentesen vagy minimális feszüléssel zárható volt. A továbbiakban a kettős bárdlebenyes rekonstrukción átesett betegek adatait elemezzük.

A betegek több mint fele (7/13) különböző okokból tartós antikoaguláns vagy thrombocytáaggregáció-gátló kezelésben részesült. 5 beteg anamnézisében szerepelt multiplex (legalább 3) fej-nyaki vagy a fej-nyakin túl egyéb lokalizációjú, szövettanilag igazolt BCC, SCC vagy basosquamosus carcinoma (BSC). Az 1., a 12. és a 13. beteg esetében 20–28 hónappal korábban azonos lokalizációjú BCC R1-reszekciója történt, a műtétre a reziduális-recidív tumor eltávolítása céljából került sor. A 2. és a 4. beteg esetében a nagy (T3) primer tumorméret miatt előzetes excisio probata történt, a műtétet preoperatív 'staging' és OTT-veleményezés után végeztük. A többi beteg esetében a preoperatív bőrgyógyászati véleményezés után excisionális biopszia történt.

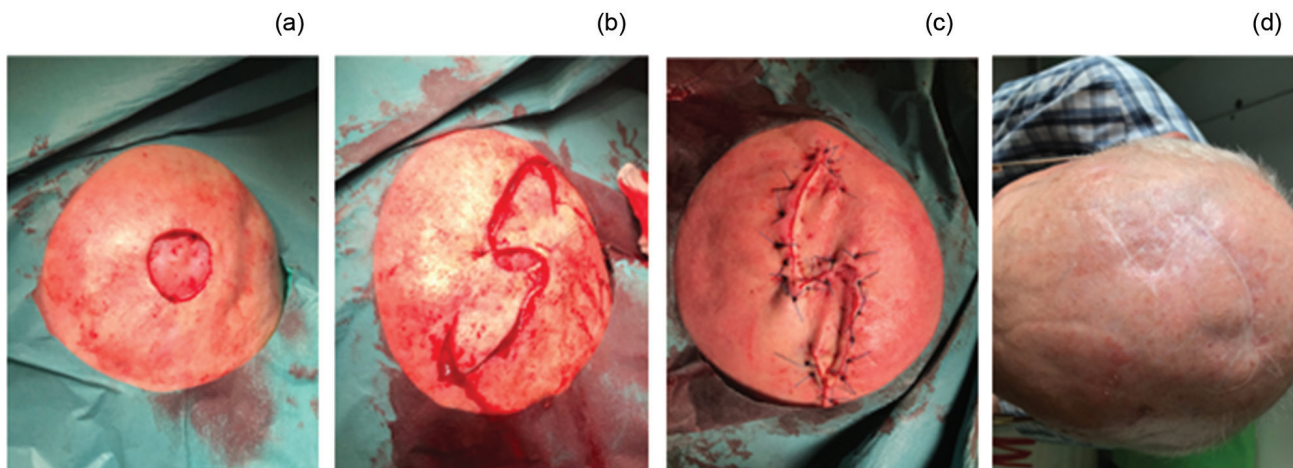
A leggyakoribb lokalizáció a skalp volt (6 esetben, 3. ábra), melyet a homlok követett 4 esetben (a centrális homlok, az oldalsó homlok, a szemöldök és a centrális homlok + szemöldök esztétikai alegységek érintettségével) (4. ábra). Az elváltozás 1-1 esetben a zygomaticus, a buccalis, továbbá a centrális és az oldalsó nasalis alegységben helyezkedett el. 10 beteget operáltunk helyi infiltrációs érzéstelenítésben, 3 esetben a műtét intratrachealis narkózisban történt. Az utóbbi esetekben az altatást a nagy (5 cm-t meghaladó) primer tumorméret és a várhatóan hosszabb műtét idő indokolta. A helyi érzéstelenítésben végzett műtétek időtartama 25–80 (átlagosan $46 \pm 14,8$) perc volt. Az általános érzéstelenítésben végzett műtétek 60–70 (átlagosan $63,3 \pm 4,4$) percig tartottak.

A reszekátum nagyobbik átmérője a kórszöveti leletekben szereplő makroszkópos leírás alapján $19-75$ ($40,5 \pm 14,6$) mm, kisebbik átmérője $19-65$ ($32,1 \pm 10,2$) mm volt. A betegek kórszöveti eredménye BCC, SCC, 1-1 esetben BSC, carcinoma *in situ* (CIS), valamint solaris keratosis (SK) volt. A carcinomáktól sebészi és utókezelésében alapvetően eltérő MM-eset beteganyagunkban nem szerepelt. Előzetes próbaexcisio esetén a biopszia és a reszekátum kórszöveti diagnózis megegyezett. Primer tumort így 12 esetben tudtunk értelmezni, ennek patológiai stádiuma (pT) 2 esetben T3, 6 esetben T2, 3 esetben T1 és 1 esetben T_{is} (CIS) lett. Érdekes módon az utóbbi esetében a reszekátum mérete 55×40 mm volt! Valamennyi esetben az elváltozást az épben sikerült eltávolítani (R0-reszekció). A 7. beteg esetében a posztoperatív nyakilágyrész-CT N2b-staturt igazolt. Mivel a megajánlott nyaki dissectióba a beteg nem egyezett bele, a posztoperatív OTT-javaslat radioterápia volt, melyet a beteg szintén elutasított. Kilenc hónappal a műtét után egyéb okból hunyt el.

2. táblázat | A betegek onkológiai adatai. A facialis lokalizációk megnevezésekor az arc esztétikai egységeit vettük figyelembe [6]. A skalp területén a lokalizációt az alatta fekvő koponyacsontok határai határozták meg. A reszekta-tum méreténél a kórszöveti leletben szereplő makroszkópos leírást vettük figyelembe. A TNM-stádium meghatározása (staging) a TNM8 alapján történt

Nem/ kor	Lokalizáció	Bőrgyógyászati onkológiai anamnézis	Az anesztézia ideje (perc)	Reszekatium (mm)	Szövettan	TNM8	Szövődmény, következmény	Követés (hónap)	Kimenetel
D 1. N/83	Centrális homlok	Multipler fej-nyaki BCC, BSC és SCC, 20 hónappal korábban azonos lokalizációjú BCC RI-reszekciója	Lokális (50)	45 × 30	BCC, R0	T2N0M0	Horizontális homlokráncolás kiesése jobb oldalon	20	Recidívamentes
2. F/68	Zygomatikus	PREX: SCC	ITN (60)	75 × 65	SCC, R0	T3N0M0	Lebenynekrózis (30 × 25 mm) másodlagos gyógyulása	15	OTT: követés; 10 hó után intraparotidális metastasis miatt RT, exit 15 hó után
3. F/73	Skalp (biparietalis)	–	Lokális (30)	28 × 28	SCC, R0	T1N0M0	–	19	Recidívamentes
4. N/80	Skalp (parietalis és temporalis)	PREX: SCC	ITN (60)	70 × 50	SCC, R0	T3N0M0	Intraoperatív reziduális bőrhány (40 × 20 mm), másodlagos sebgyógyulás	18	RT: 50 Gy Recidívamentes
5. F/75	Skalp (biparietalis)	Fülkagyló-BCC	Lokális (50)	30 × 25	SCC, R0	T2N0M0	–	18	Recidívamentes
6. F/90	Skalp (biparietalis)	Multipler fej-nyaki és egyéb BCC, SCC és BSC	Lokális (30)	19 × 19	BCC, R0	T1	–	15	Recidívamentes
7. N/89	Buccalis	Multipler fej-nyaki és egyéb BCC, SCC, KA	Lokális (60)	48 × 40	SCC, R0	T2N2bM0	–	9	OTT: RT, nem egyezett bele, exit egyéb okból
8. F/81	Laterális homlok	–	ITN (70)	55 × 40	CIS, R0	T _h N0M0	Lebenynekrózis: 45 × 20 mm, jól látható hegesezés, horizontális homlokráncolás kiesése jobb oldalon	12	Recidívamentes
9. N/94	Szemöldök	–	Lokális (25)	29 × 22	SCC, R0	T2N0M0	–	8	Recidívamentes
10. N/76	Skalp (temporalis)	Multipler facialis BCC és SCC	Lokális (50)	25 × 25	BCC, R0	T1	–	8	Recidívamentes
11. F/82	Skalp (parietalis)	–	Lokális (25)	28 × 20	SK, épben	–	–	0	Nem jelentkezett
12. N/81	Nasalis dorsalis és oldalsó dorsalis	Multipler fej-nyaki és egyéb BCC, 24 hónappal korábban azonos lokalizációjú BCC RI-reszekciója	Lokális (60)	30 × 25	BCC, R0	T2	–	0	Staging és OTT-véleményezés folyamatban
13. F/63	Szemöldök, centrális homlok	28 hónappal korábban azonos lokalizációjú BCC RI-reszekciója	Lokális (80)	45 × 29	BSC, R0	T2	–	0	Staging és OTT-véleményezés folyamatban
S 14. F/42	Skalp (temporalis)	6 és 3 évvel korábban TE RI-reszekciója	ITN (60)	68 × 40	TE, épben	–	Jól látható hegesezés	5	Recidívamentes
15. N/89	Centrális és laterális homlok	–	Lokális (30)	22 × 17	SCC, R0	T1N0M0	–	4	Exit egyéb okból
16. F/67	Retroauricularis	–	Lokális (40)	40 × 30	SCC, R0	T2N0	–	1	Staging és OTT-véleményezés folyamatban

BCC = basocellularis carcinoma; BSC = basosquamosus carcinoma; CIS = carcinoma *in situ*; D = double hatchet flap (kettős bárdebeny); F = férfi; ITN = intratrachealis narcosis; KA = keratoacanthoma; N = nő; OTT = onkológiai tanácsadó testület; PREX = próbaexcízió; R0 = kimetszés az épben; R1 = mikroszkópos reziduális tumor; RT = radioterápia; S = single hatchet flap (szimpla bárdebeny); SCC = laphámcarcinoma; SK = solaris keratosis; TE = trichoepithelioma; TNM = primer tumor, regionális nyirokcsomó, távoli áttét



3. ábra | Kettős bárdlebeny alkalmazása a skalp területén (3. beteg). (a) A műtéti defektus. (b) A lebenyek kialakítása. (c) A lebenyek bevarrása. (d) A 19 hónapos posztoperatív status

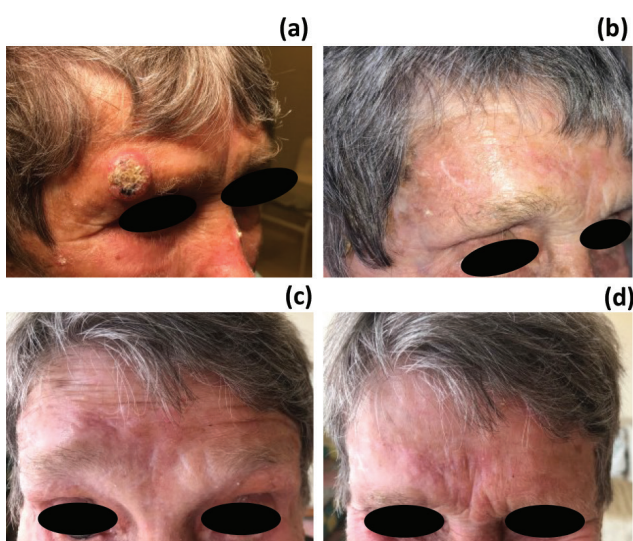
Az összes többi esetben az elvégzett staging vizsgálatok kizárták a lokoregionális és pulmonalis áttéteket.

A 4. beteg esetében a skalp területén bal oldalon temporalisan és parietalisan elhelyezkedő laesio 70 × 50 mm-es reszekátumának helyét nem tudtuk teljesen primeren a két lebennyel zárni. Esetében a reziduális 40 × 20 mm-es defektus (az egyszerűség kedvéért a reszekátumot és a reziduális defektust ellipszis alakúnak tekintve, annak területképlete alapján a reszekátum területének 22,9%-a) *per secundam* gyógyult (5. ábra). Korai szövödményként 2 esetben (2. és 8. beteg) észleltünk részleges lebenynekrozist, melyek kiterjedése a reszekátum méretének 15,4, illetve 40,9%-a volt. A 2. beteg számára az OTT szoros obszervációt javasolt 3 havi kontrollvizsgálatokkal. Sajnos csak 9 hónap elteltével jelentkezett egy fix intraparotideal is metastasis (N3b). Ismételt OTT-véleményezés után a beteg palliatív radio-

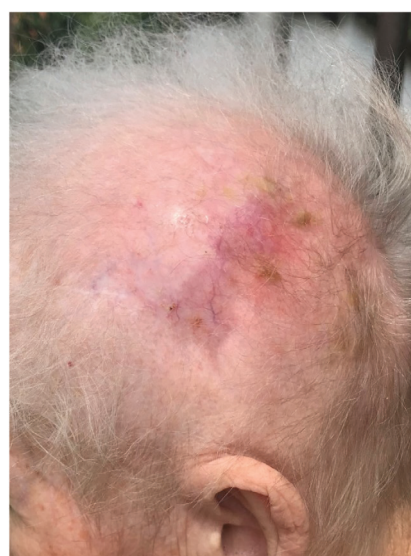terápiában részesült, az arc bőrén áttört laesio erre azonban érdemben nem reagált, a beteget 15 hónappal a műtét után elveszítettük.

Vérzéses, illetve infekciós szövödményt nem észleltünk.

A kettős bárdlebenyes rekonstrukción átesett és legalább 6 hónapig követett betegek közül 2-en elhunytak, a 10. beteg a vizsgálat lezárásakor nem volt elérhető, így 7 esetben tudtuk mérni a betegnek a posztoperatív állapotr a vonatkozó elégedettségét (3. táblázat). A négy vizsgált paraméter vonatkozásában a 4 pontos skálán betegenként 3,25–3,75 pont közötti eredményt kaptunk. Az egyes vizsgált paramétereket tekintve a betegek szerint a legzavaróbb eltérésnek egyértelműen a hegesedés (2,86/4), a legkevésbé zavarónak a lebeny és a környezet bőrvastagságának különbsége, valamint az érzészavar bizonyult. Ugyanebben a populációban 2, homloktáji



4. ábra | Kettős bárdlebeny alkalmazása a szemöldök alegységben (9. beteg). (a) Az eltávolítandó 29 × 22 mm-es reszekátum. (b) 8 hónapos posztoperatív állapot. (c) A homlok horizontális és (d) vertikális mimikai arcmozgásai megtartottak



5. ábra | Kettős bárdlebeny alkalmazása utáni hiány másodlagos gyógyulása (4. beteg). Az intraoperatív 40 × 20 mm bőrhiány a reszekátum területének 22,9%-át érintette

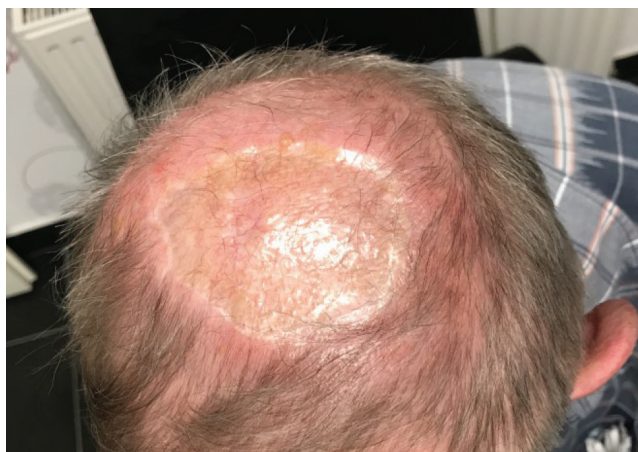3. táblázat | A betegek késői posztoperatív állapotra vonatkozó elégedettsége. A 4 fokozatú skála értékelését lásd az 1. táblázatban

Beteg	Bórszín	Bőrvas- tagság	Hegese- dés	Érzésza- var	Beteg- átlag
1.	4	4	3	3	3,5
3.	4	4	3	4	3,75
4.	2	4	3	4	3,25
5.	4	3	3	4	3,5
6.	4	4	2	4	3,5
8.	3	3	3	4	3,25
9.	4	4	3	3	3,5
Paraméter- átlag	3,57	3,71	2,86	3,71	

tumor miatt operált betegben (1. és 8. beteg) a horizontális homlokráncolás egyoldali kiesését észleltük, a vertikális homlokráncolás és a szemhéjmozgás ugyanakkor mindkét oldalon szimmetrikusan és jó erővel történt.

Megbeszélés

Mivel a bőr malignus tumorainak nagy része a fej-nyaki régióban jelentkezik, sebészi megoldásuk állandó kihívás elé állítja az ellátásban érintett szakmákat (bőrsebészet, plasztikai sebészet, fül-orr-gégészet, szemészet, szájszsebészet stb.). A fej-nyaki tumorok eltávolítása utáni valódi bőrhiány esetén az ideális megoldást a helyi lebeny jelenti, szemben a bőrtranszplantátummal (6. ábra) [4]. A helyi lebeny kiválasztásakor a defektus elhelyezkedése, mérete, mélysége, a bőr elaszticitása, a defektus környezetében mobilizálható bőr mennyisége, a Langer-féle erővonalak és a ráncok iránya, a szőrzet (hajás fejbőr és szemöldök), valamint az arc esztétikai egységeinek és



6. ábra | Fejtetői bőrdefektus zárása szabad transzplantátummal. A 65 éves férfi beteg anamnézisében 5 évvel korábban T3-as fejtetői basosquamosus carcinoma (BSC) eltávolítása szerepel, a keletkezett bőrdefektust a combról vett félvastag bőrrel pótolták. A transzplantátum a színében és vastagságában jelentősen különbözik a környezetétől

alegységeinek határai a meghatározó tényezők [6, 7, 9]. A felsorolásból nem szabad kihagyni egy szubjektív tényezőt, ez pedig az operátor tapasztalata [10].

A kettős bárdlebeny eredeti leírása Emmett nevéhez fűződik, aki 1977-ben bőrdefektusok zárására a defektus egyik vagy mindkét oldalán lévő, háromszög alakú subcutis nyelű lebenyeket ajánlotta. A lehetőségek egyike volt a háromszögletű lebenyek egyik oldalán a bőr részleges megtartása, a két subcutis nyelű lebeny összecsisztatásából kialakuló körkörös heg megszakítása érdekében. A bőrnyélnek Emmett tehát csak esztétikai funkciót szánt, a lebeny táplálását a subcutis nyél révén tervezte biztosítani [5]. A technika később számos módosításon esett át, ezek közül a legjelentősebb annak felismerése volt, hogy amennyiben a lebenyek kiképzése a bőrfelszínnel párhuzamosan futó 6 arteriolás plexus közül a 3 felszínes megkímélésével történik (preparálás a subdermalis plexus alatt), a subcutis nyél átvágható, és a két háromszögletű lebeny egyik oldalán kiképzett részleges bőrnyél önmagában képes a lebeny táplálását biztosítani [6, 11]. Ezt elősegíti, hogy az arc és a scalp vérellátása még időskorban is kiemelkedőnek számít. Sowerby 2010-ben 483, kettős bárdlebenyes rekonstrukcióról számolt be, melyek döntő többsége (366 eset) a fej-nyaki régióban történt. Az utóbbi régióban kiemelkedik a scalp és a homlok (212 eset) [6]. A mi beteganyagunkban is a 13 betegből 10 esetben a laesio a scalp vagy a homlok területén helyezkedett el. Egyéb alkalmazási lehetőség a hát, a mellkas és a végtagok [6, 12].

A lebenyek megfelelő táplálásának biztosítására van néhány elv, melyet feltétlenül be kell tartani. A lebenyek hossza a defektus átmérőjének másfélszerese lehet [9, 13]. Amennyiben a lebenyek hossz tengelye merőleges a defektus hossz tengelyére, kisebb kiterjedésű lebenyekkel nagyobb szöveti mobilizáció lehetséges [14]. További elv, hogy a lebenyek bőrnyele legalább a defektus sugarának megfelelő szélességű kell hogy legyen [6, 9, 15]. Ezen elveket a lebenyek tervezésekor esetünkben is betartottuk. A lebenyek táplálásának biztosításához figyelembe kell venni a zárandó defektus méretét és lokalizációját is. A témával kapcsolatos közlemények „közepes” vagy „nagyobb” defektusok zárására ajánlják a technikát, pontos méretként a scalpon 2,5–6 cm-t, a szemöldök alagság esetén maximum 3,5 cm-t, az alsó szemhéjon 11–15 mm-t adnak meg [9, 13, 15, 16]. Esetünkben a reszekátum átlagos hosszanti átmérője a szakirodalmi adatoknak megfelelő 40,5 mm volt. Épp a három legnagyobb hosszanti átmérőjű (55–75 mm) reszekátum esetében észleltünk intraoperatív vagy posztoperatív szövődmenyt. A 4. beteg esetében nem tudtuk zárni a defektust, a reszekátum felületének csaknem negyedét kitevő terület másodlagosan gyógyult. Kérdés, hogy a 4. beteg esetében volt-e értelme a kettős bárdlebeny használatának? Véleményünk szerint igen, mivel egyrészt a lebenyek szövődmenymentesen beépültek, másrészt a hajmentes és eltérő színű terület kiterjedése a teljes másodlagos áthamosodáshoz képest jóval kisebb (5. ábra).

A 2. és a 8. beteg esetében a reszekátumfelület 15, illetve 41%-ának megfelelő kiterjedésű nekrozis alakult ki a lebenyek érintkezési vonalában. Ezen események vélhetően a kettős bárdlebeny technikájával zárható defektusméret felső határát jelzik, illetve a 8. beteg esetében a tuber frontale mint csontkontúr által okozott fokozott feszülés is hozzájárulhatott a részleges lebenynekrozis-hoz. A részleges lebenynekrozist a szakirodalom ritka szövődményként említi [6].

A lebenyek tervezésekor figyelembe kell venni, hogy – bár ugyanannak a területnek a leírásáról van szó – a bőr elaszticitásának következtében a reszekátum *in situ* mérete (ehhez viszonyítva jelöljük be a lebenyeket a műtési terület lemosása után) nagyobb, mint az eltávolított és fixált reszekátum makroszkópos patológiai leírásban megadott mérete. A defektus mérete pedig – szintén a bőr elaszticitása miatt – némileg a reszekátum *in situ* méreténél is nagyobb. Éppen ezért érdemes a reszekációs vonalakat és a lebenyek tervezett vonalait a műtőben, közvetlenül a műtési terület izolálása után berajzolni.

A két háromszögletű bőrlebeny ellentétes szarán lévő részleges bőrnyél a lebenyek csúsztatásán kívül azoknak a defektusba történő rotációját is lehetővé teszi. Ennek a mozgásnak a csökkent elaszticitású scalp esetében van külön jelentősége, ahol a lebenyek eltolása kevésbé kivitelezhető. Az egyéb rotációs helyi lebenyekhez képest a kettős bárdlebeny esetében a feszülésmentes zárás érdekében kevesebb bőrfelszín mobilizációja is elegendő [15].

Az alapi reszekációs vonalat természetesen a laesio ablasticus műtési eltávolításának igénye határozza meg. A scalp esetében ez általában a subgalealis sík, az arcon ilyen egyértelmű sík nem határozható meg. A lebenyek alápreparálásakor a skalpon szintén a subgalealis sík az irányadó (a skalpot ellátó főbb artériák és ágaik a galea aponeuroticában futnak) [17]. Az arcon a lebeny minimális vastagságát a már említett subdermalis plexus határozza meg, a lebeny kiképzésekor azonban figyelembe kell venni a mimikai izomzatot és az azt somatomotorosan ellátó nervus facialis ágak lefutását is. Részleges mimikai mozgászavart 2 esetben (1. és 8. beteg) észleltünk, mindkét esetben a musculus (m.) epicranii venter frontalisának egyoldali működése (horizontális homlokráncolás) esett ki. A homlokon mélyebb rétegben elhelyezkedő m. corrugator supercilii működése ugyanakkor a fenti 2 esetben nem sérült. Elképzelhető, hogy a lebenyek körültekintőbb preparálásával az 1. betegben a horizontális homlokráncolás megőrizhető lett volna. A 8. betegben az elváltozás lokalizációja a rami temporales nervi facialis útját érintette, így a mozgató mimikai idegek az *in toto* tumoreltávolításnak eshettek áldozatul.

Amennyiben a sebész adekvát műtési technika birtokában van, bátrabban operál nagyobb oldalsó reszekációs szélekkel. Véleményünk szerint ezzel magyarázható, hogy valamennyi esetben sikerült az elváltozást *in toto* eltávolítani (R0-reszekció). Ugyanezen okból a kettős bárdlebeny alkalmas lehet reziduális elváltozások széle-

sebb kimetszésére is, amint azt az 1., a 12. és a 13. beteg esetében láthattuk.

A műtétek többsége – a szakirodalommal összhangban – helyi infiltrációs érzéstelenítésben történt [13–16]. A lehetséges mellékhatások csökkentése érdekében a lokálanesztetikumot frakcionáltan alkalmaztuk: előbb a primer elváltozás alapjának infiltrációja és az elváltozás eltávolítása, majd egyik és végül a másik lebeny alapi infiltrációja és kiperarálása történt. Mellékhatást (zsibbadás, szédülés, bradycardia, hypotensio, hányinger, hányás) egyetlen betegben sem észleltünk, pedig a 79,6 éves átlagéletkorú populáció számos kísérő betegségben szenvedett. A frakcionált helyi érzéstelenítés és a lebenyek egymás utáni kialakítása egyben megteremti annak lehetőségét is, hogy amennyiben a defektus egy lebeny-nyel is feszülésmentesen zárható, a másik lebeny kiképzésére már nincs szükség (lásd a 14–16. beteg esetében). E logika mentén célszerű előbb a nagyobb mobilitást biztosító lebenyt kialakítani.

Vérzéses szövődményt az alkalmazott gondos bipoláris diatermia mellett nem észleltünk, pedig a betegek több mint fele thrombocytáaggregáció-gátló és/vagy antikoaguláns kezelésben részesült.

Bár nem képezi szorosan a jelen közlemény tárgyát, a 2. beteg műtétét követő „wait and see” (várunk és figyelünk) terápiás stratégiája a beteg compliance-ének utólagos ismeretében vitatható. Figyelembe véve a T3-as primer bőrlaphámrákot, esetében a műtéttel egy ülésben végzett parotidectomia és korlátozott kiterjesztésű nyaki dissectio lett volna célravezető. A hasonló primer tumormérettel rendelkező 4. beteg esetében a szoros obszerváció stratégiája jól működik.

A legalább 6 hónapig követett többi 8 beteg közül 1 a bőrtumorától független ok miatt recidívamentesen exiált, az elérhető többi 7 beteg is recidívamentes. Ők a hegesedés kivételével elégedettek a műtési eredménnyel. A bőr színe és vastagsága a helyi lebenyek használatából adódóan a defektus helyén lényegében megegyezik a környezetével. A hegesedés csökkentésére elsősorban a bőr elasztikus erővonalainak és az esztétikai egységek határainak fokozott figyelembevétele, a defektus területén kisebb feszüléssel járó gondos lebenytervezés és ebből adódóan vékonyabb atraumatikus bőrvarratok használata ajánlható [6, 13].

Következtetés

A kettős bárdlebeny mint random vérellátású helyi lebeny technikája gyors, megbízható, kis szövődményráttával rendelkező módszer a fej-nyaki régióban – különösen a hajas fejbőr és a homlok területén elhelyezkedő 2–5 cm-es bőrdefektusok zárására. A többnyire idős, multimorbid populációban a műtét helyi érzéstelenítésben elvégezhető. A műtési technika finomítása és ezáltal a lehetséges szövődmények és káros következmények minimalizálása érdekében a jelenleginél jóval nagyobb létszámú populáción szerzett tapasztalatok szükségesek.

Anyagi támogatás: A közlemény megírása, illetve a kapcsolódó kutatómunka anyagi támogatásban nem részesült.

Szerzői munkamegosztás: M. T.: A műtétek elvégzése, a kézirat megírása. P. E., N. K.: A betegadatok feldolgozása, műtéti asszisztencia. R. T.: A kézirat szerkesztése. N. Sz.: A műtéti technika ötlete, a kézirat szerkesztése.

Érdekltségek: A szerzőknek nincsenek érdekltségeik.

Irodalom

- [1] de Vries E, Micallef R, Brewster D, et al. Population-based estimates of the occurrence of multiple vs first primary basal cell carcinomas in 4 European regions. *Arch Dermatol.* 2012; 148: 347–354.
- [2] Fijałkowska M, Koziej M, Antoszewski B. Detailed head localization and incidence of skin cancers. *Sci Rep.* 2021; 11: 12391.
- [3] Szanyi I, Lujber L, Gerlinger I, et al. In vivo effects of afobazole (2-mercaptobenzimidazole derivative) on the 7,12-dimethylbenz [alpha]anthracene-induced oncogene and suppressor gene expression. *In Vivo* 2007; 21: 1059–1063.
- [4] Rezek Ö. Reconstructive and aesthetic plastic surgery in otorhinolaryngology. In: Répássy G. (ed.) *Otorhinolaryngology and head and neck surgery. [Rekonstruktív és esztétikai plasztikai sebészet a fül-orr-gégészletben.]* Medicina Könyvkiadó, Budapest, 2011; pp. 511–528. [Hungarian]
- [5] Emmett A. The closure of defects by using adjacent triangular flaps with subcutaneous pedicles. *Plast Reconstr Surg.* 1977; 59: 45–52.
- [6] Sowerby LJ, Taylor SM, Moore CC. The double hatchet flap: a workhorse in head and neck local flap reconstruction. *Arch Facial Plast Surg.* 2010; 12: 198–201.
- [7] Fattahi TT. An overview of facial aesthetic units. *J Oral Maxillofac Surg.* 2003; 61: 1207–1211.
- [8] Brierley JD, Gospodarowicz MK, Wittekind C. (eds.) *TNM classification of malignant tumours.* Wiley Blackwell, Oxford, 2017.
- [9] Schultheis K, Kaufmann R, Meissner M. The double hatchet flap as a potential alternative closure technique for scalp defects. *J Dtsch Dermatol Ges.* 2015; 13: 73–75.
- [10] Russo F, Linares M, Iglesias M, et al. Reconstruction techniques of choice for the facial cosmetic units. *Actas Dermosifiliogr.* 2017; 108: 729–737.
- [11] McGrath J, Lai-Cheong J. Skin and its appendages. In: Standring S. (ed.) *Gray's anatomy: the anatomical basis of clinical practice.* Elsevier Limited, Philadelphia, PA, 2016; pp. 141–161.
- [12] Cecchi R, Bartoli L, Brunetti L, et al. Leg defect reconstruction with double hatchet flaps: report of eight cases. *Dermatol Ther.* 2016; 29: 219–221.
- [13] Gurunluoglu R, Shafiqi M, Williams SA, et al. Reconstruction of large supra-eyebrow and forehead defects using the hatchet flap principle and sparing sensory nerve branches. *Ann Plast Surg.* 2012; 68: 37–42.
- [14] Tchernev G, Lozev I, Batashki I, et al. Double hatchet flap as adequate dermatosurgical approach for tumours of the occipital scalp zone: presentation of two cases. *Dermatol Reports* 2022; 14: 9487.
- [15] Cecchi R, Bartoli L, Brunetti L, et al. Double hatchet flap for scalp defect reconstruction. *J Cutan Aesthet Surg.* 2016; 9: 45–47.
- [16] Gurunluoglu R, Williams S, Olsen A. Reconstructive outcomes analysis of lower eyelid and infraorbital skin defects using 2 hatchet flaps: a 6-year experience. *Ann Plast Surg.* 2014; 72: 657–662.
- [17] Holmes S. Face and scalp. In: Standring S. (ed.) *Gray's anatomy: the anatomical basis of clinical practice.* Elsevier Limited, Philadelphia, PA, 2016; pp. 474–506.

(Major Tamás dr.,
Eger, Knézich Károly u. 1., 3300
e-mail: major.tamas@mfkh.hu)

„Omnis habet sua dona dies.” (Martialis)
(Minden napnak megvan a maga ajándéka.)

A cikk a Creative Commons Attribution 4.0 International License (<https://creativecommons.org/licenses/by-nc/4.0/>) feltételei szerint publikált Open Access közlemény, melynek szellemében a cikk bármilyen médiumban szabadon felhasználható, megosztható és újraközölhető, feltéve, hogy az eredeti szerző és a közlés helye, illetve a CC License linkje és az esetlegesen végrehajtott módosítások feltüntetésre kerülnek.