

A Debreceni Orvostudományi Egyetem Szemklinikájának (igazgató: Alberth Béla egyetemi tanár) és Idegsebészeti Klinikájának* (igazgató: Csécsi György egyetemi tanár) közleménye

Az orbita véráramlási viszonyai az intracranialis nyomás jelentős fokozódásakor és az agyhalál állapotában

Balázs Erzsébet, Rózsa L.*, Szabó S.*

Tizenhat súlyos intracranialis nyomásfokozódás miatt az agyhalál állapotába került beteg 24 a. cerebri mediájában és azonos oldali a. ophthalmicájában vizsgáltuk transcranialis Doppler-szonográfiával és hasonlítottuk össze a véráramlás sebességét és a sebesség-pulzusgörbe alakját.

A vizsgált 24 a. cerebri media közül 11-ben oszcilláló áramlást, 7-ben systoles tüskéket – az agyi vérkeringés megszűnési folyamatára jellemző transcranialis Doppler-szonográfiás eltéréseket – észleltünk. Az azonos oldali a. ophthalmicában azonban 6 esetben még normális áramlást, 9-ben systoles csúcsokat, tehát jobb áramlási viszonyokat igazoltunk. További 3 betegünk a. cerebri mediájában zero áramlást, az a. ophthalmicák mindegyikében pedig systoles tüskéket, 3-ban nagyfokú agynyomás-növekedést jelző systoles csúcsokat, az ipsilaterális a. ophthalmicákban pedig normális áramlási sebességet mértünk.

A v. ophthalmica superior 7 betegen sikerült regisztrálni. Ezek mindegyikében a véráramlás iránya fiziológiás volt, tehát a sinus cavernosus felé irányult, sebessége pedig 20–42 cm/s között változott.

Ezen eredmények azt bizonyítják, hogy az agyi vérkeringés megszűnését az orbita artériás keringésének a megszűnése időben később követi. Az orbita vénás keringése azonban még ekkor is normális lehet.

Kulcsszavak: agyhalál, transcranialis Doppler, a. ophthalmica, v. ophthalmica superior

Orbital hemodynamics in significantly raised intracranial pressure and in brain death

In 16 cases of brain death due to intracranial hypertension blood flow velocity was measured and compared in the middle cerebral and the ipsilateral ophthalmic artery by means of transcranial Doppler sonography, registering bilaterally in 8, unilaterally in 8 cases. Oscillating flow or systolic spikes in the middle cerebral arteries – the characteristic signs of threatening complete intracranial circulatory arrest –, were measured in 18 cases out of 24. In this stage of intracranial hypertension in 6 cases out of the blood flow velocity in the ophthalmic artery was normal. In the stage of zero flow in the middle cerebral artery (3 cases), the blood flow velocity in the ophthalmic artery proved to be systolic spikes in each condition. In 7 cases the blood flow in the superior ophthalmic vein was directed towards the cavernous sinus and its velocity ranged between 20 and 42 cm/s.

The above results demonstrate that cessation of cerebral circulation is followed by that of arterial circulation in the orbit somewhat later. However, the venous circulation in the orbit can still be preserved.

Keywords: brain death, transcranial Doppler, ophthalmic artery, superior ophthalmic vein

Az intracranialis nyomás jelentős, progresszív fokozódása az agyi perfúziós nyomás csökkentése révén az agyi vérkeringés összeomlásához és az agy halálához vezet.

Mielőtt azonban az agy vérellátása teljesen megszűnne, jellegzetes, transcranialis Doppler-szonográfiával jól követhető változások észlelhetők mind a véráramlási sebességében, mind a sebesség-pulzusgörbe alakjában. Ennek stádiumai Hassler és mtsai és saját megfigyeléseink szerint időbeli lefolyásuk sorrendjében a következők: a csökkenő diastoles áramlás, a systoles csúcsok, az oszcilláló áramlás, a systoles tüskék és a zero áramlás stádiuma (1. ábra) [4, 5, 10].

Míg a systoles csúcsok stádiuma súlyos intracranialis nyomásfokozódást és rossz prognózist jelez, az oszcilláló áramlás, a systoles tüskék és a zero áramlás stádiuma az agyi vérkeringés megszűnési folyamatának transcranialis Doppler-szonográfiás bizonyítékai.

Célunk az volt, hogy az a. cerebri media és az azonos oldali a. ophthalmica, valamint a v. ophthalmica superior áramlási viszonyainak az összevetésével választ kapjunk arra, hogy az agyi vérkeringés megszűnését az orbita vérkeringése hogyan követi, illetve abban az esetben, amikor a vaskos squamma temporalis miatt az agyalapi verőerek a temporalis ablakon át nem vizsgálhatók, csupán az a. ophthalmica keringési viszonyaiból következtethetünk-e az agyi vérkeringés összeomlására.

Betegek és módszer

Tizenhat különböző ok miatt (8 súlyos fejsérülés, 4 aneurysma rupturát, 4 agyi tumor eltávolítását követően) progresszív intracranialis nyomásfokozódás, majd az agyhalál állapotába került beteget vizsgáltunk transcranialis Doppler-szonográfiával. A betegek életkora 8 és 64 év között változott, átlagéletkoruk 41,5 év volt.

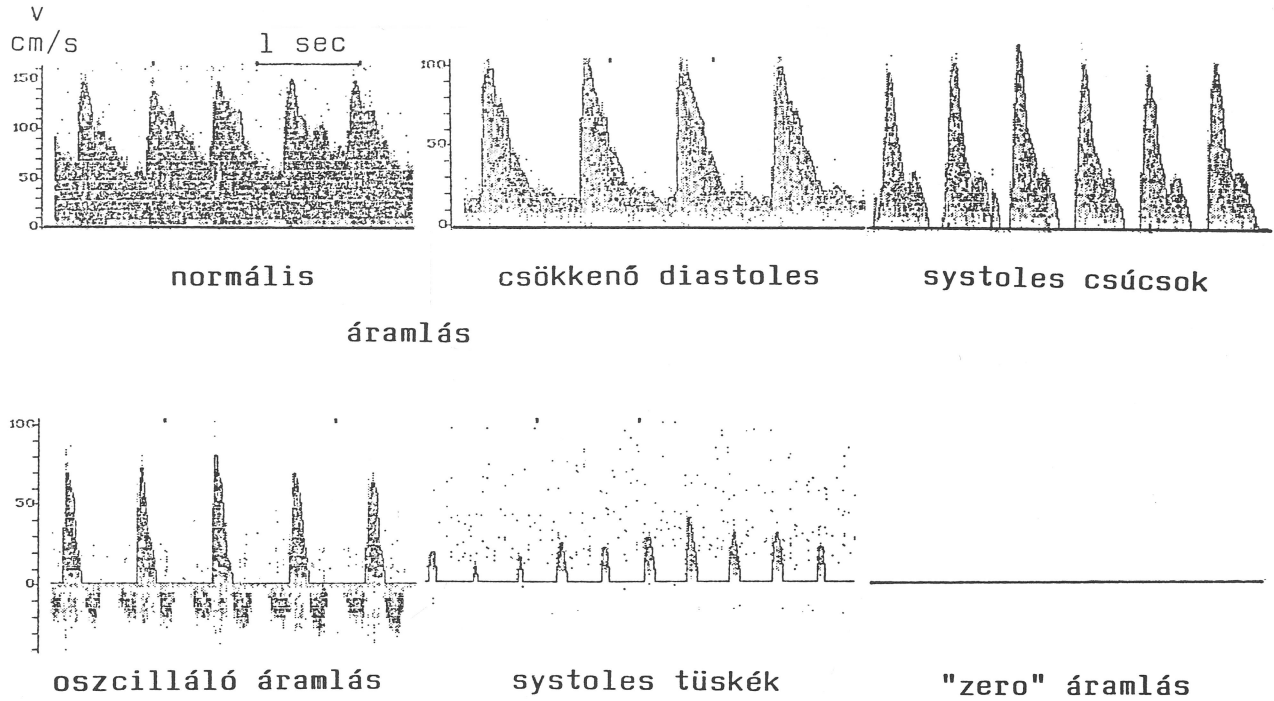
Az artériás vérnyomás 11 esetben normális értékeken belül változott, 5 betegen 70 Hgmm alatti értékek miatt a vérnyomást gyógyszeresen emeltük.

Egyidejűleg 14 beteg kiváltott válaszait is tanulmányoztuk. Az acusticus és a somatosensoros kiváltott potenciálok hiánya az agyi vérkeringés megszűnését igazolták.

A transcranialis Doppler-vizsgálatokat Aaslid és mtsai leírása szerint végeztük [1]. A temporalis ablakon át 45 és 65 mm közötti mélységben az a. cerebri mediát és az a. carotis internát, az orbitális ablakon keresztül 40 és 55 mm közötti mélységben az a. ophthalmicát (AO) és a v. ophthalmica superior (VOS) regisztráltuk. Nyolc betegen mindkét oldalon, 8-on csak az egyiket tudtuk a basalis verőereket vizsgálni, így összesen 24 a. cerebri media és a. ophthalmica áramlási paramétereit vethettük össze. A v. ophthalmica superior 7 betegen sikerült regisztrálni.

Eredmények

1. Az a. cerebri media és az azonos oldali a. ophthalmica áramlási viszonyainak az összevetése az agyhalál állapotában (1. táblázat)
a), „Oscilláló áramlást” a vizsgált 24 a. cerebri media közül 11-ben igazoltunk. Ugyanakkor az azonos oldali a. ophthalmicában 4 esetben normális áramlást, 5-ben systoles csúcsokat – tehát



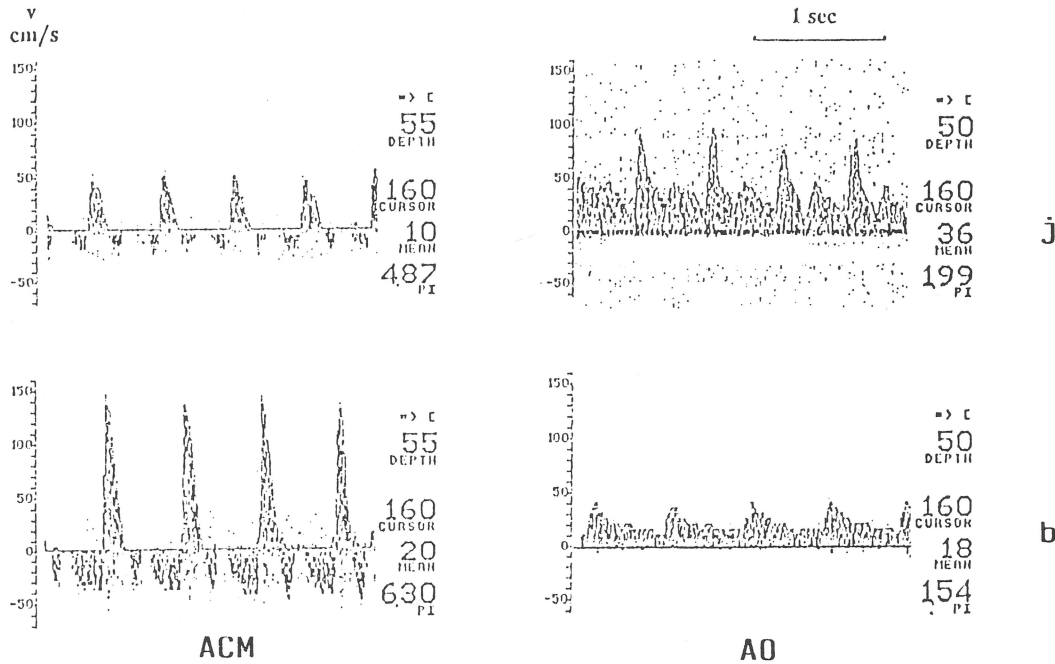
1. ábra. A véráramlás sebességének a változása az a. cerebri mediában az intracraniális nyomás emelkedésekor (az agyi perfúziós nyomás csökkenésekor)

összesen 9 esetben jobb áramlási viszonyokat –, 2-ben pedig oszcilláló áramlást észleltünk (2. ábra).

b) „Systoles tüskéket” 7 a. cerebri mediában regisztráltunk. Az ipsilateralis a. ophthalmica áramlási sebessége 2 esetben normális volt, 4-ben systoles csúcsokat, 1-ben systoles tüskéket észleltünk (3. ábra).

c) További 3 a. cerebri mediában „zero áramlást”, az a. ophthalmicák mindegyikében pedig systoles tüskéket mértünk (3. ábra).

Három a. cerebri mediában nagyfokú intracraniális nyomásfokozódást jelző systolés csúcsokat, az azonos oldali a. ophthalmicákban pedig normális áramlást figyelhattunk meg.



2. ábra. Véráramlási viszonyok az a. cerebri mediákban és az azonos oldali a. ophthalmicákban az agyhalál állapotában (oszcilláló áramlás mko-i a. cerebri mediában és normális áramlás mko-i a. ophthalmicában)

I. táblázat

Az a. cerebri media (ACM) és az azonos oldali a. ophthalmica (AO) áramlási viszonyainak összefüggése az agyhalál állapotában

ACM		AO		
oszcilláló áramlás	normális áramlás	systoles csúcsok st.	oszcilláló áramlás	systoles tüskék st.
11	4	5	2	0
Systoles tüskék st.				
7	2	4	0	1
nulla áramlás st.				
3	0	0	0	3

2. Véréramlási viszonyok a v. ophthalmica superiorban az agyhalál állapotában.

A v. ophthalmica superior 7 betegen sikerült regisztrálni. A véráramlás iránya mindegyik esetben megtartott volt, azaz a sinus cavernosus felé irányult. A véráramlás sebessége 20–42 cm/s között változott, átlagosan 28 cm/s volt, ami normális határon belüli értéknek tekinthető (4. ábra).

Megbeszélés

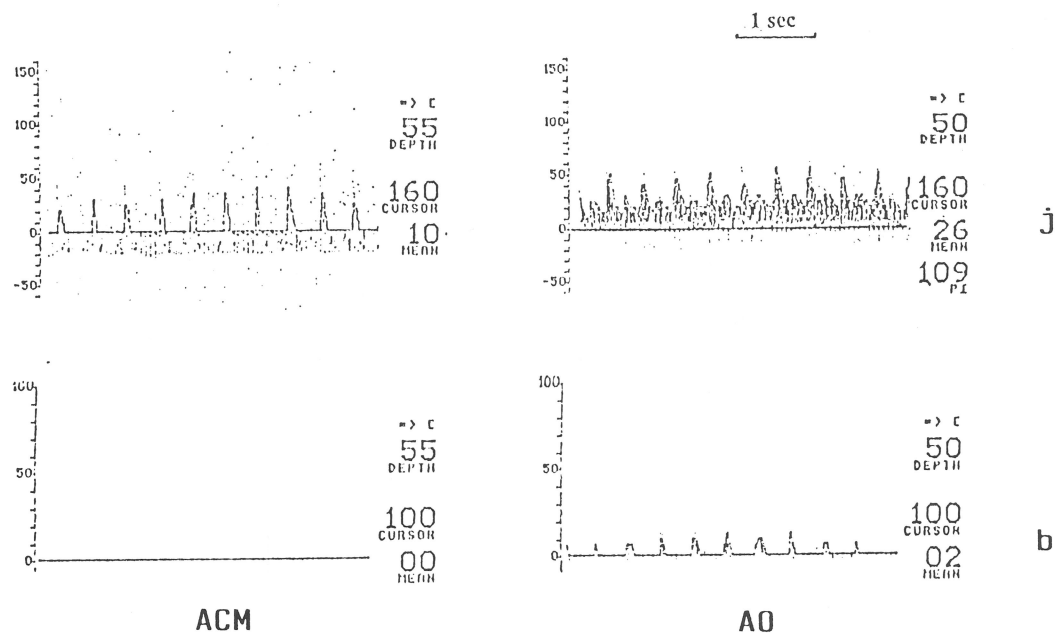
Az extrém intracranialis hypertensio az agyi vérkeringés meglassúbbodásához, majd következményesen a megszűnéséhez vezethet. A súlyos intracranialis nyomásfokozódást és az agy halálát kísérő véráramlás-változások transcranialis Doppler-szonográfiával könnyen és megbízhatóan monitorozhatóak. Ezt több munkacsoport szimultán angiográfiás és transcranialis Doppler vizsgálatai igazolják [5, 7]. E progresszív folyamatot kísérő

véráramlásbeli sajátosságok transcranialis Doppler stádiumai jól ismertek és időrendi sorrendben a következők: a systoles csúcsok, az oszcilláló áramlás, a systoles tüskék és a zero áramlás stádiuma [5, 10].

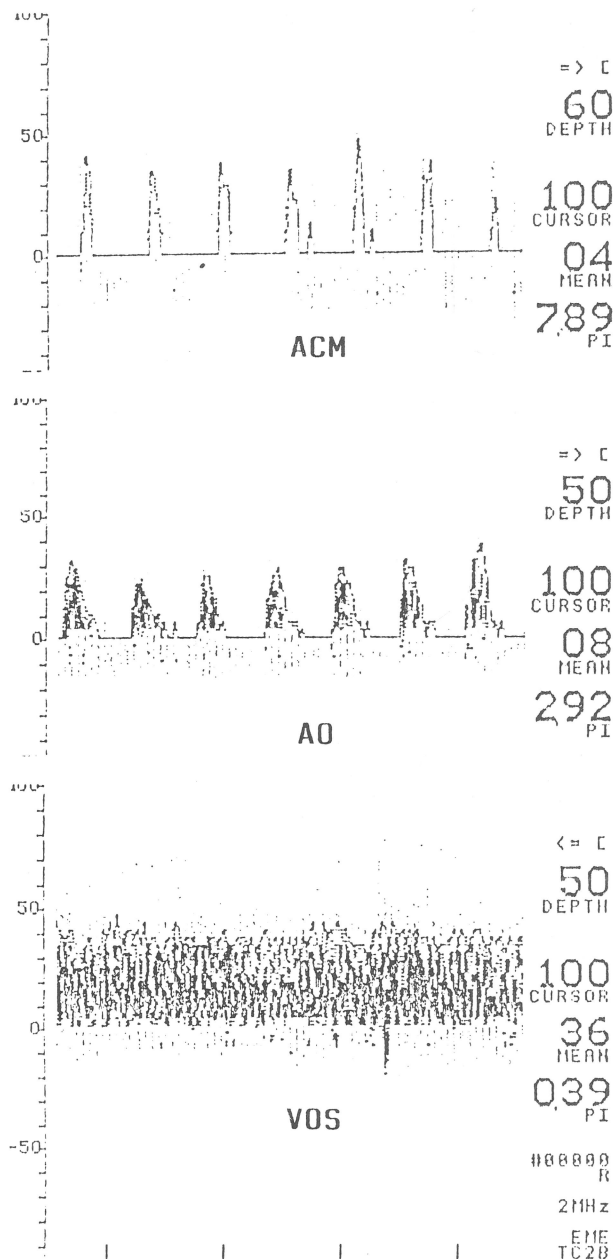
Mindemellett azonban a vizsgálónak gondosan értékelnie kell a körlefményt, a körlefményt és a klinikai állapotot is, mivel mint *Grote* és *Hassler* megfigyelték gyors, rövid ideig tartó, oszcilláló áramlást eredményező intracranialis hypertensív attack aneurysma rupturát követően is néhány percig kialakulhat [3]. Más szerzők ugyancsak felhívták a figyelmet arra, hogy a retrograd diastoles áramlás önmagában nem elegendő bizonyítéka az agy halálának [6, 8].

Az intracranialis nyomás emelkedésekor a koponyán belül az ér pálya fokozatosan összenyomódik. Ez a folyamat először a distalisabb érszakaszokat és a kisebb ereket érinti, tehát a microcirculatio összeomlását eredményezi, majd fokozatosan terjed proximális irányba, a nagyobb erekre is. Mindemellett az erek tágulékonysága is distalisán csökken a legkifejettebben [9]. A fentiek magyarázzák azt, hogy az a. cerebri media distalisabb szakaszaiban rosszabb áramlási viszonyok észlelhetők, mint ugyanabban az időben a proximálisabb a. carotis internában. Ez ez érrendszer angiográfián is igazolható fokozatos compressiójának a következménye, ami distalisán a legkifejettebb és distalistól proximális irányba terjed. *Hassler* és mtsai 65, az agyhalál állapotában lévő betegen 4 ér angiográfiás és Doppler-vizsgálatokat végeztek. Amikor az a. carotis internában transcranialis Doppler-szonográfiával oszcilláló áramlást észleltek, a kontrasztanyag stopját legtöbbször a processus clinoides anterior magasságában látták. A systoles tüskék stádiumában a kontrasztanyag főleg az a. carotis interna proximálisabb, petrosus szakaszán stagnált. Amikor az a. carotis internában már véráramlást nem lehetett regisztrálni („nulla áramlás” stádiuma), a kontrasztanyag az esetek túlnyomó többségében az a. carotis interna nyaki szakaszán akadt el [5].

Annak ellenére azonban, hogy az a. ophthalmica intracranialis ered, az agyi nyomásfokozódás nem hat annak az a. ophthalmica



3. ábra. Véréramlási viszonyok az a. cerebri mediákban és az ipsilaterális a. ophthalmicákban az agyhalál állapotában (systoles tüskék a jobb a. cerebri mediában és normális véráramlás a jobb a. ophthalmicában, zero áramlás a bal. a. cerebri mediában és systoles tüskék az azonos oldali ophthalmicában)



4. ábra. Véréramlási viszonyok a jobb a. cerebri mediában, a. ophthalmicában és a v. ophthalmica superiorban az agyhalál állapotában (systoles tüskék az a. cerebri mediában, systoles csúcsok az a. ophthalmicában és 36 cm/s átlagsebességű fiziológiai irányú áramlás a v. ophthalmica superiorban)

szakaszára. Ezzel magyarázható, hogy az agyhalál állapotában az a. ophthalmica keringése jobb lehet, mint az a. cerebri mediáé. Míhelyt azonban az a. ophthalmica eredés helyén, az a. cerebri mediánál proximalisabb a. carotis internában a keringés az intracranialis nyomás fokozódása miatt kritikusan csökken, az a. ophthalmicában is regisztrálhatók az agyi vérkeringés összeomlását kísérő transcranialis Doppler-jelek, így az oszcilláló áramlás, a systoles tüskék és a zéro áramlás.

Az a. ophthalmicában észlelt véráramlás-változások tehát nem az agyi vascularis resistentia fokozódásának localis, hanem a megemelkedett intracranialis nyomás miatt az a. carotis internában kritikus mértékűre csökkent perfúziós nyomás következményei.

Véleményünk szerint az a. ophthalmica keringésének ultrahangos vizsgálata az agyhalál állapotában különösen akkor jelentős, amikor a vaskos squama temporalis miatt az agyalapi verőerek a temporalis ablakon át nem vizsgálhatók és így elsősorban az a. ophthalmica áramlási viszonyaiból kell következtetnünk az intracranialis keringési viszonyokra, illetve amikor a halántékcsonst az ultrahang számára átjárható ugyan, de a basalis erekben véráramlás már nem detektálható.

A haemodynamikai viszonyok értékelésekor tudnunk kell, hogy az intracranialis keringés összeomlása ellenére az a. ophthalmicában egy ideig még normális v. közel normális lehet a véráramlás. Oszcilláló áramlás vagy systoles tüskék az a. ophthalmicában azonban az agyi vérkeringés megszűnésének az ultrahangos bizonyítékai.

Az agyi artériás keringés összeomlása ellenére a basalis sinusok és az orbita vénás keringése még megőrzött lehet. Az a tény, hogy mindegyik általunk vizsgált v. ophthalmica superiorban a vér a sinus cavernosus felé, tehát normális irányba áramlott, azt a feltevésünket igazolja, hogy még az extrem intracranialis hypertonio sem obliterálja a sinus cavernosust és a draináló, rendszerét, sőt valószínű, hogy az egyéb vénás sinusok compressiója esetén a sinus cavernosus és a v. ophthalmica superior kiemelkedő szerepet játszik a fej vénás elvezetésében.

Irodalom

1. Aaslid R., Markwalder T. M., Nornes H.: Noninvasive transcranial Doppler ultrasound recording of flow velocity in basal cerebral arteries. *J. Neurosurg* 57, 769 (1982).
2. Greenfield J. C., Tindall G. T.: Effect of acute increase in intracranial pressure on blood flow in the carotid artery of man. *J. Clin. Invest* 44, 1343 (1965).
3. Grote E., Hassler W.: The critical first minutes after subarachnoid hemorrhage. *Neurosurgery* 22, 654 (1988).
4. Hassler W., Steinmetz H., Gawlowski J.: Transcranial Doppler ultrasonography in raised intracranial pressure and in intracranial circulatory arrest. *J. Neurosurg* 68, 745 (1988).
5. Hassler W., Steinmetz H., Pirschel J.: Transcranial Doppler study of intracranial circulatory arrest. *J. Neurosurg* 71, 195 (1989).
6. Kirkham F. J., Levin S. D., Padayachee T. S., Kyme M. C., Neville B. G. R., Gosling R. G.: Transcranial pulsed Doppler ultrasound in brain stem death. *J. Neurol. Neurosurg. Psychiatry* 50, 1504 (1987).
7. Newell D. W., Grady M. S., Sirota P., Winn H. R.: Evaluation of brain death using transcranial Doppler. *Neurosurgery* 24, 509 (1989).
8. Powers A. D., Graeber M. C., Smith R. R.: Transcranial Doppler ultrasonography in the determination of brain death. *Neurosurgery* 24, 884 (1989).
9. Rózsa L., Hassler W.: Investigation on oscillating flow spectra as a Doppler ultrasonographic sign of intracranial circulatory arrest. *Acta Neurochir* 112, 113 (1991).
10. Rózsa L., Szabó S., Gombi R., Mikó L., Balázs E.: Koponyaűri nyomásfokozódást és agyhalált kísérő agyi véráramlás-változások vizsgálata transcranialis Doppler-szonográfiával. *Orvosi Hetilap* 132, 2785 (1991).

Cím: dr. Balázs Erzsébet
 DOTE Szemkliniká
 4012 Debrecen, Nagyerdei krt. 98.