

kooperáció ugyancsak nem szorul bizonyításra. Végző következtetésként elmondhatjuk, hogy olyan anatómiai határterületről van szó, melyet különösen a daganatok nem tartanak tiszteletben. A mai urológiai sebészetnek a rekonstrukciós műtétek területén történő előrehaladására tekintettel szükséges, hogy az urológus szakorvosok képzésében mind a hasi, mind a mellkassebészeti, de nem egy esetben érsebészeti alapelvek elsajátítását is beépítsük. Ennek a gondolatnak a felvetését különösen azért tartjuk időszzerűnek, mert a fiatalabb nemzedék szemében az endoscopos műtéti technika ugyancsak kívánatos előretörése a nyitott műtéti technika és gyakorlat fontosságát esetleg elhalványíthatja. Ez a szemlélet felelősségünket az orvosképzésben sem egyszerűsíti, azonban a nehézségek ellenére ezzel a kérdéssel is szembe kell nézni. A nemzetközi gyakorlatban tapasztalhatjuk, hogy komolyan veszik az előzetes általános sebészeti jártasságot, a szakképesítés megadását nem pusztán időtartamhoz, hanem a tényleges gyakorlat megszerzéséhez kötik. E célból számos speciális továbbképző tréninget szerveznek. Azt gondoljuk, hogy ezen kérdéseknek az eddigieknél is nagyobb hangsúlyt és szélesebb nyilvánosságot kellene kapnia.

IRODALOM

1. Ballanger, P., Breilh, D., Mage, P., Ballanger, R.: Diagnostic and therapeutic approach to the extension of kidney cancer to the vena cava. *Ann. Urol. (Paris)* 20, 4 (1986)
2. Balogh F.: Urológia. Medicina Könyvkiadó, Budapest (1986)
3. Bintz, M., Cogbill, Th., Klein, As.: Surgical treatment of renal cell carcinoma involving the inferior vena cava. *J. Vasc. Surg.* 6, 6 (1987)
- 4a. Boeminghaus, H.: Urologie, Wer-Verlag. Dr. E. Banaschewski München, (1971)
- 4b. Bognár F., Szomor L., Szokoly V., Pintér J.: A vese és ureter különböző műtéti feltárásairól. *Urol. Nephrol. Szle.* 7, 1 (1980)
5. Chute R., Soutter, L., Kerr, W. Jr.: The value of the thora co-abdominal incision in the removal of kidney tumors. *N. Eng. J. Med.* 241, 951 (1949)
6. Gervain, M.: Thoraco-lumbotomia a retroperitoneum feltárásában. *A Magyar Urol. Társ. Tud. Ülése*, Budapest, 1981. jún. 15.
7. Kiss A.: A retroperitoneum thoraco-abdominalis feltárása. *Orvosképzés* 50, 2 (1975)
8. Littmann, I. (szerk.): Sebészeti műtéttan. Medicina, Budapest (1977)
9. Mayor, G., Zingg, E. J.: Urologische Operationen. G. Thieme Verlag, Stuttgart (1973)
10. O'Donohoe, M. K., Flanagan, F., Fitzpatrick, J. M., Smith, J. M.: Surgical approach to inferior vena cava extension of renal carcinoma. *Br. J. Urol.* 60, 6 (1987).
11. Petri G., Imre J., Scultéry S.: Thoraco-abdominalis feltárás az urológiai sebészetben. *Orv. Hetil.* 107, 35 (1966)
12. Pintér J., Wabrosch G., Eckhardt S.: Az urológiai rosszindulatú daganatok. Medicina Könyvkiadó, Budapest (1987)
13. Szűcs G., Juhász I., Homolai, P.: A thoracotomia utáni mellkasfali sipolyok okairól és kezeléséről. *Magy. Seb.* 33, (1980)
14. Varga J., Mohácsi L.: Vena cavába tört vesetumor-thrombus eltávolítása. *Orv. Hetil.* 121, 11 (1980)

Nyíregyházi „Jósa András” Kórház-Rendelőintézet, urológiai osztály
(főorvos: Mohácsi László dr.)

Debreceni Orvostudományi Egyetem Urológiai Klinika
(igazgató: Pintér József dr.)*

Abundans vérzések a vese perkután műtétei során

Erdei Károly dr., Mohácsi László dr., Sarkady Tamás dr., Varga Attila dr., * Szokoly Viktor dr., * Berényi Pál dr. *

ÖSSZEFOGLALÁS: A szerzők a vese perkután műtéteinek nagyfokú vérzéssel járó komplikációit elemzik 500 vesekő perkután műtéte, valamint az irodalmi adatok tükrében. Utalnak arra, hogy e vérzések nemcsak a punkció, a dilatáció, az endoszkópos manipuláció során, hanem a műtétet követő órákban, sőt a nephrostoma eltávolítása után is felléphetnek. Anyagukban 1,2%-ban fordult elő vérzéses komplikáció. Felhívják a figyelmet az érsérülések megelőzését célzó lépésekre. Ismertetik a perkután beavatkozások során jelentkező vérzések elhárításának lehetőségeit.

Kulcsszavak: perkután veseműtét, érsérülések megelőzése, abundans vérzés, terápiás lehetőségek.

ABUNDANT HAEMORRHAGE IN PERCUTANEOUS RENAL INTERVENTIONS

SUMMARY: The authors analyse the complications of intensive bleeding following percutaneous renal operations, examining 500 cases and the data found in the related publications. It is stressed that bleeding occurs not only in the course of puncture, dilatation, and endoscopic manipulation, but also during the hours following the operation, or even after the removal of the renal calculus. Complication of bleeding occurred in 1,2 per cent of their operations. Some practical advice are emphasized to avoid the injury of the vessels. The authors describe methods and possibilities to prevent bleeding during and after percutaneous operations.

A vese perkután műtétei ma már általánossá váltak az urológiai gyakorlatban. Noha e műtétek kevésbé invazívak, mint a nyílt vesefeltárás, szövődményekkel e beavatkozások során is számolnunk kell, ennek gyakorisága az irodalmi adatok szerint 0,5–35%. Ezen belül a vérzéses komplikációkat 0,5–10%-ra teszik (2, 4, 6, 7, 11, 12, 18, 20, 22, 24).

Annak, hogy a komplikációk százalékos aránya ilyen szélsőséges értékek között oszlik meg, több oka lehet. Egyrészt, egyes operatőrök valószínűleg túlértékelik, míg mások elbagatellizálják a szövődményeket. Másrészt, a tanuló fázison túljutva, a műtéti technika tökéletesítésével, a tapasztalatok megszerzésével, a jobb betegszelekcióval a szövődmények könnyebben elkerülhetőkké válnak (3, 8, 14, 15, 21).

Közleményünkben a két intézetben az első 250–250 perkután endoszkópos vesekő-eltávolítás során észlelt vérzéses komplikációkról számolunk be. E szövődmény

anyagunkban 1,2%-ban fordult elő (1. ábra). Néhány esetünk bemutatásával és az irodalmi adatok felhasználásával elemezzük e szövődmények megelőzésének, illetve a már bekövetkezett nagyfokú vérzés elhárításának lehetőségeit.

Műtétek száma	Beavatkozást igénylő vérzés szám	A megoldás száma / módja
500	6	3 katéteres tamponálás 2 nyílt feltárás + vese sutúra 1 nephrectómia
1,2%		A vérzések szövődmény százalékos aránya

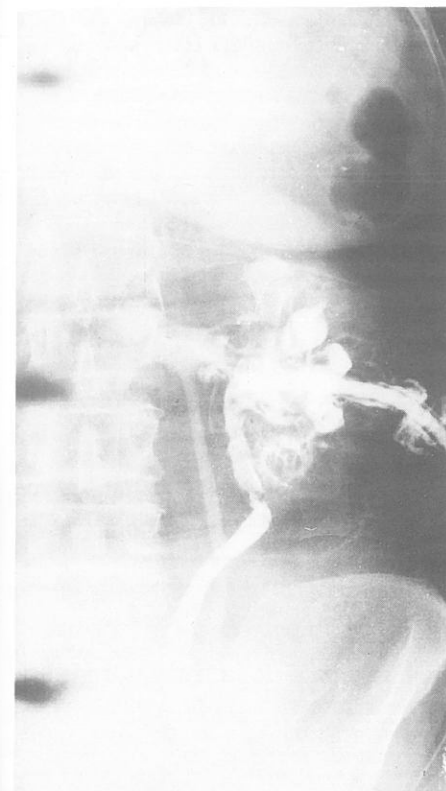
1. ábra. A vérzések szövődményeink adatai

Esetismertetés

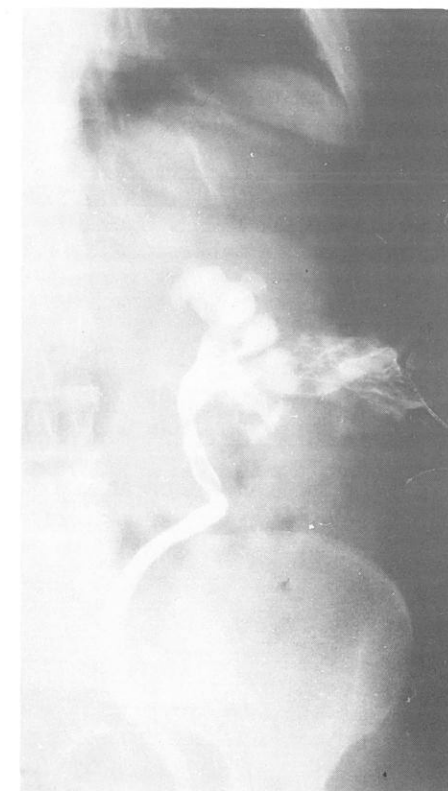1. T. L.-né 59 éves beteg kétoldali recidív vesekövesség miatt került felvételre. A bal oldali kő percután eltávolítása mellett döntöttünk. A tágitást befejezve a nephroscop hüvelyén nagyfokú vérzés tört elő. Az ijesztő látvány hatására a vese azonnali feltárását terveztük. Eközben a nephroscopot 22 Ch-es transzrenális drénre (TD) kicseréltük és anterogradtöltést végeztünk (2. ábra). A felvétel jól ábrázolja a sértetlen üregrendszer és urétert, valamint a kontrasztanyaggal feltelődött b. o. vena renalist és a vena ovaricát. A TD lezárása és külső kompresszió melletti 5 perces várakozás után a TD-t kinyitottuk és ismételt töltést végeztünk (3. ábra). A korábbi venás telődések már nem ábrázolódtak. Az erős vérzés megszűnt, az anterogradtöltések felvételei, valamint a beteg jó állapota alapján a vese feltárásától eltekintettünk, és a TD-t fenntartva a percután műtét befejezése mellett döntöttünk. E riasztó élmény hatására végül a b. o.-i követ későbbi időpontban nyílt műtéttel távolítottuk el.

2. P. É. 12 éves leánynál a bal oldali babnyi pyelonkő percután eltávolítását végeztük. A komplikáció nélküli műtétet 18 Ch-es TD visszahagyásával fejeztük be. Ezt követően a behelyezett drénen igen véres vizelet ürülését észleltük. A vérzést a TD lezárásával próbáltuk megszüntetni, ez azonban sikertelen maradt, sőt a beteg transfúzió adása ellenére is praeshockos állapotba került. Sürgős vesefeltárás során retroperitoneális haematómát, a percután szúrásutomból lüktető artériás vérzést találtunk. A TD-t átölő, nyolcas cat-gut öltéssel a vérzést megszüntettük. Eseménytelen posztoperatív szak után a beteg gyógyultan távozott.

3. K. I. 21 éves nőbeteg 2 hete ismétlődő jobb oldali vesetáji görcsök, magas láz, leukocytosis miatt került felvételre. A natív rgt.-felvétel j. o. az LV harántnyúlványa mellett babnyi mészárnnyékot, a hasi ultrahang vizsgálat pedig ép b. o.-i viszonyok mellett j. o.-i igen kifejezett üregrendszeri pangást és a kőig követ-hető tág urétert jelzett. A középső kelyhet választva, UH vezérelt, sürgős percután vesepunkciót végeztünk. A dilatáció során váratlanul nagyfokú vérzést kaptunk és a beteg percek alatt sokkos állapotba került. Anterograd töltéskor hilus környéki kontrasztfócsát és a vena cava inferior telődését láttuk. A sokk-talanítás elkezdése mellett a vesét azonnal feltártuk. A műtét során a minden méretében megnagyobbodott vese felszínén elszórta színes gombostűfejnyi abscessusokat, s a felső pólust csaknem elfoglaló car-



2. ábra. B. o. anterograd vesetöltés abundáns vérzések



3. ábra. Öt perccel a TD lezárása után megismételt töltés

bunculust találtunk. A hilus képleteinek kiperparálása közben a vena renalisra lévő perforációs nyílás az alvadékoktól szabaddá vált, és ismét jelentős vérzés indult meg. Tekintettel a beteg sokkos állapotára, a gennyes vesegyulladásra nephrectomia mellett döntöttünk. Eseménytelen posztoperatív szak után a beteg gyógyultan távozott.

Megbeszélés

Néhány napig tartó, több-kevesebb vérzés a percután veseműtétek velejárója. Az ilyen mértékű haematuria nem tartozik a komplikációk közé. A rövid időn belül nem szűnő, esetleg az egyre fokozódó haematuriak a beteg klinikai állapotának, laboratóriumi leleteinek romlásával járó nagyfokú vérzések jelentik az igazi komplikációt. Ezek a vérzések a műtét minden fázisában, de posztoperatív, sőt a TD eltávolítása után is felléphetnek. Éppen ezért minden percután beavatkozás előtt tisztázandó a beteg vércsoportja, és véralvadási viszonyai. Biztosítani kell továbbá megfelelő vérszítményt, mivel az azonnal elkezdett vérpótlás döntő jelentőségű lehet.

A vese percután beavatkozásai során jelentkező vérzések nagyjából v. n. erekkel, annak magyarázatát – az artéria és a vena falának hisztológiai különbözősége mellett – a vese sajátos vérellátásában találjuk (5, 8, 10, 15, 20, 21, 23).

A vesekapuba belépő arteria renalis főtörzse a vesesinusban ún. segmentarteriákra oszlik, melyek anatómiailag végartériák. Ezek egy elülső és hátsó csoportban hatolnak be a pyramisok oldalai és a columnae renales közötti határon. Ennek fontos gyakorlati következménye, hogy a vese az ún. Broedel vonalban nagyobb artériás vérzés nélkül felezhető. Az anatómiai korróziós preparátumok szerint ismert, hogy az arteria renalis törzse a vesesinusban öt segmentágra oszlik, melyekből négy a lényegesen nagyobb ventrális, míg egy ág a kisebb hátulsó vesefél ellátásáról gondoskodik. Ennek megfelelően az arteria renalison beáramló vér kb. $\frac{3}{4}$ -e a vese ventrális részét, míg e véráram alig $\frac{1}{4}$ -e a vese dorzális részét látja el. A vénák lefutása és elnevezése a dorzális oldalt kivéve megfelel az artériás rendszernek. A dorzális oldalon nincs meg az a nagyvéna, amely az itt futó artériás főágnak megfelelne. Így a dorzális terület vénás vére több oldalán a vese ventrális fele irányába folyik el. A fenti ér és vérellátási viszonyok, azaz a relatív érszegénység, a kisebb vérátáramlás és az alsó pólus pontciójának technikai könnyebbé teszi alkalmassá a vese hátsó felszínét a perkután beavatkozások számára.

Mindezek ismeretében, ahhoz, hogy a nagyobb érsérüléseket elkerülhessük, a következőket kell szem előtt tartanunk (3, 5, 11, 14, 15, 18, 21, 24):

1. Előzetes röntgen és ultrahang vizsgálatokkal pontosan tisztázandó az adott vese helyzete, az üregrendszer alakja, a kelyhek lefutási iránya, az üregrendszerben lévő kóros elváltozás jellemzői.
2. A perkután veseponktió lehetőleg postero-lateralis irányú legyen, hogy hasonlóan betegnél a szűrőcsatorna lehetőleg a Broedel vonalban fusson.
3. A ponktió a kiválasztott papillán és a hozzá tartozó kelyhen keresztül, a kelyhelynek tengelyének meghosszabbításában végzendő. Így a szűrőcsatorna a kelyhelytalp és a vesefelszín között a legkevesebb veseállományt érinti, valamint elkerüli a columna renalisokat és az ott futó ereket. Hibás csatornaépítés esetén hiányzik a kehelyszár ún. „tömítő mandzsettája”, ami a bentlévő eszközzel, vagy transzrenális drénnel a vérzést tamponálja. Nem ideális helyen történő ponktió esetén a dilatátorok használatakor a parenchyma berepedhet.
4. Ha lehetséges, akkor az alsó vagy középső kehelycsoport hátsó kelyhének a ponktiója végzendő, mely relatíve ér-, illetve vérszegényebb behatolást tesz lehetővé. Minél mediálisabb és minél kraniálisabb a ponktió és dilatáció, annál nagyobb a vese hátsó felén futó erek sérüléseinek lehetősége.
5. A ponktió során az üregrendszer legyen jól feltöltött, hogy mind a ponktió, mind a dilatáció a vese ventrális felét elkerülhesse.
6. A lehető legkevesebb számú szűrés végzendő.
7. Tanácsos a félmerev, flexibilis végű Lunderquist drót használata, mert a hajlékonyabb Seldinger típusú vezetődrót a tágításhoz kevésbé alkalmas.
8. Második, vagy ún. „biztonsági drót” minél korábbi behelyezése lehetővé teszi az üregrendszerbe való könnyű visszajutást.
9. A vezetődróton előretolható duplaélű késsel (lumbotom) az izmok és fascián végzett bemetszés megkönnyíti a dilatációt.
10. A tágítás csak a legszükségesebb átmérőig ajánlott.
11. Ha mód van rá, ballon dilatátor alkalmazandó. Előnye, hogy kevésbé traumatizál és csekélyebb a perforáció veszélye. Hátrányként említendő költségesebb volta, valamint, hogy perirenalis hegesezésnél nem alkalmazható.
12. Heges környezetben történő dilatáció során tanácsos a merev vezetőnyárs fixálása. Így a pyelon perforációja, vagy a hilus képleteinek sérülése jobban elkerülhető.

13. Ajánlatos az „Amplatzschaff” alkalmazása. Ennek előnyei:
 - a) a vékonyabb nephroscop és a tágabb Amplatz-cső közötti öblítőfolyadék visszafolyás lehetőségével az üregrendszerben alacsony nyomást biztosít;
 - b) a dilatáció során a csatornában keletkező vérzésekre kompressziót gyakorol;
 - c) a nephroscop műtét közbeni ide-oda mozgásából fakadó újabb szövetsérüléseket megakadályozza;
 - d) csökkenti a „vascularis extravasatio” veszélyét.
14. Az üregrendszeri manipuláció során kerülendő az eszköz emelőszerű mozgatása, mert az a parenchyma sérülését, berepedését okozhatja.
15. Rizikós betegeknél indokolt lehet a „több lépcsőben” történő tágítás.

Az előbbieken felsorolt, a sérülés megelőzését célzó szempontok betartása mellett is előfordulhat, hogy váratlan, nagyfokú, alig uralható végzést kapunk. Ezért számba kell vennünk, milyen lehetőségeink adódnak a PC beavatkozások során jelentkező abundáns vérzések elhárítására (3, 5, 6, 8, 9, 11, 13, 14, 15, 16, 17, 20, 21, 24).

1. *A tamponálás*, azaz a kiképzett csatorna kitöltése a csatorna tágasságát megközelítő kaliberű katéter behelyezésével.

2. *A behelyezett tamponád katéter lezárása, majd diuretikum adása*. A cél, hogy az üregrendszerben, illetve a csatornában képződő alvadék a vérzést tamponálja.

3. *Ballonkatéter behelyezése a csatornába*. A mindennapos gyakorlat során általában Olbert katéterrel 30–60 percig történik a tamponálás. Ha a ballon leeresztése után nincs vérzés, az Olbert katétert 20–22 Ch-es TD-re cseréljük át.

4. *Ballonkatéter helyezése a pyelonba*. A már említett téves „kettős falú” ponktiónál és dilatációnál az elülső vesefélből származó vérzés tamponálható a pyelonban 4–5 cm³-re feltöltött ballonú katéterrel, melyet 30–60 perc múlva 1–2 cm³-re kell leengedni, s ha nincs vérzés, a csatornát a bentlévő katéterrel nyugalomban kell hagyni.

Ha a fenti eljárások bármelyikével sikerül is a vérzést megszüntetni, a műtét ugyanazon ülésben való folytatásához ezt a csatornát használni már nem ajánlatos. Ezt a várakozási időszakot az endourológia irodalma a „munkacsatorna maturációjának” is nevezi. Ha az operátor mégis ragaszkodik az egy ülésben történő kőmentesség eléréséhez, akkor egy másik csatornát kell képeznie.

5. *Megkísérhető a vérzés forrásának endoscopos felderítése és ellátása*. Néhány nagy tapasztalatú szerző a kísérletet értelmetlen időpocsékolásnak tartja.

6. Ha a vérzést az előbb említett eljárások egyikével sem sikerül uralni, akkor az érsérülést angiográfia segítségével kell lokalizálni és szuperszelektív technikával *embolizálni*.

7. Ha a vérzést nem sikerül megszüntetni, és/vagy a beteg klinikai állapota, valamint laboratóriumi paraméterei romlanak, a szervmegtartás szándékával a *vese feltárása* mellett kell dönteni. Ilyenkor olyan behatolást kell választanunk, mely a hilus képleteinek korai kontrolljára lehetőséget ad.

8. Bár ritka vérzésforrásként szerepel, de gondolni kell az artéria intercostális sérüléseire is. Vastag *TD behelyezése* önmagában is csökkentheti, vagy megszüntetheti a vérzést. Ennek eredménytelensége esetén megkísérhető „mély átöltő bőrlétekekkel” a TD körüli szöveteket a katéterhez komprimálni. Igen ritkán kerül sor a *sérült subcostális ér feltárására*.

9. A perkután beavatkozások révén a vesében „arterio-venosus fistula” vagy „pseudoaneurysma” is kialakulhat, melyet egyes szerzők mint késői komplikációt írnak le. Hosszan fennmaradó véres vizelet, vagy a beavatkozást követő 2–4. héten hirtelen jelentkező, nagyfokú vérzés esetén mindig gondolni kell ezekre. Esetenként a vérzés váratlanul megállhat, de néhány óra múlva újra jelentkezhet. Megoldása lehet sebészi, de jobbnak tartják a szelektív embolizációt.

Befejezésül még ki kell térni az abundans vérzés csillapítására használt transzrenális drén fenntartási idejének a kérdésére. Ha a műtét „kétlépcsősre” tervezett, a második lépcsőt legalább 2 hetes várakozás után tanácsos elvégezni. Ha a műtét „együlésszerű”, akkor 2 hetes TD fenntartás után kezdhetők a záróvizsgálatok.

A komplikáció nélküli esetekben megoszlanak a vélemények a TD fenntartásának idejéről. Egyesek 1–2 napos, mások 2–7 napos TD fenntartás mellett foglalnak állást. Gyakorlatunkban ez a záróvizsgálatok eredményétől függően 2–5 nap között változik. Egységes azonban a szerzők álláspontja abban, hogy minden vérzéses szövődmény után a transzrenális drén eltávolítása csak intézetben történjen. A váratlanul fellépő, nagyfokú posztoperatív vérzés miatt ugyanis életveszélyes állapotba sodródhat a beteg.

Összefoglalva megállapítható tehát, hogy a vese perkután műtéteinél számolnunk kell nagyobb vérzéssel járó komplikációkkal, melyeket azonban a helyesen megválasztott terápiás eljárásokkal legtöbbször uralni tudunk. A műtőszemélyzet elméleti felkészületlensége, perkután műtéttechnikai gyakorlatlansága, és a váratlanul bekövetkező szövődmények úgy endoszkópos, mint nyílt műtéti megoldására való alkalmatlansága mind a beteg, mind az orvos számára tragikus következményekkel járhat.

IRODALOM

1. Alken, P. et al.: Percutaneous stone manipulation. *J. Urol.* 125, 463 (1981)
2. Benett, A. R., Wiener, S. N.: Intrarenal arteriovenous fistula and aneurysm. A complication of percutaneous renal biopsy. *Amer. J. Roentgen.* 95, 372 (1965)
3. Carson, C. C., Dunnick, N. R.: Endourology. Churchill Livingstone, New York (1985) p. 215.
4. Clayman, R. V. et al.: Percutaneous nephrolithotomy extraction of renal and ureteral calculi from 100 patients. *J. Urol.* 131, 868 (1984)
5. Clayman, R. V., et al.: Renal vascular complications associated with the percutaneous removal of renal calculi. *J. Urol.* 132, 228 (1984)
6. Cope, C., Zeit, R. M.: Pseudoaneurysms after nephrostomy. *Amer. J. Roentgen.* 139, 255 (1982)
7. Diaz-Buxo, J. A., Donadio, J. V.: Complications of percutaneous renal biopsy: an analysis of 1000 consecutive biopsies. *Clin. Nephrol.* 4, 233 (1975)
8. Eisenberger, F., Miller, K.: Urologische Steintherapie/ESWL und Endourologie/Georg Thieme Verlag, Stuttgart (1987) p. 47.
9. Engloner, L. et al.: Katéteres embolizáció vesetraumát szenvedett beteg gyógyításában. *Orv. Hetil.* 128, 731 (1978)
10. Ferner, H., Staubesand, J.: Lehrbuch der Anatomie des Menschen. Urban und Schwarzenberg Verlag, München (1978) II. Band. p. 240.
11. Heinrichs, B., Lutze, W.: Komplikationen der perkutanen Nierenchirurgie-Vermeidung und Beherrschung. *Urol. A.* 24, 132 (1985)
12. Karsza, A., Magasi, P.: Vesén végzett 1000 perkután beavatkozás értékelése, különös tekintettel az eredményességre és a szövődményekre. *Magy. Urol.* 1, 71 (1989)
13. Klamut, M. et al.: Katheterembolisation. Die parenchymchonende Therapie der Nierenblutungen nicht-maligner Aetiologie. *Fortschr. Röntgenstr.* 143, 557 (1985)

14. Korth, K.: Perkutane Nierensteinchirurgie. Springer Verlag, Berlin (1984)
15. Matouschek, E.: Urologisch-endoskopische Operationen. Schattauer, Stuttgart-New York (1987), p. 197.
16. Nagy E., Toldi A.: Intrarenális arteriovenosus shunt superselectív embolisatiója. *Orv. Hetil.* 130, 1719 (1989)
17. Patterson, D. E. et al.: The etiology and treatment of delayed bleeding following percutaneous lithotripsy. *J. Urol.* 133, 447 (1985)
18. Rosdy, E., Török, P.: Percutan vesekő-eltávolítással szerzett tapasztalataink 150 eset kapcsán. *Orv. Hetil.* 128, 1875 (1987)
19. Segura, J. W. et al.: Percutaneous removal of kidney stones: review of 1000 cases. *J. Urol.* 134, 1077 (1985)
20. Segura, J. W.: Percutaneous endourology: vascular complications. *World J. Urol.* 3, 24 (1985)
21. Segura, W. J., LeRoy, A. J.: Complications of percutaneous lithotripsy. In: Smith, R. B., Ehrlich, R. M. (eds.): Complications of urologic surgery. W. B. Saunders Company, Philadelphia (1990), p. 173.
22. Stables, D. P. et al.: Percutaneous nephrostomy: a series and review of the literature. *A. J. R.* 75, 130 (1978)
23. Szentágothai J.: Functionális anatómia 2. Medicina, Bp. (1987), p. 79.
24. Tóth Cs.: Endoszkópos vesekősebészet Medicina, Bp. (1987), p. 79.