

A t(14;18) transzlokáció jelenlétének kimutatása és diagnosztikus jelentősége a follicularis lymphoma minimális reziduális betegségében

Bessenyei Beáta¹, Urbán László dr.², Takács István dr.³, Zeher Margit dr.¹, Szegedi Gyula dr.¹

és Semsei Imre dr.¹

Debreceni Egyetem, Orvos- és Egészségtudományi Centrum, Általános Orvostudományi Kar, III. Belgyógyászati Klinika (tanszékvezető: Szegedi Gyula dr.)¹

Koch Róbert Kórház, Edelény (igazgató: Urbán László dr.)²

Semmelweis Kórház-Rendelőintézet, Miskolc, II. Belgyógyászati és Hematológiai Osztály (igazgató: Koleszár Lajos dr.)³

A minimális reziduális betegség a tumoros elváltozások – lymphomák (például follicularis lymphoma) vagy szolid tumorok – kezelése után visszamaradt, daganatos sejtek minimális jelenlétéből fakadó relapsusok veszélye miatt igen jelentős problémát okoz a gyakorlati betegellátásban. A follicularis lymphomák döntő többségét karakterizáló t(14;18) kromoszóma-transzlokációnál a bcl-2 gén transzlokálódik a 14-es kromoszómán elhelyezkedő immunglobulin nehézlánc kapcsoló régiójához. Ennek következtében megváltozik a bcl-2 gén expressziója, mely a sejt apoptotikus folyamatainak gátlásával lymphoma kialakulásához, illetve annak fenntartásához vezethet. A follicularis lymphomában szenvedő betegek radio-, illetve kemoterápiáját követően elengedhetetlen tudni, hogy a transzlokációt hordozó sejtek eltűntek-e a perifériás vérből, illetve a csontvelőből, vagy minimális reziduális betegséggel kell számolnunk. „Nested-PCR” alkalmazásával már 10^5 sejt közül egynél is kimutatható a transzlokáció, s így ennek a módszernek az alkalmazásával a kezelés eredményességét kontrollálhatjuk: megerősíthetjük a remisszió bekövetkezését, továbbá a hagyományos diagnosztikai módszereknél előbb jelezhetjük a relapszusokat. A betegek követésénél szerzett tapasztalataink azt mutatják, hogy a PCR-technika eredményei jól korrelálnak a

Detection and diagnostic value of t(14;18) translocation in minimal residual disease of the follicular lymphoma

The minimal residual disease is important in several malignant diseases, such as in hematopoietic malignancies (e. g. in follicular lymphoma) or in solid tumors, due to the presence of a tumor burden following a treatment of these diseases. In case of t(14;18) chromosome translocation, which characterizes most of the follicular lymphomas, the bcl-2 gene translocates to the joining region of the immunglobulin heavy chain of chromosome 14. The expression of bcl-2 gene alters due to the translocation, and this change results in the inhibition of cellular apoptotic processes, and in turn these series of events may finally lead to the development of lymphoma. It is inevitable to learn the results of radio- and/or chemotherapy, i. e. whether the translocation-bearing cells disappeared from the lymphocytes of peripheral blood as well as from that of bone marrow, or we have to take into account the minimal residual disease. Using nested-PCR one can detect the translocation in 1 out of 10^5 cells, this way the results of the treatments can be controlled: one can establish the

hagyományos módszerek következtetéseivel. Ugyanakkor az egészséges donorok és egyes betegségtípusokban szenvedő betegek perifériás lymphocytáiban is kimutathatók t(14;18) transzlokációt hordozó sejtek – anélkül, hogy ez lymphomával járna együtt –, mely a follicularis lymphomában szenvedő betegek csontvelői kontrolljának fontosságát hangsúlyozza. Az egyre fejlettebb technikákkal lehetővé válik a minimális reziduális betegség detektálása, így különböző malignus betegségek diagnózisa, a minimális reziduális betegség kezelése és kimenetének megítélése is egyre könnyebb lesz.

Kulcsszavak: follicularis lymphoma, t(14;18) transzlokáció, minimális reziduális betegség

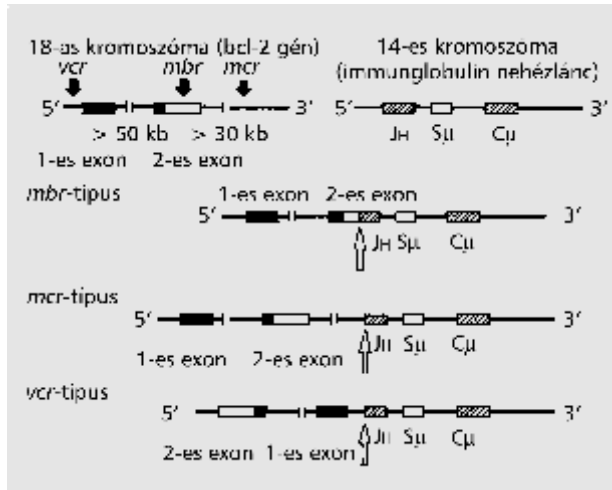
emergence of remissions; and the relapses could also be detected earlier than by using conventional diagnostic methods. Our experience, yielded by the follow up studies of follicular lymphoma patients, shows that the results of PCR detection correlate excellently with the conclusions of other diagnostic techniques. Nevertheless, the t(14;18) translocation-bearing cells can also be detected in peripheral lymphocytes of healthy donors as well as in that of different diseases of other types than lymphoma, but not in bone marrow. Therefore we emphasize the importance of the translocation-detection in the bone marrow of the patients of follicular lymphoma. More and more advanced techniques have made it possible to detect the minimal residual disease, this way it will be easier to diagnose and to predict the outcome of different malignant diseases.

Key words: follicular lymphoma, t(14;18) translocation, minimal residual disease

A hematopoetikus eredetű daganatok és szolid tumorok (29) kezelését követően minimális mennyiségű, elváltozást hordozó sejtek maradhatnak hátra a remissziót követően is, mely mint minimális reziduális betegség (MRD) (14) megnövelheti a relapszusok veszélyét, ronthatja a betegség gyógyításának esélyét. Legtöbbször ALL-lel, AML-lel és CML-lel összefüggésben beszélnek MRD-ről, de sok más lymphoproliferatív szindrómánál is fontos szereppel bírhat, így például a follicularis lymphomában is (5, 9, 15, 18). Az MRD kimutatására számos technikai megoldást kidolgoztak, például FISH-technika több verzióját (10, 26, 33), flow citometriát (8, 20), de alkalmaznak immunológiai módszereket (6) vagy elektroforézist is (38). Mindemellett azonban a polimeráz láncreakció technika (PCR) tűnik a legmegfelelőbbnek (28), hiszen rendkívül specifikusan és nagy érzékenységgel lehet alkalmazni. Legtöbbször csontvelő és perifériás vér a vizsgálat tárgya (18), de cerebrospinalis folyadékból is végeztek már MRD-kimutatást (12). A minimális reziduális betegség jelzése jelentős a malignus elváltozások kezelése miatt, de fontos szereppel bír vértranszfúzió esetén (13) vagy például csontvelő-átültetésnél is (16). A minimális reziduális betegségről további információkat az ezzel foglalkozó cikksorozatunk előző közleményeiből is kaphatunk (például 24).

Jelen munkánkban a follicularis lymphomában jelentkező minimális reziduális betegség detektálásában elért eredményeinket mutatjuk be. A non-Hodgkin lymphomák legnagyobb hányadát kitevő follicularis lymphoma jól jellemezhető a t(14;18) kromoszóma-transzlokáció jelenlétével a betegek csontvelői lymphocytáiban, de meg kell jegyezni, hogy a transzlokáció jelenléte nem 100%-os (30). A transzlokáció során a 18-as kromoszómán (18q21.3) elhelyezkedő bcl-2 gén átkerül a 14-es kromoszóma immunoglobulin nehézláncának kapcsoló

régiójába (14q32.3). A transzlokációnak 3 fő típusa ismert (1. ábra), mely közül az *mbr*-típus jelentkezik az esetek döntő többségében (34). Az *mbr*-típusú transzlokációt „nested” polimeráz láncreakció (nested-PCR) segítségével mutatjuk ki a perifériás vér és a csontvelő lymphocytáiból. Munkánk során follicularis lymphomában és Sjögren-szindrómás betegekben követtük a transzlokáció megjelenését és eltűnését a radio-, ill. kemoterápiát követően.



1. ábra: A *bcl-2* gén fúziója az immunglobulin nehézlánc kapcsoló régiójával a t(14;18) transzlokáció során

A három fő törési csoport: *mbr* = major breakpoint region, *mcr* = minor cluster region, *vcr* = variable cluster region

Betegismertetés és módszerek

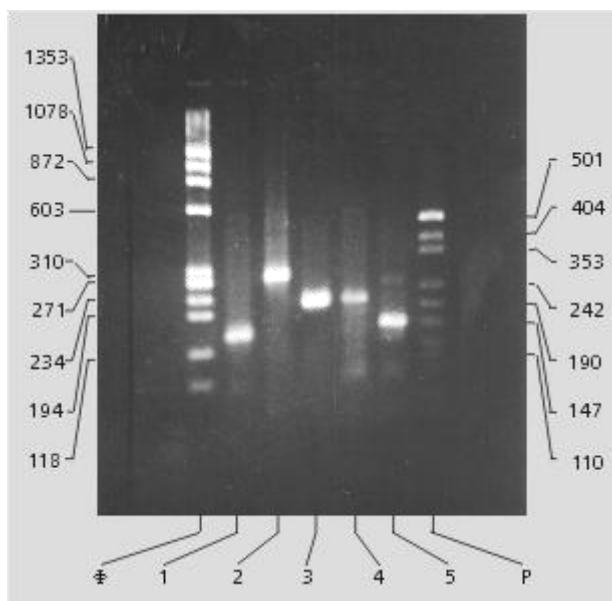
A follicularis lymphomás betegeket a Semmelweis Kórház-Rendelőintézet II. Belgyógyászati és Hematológiai Osztályán kezelik, részletes esetleírásuk előző közleményeinkben már megtörtént (34, 36), mint ahogy radio- és kemoterápiájuk is leírásra került.

A Sjögern-szindrómás betegek a DEOEC III. Belgyógyászati Klinika gondozottai (31, 37).

A nested-PCR kimutatást az alábbiak szerint végeztük (30-31, 34-35). A betegek perifériás véréből és/vagy csontvelőjéből standard Ficoll-gradiens centrifugálással izoláltuk a lymphocytákat. A DNS-t vagy proteináz K emésztéssel vagy CsCl-gradiens módszerrel szeparáltuk az izolált lymphocytákból. A PCR amplifikációt 1 μg DNS-ből végeztük 25 μl végtérfogatban, Amplitaq (Boehringer) polimerázzal, Perkin Elmer 9600 PCR-készülékkel. Először egy külső primer párral erősítettük a két gén csatlakozási helye körüli néhány száz bázispárnyi szekvenciát, majd a külső primerektől beljebb elhelyezkedő „belső” primerekkel az amplifikált DNS-eket tovább szelektáltuk, illetve erősítettük. Az erősítés ciklusai: 94 °C, 15"; 55 °C, 30"; 72 °C, 30" voltak. Az első 30 ciklust a következő külső primerekkel végeztük: *mbr1*: 5' - AAATCTATGGTGGTT TGACCTTTAGAG -3' (a *bcl-2* *mbr* régiójának primere), *J*: 5' - AACATGGTCCAGTCCGCCAGGTC -3' (az immunglobulin primere). A következő erősítés 30 ciklusában pedig az alábbi belső primereket használtuk: *mbr2*: 5' - GAGTTGCTTTACGTGGCCTGTTTC -3' (*mbr* primer); *JCO1*: 5' - (AT) (TA) CT (TC) ACCTGAGGAGACGGTGACC -3' (az immunglobulin *J* exonok konszenzus primere) az első reakcióból kivett 0,5 μl mintából. Az erősítés eredményét 3%-os agaróz-gélen elektroforézissal, majd az azt követő ethidium-bromidos festéssel tettük láthatóvá UV-fényben. A fényképfelvétel Polaroid kamerával készült.

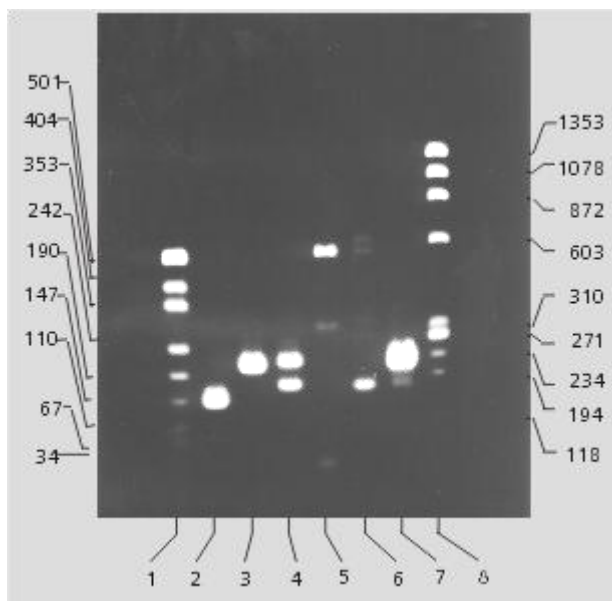
Eredmények

A 2. ábra szemlélteti 5 különböző beteg szeparált DNS-éből erősített transzlokációs részt. Ezek mintegy 100– 300 bázispárnyi DNS-darabok, melyek a bcl-2 gén és az immunglobulin gén egy-egy darabját tartalmazzák a csatlakozási pont környezetében. Ezen darabok specifikus transzlokációs termékek, ahogy azt előző munkáinkban ismertetett szekvenálási eredmények alátámasztják (30, 34). A nested-PCR alkalmazásának köszönhetően már egy transzlokációt hordozó sejt is észlelhető a mintegy 10^5 sejt közül. Minél erősebb az amplifikált sáv, annál több transzlokációt hordozó sejt található a beteg lymphocytái között. Így a 3-as beteg vérében jóval több t(14;18) transzlokációt hordozó lymphocytá van, mint a 4-es esetében. Ez utóbbinál kezd egy kb. 500 bp-nyi aspecifikus sáv megjelenni. Minél kevesebb a transzlokációt hordozó sejtek száma (az annak megfelelő DNS), annál gyengébb a pozitív jel (3. ábra, 5-ös oszlop) és erősödik fel a negatív mintának megfelelő sáv (3. ábra, 4-es oszlop). A mutatott képek azonban csak szemikvantitatív megközelítést tesznek lehetővé.



2. ábra: A t(14;18) transzlokáció kimutatása PCR-rel

5 különböző esetben más és más helyen történtek a törések, ami a felerősített fúziós génszakasz hosszából is látszik
F = FX174 DNS marker; 1– 5 transzlokáció-hordozó betegek; P = PUC 18 DNS standard




3. ábra: Kvantitatív eltérések a t(14;18) transzlokáció mértékében

1 és 8 DNS standardok bázispárban; 2– 7 különböző betegekben detektált transzlokáció. A 4-es esetben biklonális transzlokációt észleltünk, az 5-ös eset a negatív mintát mutatja. A 6-os esetben már észlelhető a negatív sáv megjelenése az igen gyenge pozitív sáv felett kb. 500 bp-nál

A 4. ábra szemlélteti a follicularis lymphomás betegek radio-, ill. kemoterápiája során kapott eredményeket. Az 1-es beteg esetében jól látható a kezelés előtti perifériás vér- és csontvelő-

pozitivitás, mely a kezelése után negatív lesz. Jó egy év múlva azonban relapszus következik be, mely után a transzlokációt hordozó sejtek már csak a perifériás vérben mutathatók ki, de ott még jelen vannak. Ez kedvezőbb prognózisú, mint például a 4-es beteg esetében, ahol a perifériás vér lesz negatív, de a csontvelői lymphocyták továbbra is transzlokációt hordozó lymphocytákkal terheltek. A jelzett elhalálozások nem függenek össze a detektálható transzlokációs sejtek jelenlétével, sokkal inkább a beteg általános állapotának következményei vezettek a beteg elvesztéséhez (35). A Sjögren-szindrómás betegek esetében még nem beszélhetünk follicularis lymphoma jelenlétéről, noha transzlokációt hordozó sejtek jelenléte már akár hosszabb távon is kimutatható. Korai prelymphomás állapotnak felelhet meg a 9-es beteg esete, ahol hosszú idő múlva is lehet transzlokáció-hordozó sejteket detektálni s ami a lényeges, van csontvelői beszűrődés is. A 10-es betegnek csak átmeneti pozitivitása figyelhető meg s az is csak a perifériás vérben. Ilyen átmeneti pozitivitást teljesen egészséges donoroknál is megfigyelhetünk, ahol ez semmilyen következménnyel nem jár (31). Ezek az esetek a daganatos sejteknek a MRD-ben történő újra-megjelenésének mechanizmusához szolgáltathatnak adatokat.



4. ábra: Follicularis lymphomában szenvedő betegekben észlelt transzlokációk kimutatása a kezelése előtt és után, valamint Sjögren-szindrómás betegek transzlokációi

1– 8 follicularis lymphomában szenvedő betegek; 9– 10 Sjögren-szindrómás esetek. + = transzlokáció-pozitív, - = transzlokáció-negatív; 0 = nem vizsgált. A felső sor perifériás vér, míg az alsó a csontvelői lymphocytákból végzett mérések eredményét reprezentálja. Fekete nyíl = kemoterápia; fehér nyíl = radioterápia; kereszt = elhalálozás ideje

Megbeszélés

Időről időre felvetődik a kérdés, hogy a minimális reziduális betegségnek van-e jelentősége egyes speciális esetekben (például 2). Az esetek többségében azonban a detektálás relevanciáját hangsúlyozzák, hiszen az MRD-s betegek, úgy tűnik, rosszabb prognózisúak (1, 14). Felvetődik az a kérdés is, hogy alkalmazható-e a PCR a klinikai döntéshozásban (7). Nyilvánvalóan szükség van minél érzékenyebb módszerekre, azonban igen fontos a módszerek standardizálása és annak megállapítása, vajon ezek a technikák ténylegesen prognosztizálják-e a klinikai kifejetet (25). A közölt publikációk többnyire a MRD-kimutatás prognosztikai értékét hangsúlyozzák (3-4, 6, 27, 39).

A PCR-módszerek elterjedése a minimális reziduális betegség diagnosztikájában lényeges érzékenység- és specificitás-növekedést eredményezett. A PCR-módszerek több változatát leírták már, kezdve a kvantitatív és RT- PCR-rel (15, 22), a „real time” (11) és „nested” – PCR-ig (23), mely utóbbit használjuk mi is a t(14;18) transzlokáció

kimutatásakor. A PCR-t emellett segéd módszerként is alkalmazzák „RNase protection” módszerrel (17), restrikciós analízisnél (40) vagy hibridizálásnál is (19). Legtöbb esetben – ahogy a mi esetünkben is –, csak szemikvantitatív módszereket alkalmaznak, így a módszer adott érzékenysége szabja meg a kimutathatósági határt. A kvantitatív PCR elterjedésével szélesebb skálán válik lehetővé az MRD kimutatása s ez több esetben jelentős lehet a további kezelés szempontjából. A t(14;18) transzlokáció esetében azonban, úgy véljük, elsősorban a csontvelői pozitivitás a döntő, illetve a remisszió időtartama, hiszen sok esetben egészséges donorok vérében jóval magasabb a transzlokáció-pozitív sejtek aránya, mint a follicularis lymphomás betegnél, akár a kezelést megelőzően, akár azt követően (32, 36-37). Minden bizonnyal azonban más mechanizmus szerint eliminálódnak a transzlokációs sejtek az egészségesek és a lymphomás betegek esetében. Más lehet a mechanizmusa a kezdeti follicularis lymphoma kialakulásának – amire a Sjögren-szindrómás betegek esetei is utalnak – a már meglévő lymphoma relapszusához hasonlítva is. Mindaddig azonban, míg ezek a mechanizmusok nem ismertek, nem használhatjuk ki a lényegi különbségeket a kezelés javítására. Mindazonáltal a follicularis lymphoma esetében egyelőre nincs olyan terápiás protokoll, mely végleges gyógyuláshoz vezethetne. A minimális reziduális betegségből fakadó relapszusok PCR-rel történő korai kimutatása viszont segítheti az egyedi esetek jobb terápiáját.

IRODALOM:

1. *Baer, M. R.*: Assessment of minimal residual disease in patients with acute leukemia. *Curr. Opin. Oncol.*, 1998, *10*, 17– 22.
2. *Besa, E. C.*: Is minimal residual disease in the peripheral-blood stem-cell transplantation of chronic myelogenous leukemia important? *J. Clin. Oncol.*, 1997, *15*, 3166– 3167.
3. *Cave, H., van-der-Werfften-Bosch, J., Suciú, C. és mtsai*: Clinical significance of minimal residual disease in childhood acute lymphoblastic leukemia. European Organization for Research and Treatment of Cancer – Childhood Leukemia Cooperative Group. *N. Engl. J. Med.*, 1998, *339*, 591– 598.
4. *Ciudad, J., San-Miguel, J. F., Lopez-Berges, M. C. és mtsai*: Prognostic value of immunophenotypic detection of minimal residual disease in acute lymphoblastic leukemia. *J. Clin. Oncol.*, 1998, *16*, 3774– 3781.
5. *Corradini, P., Astolfi, M., Cherasco, C. és mtsai*: Molecular monitoring of minimal residual disease in follicular and mantle cell non-Hodgkin lymphomas treated with high-dose chemotherapy and peripheral blood progenitor cell autografting. *Blood*, 1997, *89*, 724– 731.
6. *Coustan-Smith, E., Behm, F. G., Sanchez, J. és mtsai*: Immunological detection of minimal residual disease in children with lymphoblastic leukemia. *Lancet*, 1998, *351*, 550– 554.
7. *Faderl, S., Talpaz, M., Kantarjian, H. M. és mtsai*: Should polymerase chain reaction analysis to detect minimal residual disease in patient with chronic myelogenous leukemia be used in clinical decision making? *Blood*, 1999, *93*, 2755– 2759.
8. *Faharat, N., Morilla, A., Owusu-Ankomah, K. és mtsai*: Detection of minimal residual disease in B-lineage acute lymphoblastic leukemia by quantitative flow cytometry. *Br. J. Haematol.*, 1998, *101*, 158– 164.
9. *Galoin, S., al-Saati, T., Schlaifer, D. és mtsai*: Oligonucleotide clonospecific probes directed against the junctional sequence of t(14;18): a new tool for the assessment of minimal residual disease in follicular lymphoma. *Br. J. Haematol.*, 1996, *4*, 676– 684.

10. *Genevieve, F., Zandecki, M., Lai, J. L. és mtsai:* Evaluation of minimal residual disease by interphase FISH in multiple myeloma: does complete remission exist? *Leukemia*, 1999, *13*, 641– 644.
11. *Gerard, C. J., Olsson, K., Ramanathan, R. és mtsai:* Improved quantitation of minimal residual disease in multiple myeloma using real-time polymerase chain reaction and plasmid-DNA complementary determining region III. standards. *Cancer Res.*, 1998, *58*, 3957– 3964.
12. *Harigae, H., Kobayashi, M., Mihara, A. és mtsai:* Detection of minimal residual disease in cerebro-spinal fluid of patient with acute myelogenous leukemia with t(16;21) (p11; 022) translocation by reverse transcriptase-polymerase chain reaction. *Tohoku J. Exp. Med.*, 1997, *183*, 297– 302.
13. *Heiss, M. M., Allgayer, H., Gruetzner, K. U. és mtsai:* Prognostic influence of blood transfusion on minimal residual disease in resected cancer patients. *Anticancer Res.*, 1997, *17*, 2657– 2661.
14. *Hirsch-Ginsberg, C.:* Detection of minimal residual disease: relevance for diagnosis and treatment of human malignancies. *Ann. Rev. Med.*, 1998, *49*, 111– 112.
15. *Hosler, G. A., Bash, R. O., Bai, X. és mtsai:* Development and validation of a quantitative polymerase chain reaction assay to evaluate minimal residual disease for T-cell acute lymphoblastic leukemia and follicular lymphoma. *Am. J. Pathol.*, 1999, *154*, 1023– 1035.
16. *Knechtli, C. J., Goulden, N. J., Hancock, J. P. és mtsai:* Minimal residual disease status before allogenic bone marrow transplantation is an important determinant of successful outcome for children and adolescents with acute lymphoblastic leukemia. *Blood*, 1998, *92*, 4072– 4079.
17. *Kurokawa, T., Kinoshita, T., Ito, T. és mtsai:* Detection of minimal residual disease B cell lymphoma by a PCR-mediated RNase protection assay. *Leukemia*, 1996, *10*, 1222– 1231.
18. *Kvalheim, G.:* Diagnosis of minimal residual disease in bone marrow and blood in cancer patients – methods and clinical applications. *Acta Oncol.*, 1998, *37*, 455– 462.
19. *Liang, X., Fei, H., Xiao, Y. és mtsai:* Detection of minimal residual disease in acute lymphoblastic leukemia using PCR-molecule hybridization of RNA transcripts. *Chung. Hua. I.*, 1998, *15*, 164– 166.
20. *Lucio, P., Parreira, A., van-den-Beemd, M. W. és mtsai:* Flow cytometric analysis of normal B-cell differentiation: a frame of reference for the detection of minimal residual disease in precursor-B-ALL. *Leukemia*, 1999, *13*, 419– 427.
21. *Luthra, R., McBride, J. A., Hai, S. és mtsai:* The application of fluorescence-based PCR and PCR– SSCP to monitor the clonal relationship of cells bearing the t(14;18) (q32;q21) in sequential biopsy specimens from patients with follicular center cell lymphoma. *Diagn. Mol. Pathol.*, 1997, *6*, 71– 77.
22. *Meloni, G., Diverio, D., Vignetti, M. és mtsai:* Autologous bone marrow transplantation for acute promyelocytic leukemia in second remission: prognostic relevance of pretransplant minimal residual disease assessment by reverse-transcription polymerase chain reaction of the PML/RAR alpha fusion gene. *Blood*, 1997, *90*, 1321– 1325.
23. *Martin, G., Mairs, R. J.:* Synthesis of quantitation standards for nested competitive PCR for the determination of minimal residual disease in B-lineage acute lymphoblastic leukemia. *Leuk. Res.*, 1997, *21*, 801– 809.
24. *Matolcsy A., Demeter J., Egyed M., mtsai:* A minimális reziduális betegség kimutatása B-sejtes tumorok esetében az immunglobulin nehézlánc génre specifikus polimeráz láncreakció segítségével. *Orv. Hetil.*, 2000, *141*, 1403– 1406.

25. *Negrin, R. S.*: Minimal residual disease. *Curr. Opin. Hematol.*, 1998, 5, 488– 493.
26. *Paskulin, G. A., Philips, G., Morgan, R. és mtsai*: Pre-clinical evaluation of probes to detect t(8;21) AML minimal residual disease by fluorescence in situ hybridization. *Genes Chrom. Cancer*, 1998, 21, 144– 151.
27. *Radich, J., Thomson, B.*: Advances in the detection of minimal residual disease. *Curr. Opin. Hematol.*, 1997, 4, 242– 247.
28. *Roberts, W. M., Estrov, Z., Kitchigman, G. R. és mtsai*: Detection of minimal residual disease in all: biology, methods, and applications. *Cancer Treat Res.*, 1996, 84, 149– 166.
29. *Ross, A.*: Minimal residual disease in solid tumor malignances: a review. *J. Hematother.*, 1998, 7, 9– 18.
30. *Sebők P., Takács I., Szabó G. és mtsai*: A t(14;18) kromoszóma transzlokáció jelenléte különböző típusú betegségekben. *Orv. Hetil.*, 1997, 138, 3301– 3305.
31. *Semsei I., Zeher, M., Takács I. és mtsai*: A t(14;18) kromoszóma transzlokáció előfordulása Sjögren-szindrómás betegek lymphocytáiban. *Magy. Belorv. Arch.*, 1998, 51, 249– 254.
32. *Semsei, I., Zeher M., Takács, I. és mtsai*: High frequency of t(14;18) translocation in the Sjögren' s syndrome. *Arthr. Rheum.*, 2000, 43, 951– 952.
33. *Seong, D., Giralt, S., Fischer, H. és mtsai*: Usefulness of detection of minimal residual disease by „ hypermetaphase” fluorescent in situ hybridization after allogenic BMT for chronic myelogenous leukemia. *Bone Marrow Transplant.*, 1997, 19, 565– 570.
34. *Takács I., Radványi G., Szegedi Gy. és mtsai*: A t(14;18) kromoszóma transzlokáció kimutatása follicularis lymphomában polimeráz láncreakció segítségével. *Orv. Hetil.*, 1997, 138, 1129– 1132.
35. *Takács I., Urbán L., Radványi G. és mtsai*: A bcl-2 és Ig nehézlánc gének fúziójának kimutatása PCR-rel follicularis lymphomában: irradiációs és citosztatikus kezelések nyomon követése. *Magy. Belorv. Arch.*, 1998, 51, 133– 137.
36. *Takács, I., Zeher, M., Urbán, L. és mtsai*: Diagnostic value of the determination of t(14;18) chromosome translocation in malignant hematological and immunopathological diseases using polymerase chain reaction technique. *Acta Med. Okay.* 2000, (megjelenés alatt)
37. *Takács, I., Zeher, M., Urbán, L. és mtsai*: Frequency and evaluation of t(14;18) chromosome translocation in Sjögren' s syndrome. *Ann. Hematol.*, 2000, megjelenés alatt
38. *Valetto, A., Lanciotti, M., Di-Martino, D. és mtsai*: Rapid detection of gamma T cell receptor gene rearrangements in acute lymphoblastic leukemia by electrophoresis and silver staining: implications for detection of minimal residual disease. *Electrophoresis*, 1998, 19, 1385– 1387.
39. *van-Dongen, J. J., Seriu, T., Panzer-Grumayer, E. R. és mtsai*: Prognostic value of minimal residual disease in acute lymphoblastic leukemia in childhood. *Lancet*, 1998, 352, 1731– 1738.
40. *Wu, N., Lu, S., Zhu, P. és mtsai*: Detection of minimal residual disease in leukemia using polymerase chain reaction and restriction analysis. *Chin. Med. J. Engl.*, 1997, 110, 73– 77.

(Semsei Imre dr., *Debrecen*, Pf. 3. 4004)