Az azatioprinkezelés indukálta csontvelő-elégtelenség ritka szövődménye, a haemophagocytás lymphohistiocytosis

Lénárt Ágnes dr.[1,2], Kacska Sándor dr.[1,2], Rákóczi Éva dr.[3,4], Balogh Endre Zoltán dr.[1,2], Dávida László dr.[1,2], Papp Mária dr.[1,2]

[1]Debreceni Egyetem, Általános Orvostudományi Kar, Belgyógyászati Intézet, Gasztroenterológiai Tanszék, Debrecen; [2]Debreceni Egyetem, Klinikai Központ, Gasztroenterológiai Klinika, Debrecen; [3]Debreceni Egyetem, Általános Orvostudományi Kar, Belgyógyászati Intézet, Reumatológiai Tanszék, Debrecen; [4]Debreceni Egyetem, Klinikai Központ, Reumatológiai Klinika, Debrecen

Correspondence: lenart.agnes@med.unideb.hu

A haemophagocytás lymphohistiocytosis (HLH) egy ritka, agresszív és potenciálisan életet veszélyeztető kórkép, amelynek alapja az immunrendszer túlzott aktiválódása (1). Az alábbiakban egy 36 éves nőbeteg esetét mutatjuk be, akinek kivizsgálása során ezen kórkép igazolódott.

KULCSSZAVAK: immunszupresszív gyógyszerek, gyulladásos bélbetegségek (IBD), colitis ulcerosa (UC), azatioprin, haemophagocytás lymphohistiocytosis, HLH szindróma, esettanulmány

An infrequent adverse event associated with azathioprin induced bone marrow failure: hemofagocytic limphohistiocytosis

Haemophagocytic lymphohistiocytosis is an uncommon, aggressive and potentially life-threatening disease caused by excessive activation of the immune system[1]. As follows, our aim was to present the case of a 36-year-old female patient, whose diagnosis of the mentioned disorder was confirmed upon thorough examination.

KEYWORDS: Immunosupressant drugs, inflammatory bowel disease (IBD), ulcerative colitis (UC), azathioprin, hemofagocytic limphohistiocytosis, HLH syndrome, case study

Bevezetés, háttér

A haemophagocytás lymphohistiocytosis szisztémás gyulladással, kiterjedt szövetdestrukcióval jellemezhető kórkép. A hiperinflammatorikus állapot kialakulását a citotoxicitást közvetítő citolitikus granulumok sejten belüli transzportjának, sejtmembránhoz való kötődésének, illetve exocitózisának gátlása révén a csökkent NK és citotoxikus T-sejt-aktivitás okozza (1). A csökkent citotoxikus aktivitás a célsejtek eliminációjának zavarához, a makrofágok és T-sejtek folyamatos aktivációjához, proliferációjához és extrém citokintermelődéshez vezet, amely többszervi elégtelenséget okoz, jelentős mortalitással (2–5). A kiváltó tényezőket két fő kategóriába sorolhatjuk: triggerek, amelyek immunválaszt váltanak ki, valamint amelyek immundeficienciát okoznak. Gyermekkorban elsősorban a genetikailag meghatározott primer formák a jellemzőek (1, 6), az esetek többségében azonban a szekunder formákkal találkozhatunk, amelyeket infekció, malignitás, reumatológiai kórkép, immunbetegség vált ki (1, 7). Felnőttkorban a klinikai megjelenésre a többszervi érintettséggel jelentkező akut/szubakut lázas állapot jellemző. A kórképet változatos neurológiai és bőrtünetek, légzési elégtelenség, veseelégtelenség, hipotenzió, különböző lokalizációjú vérzések megjelenése színezheti.

Esetismertetés

Betegünk anamnézisében krónikus obstruktív tüdőbetegség (COPD), valamint 2008-ban diagnosztizált, azatioprinnal kezelt colitis ulcerosa szerepelnek. 2020 óta gondozáson nem járt.

Hetek óta tartó gyengeség, lázas állapot miatt kereste fel a sürgősségi osztályt. Fizikális vizsgálat során anémiás küllem, jelentős máj- és lépmegnagyobbodás, a tüdők felett bazális szörtyzörejek, tachycardia, láz voltak észlelhetőek (idegrendszeri tünetek, bőrelváltozások nem voltak). A laborokból három, sejtvonalat érintő cytopenia (neutropenia, normociter anémia, thrombocytopenia), az R-érték alapján kevert mintázatú májenzimemelkedés, kreatinin-kináz (CK), laktát-dehidrogenáz (LDH) és C-reaktív protein (CRP) emelhetőek ki. Hasi ultrahangon zsírmájat és jelentős lépmegnagyobbodást írtak le. A diszpnoé és pozitív D-dimer-teszt miatt végzett mellkas-CT kizárta a pulmonális embóliát, és szubpleurális nodulusokat írtak le. A hematológiai konzílium azatioprinkezeléshez társuló cytopeniát véleményezett, így az alapbetegsége és az azatioprin mellékhatása miatt a gasztroenterológiai klinikánkon javasolták ellátni.

Súlyos neutropenia miatt a beteget izoláltuk, kolóniastimuláló faktorral (GM-CSF), valamint – tenyésztések levétele után – széles spektrumú antibiotikummal végzett kezelés (8 óránként 1 g meropenem, 12 óránként 250 mg azithromycin) indult. Herpes labialis miatt intravénás (iv.) acyclovirt (5 mg/ttkg 8 óránként), majd ezt felváltva CMV- (cytomegalovirus-) polimeráz-láncreakció- (PCR-) pozitivitás okán iv. ganciclovirt (5 mg/ttkg/nap) alkalmaztunk. Az észlelt CMV-betegség az alábbi szervek diszfunkcióját okozta: máj (heveny hepatitis), tüdők (pneumonitis okozta légzési elégtelenség), csontvelő (pancytopenia).

A légzési elégtelenség miatt folyamatos monitorozás, vérgázvizsgálat és oxigénterápia vált szükségessé. A pulmonális státuszt képalkotó vizsgálatokkal követtük. A csontvelői elégtelenség következtében súlyos neutropenia (gr. 4) (8), transzfúzió-igényű anémia (gr. 3), valamint thrombocytopenia (gr. 2) alakult ki. A májérintettséget megnyúlt, korrigálást igénylő haemostasisparaméterek, magas transzaminázszintek jelezték.

A komplex klinikai kép, leletek alapján felmerült CMV-fertőzéshez társuló szekunder haemophagocytás lymphohistiocytosis (sHLH) (1) szindróma lehetősége. A 2009-es kritériumok (9, 10) alapján a HLH 11 diagnosztikus kritériumából 8 (láz, splenomegalia, több sejtvonalat érintő cytopenia, hepatitis, magas ferritinszint, csökkent natural killer (NK) sejt aktivitás, hypertriglyceridaemia és hypofibrinogenaemia) volt jelen

1. táblázat: 2004-es és 2009-es módosított HLH-diagnosztikus kritériumok; bennfekvés alatt észlelt értékek

Konvencionális 2004-es HLH-kritériumok	Módosított 2009-es kritériumok	Bennfekvés alatt észlelt értékek
Legalább 5 teljesül az alábbiak közül:	**Legalább 3 teljesül az alábbiak közül:**	
• Láz (>38,5 C°)	• Láz	• Hospitalizáció alatt többször >38 C°
• Splenomegalia	• Splenomegalia	• 21×7 cm (hasi CT)
• Legalább két sejtvonalat érintő cytopenia – Hgb: <9 g/l – Thr: <100 b/l – ANC: <1000 b/l	• Legalább két sejtvonalat érintő cytopenia – Hgb: <9 g/l – Thr: <100 b/l – ANC: <1000 b/l	– Hgb: <6,6 g/l – Thr: <770 b/l – ANC: <800 b/l
• Hypertriglyceridaemia (éhgyomri triglicerid >3 mmol/l és/vagy fibrinogén <150 mg/dl)	• Hepatitis	• GOT: 145 U/l • GPT: 54 U/l • GGT: 288 U/l • ALP: 412 U/l • tBil/KBil: 15/13,5 µmol/l • Albumin: 18 g/l • Protrombinidő: 21 s
• Ferritin >500 µg/l	**Legalább 1 teljesül az alábbiak közül:** • Emelkedett ferritinszint	• 1246 µg/l
• Haemophagocytosis biopsziás mintában (csontvelő, máj, lép, nyirokcsomó)	• Emelkedett szolúbilis CD25 (szolúbilis IL-2-receptor) • Haemophagocytosis biopsziás szövetmintában	• Nem elérhető vizsgálat • Nincs jelen
• Alacsony/hiányzó NK sejt aktivitás	• Alacsony/hiányzó NK sejt aktivitás	• A periférián a sejtek 2,8%-a T-sejt (CD4/CD8 arány 1,06) és 0,1%-a NK sejt
• Szolúbilis CD25 (szolúbilis IL-2-receptor) 2400 U/ml	**Egyéb, a diagnózist támogató tényezők (nem kötelező a diagnózis felállításához)** • Hypertriglyceridaemia	• 3,03 mmol/l
	• Hypofibrinogenaemia	• 0,61 g/l
	• Hyponatraemia	

1a és 1b ábra: Hasi CT – jelentős mértékű hepatosplenomegalia (DE KK Radiológiai Klinika, e-Rad rendszer)

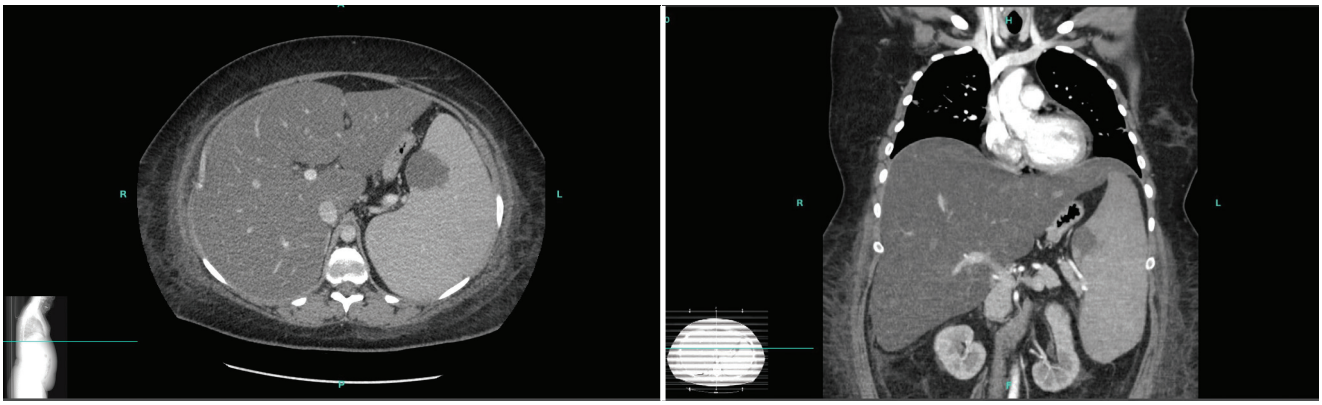

(1. táblázat). A csontvelői kenetben haemophagocytosist nem találtunk, azonban ennek hiányában is felállítható volt a diagnózis (1).

Differenciáldiagnosztikai céllal számos kiegészítő vizsgálat történt. Csontvelői kép, flowcytometria alapján hematológiai kórkép nem igazolódott. Két alkalommal TTE (transthoracalis echokardiográfia) történt, amely szívérintettséget kizárt. Hasi CT-n az ismert hepatosplenomegalia mellett megtartott keringésű máj ábrázolódott *(1a, 1b ábra)*.

Szerológiai vizsgálatok során a vírusfertőzést (HIV1/2, HAV, HEV, HBV, HCV, BK, parainfluenza, adenovírus, RSV, influenza, COVID-19, parvovírus B19), a bakteriális fertőzést *(Coxiella, Brucella, Rickettsia)* és a parazitafertőzést (Leishmaniasis) kizártuk. A 11 napos ganciclovirkezelés után a CMV-kópiaszám ismét megemelkedett, gyógyszerrezisztencia miatt infektológiai javaslatra foscarnetet (60 mg/ttkg/nap) alkalmaztunk. Az alacsony kópiaszámban észlelt HHV-6-pozitivitás tekintetében a pirofoszfátanalóg egyaránt eredményesnek bizonyult. Mycoplasma pneumoniae koinfekció lehetősége szempontjából a kezdeti makrolidkezelés megfelelő szintén effektív volt. A kezelés ellenére visszatérő magas láz, stagnáló CRP és prokalcitonin (PCT) alapján Pneumocystis jirovecii pneumónia (PJP) lehetősége merült fel, amelyet a CT-n leírt tejüveghomály és alveolaris fedettség *(2. ábra)* is alátámasztott, ezért nagy dózisú cotrimoxazol (5-20 mg/ttkg/nap 6-8 óránként) terápiát indítottunk. A hypoxia és a megnyúlt haemostasisparaméterek bronchoalveolaris lavage (BAL) elvégzését nem tették lehetővé, direkt PCR nem volt elvégezhető. A negatív galaktomannánteszt és a korábbi CT sem szólt aspergillosis mellett. A béta-d-glükán-teszt pozitivitása PJP, valamint igazolt pulmonális és nyálkahártya-candidiasis következménye volt, így vorikonazollal (200 mg 12 óránként) való kiegészítés történt.

A kezelés hatására a láz megszűnt, a gyulladásos értékek regrediáltak, a transzaminázok, alvadási paraméterek normalizálódtak. A korábban fellépő minor vérzések komplex protrombin-koncentrátum (PCC) és fibrinogén adására rendeződtek. Hypalbuminaemiához társuló generalizált ödéma furoszemidperfúzor és albuminpótlás hatására megszűnt. Az anémiáját transzfúziókkal korrigáltuk. A HLH szindróma egyes tünetei tartósan megmaradtak, ezért az ajánlásoknak megfelelően közepes dózisú szteroid (40 mg/nap) adása mellett döntöttünk, a kiváló effektivitásnak köszönhetően a citotoxikus salvage kezelés (11) elkerülhető volt. A pulmonális státusz javulásával az oxigénigény megszűnt, az sHLH javulásával párhuzamosan a lép mérete is jelentősen csökkent. Rendszeres gyógytorna mellett a beteg izomereje fokozódott, önellátóvá vált.

Végeredményben az állapotromlás hátterében álló csontvelői elégtelenség és következményes CMV-fertőzés, valamint a PJP szanálódtak, az sHLH szindróma tünetei megszűntek. Mivel a súlyos opportunista fertőzések megjelenésének okaként részben az autoimmun alapbetegség (colitis ulcerosa), részben az emiatt szedett azatioprin volt feltételezhető, a gyógyszert végleg felfüggesztettük. Bennfekvése során colitis ulcerosa aktivitási tünetek nem jelentkeztek. Az UH által leírt zsírmáj feltehetően hozzájárult a csontvelői elégtelenség mellett jelentkező hepatitisszindróma súlyosságához. Hat hétig tartó kezelés után betegünket kielégítő állapotban exmittáltuk. Kontrollvizsgálatok során állapota stabilnak bizonyult, a továbbiakban társszakmákkal szoros követést végzünk, két hónap elteltével számított Fib4 score (0,51 pont) előrehaladott fibrózist kizárt, ezt a shear wave elasztográfia (SWE) vizsgálat is alátámasztotta (elaszticitás: 7,8 kPa, enyhe fokú fibrózis).

2. ábra: Mellkas-CT tejüveghomállyal, subpleuralis nodulusokkal (DE KK Radiológiai Klinika, e-Rad rendszer)

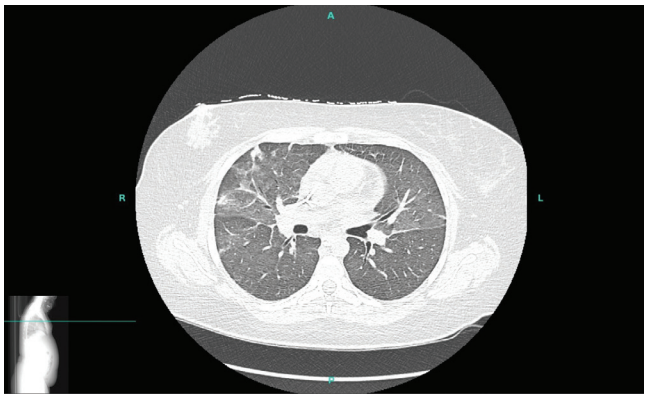

3. ábra: HLH-94 kezelési algoritmus (15)

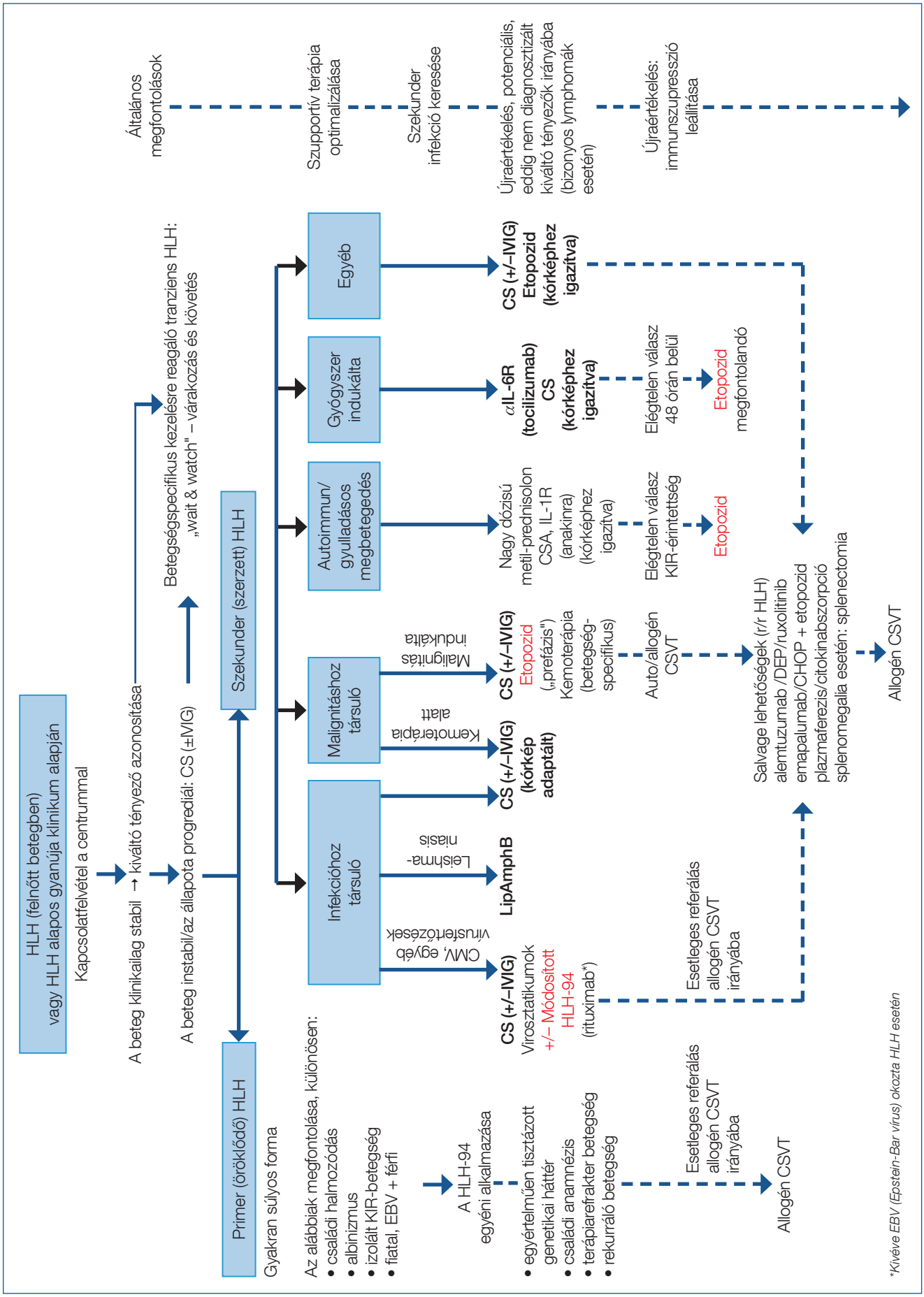

Megbeszélés

Az sHLH szindrómára hirtelen állapotromlás, súlyos tünetek heveny kialakulása jellemző. A kórkép ritkasága miatt előfordulhat, hogy hosszú kórházi tartózkodás során, progrediáló állapot ellenére sem születik adekvát diagnózis (12). Az intézeti felvételkor elkészített alapvizsgálatok, részletes anamnézis és alapos fizikális vizsgálat is segítségünkre lehetnek, azonban a HLH-kritériumrendszer ismerete elengedhetetlen a korai diagnózis felállításához (10). Az akut hepatitis tüneteivel járó kórképek elkülönítésekor gondoljunk a HLH szindróma lehetőségére is, főként abban az esetben, ha a májfunkciós paraméterek hepatotróp vírusok jelenléte nélkül progresszíven romlanak, illetve ha láz, cytopenia, idegrendszeri tünetek és kóros alvadási paraméterek uralják a klinikumot.

Következtetések

Következtetésképp elmondhatjuk, hogy HLH szindróma esetén alapvető fontosságú a korai diagnózis, az adekvát terápia mielőbbi megkezdése. Alarmírozó jelek (tartós láz, több vonalat érintő cytopenia, májelégtelenség, specifikus laboreltérések, neurológiai gócjelek, többszervi elégtelenség, haemophagocytosis a biopsziás mintában) esetén életmentő lehet, ha időben felmerül bennünk a kórkép fennállása (11). Prioritást élvez továbbá a leggyakoribb kiváltó – egyben a prognózist meghatározó – tényező, az infekcióforrás azonosítása, a célzott terápia kiválasztása. Fizikális vizsgálat során ellenőrizni kell a vitális paramétereket, keressük az esetleges bőr- és idegrendszeri tüneteket, lymphadenomegaliát, máj- és/vagy lépmegnagyobbodást (1). Emellett a diagnosztikában és a követésben egyaránt rendelkezésünkre állnak a képalkotó vizsgálatok, valamint a diagnosztikus kritériumok között is szereplő – makrofágokból felszabaduló, prognosztikus tényezőként számon tartott –, esetenként extrém magas szérumferritinszint. Differenciáldiagnosztikai szempontból számos más, hasonló tünetekkel járó kórkép szóba jöhet, ilyenek például a makrofágaktivációs szindróma (MAS) (13), a szepszis, a primer májbetegségek, a vastúlterheléssel járó kórképek, az encephalitis, az autoimmun megbetegedések, a vasculitisek, a malignus hematológiai kórképek és a szolid tumorok (1, 11, 14). A terápiás cél a kiváltó tényező eliminálása, a citokinvihar és a gyulladásos kaszkád megállítása. A kezelési algoritmus alapját a HLH-94 protokoll adja (15–17) *(3. ábra)*. Ezen túlmenően a szupportív terápia nélkülözhetetlen jelentőségű (transzfúzió, vérzéscsillapítás, oxigénadósság megszüntetése, szöveti perfúzió biztosítása) (11).

A bemutatott eset kapcsán kiemelendő az anamnézisben szereplő gyulladásos bélbetegség, valamint az alkalmazott azatioprinkezelés potenciális mielotoxikus hatása (18). Az azatioprinnel kezelt betegek folyamatos követése és rendszeres kontrollja (3 havonta) évekkel a szer alkalmazása után is elengedhetetlenül fontos. Megemlítendő továbbá, hogy a tiopurinszármazékok az aktivált T-lymphocyták apoptosisa révén (19) jelentősen növelik az opportunista fertőzések előfordulását, így szekunder módon – az sHLH szindróma részeként – is hozzájárulhatnak a csontvelői elégtelenség kialakulásához. Ezek tükrében kardinális fontosságú az azatioprinszedéssel kapcsolatos megfelelő betegtájékoztatás, valamint a beteg figyelmének felhívása arra, hogy bizonyos figyelmeztető jelek esetén azonnal forduljon orvoshoz. A CU kezelésében használt valamennyi gyógyszernek lehetnek súlyos mellékhatásai, ezek korai felismerésére különös gondot kell fordítanunk.

Irodalom

1. McClain KLM, Eckstein MO. Clinical features and diagnosis of hemophagocytic lymphohistiocytosis. 2022.05.06. [cited 2022 2022.05.06.] Available from: https://www.uptodate.com/contents/clinical-features-and-diagnosis-of-hemophagocytic-lymphohistiocytosis
2. Filipovich A, McClain K, Grom A. Histiocytic disorders: recent insights into pathophysiology and practical guidelines. Biol Blood Marrow Transplant 2010; 16(1 Suppl): S82–9. https://doi.org/10.1016/j.bbmt.2009.11.014.
3. Aricò M, et al. Pathogenesis of haemophagocytic lymphohistiocytosis. Br J Haematol 2001; 114(4): 761–9. https://doi.org/10.1046/j.1365-2141.2001.02936.x.
4. Henter JI, et al. Hypercytokinemia in familial hemophagocytic lymphohistiocytosis. Blood 1991; 78(11): 2918–22.
5. Osugi Y, et al. Cytokine production regulating Th1 and Th2 cytokines in hemophagocytic lymphohistiocytosis. Blood 1997; 89(11): 4100–3.
6. Pillinger ÉM, et al. Az áramlási citometria jelentősége a haemophagocytás lymphohistiocytosis diagnosztikájában egy fatális kimenetelű eset bemutatása kapcsán (Erdélyi DM. ed.). Orvosi Hetilap 2014; 155: 390.
7. George M. Hemophagocytic lymphohistiocytosis: review of etiologies and management. Journal of Blood Medicine 2014; 4(5): 69–86. https://doi.org/10.2147/jbm.s46255.
8. Roshni Paul T, et al. Evaluation of Cytopenias Occurring in Imatinib Treated Chronic Myeloid Leukemia (CML) Patients. Indian J Hematol Blood Transfus 2010; 26(2): 56–61. https://doi.org/10.1007/s12288-010-0030-6.
9. Kumar B, et al. A Personalized Diagnostic and Treatment Approach for Macrophage Activation Syndrome and Secondary Hemophagocytic Lymphohistiocytosis in Adults. J Clin Immunol 2017; 37(7): 638–643. https://doi.org/10.1007/s10875-017-0439-x.
10. Filipovich AH. Hemophagocytic lymphohistiocytosis (HLH) and related disorders. Hematology Am Soc Hematol Educ Program 2009; (1): 127–31. https://doi.org/10.1182/asheducation-2009.1.127.
11. McClain KLM. Treatment and prognosis of hemophagocytic lymphohistiocytosis. 2022.05.06. Available from: https://www.uptodate.com/contents/treatment-and-prognosis-of-hemophagocytic-lymphohistiocytosis?topicRef=87499&source=see_link#H4871074.
12. Jordan MB, et al. How I treat hemophagocytic lymphohistiocytosis. Blood 2011; 118(15): 041–52. https://doi.org/10.1182/blood-2011-03-278127.
13. Szamosi SM. Makrofágaktivációs szindróma – egy ismert kórkép új aspektusai. OTSZ Online 2020.07.15.] Available from: http://otszonline.hu/reumatologia_osszefoglalo_kozlemeny/cikk/makrofagaktivacios_szindroma__egy_ismert_korkep_uj_aspektusai.
14. Jordan MB, et al. Challenges in the diagnosis of hemophagocytic lymphohistiocytosis: Recommendations from the North American Consortium for Histiocytosis (NACHO). Pediatr Blood Cancer 2019; 66(11): e27929. https://doi.org/10.1002/pbc.27929.
15. Henter JI, et al. HLH-94: a treatment protocol for hemophagocytic lymphohistiocytosis. HLH study Group of the Histiocyte Society. Med Pediatr Oncol 1997; 28(5): 342–7. https://doi.org/10.1002/(sici)1096-911x(199705)28:5<342::aid-mpo3>3.0.co;2-h.
16. Bergsten E, et al. Confirmed efficacy of etoposide and dexamethasone in HLH treatment: long-term results of the cooperative HLH-2004 study. Blood 2017; 130(25): 2728–2738. https://doi.org/10.1182/blood-2017-06-788349.
17. Trottestam H, et al. Chemoimmunotherapy for hemophagocytic lymphohistiocytosis: long-term results of the HLH-94 treatment protocol. Blood 2011; 118(17): 4577–84. https://doi.org/10.1182/blood-2011-06-356261.
18. Barnhoorn MC, et al. Azathioprine-induced Myelotoxicity After Switching Mesalazine Compound. Inflamm Bowel Dis 2021; 27(9): e114–e115. https://doi.org/10.1093/ibd/izab102.
19. Li Y, et al. Haemophagocytic lymphohistiocytosis in inflammatory bowel disease with virus infection. Gastroenterology Review 2015; 2: 78–82. https://doi.org/10.5114/pg.2015.48995.