

Herpesz eredetű keratitisek klinikai megjelenési formái és kezelése

SZENTMÁRY NÓRA^{1,2}, BERTHOLD SEITZ², GÉHL ZSUZSANNA¹,
SZEPESSY ZSUZSANNA¹, NAGY ZOLTÁN ZSOLT^{1,3}

¹Semmelweis Egyetem, Szemészeti Klinika, Budapest
(Igazgató: Prof. Dr. Nagy Zoltán Zsolt egyetemi tanár)

²Saarvidéki Egyetem, Szemészeti Klinika, Homburg/Saar, Németország
(Igazgató: Prof. Dr. Berthold Seitz egyetemi tanár)

³Semmelweis Egyetem, Egészségtudományi Kar, Egészségügyi Diagnosztikai
Intézet, Szemészeti Klinikai Ismeretek Tanszék, Budapest
(Igazgató: Prof. Dr. Nagy Zoltán Zsolt egyetemi tanár)

Keratitis háttérében rendkívül gyakran áll herpes simplex vírus. Klinikai megjelenési formái változatosak, mégis jól kezelhetőek – amennyiben a különféle klinikai megjelenési formákat felismerjük: a) Epithelialis keratitis (dendritica/geographica); b) Stromalis keratitis (nekrotizáló vagy nem nekrotizáló intersticiális keratitis); c) Endotheliitis (disciform keratitis); d) Neurotropicus keratopathia (metaherpeticus keratitis); e) Erezett szaruhártyahegek. Minden klinikai megjelenési forma specifikus terápiát igényel. A recidívamentes időszakokban műkönny és alvás előtt herpesz ellenes gél állandó használata javasolt, a recidívák minimalizálása érdekében. Szaruhártya-átültetést követően, illetve gyakori keratitises shubok esetén szisztémásan napi 2×400 mg acyclovir tabletta szedése alkalmazandó. A herpeszkeratitisek különféle klinikai megjelenési formái eltérő kezelést igényelnek.

Clinical forms and treatment of herpetic keratitis

Herpes simplex virus is a common cause of keratitis. It has various clinical forms, however it may be well treated if the different clinical forms of the disease are known: a) Epithelial keratitis (dendritica/geographica); b) Stromal keratitis (necrotising or non-necrotising interstitial keratitis); c) Endotheliitis (disciform keratitis); d) Neurotrophic keratopathy (metaherpetic keratitis); e) Vascularised corneal scars. All clinical forms need specific therapy. In recurrence free intervals the use of artificial tears during the day and antiherpetic gel before sleeping is necessary to reduce the rate of recurrence. The use of 2×400 mg systemic Acyclovir is also needed in case of frequent recurrences and following penetrating keratoplasty. Different clinical forms of herpetic keratitis need different therapy.

KULCSSZAVAK

herpes keratitis, lokális és szisztémás terápia, endotheliitis, stromalis keratitis, epithelialis keratitis

KEYWORDS

herpes keratitis, therapy, endotheliitis, stromal keratitis, epithelial keratitis

BEVEZETŐ

Mintegy 20 évvel ezelőtt a herpesz eredetű keratitis miatt cornea transzplantáción átesett betegnek évente akár 2-3 új transzplantátumra is szüksége volt a transzplantátumon kialakuló nem uralható geofikus keratitis, a varratok meglazulása, infiltrátum keletkezés, bakteriális felülfertőződés,

kilökődési reakció valamint szaruhártya-beolvadás miatt (2). Jelenlegi tudásunk szerint, a megfelelő kezelés alkalmazásával az ilyen kórlefolyás elkerülhető. Ehhez arra van szükség, hogy klinikai munkánk során nem csupán „herpesz keratitisről” beszéljünk, hanem annak különféle megjelenési formáit is felismerjük és adekvátan kezeljük.

A felső testfél herpeszes fertőződések 95%-ban a herpes simplex vírus (HSV) 1-es típusát lehet izolálni. Ezzel szemben a genitális fertőzést elsősorban a 2-es típus okozza. Az 1-es típusú HSV-fertőződésekre legtöbbször a korai gyermekkorban kerül sor, a 2-es típusal vagy megszületésünk, vagy 16 és 30 éves korunk között szexuális kon-

taktussal teszünk szert. A primer fertőzés gyakran virémiát okoz, amelynek hatására egész életünkön át megmaradó humorális antitestek keletkeznek. A humorális antitestek sejtes immunválasszal reagálnak a vírus esetleges felszaporodására. A primer fertőződés gyakran klinikai tünetektől mentesen zajlik. A későbbi herpeszes megbetegedések többnyire ennek megfelelően csupán recidívák, noha egy újabb herpesztörzsszel való fertőződés is lehetséges.

A primer szemészeti, vagy a sokkal gyakoribb orális illetve faciális HSV-fertőzést követően a vírus a trigeminus idegen át vándorolva a ganglion Gasseriben lappangó fertőzést hoz létre (4, 8). Jelenlegi kutatások szerint a HSV-fertőzés a szaruhártyában is perzisztálhat (4, 9, 14, 24).

A vírusgenom egy része a ganglion Gasseriben, illetve a szaruhártyában állandóan replikálódik. Ebben a lappangási időszakban a litikus enzimek termelődéséhez vezető gének nem expresszálódnak a vírusgenomból, így akadályozza meg a HSV a neuronok apoptosist és támogatja saját túlélését és folyamatos lappangását a ganglionban (25). Immunrendszerünk felelős azért, hogy a fertőzés lappangó maradjon, és ne alakuljon ki disszemináció (31). Mivel a vírus génjei lappangáskor csak részlegesen expresszálódnak, illetve a sejteken belül maradnak, elkerülhetik az immunrendszerrel való találkozást.

Amennyiben azonban az egyensúly a gazdaszervezet és a vírus között megbomlik, helyi recidíva alakul ki. Az egyensúly megbomlásához számos tényező vezethet, így excimerlézer kezelés, napfény (elsősorban UV-sugárzás), menstruáció, láz, testi vagy lelki megterhelés, szteroid szedése, immunszuppresszió vagy stressz (38). Az egyensúly megbomlásának pontos oka jelenleg nem ismert.

A vírus reaktivációja során a lappangó állapot helyett litikus replikációba kezd követően, hogy retrográd axonális transzport után

újra a primer fertőződés helyére jut. Esetenként a vírus a környező neuronokat és ganglionokat is megfertőzi, ezzel fertőzve tovább a test különböző részeit is. A vírus reaktivációjának gyakorisága korrelál a primer fertőzés súlyosságával és a fertőzött személy immunológiai állapotával. A recidívák jellemzően egyre gyakoribbá válhatnak: egy évvel a primer fertőződés után a betegek 10%-ában, 10 évvel azután 50%-ában, 20 évvel azután 60%-ában jelennek meg. Primer szemészeti HSV-fertőzést követően legalább az esetek egyharmadában jelenik meg recidíva, és a betegek fele több mint egy recidívára számíthat (36, 37).

Amennyiben a szaruhártya stromájában megjelenik a HSV okozta keratitis, megnő a valószínűsége a későbbi ismételt stromalis gyulladásoknak. Az első klinikai tünetek megjelenésekor az esetek mintegy 2-5%-ában látható stromalis keratitis, ennek gyakorisága azonban a recidívákkal 20-40%-ra emelkedik (17, 39).

A HSV rendkívül gyakori oka keratitisnek, amelyre, mint oki tényező mindig gondolnunk kell. Jellemző módon egyoldali szaruhártyagyulladást okoz, amelyre azonban kétoldali gyermekkori keratitisekben láthatunk ellenpéldát. A betegek jellemzően ismétlődő szaruhártyagyulladásokról számolnak be. A szaruhártya-érzékenység csökkenésének meghatározása (egyszerűen vattaszálcsákkal, természetesen szemnyomás-méréshez szükséges érzéstelenítő csepp használata előtt) irányadó lehet a diagnózis felállításában, patognomikus jel. Emellett jellemzően megfigyelhető súlyos klinikai kép, fájdalommentes betegnél. Jellemzően nincsen kifejezett conjunctivalis belövelltség. Labordiagnosztikai teszt csak atipikus fertőzés diagnosztizálásához javasolt. Szerológiai vizsgálat nem segíti a diagnózis felállítását, azonban a szaruhártya, illetve könnyfilmből végzett real-time-PCR megerősítheti a diagnózist, illetve a vírusgenom mennyiségét a

szövetben meghatározhatja. Szteroiddal kezelt betegeknél, gyakori shuboknál, súlyos klinikai kép és szaruhártya-ereződés valamint akut transzplantátum-kilökődés eseteiben jellemzően nagy mennyiségű HSV-genom jelenléte igazolható (23).

A herpesz eredetű szemgyulladások leggyakoribb klinikai manifesztációja a keratitis (42, 43). Szinte mindig recidíváról beszélhetünk, a rendkívül ritka primer szaruhártya-fertőzéstől eltekintve.

A HSV-keratitis klinikai megjelenési formái a következők:

1. fertőző epitheliális keratitis (*keratitis dendritica* vagy *geographica*),
2. stromalis immunológiai keratitis (*nekrotizáló – ulcerus*) vagy *nem nekrotizáló (intersticiális) keratitis*),
3. *endotheliitis (disciform keratitis)*,
4. *neurotrophicus keratopathia (úgynevezett keratitis metaherpeticus)*,
5. *szaruhártyahegek a stroma részleges elvékonyodásával és részleges vagy kifejezett ereződéssel*.

Ezek a klinikai megjelenési formák azonban egymás mellett is megjelenhetnek, valamint jelen lehet elülső uveitis a betegeknél, esetleg szekunder glaukómával. A fenti csoportosítás *Holland és Schwartz* beosztását követi (16, 18).

A fertőző epitheliális keratitisnél a litikus vírusreplikáció dominál, a stromalis formánál az immunreakció játssza a fő szerepet. A nekrotizáló ulceratív keratitisnél a szaruhártya stromájában nagyszámú replikáló aktív vírus van jelen, a nem nekrotizáló, intresticiális formánál ez nem jellemző.

A veleszületett immunitásnak (például toll-like receptorok) nagy jelentősége van a vírusok szaruhártyából történő eltávolításában. A fertőzés, illetve recidíva hatására aktivált keratocyták és antigénprezentáló sejtek proinflammatorikus citokineket és kemokineket szecernálnak, amelyek neutrofil granulociták, makrofágok, dendritikus sejtek és T-limfociták stromalis beáramlását idézik elő. A krónikus szaruhártyagyulladásban a fő sze-

repet a CD4+ T-limfociták játszószák, amelyek interleukin-2-t, TNF α -t, interferon- γ -t szecernálnak. „Vascular endothelial growth factor” (VEGF) serkentő hatására ereződés, illetve litikus enzimek hatására (pl. matrix-metalloproteináz) fekélyképződés jelenik meg.

EPITHELIALIS HSV-KERATITIS

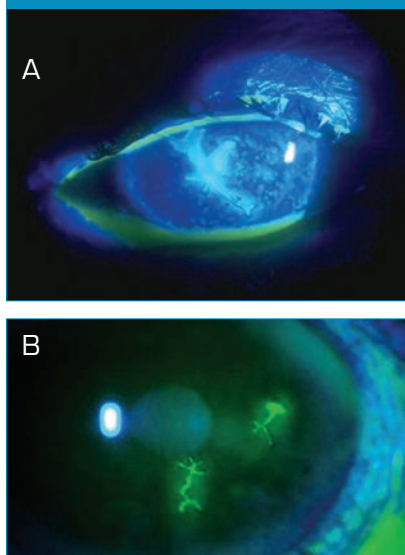
Klinikai kép

A korai stádiumban pont vagy csillag alakú, opálos színű megduzzadt epithelsejteket lehet megfigyelni. Ebből alakul ki a dendriticus keratitis (1. ábra), illetve amennyiben a dendritek konfluálnak a keratitis geographica (2. ábra) (nem felismert epithelialis HSV-keratitis esetén jellemzően kortikoszteroid cseppentését követően). A fluoreszcenncel festődő dendritikus léziók végződéseiben jellemzően kis kerek hámszájak figyelhetők meg, melyekben a replikálódó vírus mutatható ki. Néhány napon belül jellemzően subepitheliális infiltrátum alakul ki, amely esetleges abráziót követően is visszamarad.

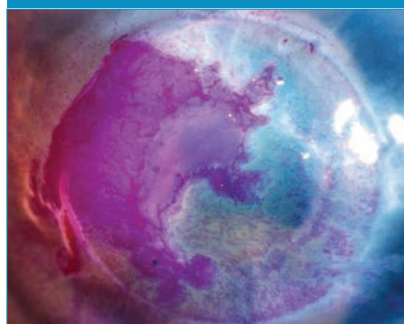Kezelés

A lokális kezelést napi 5 \times acyclovir (Virolex) vagy gancyclovir (Virgan)

1. ábra: Keratitis dendriticában a hámszáj fágyszerűen festődik fluoreszcenccel (A és B)



2. ábra: Keratitis geographica-ban a hámszájak konfluálnak



jelenti, amelynek az adagolását 2-3 héten belül lassan csökkenteni kell (3, 13, 21).

A fenti szerek hosszú távú használatakor előfordulhatnak toxikus vagy allergiás reakciók, velük szembeni rezisztencia ép immunrendszerű betegeknél azonban extrém ritka (1).

Acyclovir rezisztencia esetén használható Vidarabin vagy Foscarnet terápia, ez azonban hazánkban nem elérhető (7).

Az epitheliális keratitis lokális antiherpetikus kezelés nélkül általában 2-3 hét alatt spontán gyógyul, a lokális kezelés hatására azonban a gyógyulás jellemzően egy hétre rövidül. Ezzel szemben a lokális kezelés nem befolyásolja a későbbi recidívák megjelenésének gyakoriságát és a betegség stromalis keratitissé alakulását.

Szisztémás acyclovir kezelés epitheliális keratitissel nem javasolt, azonban a „Herpetic Eye Disease Study” szerint 2 \times 400 mg acyclovir tabletta egy éven át történő használata a recidívákat csökkenti és a betegség stromalis keratitissé válását megakadályozza (37). Ezzel szemben rövid távú (3 hetes) szisztémás acyclovir terápiának nincsen hatása a későbbi recidívák gyakoriságára (36). Szaruhártya-átültetett betegeknél megjelenő epitheliális keratitis esetén is javallt hosszú távú szisztémás acyclovir.

Lokális szteroid rendelése epitheliális HSV-keratitis esetén ellenjavallt.

STROMALIS IMMUNOLÓGIAI KERATITIS

Nekrotizáló ulceratív keratitis

KLINIKAI KÉP

Általában egyoldali szaruhártyafekély látható, jellemzően a szaruhártya érzékenységének jelentős csökkenésével.

Az ulcus alapját képező stromában jelentős mennyiségű replikálódó vírus van jelen (15). A fekély alapján és szélein jellemzően tömött, fehéres gyulladáshoz infiltrátum látható ödémával. Elhúzódó gyógyulást követően tömött heg, szövetvesztés és corneális érújdonképződés jellemző. Kezelés nélkül a szaruhártya-perforáció veszélye rendkívül magas (3. ábra).

A klinikai képet hypopyon megjelenése nem jellemzi. Bakteriális vagy gombás felülfertőződést valószínűsít azonban hypopyon megjelenése.

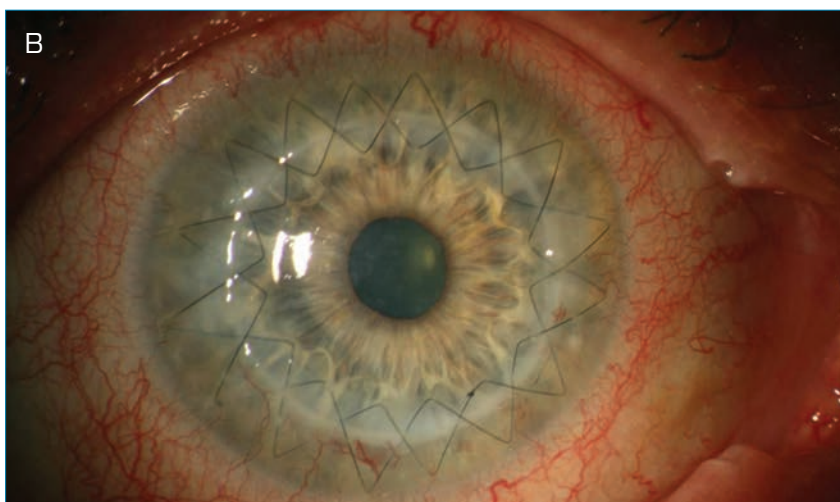
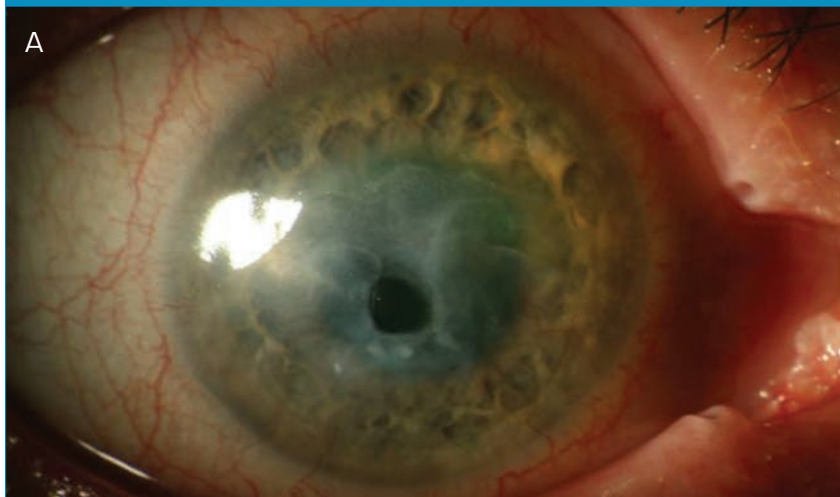
KEZELÉS

Javasolt acyclovir gél használata 5 \times , széles spektrumú antibiotikum 5 \times (pl. negyedik generációs fluorokinolonok) naponta, valamint pupilatágító cseppek (cyclopentolat). A kezelés megkezdésekor lokális szteroid adása nem javallt. Amennyiben azonban a beteget néhány napig lokális vírusellenes szerrel már kezeltük, a klinikai képhez tartozó gyulladáshoz tünetek mérséklésére érdemes helyi szteroid cseppel a kezelést kiegészíteni (24, 42). Mivel a Cyclospoin kezelés gátolja a T-limfociták aktivitását, valamint csökkenti a gyulladást a perforáció kockázatának növelése nélkül, az akut fázisban szisztémás adásával ki lehet egészíteni a kezelést (8, 10).

Szisztémás acyclovir adása javasolt 6 héten át naponta 5 \times 400/800 mg adagolásban, amely után a kezelés napi 2 \times 400 mg acyclovir adására csökkenthető. Ezt a kezelést érdemes egy éven át fenntartani. A szisztémás antivirális kezeléssel a szaruhártya-gyulladás lezajlását követően kedvezőbb lesz a szaruhártya állapota (41).

Lokális non-szteroid gyulladásgátló adása a perforáció veszélye miatt el-

3. ábra: Ulceratív nekrotizáló keratitis (stromális keratitis) descemetokelével keratoplasztika előtt (A) és után (B)



lenjavallt. Excimerlézeres fototerápiás keratectomia szintén ellenjavallt. Sürgős (á chaud) szaruhártya-átültetést csak perforáció esetén végzünk. Középmély, illetve mély fekélyek esetén az akut stádiumban amnionmembrán-transzplantációra kerül sor (többszörös graft patchel kiegészítve, „sandwich-technika”). Így elhalasztható az optikai célú szaruhártya-átültetés a gyulladásmentes időszakra, jelentősen javítva ezzel annak prognózisát (11, 12, 29).

Nem nekrotizáló, intersticiális keratitis – Immunreakció vírus replikálódó nélkül

KLINIKAI KÉP

Az intersticiális keratitisben a stromalis immunreakció dominál,

amelyben a T-sejteknek és antigén-antitest-komplement-kaszkádnak a stromában fennmaradó vírusantigének elleni reakciójáról van szó (24, 35, 42). Jellemző a stromalis infiltrátum és ödéma, gyakran precipitátumok is megjelennek. A nem nekrotizáló stromális keratitis három klinikai megjelenési formája az intersticiális keratitis, az antigén-antitest-komplement kaszkád okozta keratitis és a szklerotizáló keratitis (4–6. ábrák). Intersticiális keratitisben diffúz stromalis gyulladás (4. ábra), antigén-antitest-komplement kaszkád okozta keratitisben fókális, laposan elterülő stromalis infiltrátum (5. ábra), szklerotizáló keratitisben perilimbálisan megjelenő szaruhártyagyulladás (6. ábra) jelentkezik.

KEZELÉS

Jelenlegi tudásunk szerint kombinált lokális vírusellenes (acyclovir 5×) és szteroid kezelés (prednison-acetát 5× vagy dexamethason 5×) javallt (34, 35). A cseppszám lassan (2 hetente) csökkenthető, amennyiben klinikailag a gyulladásos tünetek megszűntek.

Amennyiben lokális kezelés hatására javulást nem látunk, illetve a beteg keratouveitisszel és szekunder glaukómával jelentkezik, szisztémás acyclovirral egészítjük ki a kezelést (5×400 mg naponta 6 hétig, majd 2×400 mg naponta egy évig). Amennyiben hosszabb ideig szisztémásan acyclovirt adunk betegünknek (2×400 mg több mint 1 éven át), a stromalis recidíva gyakorisága 28%-ról 14%-ra csökkenthető (37).

Nem javuló klinikai kép esetén szisztémás szteroid is javasolt rövid távon (150-150-125-125-100-100-80-80-60-60-40-40-20-20-10-10 mg csökkenő dózisban). Krónikus intersticiális keratitisben a kezelést lokális szteroid mellett Cyclosporin cseppekkel lehet esetleg kiegészíteni (10, 22).

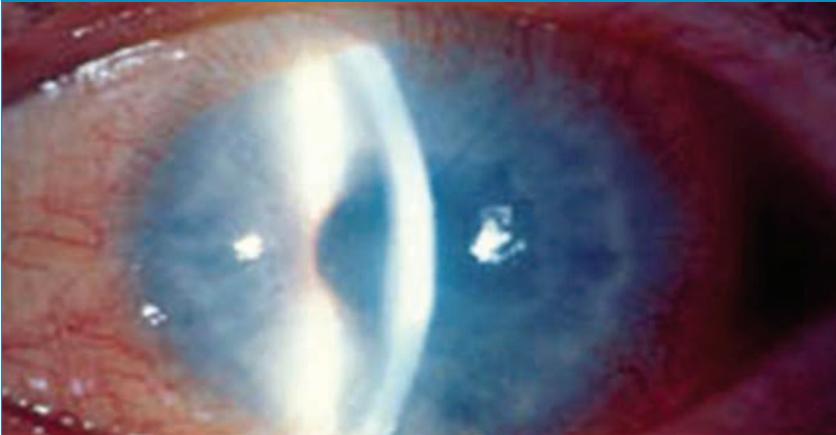
Műtéti beavatkozás az akut stádiumban nem javasolt.

KERATITS DISCIFORMIS (ENDOTHELIITIS)

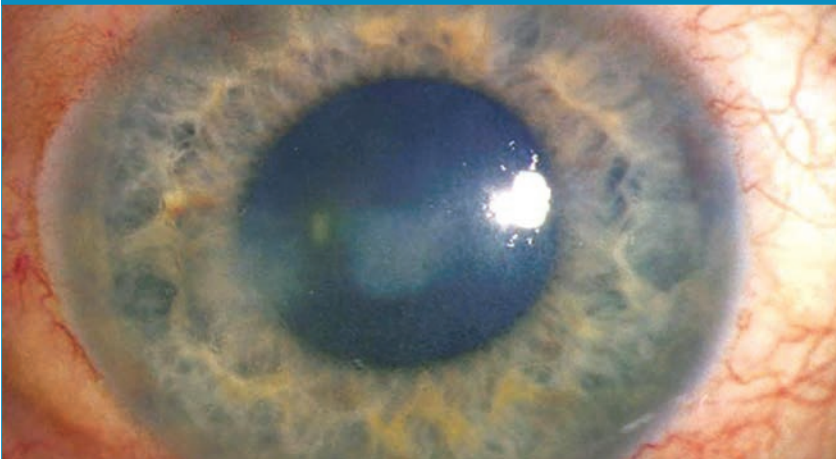
Klinikai kép

Epitheliális keratitist követően körülbelül minden 6. betegnél jelenik meg keratitis disciformis. A klinikai képet fókális, esetenként diffúz stromalis ödéma (infiltrátum nélkül) jellemzi demarkációs vonallal (Wessely-ring), mikrocisztás epithel- és stromaödémával, Descemet-redőkkel és kisebb vagy nagyobb precipitátumokkal (7. ábra). A keratitis disciformis klinikai képe az elülső csarnokba jutott idegen test klinikai képétől elkülönítendő. Keratitis disciformisban a HSV-antigén perzisztál az endothelsejtekben (14, 30), e mellett a klinikai kép kialakulásáért T-sejt mediálta immunreakció felelős (16, 24).

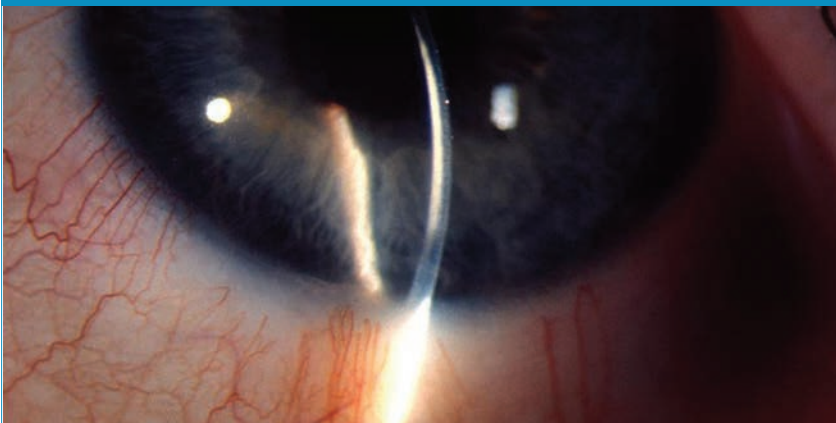4. ábra: Interstitialis keratitis



5. ábra: Antigén-antitest-komplement-kaszád okozta interstitialis keratitis



6. ábra: Sklerotizáló stromális keratitis



KITÉRŐ - UVEITIS HERPETICA

A szaruhártya gyulladása mellett gyakran megjelenik elülső uveitis pozitív tyndall-jelenséggel és sejtekkel az elülső csarnokban. Szekunder glaukóma kialakulása gyakori.

A herpeszes keratouveitisre a következő klinikai tünetek jellemzőek:

1. Fokális irispigmentepithel hiány (fokális vagy diffúz iris atrófia → deformált dilatált pupilla).
2. Szekunder glaukóma trabeculitisszel (egyoldali).

3. Synechia képződés (elülső).
4. Spontán elülső csarnoki vérzés megjelenése a csarnokzubból.

Herpeszes uveitis megjelenése természetesen keratitis nélkül is előfordulhat.

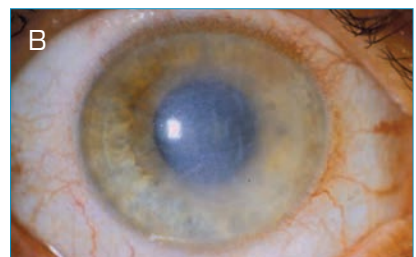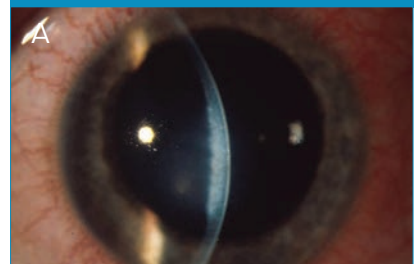Az uveitis kialakulása az uveális szövetben és a trabekuláris rendszerben szaporodó litikus vírusokkal szembeni immunreakció következtében alakul ki. Ilyenkor a HSV és annak a genomja a csarnokvízben kimutatható (6, 27, 32). Szövettanilag az iris sejtes infiltrációja, valamint perineuritis és perivasculitis igazolható. Az iris szektorokban kialakuló atrófiája és a vérzések a gyulladás következtében kialakuló okkluzív vasculitis miatt jelennek meg (33, 40). A trabekuláris rendszer endotheliumában szaporodó vírusok szekunder glaukómához, a corpus ciliaréban kialakuló iszkémiás infarktuszok perisztáló okuláris hipotóniához vezethetnek (19, 20).

Ezekben a betegekben prosztaglandin analógok adása ellenjavallt, mivel fenntartják, illetve erősíthetik a gyulladást.

Kezelés

A klinikai kép kialakulását okozó immunreakció miatt a lokális szte-

7. ábra: Disciform (A) és diffúz endothelialis keratitis retokorneális precipitátumokkal, a stroma megvastagodásával és Descemet redőkkel (B)



roid adása elengedhetetlen (prednisolon-acetát/dexamethason 5× naponta) (34, 35). Annak érdekében, hogy ezekben a betegekben az epitheliális keratitis ismételt megjelenését elkerüljük, egyidejű lokális vagy/és szisztémás antiherpetikus kezelés (5× acyclovir gél, 6 hétig 5×400 mg acyclovir tableta, majd 12 hónapig 2×400 mg acyclovir tableta) adása szükségeltetik. A lokális kezelést a klinikai tünetek megszűnését követően lassan (2 héttel) csökkenthetjük.

Rövid távú szisztémás szteroid/immunszuppresszív kezelés előrehaladottabb, illetve lokális kezelésre nem reagáló esetekben javasolt.

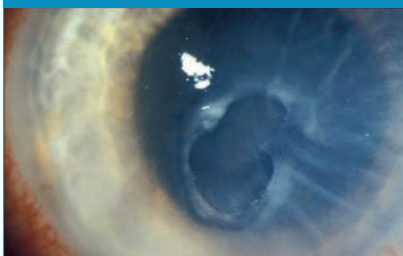Nonszteroid gyulladásgátló cseppek adásának a betegség kezelésében nincsen szerepe.

KERATITIS METAHERPETICA

Klinikai kép

A metaherpetikus keratitis során a herpeszes szaruhártya-gyulladásnak egy késő stádiumát észleljük (kiégett stádium) (8. ábra). Ezekben a betegekben általában már súlyosan sérült a szaruhártya innervációja, csökkent a könnytermelés és ennek megfelelően neurotrophikus keratopathia alakult ki. A neurotrophikus keratitis kialakulását a HSV-fertőzés okozta keratitis mellett lokális gyógyszeres kezelés (nonszteroid antiinflammatorikus cseppek) is gyakran elősegíti. Ebben a stádiumban általában már nincsen

8. ábra: Neurotrophicus fekély kiégett stádiumban. A fekély széleit borító hám és stroma sáncszerűen kissé előemelkedik



vírusreplikáció vagy immunreakció. Ilyenkor a neurotrophikus keratopathia súlyossági fokától függően keratopathia punctata szuperficiális, szaruhártya erózió, vagy metaherpetikus fekély jelenhet meg.

Kezelés

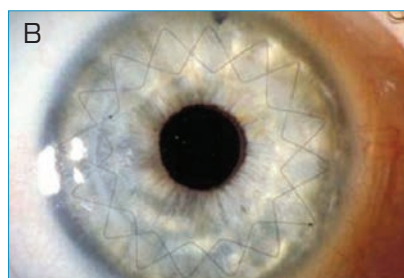
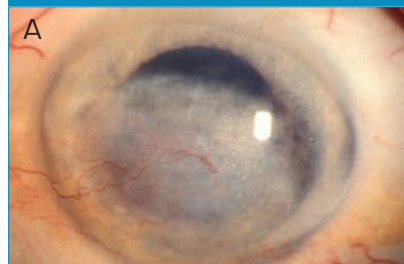
Javasolt mindennemű toxikus lokális kezelés szüneteltetése és lehetőség szerint konzerválószer-mentes lokális kezelés bevezetése. Javasolt konzerválószer-mentes műkönyv cseppek (lehetőség szerint hialuronsavval) és gélek használata. Ezeknél a betegekben hatékony lehet saját savóból készült szemcseppek használata (kórházi körülmények között), illetve terápiás kontaktlencse illesztése (28). A fenti terápiára sem reagáló esetekben amnionmembrán-transzplantáció (többnyire patchként), illetve laterális tarsorrhaphia végzésére kerül sor. A szaruhártya kötőhártyával történő fedése csak „ultima ratio”-ként jön szóba (28).

EREZETT SZARUHÁRTYAHEGEK

Gyakran ismétlődő herpeszes szaruhártya-gyulladásokat követően jellemzően egy többé-kevésbé erezett, helyenként stromalis elvékonyodást mutató szaruhártyaheg alakul ki (9. ábra).

Mivel a szaruhártyahegek jellemzően a középső és mély stromát is eléri, ezekben a betegekben excimer lézeres fototerápiás keratectomia csak ritkán javasolt. Amennyiben ilyen beavatkozásra kerül sor, mindenképpen javasolt a szisztémás acyclovir kezelés. Lamellaris keratoplasztika végzése a betegek szaruhártya endotheljében is kimutatható HSV miatt nem ajánlott (14). Perforáló keratoplasztika elvégzése legalább 6 hónapos gyulladásmentes időszakot követően ajánlatos. Lokális anti-VEGF-kezelés használata ezekben a betegekben a neurotrophikus keratitis kialakulásának igen magas kockázata miatt elkerülendő (5, 26).

9. ábra: Herpes keratitist követő erezett szaruhártyahegek (A). Szaruhártya átültetés utáni állapot (B)



Amennyiben a betegekben szaruhártya-ödémát találunk, gondolnunk kell a még aktív herpes keratitis jelenlétére és kezelésére. Amennyiben a látóélesség javítása érdekében szaruhártya-átültetést tervezünk, a lokális, esetlegesen szisztémás szteroid adását minden esetben ki kell egészítenünk acyclovir védelemmel, amelyet a szaruhártya-átültetést követően javasolt egy éven át szisztémásan (2×400 mg acyclovir) és lokálisan (elalvás előtt 1× acyclovir gél) adnunk. Így a transzplantátumban a herpeszes keratitis ismételt megjelenésének valószínűsége csökken (41).

Mivel keratoplasztikát követően a herpeszes endothelitis és a kilökődési reakció klinikailag nem elkülöníthető, endotheliális kilökődési reakció klinikai képe esetén javasolt a szisztémás és lokális szteroid terápiát szisztémás és lokális herpesz ellenes terápiával is kiegészíteni.

Hazai szerzők a herpeszes keratitist követően gyakran kialakuló reakciós reakciók számának csökkentése érdekében sikeresen alkalmaztak szisztémás mikofenolát-mofetil (44).

IRODALOM

- Bacon TH, Levin MJ, Leary JJ, et al. Herpes simplex virus resistance to acyclovir and penciclovir after two decades of antiviral therapy. *Clin Microbiol Rev* 2003; 16: 114–128.
- Cockerham GC, Krafft AE, McLean IW. Herpes simplex virus in primary graft failure. *Arch Ophthalmol* 1997; 115: 586–589.
- Collum LMT, Benedict-Smith A, Hillary IB. Randomised double-blind trial of acyclovir and idoxuridine in dendritic corneal ulceration. *Br J Ophthalmol* 1980; 64: 766–769.
- Cook SD, Hill HJ. Herpes simplex virus: molecular biology and the possibility of corneal latency. *Surv Ophthalmol* 1991; 36: 140–14.
- Cursiefen C, Colin J, Dana R, et al. Consensus statement on indications for anti-angiogenic therapy in the management of corneal diseases associated with neovascularisation: outcome of an expert roundtable. *Br J Ophthalmol* 2012; 96: 3–9.
- De Groot-Mijnes JD, Rothova A, Van Loon AM, et al. Polymerase chain reaction and Goldmann-Witmer coefficient analysis are complementary for the diagnosis of infectious uveitis. *Am J Ophthalmol* 2006; 141: 313–318.
- Duan R, Vries RD, de Dun JM van, et al. Acyclovir susceptibility and genetic characteristics of sequential herpes simplex virus type 1 corneal isolates from patients with recurrent herpetic keratitis. *J Infect Dis* 2009; 140: 1402–1414.
- Faulds D, Goa KL, Benfield P. Cyclosporin. A review of its pharmacodynamic and pharmacokinetic properties, and therapeutic use in immunoregulatory disorders. *Drugs* 1991; 32: 953–1040.
- Gordon YJ, Romanowski E, Araullo T, Cruz Mcknight JLC. HSV-1 corneal latency. *Invest Ophthalmol Vis Sci* 1991; 237: 435–438.
- Heiligenhaus A, Steuhl KP. Topical cyclosporin A in patients with herpes simplex stromal keratitis. *Graefes Arch Clin Exp Ophthalmol* 2001; 42: 1969–1974.
- Heiligenhaus A, Bauer D, Meller D. Improvement of HSV-1 necrotizing keratitis with amniotic membrane transplantation. *Invest Ophthalmol Vis Sci* 2001; 42: 1969–1974.
- Heiligenhaus A, Li H, Hernandez Galindo EE, et al. Management of acute ulcerative and necrotizing herpes simplex and zoster keratitis with amniotic membrane transplantation. *Br J Ophthalmol* 2003; 87: 1215–1219.
- Hoh HB, Goldschmidt P, Easty DL. Comparative efficacy of ganciclovir and acyclovir ointment in the treatment of herpes simplex dendritic keratitis. *Curr Eye Res* 1992; 101: 68–72.
- Holbach LM, Asano N, Naumann GO. Infection of the corneal endothelium in herpes simplex keratitis. *Am J Ophthalmol* 1998; 126: 592–594.
- Holbach LM, Font RL, Naumann GO. Herpes simplex stromal and endothelial keratitis. *Ophthalmology* 1990; 97: 722–728.
- Holland EJ, Schwartz GS. Classification of herpes simplex virus keratitis. *Cornea* 1999; 18: 144–154.
- Liesegang TJ. Epidemiology of ocular herpes simplex. Natural history in Rochester, Minn, 1950 through 1982. *Arch Ophthalmol* 1989; 107: 1160–1165.
- Liesegang TJ. Classification of herpes simplex virus keratitis and anterior uveitis. *Cornea* 1999; 18: 127–143.
- Naumann GO, Gass J, Font R. Histopathology of herpes zoster ophthalmicus. *Am J Ophthalmol* 1968; 65: 533–541.
- Tektas OY, Heinz C, Heiligenhaus A, et al. Morphological changes in trabeculectomy specimen sin different kinds of uveitis glaucoma. *Curr Eye Res* 2011; 36: 442–8.
- Power WJ, Benedict-Smith A, Hillary M, et al. Randomised double-blind trial of bromovinyldeoxyuridine (BVDU) and trifluorothymidine (TFT) in dendritic corneal ulceration. *Br J Ophthalmol* 1991; 75: 649–651.
- Rao SN. Treatment of herpes simplex virus stromal keratitis unresponsive to topical prednisolone 1% with topical cyclosporine 0.05%. *Am J Ophthalmol* 2006; 141: 771–772.
- Remeijer L, Duan R, Dun JM van, et al. Prevalence and clinical consequences of herpes simplex virus type 1 DNA in human cornea tissues. *J Infect Dis* 2009; 200: 11–19.
- Remeijer L, Osterhaus ADME, Verjans GMGM. Human herpes simplex virus keratitis: the pathogenesis revisited. *Ocular Immunol Inflamm* 2004; 12: 255–285.
- Roizman B, Knipe DM, Whitley RJ. Herpes simplex virus. In: Knipe DM, Howley PM (Hrsg). *Fields virology*, 5. Aufl. Lippincott Williams & Wilkins, Philadelphia, S 2502–2507.
- Saravia M, Zapata G, Ferraiolo P, et al. Anti-VEGF monoclonal antibody-induced regression of corneal neovascularisation and inflammation in a rabbit model of herpetic stromal keratitis. *Graefes Arch Clin Exp Ophthalmol* 2009; 247: 1409–1416.
- Schacher S, Garwg JG, Russ C, et al. Die Diagnostik von herpetischer Keratitis und Keratouveitis. *Klin Monatsbl Augenheilkd* 1998; 102: 15–26.
- Seitz B, Grütereich M, Cursiefen C, Kruse FE. Conservative and surgical therapy of neurotrophic keratopathy. *Ophthalmologe* 2005; 102: 15–26.
- Seitz B, Resch MD, Schlötzer-Schrehardt U, et al. Histopathology and ultrastructure of human corneas after amniotic membrane transplantation. *Arch Ophthalmol* 2006; 124: 1487–1490.
- Sengler U, Reinhard T, Adams O, et al. Herpes simplex virus infection in the media of donor corneas during organ culture: frequency and consequences. *Eye* 2001; 15: 644–647.
- Sheridan BS, Knickerbein JE, Hendricks RL. CD8T cells and latent herpes simplex virus type 1: keeping the peace in sensory ganglia. *Expert Opin Biol Ther* 2007; 7: 1323–1331.
- Sundmacher R, Neumann-Haefelein D. Herpes simplex virus isolation from the aqueous of patients suffering from focal iritis, endotheliitis, and prolonged disciform keratitis with glaucoma. *Klin Monatsbl Augenheilkd* 1979; 175: 488–501.
- Sundmacher R. A clinico-virologic classification of herpetic anterior segment disease with special reference to intraocular herpes. In: Sundmacher R (Hrsg.) *Herpetische Augenerkrankungen*. München: Bergmann; 1981. S203.
- Sundmacher R. Therapie der herpetischen Erkrankungen des vorderen Augenabschnitts. *Klin Monatsbl Augenheilkd* 1985; 186: 421–423.
- Sundmacher R. Color atlas of herpetic eye disease. Berlin, Heidelberg: Springer; 2009.
- The Herpetic Eye Disease Study Group. A controlled trial of oral acyclovir for the prevention of stromal keratitis or iritis in patients with herpes simplex virus epithelial keratitis. The Epithelial keratitis trial. *Arch Ophthalmol* 1997; 115: 703–712.
- The Herpetic Eye Disease Study Group. Acyclovir for the prevention of recurrent herpes simplex virus eye disease. *N Engl J Med* 1998; 339: 300–306.
- The Herpetic Eye Disease Study Group. Psychological stress and other potential triggers for the recurrence of herpes simplex virus eye infections. *Arch Ophthalmol* 2000; 118: 1617–1625.
- The Herpetic Eye Disease Study Group. Predictors of recurrent herpes simplex virus keratitis. *Cornea* 2001; 20: 123–128.
- Van der Lelij A, Ooijman FM, Kijlstra A, Rothova A. Anterior Uveitis with sectorial iris atrophy in the absence of keratitis: a distinct clinical entity among herpetic eye diseases. *Ophthalmology* 2000; 107: 1164–1170.
- Rooij J van, Rijnveld WJ, Remeijer L, et al. Effect of oral acyclovir after penetrating keratoplasty for herpetic keratitis. A placebo-controlled multicenter trial. *Ophthalmology* 2003; 110: 1916–1919.
- Seitz B, Heiligenhaus A. Herpetic keratitis. Various expressions require different therapeutic approaches. *Ophthalmology* 2011; 108: 385–398.
- Zierhut M, Ziemssen F, Bodahgi B. Augenbeteiligungen bei HSV-Infektion. In: Zierhut M, Hansen L, Jahn G (Hrsg) *Viruserkrankungen des Auges*. Heidelberg Kaden: 2007. S50–65.
- Süveges I, Füst Á, Imre L. Postoperative therapy after penetrating keratoplasty in herpes simplex keratitis. *Orv Hetil* 2013; 154: 2065–70.